

lingă curburile mică și mare ale stomacului. Pe pereții anterior și posterior ai stomacului acest strat este alcătuit din fibre musculare răsfirate, care sînt mai dezvoltate în regiunea pilorului. Stratul circular, *stratum circulare*, e dezvoltat mai bine decît cel longitudinal, în regiunea părții pilorice a stomacului stratul se îngroșă, formînd în jurul orificiului de ieșire a stomacului **sfincterul piloric**, *m. sphincter pylori*, al treilea strat din tunica musculară, existent numai la stomac, este alcătuit din fibre oblice, *fibrae obliquae* (*stratum obliquum* — BNA). Fibrele oblice trec peste partea cardială a stomacului spre stînga de orificiul cardial și coboară în jos spre dreapta pe pereții anterior și posterior ai organului, orientîndu-se spre curbura mare.

Baza submucoasă, *tela submucosa*, e destul de groasă, ceea ce îi permite mucoasei aderente la ea să formeze pliuri. **Tunica mucoasă**, *tunica mucosa*, e de culoare gri-roz și este tapetată cu un strat de epiteliu cilindric. Grosimea acestei tunici oscilează între 0,5 și 2,5 mm. Grație prezentei **foiței musculare a membranei mucoase**, *lamina muscularis mucosae*, și bazei submucoase, tunica mucoasă formează numeroase pliuri gastrice, *plcae gastricae*, care în diferite compartimente ale stomacului au orientare variată (fig. 25). De exemplu, de-a lungul curburii mici sînt situate pliurile longitudinale, iar în regiunea fundului și corpului stomacului există pliuri transversale, oblice și longitudinale. La nivelul trecerii stomacului în duoden se află *valvula inelara a pilorului*, *valvula pylorica* (BNA), care la contractia sfincterului piloric separă definitiv cavitatea stomacului de cea a duodenului.

Toată suprafața mucoasei stomacului (pe pliuri și între ele) comportă niște proeminențe mici (de 1—6 mm în diametru) numite arii gastrice, *areae gastricae* (fig. 26). Pe suprafața acestor arii se află foveolele gastrice, *foveolae gastricae*, care reprezintă orificiile glandelor gastrice foarte numeroase (circa 35 mln). Acestea din urmă secretă suc gastric (enzime diges-

tive), pentru tratarea chimică a alimentelor. În baza de țesut conjunctiv a tunicii mucoase se află vase arteriale, venoase și limfatice, nervi, precum și ganglioni limfatici solitari.

Radioanatomia stomacului. La omul viu stomacul este un organ foarte mobil, care își schimbă neconținut forma și poziția în funcție de tonusul tunicii musculare, de poziția corpului și de gradul de umplere (fig. 27, 28). Pornind de la funcțiile digestive și motorii ale stomacului, la el distingem sacul digestoriu, *saccus digestorius*, alcătuit din fundul și corpul stomacului, și canalul egestoriu (de evacuare), *canalis egestorius*, care include partea pilorică și pilorul stomacului.

Limita anatomică dintre sacul digestoriu și canalul de evacuare o constituie incisura unghiulară la nivelul căreia se află sfincterul fiziologic al peretelui stomacului. La indivizii de tip brahimorf de constituție stomacul are o formă de con situat cvazitransversal.

Pentru tipul mezomorf de constituție este caracteristic stomacul de formă hamată. Corpul stomacului e dispus cvazivertical, apoi se incurbează brusc spre dreapta, încît partea pilorică ocupă o poziție ascendentă în dreapta lingă coloana vertebrală. Între sacul digestoriu și canalul egestoriu se formează un unghi ascuțit deschis în sus.

La indivizii cu tip dolicomorf de constituție a corpului stomacul are forma unui ciorap alungit. Porțiunea descendentă (*saccus digestorius*) ajunge departe în jos, porțiunea pilorică ce reprezintă canalul egestoriu, se ridică brusc în sus, situîndu-se pe linia mediană sau intrucitva lateral de ea (în stînga sau în dreapta).

Aceste forme ale stomacului, precum și numeroasele variante intermediare ale lor se înregistrează în poziția verticală a corpului. În decubit dorsal sau lateral forma stomacului se modifică mai ales de pe urma schimbării corapurului spațial cu organele vecine. Forma stomacului mai depinde de vîrstă și sex: la femeii forma frecventă a stomacului e cea hamat-oblongată, la bătrîni și copii — cea în formă de con. Forma stoma-

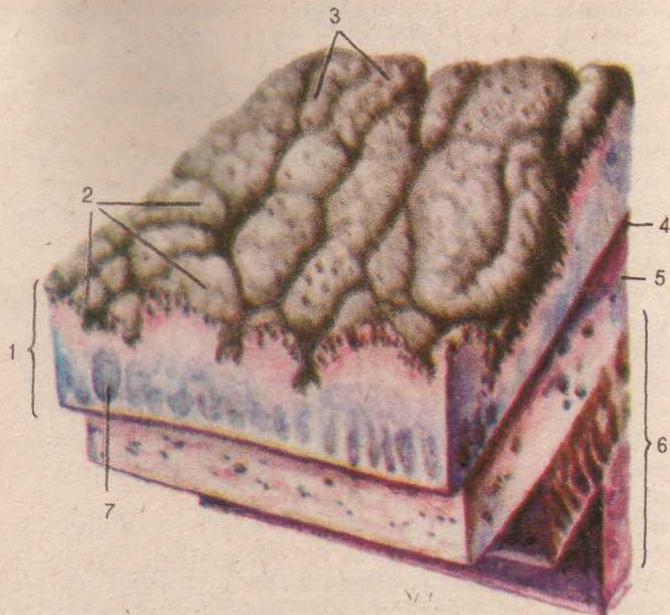


Fig. 26. Structura peretelui stomacului.

1 — tun. mucosa; 2 — areae gastricae; 3 — foveolae gastricae; 4 — lam. muscularis mucosae; 5 — tela submucosa; 6 — tun. muscularis; 7 — nodulus (folliculus) lymphaticus solitarius.

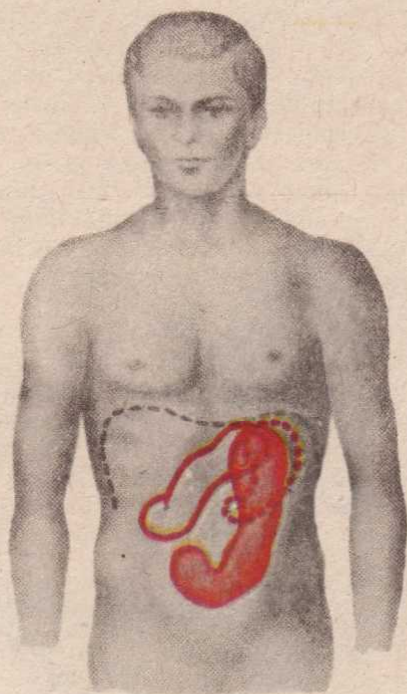


Fig. 27. Proiecția stomacului pe peretele abdominal anterior.

Linia punctată indică contururile stomacului și diafragmului în poziția verticală a corpului uman; linia neîntreruptă indică conturul stomacului în decubit drept; stomacul în poziție de decubit stâng e prezentat în culoare roză.

cului la omul viu depinde și de starea funcțională a organului. De exemplu, pe nemincate stomacul îmbracă o formă de canal îngust cu o dilatare ușoară în regiunea fundului și corpului lui. Stomacul plin se dilată respectiv alimentelor ingerate. Cu ocazia examenului radiologic al stomacului putem observa configurația pliurilor tunicii mucoase și undele peristaltice.

Vasele și nervii stomacului. La mica curbura a stomacului vine *a. gástrica sinistra* (din trunchiul celiac) și *a. gástrica dextra*, ramură a arterei hepatice proprii; la curbura mare vine *a. gastroepiploica dextra* (ramură a arterei gastroduodenale) și *a. gastroepiploica sinistra*; la fundul stomacului — *aa. gástrici brèves* (ramuri ale arterei lienale). Arterele gastrice și gastroepiploice anastomozează în regiunea curburii mari și mici, prinzind stomacul într-un inel arterial, de la care deviază numeroase ramuri spre pereții stomacului. Singele venos de la pereții stomacului se scurge prin venele omonime, care însoțesc arterele, și sint afluențe ale venei porțe. Vasele limfatice se scurg în ganglionii limfatici gastrici (din compartimentele superioare ale stomacului din partea curburii

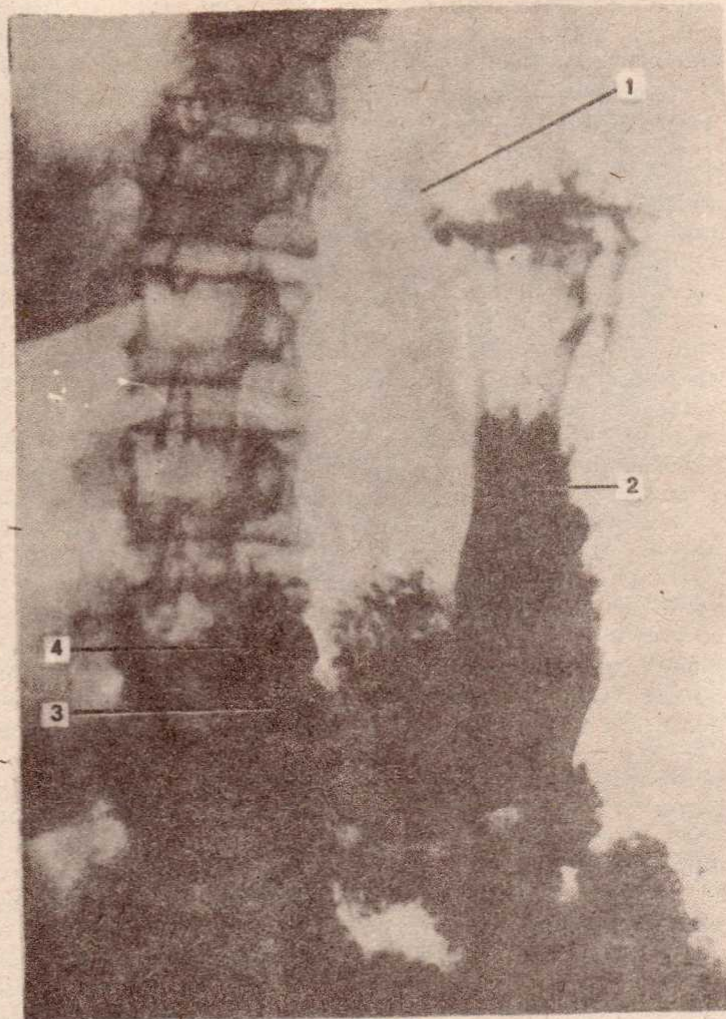


Fig. 28. Radiografie a stomacului umplut cu masă contrastantă.

1 — pars cardiaca; 2 — corpus ventriculi; 3 — pars pylorica; 4 — ampulla duodeni.

mici și de la porțiunea cardială — în inelul limfatic al cardiei), în ganglionii limfatici gastroepiploici drept și stâng (de la compartimentele inferioare și de la curbura mare), în ganglionii pilorici (suprapilorici, infrapilorici și retropilorici). La inervația stomacului (la formarea plexului gastric, plexus gastricus), participă nervii vagi (perechea X) și simpatici. Trunchiul vag anterior se ramifică în peretele anterior, iar trunchiul posterior respectiv în peretele posterior al stomacului.

Nervii simpatici deviază spre stomac de la plexul gastric pe traiectul arterelor gastrice.

Particularitățile de vîrstă ale stomacului

Stomacul nou-născutului are o formă cilindrică sau de corn de bou, de cirlig de prins pește. Partea cardială, fundul și porțiunea pilorică sînt slab pronunțate, pilorul este larg. Capacitatea stomacului e de circa 50 cm, lungimea — 5 cm, lățimea — 3 cm. Spre finele primului an de viață stomacul se alungește și pe la vîrsta de 7—11 ani capătă forma caracteristică pentru omul matur. Formarea părții cardiale se definitivează doar la debutul copilăriei secunde (8 ani). La vîrsta de un an lungimea stomacului atinge 9 cm, lățimea — 7 cm,

capacitatea sporește pînă la 250—300 cm. La vîrsta de 2 ani capacitatea stomacului echivalează cu 490—590 cm, de 3 ani — 580—680 cm, de 4 ani — pînă la 750 cm. Spre finele copilăriei secunde (12 ani) capacitatea sporește pînă la 1300—1500 cm. La copiii alimentați artificial se observă destinderea stomacului, mai ales în regiunea peretelui anterior. O mare parte din stomacul nou-născutului (cardia, fundul, o parte din corp) se află în hipocondrul stîng și este acoperită de lobul stîng al ficatului. Curbură mare este adiacentă la colonul transvers. Pe măsura reducerii în volum a lobului stîng al ficatului, stomacul se apropie de peretele abdominal anterior și se deplasează în epigastriu.

Orificiul de intrare în stomac la nou-născut se află la nivelul vertebrelor VIII—IX, iar orificiul pilorului — la nivelul vertebrelor XI—XII toracice. Odată cu creșterea și dezvoltarea copilului stomacul coboară și la vîrsta de 7 ani în poziția verticală a corpului orificiul lui de intrare se proiectează între vertebrele XI—XII toracice, iar orificiul de ieșire — între vertebrele XII toracică și I lombară. În senescență stomacul coboară și mai mult. La nou-născut tunica mucoasă a stomacului este relativ groasă, pliurile sînt înalte. Ariile gastrice au dimensiuni de la 1 la 5 mm, foveolele gastrice sînt în număr de cîrca 200.000. Numărul acestor foveole la vîrsta de 3 luni sporește pînă la 700.000, la vîrsta de 2 ani — pînă la 1300.000 iar la 15 ani echivalează cu 4 mln.

Tunica musculară a stomacului la nou-născut compoartă toate trei straturi, deși stratul longitudinal și fibrele oblice sînt subdezvoltate. Tunica musculară ajunge la grosimea maximă pe la vîrsta de 15—20 de ani.

INTESTINUL SUBȚIRE

Intestinul subțire, *intestinum tenue*, este porțiunea cea mai lungă a tubului digestiv. El este situat între stomac și colon (fig. 29). În intestinul subțire, chimul alimentar după ce a fost tratat cu salivă și suc gastric, se expune acțiunii sucului intestinal, bilei, sucului pancrea-

tic; aici produsele digestiei se absorb în vasele sanguine și limfatice (în capilare). Intestinul subțire este localizat în regiunea celiacă (regiunea medie a abdomenului), inferior de stomac și de colonul transvers, ajungînd pînă la intrarea în cavitatea pelviană.

La omul viu lungimea intestinului subțire oscilează între 2,2 și 4,4 m, la bărbați intestinul este mai lung decît la femei. La cadavru din cauza dispariției tonusului tunicii musculare lungimea intestinului subțire echivalează cu 5—6 m.

Intestinul subțire are o formă de tub, diametrul căruia în porțiunea lui incipientă echivalează în medie cu 47 mm, iar în regiunea terminală — cu 27 mm. Limita superioară a intestinului subțire e constituită de pilorul stomacului, iar cea inferioară — de valvula ileocecală în locul unde el trece în cec.

În intestinul subțire distingem următoarele compartimente: duoden, jejun și ileon. Jejunul și ileonul, spre deosebire de duoden, comportă un mezu bine pronunțat și se consideră ca parte mezenterică a intestinului subțire.

Duodenul, duodenum, reprezintă porțiunea incipientă a intestinului subțire și e situat pe peretele posterior al cavității abdominale. Lungimea duodenului la omul viu echivalează cu 17—21 cm, iar la cadavru 25—30 cm. Duodenul începe de la pilor și trece în formă de potcoavă în jurul capului pancreasului. În duoden distingem 4 părți: superioară, descendentă, orizontală și ascendentă.

Partea superioară, pars superior, începe de la pilorul stomacului în dreapta de vertebra XII toracică sau I lombară, pornește spre dreapta și întrucîtva posterosuperior, formînd curbura superioară (*flexura*) a duodenului, *flexura duodeni superior*, și continuă cu partea descendentă. Lungimea acestei părți a duodenului e de 4—5 cm.

Posterior de partea superioară se află vena portă, ductul biliar comun, iar fața ei superioară contactează cu lobul patrat al ficatului.

Partea descendentă, pars descendens, începe de la flexura superioară a duodenului la nivelul vertebrei I lombare și coboară de-a lungul marginii drepte a

coloanei vertebrale pînă la nivelul vertebrei III lombare, apoi flectează brusc în stînga, formînd flexura inferioară a duodenului, *flexura duodeni inferior*. Lungimea părții descendente e de 8—10 cm. Posterior de partea descendentă se află rinichiul drept, din stînga și întrucîtva posterior trece ductul biliar comun. Anterior, duodenul este intersectat de rădăcina mezoului colonului transvers și tot aici el este adiacent la ficat.

Partea orizontală, pars horisontalis, începe de la flexura inferioară a duodenului, trece orizontal spre stînga la nivelul corpului vertebrei III lombare, anterior de vena cavă inferioară adiacentă la coloana vertebrală, apoi pornește în sus și continuă cu **partea ascendentă (pars ascendens)**, care se termină la marginea stîngă a corpului vertebrei II lombare printr-o flexură bruscă în jos, înainte și în stînga. Aceasta e flexura duodeno-jejunală, *flexura duodeno-jejunalis*, adică locul de trecere a duodenului în jejun. Flexura e, fixată pe diafragm cu ajutorul mușchiului suspensor al duodenului (*m. suspensorius duodeni*). Posterior de partea ascendentă se află partea abdominală a aortei, iar la nivelul trecerii părții orizontale în cea ascendentă, superior de duoden trec artera și vena mezenterice superioare, care se încorporează în rădăcina mezoului intestinului subțire. Între porțiunea descendentă și capul pancreasului, se află un șanț în care e situată extremitatea ductului biliar comun. Unindu-se cu ductul pancreasului, acesta se deschide în lumenul duodenului pe ampula lui Vater (*pron: Fater*) sau papila duodenală mare.

Duodenul nu are mezou și este situat retroperitoneal. Peritoneul este adiacent la duoden în partea lui anterioară cu excepția locurilor unde el este intersectat de rădăcina colonului transvers (*pars descendens*) și de rădăcina mezoului intestinului subțire (*pars horisontalis*). Porțiunea incipientă a duodenului, numită ampulă, *ampulla*, este încetățată de peritoneu din toate părțile.

Pe fața internă a peretelui duodenului se văd niște **pliuri circulare, plicae cir-**

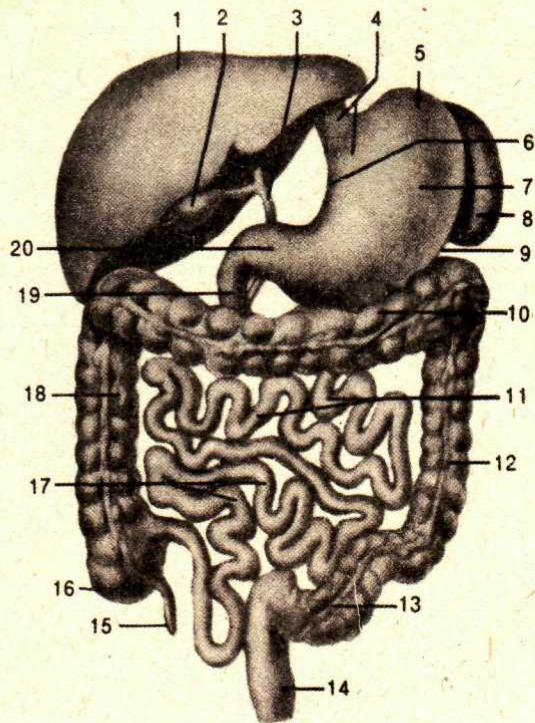


Fig. 29. Topografia organelor în cavitatea abdominală (schema).

1 — hepăr ; 2 — vesica felleae ; 3 — ductus choledochus ; 4 — pars cardiaca ventriculi ; 5 — fundus (fornix) ventriculi ; 6 — curvatura ventriculi minor ; 7 — corpus ventriculi ; 8 — lien ; 9 — curvatura ventriculi major ; 10 — colon transversum ; 11 — jejunum ; 12 — colon descendens ; 13 — colon sigmoideum ; 14 — rectum ; 15 — appendix vermiformis ; 16 — caecum ; 17 — ileum ; 18 — colon ascendens ; 19 — duodenum ; 20 — pars pylorica ventriculi.

culăres, caracteristice pentru tot intestinul subțire, precum și niște pliuri longitudinale existente doar în porțiunea incipientă a duodenului, în ampula acestuia. În afară de acestea, un **pliu longitudinal al duodenului, plica longitudinalis duodeni**, se află pe peretele medial al părții descendente. Acest pliu în partea inferioară comportă **papila mare a duodenului** (ampula lui Vater), *papilla duodeni major*, unde printr-un orificiu comun se deschid ductul biliar comun și ductul pancreasului. Superior de papila mare e situată **papila mică a duodenului, papilla duodeni minor**, pe care se află orificiul ductului accesoriu al pancreasului. În lumenul duodenului se deschid **glandele duodenale, glândulae duo-**

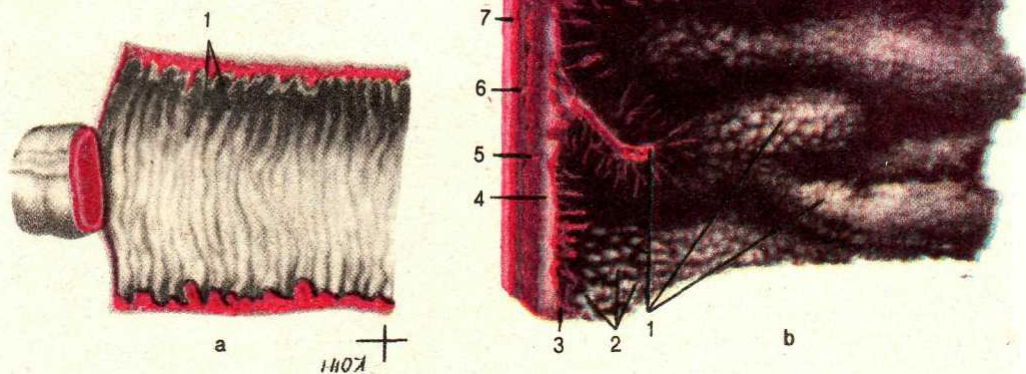


Fig. 30. Intestinul subțire.

a — porțiune de intestin secționat longitudinal; b — suprafața tunicii mucoase și straturile peretelui intestinal.
 1 — plicae circulares; 2 — villi intestinales; 3 — tunica mucosa; 4 — tela submucosa; 5 — stratum circulare tunicae muscularis; 6 — stratum longitudinale tunicae muscularis; 7 — tun. serosa.

denales, care sînt situate în baza submucoasă a peretelui intestinului.

Vasele și nervii duodenului. Duodenul este irigat de *aa. pancreaticoduodenales superiores anterior et posterior* (din artera gastroduodenală) și *a. pancreaticoduodenales inferior* (din artera mezenterică superioară), care anostomozază între ele și trimit spre peretele intestinului ramuri duodenale (*rr. duodenales*). Venele omonime se scurg în vena portă și în afluenții ei. Vasele limfatice ale duodenului se îndreaptă spre ganglionii limfatici pancreatoduodenali, mezenterici superiori, celiaci și lombari. Inervația duodenului e realizată de ramurile directe ale nervilor vagi din plexul gastric, hepatic și mezenteric superior.

Radioanatomia duodenului. Distingem porțiunea incipientă a duodenului numită bulb, *bulbus duodeni*, care se vede în formă de opalescență triunghiulară cu baza orientată spre pilorul stomacului, delimitându-se de acesta printr-o strânguție îngustă (generată de contracția sfincterului piloric). Virful opalescenței triunghiulare a bulbului corespunde nivelului primului pli circular al mucoasei duodenale. Forma duodenului cunoaște variabilitate individuală. De exemplu, are formă de potcoavă cînd sînt vizibile toate porțiunile lui, se întilnește

în 60% din cazuri. În 25% din cazuri duodenul are o formă inelară și în 15% are o formă de ansă, dispusă vertical, simulînd litera „U”. Sînt posibile și forme de tranziție.

Partea mezenterică a intestinului subțire, care este o continuare a duodenului, e situată mai jos de colonul transvers și de mezoului și formează 14—16 anse, acoperite anterior de marele epiploon. Doar 1/3 din numărul anselor se află la suprafață și sînt accesibile examenului de revistă, iar 2/3 din numărul lor sînt situate în profunzimea cavității abdominale și, pentru a le examina, e nevoie de a întinde intestinul. Cam 2/5 din partea mezenterică a intestinului subțire se referă la jejun și 3/5 — la ileon. Nu există o limită strictă între aceste compartimente ale intestinului subțire.

Jejunul, jejünum, urmează nemijlocit după duoden, ansele lui se află în partea stîngă superioară a cavității abdominale.

Ileonul, ileum, fiind continuarea jejunului, ocupă partea dreaptă inferioară a cavității abdominale și trece în intestinul cec în regiunea fosei iliace drepte. Jejunul și ileonul sînt acoperiți din toate părțile de peritoneu (sînt localizate intraperitoneal), care formează **tunica seroasă externă, tunica serosa**, a pereților lor,

care e situată pe o **bază subseroasă** fină, *têla subserôsa*. Dat fiind faptul că peritoneul se apropie de intestin dintr-o singură parte, pe jejun și ileon distingem partea liberă acoperită de peritoneu și partea opusă, mezenterică, unde peritoneul care acoperă intestinul trece în mezoul lui. Între cele două foițe ale mezoului spre intestin vin artere și nervi, pleacă vene și vase limfatice. La acest nivel intestinul are o fișie îngustă ce nu este acoperită de peritoneu.

Tunica musculară, situată sub baza subseroasă, tûnica muscularis, conține un strat longitudinal extern, *stratum longitudinale*, și un strat circular intern, *stratum circulare*, care este mai dezvoltat decât cel longitudinal. La nivelul de trecere a ileonului în cec există o îngroșare a stratului muscular circular.

După tunica musculară urmează **baza submucoasă, têtla submucôsa**, care e destul de groasă. Ea este alcătuită din țesut conjunctiv fibros lax, în care se află vase sanguine, limfatice și nervi.

Tunica internă mucoasă tûnica mucôsa, e de culoare roz la nivelul duodenului și jejunului și de culoare gri-roz la nivelul ileonului, ceea ce se explică prin diferența de intensitate a irigației în aceste compartimente. Membrana mucoasă a peretelui intestinului subțire formează pliuri circulare, *plicae circulares*, numărul total al cărora atinge 650 (fig. 30). Lungimea fiecărui pli constituie $\frac{1}{3}$ — $\frac{2}{3}$ din circumferința intestinului, înălțimea pliurilor e de circa 8 mm. Pliurile sînt formate din tunica mucoasă cu participarea bazei submucoase. Înălțimea pliurilor scade în direcție de la jejun spre ileon. Suprafața mucoasei este catifelată, din cauza vilozităților intestinale (*villi intestinâles*), lungi de 0,2—1,2 mm (fig. 31). Prezența acestor vilozități numeroase (4—5 mln), precum și a pliurilor, mărește suprafața de absorbție a tunicii mucoase din intestin, care este tapetată cu un singur strat de epiteliu cilindric și comportă o rețea de vase sanguine și limfatice. Baza vilozităților o constituie țesutul conjunctiv al foiței proprii a tunicii mucoase, ce con-




Fig. 31. O porțiune de suprafață a tunicii mucoase din intestinul subțire.

1 — villi intestinales ; 2 — nodulus (folliculus) lymphaticus solitarius.

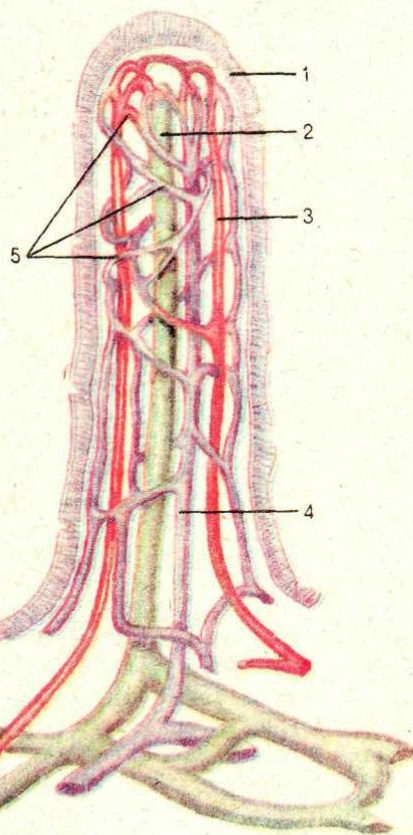


Fig. 32. Structura vilozității intestinale (schemă).

1 — epitelul intestinal ; 2 — sinus limfatic central ; 3 — vas arterial ; 4 — vas venos ; 5 — capilare sanguine.

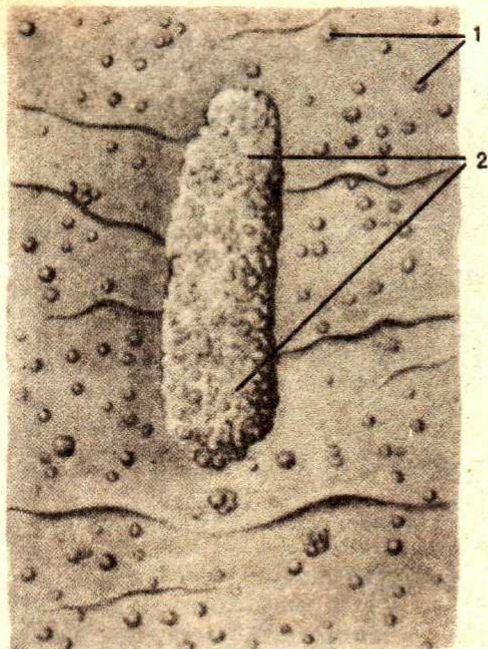


Fig. 33. O porțiune de suprafață a tunicii mucoase a ileonului.

1 — noduli (folliculi) lymphatici solitarii; 2 — placa limfoidă; (folliculus lymphaticus aggregatus).

ține o cantitate nu prea mare de celule musculare netede. În vilozitate se află un capilar limfatic plasat central, numit sinus chilos. (fig. 32). În fiecare vilozitate pătrunde o arteriolă, care se împarte în două capilare și din ea ies venule. Arteriola, venulele și capilarele sint repartizate în vilozitate în jurul sinusului chilos, în apropierea epitelului. Printre celulele epiteliale care tapetează mucoasa intestinului subțire se întilnesc în mare număr celule caliciforme, care elaborează mucus (glande monocelulare). Pe toată suprafața mucoasei între vilozități se deschid numeroase **glande intestinale**, *glândulae intestinâles*, de formă tubulară, care elaborează suc intestinal. Ele sint situate în profunzimea tunicii mucoase.

În mucoasa intestinului subțire se află numeroși foliculi limfatici solitari, *folliculi lymphatici solitarii*, numărul total al cărora în intestinul subțire la adolescenți atinge 15.000. În mucoasa ileo-

nului există de asemenea acumulări masive de țesut limfoid — ganglioni limfatici agregați (plăci Peyer), *noduli (folliculi) lymphatici aggregați*, numărul cărora oscilează între 20 și 30 (fig. 33). Ele sint situate pe acea latură a intestinului care vine în opoziție la marginea lui mezenterică și proeminează pe suprafața membranei mucoase. Ganglionii limfatici agregați au o formă ovală, lungimea lor constituie 2—3 cm și mai mult, lățimea — 0,8—1,0 cm.

Vasele și nervii jejunului și ileonului. La irigarea jejunului și ileonului participă 15—20 *aa. intestinâles* (ramuri ale arterei mezenterice superioare). Singele venos este transportat prin venele omonime în vena portă. Vasele limfactice se scurg în ganglionii limfatici mezenterici (superiori): de la porțiunea terminală a ileonului — în ganglionii ileocolici. Inervația peretelui intestinului subțire e realizată de ramurile nervilor vagi și plexului mezenteric superior (nervi simpatici).

Radioanatomia jejunului și ileonului. Examenul radioanatomic scoate în evidență poziția și relieful tunicii mucoase. Ansele jejunului sint situate spre stînga și în centrul cavității abdominale, vertical și orizontal, iar ansele ileonului — în porțiunea dreaptă inferioară a abdomenului (unele anse ale lui coboară în micul bazin), sint dispuse vertical și oblic. Intestinul subțire pe radiogramă are un aspect de bandă subțire de 1—2 cm lățime, iar în caz de scădere a tonusului pereților are lățimea de 2,5—4 cm. Contururile intestinului sint neregulate din cauza proeminării în lumenul intestinal a pliurilor circulare, înălțimea cărora pe radiogramă echivalează cu 2—3 mm în jejun, și 1—2 mm în ileon. Cînd se folosește puțină masă radiocontrastantă în lumenul intestinului (umplere „insuficientă”) se observă lesne pliurile, iar în caz de umplere „pe saturate”, (în lumenul intestinal masa contrastantă este abundentă) se determină dimensiunea, poziția, forma și contururile intestinului.

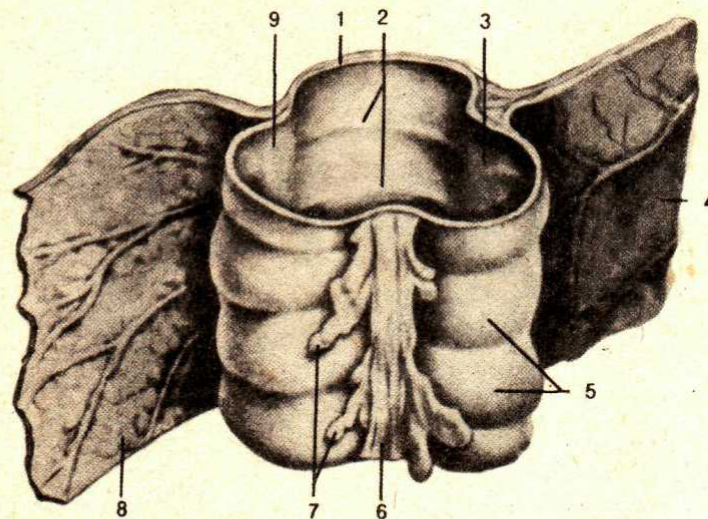


Fig. 34. Fragment de colon transvers.

1 — peretele intestinal; 2 — plicae semilunares coli; 3 — tenia mesocolica; 4 — mesocolon; 5 — haustrae coli; 6 — tenia libera; 7 — appendices epiploicae; 8 — omentum majus; 9 — tenia omentalis.

Particularitățile de vîrstă ale intestinului subțire

Intestinul subțire al nou-născutului are o lungime de 1,2—2,8 m; la vîrsta de 2—3 ani lungimea lui constituie în medie 4,8 m. Spre finele copilăriei secunde lungimea lui ajunge la lungimea intestinului de om matur (circa 5-6 m). Lățimea lumenului intestinului subțire spre finele primului an de viață constituie 16 mm, iar la vîrsta de 3 ani — 23,2 mm. Duodenul la nou-născut are o formă inelară, flexurile lui se formează mai tîrziu. Începutul și sfîrșitul lui se află la nivelul vertebrei I lombare. După 5 luni partea superioară a duodenului se află la nivelul vertebrei XII toracice; la vîrsta de 7 ani partea descendentă coboară pînă la vertebra II lombară și chiar mai jos (pe la vîrsta de 12 ani). Glandele duodenale la nou-născut au dimensiuni mici, sînt mai puțin ramificate decît la matur. Aceste glande se dezvoltă deosebit de intens în primii ani de viață a copilului.

La nou-născut poziția anșelor jejunului și ileonului este variată: orizontală și verticală, ceea ce depinde de poziția rădăcinii mezoului și de starea funcționată a intestinului. Pliurile și vilozitățile tunicii mucoase sînt puțin pronunțate. Numărul de glande intestinale sporește pe parcursul primului an de viață. Foliculele limfoide solitare și agregate

în profunzimea tunicii mucoase a intestinului la nou-născut sînt deja formate. Tunica musculară este subdezvoltată, mai ales stratul ei longitudinal.

INTESTINUL GROS

Intestinul gros, *intestinum crassum*, urmează după intestinul subțire și constituie compartimentul terminal al sistemului digestiv, în el se definitivează procesele de digestie, se mulează și se evacuează în exterior masele fecale. În intestinul gros distingem cecul (intestinul orb) cu apendicele vermiform, colonul ascendent, colonul transvers, colonul descendent, colonul sigmoid, rectul, care se termină cu anusul.

Intestinul gros e situat în cavitatea abdominală și în cavitatea micului bazin. Lungimea lui oscilează între 1 și 1,65 m. Diametrul intestinului gros e de 5—8 cm, iar în porțiunea terminală — circa 4 cm. Intestinul gros poartă cîteva caractere distinctive (fig. 34). În primul rînd pe fața lui externă se văd trei traveuri longitudinale — **bandeletele colonului, téniae coli**, formate de pe urma concentrării stratului muscular longitudinal la acest nivel. Fiecare bandeletă are o lățime de circa 1 cm și denumire proprie. **Ban- deleta mezocolică, ténia mesocolică** corespunde locului de fixare la intestinul gros (pe colonul transvers și

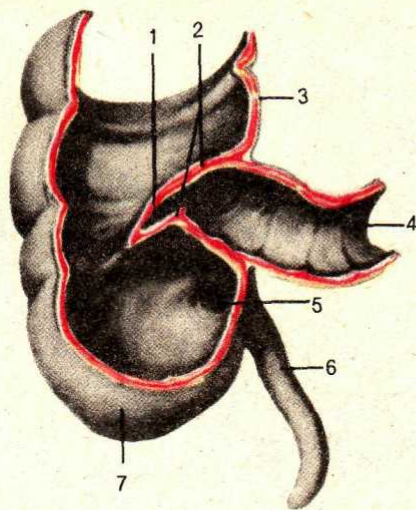


Fig. 35. Cecul și apendicele vermiform. Peretele anterior este rezezat.

1 — ostium ileocaecale ; 2 — valva ileocaecalis ; 3 — colon ascenden-
dens ; 4 — ileum ; 5 — ostium appendicis vermiformis ; 6 — ap-
pendix vermiformis ; 7 — caecum.

sigmoid) a mezourilor lor sau liniei de fixare a intestinului (colonului ascendent și descendent) la peretele abdominal posterior. *B a n d e l e t a o m e n t a l ă*, *ténia omentalis*, se află pe fața anterioară a colonului, unde la el se fixează epiploonul mare, și continuă pe celelalte porțiuni ale intestinului gros. *B a n d e l e t a l i b e r ă*, *ténia liberă*, este situată pe fața anterioară (liberă) a colonului ascendent și colonului descendent, iar la colonul transvers — pe fața lui inferioară din cauza unei ptoze și torsionări ușoare în jurul axului longitudinal.

În al doilea rând, între bandelele colonului există numeroase prolabări sacciforme ale peretelui colonului — **haustrele colonului**, *haustrae coli*, separate între ele de niște șanțuri adânci, ceea ce conferă contururilor exterioare ale colonului un aspect gofrat. Haustrele se formează din cauza incoincidenței în lungimea bandelelelor și porțiunilor de colon dintre bandelele. În al treilea rând, pe fața externă a colonului de-a lungul bandelelelor liberă și omentală sînt situate niște prolabări dactiloide ale tunicii seroase, ce conțin țesut conjunctiv — **apendicele epiploice**, *appendices epiploicae*. Ele ating 4—5 cm lungime.

Cecul, caecum, este situat în fosa iliacă dreaptă și constituie partea inițială dilatată a intestinului gros mai jos de nivelul pătrunderii ileonului în el (fig. 35). Fața posterioară a cecului rezidă pe mușchii iliac și marele psoas, iar fața lui anterioară e adiacentă la peretele abdominal anterior. Cecul este acoperit de peritoneu din toate părțile (poziție intraperitoneală), însă nu are mezou. Poziția cecului la oamenii maturi e foarte variabilă. El se poate afla mai sus de nivelul spinei anterioare superioare a osului iliac sau mult mai jos — la intrarea în micul bazin. Lungimea cecului e de 6—8 cm, diametrul atinge 6—7,5 cm. Pe fața lui posteromedială se întîlnesc într-un singur punct bandelele colonului. La acest nivel pornește **apendicele vermiform**, *appendix vermiformis*, care reprezintă o excrescență a cecului, avînd 2—20 cm lungime (în medie—8,6 cm), și în diametru de 0,5—1,0 cm. Apendicele vermiform este acoperit de peritoneu din toate părțile (poziție intraperitoneală) și posedă mezou.

Poziția apendicelui depinde de lungimea lui și de poziția cecului. De regulă, apendicele vermiform este situat în fosa iliacă dreaptă, însă poate fi plasat mai sus sau mai jos de ea. Orientarea apendicelui vermiform poate fi descendentă (40—45%), laterală (17—20%), ascendentă (13%). În caz de poziție ascendentă, apendicele vermiform deseori e situat posterior de cec.

Locul de trecere al ileonului în cec — **orificiul ileocecal**, *ostium ileocaecale*, constituie o fantă dispusă cvaziorizontal, delimitată de sus și de jos de două pliuri, care proemină în cavitatea cecului pentru a forma **valva ileocecală**, *valva ileocaecalis* (valvula lui Bauhin). Anterior și posterior pliurile valvei sînt coalescente și formează friul **valvei ileocecale**, *frénulum valvae ileocaecalis*. În adîncul pliurilor valvei se află un strat orbiculat de musculatură acoperită cu tunică mucoasă. Valva ileocecală cu aspect infundibuliform, are partea îngustă orientată în lumenul cecului, lăsînd trecere liberă bolului alimentar din intestinul subțire în cel gros. Dacă în intestinul cec crește presiunea, pliurile valvei iliocecale se

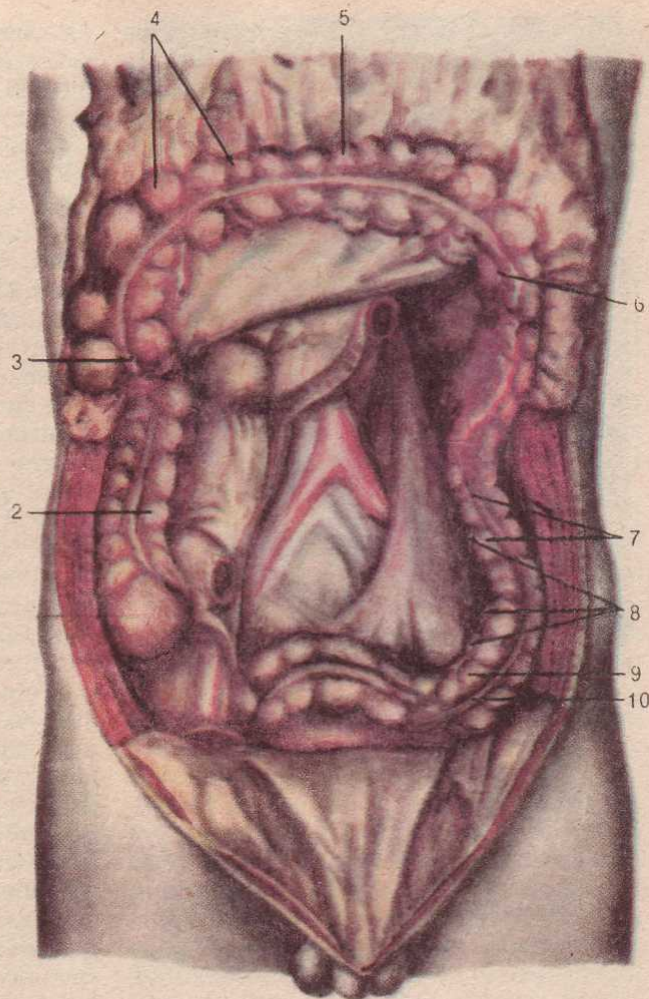


Fig. 36. Intestinul gros. Jejunul și ileonul sînt rezecați.

1 — caecum ; 2 — colon ascendens ; 3 — flexura coli dextra ; 4 — haustreae coli ; 5 — colon transversum ; 6 — flexura coli sinistra ; 7 — colon descendens ; 8 — appendices epiploicae ; 9 — colon sigmoideum ; 10 — tenia libera.

închid și accesul din intestinul gros în cel subțire este exclus. Ceva mai jos de valva iliocecală pe fața externă a cecului există **orificiul apendicelui vermiform**, *ostium apendicis vermiformis*, lângă care deseori se observă o plică semilunară formată din tunică mucoasă.

Colonul ascendent, *cólon ascéndens*, constituie prelungirea cecului în sus. Este situat în partea dreaptă a abdomenului și se proiectează în regiunea laterală dreaptă. Ajungînd la fața viscerală a lobului drept al ficatului, colonul face un cot brusc în stînga, formînd astfel flexura dreaptă a colonului, *flexúra coli dextra*, apoi trece în colonul transvers. Lungimea colonului ascendent echivalează cu 15—20 cm.

Posterior el este adiacent la mușchiul patrat al lombelor și la mușchiul transvers abdominal, la fața anterioară a rinichiului drept; medial — la mușchiul mare al lombelor; anterior — la peretele abdominal anterior, medial contactează cu ansele ileonului, lateral — cu peretele drept al cavității abdominale. Colonul ascendent este acoperit anterior și bilateral de peritoneu (poziție mezoperitoneală).

Colonul transvers, *cólon transvêrsum* (fig. 36), este dispus transversal în cavitatea abdominală și se întinde de la flexura dreaptă a colonului pînă la **flexura stîngă a colonului**, *flexúra coli sinistra*, unde acest intestin trece în colonul descendent. Lungimea colonului trans-

vers oscilează între 30 și 85 cm (în medie 50 cm). Lungimea lui depășește distanța dintre punctele de început și sfârșit din care cauză colonul transvers ocupă o poziție de arc, avînd curbura orientată inferior. Poziția colonului transvers este foarte variabilă și depinde de tipul de constituție, de lungimea colonului, de vîrsta individului. În copilărie întîlnim mai frecvent colon transvers scurt. La indivizi de tip constituțional brahimorf colonul transvers în majoritatea cazurilor este dispus de-a curmezișul, iar la indivizii de tip constituțional dolicomorf el prolabează în jos, coborînd chiar mai jos de ombilic (formă de ghirlandă).

Colonul transvers este acoperit din toate părțile de peritoneu (poziție intraperitoneală), posedă mezou cu ajutorul căruia se fixează pe peretele posterior al cavității abdominale, ceea ce îi conferă deplasări de mare amplitudine. La colonul transvers mezoul se fixează la nivelul bandelei mezocolice. Din sus la flexura dreaptă a colonului transvers vin în adiacență ficatul, stomacul, splina (la flexura stîngă a colonului), din jos — ansele intestinului subțire, posterior se află duodenul și pancreasul. Pe stomacul gol fața anterioară a colonului transvers este adiacentă la peretele abdominal anterior, iar cînd stomacul este plin, colonul transvers este întins de către stomac și se îndepărtează de la peretele abdominal.

Colonul descendent *colon descendens*, începe de la flexura stîngă a colonului transvers, trece în jos și ajunge la nivelul fosei iliace stîngi, unde trece în colonul sigmoid. Colonul descendent este situat în porțiunea stîngă a cavității abdominale și se proiectează pe regiunea laterală stîngă. Lungimea descendentului e de circa 12—15 cm. Cu fața posterioară el este adiacent la mușchiul patrat al lombilor, la polul inferior al rinichiului stîng și la mușchiul iliac — în fosa iliacă stîngă. Fața anterioară a colonului descendent contactează cu peretele abdominal anterior, avînd în dreapta ansele jejunului, iar din stînga — peretele abdominal stîng. Peritoneul acoperă colonul descendent pe fețele anterobilaterale ale acestuia (poziție mezoperitoneală).

Colonul sigmoid, *colon sigmoideum*,

este situat în fosa iliacă stîngă; se întinde de la nivelul crestei osului iliac în sus pînă la articulația sacroiliacă, la nivelul căreia trece în rect. Lungimea colonului sigmoid la omul matur oscilează între 15 și 67 cm. Sigmoidul formează două anse, forma și dimensiunile cărora cunososc importante variații individuale. Colonul sigmoid este situat intraperitoneal (este acoperit din toate părțile de peritoneu), posedă mezou, care se fixează pe peretele abdominal posterior. Prezența mezoului asigură mobilitatea colonului sigmoid.

Structura peretelui colonului. Spre interior de tunica seroasă și de baza subseroasă e situată tunica musculară, al cărui strat longitudinal extern formează 3 fascicule late în forma de bandetele, iar stratul circular este repartizat pe toată lungimea colonului oarecum uniform, îngroșîndu-se întrucîtva la baza pliurilor semilunare. Baza submucoasă și tunica mucoasă sînt bine dezvoltate. Mucoasa nu formează vilozități. Există doar niște **pliuri semilunare ale colonului**, *plicae semilunares coli*, dispuse în trei rînduri (între bandetele) și coincid limitelor dintre haustre. În tunica mucoasă se observă numeroase glande tubulare intestinale și celule calciforme. În tunica mucoasă și în baza submucoasă se află ganglioni limfatici solitari, iar în peretele apendicelui vermiform — **ganglionii limfatici agregați ai apendicelui vermiform**, *noduli lymphatici aggregati appendicis vermiformis* (vezi: „Organele hematopozei și sistemului imun”).

Vasele și nervii colonului. La colon vin ramurile arterei mezenterice superioare: la cec și apendicele viermiform — artera iliocolică cu ramurile ei (artera ascendentă, arterele cecale anterioară și posterioară, artera apendicelui vermiform); spre colonul ascendent — artera colică dreaptă; spre colonul transvers — artera colică medie. Ramurile arterei mezenterice inferioare se îndreaptă spre colonul descendent — artera colică stîngă, și la colonul sigmoid — arterele sigmoide. Singele venos este transportat prin venele omonime în venele mezenterice superioară și inferioară, care sînt afluențele venei porte. Vasele limfatice

se îndreaptă spre ganglionii limfatici, iliocolici, prececali, retrocecali, apendiculari (de la cec și apendicele vermiform), spre ganglionii limfatici mezocolici (pericolici, colici drept, mediu și stîng) — de la colonul ascendent transvers și descendent, la ganglionii mezenteriei inferioare (sigmoizi) de la colonul sigmoid.

La colon vin ramuri de la nervii vagi (la colonul sigmoid — de la nervii viscerali pelvieni) și nervii simpatici din plexurile mezenterice superior și inferior.

Radioanatomia colonului. Examenul radiologic al colonului se face după umplerea lui cu masa de contrast din intestinul subțire, cît și prin rect (clismă contrastantă înaltă). Cînd se contractă stratul muscular longitudinal, colonul se scurtează și haustrele devin vizibile (fig. 37). Cînd intestinul gros este supraumplut cu masă contrastantă, iar bandelele musculare longitudinale sînt relaxate, haustrele se nivelează și caracteristicile exterioare ale colonului aproape că dispar. Sfincterele fiziologice ale intestinului gros (porțiunile cu tonus sporit al stratului muscular circular) pot fi de asemenea observate cu ocazia examenului radiologic. La omul viu se înregistrează o poziție mai joasă a colonului transvers decît pe cadavru. Apendicele vermiform în condiții normale contrastează sub forma de fișie funiculară de poziție și lungime variată.

Rectul *réctum*, constituie partea terminală a intestinului gros; în el se acumulează, apoi se evacuează din organism masele fecale. Rectul este situat în cavitatea bazinului mic, și are la omul matur o lungime medie de 15 cm, diametrul oscilînd între 2,5 și 7,5 cm. Posterior de rect se află sacrul și coccisul. Anterior de el la bărbați se află prostata, vezica urinară, veziculele seminale și ampulele canalelor deferente, iar la femei — uterul și vaginul.

Rectul în realitate nu este rectiliniu, ci formează două curburi în plan sagital. Prima, numită **flexura sacrală**, *flexúra sacrális*, respectă concavitatea sacrului; a doua — **flexura perineală**, *flexúra perinedális*, e situată în regiunea perineului, anterior de coccis, avînd convexitate

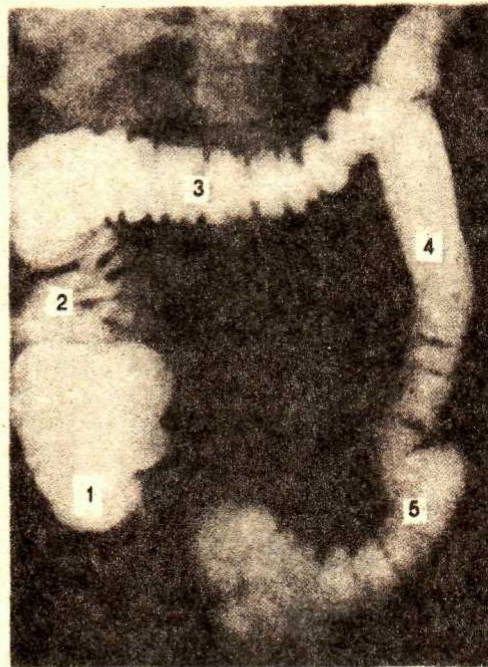


Fig. 37. Radiografia intestinului gros umplut cu masă contrastantă.

1 — caecum; 2 — colon ascensens; 3 — colon transversum; 4 — colon descensens; 5 — colon sigmoideum.

anterioară. Flexurile rectului în plan frontal nu sînt constante.

Structura rectului. O parte din rect, care se află în cavitatea bazinului mic, formează la nivelul sacrului o dilatare numită **ampulă rectală**, *âmpulla récti* (fig. 38). Partea mai îngustă a rectului, care trece prin perineu, se numește **canal anal**, *canális anális*. Canalul anal în partea lui inferioară are un orificiu deschis spre exterior numit **anus**, *ânuș*.

Structura peretelui rectului. Membrana externă a rectului în porțiunea ei superioară e constituită de peritoneu (tunica seroasă), care acoperă această porțiune a rectului din toate părțile (poziție intraperitoneală). În partea medie rectul este acoperit de peritoneu din trei părți (poziție mezoperitoneală), iar în treimea inferioară rectul nu este acoperit de peritoneu (poziție extraperitoneală) și tunica lui externă e prezentată de adventiție.

Stratul muscular longitudinal este

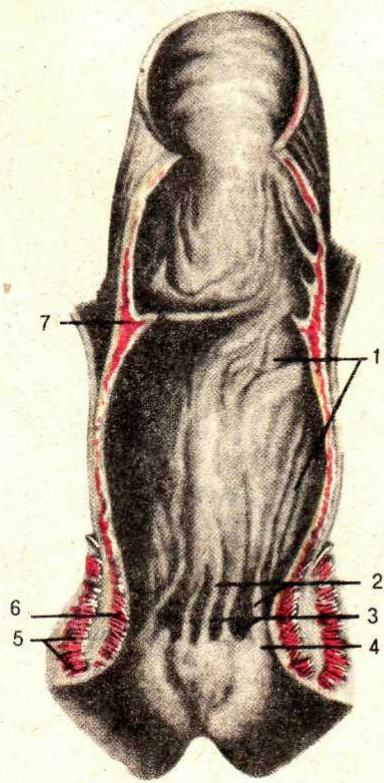


Fig. 38. Rectul. Peretele anterior e rezeat.

1 — ampulla recti; 2 — columnae anales; 3 — sinus anales; 4 — linia anorectalis; 5 — m. sphincter ani externus; 6 — m. sphincter ani internus; 7 — plica transversa recti.

compact și din inferior în el se inseră fibrele mușchiului levator al anusului (vezi: „Diafragul bazinului“). Stratul muscular circular intern în regiunea canalului anal formează **sfincterul anal intern** (involuntar), *m. sphincter ani internus*. El are o înălțime de 2—3 cm și limita lui inferioară corespunde cu nivelul trecerii tunicii mucoase a canalului anal în pielea circumanală. **Sfincterul anal extern** (voluntar), *m. sphincter ani externus*, este situat nemijlocit sub piele și intră în componența mușchilor diafragmului bazinului.

Tunica mucoasă a rectului, care conține glande intestinale (caliciforme, mucoase) și foliculi limfatici solitari, formează atât pliuri transversale cât și longitudinale. **Pliurile transversale ale rectului**, *plicae transversales recti*, 2—3

la număr, se află în ampula rectului. Ele amintesc pliurile semilunare ale colonului sigmoid, însă au o orientare helicoidă și sînt formate din tunica mucoasă cu participarea stratului circular al tunicii musculare. În ampula rectului există pliuri longitudinale inconstante, care se nivelează la umplerea rectului. În canalul anal tunica mucoasă formează 6—10 pliuri longitudinale, care se lărgesc în sens inferior, numite **pilieri anali**, *columnae anales*. Depresiunile ce se formează între ele — **sinusurile anale**, *sinus anales*, la copii sînt mai pronunțate decît la maturi. Inferior, sinusurile anale sînt delimitate de niște proeminențe ale mucoasei numite **valvule anale**, *valvulae anales*, care în regiunea orificiului anal formează un val circular, numit **linie anorectală**, *linia anorectalis*. Pe aceasta trec pilierii anali. În profunzimea bazei submucoase și tunicii mucoase, care formează linia anorectală, se află **plexul venos rectal**, *plexus venosus rectalis*, (*plexus haemorrhoidalis BNA*), bine dezvoltat. Anume la acest nivel are loc trecerea epiteliului intestinal în cel cutanat.

Vasele și nervii rectului. În pereții rectului se ramifică artera rectală superioară (din artera mezenterică inferioară) și arterele rectale pare medie și inferioară (din artera iliacă internă). Sîngele venos este transportat prin vena rectală superioară în sistemul venei porte (prin vena mezenterică inferioară) și prin venele rectale medie și inferioare — în sistemul venei cave inferioare (prin venele iliace interne). Vasele limfatice ale rectului se îndreaptă spre ganglionii limfatici iliaci interni (sacrali), subaortali și rectali superiori.

Inervația rectului e realizată de nervii viscerali ai bazinului (cea parasimpatică) și de nervii simpatici din plexul mezenteric inferior (plexul rectal superior), precum și din plexurile hipogastrice superior și inferior, pe baza cărora în profunzimea rectului se formează plexurile rectale mediu și inferior.

Radioanatomia rectului. Rectul, fiind umplut cu masă radiocontrastantă (prin anus), putem determina forma lui, dimensiunile și flexurile, putem urmări configurația tunicii mucoase.

Particularitățile de vîrstă ale intestinului gros

Intestinul gros la nou-născut este scurt, avînd lungimea medie de 63 cm, în colon lipsesc haustrele și apendicele epiploice. Primele haustre apar în a 6-a lună de viață, apoi și apendicele epiploice în al doilea an de viață a copilului. Spre finele perioadei de sugar intestinul gros atinge lungimea de 83 cm, iar la vîrsta de 15 ani — 118 cm. Bandelele colonului, haustrele și apendicele epiploice se formează definitiv la vîrsta de 6—7 ani. Cecul la nou-născut este vag delimitat de apendicele vermiform, lățimea lui (1,7 cm) prevalează lungimea (1,5 cm). Cecul capătă aspectul tipic pentru omul matur spre finele primei copilării (la 7 ani). Cecul este situat mai sus de aripa ileonului. În fosa iliacă dreaptă cecul coboară pe la mijlocul perioadei pubertare (14 ani) pe măsura creșterii colonului ascendent.

Orificiul iliocolic la nou-născut are o formă inelară sau trigonală hiantă. La copiii trecuți de un an el capătă o formă de fantă. Valvula ileocolică are un aspect de pliuri mici. Lungimea apendicelui vermiform la nou-născut oscilează între 2 și 8 cm, avînd un diametru de 0,2-0,6 cm. Prin orificiul hiant el comunică cu cecul. Formarea valvulei, care închide accesul în apendicele vermiform începe odată cu apariția pliurilor la intrarea în apendice, ceea ce se întîmplă spre finele primului an de viață. Lungimea apendicelui vermiform în această perioadă echivalează în medie cu 6 cm, la mijlocul perioadei de copilărie secundă (10 ani) el atinge 9 cm, iar la 20 de ani — 20 cm. Tunica mucoasă a apendicelui vermiform la nou-născut în primul an de viață conține un număr mare de folicule limfoide, care formează ganglioni agregați. Aceștia se dezvoltă deosebit de intens pe la vîrsta de 10—14 ani.

Colonul ascendent este subdezvoltat, la nou-născut el este acoperit de ficat. Către a 4-a lună ficatul vine în contact doar cu partea lui superioară. La vîrsta de 7 ani colonul ascendent este acoperit în anterior de epiploon. În perioada prepubertară și pubertară colonul ascendent

capătă structura caracteristică pentru omul matur. Dezvoltarea lui maximă se înregistrează la vîrsta de 40—50 de ani.

Colonul transvers la nou-născut are un mezu scurt (sub 2 cm). Anterior colonul transvers este acoperit de ficat. La începutul perioadei de prima copilărie (1,5 ani) lățimea mezoului ajunge pînă la 5—8,5 cm, ceea ce îi conferă colonului o mobilitate sporită. La copiii din primul an de viață lungimea colonului transvers echivalează cu 26—28 cm. La vîrsta de 10 ani el atinge pînă la 35 cm lungime. Cea mai mare lungime a colonului transvers se înregistrează la persoanele senescente.

Colonul descendent la nou-născuți are o lungime de circa 5 cm. La vîrsta de 1 an lungimea se dublează, la 5 ani ea constituie 15 cm, la 10 ani — 16 cm. Creșterea în lungime continuă și mai apoi. Lungimea maximă a transversului se înregistrează în senescență.

Colonul sigmoid la nou-născut (de lungime circa 20 cm) ocupă o poziție superioară în cavitatea abdominală, posedă un mezu-lung. Ansa lui mare se află în doimea dreaptă a cavității abdominale, contactînd uneori cu cecul. La vîrsta de 5 ani ansele colonului sigmoid sînt situate superior de intrarea în micul bazin. La vîrsta de 10 ani lungimea transversului atinge 38 cm, iar ansele lui coboară în cavitatea micului bazin. La 40 de ani lumenul colonului sigmoid e deosebit de larg. După 60—70 ani colonul transvers dă semne de atrofiere din cauza subțierii pereților lui.

Rectul la nou-născut are formă cilindrică, nu are ampulă și flexuri, pliurile sînt slab pronunțate, lungimea e de 5—6 cm. În perioada primei copilării se definește formarea ampulei, iar după vîrsta de 8 ani — și formarea flexurilor. Piliarii anali și sinusurile anale la copii sînt bine pronunțate. O creștere esențială a rectului se înregistrează în perioada copilăriei secunde (după 8 ani). Spre finele perioadei pubertare rectul are 15—18 cm lungime și un diametru de 3,2—5,4 cm.

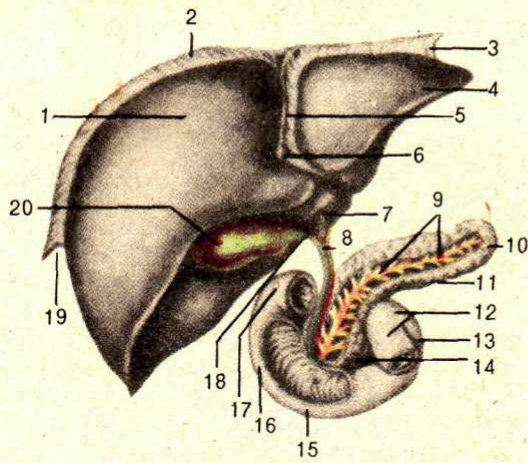


Fig. 39. Ficatul, duodenul (deschis) și pancreasul.

1 — lobus hepatis dexter; 2 — lig. coronarium; 3 — lig. triangulare sinistrum; 4 — lobus hepatis sinister; 5 — lig. falciforme hepatis; 6 — lig. teres hepatis; 7 — ductus hepaticus communis; 8 — ductus choledochus; 9 — ductus pancreaticus; 10 — cauda pancreatis; 11 — corpus pancreatis; 12 — flexura duodeno-jejunalis; 13 — pars ascendens duodeni; 14 — caput pancreatis; 15 — pars horizontalis (inferior) duodeni; 16 — pars descendens duodeni; 17 — pars superior duodeni; 18 — ductus cysticus; 19 — lig. triangulare dextrum; 20 — vesica fellea.

FICATUL

Ficatul, *hepar*, este cea mai mare glandă a organismului, are o formă neregulată cu o masă medie de 1500 g la omul matur. Ficatul participă la procesele digestive (elaborează bilă), de hematopoeză și de metabolism.

Ficatul are o culoare roșie-brună, consistență moale, e situat în regiunea hipochondrului drept și în epigastru. În ficat distingem două fețe: diafragmatică și viscerală. **Fața diafragmatică**, *facies diaphragmatica*, este convexă, orientată anterosuperior, e adiacentă la fața inferioară a diafragmului. **Fața viscerală**, *facies visceralis*, e orientată inferoposterior. Anterior și bilateral fețele diafragmatică și viscerală sînt coalescente, formînd o **margine inferioară** ascuțită, **margo inferior**; marginea posterioară a ficatului este rotunjită.

La fața diafragmatică a ficatului de la diafragm și peretele abdominal anterior vine **ligamentul falciform** (suspensor) al ficatului, *lig. falciforme* (*hepatis*), care reprezintă o dublicatură a peritoneului (fig. 39). Fiînd situat în plan sagital, *lig. falciforme* (*hepatis*) separă fața dia-

fragmatică a ficatului în lobii drept și stîng, iar posterior vine în coalescență cu **ligamentul coronar**, *lig. coronarium*, care reprezintă o dublicatură a peritoneului, ce vine de la pereții superior și posterior ai cavității abdominale spre marginea posterioară rotunjită a ficatului. Ligamentul coronar este situat în plan frontal. Marginile dreaptă și stîngă ale ligamentului coronar se lătesc, îmbrăcînd un aspect trigonal și formează **ligamentele triunghiulare drept și stîng**, *lig. triangulare dextrum et lig. triangulare sinistrum*. Pe latura posterioară rotunjită a ficatului cele două foițe ale ligamentului coronar diverg, lăsînd să se întrevadă o porțiune mică a ficatului, care contactează nemijlocit cu diafragmul. Pe fața diafragmatică a lobului stîng al ficatului se află **impresia cardiacă**, *impressio cardiaca*, formată de pe urma adiacenței cordului la diafragm, iar prin acesta — la ficat.

Pe fața viscerală a ficatului distingem 3 șanțuri, inclusiv 2 orientate în plan sagital și unul — în plan frontal (fig. 41). Șanțul sagital stîng se află la nivelul ligamentului falciform al ficatului, delimitînd **lobul hepatic stîng**, (*lobus hepatis sinister*) mai mic, **de lobul drept**, (*lobus hepatis dexter*), care e mai mare. În partea sa anterioară șanțul formează **fisura ligamentului rotund**, *fissura ligamenti teretis*, iar în partea posterioară — **fisura ligamentului venos** (*fissura ligamenti venosi*). În prima fisură este situat **ligamentul rotund al ficatului**, *lig. teres hepatis*, constituit de vena ombilicală obturată, (*v. umbilicalis*). Acest ligament începe de la ombilic, intră în marginea inferioară a ligamentului falciform al ficatului, trece peste marginea inferioară ascuțită a ficatului prin **incisura ligamentului rotund**, *incisura lig. teretis*, apoi în adîncul fisurii omonime se îndreaptă spre hilul ficatului.

În fisura ligamentului venos se află **lig. venosum**, care este de fapt un vas venos obliterat care la făt unea vena ombilicală cu vena cavă inferioară. Șanțul sagital drept, mai lat, în porțiunea anterioară formează **fosa vezicii**,

biliare, *fossa vesicae felleae*, iar în porțiunea posterioară — șanțul venei cave inferioare, *sulcus venae caevae inferior*. În fosa vezicii biliare este situată vezica biliară, iar în șanțul venei cave inferioare se află vena cavă inferioară.

Șanțurile sagitale drept și stâng se unesc printr-un șanț transversal profund numit **hil hepatic**, (*pôrta hepatis*). Hilul hepatic se află la nivelul marginii posterioare a fisurii ligamentului rotund și fosei vezicii biliare. În hilul hepatic pătrund vena portă, artera hepatică proprie, nervi, trec ductul hepatic comun și vase limfatice situate între cele două foite ale peritoneului, care sînt racordate între hilul hepatic și duoden (ligamentul hepatoduodenal), precum și între hilul hepatic și curbura mică a stomacului (ligamentul hepatogastric).

Pe fața viscerală a lobului drept hepatic distingem **lobul patrat**, (*lobus quadratus*), și **lobul caudat**, *lobus caudatus*. Lobul patrat al ficatului e situat anterior de hil, între fisura ligamentului rotund și fosa vezicii biliare, iar lobul caudat e plasat posterior de hilul ficatului, între fisura ligamentului venos și șanțul venei cave inferioare. De la lobul caudat deviază anterior două excrescențe, una din ele — excrescența caudată, *processus caudatus*, este situată între hilul ficatului și șanțul venei cave inferioare. Indiscret, ea continuă în parenchimul lobului drept al ficatului. Cealaltă, excrescența papilară, *processus papillaris*, de asemenea pornește înainte și ajunge pînă la hilul hepatic în vecinătate cu fisura ligamentului venos. Fața viscerală contactează cu o serie de organe, de pe urma cărui fapt în ficat se formează impresiuni. Pe lobul stîng al ficatului există o impresiune gastrică, *impressio gastrica*, care este efectul mulării feței anterioare a stomacului. Pe fața posterioară a lobului stîng vedem un șanț cu margini line — impresiunea esofagiană, *impressio esophagea*. Pe lobul patrat și pe lobul drept, adiacent la fosa vezicii biliare, trece transversal impresiunea duodenală, *impressio duodenalis*. Mai la dreapta de ea pe același loc drept se află im-

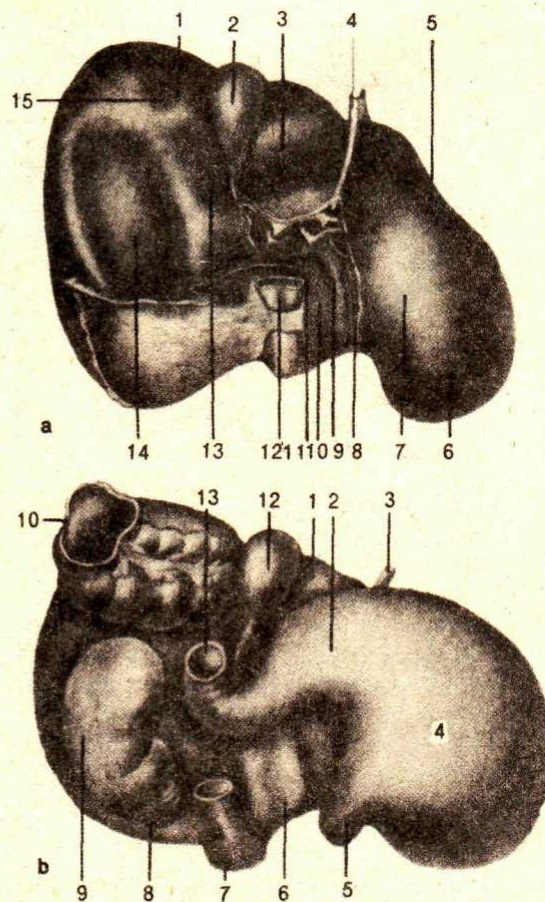


Fig. 40. Ficatul.

a — fața viscerală: 1 — lobus hepatis dexter; 2 — vesica fellea; 3 — lobus quadratus; 4 — lig. teres hepatis; 5 — lobus hepatis sinister; 6 — impressio gastrica; 7 — tuber omentale; 8 — fissura ligamenti venosi; 9 — porta hepatis; 10 — lobus caudatus; 11 — processus caudatus; 12 — v. cava inferior; 13 — impressio duodenalis; 14 — impressio renalis; 15 — impressio colica;

b — fața viscerală a ficatului și viscerale adiacente: 1 — lobus quadratus hepatis; 2 — pars pylorica ventriculi; 3 — lig. teres hepatis; 4 — ventriculus; 5 — esophagus; 6 — lobus caudatus hepatis; 7 — v. cava inferior; 8 — gl. suprarenalis dextra; 9 — ren dextrum; 10 — colon transversum; 11 — duodenum; 12 — vesica fellea.

siunea renală, *impressio renalis*, iar mai spre stînga, în apropiere de șanțul venei cave inferioare observăm impresiunea suprarenală, *impressio suprarenalis*. Pe fața viscerală, lîngă marginea inferioară a ficatului se află impresia colonului, *impressio colica*, care s-a format de pe urma adiacenței la ficat a flexurii drepte a colonului și a părții drepte a colonului transvers.

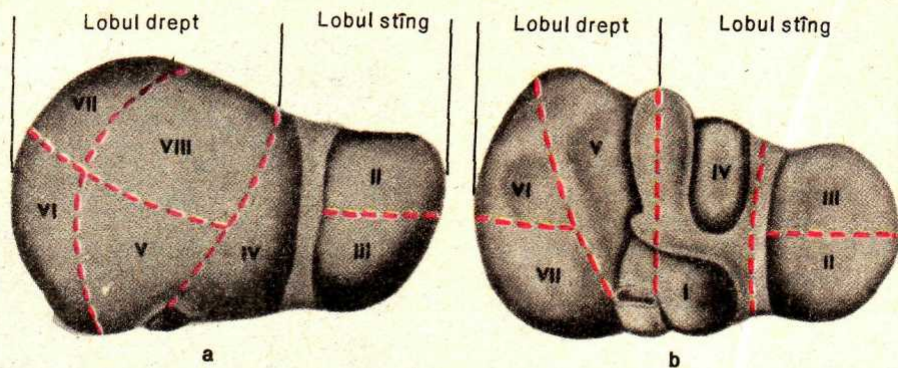


Fig. 41. Proiecția segmentelor ficatului pe fețele diafragmatică (a) și viscerală (b) ale ficatului (schemă).

Structura ficatului. Din exterior ficatul este acoperit de tunica seroasă, tunica *seroasă*, reprezentată de peritoneul visceral. Deși are o porțiune mică în partea posterioară ce nu este acoperită cu peritoneu (ârea nuda), putem considera că ficatul este situat intraperitoneal. Sub peritoneu se află o **tunică fibroasă** rezistentă, *tunica fibroasă* (capsula glisson). De la hilul ficatului țesutul fibros pătrunde în parenchimul organului însoțind vasele sanguine. Pornind de la repartitia vaselor sanguine și canalelor biliare, în ficat distingem (după Cuino, 1957) doi lobi, 5 sectoare și 8 segmente (fig 41, tab. 2). În lobi ficatului se ramifică ramurile respective (dreaptă și stîngă) ale venei porte. Drept limită între lobi drept și stîng ai ficatului se prezintă un plan imaginar ce trece pe linia care unește fosa vezicii biliare anterior și sanțul venei cave inferioare posterior, în lobul

stîng distingem 3 sectoare și 4 segmente ($s_3 - s_4$), în lobul drept 2 sectoare și de asemenea 4 segmente ($s_4 - s_8$).

Fiecare sector reprezintă o porțiune de ficat ce încorporează o ramură a venei porte de gradul II și o ramură respectivă a arterei hepatice, nervi, și din care iese un canal biliar sectorial. Prin segment hepatic subînțelegem o porțiune de parenchim hepatic care inconjoară o ramură de gradul III a venei porte împreună cu ramura arterei hepatice asociate și un canal biliar.

Sectorul dorsal stîng, care corespunde segmentului hepatic I (S_1), include lobul caudat și se vede doar pe fața viscerală și pe partea posterioară a ficatului.

Sectorul lateral stîng (S_2) cuprinde porțiunea posterioară a lobului stîng al ficatului.

Sectorul stîng paramedian ocupă partea anterioară a lobului stîng al ficatului (S_3) și lobul lui patrat (S_4) cu o porțiune de parenchim pe fața diafragmatică în formă de fișie care se îngustează în sens posterior (spre sanțul venei cave inferioare).

Sectorul paramedian drept reprezintă o porțiune de parenchim hepatic la limita cu lobul stîng al ficatului. În acest sector intră segmentul 5, dispus anterior, și un segment vast (S_8), care ocupă partea posteromedială a lobului drept al ficatului pe fața lui diafragmatică.

Sectorul lateral drept, care corespunde celei mai laterale părți a lobului drept al

Tabelul 2. Divizarea ficatului în lobi, sectoare și segmente

Lobul	Sectorul	Segmentul
Lobul stîng	Dorsal stîng	1-ul (S_1)
	Lateral stîng	al 2-lea (S_2)
	Paramedial stîng	al 3-lea (S_3) al 4-lea (S_4)
Lobul drept	Paramedial drept	al 5-lea (S_5) al 8-lea (S_8)
		Lateral drept

ficatului, include segmentele 6 (dispus anterior) și 7. Ultimul e situat posterior de cel precedent și ocupă partea posterolaterală a feței diafragmatice a lobului hepatic drept.

Ca structură ficatul reprezintă o glandă tubulară de ramificație compusă, căile secretoare ale căreia sînt constituite de canalele biliare. Unitatea morfofuncțională a ficatului o constituie **lobulul hepatic, lóbulus hépatis**. El e de formă prismatică cu diametrul de la 1 la 2,5 mm. În ficatul omului există circa 500.000 de lobuli hepatici. Între lobuli se află în mici cantități țesut conjunctiv, în care sînt situate canaliculele interlobulare (biliare), artere și vene. În mod obișnuit artera, vena și canaliculul interlobular aderă întim, formînd triada hepatică. Lobulele sînt construite din traveuri hepatice unite între-ele sub formă de serii de celule hepatice duble dispuse radial. În centrul fiecărui lobul trece o **venă centrală, v. centrális**. Capetele interne ale traveurilor sînt orientate spre vena centrală, iar cele externe spre periferia lobulului.

Între traveurile hepatice se dispun, de asemenea radial, capilarele sinusoide, care aduc sînge de la periferia lobulului spre centrul lui (spre vena centrală).

În interiorul fiecărui traveu hepatic între cele două serii de celule hepatice se află un **canalicul bilifer, dúctulus bili-fér**, care constituie elementul inițial al canalelor biliare. În centrul lobulului (îngă vena centrală) canaliculele biliare sînt comunicante, iar la periferia lobulului ele se scurg în **canaliculele interlobulare, dúctuli interlobuláres**. Canaliculele interlobulare, contopindu-se, formează canale biliare de calibru crescînd. Pînă la urmă în ficat se formează **canalul hepatic drept, dúctus hépaticus dexter**, care iese din lobul drept al ficatului, și **canalul hepatic sting, dúctus hépaticus sinister**, care iese din lobul sting al ficatului. În hilul ficatului aceste două canale devin confluențe, formînd **ductul hepatic comun, dúctus hépaticus comúnis**, lung de 4—6 cm. Între foițele ligamentului hepatoduodenal ductul hepatic comun confluează cu canalul cistic, **dúctus cysticus**, de pe urma cărui fapt se formează ductul biliar comun.

Proiecția ficatului pe suprafața corpului. Situîndu-se în dreapta sub diafragm, ficatul ocupă o astfel de poziție, încît limita lui superioară pe linia medioclaviculă se află la nivelul spațiului IV intercostal. Din acest punct limita superioară coboară brusc interolateral pînă la spațiul X intercostal pe linia medioaxială; la acest nivel limitele superioară și inferioară ale ficatului se unesc formînd marginea inferioară a lobului drept al ficatului. Spre stînga de nivelul spațiului IV intercostal limita superioară a ficatului coboară treptat în jos. Pe linia parasternală dreaptă limita superioară se află la nivelul spațiului V intercostal, pe linia mediană anterioară intersectează baza apendicelui xifoid și se termină la nivelul fixării cartilajului VIII costal sting la cartilajul VII, unde limitele superioară și inferioară se unesc la marginea laterală a lobului sting al ficatului. Limita inferioară a ficatului trece de la nivelul spațiului X intercostal din dreapta spre stînga pe marginea inferioară a arcului costal drept pînă la locul de unire a limitelor inferioară și superioară ale ficatului la nivelul unirii cartilajului VIII costal din stînga la cartilajul VII. În regiunea epigastrică ficatul este adiacent nemijlocit la fața posterioară a peretelui abdominal anterior. În senescență limita inferioară a ficatului se află mai jos decît la indivizii tineri și la femeii este mai joasă decît la bărbați.

Vasele și nervii ficatului. În hilul hepatic pătrund artera hepatică proprie, *a. hepática própria*, și vena portă, *v. pórtae*. Vena portă aduce sînge venos de la stomac, de la intestinul subțire, de la colon, de la pancreas și splină, iar artera hepatică proprie transportă sînge arterial. În interiorul ficatului artera, și vena portă se ramifică pînă la artere interlobulare, *aa. interlobuláres*, și vene interlobulare, *vv. interlobuláres*. Aceste artere și vene sînt repartizate între lobulii ficatului împreună cu canaliculele bilifere interlobulare, *dúctuli interlobuláres*. De la venele interlobulare în interiorul lobului pătrund capilarele sinusoide intralobulare extinse, care se întretesesc printre traveurile hepatice și se var-

să în vena lobulară centrală. În porțiunile incipiente ale capilarelor sinusoide se varsă capilarele arteriale, care vin de la arterele interlobulare. Venele centrale ale lobulelor hepatice, unindu-se între ele, formează vene sublobulare (colectoare), *vv. sublobulâres*, din care prin mai multe confluențe se formează 2—3 vene hepatice mari și citeva mai mici, care ies din ficat în regiunea șanțului venei cave inferioare și se varsă în vena cavă inferioară. Vasele limfatice se varsă în ganglionii limfatici hepatici, gastrici, lombari din dreapta, diafragmatici superiori și parasternali.

Inervația ficatului este realizată de ramurile nervilor vagi și plexului hepatic (simpatic).

Vezița biliară

Vezița biliară, *vesica fellea* (biliaris), reprezintă un rezervor în care se acumulează bila. Ea este situată în fosa vezicii biliare pe fața viscerală a ficatului și are o configurație piriformă. Fundul ei orb, numit **fundul vezicii biliare**, *fundus vesicae felleae*, proeminează de sub marginea inferioară a ficatului la nivelul unirii cartilajelor costale VIII și IX din dreapta, ceea ce corespunde locului de intersecție a marginii drepte a mușchiului drept abdominal cu arcul costal drept. Capătul mai îngust al vezicii, orientat spre hilul ficatului, a primit numirea de **col al vezicii biliare**, *collum vesicae felleae*. Între fund și col se află **corpul vezicii biliare**, *corpus vesicae felleae*. Colul vezicii continuă în **canalul cistic**, *ductus cysticus*, care se unește cu ductul hepatic comun. Capacitatea vezicii biliare oscilează între 30 și 50 cm, lungimea ei — între 8 și 12 cm, și lățimea — 4—5 cm.

Pereții vezicii biliare după structura lor seamănă cu pereții intestinului. Fața liberă a vezicii biliare este acoperită de peritoneu, care trece pe ea de pe suprafața ficatului, formind *tunica seroasă a vezicii biliare*, *tunica serosa vesicae felleae*. În locurile unde tunica seroasă lipsește, membrana externă a vezicii biliare este prezentată de adventiție. *Tunica musculară a vezicii biliare*, *tunica*

muscularis vesicae felleae, este formată din celule musculare netede, iar *tunica ei mucoasă*, *tunica mucosa vesicae felleae*, în interiorul vezicii formează pliuri, iar în colul vezicii și în canalul cistic formează un **pliu spiralat**, *plica spiralis* (fig. 42).

Canalul coledoc, *ductus choledochus*, este situat între foițele ligamentului hepatoduodenal în dreapta de artera hepatică comună și anterior de vena portă. Canalul trece în jos mai întâi posterior de porțiunea superioară a duodenului, apoi între partea lui descendentă și capul pancreasului, penetră peretele medial al părții descendente a duodenului și se deschide în vârful papilei mari a duodenului după ce s-a unit preliminar cu canalul pancreasului. După confluența acestor canale se formează o dilatare numită **ampula hepatopancreatică**, *ampulla hepatopancreatica*, care are la orificiul său de intrare un sfincter al ampulei hepatopancreatice, *m. sphincter ampulae hepatopancreaticae*, s. *sphincter ampullae*. Până la confluența cu canalul pancreatic coledocos are în peretele său un sfincter al canalului coledoc, *m. sphincter ductus choledochi*, care închide aportul de bilă din ficat și din vezița biliară în lumenul duodenului.

Bila elaborată de ficat se acumulează în vezița biliară în care se varsă prin canalul cistic din canalul hepatic comun în urma contracției sfincterului canalului coledoc (fig. 43). În duoden fiecare nimereste din ficat și din vezița biliară pe măsura necesităților (cînd chimul alimentar ajunge în duoden).

Vasele și nervii vezicii biliare. Vezița biliară este irigată de artera cistică (de la artera hepatică proprie). Singele venos este transportat prin vena omonimă în vena portă. Inervația este realizată de ramurile nervilor vagi și de nervii simpatici din plexul hepatic.

Radioanatomia vezicii biliare. Pentru examenul radiologic al vezicii biliare se administrează intravenos substanțe radiocontrastante. Aceste substanțe trec din sine în bilă, se acumulează în vezița biliară, și pe radiogramă apare o opalescență ce se proiectează la nivelul vertebrelor I—II lombare.

Particularitățile de vîrstă ale ficatului și vezicii biliare

La nou-născut are dimensiuni mari și ocupa mai bine de jumătate din volumul cavității abdominale. Masa ficatului la nou-născut e de 135 g, ceea ce constituie 4,0—4,5% din masa corpului (la matur 2—3%). Fața diafragmatică a ficatului este convexă, lobul stîng al ficatului ca dimensiuni echivalează cu cel drept sau îl depășește. Marginea inferioară a ficatului este convexă, sub lobul stîng trece colonul descendent. Limita superioară a ficatului pe linia medioclaviculară dreaptă se află la nivelul coastei V, iar pe cea stîngă — la nivelul coastei VI. Lobul stîng al ficatului intersectează arcul costal pe linia medioclaviculară stîngă. La copilul de 3—4 luni locul de intersectare a arcului costal cu lobul stîng al ficatului, din cauza reducerii dimensiunilor lui, se află deja pe linia parasternală. La nou-născut marginea inferioară a ficatului pe linia medioclaviculară dreaptă proeminează de sub arcul costal cu 2,5—4,0 cm, iar pe linia mediană anterioară — cu 3,5—4 cm mai jos de apendicele xifoid. Uneori marginea inferioară a ficatului ajunge pînă la aripa osului iliac drept. La vîrsta de 3—7 ani marginea inferioară a ficatului se află mai jos de arcul costal cu 1,5—2,0 cm (pe linia medioclaviculară). După vîrsta de 7 ani marginea inferioară a ficatului nu depășește marginea arcului costal. Inferior de ficat este situat numai stomacul; începînd din acest timp scheletotopia ficatului nu diferă de scheletotopia lui la omul matur. La copii ficatul e mobil și își schimbă poziția în funcție de cea a corpului.

Vezica biliară la nou-născut este alungită (3—4 cm), însă fundul ei nu proeminează de sub marginea inferioară a ficatului. Către vîrsta de 10—12 ani lungimea vezicii biliare aproape că dublează. Vezica biliară se proiectează pe peretele abdominal anterior mai jos de arcul costal, cu 2 cm mai în dreapta de linia mediană anterioară. Inferior de vezica biliară se află duodenul, ansele părții epiploice a intestinului subțire și colonul transvers.

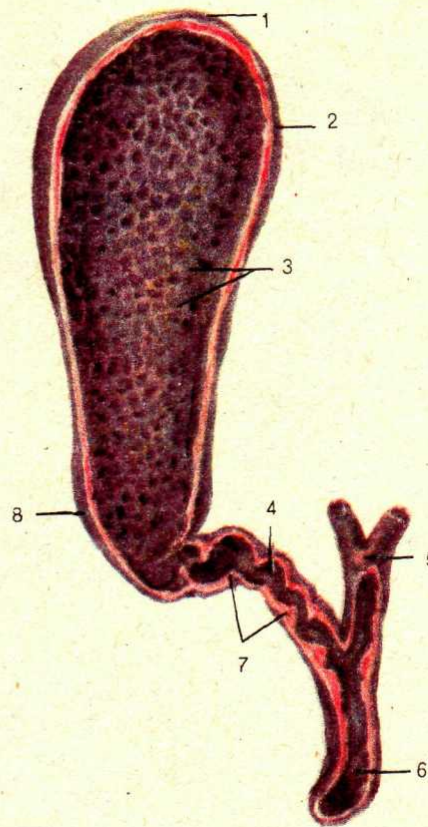


Fig. 42. Vezica biliară și canalele biliare (secțiune longitudinală).

1 — fundus vesicae felleae; 2 — corpus vesicae felleae; 3 — tun. mucosa vesicae felleae; 4 — ductus cysticus; 5 — ductus hepaticus communis; 6 — ductus choledochus; 7 — plica spiralis; 8 — collum vesicae felleae.

PANCREASUL

Pancreasul, *páncreas*, ca dimensiuni reprezintă a doua glandă digestivă, dar care are și funcții endocrine. Pancreasul este un organ oblong de culoare gri-roz, situat în cavitatea abdominală, în sens transversal la nivelul corpurilor vertebrelor I—II lombare, retroperitoneal, posterior de stomac, fiind separat de acesta de către bursa omentalis. Lungimea pancreasului este de 14—18 cm, lățimea 3—9 cm, grosimea — 2—3 cm. Masa lui la omul matur este de circa 80 g. Aceasta e o glandă alveolar-tubulară compusă, acoperită cu o capsulă fină de țesut conjunctiv, prin care transpare configurația organului de struc-

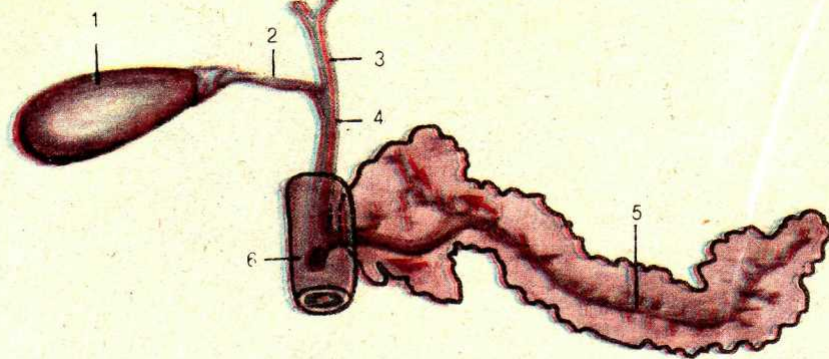


Fig. 43. Schema căilor secretoare ale ficatului și pancreasului. Direcția mișcării secretului e desemnată cu săgeți.

1 — vesica fellea ; 2 — ductus cysticus ; 3 — ductus hepaticus communis ; 4 — ductus choledochus ; 5 — ductus pancreaticus ; 6 — duodenum.

tura lobulară. Peritoneul acoperă fața anterioară și parțial cea inferioară a pancreasului (poziție extaperitoneală). În pancreas distingem capul, corpul și coada.

Capul pancreasului, *câput pancreátis*, este situat la nivelul vertebrelor I—III lombară în ansa duodenului, aderând intim la fața lui concavă. Cu fața sa posterioară capul este adiacent la vena cavă inferioară, anterior el este intersectat de colonul transvers. Capul pancreasului este aplatizat în sens anteroposterior și la limita între el și corp pe marginea inferioară e situată incisura pancreasului, *incisúra pancreátis*.

Corpul pancreasului, *córpus pancreátis*, de formă triedrică, intersectează din dreapta spre stînga corpul vertebrei I lombară și trece într-o porțiune mai îngustă ce constituie coada pancreasului, care ajunge pînă la hilul splinei. Corpul glandei are 3 fețe (anterioară, posterioară și inferioară) și 3 margini (superioară, anterioară, inferioară). **Fața anterioară, *facies antérieur***, are o orientare respectivă și poartă o tuberozitate mică numită *tuberozitate omentală, túber omentále*, care este orientată spre bursa omentális. **Fața posterioară, *facies postérieur***, este adiacentă la coloana vertebrală, la vena cavă inferioară, la aorta și la plexul celiac. **Fața inferioară, *facies inférior***, este orientată inferoanterior. Aceste fețe ale pancreasului sînt separate de marginile respective.

Coadă pancreasului, *cáuda pancreátis*, trece în stînga și în sus spre hilul splinei. Posterior de coada pancreasului se află suprarenala stîngă și capatul superior al rinichiului stîng.

Canalul pancreatic, *dúctus pancreáticus*, începe în regiunea caudală a glandei, trece prin corpul și capul organului din stînga spre dreapta, recepționează canale afluențe de calibru mai mic și se deschide în lumenul porțiunii descendente a duodenului pe papila mare a acestuia, unindu-se în prealabil cu canalul coledoc. În porțiunea terminală a canalului se află sfincterul canalului pancreatic, *m. sphíncter dúctus pancreátici*. În capul glandei se formează **canalul pancreatic accesoriu, *dúctus pancreáticus accessórius***, care se deschide în duoden pe papila mică a acestuia. Uneori canalul accesoriu face anastomoză cu canalul principal.

Lobulii pancreasului, *lóbulus pancreátis*, execută funcții de secreție externă, exocrine, și constituie masa principală a glandei. Între lobuli se află porțiunea endocrină a glandei — insulele pancreatice (insulele Langerhans), care fac parte din grupul de glande endocrine. Hormonul insulina, format în celulele insulare, trece nemijlocit în sînge.

Vasele și nervii pancreasului. La pancreas vin arterele pancreatoduodenale superioare, anterioara și posterioară, (din artera gastroduodenală), artera pancreatoduodenală inferioară (din arte-

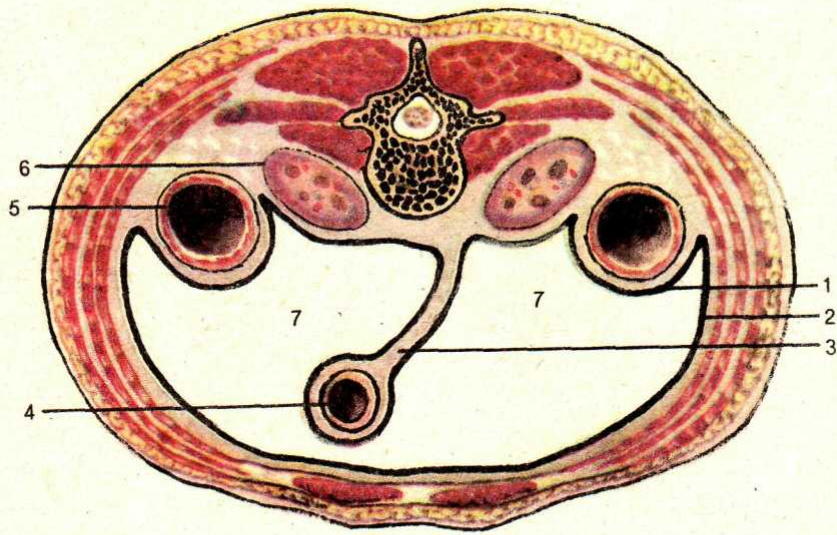


Fig. 44. Secțiune transversală prin trunchi. Raporturile spațiale ale viscerelor față de peritoneu (schemă).

1 — peritoneum visceral; 2 — peritoneum parietal; 3 — mesenterium; 4 — poziție intraperitoneală a intestinului subțire; 5 — poziție mezoperitoneală a colonului ascendent; 6 — poziție retro(extra)-peritoneală a rinichiului; 7 — cavitas peritonei.

ra mezenterică superioară) și ramurile pancreatice (din artera lienală). Ramurile acestor artere fac anastomoze multiple în țesutul pancreasului. Venele pancreatice transportă singele în vena lienală, care e adiacentă la fața posterioară a pancreasului, în marginea lui superioară, în vena mezenterică superioară și în alte ramuri afluențe la vena portă (mezenterică inferioară, gastrică stângă).

Vasele limfatice ale pancreasului se scurg în ganglionii limfatici pancreatici, pancreatoduodenali, pilorici și lombari.

Inervația pancreasului e realizată de ramificațiile nervilor vagi, mai ales de cel drept, și de nervii simpatici din plexul celiac.

Particularitățile de vîrstă ale pancreasului

Pancreasul nou-născutului are dimensiuni foarte mici. De regulă el are 4—5 cm lungime și o masă de 2—3 g, și e situat ceva mai sus decît la omul matur. La vîrsta de 3—4 luni masa pancreasului dublează, la 3 ani ea atinge 20 g, la 10—12 ani masa lui echivalează cu 30 g. Dat fiind că pancreasul nu este fixat tenace pe peretele posterior al cavității

abdominale, la nou-născut el este relativ mobil. Pe la vîrsta de 5—6 ani pancreasul îmbracă aspectul caracteristic pentru această glandă la omul matur. Raporturile spațiale ale pancreasului cu organele adiacente, caracteristice pentru omul matur, se stabilesc spre finele primului an de viață.

CAVITATEA ABDOMINALĂ ȘI PERITONEALĂ

Organele sistemului digestiv mai jos de esofag se află în cavitatea abdominală, iar porțiunea terminală a canalului digestiv — rectul — se află în cavitatea micului bazin.

Cavitatea abdominală, *cavitas abdominalis*, constituie cea mai mare cavitate din corpul uman și este situată între cavitatea toracică sus și cavitatea micului bazin — jos. Superior cavitatea abdominală este delimitată de diafragm, care o separă de cavitatea toracică, posterior — de porțiunea lombară a coloanei vertebrale, de mușchii patrați ai lombelor, de mușchii ileolumbali, anterior și bilateral — de mușchii abdomenului. Inferior cavitatea abdominală continuă în excavația micului bazin, care în partea de jos este delimitată de diafragma pelvin.

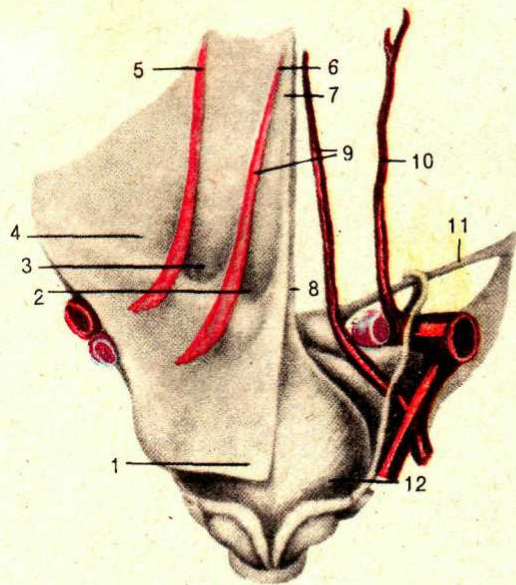


Fig. 45. Fața posterioară a peretelui abdominal anterior. Din dreapta peritoneul e rezezat.

1 — peritoneum; 2 — fossa supravesicalis; 3 — fossa inguinalis medialis; 4 — fossa inguinalis lateralis; 5 — plica umbilicalis lateralis; 6 — plica umbilicalis medialis; 7 — plica umbilicalis mediana; 8 — lig. umbilicale medianum (urachus); 9 — lig. umbilicale mediale (a. umbilicalis); 10 — a. epigastrica inferior; 11 — lig. inguinale; 12 — vesica urinaria.

În cavitatea abdominală se află stomacul, intestinul gros și subțire (cu excepția rectului), ficatul, pancreasul, splina, rinichii, suprarenalele, ureterele, iar în cavitatea bazinului — rectul, organele sistemului urinar și organele sexuale interne. În afară de acestea pe peretele posterior al cavității abdominale anterior de corpurile vertebrelor lombare trec porțiunea abdominală a aortei, vena cavă inferioară și se află plexuri nervoase, vase și ganglioni limfatici.

Fața interioară a cavității abdominale este tapetată de fascia endoabdominală, *fascia endoabdominalis*, sau de fascia subperitoneală, *fascia subperitonealis*, diferite porțiuni ale căreia au primit denumiri omonime cu denumirile mușchilor pe care îi acoperă. La fața internă a acestei fascii vine în adiacență peritoneul parietal (vezi în continuare).

Cavitatea abdominală poate fi privită în ansamblu numai după înlăturarea peritoneului și organelor interne. Între peritoneu și fascia endoabdominală se af-

lă un țesut celuloadipos. Cantități masive de acest țesut se află mai ales pe peretele abdominal posterior în jurul organelor situate la acest nivel. Spațiul dintre fascie și peritoneu pe peretele abdominal posterior a primit numirea de **spațiu retroperitoneal**, *spatium retroperitoneale*. Acest spațiu este umplut cu țesut celuloadipos și cu organe.

Peritoneul, *peritonéum*, constituie o tunica seroasă, care tapetează cavitatea abdominală, și organele interne situate în această cavitate. El este alcatuit de foia seroasă proprie și de un strat de epiteliu plăc (scamos), numit mezoteliu. Peritoneul, care tapetează pereții cavității abdominale a primit numirea de **peritoneu parietal**, *peritonéum parietale*, iar peritoneul care acoperă organele se numește **peritoneu visceral**, *peritonéum viscerale*. Suprafața totală a peritoneului parietal și visceral la omul matur constituie în medie 1,71 m. Delimitând **cavitatea peritoneală** închisă, *cavitas peritonéi*, peritoneul se prezintă ca o foaie neîntreruptă, care trece de pe pereții cavității abdominale pe organe și de pe organe din nou pe pereții cavității. La femei cavitatea peritoneală comunică cu mediul extern prin orificiile abdominale ale trompelor uterine, cavității uterine și vaginului. În cavitatea peritoneală se află în cantități mici un lichid seros care umețează peritoneul, ceea ce asigură glisarea liberă a organelor contactante, acoperite de peritoneu.

Raportul peritoneului la organele interne este diferit (fig. 44). Unele din ele sunt acoperite de peritoneu doar parțial (pancreasul, cea mai mare parte a duodenului, rinichii, suprarenalele etc.), adică sunt dispuse în afara peritoneului (retro- sau extraperitoneal). Fiecare din aceste organe este numit organ retroperitoneal, *organum retroperitoneale*. Celelalte organe sunt acoperite de peritoneu doar din trei părți și se numesc organe dispuse mezoperitoneal (colonul ascendent și descendent). În fine, al treilea grup de organe e acoperit cu peritoneu din toate părțile și ocupă o poziție intraperitoneală (stomacul, intestinul subțire, colonul transvers și sigmoid, splina, ficatul).

Peritoneul, care trece de pe pereții cavității abdominale pe organe sau de pe un organ pe altul într-o serie de cazuri formează pliuri și fose. Trecind pe unele organe intraperitoneale, peritoneul formează ligamente, *ligamēta*, și dublicaturi ale peritoneului numite mezouri. De exemplu, mezențerul, *mesentērium*, mezoul intestinului subțire (gr. *mésos* — mediu, *énteron* — intestin), mezocolonul, *mesocólon* — mezoul colonului.

Peritoneul parietal, care tapetează peretele cavității peritoneale, spre deosebire de cel visceral, nu formează mezouri. Acoperind peretele abdominal anterior, peritoneul parietal trece în partea superioară pe diafragm, iar bilateral — pe pereții laterali ai cavității abdominale și inferior — pe organele cavității bazinului. În regiunea pubiană între fascia peritoneală și cea retroperitoneală există o cantitate mică de țesut adipos, datorită cărui fapt peritoneul poate fi la acest nivel deplasat în sus de către vezica urinară la umplerea acesteia.

Pe tot parcursul, între ombilic și simfiza pubiană peritoneul care acoperă peretele abdominal anterior, formează 5 pliuri: unul impar ombilical median, *plica umbilicális mediana*, și celelalte pare — pliurile ombilicale mediale și laterale, *plicae umbilicáles mediáles et plicae umbilicáles lateráles* (fig. 45). În pliul ombilical median e situat canalul urinar obliterat, urachusul, *uráchus*, care la făt pornește de la virful vezicii urinare spre ombilic, în pliurile ombilicale mediale se află arterele ombilicale obliterate, prin care singele de la făt se îndreaptă spre placentă, iar în pliurile laterale se află arterele epigastrice inferioare.

Superior de vezica urinară, bilateral de pliul ombilical median se află niște excavații mici — fosele supravezicale dreapta și stînga, *fossae supravesicáles dextra et sinistra*. Între pliurile ombilicale lateral și medial în stînga și în dreapta se află câte o fosă inghinală medială, *fossa inguinális mediális*. Pe ele se proiectează inelele inghinale superficiale ale canalelor inghinale. Spre exterior de pliul ombilical lateral e situată fosă inghinală late-

rală, *fossa inguinális laterális*, care corespunde înălțului inghinal profund al canalului inghinal.

Îndreptîndu-se în sus, peritoneul peretelui anterior al cavității abdominale trece pe fața inferioară a diafragmului, apoi de pe diafragm pe viscere (ficat, stomac, splină) și pe peretele abdominal posterior.

Peritoneul peretelui abdominal anterior trece de asemenea pe pereții laterali ai cavității abdominale iar apoi pe peretele posterior al lui. Pe peretele posterior al cavității abdominale peritoneul acoperă organele situate retroperitoneal (rinichi, suprarenale, uretere, pancreasul, cea mai mare parte a duodenului, aorta, vena cava inferioară și alte vase — nervi, ganglioni limfatici (cu poziție retroperitoneală)) și trece pe alte organe situate mezo- și intraperitoneal. Peritoneul acoperă din trei părți (mezoperitoneal) colonul ascendent și descendent, din toate părțile — cecul, dispus intraperitoneal, însă lipsit de mezou. Apendicele vermiform de asemenea dispus intraperitoneal, are mezoul său, **mezoapendice**, *mesoappēndix*. În partea stînga a cavității peritoneale cele două foite ale peritoneului vin la colonul sigmoid, îl încorsetează din toate părțile formînd mezoul colonului sigmoid, *mesocólon sigmoideum*. La limita dintre porțiunea superioară și inferioară a cavității peritoneale în direcție transversală e situat *mezoul colonului transvers*, *mesocólon transversum*, prezentat de două foite ale peritoneului, care pleacă de la peretele posterior al cavității peritoneale spre colonul transvers. Inferior de mezoul colonului transvers de la peretele peritoneal posterior își ia originea **mezoul intestinului subțire**, *mesentērium*, în care trece peritoneul parietal (fig. 46). Rădăcina mezențeriului, *rădix mesentērii*, e dispusă oblic în sens superoinferior și de la stînga spre dreapta, de la flexura duodeno-jejunală (din sînga de la corpul vertebrei II lombare) pînă la trecerea ileonului în cec (la nivelul articulației sacroiliace drepte. Lungimea rădăcinii mezențerului echivalează cu 15—17 cm. Marginea mezoului, diametral opusă rădăcinii,

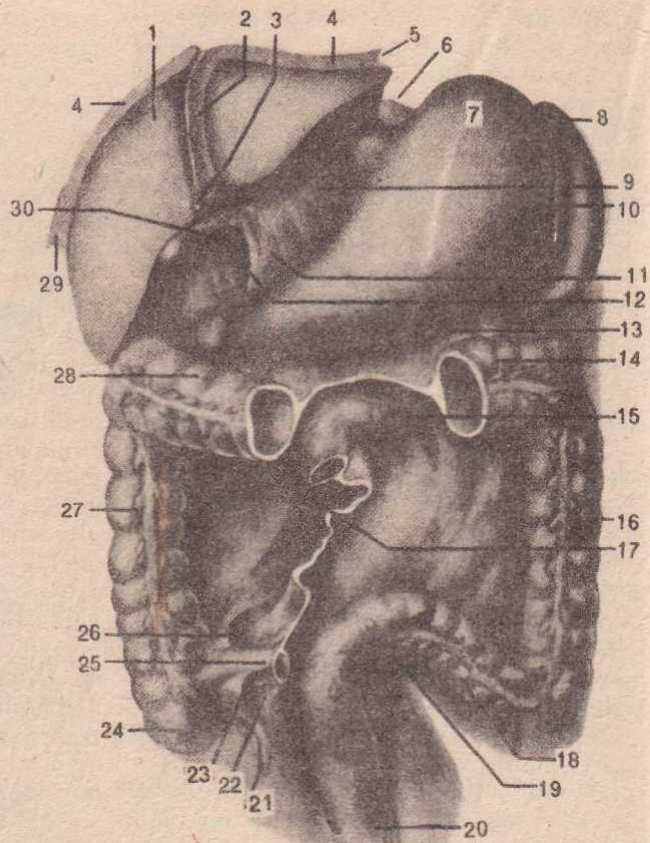


Fig. 46. Organele cavității abdominale; aspect anterior. Intestinul subțire, o parte a colonului transvers și marele epiploon sint rezeceate.

1 — hepar; 2 — lig. falciforme (hepatis); 3 — lig. teres hepatis; 4 — lig. coronarium; 5 — lig. triangulare sinistrum; 6 — lig. gastrophrenicum; 7 — ventriculus; 8 — lien; 9 — lig. hepatogastricum; 10 — lig. gastrolienale; 11 — lig. hepatoduodenale; 12 — peretele anterior al orificiului epiploic (omental); 13 — mesocolon; 14, 28 — colon transversum; 15 — recessus duodenalis superior; 16 — colon descendens; 17 — radix mesenterii; 18 — colon sigmoideum; 19 — recessus intersigmoideus; 20 — rectum; 21 — appendix vermiformis; 22 — mesoappendix; 23 — recessus ileocaecalis inferior; 24 — caecum; 25 — ileum; 26 — recessus ileocaecalis superior; 27 — colon ascendens; 29 — lig. triangulare dextrum; 30 — for. epiploicum (omental).

care vine la intestinul subțire iar apoi îl încorsetează din toate părțile (poziție intraperitoneală) are o lungime egală cu cea a jejunului și ileonului luate împreună. Între cele două foițe seroase ale mezoului trec spre intestinul subțire artera mezenterică superioară cu ramurile ei, nervi, precum și venele și vasele limfatice ce pornesc de la pereții intestinului. Tot aici sint situați ganglionii limfatici mezenterici superiori, precum și țesutul conjunctiv lax și țesutul adipos.

Cu mult mai complicată este trecerea peritoneului parietal în cel visceral și formarea mezourilor în etajul superior al cavității peritoneale (mai sus de colonul transvers și mezoul lui) (fig. 47). De pe fața inferioară a diafragmului peritoneul trece pe fața diafragmatică a ficatului, formînd ligamentele ficatului: falciform, *lig. falciforme hepatis*, coronar, *lig. coronarium*, drept și sting trigonal, *ligg. triangulăria dextrum et si-*

nistrum). Trecînd peste muchia ascuțită a ficatului anterior de ea și peste porțiunea posterioară a ficatului, peritoneul tapetează fața viscerală a acestuia. Apoi de la hilul ficatului peritoneul se îndreaptă cu două foițe spre mica curbura a stomacului și spre porțiunea superioară a duodenului. În acest fel, între hilul ficatului, sus, mica curbura a stomacului și porțiunea superioară a duodenului, jos, se formează duplicatura peritoneului, care a primit numirea de **epiploon mic**, *omentum minus*. Partea stîngă a epiploonului mic e prezentată de ligamentul hepatogastric, *lig. hepatogăstricum*, iar cea dreaptă — de ligamentul hepatoduodenal, *lig. hepatoduodenale*. În marginea dreaptă a epiploonului mic (în ligamentul hepatoduodenal) între foițele peritoneului sint situate în ordine din dreapta spre stînga canalul coledoc, vena portă și artera hepatică proprie.

Ajungind la mica curbura a stomacului ambele foițe ale peritoneului din ligamentul hepatogastric diverg și tapetează fețele posterioară și anterioară ale stomacului. La marea curbura a stomacului ambele foițe ale peritoneului converg și trec în jos anterior de colonul transvers și de ansele intestinului subțire. Apoi ambele foițe ale peritoneului se incurbează brusc în sens posterior, se înfășoară și se ridică în sus posterior de foițele descendente și anterior de colonul transvers. Mai sus de mezoul colonului transvers aceste foițe trec în peritoneul parietal, care tapetează peretele abdominal posterior. Foița superioară trece în sus, tapetind fața anterioară a pancreasului, apoi trece pe peretele posterior al cavității abdominale și pe diafragm. Foița inferioară se întoarce în jos și trece în foița superioară (anterioară) a mezoului colonului transvers. Un pliu lung al peritoneului care atârna anterior de colonul transvers și de ansele intestinului subțire cu aspect de șorț format din 4 foițe de peritoneu a primit denumirea de **epiploon mare**, *omémentum majus*, care de origine este mezoul dorsal al stomacului. Între foițele peritoneale ale epiploonului mare se află o cantitate mică de țesut adipocelular. Cele 4 foițe ale peritoneului epiploonului mare la omul matur concresec două câte două, formând două foițe — anterioară și posterioară. Foița anterioară începe de la marea curbura a stomacului și împreună cu foița posterioară a epiploonului mare concresec la rindul lor cu fața anterioară a colonului transvers la nivelul bandetei epiploice. Foița posterioară a epiploonului mare concrește cu mezoul colonului transvers.

O parte din epiploonul mare (foița anterioară) racordată între curbura mare a stomacului și colonul transvers, a primit numirea de **ligament gastrocolic**, *lig. gastrocolicum*. Ambele foițe ale peritoneului, care pleacă de la curbura mare a stomacului în stînga spre hilul splinei formează **ligamentul gastrolieal**, *lig. gastrolieal*, iar cele care pleacă de la partea cardială a stomacului spre duoden formează **ligamentul gastro-**

frenic, sau **gastrodiafragmal** *lig. gastrophrenicum*.

În cavitatea peritoneală, *cavitas peritonéi*, putem separa convențional două etaje sau compartimente: superior și inferior. Etajul superior al cavității peritoneale în partea de sus este delimitat de diafragm, bilateral — de pereții laterali ai cavității abdominale tapetați cu peritoneu parietal, iar în partea de jos — de colonul transvers și de mezo-colonul transvers.

În etajul superior se află stomacul, ficatul cu vezica biliară, splina, porțiunea superioară a duodenului și pancreasul. Etajul superior al cavității peritoneale se împarte în trei burse relativ delimitate una de alta: bursa hepatică, pregastrică și omentală (D. N. Zernov). Bursa hepatică se află în dreapta de ligamentul falciform al ficatului și cuprinde lobul drept al ficatului. În **bursa hepatică** proeminează polul superior al rinichiului drept și suprarenala respectivă, acestea având poziție retroperitoneală. **Bursa pregastrică** este situată în plan frontal spre stînga de ligamentul falciform al ficatului, anterior de stomac. În partea de dinainte bursa pregastrică este delimitată de peretele abdominal anterior. Peretele superior al acestei burse e constituit de diafragm. În bursa pregastrică se află lobul stîng al ficatului și splina.

Bursa omentală, *bursa omentális*, se află posterior de stomac și micul epiploon. Ea este delimitată superior de lobul caudal al ficatului, inferior — de lamela posterioară a epiploonului mare, care este coalescentă cu mezoul colonului transvers, anterior — de fața posterioară a stomacului, a epiploonului mic și a ligamentului gastrotransversal, iar posterior — de foița peritoneală, care acoperă pe peretele posterior al cavității abdominale aorta, vena cavă inferioară, polul superior al rinichiului stîng, suprarenala stîngă și pancreasul. Cavitatea omentală reprezintă o fisură situată în plan frontal. Contururile cavității bursei omentale sînt neregulate. În partea de sus ea are un **reces superior**, *recéssus supérior omentális*, care este situat între porțiunea lombară a diaf-

ragmului, posterior, și de fața posterioară a lobului caudat al ficatului, anterior. Spre stînga bursa omentală se întinde pînă la hilul splinei formînd recesul lienal, *recessus lienalis*. În calitate de pereți ai acestui reces servesc: anterior — *lig. gastrolienale*, posterior — *lig. phrenicolienale*, care se prezintă ca o duplicatură a peritoneului recordată între diafragm și capătul posterior al splinei. Bursa omentală are și un reces inferior, *recessus inferior omentalis*, care se află între ligamentul gastrocolic, anterior și superior, și lamela posterioară a epiploonului mare, congrescut cu colonul transvers și mezoul lui, posterior și inferior. Bursa omentală prin orificiul epiploic [*foramen epiploicum* (omental)] (*hiatul Winslow*) de 2—3 cm în diametru, comunică cu bursa hepatică. Orificiul are dimensiuni reduse (prin el pot trece 1—2 degete) și e situat posterior de ligamentul hepatoduodenal, la marginea lui dreaptă liberă. Superior orificiul epiploic este delimitat de lobul caudat al ficatului, inferior — de porțiunea superioară a duodenului, posterior — de peritoneul parietal, care tapetează vena cavă inferioară.

Etajul inferior al cavității peritoneale e situat mai jos de colonul transvers și de mezocolonul transvers, și în partea de jos trece în cavitatea micului bazin. Între peretele lateral drept al cavității abdominale, pe de o parte, și cec și colonul ascendent, pe de altă parte, se află o fisură verticală îngustă denumită șanț paracolic de dreapta, *sulcus paracolicus dexter*, care se mai numește și canal lateral de dreapta (D. N. Zernov). Șanțul paracolic din stînga, *sulcus paracolicus sinister*, sau canalul lateral din stînga, se află între peretele sting al cavității abdominale, din stînga, și colonul descendent și sigmoid, din dreapta.

O parte din etajul inferior al cavității peritoneale este delimitat din dreapta, de sus și din stînga de colonul transvers și este împărțită de mezenter în două fose destul de extinse — sinusurile mezenterice drept și sting. Sinusul mezenteric drept, *sinus mesen-*

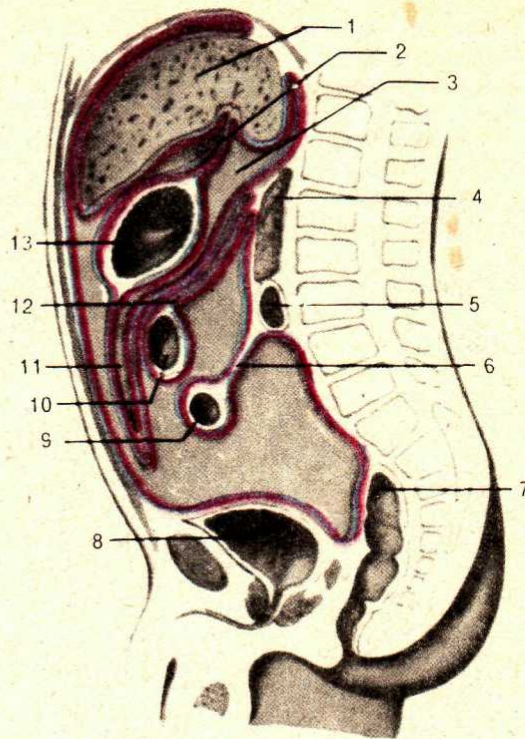


Fig. 47. Secțiune mediană (sagitală) a trunchiului. Raporturile spațiale ale viscerelor față de peritoneu (schemă).

1 — hepar ; 2 — lig. hepatogastricum ; 3 — bursa omentalis ; 4 — pancreas ; 5 — duodenum ; 6 — mesenterium ; 7 — rectum ; 8 — vesica urinaria ; 9 — jejunum ; 10 — colon transversum ; 11 — cavitatea marelui epiploon ; 12 — mesocolon transversum ; 13 — ventriculus.

tericus dexter, are configurația unui triunghi, virful cărui este orientat în jos și în dreapta, spre porțiunea terminală a ileonului. Pereții sinusului mezenteric drept sînt formați: din dreapta — de colonul ascendent, superior — de rădăcina mezocolonului transvers, din stînga — de rădăcina mezenterului. În adîncul acestui sinus, în poziție retroperitoneală, se află: porțiunea terminală a părții descendente a duodenului și porțiunea lui orizontală (inferioară), partea inferioară a capului pancreasului, un sector al venei cave inferioare, aflat între rădăcina mezenterului în jos pînă la duoden în sus, ureterul drept, vase, nervi și ganglioni limfatici. Sinusul mezenteric sting, *sinus mesen-*

têricus sinîster, de asemenea e de formă triunghiulară, însă virful triunghiului este orientat în sus și în stînga, spre flexură stîngă a colonului. Drept limite ale sinusului mezenteric sting servesc: din stînga — colonul descendent și mezoul colonului sigmoid, din dreapta — rădăcina mezenterului. Inferior acest sinus nu are o limită strictă și comunică liber cu cavitatea pelviană. În limitele sinusului mezenteric sting în poziție retroperitoneală se află: partea ascendentă a duodenului, jumătatea inferioară a rinichiului sting, porțiunea terminală a aortei abdominale, ureterul sting, vase, nervi și ganglioni limfatici.

Foița parietală a peritoneului, tapetînd peretele posterior al cavității abdominale, în locurile de trecere de pe un organ pe altul sau între marginea organului și peretele abdominal, formează pliuri sau fose. Aceste fose sînt locuri de risc de hernie retroperitoneala.

De exemplu, între flexura duodeno-jejunală în dreapta și ligamentul duodenal superior în stînga se află *recesul duodenal superior*, *recessus duodenalis superior*, și *recesul duodenal inferior*, *recessus duodenalis inferior* de dimensiuni nu prea mari. La nivelul trecerii ileonului în cec peritoneul formează pliuri care delimitează *recesele ileocecale superior și inferior* *recessus ileocecales superior et inferior* situate respectiv mai sus și mai jos de porțiunea terminală a ileonului. Cecul încorsetat din toate părțile de peritoneu, se află în fosa iliacă dreaptă. Fața posterioară, tapetată cu peritoneu, a intestinului cec poate fi văzută dacă o retragem în sens anterosuperior. Totodată devin vizibile și pliurile cecale ale peritoneului, *plicae caecales*, care trec de la suprafața anterioară a mușchiului spre fața laterală a cecului. *Recesul retrocecal*, *recessus retrocecalis*, existent aici, este situat sub porțiunea inferioară a cecului.

Colonul sigmoid are un mezou, dimensiunea căruia variază conform dimensiunilor colonului. Pe latura stîngă a mezoului colonului sigmoid la nivel de inserție a foiței stingi a acestui mezou

pe peretele bazinului se află un *reces intersigmoid*, *recessus intersigmoideus*, de dimensiuni mici.

Peritoneul coboară în cavitatea micului bazin pentru a tapeta nu numai porțiunea superioară și parțial cea medie a rectului, ci și organele aparatului urogenital.

La bărbați peritoneul, care acoperă fața anterioară a rectului, trece pe peretele posterior, iar apoi și pe peretele superior al vezicii urinare. În continuare peritoneul se transformă în varianta lui parietală pe peretele abdominal anterior. Între vezica urinară și rect se formează *excavația rectovezicală*, *excavație rectovesicalis*, care e delimitată bilateral de *pliuri rectovezicale* (*plicae rectovesicales*). Aceste pliuri trec în sens anteroposterior de la fețele laterale ale rectului spre vezica urinară. La femei peritoneul de pe fața anterioară a rectului trece pe peretele posterior al porțiunii superioare a vaginului, pe urmă în ascensiune acoperă din spate, apoi din față uterul și trece pe vezica urinară. Între uter și rect se formează *excavația rectouterină*, *excavație rectouterina*. Ea este delimitată bilateral de pliurile rectouterine, *plicae rectouterinae*. Între uter și vezica urinară se formează *excavația vezico-uterină*, *excavație vesicouterina*.

Particularitățile de vîrstă ale peritoneului

La nou-născut peritoneul este fin și transparent. Pe el se întrezăresc lesne vasele și ganglionii limfatici, deoarece țesutul celuloadipos subperitoneal este subdezvoltat. Marele epiploon este foarte scurt și fin. Excavațiile, pliurile și fosele formate de peritoneu există și la nou-născut, însă sînt puțin pronunțate. Ele se adîncesc odată cu vîrsta copilului.

Revista anatomică comparată a evoluției sistemului digestiv

La animalele vertebrate sistemul digestiv se dezvoltă din entoderm — intestinul primar (epiteliul și glandele) și mezoderm (celelalte straturi ale peretelui intestinal). În formarea cavității bu-

cale și porțiunii terminale a rectului participă de asemenea ectodermul. În procesul de evoluție la diverse vertebrate cu toată comunitatea planului de structură a sistemului digestiv particularitățile lui anatomofuncționale reflectă modul lor de viață și în primul rând caracterul alimentației lor. La ciclostomate maxilarele încă nu sînt prezente. Ele apar pentru prima dată la acipenseriforme și acipenseride și sînt dotate cu dinți. Din această cauză orificiul bucal este strămutat în porțiunile inferioare ale capului. Buzele lipsesc. Limba e puțin dezvoltată și nu conține mușchi. Acestea apar în adîncul limbii abia la amfibieni.

Aparatul branhial, care se află în legătură cu cavitatea bucală și execută funcțiile de respirație la pești odată cu ieșirea animalelor pe uscat se transformă pe parcursul procesului de filogeneza în alte organe (vezi: „Glandele endocrine”, „Organul vestibulo-cochlear”). La vertebratele terestre apar organele de respirație, al căror tapet epitelial de asemenea se dezvoltă din intestinul primar.

Separarea parțială a cavității bucale în cavitatea bucală propriu-zisă și cavitatea nazală se produce la reptile. La aceste animale limba e bine dezvoltată, dimensiunile și forma ei sînt condiționate de particularitățile lor de structură și existență. Apar glande labiale și sublinguale.

La mamifere cavitatea bucală, în care se deschid canalele glandelor salivare e deja separată definitiv de cavitatea nazală, se separă vestibulul cavității bucale și se formează palatul. Orificiul bucal este înconjurat de buze destul de dezvoltate. Limba și dinții se dezvoltă în conformitate cu modul de viață (caracterul de nutriție) al animalelor. Esofagul la vertebrate, executînd funcția de conductă de hrană spre stomac, are lungime variată corespunzătoare dimensiunilor și caracterelor structurale ale animalului. La reptile tunica musculară a esofagului este alcătuită din două straturi, însă esofagul e deja destul de bine delimitat de stomac.

Forma și poziția stomacului, struc-

tura tunicilor lui mucoasă și musculară corelează cu forma corpului și mai ales cu caracterul de nutriție, cu cantitatea și tipul alimentelor, cu dezvoltarea altor organe, în special a ficatului. La vertebratele cu corpul alungit axul longitudinal al stomacului trece de-a lungul axului corpului, la animalele cu corp scurt stomacul este dilatat și e situat în cavitatea abdominală în sens oblic sau transversal. La păsări stomacul este alcătuit din compartimentul glandular și cel intestinal. La rozătoare și la mamiferele carnivore stomacul comportă o dilatare mai mult sau mai puțin pronunțată. La erbivorele rumegetoare stomacul are dimensiuni impunătoare și conține cîteva compartimente. Însă gradul de diferențiere a stomacului depinde nu atît de forma lui complicată, cît de structura microscopică a pereților lui și de gradul de dezvoltare a glandelor gastrice.

La vertebratele inferioare intestinul trece de-a lungul coloanei vertebrale, iar la cele mai superioare el formează anse și dispune de mezo dorsal. La amfibieni apar flexurile intestinale, la reptile numărul de flexuri sporește, începe împărțirea intestinului în compartimentele lui subțire și gros. Doar porțiunea terminală a intestinului la toate vertebratele rămîne dreaptă. Păsările posedă un intestin lung, dotat cu glande dezvoltate, care apar pentru prima dată la peștii condrosteeni. Printre mamifere cel mai lung intestin se înregistrează la ierbivore; la carnivore el e comparativ mult mai scurt. Limita dintre intestinul subțire și cel gros la început e constituită de un repliu de tunică mucoasă, care apare la unii amfibieni, iar apoi de o valvă. Drept început pentru intestinul gros servește cecul, care apare la amfibieni sub forma unei proeminențe oarbe.

Acest compartiment al intestinului are dimensiuni deosebit de mari la mamiferele ierbivore și lipsește sau e foarte puțin pronunțat la carnivore. Apendicele vermicular există doar la unele mamifere — iepure de casă, maimuță, om. În procesul de constituire a intestinului gros și subțire în el se formează pliuri, glande, inclusiv masive (ficat, pancreas).

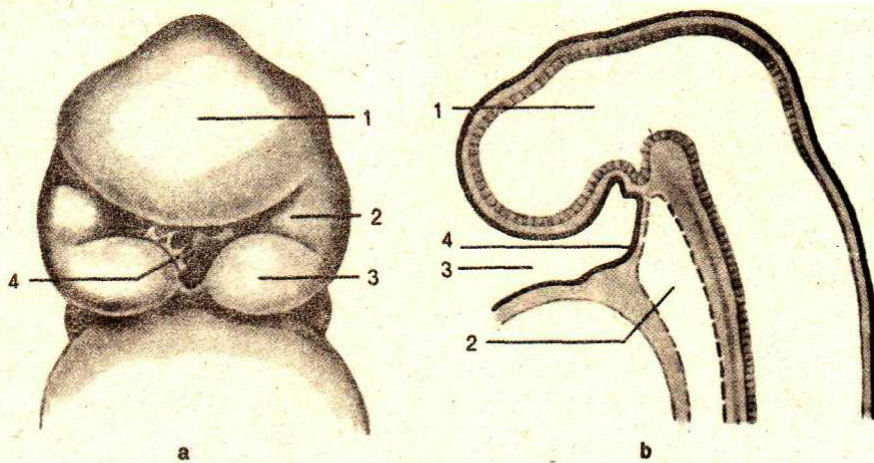


Fig. 48. Extremitatea cefalică a embrionului în a 4-a săptămână de dezvoltare.

a — aspect anterior : 1 — excrescența frontală ; 2 — excrescența maxilară ; 3 — excrescența mandibulară ; 4 — membrana faringiană parțial ruptă ; b — aspect lateral, secțiune sagitală (schemă) : 1 — encefal în dezvoltare ; 2 — intestin primar ; 3 — jghebul bucal ; 4 — membrana faringiană.

Ficatul există la toate vertebratele. La unii pești, amfibieni el este lobular și posedă excrescențe. Unul din canalele ficatului se unește cu vezica biliară. Reptilele au ficat alcătuit de obicei din doi lobi. Structura bilobată a ficatului e caracteristică pentru păsări și mamifere. Canalele de la lobul drept și stâng se unesc formind un canal coledoc comun. Pancreasul la pești are dimensiuni mici ; la amfibieni el devine mai mare și la păsări el este cuprins de ansa duodenu- lui în curs de formare.

Dezvoltarea sistemului digestiv la om

Intestinul primar se dezvoltă din entodermul embrional sau intestinal, care la etapele timpurii de dezvoltare constituie „copertina“ veziculei viteline. Pe parcursul formării corpului embrionului (după a 20-a zi de dezvoltare intrauterină) și de delimitare a lui de la elementele extraembrionare entodermul intestinal se înfășoară generind un tub (intestin primar), închis în porțiunile lui anterioară și posterioară și comunicind cu sacul vitelin. În a 4-a săptămână de viață intrauterină intestinul primar ce se dezvoltă din entoderm este situat anterior de coardă. În continuare din acest entoderm se formează epiteliul tubului

digestiv (cu excepția unei părți din cavitatea bucală și regiunii anale), precum și glandele digestive mari și mici (gastrice, intestinale, ficat, pancreas). Celelalte straturi ale tubului digestiv (tunica mucoasă, cu excepția epitelului, baza submucoasă, tunica musculară și conjunctivă) sînt derivate ale splanchnopleurei (visceropleurei), ce constituie lamela internă (medială) a părții nesegmentate a mezodermului adiacent la intestinul primar. În porțiunea cefalică și caudală a embrionului intestinul primar se termină orb.

Spre finele lunii I de dezvoltare intrauterină la extremitatea cefalică a embrionului apare o excavație a ectodermului numită sinus bucal, iar pe extremitatea caudală — sinusul anal (fig. 48). **S i n u s u l b u c a l**, adîncindu-se, ajunge pînă la extremitatea anterioară obturată a intestinului primar. Între cavitatea intestinului primar și sinusul bucal se formează o membrană bistratificată faringiană, alcătuită dintr-un strat extern ectodermal și unul intern entodermal. Curînd (în a 4—5-a săptămână de dezvoltare) membrana faringiană se rupe și cavitatea sinusului bucal comunică cu cavitatea intestinului primar. **S i n u s u l a n a l** este separat de cavitatea intestinului primar de către

membrana anală, formată, ca și cea faringiană, dintr-un strat ectodermal aparținând sinusului anal și un strat entodermal aparținând intestinului primar. Ruperea membranei anale în a 5-a săptămână de dezvoltare duce la formarea orificiului caudal al intestinului primar.

În acest fel, intestinul primar al embrionului se deschide din ambele părți; în el distingem intestinul cefalic (faringian) și intestinul trunchiului având drept limită proeminența entodermală a intestinului primar, din care se vor forma în viitor trahea și plămîni. În intestinul trunchiului distingem intestinul anterior, mediu și posterior. Sinusul bucal este tapetat cu epiteliu de origine ectodermală, din el se formează apoi o parte a cavității bucale. Din intestinul faringian, tapetat cu epiteliu de origine entodermală se formează compartimentele profunde ale cavității bucale și laringele. Intestinul anterior al trunchiului va da naștere esofagului și stomacului. Intestinul mediu va genera intestinul subțire și porțiunea inițială a intestinului gros (cecul, colonul ascendent și transvers), ficatul și pancreasul. Din intestinul posterior se formează porțiunea terminală a intestinului gros (colonul descendent, sigmoid și rectul). Somatoși visceropleura dau naștere peritoneului.

Dezvoltarea cavității bucale se află în legătură cu formarea regiunii faciale a embrionului și cu transformarea arcurilor branhiiale în recesuri branhiiale. Pe ambii pereți laterali ai intestinului faringian apar pînă la 5 proeminențe pare. Acestea sînt recesele branhiiale. La om fanțe branhiiale nu se formează. Între recesele branhiiale sînt situate porțiuni de țesuturi care au primit numirea de arcuri branhiiale sau viscerele. Arcul I sau mandibular, arcul II sau sublingval, hioid, iar celelalte — III, IV, V sînt arcuri branhiiale (viscerale). Sinusul bucal (cavitatea bucală primară) are la început aspectul unei fanțe înguste și este delimitat de sus de apofiza frontală impară, care pornește de la extremitatea inferioară a bazei viitoare a craniului. Arcul maxilar (I visceral), divizîndu-se în apofize pare maxilare și man-

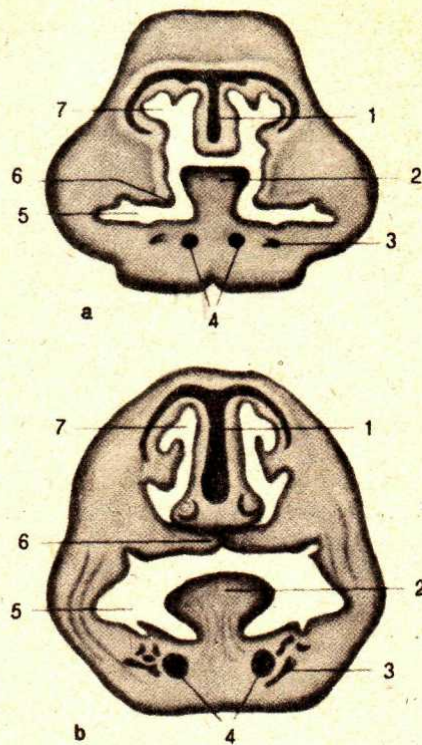


Fig. 49. Formarea cavității bucale și cavității nazale (secțiune frontală în capul embrionului).

a — săptămîna a 7-ea de dezvoltare; b — săptămîna a 8-a de dezvoltare; 1 — septul nazal; 2 — limba; 3 — țesutul osos al mandibulei; 4 — cartilajul Meckel; 5 — cavitatea bucală; 6 — apofizele palatine; 7 — cavitatea nazală.

dibulare, delimitează sinusul bucal de jos și bilateral. În continuare apofiza frontală, la care în a 5—6-a săptămîna apar fosele olfactive, se intercalează între apofizele maxilare și, separîndu-se în apofizele nazale mediană și laterale, formează nasul extern, nările, septul nazal și cavitatea nazală viitoare. Totodată are loc apropierea apofizelor maxilare și concreșterea lor cu apofizele nazale laterale, avînd drept rezultat formarea buzei superioare. Torusurile apărute pe fața internă a apofizelor maxilare avansează unul în împinerea altuia, și, concreșcînd, separă cavitatea nazală de cea bucală, adică generează bolta palatină (fig. 49). Din apofizele maxilare se formează maxilarul. Apofizele mandibulare în acest rîstimp concreșc formînd buza inferioară, man-

dibula și planșeul cavității bucale. Concreșterea apofizelor maxilare și mandibulare în sens bilateral duce la formarea comisurilor labiale.

Arcurile branhiale (II-V) și țesăturile adiacente, concreșcând pe linie mediană și între ele, formează partea anterioară a gâtului. Din epiteliul primului reces branhiat se formează tegumentele tunicii mucoase a trompei auditive și cavității timpanice din urechea medie, din al doilea reces branhiat se formează fosa tonzilară (*fossa tonsillaris*), din al treilea și al patrulea — timusul și glandele paratiroide. Din epiteliul peretelui anterior al faringelui la limita dintre arcurile branhiale I și II se formează primordiul glandei tiroide. Din primul arc visceral se dezvoltă ciocănașul și nicovala (osișoare auditive), iar în jurul părții cartilagiinoase (cartilajului Mackel) se formează maxila și mandibula. Din arcul visceral II se formează coarnele mici ale osului hioid, apofiza stiloidă și scărița (osișor auditiv). Din arcul visceral III (branhiat I) se dezvoltă coarnele mari ale osului hioid.

Limba se formează din primordii pare și impare apărute pe peretele ventral al faringelui în regiunea arcurilor branhiale I și II. La limita dintre viitoarele părți anterioară și posterioară ale limbii are loc proeminerea epiteliului și formarea glandei tiroide. Nivelul de debut al acestei proeminente persistă la omul matur sub formă de orificiu orb al limbii.

Dinții embrionului uman derivă din ectodermul, care tapetează marginile apofizelor maxilară și mandibulară. La început apare intumescență ectodermală (lamela dentară) pe marginea apofizei alveolare viitoare. Apoi ea se afundă în mezenchimul apofizelor alveolare, unde din această lamelă se formează dinții. Din mezenchim se formează doar pulpa dinților.

Dintr-o excrescență epitelială, de pe peretele ventral al intestinului, la limita dintre părțile lui faringiană și trunchială se formează organele de respirație (laringele, trahea, bronhiile, tapetul lor epitelial).

La embrion spre finele primei luni

de dezvoltare intestinul trunchial mai jos de diafragm este racordat pe pereții anterior și posterior al embrionului prin mezoul dorsal și cel ventral, care se formează din splanco (viscero) pleură. Mezoul ventral dispare timpuriu și persistă doar la nivelul primordiului stomacului și duodenului.

În luna a doua de dezvoltare embrională dilatarea intestinului primar apărută în a 4-a săptămână la nivelul viitorului stomac continuă să crească în dimensiuni, căpătând o configurație fusiiformă. Creșterea intensă în lungime în restul tubului intestinal duce la formarea ansei intestinale, care se orientează cu partea arcuată în sens anteroinferior. Pe ansa intestinală distingem două porțiuni — descendentă și ascendentă.

Odată cu dezvoltarea intestinului și stomacului se produce rotația lor în cavitatea abdominală. Din cauza creșterii intense a părții dorsale a dilatării gastrice stomacul capătă o formă de retortă. La el se formează marea curbura la nivelul părții dorsale crescînde și mica curbura — în regiunea peretelui ventral (fig. 50). Odată cu creșterea se produce versiunea stomacului în dreapta în așa fel încît fața lui stîngă devine anterioară, iar cea dreaptă — posterioară. Proeminența dorsală a stomacului (viitoarea mare curbura) este orientată în jos și spre stînga, iar partea anterioară, concavă, (viitoarea mică curbura) — superior și în dreapta. O astfel de torsiune a stomacului provoacă răsucirea porțiunii terminale a esofagului spre dreapta. Odată cu versiunea stomacului se modifică și poziția mezourilor lui dorsal și ventral. Mezoul dorsal de pe urma versiunii stomacului din poziție sagitală trece în poziție transversală. Creșterea intensă a acestui mezou duce la lungirea lui în stînga și în jos, la ieșirea treptată a mezoului dorsal de sub marea curbura a stomacului și la formarea unei prolabări sacciforme numite epiploon mare.

Simultan cu versiunea stomacului pe ramura ascendentă a intestinului lingă virful ansei se formează o prolabare mică, care este viitorul cec. Porțiunea inițială a ramurii descendente a intesti-

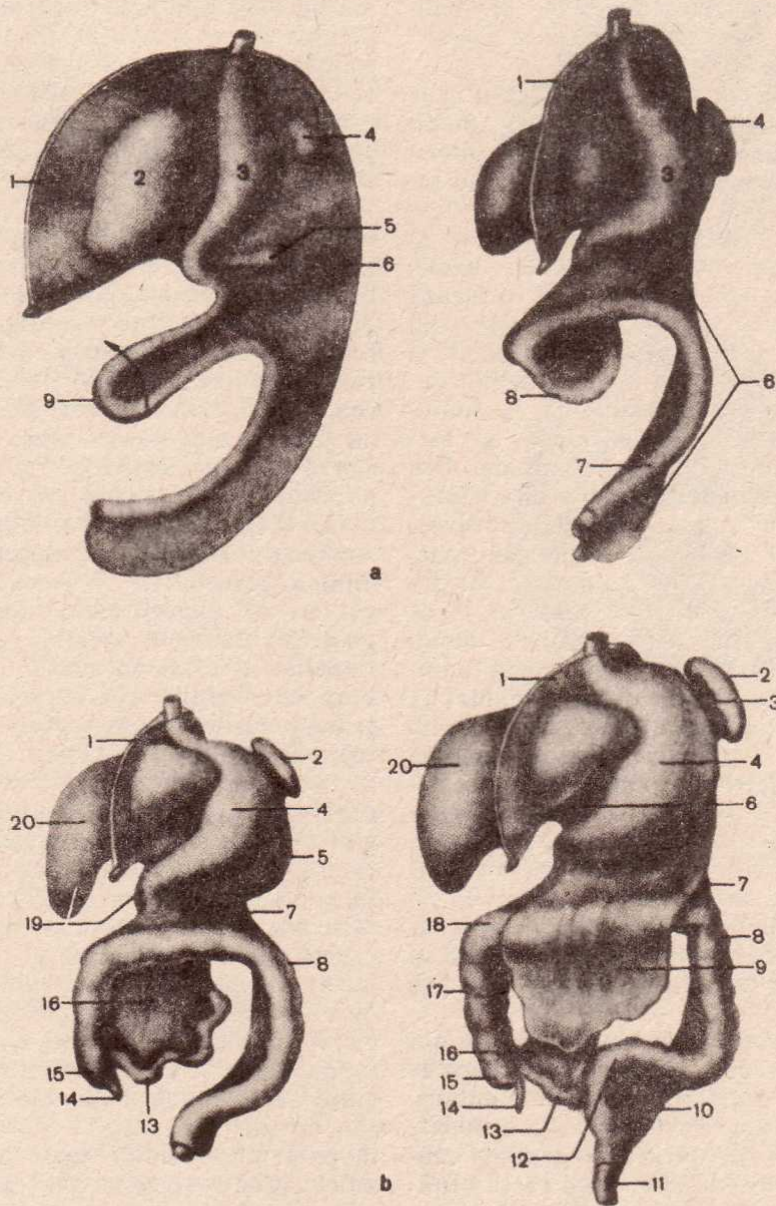


Fig. 50. Dezvoltarea peritoneului (schema).

a — aspect sinistru anterior (săptămânile a 4-a și a 5-ea de dezvoltare embrionară) : 1 — mesenterium ventrale ; 2 — hepar ; 3 — ventriculus ; 4 — lien ; 5 — pancreas ; 6 — mesenterium dorsale ; 7 — intestinum crassum ; 8 — intestinum tenuae ; 9 — anșa intestinală (săgeata indică direcția flexurii ansei intestinale) ; b — aspect sinistruoanteerior (încele lunii a 3-ea de dezvoltare embrionară și perioada de nou-născut) : 1 — mesenterium ventrale (lig. falciforme hepatis) ; 2 — lien ; 3 — lig. gastrolienale ; 4 — ventriculus ; 5 — mesenterium dorsale ; 6 — omentum minus ; 7 — mesocolon transversum ; intestinum crassum (colon descendens) ; 9 — omentum majus ; 10 — mesocolon sigmoideum ; 11 — rectum ; 12 — colon sigmoideum ; 13 — ileum ; 14 — appendix vermiformis ; 15 — caecum ; 16 — mesenterium ; 17 — colon ascendens ; 18 — colon transversum ; 19 — duodenum ; 20 — hepar.

nului se va transforma ulterior in duoden, iar porțiunea rămasă — in partea mezenterică a intestinului subțire. Porțiunea incipientă a ramurii ascendente va constitui porțiunea terminală a intestinului subțire, iar restul va da naștere cecului, colonului ascendent și colonului transvers. Cecul apare sub formă de prolabare mică pe ramura ascendentă a ansei intestinului, alături de virful acestuia.

Pe peretele ventral al duodenului in curs de formare apar două prolabări ale entodermului între cele două foițe ale mezoului ventral. Acesta e primordiul viitorului ficat (din prolabarea superioară) și vezicii biliare (din prolabarea inferioară). Dezvoltându-se, ficatul pătrunde in mezoul central, păstrându-și legătura cu duodenul prin intermediul viitorului canal coledoc. În procesul de dezvoltare a ficatului porțiunea ventrală anterioară a mezoului se transformă in ligamentul falciform al ficatului, iar cea posterioară (dorsală) — in epiploonul mic. Ligamentul falciform al ficatului reține ficatul lângă peretele anterior (ventral) al cavității abdominale și lângă diafragm, iar epiploonul mic se plasează între ficat, de sus și din dreapta, stomac și duoden — de jos și din stînga.

Pancreasul se dezvoltă din două prolabări entodermale ale peretelui intestinului primar — dorsală și ventrală. Unindu-se, aceste prolabări formează primordiul pancreasului, care pătrunde între foițele mezoului dorsal. În legătură cu versiunea stomacului, cu creșterea ficatului și reducerea părții dorsale a mezoului, duodenul vine in adiacență la peretele posterior al cavității abdominale. Odată cu duodenul pe peretele posterior al cavității abdominale se fixează și pancreasul, plasindu-se transversal. Aceste organe își pierd mobilitatea și se dispun retroperitoneal. Tapețul peritoneal al duodenului și pancreasului persistă doar pe fețele lor anterioare.

Creșterea continuă a stomacului condiționează coborîrea curburii mari a acestuia și pancreasul se vede plasat posterior de stomac. Continuă să crească

și epiploonul mare. În cadrul acestui fenomen o parte din mezoul dorsal continuă pe peretele posterior al cavității abdominale sub formă de peritoneu parietal, iar porțiunea anterioară, pornind de la marea curbura a stomacului, coboară liber in jos între peretele anterior al cavității abdominale (ventral) și ansele intestinului (dorsal).

Pe parcursul primelor 2—3 luni de dezvoltare intrauterină intestinul posterior se deplasează din planul lui median spre stînga și in sus, anterior de ansa intestinală, iar aceasta la rîndul ei realizează o dextroversiune de 180°. De pe urma acestei versiuni primordiul cecului se strămută in poziție dreaptă superioară, iar ramura superioară a ansei intestinale coboară in jos, posterior de intestinul posterior. Creșterea ulterioară a tuturor porțiunilor ansei intestinale duce la situația că in a doua jumătate a dezvoltării intrauterine primordiul cecului se deplasează in sens dextroinferior in fosa iliacă dreaptă, iar ansa intestinală mai realizează încă o dextroversiune de încă 90° (deci, dextroversiunea totală — 270°). Lungirea considerabilă a ramurii descendente a intestinului face să apară numeroase anse ale intestinului subțire, care împing și mai mult in sus colonul transvers. În acest fel, de pe urma versiunii menționate, din ramura ascendentă se formează colonul ascendent situat in dreapta, adiacent la peretele posterior al cavității abdominale, iar colonul transvers ocupă o poziție respectivă. Între ei apare flexura dreaptă (hepatică) a colonului. Dată fiind această topografie a colonului ascendent și descendent, peritoneul care acoperă suprafața lor adiacentă la peretele posterior al cavității abdominale se expune resorbției și aceste părți ale colonului rămîn tapetate de peritoneu doar din trei părți (mezoperitoneal).

In aceeași perioadă porțiunea superioară a intestinului posterior, după ce s-a deplasat spre stînga formează colonul descendent, care concrește cu peretele posterior al cavității abdominale in partea stîngă. Între colonul transvers și porțiunea inițială a intestinului poste-

rior (colonul descendent) apare flexura stingă (pancreatică) a colonului. Mezoul dorsal al intestinului posterior de asemenea concrește cu peretele posterior al cavității abdominale cu excepția unei porțiuni adiacente la colonul sigmoid fără a concrește definitiv. Colonul sigmoid își păstrează mezoul, însă acesta se deplasează de la linia mediană.

Modificarea poziției unei porțiuni din ansa intestinală, din care se va dezvolta colonul transvers, implică de asemenea schimbări în poziția mezoului ei: din plan sagital ea trece în poziție transversală, respectiv poziției ocupate de colonul transvers. Schimbările interesează de asemenea și locul de fixare a mezenterului: din sagital el devine oblic.

Pliul dorsal al mezoului gastric continuând să crească, coboară de la marea curbura a stomacului în jos și se plasează anterior de colonul transvers și de ansele intestinului subțire. Acesta e marele epiploon. Peretele lui posterior în porțiunea superioară concrește cu colonul transvers și cu mezoul acestuia. Cavitatea de după stomac se transformă în bursă omentală. Spațiul virtual dintre foțele marelui epiploon mai jos de nivelul colonului transvers după naștere concrește ca regulă.

Anomaliile de dezvoltare ale sistemului digestiv

În caz de tulburare a proceselor de formare a sistemului digestiv apar anomalii și malformațiuni în organele lui. Din malformațiunile mai frecvent întâlnite fac parte „buza de iepure” ca urmare a neconcreșterii apofizelor frontală și maxilară în procesul de formare a feței. În acest caz apare o fisură în buza superioară în dreapta sau în stinga de linia mediană sau de ambele părți simultan. Se întâmplă să nu concrească torusurile palatine ale apofizelor maxilare și în bolta palatină rămâne o fisură orientată pe mediană. Această malformațiune se numește „gură de lup” (dehiscenta palatului). Brutalitatea acestor malformațiuni poate fi diferită; există cazuri de asociere a acestor malformațiuni. Din malformațiunile de dezvoltare

fac parte neconsolidarea sau concreșterea excesivă a apofizelor maxilare și mandibulare. În primul caz orificiul bucal are dimensiuni excesive (macrostoma), în al doilea el este anormal de mic (microstoma). Erupția recesurilor branhiiale la suprafața corpului duce la apariția fistulelor branhiogene congenitale, care pot fi situate pe fața laterală a gitului posterior de mușchiul sternocleidomastoidian. Uneori se înregistrează cazuri de stenoză a esofagului.

Printre anomaliile de dezvoltare a organelor sistemului digestiv situate în cavitatea abdominală vom menționa formarea de lobi supranumerari ai ficatului sau pancreasului. De asemenea poate persista (în 2% din cazuri) o reminiscență a canalului vitelin sub formă de prolabare oarbă de 2—4 cm lungime situată pe ileon la o distanță de 60—70 cm de la cec. E vorba de diverticulul ileonului (diverticulul Meckel). Întâlnim uneori mezou comun pentru ileon și cec, *mezenterium ileocoli commune*, ca urmare a tulburării survenite în dezvoltarea duodenului, colonului și mezoului dorsal. În afară de acestea mai există cazuri de persistență a membranei anale, de pe urma cărui fapt orificiul anal nu se formează (*atresia ani*).

În cazuri foarte rare asistăm la o inversare totală sau parțială în topografia viscerelor, *situs viscerus inversus totalis s. partialis*. În asemenea situații ficatul se află în stinga, pancreasul și stomacul în dreapta etc., ceea ce antrenează levoversiunea ansei intestinale.

SISTEMUL RESPIRATORIU

Sistemul respiratoriu (aparatură respiratorie), *systema respiratorium (apparatus respiratorius)* este alcătuit din căile respiratorii și organele respiratorii, numite plămâni. Căile respiratorii în conformitate cu topografia lor în corpul uman se referă la două compartimente — superior și inferior. Din căile respiratorii superioare fac parte cavitatea nazală, partea nazală a faringelui, partea orală a faringelui, din căile respiratorii inferioare fac parte laringele, traheea, bronhiile, inclusiv ramificațiile intrapul-

NASUL

Regiunea nasului, *regio nasalis*, este alcătuită din nasul extern, în interiorul căruia se află cavitatea nazală.

Nasul extern, *nasus externus*, (termenul grecesc: *rhinos*—*nas*), este alcătuit din rădăcina nasului, spinare, apex și aripile lui. *Radix nasi* se află în partea superioară a feței și se separă de partea frontală printr-o excavație numită rădăcina nasului. Părțile laterale ale nasului extern se unesc pe mediană și formează *spinarea nasului*, *dorsum nasi*, iar părțile inferioare ale fețelor laterale reprezintă aripile nasului, *alae nasi* (fig. 51). Jos spinarea nasului extern trece în *apexul nasului*, *apex nasi*. Aripile nasului, cu marginile lor inferioare, delimitează *nările*, *nares*, care servesc drept porți de acces pentru aer în cavitatea nazală și de evacuare a lui. Pe linie mediană *nările* sînt separate una de alta de partea mobilă (lamelară) a septului nazal. Nasul extern comportă un schelet osos și cartilaginos format din oasele nazale, de apofizele frontale ale maxilei și de cîteva cartilaje hialine (reminescențe ale capsulei cartilaginoase nazale). Rădăcina nasului, porțiunea superioară a spinării nasului și fețelor laterale ale nasului extern comportă schelet osos, iar porțiunea medie și inferioară a spinării și fețelor laterale ale nasului au o carcasă cartilaginoasă. Cartilajul lateral al nasului, *cartilago nasi lateralis*, este par, trigonal, situat imediat mai jos de oasele nazale și participă la formarea peretelui lateral al nasului extern. Marginile anterioare ale cartilajelor laterale drept și stîng jonctonează pe mediană, uneori chiar concresc, formînd spinarea nasului. În partea de jos cartilajul lateral din fiecare parte jonctonează cu cartilajul mare al aripii nasului, iar posterior el se fixează pe marginea inferioară a osului nazal și pe apofiza frontală a maxilei. Cartilajul mare al aripii nasului, *cartilago alaris nasi major*, este par situat inferior de cartilajul nazal lateral respectiv, delimitează anterior și lateral accesul în cavitatea

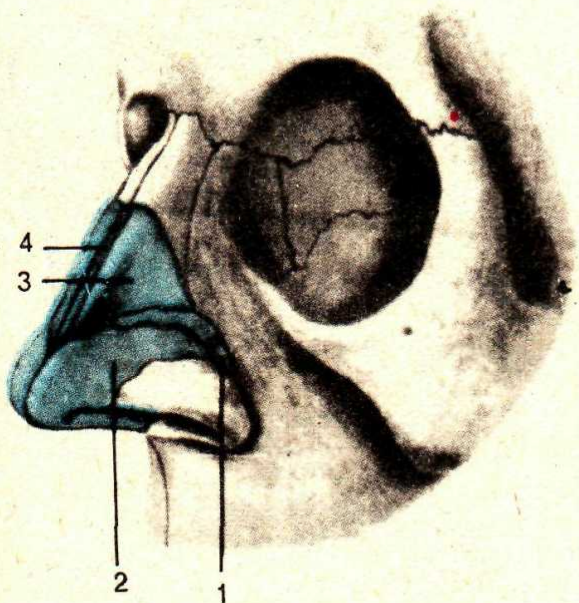


Fig. 51. Scheletul osos și cartilaginos al nasului extern.

1 — cartilago alaris minor ; 2 — cartilago alaris major ; 3 — cartilago nasi lateralis ; 4 — cartilago septi nasi.

monare ale bronhiilor. Căile respiratorii sînt alcătuite din tuburi, lumenul cărora se menține datorită prezenței unui schelet osos sau cartilaginos în pereții lor. Această particularitate morfologică corespunde plenar funcției căilor respiratorii: aportul de aer în plămîni și evacuarea lui din plămîni în exterior. Suprafața internă a căilor respiratorii este acoperită cu o tunică mucoasă, care la rîndul ei este tapetată cu epiteliu ciliat, conține un mare număr de glande mucipare. Datorită acestui fapt ea execută o funcție de protecție. Trecînd prin căile respiratorii, aerul se purifică, se încălzește și se umectează. În procesul de evoluție în calea torontului de aer s-a format laringele — un organ de structură complicată ce execută funcția de fonație. Prin căile respiratorii aerul ajunge în plămîni, care sînt organele respiratorii principale. În aceștia se realizează schimbul de gaze dintre aer și sînge prin difuzie de gaze (oxigen — bioxid de carbon), prin pereții alveolelor pulmonare și capilarelor sangvine adiacente.

nazală (nările). Cartilajele alare mici, *cartilagine alares minores*, câte 2—3 de fiecare parte, se plasează posterior de cartilajul alar mare, între el și marginea orificiului piriform. Uneori se observă câteva cartilaje nazale supranumerare sau accesorii, *cartilagine nasales accessoriae*, situate între cartilajul lateral și cartilajul alar mare. Din interior dinspre cavitatea nazală spre fața internă a spinării lui vine în adiacență marginea anterioară a cartilajului septului nazal. Cartilajul septului nazal, *cartilago septi nasi*, este impar, are o formă tetragonală neregulată și constituie cea mai mare parte, anterioară, a septului nazal. Posterosuperior cartilajul septului nazal jonctonează cu lama perpendiculară a etmoidului iar posterior și inferior — cu vomerul și cu spina nazală anterioară. Între marginea inferioară a cartilajului septului nazal și marginea anterioară a vomerului, bilateral, se întinde o bandă îngustă a cartilajului vomeronazal (*cartilago vomeronasalis*). Cartilajele nasului se unesc între ele și cu oasele adiacente prin straturi de țesut conjunctiv.

Cavitatea nazală

Cavitatea nazală, *cavitas nasi*, este separată de septul nazal în două părți cvazisimetrice, care, anterior, se deschid pe față prin nări, iar posterior, prin coane, *choanae*, comunică cu rinofaringele. Septul nazal, *septum nasi*, anterior este lamelar, (membranos), *pars membranacea*, și cartilaginos, *cartilago septi nasi*, iar posterior — osos, *pars ossea*. Partea membranoasă și cartilaginoasă luate în ansamblu formează partea mobilă a septului nazal, *pars mobilis septi nasi*. În fiecare jumătate a cavității nasului distingem vestibulul nazal, *vestibulum nasi*, delimitat superior de o proeminență numită pragul cavității nazale, *limen nasi*, format de marginea superioară a cartilajului alar mare. Vestibulul este acoperit din interior de pielea nasului extern, care ajunge aici prin nări. Pielea vestibulului nazal comportă glande

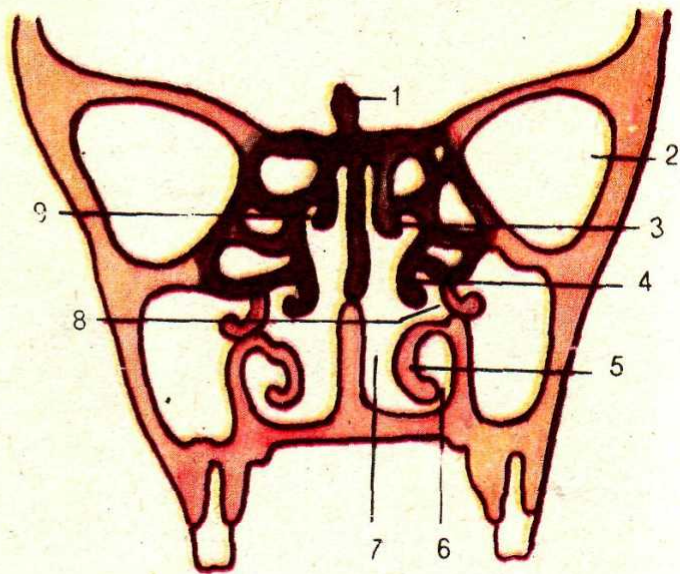


Fig. 52. Secțiune frontală prin cavitatea nazală (schemă).

1 — crista galli; 2 — orbita; 3 — concha nasalis superior; 4 — concha nasalis media; 5 — concha nasalis inferior; 6 — meatus nasi inferior; 7 — meatus nasi communis; 8 — meatus nasi medius; 9 — meatus nasi superior.

sebacee, sudoripare și niște perișori așpri numiți vibrise. Cea mai mare parte a cavității nazale este constituită de meaturile nazale, cu care comunică **sinusurile paranazale**, *sinus paranasales*. Distingem meatul superior, mediu și inferior, situat fiecare sub cornetul nazal respectiv (fig. 52, 53). Posterosuperior de cornetul nazal superior se află **recesul sfenoetmoidal**, *recessus sphenoethmoidalis*. Între septul nazal și fețele mediale ale cornetelor nazale este situată coana nazală ce are un aspect de fantă verticală îngustă. Orificiul sinusului sfenoidal se află în regiunea depresiunii sfenoetmoidale. În meatul nazal superior se deschid prin unul sau câteva orificii alveolele osului etmoidal. Peretele lateral al meaturii nazale medii formează o proeminență rotunjită orientată spre cornetul nazal mediu — care e numită **bula etmoidală mare**, *bulla ethmoidalis* (ca rezultat al alveolelor etmoidale medii care se deschid superior de această bulă sau pe suprafața ei). Anteroinferior de bula mare etmoidală există o fisură semilunară profundă, *hiatus semilunaris*, în porțiunea anterioară a căreia se află extremitatea inferioară a **infundibulului etmoidal**, *infundibulum ethmoidale*, prin

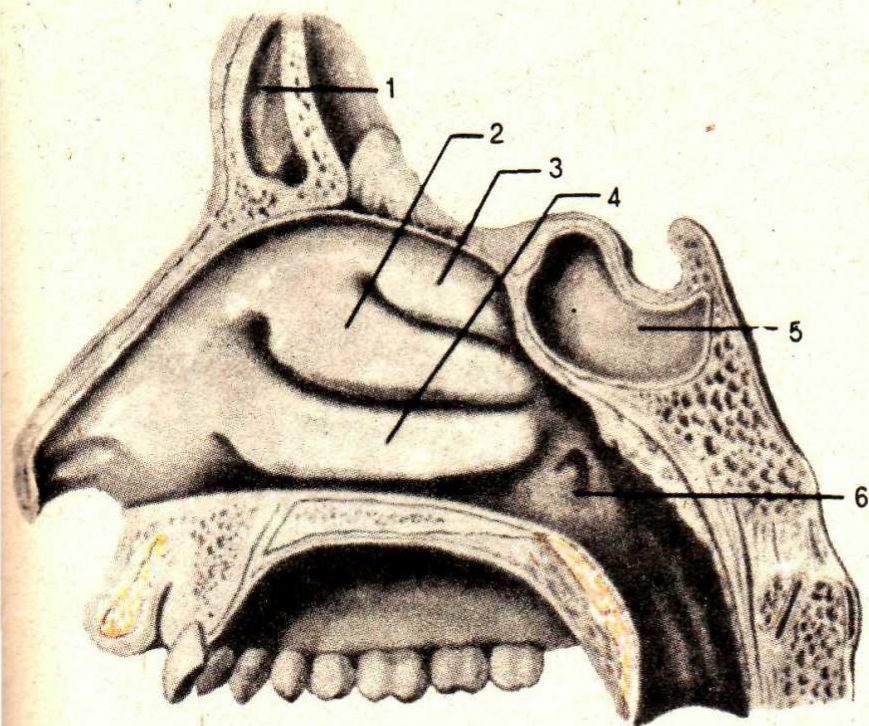


Fig. 53. Peretele lateral al cavității nazale.

1 — sinus frontalis ; 2 — concha nasalis media ; 3 — concha nasalis superior ; 4 — concha nasalis inferior ; 5 — sinus sphenoidalis ; 6 — ostium pharyngeum tubae auditivae.

care sinusul frontal comunică cu meatul nazal mediu. Alveolele (sinusurile) medii și anterioare ale osului etmoid, sinusul frontal, sinusul maxilar se deschid în meatul nazal mediu. În meatul nazal inferior se deschide orificiul inferior al canalului nazolacrimonal. Tunica mucoasă a nasului, *tunica mucosa nasi*, continuă în mucoasa sinusurilor paranasale, sacului lacrimal (prin canalul nazolacrimonal), rinofaringelui și palatului moale (prin coane). Ea aderă intim la perostul și pericondrul pereților cavității nazale. În conformitate cu structura și funcția organului, în tunica mucoasă a cavității nazale distingem regiunea olfactivă, *regio olfactoria*, și regiunea respiratorie, *regio respiratoria*. Din regiunea olfactivă fac parte tunica mucoasă nazală, care acoperă cornetele nazale superioare drept și stâng și o parte din cele medii, precum și porțiunea superioară respectivă a septului nazal care comportă celule sensoriale olfactive. Restul tunicii mucoase nazale se referă la regiunea respiratorie. Mucoasa regiunii respiratorii este tapetată cu epiteliu ciliat și comportă glande mucipare și seroase. În regiunea cornetului inferior tunica mucoasă și baza submucoasă sînt pătrunse de numeroase vase care formează plexul cavernos venos al cornetelor,

plexus (venosi) cavernosi conchârum, prezența cărora contribuie la temperarea aerului inspirat.

Vasele și nervii tunicii mucoase din cavitatea nazală. Tunica mucoasă a cavității nazale este irigată cu sînge de ramurile arterei sfenopalatine (*a. sphenopalatina*) din artera maxilară, de arterele pare etmoidale, anterioară și posterioară (*aa. ethmoidales anterior et posterior*) din artera oftalmică. Singele venos din mucoasa nazală este transportat prin vena sfenopalatină, *v. sphenopalatina*, care se scurge în plexul pterigoidian, *plexus pterygoideus*. Vasele limfatice de la mucoasa cavității nazale se îndreaptă spre ganglionii limfatici submandibulari și submentonieri.

Inervația sensibilă a tunicii mucoase a cavității nazale (a porțiunii ei anterioare) este realizată de ramurile nervului etmoidal anterior (*n. ethmoidalis anterior*) din nervul nazociliar. Partea posterioară a peretelui lateral și a septului cavității nazale este inervată de ramurile nervului nazopalatin și de ramurile nazale posterioare (*n. nasopalatinus et rami nasales posteriores*) din nervul maxilar. Glandele membranei mucoase ale cavității bucale sînt inervate din nucleul pterigopalatin (*ganglion pterygopalatinum*) prin ramurile nazale posterioare și de nervul nazopala-

tin (*rami nasales posteriores et n. nasopalatinus*), de la nucleul vegetativ al nervului intermediar, din nervul facial.

Radioanatomia cavității nazale. Radiografia cavității nazale se realizează în proiecție nazomentonieră și nazofrontală. Pe radiografie se văd cornetele nazale, septul cavității nazale, sinusurile nazale.

Particularitățile de vîrstă ale cavității nazale

La nou-născut cavitatea nazală are înălțime mică (cc. 17,5 mm) și este îngustă. Cornetele nazale sînt relativ groase. Meatul nazal superior lipsește, cel mediu și inferior sînt slab dezvoltate. Cornetul nazal inferior atinge planșeul cavității nazale. Cornetele nazale nu ajung pînă la septul cavității nazale, meatul nazal comun rămîne liber și prin el se realizează respirația nou-născutului, coanele sînt joase. În a 6-a lună de viață înălțimea cavității nazale sporește pînă la 22 mm și se formează meatul nazal mediu, la 2 ani — cel inferior, iar după 2 ani — cel superior. La vîrsta de 10 ani cavitatea nazală crește în lungime de 1,5 ori, iar la 20 de ani — de 2 ori. Către această vîrstă sporește și lățimea ei. Din sinusurile paranazale la nou-născut există doar sinusul maxilar, subdezvoltat. Celelalte sinusuri se formează abia după naștere. Sinusul frontal apare în al doilea an de viață, cel sfenoid — la vîrsta de 3 ani, iar alveolele osului etmoid — între 3 și 6 ani. La 8—9 ani sinusul maxilar ocupă aproape tot corpul osului. Orificiul care face să comunice sinusul maxilar cu cavitatea nazală la copilul de 2 ani are o formă ovală, iar la 7 ani — rotundă. Sinusul frontal la vîrsta de 5 ani are dimensiunile unui bob de mazăre. Îngustindu-se în jos, el comunică prin infundibulul etmoidal cu meatul nazal mediu. Dimensiunile sinusului sfenoid la copilul de 6—8 ani echivalează cu 2—3 mm. Sinusurile osului etmoid la vîrsta de 7 ani sînt plasate compact; la vîrsta de 14 ani ele se aseamănă ca structură cu sinusurile (alveolele) etmoide ale omului matur.

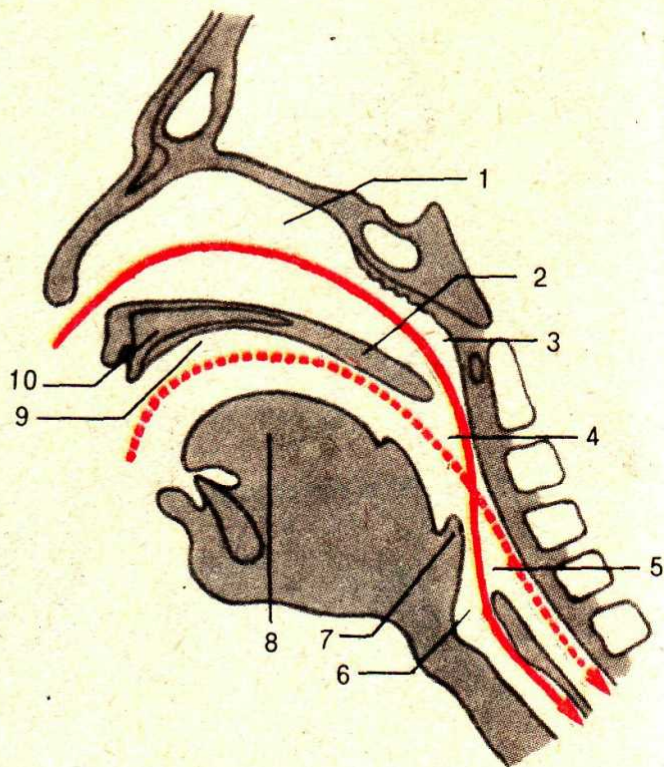


Fig. 54. Schema căilor respiratorii (deosemnată prin linie continuă) și digestivă (prin linie punctată) în regiunea faringelui și intersecția lor.

1 — cavitas nasi; 2 — palatum molle; 3 — pars nasalis pharyngis; 4 — pars oralis pharyngis; 5 — pars laryngea pharyngis; 6 — cavitas laryngis; 7 — epiglottis; 8 — lingua; 9 — cavitas oris; 10 — palatum durum.

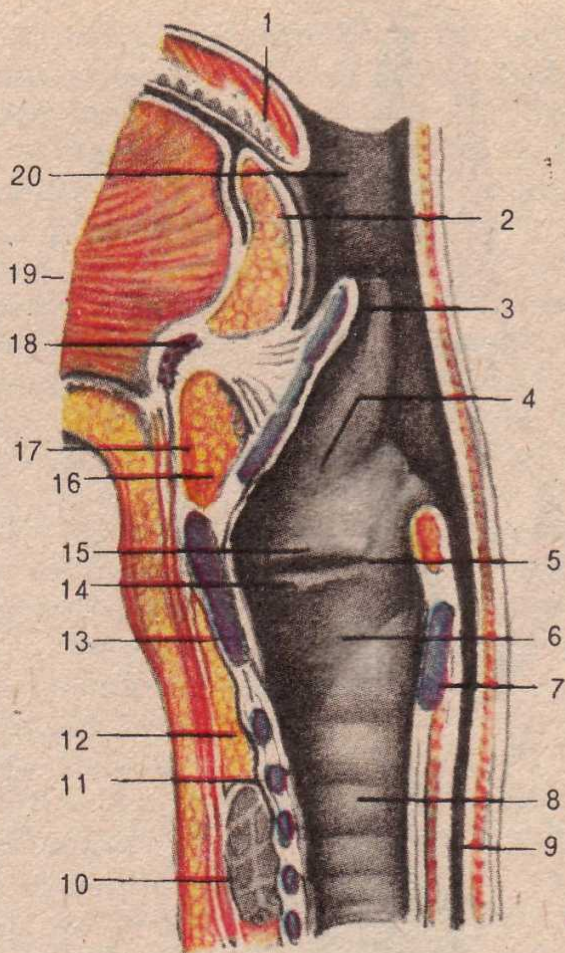
LARINGELE

Laringele, *larynx*, execută funcția de respirație, de protecție a căilor respiratorii inferioare și de fonație.

Topografia laringelui. Laringele ocupă o poziție mediană în regiunea anterioară a gîtului și formează o proeminență, care la femei este abia perceptibilă, iar la bărbați este foarte pronunțată, numită **proeminența laringeană**, *prominentia laryngea*. La omul matur laringele este situat la nivelul vertebrelor cervicale IV și VI sau VII. În partea de sus laringele este suspendat de osul hioid, în partea de jos el e unit cu trahea. Anterior el este acoperit de foițele superficiale și pretraheale ale fasciei cervicale și de mușchii subhioidieni (*mm. sternohyoidei, sternothyroidei, thyrohyoidei, omohyoidei*). Anterior și bilateral laringele este cuprins de lobii drept și stîng ai glandei tiroide. Posterior de la-

Fig. 55. Cavitatea laringelui; secțiune sagitală.

1 — uvula palatina; 2 — radix linguae; 3 — epiglottis; 4 — vestibulum laryngis; 5 — ventriculus laryngis; 6 — cavitas infraglottica; 7 — lam. cartilaginiis cricoideae; 8 — trachea; 9 — esophagus; 10 — gl. thyroidea; 11 — cartilagine tracheales; 12 — arcus cartilaginiis cricoideae; 13 — cartilago thyroidea; 14 — plica vocalis; 15 — plica vestibularis; 16 — textus adiposus; 17 — lig. thyrohyoideum medianum; 18 — os hyoideum; 19 — mm. linguae; 20 — cavitas pharyngis.

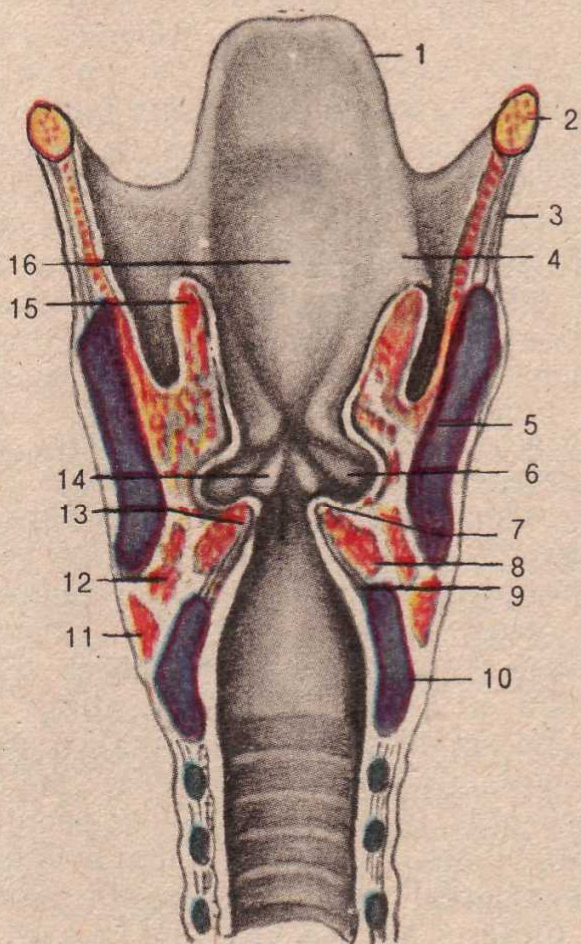


ringe se află partea laringiană a farin- gelui. Legătura strinsă a acestor organe se explică prin faptul, că sistemul respi- ratoriu derivă în dezvoltarea lui de la peretele ventral al intestinului farin- gian. În faringe are loc intersecția căi- lor digestivă și respiratorie (fig. 54). Din faringe aerul nimereste în cavitatea laringiană prin **intrarea în laringe, adi- tus laryngis**, care este delimitat ante- rior de epiglota, bilateral — de pliur- ile aritenoepiglactice (*plicae aryepiglotticae*), fiecare purtind cite un tubercul cuneiform și posterior — de cartilajele aritenoide cu tuberculele corniculate situate pe virful lor.

Cavitatea laringelui, cavitatis laryn- gis, poate fi împărțită convențional în trei compartimente: vestibulul laringian, compartimentul interventricular și ca- vitatea infraglotică (fig. 55, 56). Com- partimentul superior, vestibulul laringelui, *vestibulum laryngis*, se întinde de la intrarea în laringe pînă la pliurile vestibulare, *plicae vestibulares*, între care se află fisura a vestibulului, *rima vestibuli*. Pere- tele anterior al vestibulului (de 4 cm înălțime) este alcătuit de epiglota acope- rită cu tunică mucoasă, iar peretele pos- terior (cu înălțimea de 1—1,5 cm) de cartilajele aritenoide. Compartimentul mediu, interventricular, cel mai îngust, se întinde de la pliurile vestibulului în partea de sus pînă la coardele vocale în partea de jos. Între pliul vestibu- lului (coardă vocală falsă) și coarda vocală pe fiecare latură a laringelui se

Fig. 56. Cavitatea laringelui; secțiune frontală.

1 — epiglottis; 2 — os hyoideum; 3 — membrana thyrohyoidea; 4 — plica aryepiglottica; 5 — plica vestibularis; 6 — ventriculus laryngis; 7 — plica vocalis; 8 — m. thyroarytenoideus; 9 — conus elasticus; 10 — cartilago cricoidea; 11 — m. cricothyroideus; 12 — m. cricoarytenoideus lateralis; 13 — m. vocalis; 14 — rima glottidis; 15 — m. aryepiglotticus; 16 — tuberculum epiglotticum.



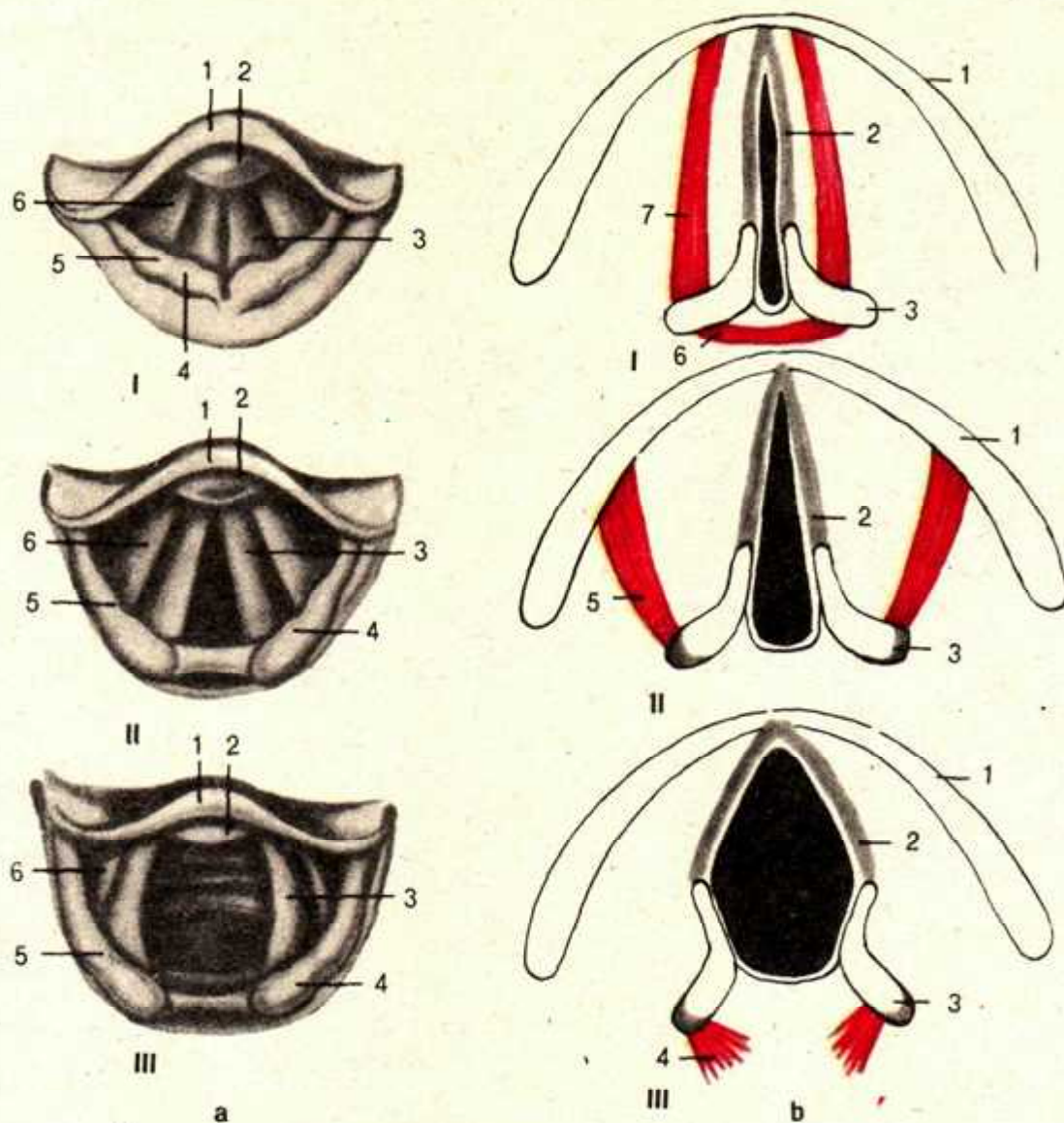


Fig. 57. Poziția coardelor vocale în diferite stări funcționale. Fanta vocală e închisă (I), deschisă (II) și puternic dilatată (III).

a — aspect laringoscopic: 1 — epiglottis; 2 — tuberculum epiglotticum; 3 — plica vocalis; 4 — tuberculum corniculatum; 5 — tuberculum cuneiforme; 6 — plica vestibularis; b — diferite poziții ale coardelor vocale, fantei vocale și cartilajelor aritenoide (schemă): 1 — lam. dextra (cartilago thyroidea); 2 — lig. vocale; 3 — cartilago arytenoidea; 4 — m. cricoarytenoideus posterior; 5 — m. cricoarytenoideus lateralis; 6 — m. arytenoideus transversus; 7 — m. thyroarytenoideus.

află un ventricul laringian, *ventriculus laryngis*. Coardele vocale dreaptă și stângă, *plicae vocales*, delimitează **glota** sau **fisura vocală** (*rima glottidis*, sau *rima vocalis*), care constituie cea mai îngustă parte a cavității laringelui. Partea mai largă a glotei (orientată sagital), ce corespunde poziției în stare de relaxare a coardelor vocale dreaptă și stângă se numește partea intermembranică *pars intermembranacea*. Partea posterioară mică a glotei, care e situată între cartilajele aritenoide se numește parte

intercartilaginoasă, *pars intercartilagină*. Lungimea glotei (dimensiunea anteroposterioară) la bărbați atinge 20—24 mm, la femei — 16—19 mm; la bărbați partea intermembranică ocupă 15 mm, la femei — 12 mm. Lățimea glotei în respirație liberă echivalează cu 5 mm, în fonație atinge 15 mm. În caz de dilatare maximală a glotei (cîntare, țipăt) se întrevăd inelele traheii pînă la bifurcarea ei în bronhiile principale (fig. 57). Compartimentul inferior al cavității laringelui situat sub glotă, cavitatea infraglo-

tică, *cavitas infraglottica*, se dilată treptat și continuă în cavitatea traheei. Tunica mucoasă care tapetează cavitatea laringelui e de culoare roză și este acoperită de epitelii ciliar, conține numeroase glande seroase, în special în regiunea pliurilor vestibulului și ventriculelor laringieni; secretul acestor glande umectează coardele vocale. În regiunea coardelor vocale tunica mucoasă este tapetată cu un epitelii pluristratificat plat, concrește intim cu baza submucoasă și nu comportă glande. În baza submucoasă a laringelui se află un număr mare de fibre elastice și fibroase, care formează membrana fibroelastică a laringelui, *membrana fibroelastica laryngis*. Ea constă din două părți: din membrana tetragonală și din conul elastic. Membrana tetragonală, *membrana quadrangularis*, e situată sub tunica mucoasă în etajul superior al laringelui, participând la formarea peretelui vestibulului. În sus ea ajunge pînă la pliurile aritenoepiglotice, iar în jos marginea ei liberă formează ligamentele vestibulare (*ligg. vestibulares*), drept și stîng, situate în profunzimea pliurilor omonime.

Conul elastic, *conus elasticus*, este situat sub tunica mucoasă în etajul inferior al laringelui. Fibrele conului elastic își iau originea de la marginea superioară a arcului cartilajului cricoid sub formă de ligament cricotiroid, trec în sus și întrucîtva lateral, inserîndu-se anterior pe fața internă a cartilajului tiroid (lîngă unghiul acestuia), iar posterior — la bazele și apofizele vocale ale cartilajelor aritenoide. Marginea superioară liberă a conului elastic e ceva mai groasă și e racordată între cartilajul tiroid, în anterior, și apofizele vocale ale cartilajelor aritenoide, în posterior, formînd pe fiecare latură a laringelui coarda vocală respectivă, *lig. vocale*, dreaptă și stîngă.

Cartilajele laringelui. Scheletul laringelui este format de **cartilaje**, *cartilagine*, **pare și impare**. Impare sînt cartilajele tiroid, cricoid și epiglota, pare sînt cartilajele aritenoide, corniculate și cuneiforme (fig. 58,59).

Cartilajul tiroid, cartilago thyroidea, este hialinic, impar, constituie cel mai mare din cartilajele laringelui și este alcătuit din două plăci tetragonale, unite anterior sub un unghi de 90° (la bărbați) și de 120° (la femei). Placa dreaptă și stîngă, *lamina dextra et lamina sinistra* diverg lateral și posterior, delimitînd un spațiu larg, deschis în sens posterior, și acoperă laringele și faringele în sens anterior (sub formă de scut). De aici și denumirea acestui cartilaj. În porțiunea anterioară a cartilajului există incisura tiroidă superioară, *incisura thyroidea superior*, și incisura tiroidă inferioară, *incisura thyroidea inferior*, puțin pronunțată. Marginile posterioare ale plăcilor cartilajului tiroid formează de fiecare parte cîte un corn superior lung, *cornus superius*, și cîte un corn inferior scurt, *cornu inferius*. Pe fața medială a coarnelor inferioare există o arie articulară pentru a jonționa cu cartilajul cricoid. Pe fața internă a ambelor plăci se află linia oblică — *linia obliqua*, care este locul de inserție pe laringe a mușchilor sternotiroid și tirohioid.

Cartilajul cricoid, cartilago cricoidea, este hialinic, impar, amintește un inel cu piatră, e alcătuit dintr-un arc, *arcus cartilagineis cricoideae*, și dintr-o lamelă tetragonală, *lamina cartilagineis cricoideae*. Arcul cartilajului este orientat anterior, iar lamela — posterior. Cartilajul cricoid comportă două perechi de fețe articulare. Pe marginea superioară a lamelei lui pe la colțuri sînt situate două fețe articulare pentru a jonționa cu cartilajele aritenoide drept și stîng. La nivelul trecerii arcului cartilajului cricoid în lamela lui, bilateral există cîte o arie articulară pentru a jonționa cu cornul inferior al cartilajului tiroid.

Cartilajul aritenoid, cartilago arytenoidea, este hialin, par, în formă de piramidă triedrică. Baza cartilajului aritenoid, *basis cartilagineis arytenoideae*, este triunghiulară, orientată în jos și formează împreună cu aria articulară la vîrf de sus al plăcii cartilajului cricoid o articulație mobilă. Apexul cartilajului arite-

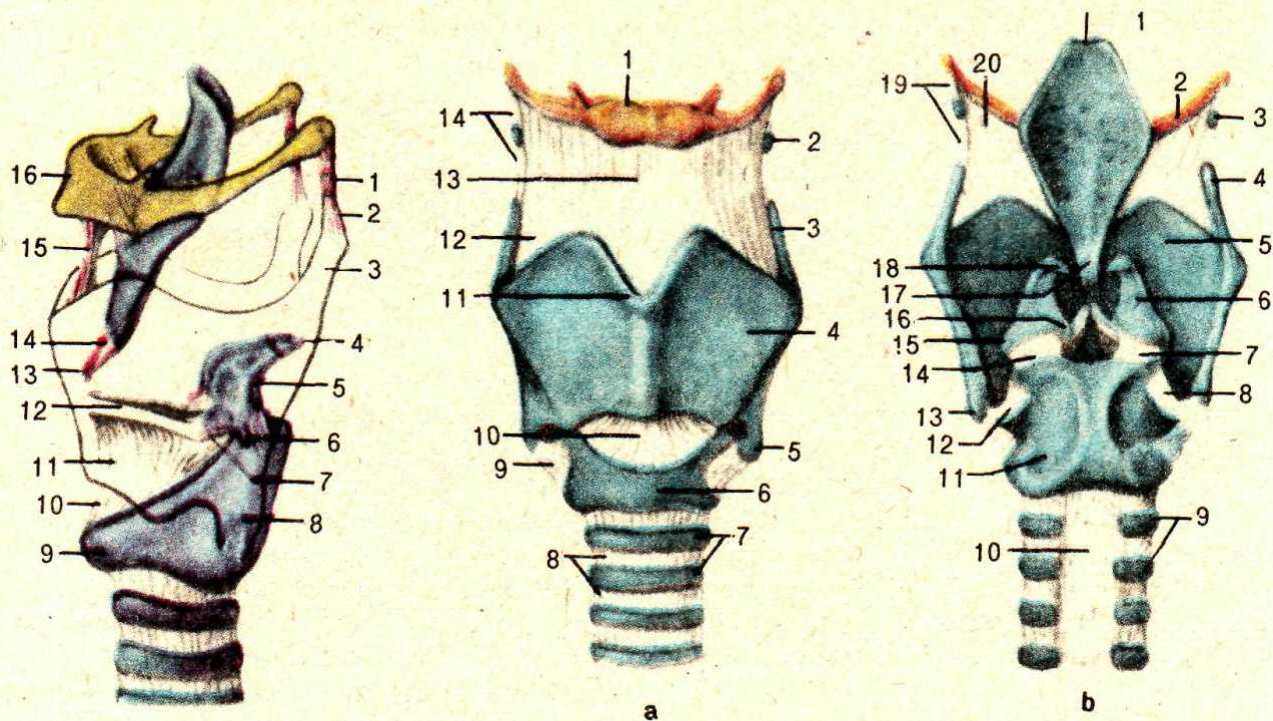


Fig. 58. Cartilajele și ligamentele laringelui; aspect lateral. Cartilajul tiroid este desemnat prin linie de contur.

1 — cartilago triticea; 2 — lig. thyrohyoideum laterale; 3 — cornu superius; 4 — cartilago corniculata; 5 — cartilago arytenoidea; 6 — processus muscularis; 7 — processus vocalis; 8 — cornu inferius; 9 — cartilago cricoidea; 10 — lig. cricothyroideum; 11 — conus elasticus; 12 — lig. vocale; 13 — lig. thyroepiglotticum; 14 — petiolus epiglottidis; 15 — lig. thyrohyoideum medianum; 16 — os hyoideum.

Fig. 59. Cartilajele, ligamentele și articulațiile laringelui.

a — aspect anterior; 1 — os hyoideum; 2 — cartilago triticea; 3 — cornu superius (cartilago thyroidea); 4 — lam. sinistra (cartilago thyroidea); 5 — cornu inferius (cartilago thyroidea); 6 — arcus cartilaginis cricoideae; 7 — cartilagine tracheales; 8 — ligg. annularia; 9 — articulatio cricothyroidea; 10 — lig. cricothyroideum; 11 — incisura thyroidea superior; 12 — membrana thyrohyoidea; 13 — lig. thyrohyoideum medianum; 14 — lig. thyrohyoideum laterale;
b — aspect posterior; 1 — epiglottis; 2 — cornu majus (os hyoideum); 3 — cartilago triticea; 4 — cornu superius cartilago thyroidea; 5 — lam. dextra (cartilago thyroidea); 6 — cartilago arytenoidea; 7 — articulatio cricoarytenoidea dextra; 8 — articulatio cricothyroidea dextra; 9 — cartilagine tracheales; 10 — paries membranaceus (trachea); 11 — lam. cartilaginis cricoideae; 12 — articulatio cricothyroidea sinistra; 13 — cornu inferius (cartilago thyroidea); 14 — articulatio cricoarytenoidea sinistra; 15 — processus muscularis (cartilago arytenoidea); 16 — processus vocalis (cartilago arytenoidea); 17 — lig. thyroepiglotticum; 18 — cartilago corniculata; 19 — lig. thyrohyoideum laterale; 20 — membrana thyrohyoidea.

noid, *apex cartilaginis arytenoideae*, este acuminat și înclinat ușor în sens posterior. De la baza cartilajului aritenoid proeminează în sens anterior apofiza vocală, *processus vocalis*, formată de un cartilaj elastic, pe care se inseră coarda vocală. Lateral de la baza cartilajului aritenoid deviază apofiza lui musculară, *processus muscularis*, pentru inserția mușchilor. Cartilajul aritenoid are trei fețe: anterolaterală, medială și posterioară. Fața anterolaterală *facies anterolateralis*, este cea mai extinsă. Pe partea ei inferioară, în regiunea fosei oblongate, *fovea oblongata*, de dimensiuni mici, posterior de baza apofizei vocale

se inseră mușchiul vocal. Fața medială, *facies medialis*, e orientată spre suprafața respectivă a cartilajului aritenoid din partea opusă. Fața posterioară, *facies posterior*, este concavă; ea constituie un recipient pentru mușchii aritenoidi transvers și oblic. Pe apexul cartilajului aritenoid în profunzimea porțiunii posterioare a pliului aritenopiglotic se află **cartilajul corniculat**, *cartilago corniculata*, care este par, elastic și formează tuberculul corniculat, *tuberculum corniculatum*, care iese deasupra apexului cartilajului aritenoid.

Cartilajul cuneiform, *cartilago cuneiformis*, este par, elastic, situat în pro-

funzimea pliului aritenoepiglotic, unde formează tuberculul cuneiform, *tuberculum cuneiforme*, care proeminează deasupra lui.

Epiglota, *epiglottis*, are la bază cartilajul epiglotic, *cartilago epiglottica*, este impar, elastic ca structură, foliat ca formă, flexibil. Epiglota este situată supraiacent de intrarea în laringe și îl acoperă în sens anterior. Extremitatea inferioară, mai îngustă, e numită pețiolul epiglotei, *petiolus epiglottidis*, este atașat de fața internă a cartilajului tiroid inferior de incisura lui superioară. Fața anterioară, convexă, este orientată spre rădăcina limbii, cea posterioară, concavă, comportă numeroase fosete pentru glandele mucoase și e orientată spre cavitatea laringelui.

Unirile cartilajelor laringelui. Cartilajele laringiene jonctonează între ele și cu osul hioid prin articulații și ligamente. Mobilitatea cartilajelor laringiene este asigurată de două articulații pare și de mușchii respectivi, care le acționează. Articulația cricotiroidă, *articulatio cricothyroidea*, este pară, formată din cornul inferior al cartilajului tiroid și de fața articulară de pe suprafața anterolaterală a cartilajului cricoid. Articulațiile cricotiroide dreaptă și stîngă reprezintă niște articulații combinate în care se realizează mișcări în jurul axului frontal, care trece prin centrul ambelor articulații. Cartilajul tiroid la contractarea mușchilor respectivi se înclină anterior și revine la poziția inițială. În caz de înclinație anterioară distanța dintre unghiul cartilajului tiroid și cartilajele aritenoide se mărește. Articulația cricoaritenoidă, *articulatio cricoarytenoidea*, de asemenea este pară, e formată de fața articulară concavă de pe baza cartilajului aritenoid și fața articulară convexă de pe placa cartilajului cricoid. În articulația cricoaritenoidă se realizează mișcări în jurul axului vertical. La rotația cartilajelor aritenoide drept și stîng spre interior (fiind acționate de mușchii respectivi) apofizele vocale împreună cu coardele vocale inserate pe ele se apropie (fanta vocală se îngustează), iar în rotație externă,

coardele se îndepărtează, diverg lateral (fanta vocală se dilată). În articulația cricoaritenoidă sînt posibile și mișcări glisante, în cadrul cărora cartilajele aritenoide se pot îndepărta sau apropia unul de altul.

Apropierea glisantă a cartilajelor aritenoide condiționează îngustarea fantei vocale posterioare dintre cartilaje.

În afară de articulații, cartilajele laringelui se pot uni între ele și cu osul hioid prin intermediul ligamentelor (articulații neîntrerupte). Între osul hioid și marginea superioară a cartilajului tiroid e racordată membrana tirohioidă, *membrana thyrohyoidea*, care se îngroașă în partea ei centrală, formînd ligamentul tirohioid median, *lig. thyrohyoideum medianum*, și pe la margini unde putem distinge ligamentele tirohioide laterale, *ligg. thyrohyoidea lateralia* (drept și stîng). Fața anterioară a epiglotei e fixată de osul hioid prin ligamentul hioepiglotic, *lig. hyoepiglotticum*, și de cartilajul tiroid prin ligamentul tiroepiglotic, *lig. thyroepiglotticum*. Cartilajul cricoid jonctonează cu marginea inferioară a cartilajului tiroid prin ligamentul cricotiroid, *lig. cricothyroideum*. Între inelul I al traheei și marginea inferioară a cartilajului cricoid este racordat ligamentul cricotraheal, *lig. cricotracheale*.

Mușchii laringelui, *músculi laryngis*, pot fi repartizați în trei grupe: dilatatori ai glotei, constrictori ai glotei și mușchi tensori ai coardelor vocale (fig. 60).

La mușchii dilatatori ai glotei se referă un singur mușchi — mușchiul cricoaritenoid posterior, *m. cricoarytenoideus posterior*. E un mușchi par cu originea pe fața posterioară a plăcii cartilajului cricoid și se îndreaptă lateral în sus pentru a se insera pe apofiza musculară a cartilajului aritenoid. Mușchiul cricoaritenoid posterior, contractîndu-se, tracionează apofiza musculară în sens posterior și realizează rotația cartilajului aritenoid spre exterior. Apofiza vocală execută o rotație laterală și fanta vocală se dilată. Con-

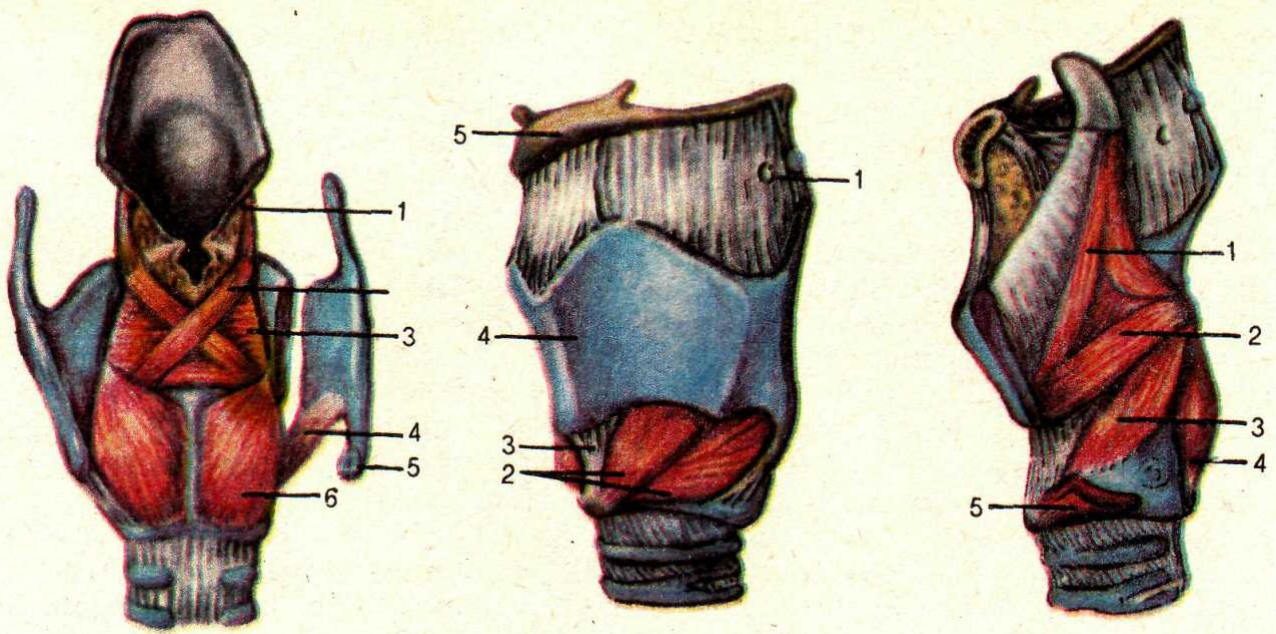


Fig. 60. Mușchii laringelui.

a — aspect posterior (o parte din lama cartilajului tiroid e deplasată) :

1 — m. aryepiglotticus ; 2 — m. arytenoideus obliquus ; 3 — m. arytenoideus transversus ; 4 — m. cricothyraideus ; 5 — articulație cricothyroidea (fața articulară) ; 6 — m. cricoarytenoideus posterior ;

b — aspect antero-anterolateral ;

1 — membrana thyrohyoidea ; 2 — m. cricothyroideus (pars recta et pars obliqua) ; 3 — lig. cricothyroideum ; 4 — cartilago thyroidea ; 5 — os hyoideum.

c — aspect lateral (lama cartilajului tiroid e rezecată) :

1 — m. thyroepiglotticus ; 2 — m. thyroarytenoideus ; 3 — m. cricoarytenoideus lateralis ; 4 — m. cricoarytenoideus posterior ; 5 — m. cricothyroideus.

stricția glotei e realizată de următorii mușchi: cricoaritenoid lateral, tiroaritenoid, aritenoidi transversal și oblic. Mușchiul cricoaritenoid lateral, *m. cricoarytenoideus lateralis*, este par, cu originea pe porțiunea laterală a arcului cartilajului cricoid, se îndreaptă posterior și superior, inserându-se pe apofiza musculară a cartilajului aritenoid. Contractându-se, acest mușchi deplasează apofiza musculară în sens anterior și realizează rotația spre interior a cartilajului aritenoid și a apofizei lui vocale. Coardele vocale se apropie și glota în partea ei anterioară (intermembranoasă) se îngustează. Mușchiul tiroaritenoid, *m. thyroarytenoideus (externus — BNA)*, este par, începe pe suprafața internă a plăcii cartilajului tiroid. Fibrele lui trec posterior și ceva superior și se inseră pe apofiza musculară a cartilajului aritenoid. Mușchiul tiroaritenoid, drept și stâng, contractându-se, realizează anterotracțiunea apofizelor musculare, iar apofizele vocale se apropie, îngustând porțiunea intermembranoasă.

Mușchiul aritenoid transvers, *m. arytenoideus transversus*, este impar și situat în excavația feței posterioare a cartilajelor aritenoid drepte și stâng. Contractându-se, el apropie cartilajele aritenoid și îngustează partea posterioară intercartilaginoasă a glotei. Mușchiul aritenoid oblic, *m. arytenoideum obliquus*, este par, se dispune sub formă de fascicule separate ce se întretaie pe fața posterioară a mușchiului precedent. Își ia originea de pe fața posterioară a apofizei musculare a unei părți și trece superomedial spre marginea laterală a cartilajului aritenoid din partea opusă, intersectându-se cu fascicule asemănătoare ce le vin în întimpinare. Această intersecție se realizează posterior de cartilajele aritenoid și de mușchiul aritenoid transvers aflat în adiacență posterioară la aceste cartilaje. O parte din fasciculele mușchiului aritenoid oblic continuă în mușchiul aritenoid epiglotic, *m. aryepiglotticus*, care este situat în profunzimea pliului omonim, și se inseră pe marginea laterală a epiglotei.

Mușchii aritenoizi oblici, contractându-se, apropie cartilajele aritenoide, iar în sinergie cu mușchii aritenoepiglotali îngustează intrarea în laringe. Mușchii aritenoepiglotali la rîndul lor înclină posterior epiglota, care în acest moment închide intrarea în laringe, fapt important în actul de deglutiție, împiedicînd pătrunderea alimentelor în cavitatea lui.

Din mușchii care tensionează coardele vocale fac parte cricotiroidul și mușchiul vocal. Mușchiul cricotiroid, *m. cricothyroideus*, este par, își ia originea prin două fascicule de pe fața anterioară a arcului cartilajului cricoid, acestea se îndreaptă superolateral și se inseră pe marginea inferioară (parte a rectilinie, *pârs recta*) și pe conul inferior (parte oblică, *pârs obliqua*) al cartilajului tiroid. Contractia acestui mușchi realizează înclinarea cartilajului tiroid spre anterior, distanța dintre el și cartilajele aritenoide se mărește, tensionînd astfel coardele vocale. Coardele vocale pot fi tensionate de asemenea de mușchiul vocal, *m. vocalis* (mușchiul tiroaritenoid intern, *m. thyroarytenoid internus* — BNA), drept și stîng. Acești mușchi sînt situați în profunzimea coardei vocale respective. Mușchiul vocal își ia originea pe fața internă a unghiului cartilajului tiroid în porțiunea lui inferioară și se inseră pe fața laterală a apofizei vocale. Fibrele acestui mușchi se întreșe de asemenea și în coarda vocală, la care mușchiul aderă intim. Mușchiul vocal poate realiza contractii totale sau parțiale, acționînd asupra coardei vocale în întregime sau în anumite porțiuni ale ei. Contractia mușchilor vocali tensionează coardele vocale.

Vasele și nervii laringelui. Laringele este irigat de ramurile arterei laringiene superioare, *a. laryngea superior*, din artera tiroidă și din artera laringiană inferioară, *a. laryngea inferior*, care este o ramură a arterei tiroide inferioare. Sîngele venos este transportat prin venele omonime. Vasele limfatice ale laringelui se scurg în ganglionii limfatici cervicali profunzi (jugulari interni prelarīgieni). Inervarea laringelui e

realizată de nervul laringian superior, *n. laryngeus superior*, a cărui ramură externă revine mușchiului cricotiroid, iar cea internă — tunicii mucoase mai sus de glotă. Nervul laringian inferior, *n. laryngeus inferior*, asigură inervația tuturor celorlalți mușchi laringieni și a tunicii mucoase, inferior de glotă. Ambii nervi sînt niște ramuri ale nervului vag. La laringe ajung și ramurile laringofaringiene, *rr. laryngopharyngei*, de la trunchiul simpatic.

Radioanatomia laringelui. Laringele poate fi studiat radiologic în proiecțiile frontală și laterală. Pe radiografie se văd osul hioid, umbrele cartilajelor laringiene (tiroid, cricoid, epiglota), glota.

Particularitățile de vîrstă ale laringelui

Laringele nou-născutului are dimensiuni relativ mici: el este scurt, larg, infundibuliform, ocupă o poziție mai înaltă (la nivelul vertebrelor II—IV), decît la matur. Osul hioid ocupă și el o poziție înaltă (la nivelul vertebrei II cervicale) și aproape că atinge cartilajul tiroid, plăcile cărui formează un unghi obtuz. Proeminența laringiană lipsește. Axul longitudinal al laringelui la nou-născut este înclinat considerabil în sens posterior și formează cu trahea un unghi obtuz deschis posterior, fapt important pentru o eventuală intubație. Din cauza poziției înalte a laringelui la nou-născuți și la copii de vîrstă de sugar epiglota e dispusă ceva mai sus de rădăcina limbii; din această cauză în timpul deglutiției bolul alimentar (lichidul) evită lateral epiglota prin recesurile piriforme ale părții faringiene a laringelui. Datorită acestui fapt copilul poate în același timp să respire și să înghită, circumstanța foarte importantă pentru actul suptului. Intrarea în laringe la nou-născut este mai largă decît la matur. Vestibulul este scurt din cauza că glota este situată mai înalt. Glota are 6,5 mm lungime (e de 3 ori mai scurtă decît la omul matur). Părțile intermembranoase și intercartilaginease sînt de lungime aproape egală (3,5 și 3 mm). Ulterior glota sporește considerabil în dimensiuni pe parcursul primilor trei ani de viață, apoi în peri-

oada pubertară. Conul elastic al laringelui este îngust și scurt. La nou-născut el are o înălțime de 9—10 mm. Mușchii laringelui la nou-născut și la copilul de primă vîrstă sînt subdezvoltați. Cea mai intensă creștere a lor se înregistrează în perioada pubertară. Laringele crește repede în cursul primilor 4 ani de viață a copilului. În perioada pubertară (după 10—12 ani) reîncepe creșterea lui activă, care continuă pînă la 25 de ani la bărbați și pînă la 22—23 de ani la femei. Odată cu creșterea laringelui (el coboară treptat) în vîrsta infantilă distanța dintre marginea lui și osul hioid se mărește. La vîrsta de 7 ani marginea inferioară a laringelui se află la nivelul marginii superioare a vertebrei VI cervicale. Axul longitudinal al laringelui ocupă o poziție verticală. Laringele vine în poziția caracteristică pentru omul matur pe la vîrsta de 17—20 de ani. Diferențele de sex ale laringelui în copilăria precoce nu se observă. Ulterior creșterea laringelui la băieți se desfășoară ceva mai intens decît la fete. După 6—7 ani laringele la băieți este mai masiv decît la fetele de aceeași vîrstă. La vîrsta de 10—12 ani la băieți se face observată proeminența laringiană. În perioada pubertară dimensiunile laringelui, lungimea coardelor vocale la băieți sînt mai mari decît la fete.

Cartilajele laringelui la nou-născuți sînt subțiri, odată cu vîrsta ele devin mai masive, însă își păstrează flexibilitatea pentru un timp îndelungat. În vîrsta avansată și în senescență în cartilajele laringelui, cu excepția epiglotei, se depozitează săruri de calciu. Cartilajele se osifică și devin fragile.

TRAHEEA

Traheea, *trachéa*, este un organ impar ce servește pentru conducerea aerului, ea începe de la limita inferioară a laringelui la nivelul marginii inferioare a vertebrei VI cervicale și se termină la nivelul marginii superioare a vertebrei V toracice, unde ea se bifurcă pentru a forma cele două bronhii principale (bifurcația traheei, *bifurcătio trachéae*). Locul de bifurcație a traheei în

bronhiile principale corespunde nivelului de pătrundere din partea de jos în lumenul ei a careniei traheei, *carina trachéae* (fig. 61).

Traheea are forma unui tub de 9—11 cm lungime, nițel aplatizat în sens anteroposterior, din care cauză diametrul transversal (în medie 15—18 mm) depășește cu 1—2 mm dimensiunea sagitală. Traheea e situată în regiunea gîtului — porțiunea cervicală și în regiunea toracelui — porțiunea toracică, *pârs toracica*. În porțiunea cervicală traheea are în adiacență glanda tiroidă. Istmul ei cuprinde traheea anterior, la nivelul inelelor II—IV, iar lobul drept și stîng coboară pînă la cartilajele traheale V sau VI. Anterior de trahee se află de asemenea și lamela traheală a fasciei cervicale împreună cu mușchii sternohioid și sternotiroid incorporați în ea. Posterior de trahee se află esofagul, iar bilateral de ea — fasciculul neurovascular drept și stîng (artera carotidă comună, vena jugulară internă și nervul vag). În cavitatea toracică anterior de trahee este situat arcul aortei, trunchiul brahiocefalic, vena brahiocefalică stîngă, porțiunea incipientă a arterei carotide comune stîngi și timusul.

Din dreapta și din stînga traheei se află pleura mediastinală dreaptă și stîngă.

Peretele traheei este alcătuit din tunica mucoasă, din bază submucoasă, din tunicile fibromiocartilaginoasă și conjunctivă. Baza traheei o constituie 16—20 semiinele de cartilaj hialin, care ocupă circa 2/3 din circumferința traheei, și sînt deschise în sens posterior. Grație semicercurilor cartilaginoase lumenul traheei rămîne hiant, iar ea însăși posedă o anumită elasticitate și flexibilitate. Cartilajele învecinate ale traheei, *cartilăgines trachéales*, se unesc între ele prin ligamente fibroase inelare (traheale), *ligg. annulăria (trachéalia)*, mai înguste decît cartilajele. Cartilajul superior al traheei se unește cu cartilajul cricoid al laringelui. Ligamentele inelare continuă în peretele posterior membranos, *pâries membranăceus*, care conține fascicule

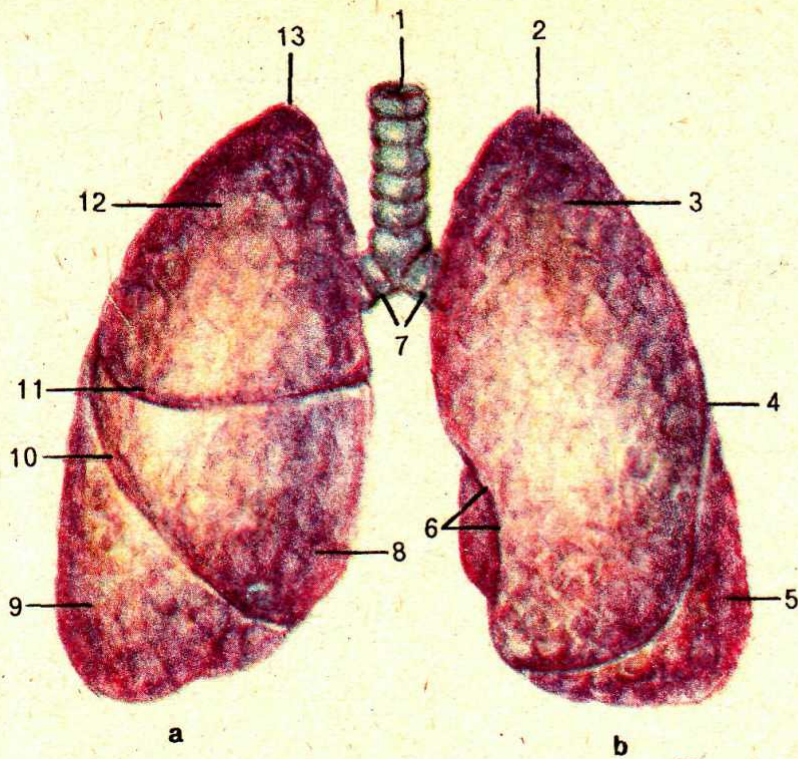


Fig. 61. Traheea, bronhiile principale și plămîni drept (a) și stîng (b); aspect anterior.

1 — trachea; 2, 13 — apex pulmonis; 3 — lobus superior; 4, 10 — fissura obliqua; 5 — lobus inferior; 6 — incisura cardiaca; 7 — bronchi principales; 8 — lobus medius [pulmonis dextri]; 9 — lobus inferior; 11 — fissura horizontalis; 12 — lobus superior.

circulare (eminente) și longitudinale de celule musculare netede și formează peretele posterior moale și compact al traheei. Din interior peretele traheei este tapetat de tunica mucoasă, amplasată pe baza submucoasă. Tunica mucoasă, *tunica mucosa*, tapetată cu epiteliu vibratil pluristratificat conține glande mucipare și foliculi limfatici. În baza submucoasă (mai ales la nivelul peretelui membranos și ligamentelor inelare) se află glandele traheale, *gll. tracheales*. Drept membrană externă de țesut conjunctiv a traheei servește *tunica adventitia*.

Vasele și nervii traheei. Traheea este irigată de ramurile traheale, *rr. tracheales*, de la arterele tiroidă inferioară, toracică internă și de la aortă. Sângele venos este transportat prin venele omonime în venele brahiocefalice dreaptă și stîngă.

Vasele limfatice ale traheei se scurg în ganglionii limfatici cervicali laterali profunzi (jugulari interni), pre- și paratraheali, precum și în traheobronhiali superiori și inferiori. Inervația traheei se realizează prin nervii traheali ai nervului laringian recurent (*n. laríngeus recurrens*) și din trunchiul simpatic.

Bronhiile principale

Bronhiile principale (dreaptă și stîngă), *brónchi principáles (dèxter et sínister)*, deviază de la trahee la nivelul marginii superioare a vertebrei V toracice și se îndreaptă spre hilurile plămînilui respectiv (fig. 62). Bronhia principală dreaptă ocupă o poziție mai verticală, este mai scurtă și mai largă decît cea stîngă și, ca direcție, se prezintă ca o prelungire a traheei. Din această cauză corpurile eterogene nimeresc mai frecvent în bronhia dreaptă decît în cea stîngă. Lungimea bronhiei drepte (de la începutul bifurcației pînă la bronhiile lobilor) e de circa 3 cm, a celei stîngi — 4—5 cm. Superior de bronhia principală stîngă se află arcul aortei, iar peste bronhia principală dreaptă trece vena impară înainte de vărsarea ei în vena cavă superioară. Peretele bronhiilor principale după structura lui amintește peretele traheei. Scheletul lor este constituit din semiinele cartilaginoase (6—8 în bronhia dreaptă, 9—12 în cea stîngă). Posterior bronhiile au un perete membranos. Din interior bronhiile principale sînt tapetate cu tunica mucoasă, iar din exterior sînt acoperite de adventiție.

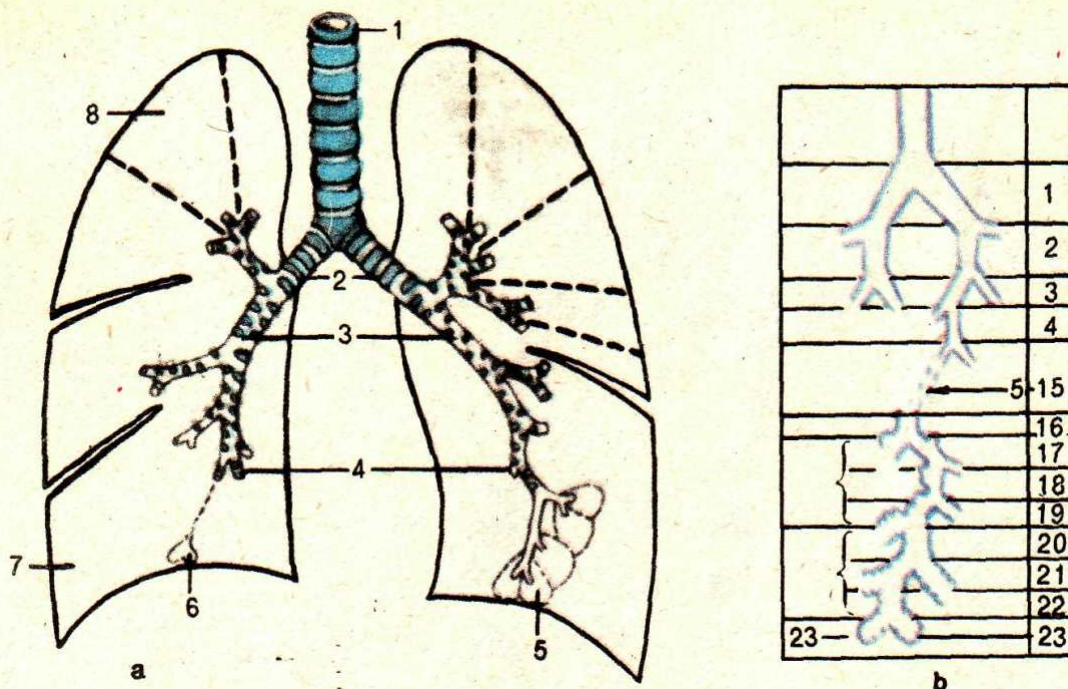


Fig. 62. Schema de ramificare a bronhiilor în plămîni drept și stîng.

a : 1 — trahee ; 2 — bronhii principale ; 3 — bronhii lobare ; 4 — bronhii segmentare ; 5 — lobul ; 6 — acin ; 7 — lobul inferior al plămîniului drept ; 8 — segment ; b : 1 — bronhii principale ; 2, 3, 4 — bronhii lobare și segmentare ; 5—15 — ramurile bronhiilor segmentare, bronhie lobulară și ramificațiile ei (nu sînt indicate) ; 16 — bronhiolă terminală ; 17—19 — bronhiole respiratorii (trei ordine de ramificare) ; 20—22 — canale alveolare (trei ordine de ramificare) ; 23 — saci alveolari.

Particularitățile de vîrstă ale traheei și bronhiilor principale

La nou-născut lungimea traheei constituie 3,2—4,5 cm. Ea are un aspect infundibuliform. Lățimea lumenului în partea ei medie e de circa 0,8 cm. Perețele membranos al traheei este relativ lat, cartilajele traheale sînt fine, moi, subdezvoltate. În vîrsta înaintată și în senescentă (după 60—70 de ani) cartilajele traheale se indurează și devin fragile.

După naștere traheea crește intens pe parcursul primelor 6 luni, apoi creșterea ei devine mai lentă pentru a se accelera din nou în perioada pubertară și de maturizare sexuală (12—25 de ani). La vîrsta de 3—4 ani lățimea lumenului traheei se mărește de 2 ori. Traheea la copilul de 10—12 ani e de 2 ori mai lungă decît la nou-născut, iar la vîrsta de 20—25 de ani lungimea ei se triplează.

Tunica mucoasă a peretelui traheei la nou-născut este subțire, fină ; glandele

sînt subdezvoltate. La nou-născut traheea ocupă o poziție înaltă, ceva mai în dreapta de linia mediană. Începutul ei se află la nivelul vertebrelor II—IV cervicale, iar bifurcația traheei corespunde nivelului vertebrelor II—III toracice. La copilul în vîrstă de 1—2 ani marginea superioară a traheei se află la nivelul vertebrelor IV—V cervicale, iar la vîrsta de 5—6 ani — anterior de vertebrelor V—VI și în vîrstă pubertară la nivelul vertebrei VI cervicale. La vîrsta de 7 ani bifurcația traheei se află anterior de vertebrelor IV—V toracice, iar după 7 ani se stabilește treptat la nivelul vertebrei V toracice ca și la omul matur.

Bronhia principală dreaptă la nou-născut deviază de la trahee (de la axul ei) sub un unghi mai mic (26°) decît cea stîngă (49°) și prin direcția ei se prezintă ca o continuare a traheei. Bronhiile principale cresc deosebit de intens în primul an de viață, a copilului și în perioada de maturizare sexuală.

Plămîinii, drept și stîng, sînt situați în cavitătea toracică, în jumătățile ei dreaptă și stîngă, fiecare avînd sacul său pleural. Plămîinii, situați în sacii pleurali, sînt separați unul de altul de către mediastin, care încorporează cordul, vasele, magistrale (aorta, vena cavă superioară), esofagul și alte organe. Inferior plămîinii vin în adiacență la diafragm, anterior, lateral și posterior fiecare plămîn vine în contact cu peretele toracic. Dat fiind că cupola dreaptă a diafragmului ocupă o poziție mai înaltă decît cea stîngă, plămînul drept este mai scurt și mai lat decît cel stîng. Plămînul stîng este mai îngust și mai lung, deoarece o parte din jumătatea stîngă a cavității toracice o ocupă cordul, care are apexul orientat spre stînga.

Forma și fețele plămînilor. Plămîinii, *púlmo* (gr. *pnéumon*), au forma unui con imperfect cu o față aplatizată (cea orientată spre mediastin). Fața diafragmală inferioară a plămînului, *fácies diaphragmática* (baza conului pulmonar), este concavă și corespunde concavității diafragmului. Apexul plămînului, *apex pulmonis*, este rotunjit. Fața costală, *fácies costális*, a plămînului este bombată și cea mai extinsă, ea vine în contact cu acea parte a suprafeței interne a cutiei toracice care este formată de coaste și de mușchii intercostali. Fața medială, *fácies mediális*, ușor concavă, limitrofează posterior cu coloana vertebrală, care formează partea vertebrală, *párs vertebrális*, a acestei fețe, anterior, limitrofează cu organele mediastinului (prin pleura mediastinală), formînd partea mediastinală, *párs mediastinális*. Fețele plămînilor sînt delimitate de margini. Marginea anterioară, *márgo anterior*, delimitează fața costală de fața medială (a părții mediastinale). Pe marginea anterioară a plămînului stîng există incisura cardiacă, *incisura cardiacă (pulmónis sinístri)*. În partea de jos această incisură delimitează lobul lingulei plămînului stîng, *lîngula pulmónis sinístri*. Fața costală, posterior, trece treptat în fața

medială (în partea ei vertebrală), formînd marginea posterioară obtuză. Marginea inferioară, *márgo inférior*, delimitează fața costală și medială de cea diafragmatică. Fiecare plămîn prin niște șanțuri profunde se împarte în lobi, *lóbi pulmónes*, în număr de trei pentru plămînul (superior, mediu și inferior), și doi pentru plămînul stîng (superior și inferior). Fisura oblică, *fissúra obliqua*, există pe ambii plămîni. Această fisură începe pe marginea posterioară obtuză a plămînului, cu 6—7 cm inferior de apex (la nivelul apofizei spinoase a vertebrei III toracice) și se îndreaptă pe fața costală în sens inferoanterior, ajungînd la marginea inferioară a plămînului în apropiere de trecerea ei în marginea anterioară, ceea ce corespunde limitei dintre partea osoasă și cartilajul coastei VI. Apoi fisura continuă pe fața medială, trece superoposterior spre hilul plămînului. Fisura oblică împarte plămînul în două părți separate una de alta, anterior și posterior, unindu-se doar în regiunea hilului: **lobul superior**, *lóbus supérior*, la care se referă apexul plămînului, și **lobul inferior**, *lóbus inférior*, mai voluminos, care include baza și cea mai mare parte din marginea posterioară a plămînului. În plămînul drept, pe lîngă fisura oblică, mai există și o fisură orizontală, *fissúra horizontális (pulmónis dextri)*. Ea începe pe fața costală a plămînului, aproximativ de la mijlocul fisurii oblice, la nivelul unde ea întretaie linia medie axilară, și de aici se îndreaptă anterior quaziorizontal (la nivelul coastei IV) pînă la marginea anterioară a plămînului, unde trece pe fața medială și ajunge la hil. Fisura orizontală a plămînului drept (pe plămînul drept în normă ea lipsește) nu este atît de adîncă ca cea oblică: ea decupează de la lobul superior o porțiune relativ mică — lobul mediu (al plămînului drept), *lóbus médius (pulmonis dextri)*. Lobul mediu al plămînului drept poate fi observat doar în aspect frontal și medial. În aspect posterior și lateral pe plămînul drept ca și pe cel stîng se văd doar doi lobi: superior și inferior. Fețele reciproc contactante ale lobilor pulmonari au

primit numirea de fețe interlobare, *facies interlobare*.

Pe fața medială a fiecărui plămîn ceva mai sus de mijlocul ei se află o impresiune de formă ovală — hilul plămînului, *hilus pulmónis*, prin care intră în plămîn bronhia principală, artera pulmonară, nervi, și prin care ies venele pulmonare, vase limfatice. Aceste formațiuni constituie rădăcina plămînului, *radix pulmónis*. Hilul plămînului drept este mai scurt și mai larg decît al celui stîng. Înălțimea hilului plă-

mînului e de 4—9 cm. Marginea superioară a hilului se proiectează la nivelul vertebrei V toracice, posterior, și la nivelul vertebrei II sau spațiului II intercostal, anterior. În partea dreaptă în hilul pulmonar, superior de alte elemente, se află bronhia principală, sub ea — artera pulmonară, inferior de care trec venele pulmonare (două la număr). În stînga elementul superior îl constituie artera pulmonară, sub care urmează bronhia principală și inferior de ea — venele pulmonare (de asemenea două).

Tabelul 3. Corelațiile arborelui bronhial cu segmentele bronhiopulmonare în conformitate cu Nomenclatura anatomică internațională

Bronhiile principale	Bronhiile lobare	Bronhiile segmentare	Segmentele bronhiopulmonare		
Bronchus principalis dexter	Brónchus lobáris supérior dexter	Brónchus segmentális apicális (B _I)	Seg. apicále (S _I)		
		Brónchus segmentális postérior (B _{II})	Seg. postérius (S _{II})		
		Brónchus segmentális antérior (B _{III})	Seg. antérius (S _{III})		
	Brónchus lobáris médius dexter	Brónchus segmentális laterális (B _{IV})	Seg. laterále (S _{IV})		
		Brónchus segmentális mediális (B _V)	Seg. mediále (S _{IV})		
	Brónchus lobaris inférior dexter	Brónchus segmentális apicális (supérius) (B _{VI})	Brónchus segmentális basális mediális (cardiacus) (B _{VII})	Seg. apicále (supérius) (S _{VI})	
			Brónchus segmentális basális antérior (B _{VIII})	Seg. basále mediále (cardiacum) (S _{VII})	
		Brónchus segmentális basális laterális (B _{IX})	Brónchus segmentális basális postérior (B _X)	Brónchus segmentális apicopostérior (B _{I+II})	Seg. basále antérius (S _{VIII})
				Brónchus segmentális antérior (B _{III})	Seg. basále laterále (S _{IX})
		Brónchus segmentális linguláris supérior (B _{IV})	Brónchus segmentális linguláris inférior (B _V)	Seg. basále postérius (S _X)	
Brónchus principalis sinister	Brónchus lobáris supérior sinister	Brónchus segmentális apicále (supérius) (B _{VI})	Seg. apicopostérius (S _{I+II})		
		Brónchus segmentális basális mediális (cardiacus) (B _{VII})	Seg. antérius (S _{III})		
		Brónchus segmentális basális antérior (B _{VIII})	Seg. linguláre supérius (S _{IV})		
		Brónchus segmentális basális laterális (B _{IX})	Seg. linguláre inférius (S _V)		
		Brónchus segmentális basális postérior (B _X)	Seg. apicále (supérius) (S _{VI})		
	Brónchus lobáris inférior sinister	Brónchus segmentális basális antérior (B _{VIII})	Brónchus segmentális basális laterális (B _{IX})	Seg. basále mediále (cardiacus) (S _{VII})	
				Seg. basále antérius (S _{VIII})	
		Brónchus segmentális basális laterális (B _{IX})	Brónchus segmentális basális postérior (B _X)	Seg. basále laterále (S _{IX})	
				Seg. basále postérius (S _X)	

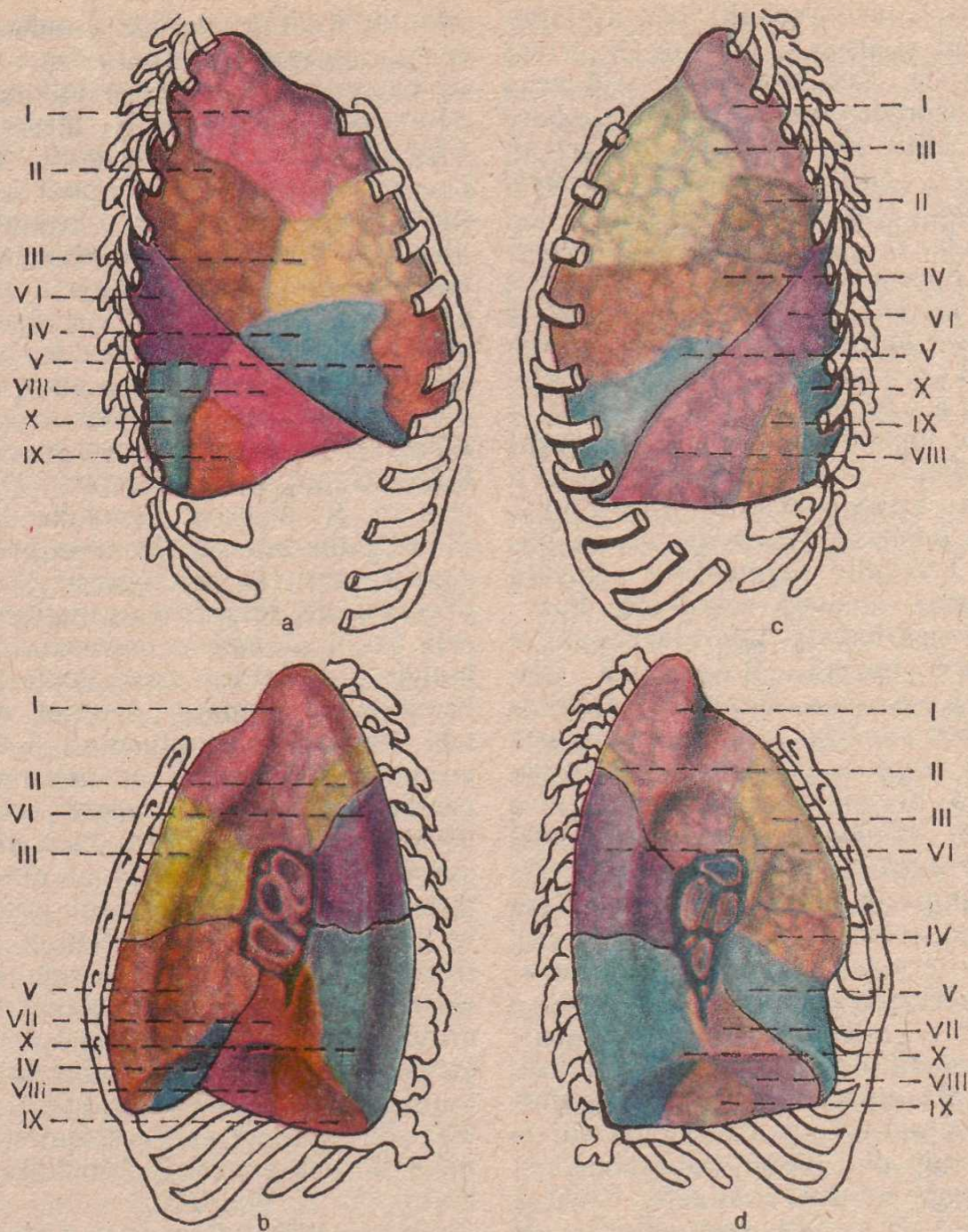


Fig. 63. Segmentele plămînilor

a, b — plămînul drept: I — segment apical (lob superior) (S_I); II — segmentul posterior (S_{II}); III — segmentul anterior (S_{III}); IV — segmentul lateral (S_{IV}); V — segmentul medial (S_V); VI — segmentul apical (lobul inferior) (S_{VI}); VII — segmentul medial bazal (cardiac) (S_{VII}); VIII — segmentul bazal anterior (S_{VIII}); IX — segmentul bazal lateral (S_{IX}); X — segmentul bazal posterior (S_X); c, d — plămînul stîng: I — segmentul apical (lobul superior) (S_I); II — segmentul posterior (S_{II}); III — segmentul anterior (S_{III}); IV — lingula superioară (S_{IV}); V — lingula inferioară (S_V); VI — segmentul apical (lobul inferior) (S_{VI}); VII — segmentul bazal medial (cardiac) (S_{VII}); VIII — segmentul bazal anterior (S_{VIII}); IX — segmentul bazal lateral (S_{IX}); segmentul bazal posterior (S_X); în hilul plămînilor culoarea albastră indică artera pulmonară, cea roșie — venele pulmonare, cea galbenă — ganglionii limfatici, cea cenușie — bronhiile.

Examenul frontal al rădăcinii plămînilor relevă că în hilurile ambilor plămîni, mai ventral de alte formațiuni, sînt situate venele pulmonare, apoi urmează artera pulmonară și, mai dorsal de toate — bronhia principală.

În hilul plămîinului bronhia principală se separă în **bronhii lobare**, *brónchi lobăres*, trei pentru plămîinul drept și două pentru plămîinul stîng. La intrare în lobul superior al plămîinului drept bronhia este situată superior de arteră

(eparterial), iar în ceilalți lobi ai plămînilor drept și stîng — mai jos de arteră (hiparterial) ; sub bronhie se află vena (arteră, bronhie, venă). Bronhiile lobare intră în hilul lobului și se împart în bronhii segmentare, *brónchi segmentáles* (fig. 63, tab. 3).

Bronhia lobară superioară dreaptă, *brónchus lobáris supérior dexter*, se împarte în bronhiile segmentare apicală, posterioară și anterioară. Bronhia lobară medie dreaptă, *brónchus lobáris médius dexter*, se împarte în bronhiile segmentare medială și laterală. Bronhia lobară inferioară dreaptă, *brónchus lobáris inférior dexter*, se împarte în bronhiile segmentare apicală (superioară), medială (cardiacă) bazală, anterioară bazală, laterală bazală și posterioară bazală. Bronhia lobară superioară stîngă, *brónchus lobáris supérior siníster*, se împarte în bronhii segmentare apexoposterioară, anterioară, lingulosuperioară și linguloinferioară. Bronhia lobară inferioară stîngă, *brónchus lobáris inférior siníster*, se împarte în bronhii segmentare apicală (superioară), medială (cardiacă) bazală, anterioară bazală, laterală bazală și posterioară bazală.

Bronhia segmentară intră în segmentul care constituie o porțiune a plămînului orientată cu baza spre fața organului, iar cu apexul spre rădăcina lui și este alcătuit din lobuli pulmonari. În centrul segmentului e situată bronhia segmentară și artera segmentară, iar la limită cu segmentul adiacent — vena segmentară. Segmentele se separă unul de altul prin țesut conjunctiv (zona puțin vascularizată). Bronhia segmentară se împarte în ramuri, *rr. bronchiáles segmentórum*, care subdivizîndu-se treptat, constituie circa 9—10 ordine. Bronhia cu diametrul de circa 1 mm, care mai comportă în pereții săi elemente cartilaginoase, intră în lobulul plămînului sub denumirea de bronhie lobulară, *brónchus lobuláris* — BNA. În interiorul lobulului pulmonar această bronhie se împarte în 18—20 de bronhiole terminale, *bronchioli termináles*, numărul cărora pentru ambii plămîni

constituie circa 20 000. Bronhiile terminale nu mai au în pereții lor elemente de cartilaj. Fiecare bronhiolă terminală se împarte dicotomic în bronhiole respiratorii, *bronchioli respiratórii*, care pe pereții lor poartă alveole pulmonare. De la fiecare bronhiolă respiratorie deviază **canale alveolare**, *dúctuli alveoláres*, care comportă alveole și se termină cu saci alveolari, *sáculi alveoláres*. Pereții acestor saci sînt alcătuiți din alveole pulmonare, *alvéoli pulmónis*. Diametrul canalului alveolar și sacului alveolar constituie 0,2—0,6 mm, cel al alveolei — 0,25—0,3 mm (E. R. Weibel). Bronhiile de ordine diferite, începînd cu bronhia principală, care servesc la conducerea aerului în procesul de respirație, constituie arborele bronhial, *árbor bronchiális*. Bronhiilele respiratorii, care deviază de la bronhiola terminală, precum și canalele alveolare, sacii alveolari și alveolele pulmonare formează **arborele alveolar (acinul pulmonar)**, *árbor alveoláris (ácinus pulmónis)*, care face parte din parenchimul respiratoriu al plămînilor. Arborele pulmonar (acinul pulmonar), în care se realizează schimbul de gaze între aer și sînge, constituie unitatea elementară funcțional-structurală a plămînului. Numărul de acinuri pulmonare într-un plămîn ajunge pînă la 15.000, numărul de alveole echivalează cu circa 300—350 mln, iar aria respiratorie comună a tuturor alveolelor constituie circa 80 m² (E. R. Weibel).

Limitele plămînilor. Apexul **plămînului drept** anterior depășește nivelul claviculei cu 2 cm și al coastei I — cu 3—4 cm. Posterior apexul plămînului se proiectează la nivelul apofizei spinoase a vertebrei VII cervicale.

De la apexul plămînului drept limita lui anterioară (proiecția marginii anterioare a plămînului) se îndreaptă spre articulația sternoclaviculară dreaptă, apoi trece prin mijlocul simfizei manubriului sternului. În continuare limita anterioară coboară posterior de corpul sternului, ceva spre stînga de linia mediană pînă la cartilajul coastei VI și aici trece în limita inferioară a plămînului.

Linia inferioară (proiecția marginii inferioare a plămînilui) intersectează pe linia medioclaviculară coasta VI, pe linia axilară anterioară — coasta VII, pe linia axilară medie — coasta VIII, pe linia axilară posterioară — coasta IX, pe linia scapulară — coasta X, pe linia paravertebrală se termină la nivelul colului coastei XI. Aici limita inferioară a plămînilui se întoarce brusc în sus și trece în limita lui posterioară.

Linia posterioară (proiecția marginii posterioare obtuze a plămînilui) trece de-a lungul coloanei vertebrale de la capul coastei II pînă la limita inferioară a plămînilui (colul coastei XI).

De la apexul **plămînilui stîng**, care are aceeași proecție ca și plămînil drept, limita lui anterioară se îndreaptă spre articulația sternoclaviculară, apoi prin mijlocul simfizei manubriului sternului, posterior de corpul acestuia, coboară pînă la nivelul cartilajului coastei IV. Aici limita anterioară a plămînilui stîng deviază spre stînga, trece de-a lungul marginii inferioare a cartilajului coastei IV pînă la linia parasternală, de unde coboară brusc în jos, intersectînd spațiul intercostal IV și cartilajul coastei V. Ajungînd la cartilajul coastei VI, limita anterioară a plămînilui stîng trece brusc în limita lui inferioară.

Limita inferioară a plămînilui stîng se află ceva mai jos decît limita inferioară a plămînilui drept. Pe linia paravertebrală limita inferioară a plămînilui stîng trece în limita lui posterioară, situată de-a lungul coloanei vertebrale pe partea stîngă. Proiecțiile limitelor plămînilui drept și stîng, după cum rezultă din cele spuse mai sus, coincid în regiunile apicală și posterioare. Limita anterioară și inferioară din dreapta și din stînga diferă întrucîtva din cauza că plămînil drept este mai lat și mai scurt decît cel stîng. În afară de aceasta, plămînil stîng mai formează și incisura cardiacă în regiunea marginii lui anterioare.

Vasele și nervii plămînilor. Sîngele arterial pentru irigarea parenchimului pulmonar și pereților bronhiilor este furnizat de **r a m u r i l e b r o n h i a l e, rr. bronchiáles**, din partea toracică a aortei. De la pereții bronhiilor sîngele este tran-

sportat prin venele bronhiale, *vv. bronchiales*, în afluențele venelor pulmonare, precum și în vena impară și venele semiimpare. Prin arterele pulmonare stîngă și dreaptă (*a. pulmonális sinístra et a. pulmonális dextra*) la plămîni ajunge sîngele venos, care de pe urma schimbului de gaze devine bogat în oxigen, cedează bioxidul de carbon și devine sînge arterial. De la plămîni sîngele arterial pleacă spre atritul stîng prin venele pulmonare, *vv. pulmonáles dextrae et sinístrae*.

Vasele limfatice ale plămînilor se scurg în ganglionii limfatici bronhopulmonari, traheobronhiali inferiori și superiori.

Inervația plămînilor e realizată de nervul vag, *n. vágus*, și din trunchiul simpatic, *truncus sympáthicus*, ramurile cărora formează în regiunea hilului pulmonar plexul pulmonar, *plexus pulmonális*. Ramurile acestui plex odată cu bronhiile și vasele limfatice pătrund în plămîni. În pereții bronhiilor de calibru mare există plexuri de fibre nervoase plasate în adventiție, în tunicile musculare și mucoase.

Particularitățile de vîrstă ale plămînilor

La nou-născut plămîni au o formă conoidă imperfectă; lobii superiori sînt relativ mici, lobul mediu al plămînilui drept ca dimensiune echivalează cu cel superior, pe cînd lobul inferior este relativ mare. În al doilea an de viață coraportul dimensional dintre lobii plămînilui se apropie de indicii înregistrați la omul matur.

Masa ambilor plămîni la nou-născut constituie 57 g (oscilații de la 39 la 70 g), iar volumul — 67 cm. Densitatea specifică a plămînilui înainte de a începe respirația constituie 1,068 (plămîni unui copil născut mort sînt submersibili, iar densitatea plămînilor unui copil care a început să respire e de 0,490. Arborele bronhial către momentul nașterii este în fond format; în primul an de viață el crește intens (dimensiunile bronhiilor lobulare sporesc de două ori, iar a bronhiilor principale — de 1,5 ori). În perioada

maturizării sexuale creșterea arborelui bronhial se intensifică din nou. Dimensiunile tuturor părților lui la vârsta de 20 de ani sporesc de 3,5—4 ori (comparativ cu ale nou-născutului). La oamenii în vîrstă de 40—45 de ani arborele bronhial înregistrează dimensiunile maxime.

Involuția de vîrstă a bronhiilor începe după 50 de ani. Lungimea și diametrul lumenului multor bronhii segmentare se reduc treptat cu 1,5—2,5 mm, pe pereții lor apar niște proeminente moniliforme, canalul devine sinuos.

Acinurile pulmonare la nou-născut comporta un număr redus de alveole pulmonare mici. În cursul primului an de viață și în continuare acinul crește prin formare de canale alveolare noi și alveole noi în pereții canalelor alveolare existente.

Formarea noilor ramificații ale canalelor alveolare se definitivează de la vârsta de 7—9 ani, a alveolelor pulmonare — la 12—15 ani; în această perioadă dimensiunile alveolelor cresc dublu. Formarea parenchimului pulmonar se definitivează la vârsta de 15—25 de ani. În răstimpul de la 25 la 40 de ani structura acinului pulmonar rămîne practic aceeași. După 40 de ani începe îmbătrînirea țesutului pulmonar: se aplanează septurile interalveolare, alveolele pulmonare devin mai mici, canalele alveolare confluează, dimensiunile acinurilor sporesc.

În procesul de creștere și dezvoltare a plămînilor după naștere crește și volumul lor pe parcursul primului an de 4 ori, la vârsta de 8 ani — de 8 ori, la vârsta de 10 ani — de 10 ori, la 20 de ani — de 20 de ori (comparativ cu volumul plămînilor nou-născutului).

Limitele plămînilor de asemenea sînt supuse modificărilor de vîrstă. Apexul plămînilor la nou-născut se află la nivelul coastei I. Ulterior limita depășește coasta I și la vârsta de 20—25 de ani trece cu 3—4 cm mai sus de coasta I (cu 1—2 cm superior de claviculă). Limita inferioară a plămînilor drept și stîng la nou-născut este cu o coastă mai sus decît la omul matur. Odată cu vîrstă copilului această limită coboară treptat. În vîrstă avansată (după 60 de ani) limitele inferioare ale plămînilor sînt cu 1—

2 cm mai jos decît la oamenii în vîrstă de 30—40 de ani.

Pleura. Cavitătea pleurală

Pleura, *pléura*, care constituie tunica seroasă a plămînilor, se împarte în viscerală (pulmonară) și parietală. Fiecare plămîn este acoperit de pleură pulmonară, care pe suprafața rădăcinii pulmonare trece în pleura parietală, care tapetează pereții cavității toracice adiacenți la plămîni și delimitează lateral mediastinul. Pleura viscerală (*pulmonară*), *pléura visceralis (pulmonalis)*, concrește tenace cu țesutul organului și, tapetîndu-l din toate părțile, patrunde în șanțurile (incisurile) dintre lobi plămînilor. Inferior de rădăcina plămînilor pleura viscerală formează ligamentul pulmonar, *lig. pulmonale*, dispus vertical și situat în plan frontal între fața medială a plămînilor și pleura mediastinală. Acest ligament coboară în jos aproape pînă la diafragm.

Pleura parietală, *pléura parietalis*, constituie o foiță compactă, care concrește cu fața internă a peretelui toracic și în fiecare jumătate a cavității toracice formează un sac închis, care încorporează plămînul drept sau plămînul stîng, acoperit de pleura viscerală (fig. 64). În conformitate cu poziția părților pleurei parietale pe ea distingem pleura costală, mediastinală și diafragmală. Pleura costală, *pléura costalis*, tapetează fața internă a coastelor și spațiilor intercostale și contactează nemijlocit cu fascia intratoracică. Anterior lîngă stern și posterior lîngă coloana vertebrală pleura costală trece în pleura mediastinală, *pléura mediastinalis*, adiacentă la organele mediastinului și dispusă în direcție anteroposterioară, întinzîndu-se între fețele interne ale sternului pînă la fața laterală a coloanei vertebrale. Pleura mediastinală e concreșcută cu pericardul; în dreapta ea limitează cu venele cavă superioară și inferioară, cu esofagul, în stînga — cu aorta toracică. În regiunea rădăcinii plămînilor pleura mediastinală o încorsetează și trece în pleura viscerală (pulmonară). Superior, la nivelul aperturii superioare

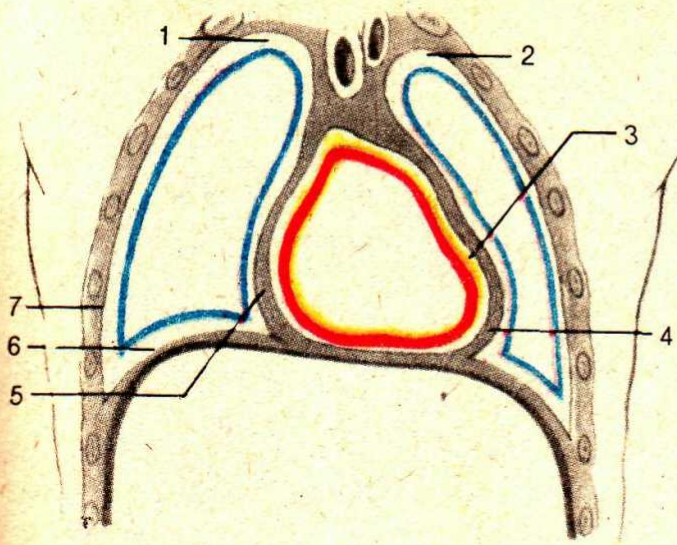


Fig. 64. Schema cavităților pleurale și pericardială (secțiune frontală). Cordul și plămîni sînt înlăturați.

1 — cavitas pleuralis dextra; 2 — cavitas pleuralis sinistra; 3 — cavitas pericardialis; 4 — pericardium serosum (lam. parietalis); 5 — pleura mediastinalis; 6 — pleura diaphragmatica; 7 — pleura costalis.

a cutiei toracice pleura costală și mediastinală trec una în alta și formează cupola pleurei, *cúpula pleurae*, delimitată bilateral de mușchii scaleni. Posterior de cupola pleurei se află capul coastei I și mușchiul lung al gîtului, acoperit de lama prevertebrală a fasciei cervicale, pe care se fixează cupola pleurală. Anterior și medial la cupola pleurală vin în adiacență artera subclavie și vena omomimă. De asupra cupolei pleurei se află plexul humeral. Inferior pleura costală și mediastinală trec în pleura diafragmală, *pléura diafragmática*, care tapetează părțile musculară și tendinoasă ale diafragmului cu excepția porțiunilor lui centrale, unde la diafragma concrește pericardul. Între pleura parietală și viscerală există un spațiu fisural închis numit **cavitatea pleurală**, *cávitás pleurális*. În această cavitate se află o cantitate mică de lichid seros, care umectează foitele pleurei netezi și contactante, acoperite cu celule mezoteliale, pentru a le reduce frecarea. În actul respirației, în timpul măririi și reducerii capacității plămînilor pleura viscerală umectată glicează liber pe fața internă a pleurei parietale.

În locurile de trecere a pleurei costale

în cea diafragmală și mediastinală se formează sinusurile pleurale, *recéssus pleuráles*, de anumite dimensiuni, care constituie niște spații de rezervă pentru cavitățile pleurale dreaptă și stîngă, și mai servesc drept recipiente în care se poate acumula lichidul pleural (seros) în caz de tulburare a proceselor de formare sau de resorbție a acestuia. Între pleura costală și diafragmală există sinusul costodiafragmal, *recéssus costodiaphragmáticus*, bine pronunțat, atingînd dimensiuni maxime la nivelul liniei axilare medii, unde adîncimea lui ajunge la 9 cm. La nivelul trecerii pleurei mediastinale în cea diafragmală se află sinusul diafragmomediastinal, *recéssus phrenicomedíastínális*, nu prea adînc, orientat sagittal. Sinusul cel mai puțin pronunțat se află la nivelul de trecere a pleurei costale (în porțiunea ei anterioară) în cea mediastinală. Aici se formează sinusul costomediastinal, *recéssus costomediastínális*.

Cupola pleurei, în dreapta și în stînga, ajunge pînă la colul coastei I, ceea ce corespunde nivelului apofizei spinose a vertebrei VII cervicale, posterior. Anterior cupola pleurei se ridică cu 3—4 cm mai sus de coasta I (cu 1—2 cm mai sus de claviculă). Limita anterioară a pleurei costale, dreaptă și stîngă, are un traiect diferit (fig. 65). Din dreapta limita anterioară de la cupola pleurei în discensiune posterior articulației sternoclaviculare se îndreaptă apoi posterior de manubriu spre mijlocul joncțiunii lui cu corpul sternal și de aici coboară posterior de corpul sternal, situîndu-se ceva mai la stînga de linia medie, pînă la coasta VI, unde deviază în dreapta și trece în limita inferioară a pleurei (limita inferioară a pleurei din dreapta corespunde liniei de trecere a pleurei costale în cea diafragmală). De la nivelul joncțiunii cartilajului coastei VI cu sternul limita inferioară a pleurei se îndreaptă inferolateral pe linia medioclaviculară, intersectează coasta VII, pe linia axilară anterioară — coasta VIII, pe linia axilară medie — coasta IX, pe linia axilară posterioară — coasta X, pe linia scapulară — coasta XI, și trece spre coloana vertebrală

la nivelul colului coastei XII, unde limita inferioară trece în limita posterioară a pleurei (fig. 66).

Din stînga, limita anterioară a pleurei parietale pornește de la cupolă tot așa cum și din dreapta — posterior de joncțiunea sternoclaviculară. Apoi se îndreaptă posterior de manubriu și corpul sternului în jos pînă la nivelul cartilajului coastei IV (situîndu-se mai aproape de marginea stîngă a sternului); aici, deviind lateral și inferior, intersectează marginea stîngă a sternului și coboară în apropierea acestuia pînă la cartilajul coastei VI (trece cvaziparalel cu marginea stîngă a sternului), unde trece în limita inferioară a pleurei. Limita inferioară a pleurei costale, din stînga, e situată ceva mai jos decît cea din partea dreaptă. Posterior, ca și din dreapta, la nivelul coastei XII, ea trece în limita posterioară. Limita pleurei, în posterior (corespunde liniei posterioare de trecere a pleurei costale în cea mediastinală) coboară de la cupola pleurei în jos de-a lungul coloanei vertebrale pînă la colul coastei XII, unde trece în limita inferioară (fig. 67). Limitele anterioare ale pleurei costale, din dreapta și din stînga, cum s-a vorbit mai sus, sînt dispuse diferit: pe distanța dintre coastele II și IV ele trec posterior de stern paralel una la alta, iar în sus și în jos diverg, formînd două spații trigonale lipsite de pleură: ariile interpleurale superioară și inferioară. Aria interpleurală superioară, *ârea interpléurica supérior*, cu vîrfurile orientate în jos, e situată posterior de manubriul sternului. În regiunea ariei superioare la copii se află timusul, iar la adulți — reminescentele acestei glande și un țesut celuloadipos (denumirea sinonimică: *ârea thýmica*). Aria interpleurală inferioară, *ârea interpléurica inférior*, cu vîrfurile orientate în sus, se află posterior de doimea inferioară a corpului manubriului și de porțiunile anterioare ale spațiilor intercostale IV și V din stînga, adiacente la el. Apoi, pericardul contactează nemijlocit cu peretele toracic (de unde și sinonimul acestei arii interpleurale: *ârea pericardiaca*). Limitele plămînilui și sacului pleural (atît din dreapta cît și din

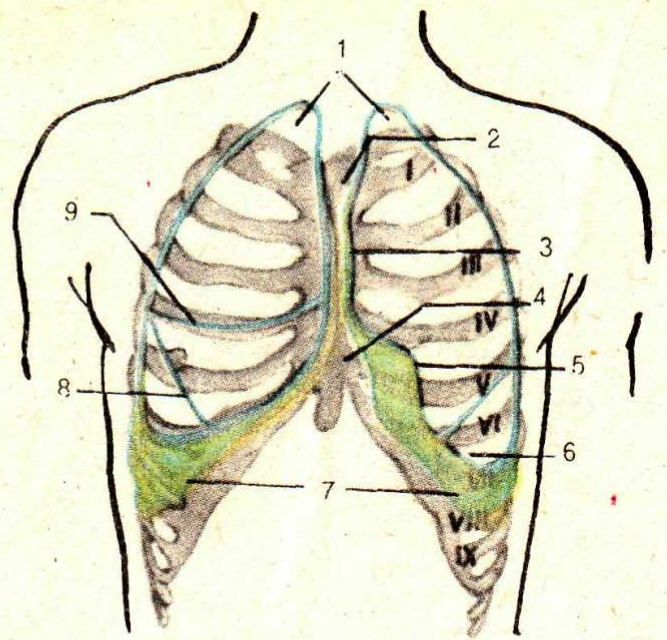


Fig. 65. Proiecția limitelor plămînilor și pleurei parietale (aspect anterior). O parte din cavitatea pleurală dintre marginea inferioară a plămînilor și limita inferioară a pleurei parietale e colorată în verde. Cifrele romane desemnează coastele.

1 — apex pulmonis; 2 — aria interpleurală superioară; 3 — margo anterior pulmonis; 4 — aria interpleurală inferioară; 5 — incisura cardiaca [pulmonis sinistri]; 6 — margo inferior pulmonis; 7 — limita inferioară a pleurei parietale; 8 — fissura obliqua; 9 — fissura horizontalis [pulmonis dextri].

stînga) sînt în fond identice. Însă chiar în caz de inspirație maximală plămînul nu completează sacul pleural în întregime, deoarece acesta are dimensiuni mai mari decît organul pe care îl încorporează. Limitele cupolei pleurei corespund limitelor apexului plămînilui. Limita posterioară a plămînilor și pleurei, precum și limita lor anterioară din dreapta coincid. Limita anterioară a pleurei parietale din stînga și limita inferioară a pleurei parietale din dreapta și din stînga diferă esențial de aceste limite la plămîni drept și stîng (vezi: „Limitele plămînilor“).

Radioanatomia traheei, bronhiilor, plămînilor și pleurei. Pe radiografie traheea și bronhiile principale sînt vizibile grație faptului că ele conțin aer: traheea are aspectul de formațiune cilindrică translucidă pe fondul umbrei coloanei vertebrale, bronhiile principale formează fișii translucide superior de umbra inimii. Cercetarea celorlalte compartimente ale arborelui bronhial (bronhiografia) devine posibilă după administrarea în trahee și bron-

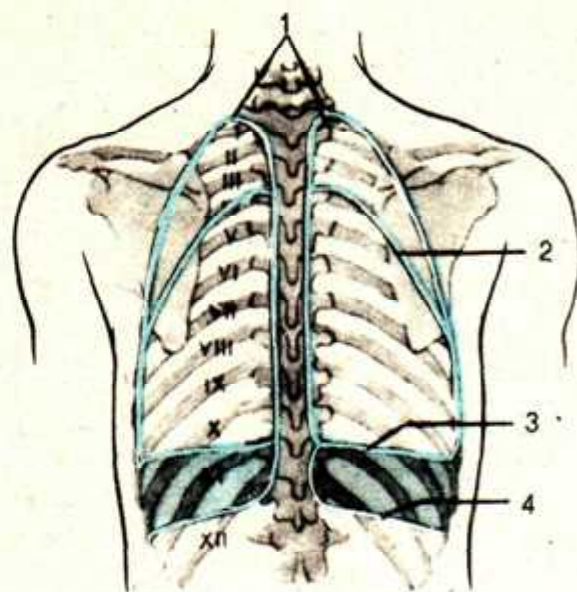
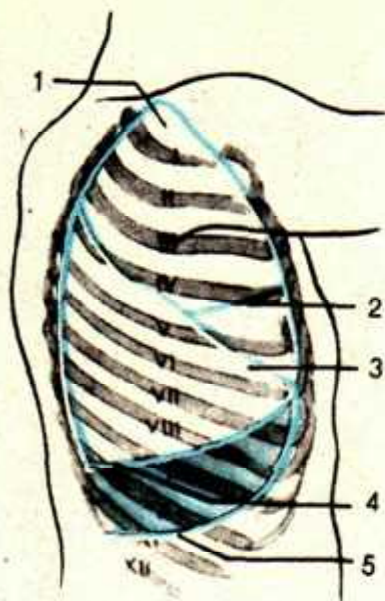


Fig. 66. Proiecția limitelor plămînilor și pleurei parietale; aspect lateral. O parte din cavitatea pleurei dintre marginea inferioară a plămînilor (sus) și limita inferioară a pleurei parietale (jos) e colorată în albastru. Cifrele romane desemnează coastele.

1 — apex pulmonis; 2 — fissura horizontalis [pulmonis dextri]; 3 — fissura obliqua; 4 — margo inferior pulmonis; 5 — limita inferioară a pleurei parietale

Fig. 67. Proiecția limitelor plămînilor și pleurei parietale; aspect posterior. O parte din cavitatea pleurei dintre marginea inferioară a plămînilor (sus) și marginea inferioară a pleurei parietale (jos) e de culoare albastră. Cifrele romane indică numărul coastele.

1 — apex pulmonis; 2 — fissura obliqua; 3 — margo inferior pulmonis; 4 — limita inferioară a pleurei parietale

hii a unei materii de contrast. Pe viu, plămîni la radioscopie sau radiografie se văd pe fondul cutiei toracice sub formă de căi pulmonare aerofore (dreaptă și stîngă), separate una de alta de opalescență mediastinală intensă, formată de coloana vertebrală, stern, de cordul, care este în stînga, și de vasele magistrale. Pe cîmpurile pulmonare se suprapun umbrele claviculelor (superior) și coastele. În spațiile dintre coaste se vede desenul pulmonar reticular, pe care se suprapun macule și traveuri, acestea fiind opalescențele condiționate de bronhii și de vasele sangvine ale plămînilor (fig. 68). În regiunea rădăcinilor plămînilor (la nivelul extremităților anterioare ale coastele II—V) umbrele de la bronhiile și vasele de calibru mai mare, care au pereți mai masivi, se văd mai pronunțat. În examenele radiologice pe viu în timpul inspirației ariile pulmonare se văd mai bine și desenul pulmonar e mai pregnant. Cu ajutorul tomografiei (radiografiei stratificate) putem obține imagini ale oricărui

strat concret situat în profunzimea plămînilor, deci și a bronhiilor și a vaselor lor.

La nou-năsut pleura este fină, e unită lax cu fascia intratoracică, e mobilă în timpul excursiilor respiratorii ale plămînilor. Aria interpleurală superioară este vastă (e ocupată de timus, care are dimensiuni mari).

MEDIASTINUL

Mediastinul, *mediastinum*, constituie un complex de organe situate între cavitățile pleurale dreaptă și stîngă (fig. 69). Anterior mediastinul este delimitat de stern, posterior — de porțiunea toracică a coloanei vertebrale, bilateral — de pleura mediastinală dreaptă și stîngă. În sus mediastinul se extinde pînă la apertura superioară a cutiei toracice, în jos — pînă la diafragm. Actualmente, mediastinul se divizează convențional în două compartimente: mediastinul superior și mediastinul inferior. Ultimul, la rîndul

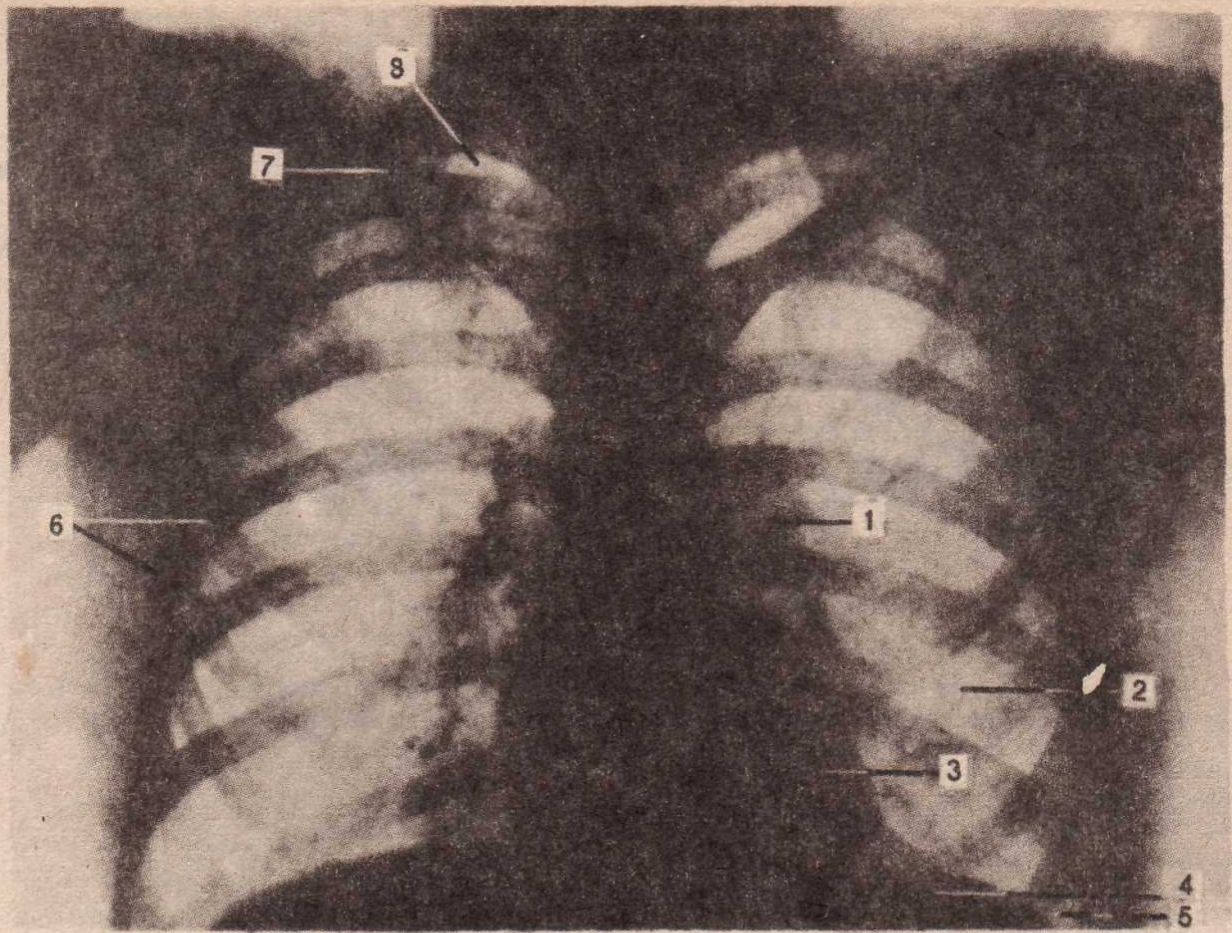


Fig. 68. Radiografia plămînilor și cordului

1 — rădăcina plămînilui ; 2 — plămînilui ; 3 — cordul ; 4 — diafragma (bolta dreaptă) ; 5 — sinusul costodiaphragmatic drept ; 6 — coastele ; 7 — clavicula ; 8 — regiunea apicală a plămînilui.

său, se împarte în mediastin anterior, mediu și posterior. Mediastinul superior, *mediastinum superius*, este situat mai sus de planul orizontal imaginar, trasat de la locul joncțiunii manubriului sternal cu corpul sternului (anterior) pînă la cartilajul intervertebral dintre corpurile vertebrelor IV și V toracice (posterior). În mediastinul superior sînt situate timusul, venele brahiocefalice dreaptă și stîngă, porțiunea superioară a venei cave superioare, arcul aortei și vasele care deviază de la el (trunchiul brahiocefal, artera carotidă comună stîngă și artera subclavie stîngă), traheea, porțiunea superioară a esofagului și compartimentele respective ale canalului toracic (limfatic) drept, ale trunchiurilor simpatice drept și stîng, ale nervilor vagi și diafragmatici. Inferior de planul orizontal imaginar e situat mediastinul inferior, *mediastinum inferius*, în care distingem după cum s-a menționat mai sus mediastinul anterior mediu și

posterior. Mediastinul anterior, *mediastinum anterius*, situat între corpul sternului, anterior, și peretele anterior al pericardului, posterior, încorporează vasele toracice interne (artere și vene), parasternale, ganglionii limfatici sternali anteriori și prepericardiali. În mediastinul mediu (*mediastinum medium*) se află pericardul, care încorporează cordul și compartimentele interpericardiale ale vaselor magistrale, bronhiile principale, arterele și venele pulmonare, nervii diafragmatici cu vasele diafragmaticopericardiale care le însoțesc, ganglionii limfatici traheobronhiali inferiori și laterali pericardiali. Mediastinul posterior, *mediastinum posterius*, este delimitat de peretele pericardului, anterior, și de coloana vertebrală, posterior. Din organele mediastinului posterior fac parte porțiunea toracică a aortei descendente, venele impară și semiimpară, compartimentele respective ale trunchiurilor simpatice

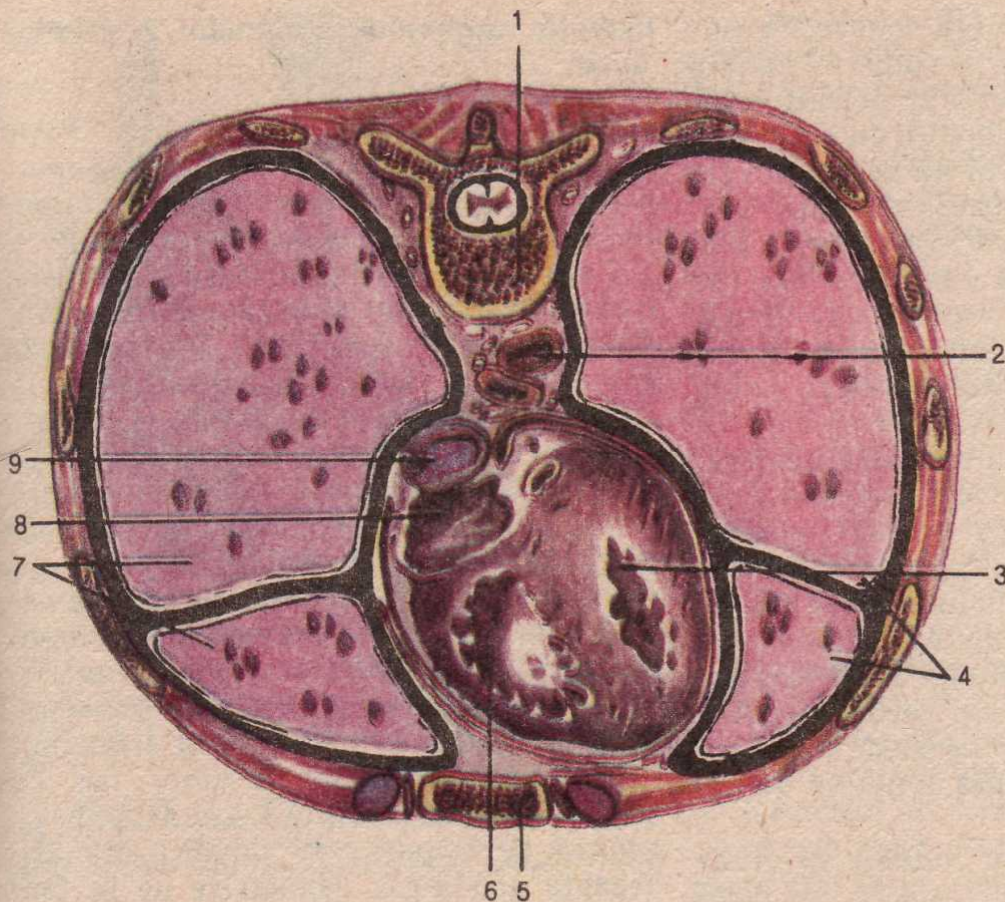


Fig. 69. Secțiune transversală prin torace la nivelul vertebrei IX toracice.

1 — corpus vertebrae (Th_{IX});
 2 — pars thoracica aortae;
 3 — ventriculus sinister; 4 — pulmo sinister; 5 — sternum;
 6 — ventriculus dexter; 7 — pulmo dexter; 8 — atrium dextrum; 9 — vena cava inferior.

drept și stîng, ale nervilor viscerali, nervilor vagi, esofagului, canalului limfatic toracic, ganglionii limfatici mediastinali posteriori și prevertebrali.

Conform BNA mediastinul se divizează în două compartimente: mediastinul anterior, *mediastinum anterius*, și mediastinul posterior, *mediastinum posterius*. Ele sînt delimitate de un plan frontal, trasat convențional prin rădăcinile plămînilor și traheei. În mediastinul anterior se află cordul cu vasele lui magistrale aferente și eferente, pericardul, arcul aortei, timusul, nervii diafragmatici, vasele sanguine diafragmaticopericardiale, vasele sanguine toracice interne, ganglionii limfatici parasternali, mediastinali și diafragmatici superiori. În mediastinul posterior se află esofagul, partea toracică a aortei, canalul limfatic toracic, venele impară și semiimpară, nervii vagi și viscerali din dreapta și din stînga, trunchiurile simpaticе, ganglionii limfatici posteriori, mediastinali și prevertebrali.

Organele sistemului respiratoriu în filogenează

Procesul de respirație este alcătuit din 3 faze principale: respirația externă (schimbul de gaze dintre ambianță și sînge), vehicularea gazelor de către sînge și respirația internă (tisulară, schimbul de gaze dintre sînge și țesuturi). Respirația externă, care este funcția organelor din sistemul respiratoriu, la animale se realizează prin diferite metode.

Principiile de bază ale structurii organelor respiratorii la animale sînt următoarele: prezența unor pereți fini permeabili pentru gaze, arie extinsă de contact cu mediul bogat în oxigen, schimbarea perpetuă a ambianței. În conformitate cu mediul de trai se dezvoltă organe de respirație de două tipuri. La animalele acvatice se formează branhiile, la animalele terestre apar traheea și plămîniile. Branhiile constituie niște excrescențe variate ca formă, derivate din tunica mucoasă a intestinului faringian (cefalic), situate pe arcurile branhiiale între care se află fantele branhiiale. În branhiile există o rețea deasă de capilare sanguine.

La peștii dipnoici pe lângă aparatul branhiat apar niște saci aerofori — canale pulmonare. Tipul pulmonar de respirație este mai perfect comparativ cu cel branhiat, deoarece în cadrul lui oxigenul este asimilat de sânge nemijlocit din aer.

Odată cu trecerea vertebratelor la modul terestru de viață tipul branhiat de respirație cedează celui pulmonar. Organele de respirație — plămîinii și căile respiratorii — la animalele terestre ating nivelul suprem de dezvoltare.

La amfibii în sistemul căilor respiratorii distingem laringele cu scheletul lui (cartilajele aritenoide și cricoide) și mușchii (constrictori și dilatatori), traheea și bronhiile în cel mai rudimentar stadiu de dezvoltare. Plămîinii amfibienilor au aspectul unor saci oblongi cu pereți netezi. La acaudate pereții sacului pulmonar au o structură spongioasă și porțiunea lor centrală execută funcțiile de căi respiratorii.

La reptile ating un anumit nivel de dezvoltare laringele, traheea și două bronhii; în pereții acestora există inele cartilaginoase (complete sau incomplete). Plămîinii, devenind unicul organ al respirației, sînt de structură complexă: caracterul spongios al structurii lor se asociază la bronhiile intrapulmonare de ordinul II și III.

La păsări căile respiratorii comportă laringe, trahee și bronhii. Plămîinii păsărilor constituie niște organe spongioase, penetrate de un sistem de bronhii, care comunică între ele.

La mamifere în sistemul căilor respiratorii gradul cel mai înalt de dezvoltare revine organului de fonație — laringelui; în el apar cartilaje noi: epiglota, cartilajul tiroid; de apariția acestuia depinde formarea coardelor vocale și diferențierea înaltă a mușchilor laringelui. Traheea și bronhiile mamiferelor posedă un schelet alcătuit în fond din semiinelle cartilaginoase deschise în sens posterior. Bronhiile intrapulmonare cunosc cîteva ordine de ramificație și se termină prin bronhiole cu niște vezicule de structură alveolară (alveole). Plămîinii mamiferelor din toate părțile sînt tapetați de pleură și, ca regulă, sînt separați în lobi.

Evoluția organelor sistemului respirator uman

Dezvoltarea cavității nazale și bazei osoase a nasului extern se află în raport nemijlocit cu dezvoltarea oaselor craniului, cavității bucale și organelor olfactive.

Căile respiratorii inferioare (faringele, traheea, bronhiile) și organele respiratorii propriu-zise (plămîinii) își formează primordiile în săptămîna a 3-ia de dezvoltare embrională sub formă de prolabare sacciformă a peretelui ventral al intestinului primar la limită dintre compartimentele laringian (cefalic) și trunchial (fig. 70). Această proeminență pe măsura creșterii în direcția ventrocaudală capătă o formă de tub (excreșcența laringotraheală) situat anterior de partea anterioară a intestinului trunchiului. Extremitatea superioară (cefalică) a trunchiului se unește cu laringele viitor, iar cea inferioară în săptămîna a 4-a de embriogenează se împarte în două prolabări, dreaptă și stîngă, asimetrice de la bun început. Partea proximală a primordiumului impar al organelor sistemului respirator se transformă în tegumentul epitelial al tunicii mucoase a laringelui, cea distală — în tegumentul epitelial al mucoasei traheale. Prolabările pare, dreaptă și stîngă, dau derivație tegumentului epitelial al bronhiilor și plămînilor. În procesul de dezvoltare a laringelui, traheei și plămînilor se instituie o corelație morfologică strînsă între derivatele entodermului (derivatele intestinului primar) și mezenchimului. Din primordiile entodermale (ale intestinului primar) se dezvoltă tapetul primar și glandele laringelui, traheei, arborelui branhiat și alveolar. Mezenchimul adiacent la primordiul endodermal al organelor de respirație se transformă în țesut conjunctiv, cartilaje, musculatură, vase sanguine și limfatice. În săptămîna a 4-a de dezvoltare embrională în jurul excreșcenței laringotraheale apare o tumescență a mezenchimului, în care putem distinge primordiile cartilajelor și mușchilor laringelui. Cartilajele laringelui se dezvoltă din arcurile branhiale II și III. Primul se formează cartilajul cricoid, apoi cele aritenoide, cuneiforme și în fine — cartilajul

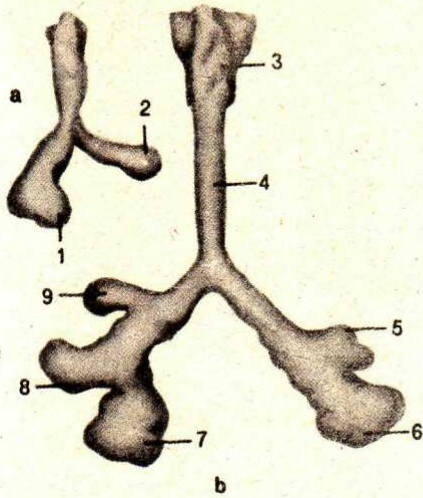


Fig. 70. Plămîni și căile respiratorii ale embrionului uman; la 4—5 săptămîni (a) și la 5—6 săptămîni (b).

1 — pulmo dexter; 2 — pulmo sinister; 3 — larynx; 4 — trachea; 5 — lobus superior pulmonis sinistri; 6 — lobus inferior pulmonis sinistri; 7 — lobus inferior pulmonis dextri; 8 — lobus medius pulmonis dextri; 9 — lobus superior pulmonis dextri.

tiroid (care, incipient, este o formațiune pară). Epiglota se formează în adîncul unui pli de tunică mucoasă situată anterior de accesul în laringe. După formarea scheletului laringelui are loc constituirea pereților, coardelor vocale, pliurilor vestibulare și ventriculelor lui. Din sfincterul muscular comun, circumscris pe intestinul laringian, posterior de cartilaje, se dezvoltă mușchii laringelui. În săptămîna a 8—9-a de dezvoltare intrauterină începe formarea cartilajelor și mușchilor traheei. Primordiile bronhiilor lobale apar în a 5-a săptămîna de embriogeneză sub formă de proeminențe gemiforme — 3 din dreapta și 2 din stînga. Proeminențele gemiforme primare se împart apoi în secundare, dînd naștere bronhiilor segmentare în număr de 10 în fiecare plămîn. La capetele lor apar proeminențe noi, care se divizează la rîndul lor. În acest fel în lunile a 2—4-a de dezvoltare intrauterină are loc formarea arborelui bronhial. Apoi, în perioada dintre lunile a 4-a și a 6-ea de dezvoltare intrauterină apar primordiile bronhiolelor, iar între lunile a 6-ea și a 9-a — canalele alveolare și sacii alveolari. Către momentul naște-

rii copilului ramificațiile arborelui bronhial și alveolar atinge nivelele de ramificare pînă la ordinul 18. După naștere are loc creșterea ulterioară a arborelui bronhial, perfecționarea structurii arborelui alveolar (aparitia unor ramuri noi ale canalelor alveolare și sporirea numărului de alveole). De pe urma acestui fapt numărul de ramificații ale căilor bronhiale și alveolare la om atinge ordinul 23. Primordiile plămînilor în procesul creșterii în săptămîna a 6-ea de embriogeneză ajunge pînă în cavitatea abdominală. Către acest timp (5 săptămîni) celomul primar se divizează în două cavități pleurale și una pericardială, separate de cavitatea abdominală de către diafragul în curs de formare.

Din splanchnopleură (din foița viscerală a mezodermului ventral), care delimitează în sens medial celomul, se formează pleura viscerală. Somatopleura (foița parietală a mezenchimului ventral) constituie baza derivativă pentru pleura parietală. Între pleura viscerală și parietală se formează cavitatea pleurală.

APARATUL UROGENITAL

Aparatul urogenital, *apparatus urogenitalis*, uman include organele urinare, alcătuite din organe uropoetice, conducte urinare și din organe genitale masculine și feminine. Organele urinare și genitale se unesc prin evoluție comună, au coraporturi strînse anatomice și funcționale. De exemplu, canalele de evacuare ale căilor genitale la bărbați se varsă în canalul urinar, iar la femei se deschid în vestibulul vaginal.

ORGANELE URINARE

Organele urinare, *organa urinaria*, sînt prezentate de organele uropoetice (rinichi), de evacuare a urinei (calice renale, bazine, uretere), precum și de cele care servesc drept rezervoare pentru urină (vezica urinară) și pentru eliminarea ei din organism (canalul urinar).

Rinichiul, *ren* (gr. *nephros*), este un organ excretor par, care formează și evacua urina. Rinichiul are o formă de bob de culoare roșie închisă, consistentă densă. Dimensiunile rinichiului la omul matur sînt următoarele: lungimea — 12 cm, lățimea — 5—6 cm, și grosimea — 4 cm. Masa rinichiului oscilează între 120 și 200g. La omul matur suprafața rinichiului este netedă. Distingem fața anterioară, *facies anterior*, mai convexă, și fața posterioară, *facies posterior*, mai puțin convexă, polul superior, *extrémitas superior*, și inferior *extrémitas inferior*, precum și marginea laterală, *margo lateralis*, convexă și marginea medială, *margo medialis*, concavă. În porțiunea de mijloc a marginii mediale există o depresiune delimitată de fețele anterioară și posterioară, numită hilul rinichiului, *hilus renalis*. În hilul rinichiului intră artera renală și nervi, din el iese ureterul, vena renală, vase limfatice. Formațiunile enumerate constituie în ansamblu pedunculul renal. Hilul renal trece într-o depresiune extinsă, care se înfundă în substanța rinichiului și se numește sinus renal, *sinus renalis*. Pereții sinusului renal sînt formați din papile renale și din coloane renale, care formează porțiuni proeminente diseminate printre primele.

În sinusul renal se află calicii renale mari și mici, bazinele renale, vase sanguine și limfatice, nervi și țesut adipos.

Topografia rinichilor. Rinichii sînt situați în regiunea lombară, *regio lumbalis*, bilateral de coloana vertebrală, pe fața internă a peretelui abdominal posterior și sînt dispuși retroperitoneal. Polurile superioare ale rinichilor sînt înclinate unul spre altul și sînt distanțate de pînă la 8 cm, iar polurile inferioare — la o distanță de 11 cm. Axele longitudinale ale rinichiului drept și stîng se întretaie sub un unghi deschis în sens posterior. Rinichii sînt amplasați asimetric: rinichiul stîng se află ceva mai sus decît cel drept. Polul superior al rinichiului stîng se află la nivelul mijlocului vertebrei XI toracice, iar polul superior al rinichiului

drept abea ajunge la marginea inferioară a acestei vertebre. Polul inferior al rinichiului stîng se află la nivelul marginii superioare a vertebrei III lombare, iar capătul inferior al rinichiului drept corespunde mijlocului vertebrei. Proiecția posterioară a rinichilor poate avea drept reper coastele. Coasta XII întretaie fața posterioară a rinichiului stîng cam la jumătatea lungimii lui, iar rinichiul drept — mai aproape de polul superior. Există particularități individuale în topografia rinichilor. Distingem poziție înaltă și joasă a rinichilor. La femei în 11% din cazuri polul inferior la ambii rinichi ajunge pînă la creasta oaselor iliace.

Rinichii se află în corelații complicate cu organele adiacente (fig. 71). Fața posterioară a rinichiului împreună cu tunicile lui contactează cu diafragma, cu mușchiul patrat al lombelor, cu mușchiul transvers abdominal și cu marele mușchi al lombelor, care conturează pentru rinichi o depresiune numită loja renală.

Polul superior al rinichiului limitrofează cu glanda suprarenală. Fața anterioară a rinichilor pe cea mai mare parte a ei este acoperită de o foiță de peritoneu parietal și limitrofează cu organele interne. 2/3 superioare ale feței anterioare a rinichiului drept sînt adiacente la ficat, iar treimea inferioară e adiacentă la flexura dreaptă a colonului. La marginea medială a rinichiului drept limitrofează porțiunea descendentă a duodenumului. Fața anterioară a rinichiului stîng în treimea superioară vine în contact cu stomacul, în cea medie — cu pancreasul și în cea inferioară — cu ansele jejunului. Marginea laterală a rinichiului stîng e adiacentă la splină și la flexura stîngă a colonului. Poziția topografică normală a rinichilor este asigurată de un aparat de fixare, din care fac parte: loja renală, pedunculul renal, tunicile renale (în special fascia renală). Un rol important îi revine presiunii intraabdominale, care este menținută de contractarea mușchilor presei abdominale.

Capsulele rinichiului. Rinichiul posedă câteva capsule (vezi fig. 76). Rinichiul este acoperit cu o lamelă subțire numită capsulă fibroasă, *capsula fib-*

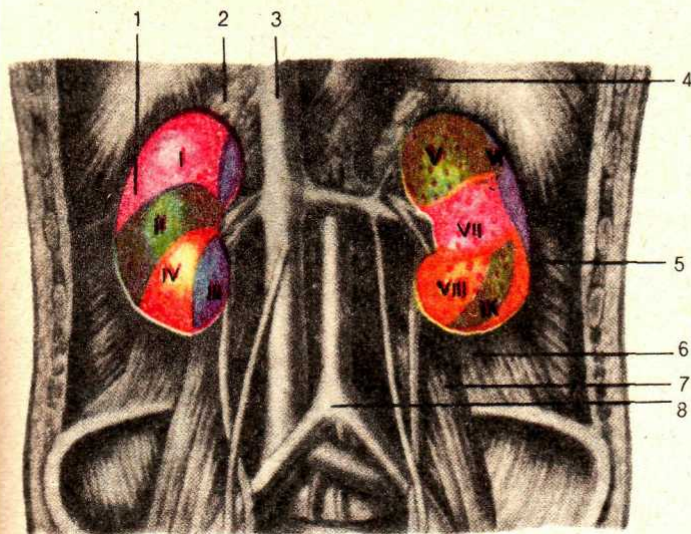


Fig. 71. Topografia rinichilor și ariile de contact ale suprafeței lor anterioare cu organele interne.

1 — ren; 2 — gl. suprarenalis; 3 — v. cava inferior; 4 — diaphragma (pars lumbalis); 5 — m. transversus abdominis; 6 — m. quadratus lumborum; 7 — m. psoas major; 8 — pars abdominalis aortae. Ariile de contact ale rinichiului drept cu ficatul — I; cu flexura dreaptă a colonului — II; cu duodenul — III; cu ansele intestinului subțire — IV și ale rinichiului stâng cu stomacul — V; cu splina — VI; cu pancreasul — VII; cu ansele intestinului subțire — VIII și cu colonul descendent — IX.

roșă, ușor detașabilă de la substanța rinichiului. Exterior de capsula fibroasă se află capsula adipoasă, *capsula adiposa*, de grosime considerabilă; prin hilul renal această capsulă trece în sinusul renal. Ea este deosebit de pronunțată pe fața posterioară a rinichiului, unde formează un fel de pernă de țesut gras numită corp adipos pararenal, *corpus adiposum pararenale*. În caz de reducere bruscă a grosimii capsulei adipoase rinichiul poate deveni mobil. Exterior de capsula adipoasă rinichiul este incorporat în fascia renală, *fascia renalis*, în formă de sac deschis în partea de jos, alcătuit din două foițe: prerenală și retrorenală.

Foița prerenală a fasciei renale acoperă anterior rinichiul stâng, vasele renale, partea abdominală a aortei, vena cavă inferioară și, anterior de coloana vertebrală, se continuă asupra rinichiului drept. Foița retrorenală a fasciei renale în stînga și în dreapta este racordată pe porțiunile laterale ale coloanei vertebrale. La polurile inferioare ale rinichilor foițele pre-și retrorenale ale fasciei renale nu sînt coalescente. Fascia renală se unește cu capsula fibroasă a rinichiului prin niște traveuri de țesut conjunctiv fibros, care penetrează capsula adipoasă.

Anterior de foița prerenală a fasciei renale se află peritoneul parietal.

Structura rinichiului. Substanța rini-

chiului pe secțiune nu este uniformă (fig. 72). Ea este alcătuită dintr-un strat superficial de 0,4—0,7 cm grosime și dintr-un strat profund, reprezentat de sectoare, care au formă de piramide, avînd o grosime de la 2 la 2,5 cm. Stratul superficial constituie substanța corticală a rinichiului de culoare roșie-gălbuie, iar stratul profund reprezintă substanța medulară a rinichiului de culoare rosie-albăstrie.

Substanța corticală a rinichiului, cortex renalis, este nu numai un formant al stratului superficial, ci și penetrează între sectoarele de substanță medulară ale rinichiului, constituind coloanale renale, *columnae renales*. Substanța corticală a rinichiului nu este omogenă ci este alcătuită din sectoare deschise și întinse care alternează. Sectoarele deschise au o formă conoidă și se prezintă ca niște raze, care pleacă de la substanța medulară a rinichiului, pătrunzînd în cea corticală. Ele formează porțiunea radiată, *pars radiata*, în care sînt situate canalele renale rectilinii, ce se continuă în substanța medulară a rinichiului, și porțiunile inițiale ale canalelor renale colectoare. Sectoarele de nuanță închisă a substanței corticale renale au primit numirea de porțiune convolută, *pars convoluta*. În aceste sectoare se află corpusculii renali, porțiunile proximale și distale ale canalelor renale contorte.

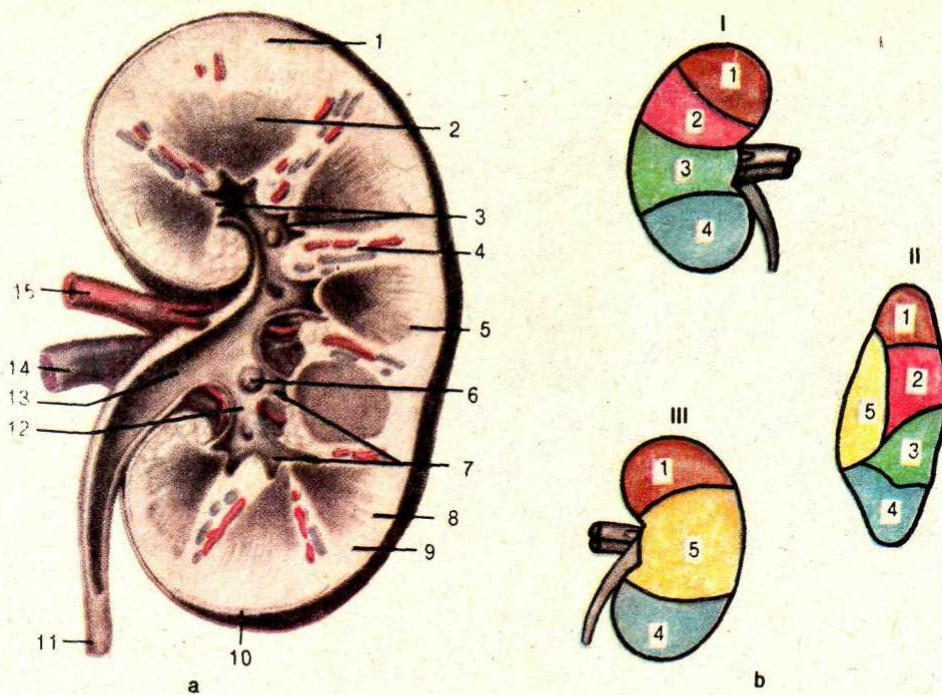


Fig. 72. Secțiune frontală a rinichiului (a) și proiecția segmentelor renale pe suprafața rinichiului (b).

a : 1 — cortex renis ; 2 — medulla renis ; 3 — papillae renales ; 4 — columna renalis ; 5 — basis pyramidis ; 6 — area cribrosa ; 7 — calyces renales minores ; 8 — pars radiata ; 9 — pars convoluta ; 10 — capsula fibrosa ; 11 — ureter ; 12 — calyx renalis major ; 13 — pelvis renalis ; 14 — v. renalis ; 15 — a. renalis ; b : 1 — fața anterioară ; 11 — marginea laterală a rinichiului ; fața posterioară ; 1 — seg. superior ; 2 — seg. anterior superior ; 3 — seg. anterior inferior ; 4 — seg. inferior ; 5 — seg. posterior.

Substanța medulară a rinichiului, medulla renalis, spre deosebire de cea corticală, nu formează un strat compact, ci, pe secțiune, are aspect de sectoare triunghiulare separate delimitate unul de altul prin coloane renale. Aceste sectoare au primit denumirea de *piramide renale, pyramides renales*, în număr de la 10 la 15 pentru fiecare rinichi. Fiecare piramidă renală are o bază, *basis pyramidis*, orientată spre substanța corticală, și un vîrf în formă de *papilă papilla renalis*, orientat spre sinusul renal. Piramida renală este alcătuită din canale rectilinii, care formează ansa nefronului, și din canale renale colectoare, care penetrează substanța medulară și care confluează treptat unul cu altul, formînd în regiunea papilei renale circa 15—20 canalicule papilare scurte, *ductuli papillares*. Ultimele se deschid pe suprafața papilei și în orificiile papilare, *foramina papillaria*. Din cauza prezenței acestor orificii vîrfurile papilei renale are o structură ciuruită și se nume-

ște arie cribroasă, *area cribrosa*.

Particularitățile de structură ale rinichiului și ale vaselor lui sanguine ne permit să împărțim substanța rinichiului în 5 segmente : superior, *segmentum superius*, anterior superior, *segmentum anterior superior*, anterior inferior, *segmentum anterior inferius*, inferior, *segmentum inferius*, și posterior, *segmentum posterius*. Fiecare segment este alcătuit din 2—3 lobi renali. Un **lob renal, lobus renalis**, include o piramidă renală cu substanța corticală adiacentă și este delimitat de către arterele și venele interlobulare incorporate în coloanele renale. Fiecare lob renal comportă în substanța sa corticală pînă la 600 de lobuli corticali. Lobulul cortical, *lobulus corticalis*, este alcătuit dintr-o porțiune radiată, *pars radiata*, circumscinsă de o parte convolută, *pars convoluta*, și este delimitat de lobulii adiacenți de către arterele și venele interlobulare.

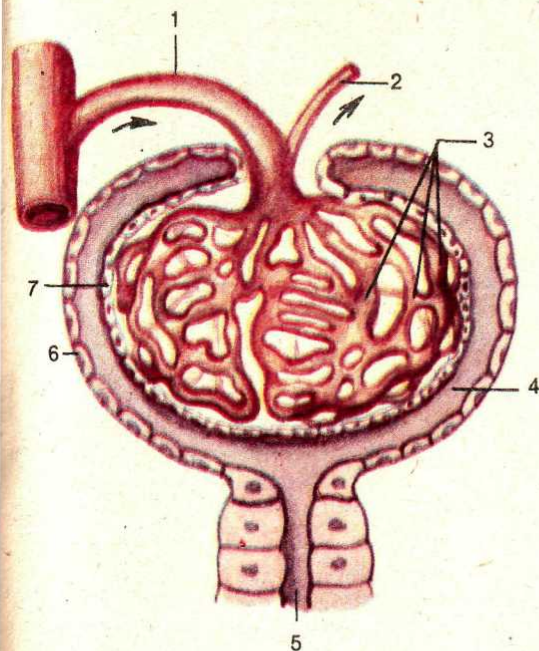


Fig. 73. Structura corpusculului renal (schemă).

1 — arteriola glomerularis afferens [vas afferens]; 2 — arteriola glomerularis efferens [vas efferens]; 3 — rete capillare glomerulare; 4 — lumen capsulae; 5 — pars proximalis tubuli nephroni; 6 — pars externa; 7 — pars interna.

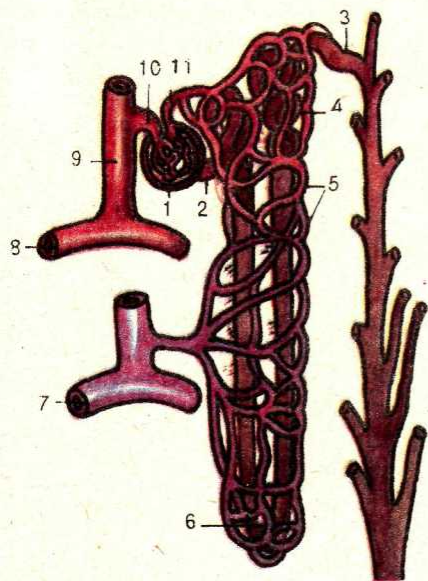


Fig. 74. Schema de structură a nefronului și raporturile lui cu vasele sanguine.

1 — corpusculum renale; 2 — pars proximalis tubuli nephroni; 3 — pars conjungens; 4 — pars distalis tubuli nephroni; 5 — rete capillare peritubulare; 6 — ansa nephroni; 7 — v. arcuata; 8 — a. arcuata; 9 — a. interlobularis; 10 — arteriola glomerularis afferens [vas afferens]; 11 — arteriola glomerularis efferens [vas efferens].

Unitatea elementară structural-funcțională a rinichiului o constituie **nefronul**, *nephron*. Nefronul este alcătuit din capsula glomerulară, *capsula glomeruli* (capsula Șumleanski—Boumen), care are forma unui calice cu pereți dubli, și învelește glomerulul capilar al corpusculului renal, *glomerulus corpusculi renalis*. În rezultat se formează corpusculul renal (Malpighi), *corpusculum renale* (fig. 73). Cavitatarea capsulei glomerularului se continuă în partea proximală a canaliculului nefronului, *pars proximalis tubuli nephroni*. După acesta urmează ansa nefronului, *ansa nephroni*, (ansa Henle), care trece în partea distală a canaliculului nefronului, *pars distalis tubuli nephroni*, afluentă a tubului colector, *tubulus renalis colligens*. Tuburile colectoare se continuă cu canalele papilare.

Pe toată lungimea lui nefronul este înconjurat de capilare sanguine aferente și adiacente (fig. 74). Circa 80% din nefroni sînt situați în profunzimea substanței corticale, *nephronum corticale*. Restul nefronilor (circa 20%) au glomerul adiacent la substanța medulară, iar ansa lor cu ramura descendentă și ascendentă (canaliculele rectilinii) se află în substanța medulară. Astfel de nefroni se numesc *juxtamedulari*, *nephronum juxtamedulare*. Rinichiul comportă peste 1 mln de nefroni. Lungimea canaliculelor unui nefron oscilează între 20 și 50 mm, iar lungimea comună a tuturor nefronilor din ambii rinichi constituie circa 100 km.

Fiecare papilă renală la vârful piramidei e cuprinsă de un **calice renal mic**, *calyx renalis minor*, cu aspect infundibiliform. Uneori într-un calice renal mic se conțin 2—3 papile renale. De la unirea a 2—3 calice renale mici se formează un **calice renal mare**, *calyx renalis major*. Unindu-se unul cu altul, 2—3 calice renale mari formează o cavitate comună numită **bazinet renal**, *pelvis renalis*, de forma unui infundibil aplatisat. Contractîndu-se treptat în sens inferior, bazinetul renal în regiunea hilului renal trece în ureter. Calicele renale mici și mari, ba-

zinetul renal și ureterul constituie căile excretoare ale rinichiului. Distingem 3 forme de constituire a bazinetului renal : embrională, fetală și matură. În cadrul formei I calicele renale mici comunică nemijlocit cu bazinetul renal, în forma II calicele renale mari și mici se continuă în ureter, bazinetul fiind lipsă. În forma III se observă un număr obișnuit de calice mici și mari, care se varsă în două calice renale extinse ; acestea din urmă trec în bazinetul renal de unde începe ureterul. Forma bazinetului renal poate fi ampulară, arborescentă și mixtă (fig. 75).

Pereții bazinetului, calicelor renale mari și mici au o structură identică. În pereții lor distingem tunicile mucoasă, musculară și adventiția externă. În pereții calicelor renale mici, în regiunea lor inițială, celulele musculare netede formează un strat inelar care e constrictorul bolții. La această porțiune a peretelui calicelor renale mici aderă intim fibre nervoase, vase sanguine și limfatice. Toate acestea împreună constituie aparatul fornical al rinichiului, rolul căruia constă în a regla cantitatea de urină eliminată din canaliculele renale în calicele renale mici, și a împiedica refularea inversă a urinei, în a regla presiunea din interiorul bazinetului și balanța hidrică a organismului.

Vasele și nervii rinichiului. Patul sanguin al rinichilor e reprezentat de vase și capilare arteriale și venoase (fig. 76), prin care trec nictimeral de la 1500 la 1800 l de sânge. Irigarea rinichiului cu sânge e realizată de artera renală (ramură a aortei abdominale), care în hilul rinichiului se divide în ramura anterioară și posterioară. Se întilnesc și artere renale accesorii, care pătrund în hilul rinichiului sau nemijlocit în rinichi penetrând suprafața acestuia. În sinusul renal ramurile anterioară și posterioară ale arterei renale trec anterior și posterior de bazinetul renal și se divid în artere segmentare. Ramura anterioară formează 4 artere segmentare: pentru segmentul superior, *a. segmenti superioris*, pentru segmentul anterior superior, *a. segmenti anterioris superioris*, pentru segmentul anterior inferior, *a. segmenti anterioris inferioris*, și pentru segmentul

inferior, *a. segmenti inferioris*. Ramura posterioară a arterei renale continuă în segmentul posterior al organului sub denumirea de *a. segmenti posterioris*. Arterele segmentare ale rinichiului se ramifică în artere interlobare și trec printre piramidele renale alăturate. Arterele interlobare se ramifică la limita dintre substanța medulară și corticală, formînd arterele arcuate, *aa. arcuatae*, dispuse superior de bazele piramidelor renale. De la arterele arcuate deviază în substanța corticală numeroase artere interlobulare, *aa. interlobulares*, care generează arteriolele glomerulare aferente. Fiecare arteriolă glomerulară aferentă (vas aferent), *arteriola glomerularis afferens (vas afferens)*, se subdivizează în capilare, care formează un glomerul, *glomerulus*, alcătuit din anse de capilare sanguine. Din glomerul iese o arteriolă glomerulară eferentă, (vas eferent), *arteriola glomerularis efferens (vas efferens)*, cu un diametru mai mic decît al arteriolei aferente. Ieșind din glomerul, arteriola glomerulară eferentă se subdivizează în capilare, care se dispun circumcinct pe canaliculele renale, formînd rețeaua capilară a substanței renale corticală și medulară. Această ramificare a vasului arterial aferent în capilare glomerulare și formare din capilare a unui vas arterial eferent a primit numirea de rețea admirabilă, *rete mirabile*.

În substanța medulară a rinichiului de la arterele arcuate și interlobare și de la unele arteriole glomerulare eferente deviază arteriole rectilinii, *arteriolarae rectae*, care irigă piramidele renale. Din rețeaua capilară a substanței corticale renale se formează venule, care, conflund, formează venele interlobulare, *vv. interlobulares*, afluențe în venele arcuate, *vv. arcuatae*, situate la limita dintre substanța corticală și medulară. În cele mai superficiale straturi de substanță corticală a rinichiului și în capsula fibroasă a lui se formează așa-numitele venule stelate, *venulae stellatae*, afluențe la venele arcuate. La rîndul lor acestea trec în venele interlobare, *vv. interlobares*, care trec în sinusul renal, formînd prin confluență vene de calibru

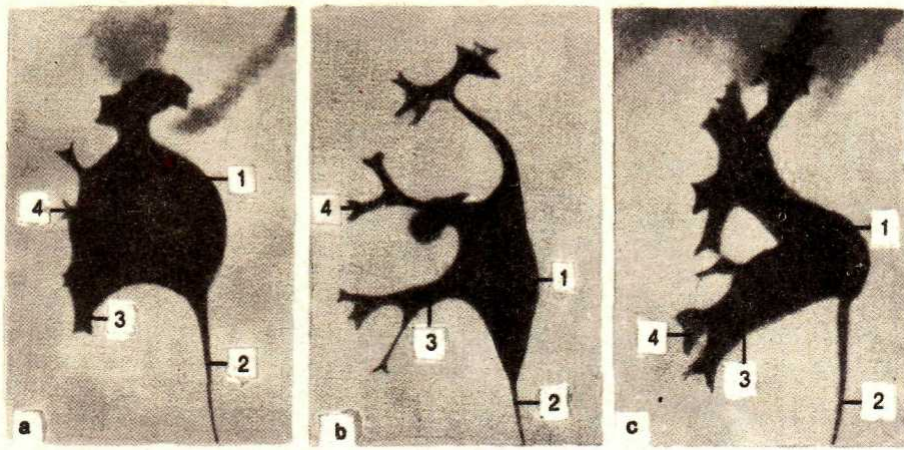


Fig. 75. Forme de bazinet și calice renale. Radiografii.

a — ampulară ; b — arborescentă ; c — mixtă ; 1 — pelvis renalis ; 2 — ureter ; 3 — calyx renalis major ; 4 — calyx renalis minor.

mai mare pînă la constituirea venei renale, *v. renalis*. Vena renală iese din hilul rinichiului și se scurge în vena cavă inferioară.

Vasele limfatice ale rinichiului însoțesc vasele sanguine, ies împreună cu ele din rinichi prin hilul lui (vezi fig. 76), se varsă în ganglionii limfatici lombari, *nódi lymph. lumbáles*.

Nervii rinichiului provin din plexul celiac, din ganglionii trunchiului simpatic (fibrelle simpatic) și din nervii vagi (parasimpatici). În jurul arterelor renale se formează plexul renal, de la care deviază fibre în substanța renală. Inervația aferentă se realizează din ganglionii spinali toracici inferiori și lombari superiori.

Radioanatomia rinichiului. Pe radiografie, contururile rinichiului sînt netede, se prezintă sub formă de linii arcuate, opalescența e omogenă. Limita superioară a opalescenței rinichiului stîng atinge coasta XI și mijlocul corpului vertebrei XI toracice, iar a rinichiului drept — marginea anterioară a aceleiași vertebre. Forma și dimensiunile rinichiului pot fi evaluate prin administrarea de oxigen sau gaz în spațiul retroperitoneal, adică prin pneumoretroperitoneu. În pielografie după introducerea de materii de contrast în sînge sau, pe cale retrogradă, prin ureter, umbra bazinetului renal se

detectează la nivelul corpurilor vertebrelor I și II lombare, sînt vizibile umbrele calicelor renale. Starea patului arterial al rinichiului poate fi evaluată prin metoda arteriografiei.

Particularitățile de vîrstă ale rinichiului

La nou-născut și la copiii de vîrstă sugară rinichiul are o formă ovalară și o suprafață rugoasă, ceea ce se explică prin structura lobulară a organului și subdezvoltarea substanței corticale. Structura lobară a rinichiului persistă pînă la vîrsta de 2—3 ani. Lungimea rinichiului la nou-născut echivalează cu 4,2 cm, masa fiind de 12 g. La vîrsta de sugară rinichii sînt de 1,5 ori mai mari, ajungînd la masa de 37 g.

În perioada primei copilării lungimea rinichiului echivalează în medie cu 7,9 cm, iar masa — 56 g. În perioada prepubertară lungimea rinichiului atinge deja 10,7 cm și masa de 120 g.

La nou-născut grosimea substanței corticale renale ajunge la circa 2 mm, iar a substanței medulare — la 8 mm; coraportul lor e de 1:4. Grosimea substanței corticale la omul matur în comparație cu această valoare la nou-născut sporește de circa 4 ori, iar a substanței medulare — doar de 2 ori.

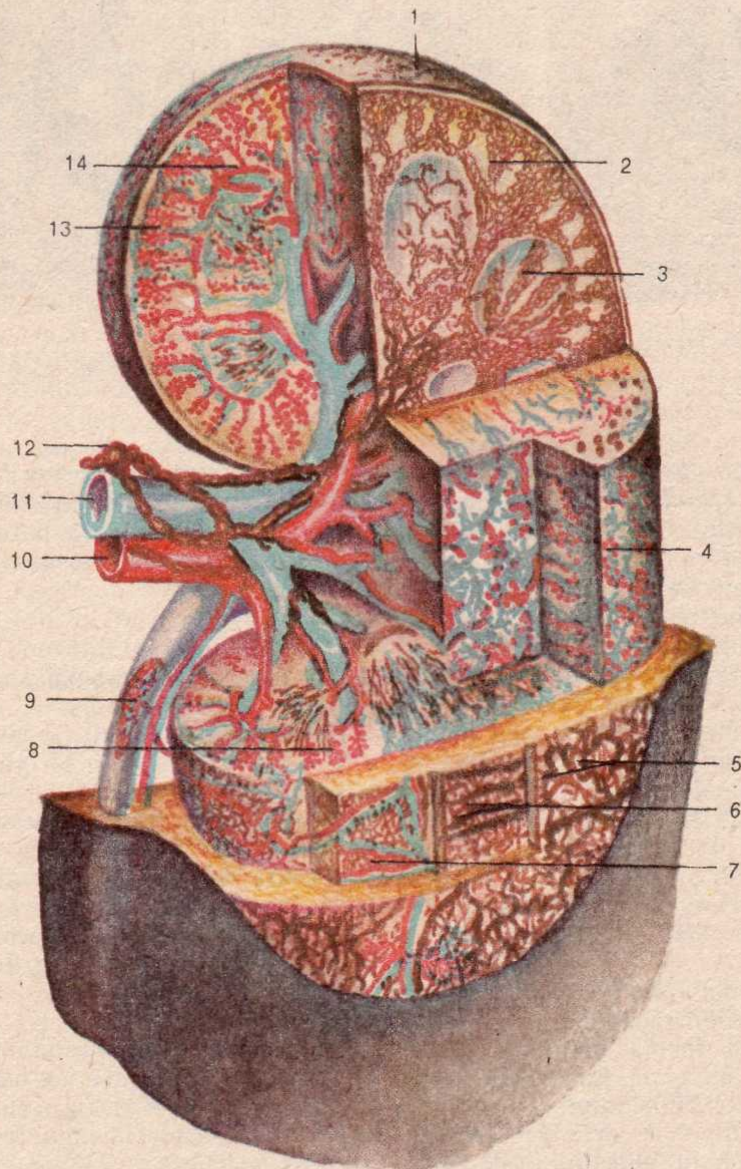


Fig. 76. Schema de construcție a rinichilor (raporturile dintre vasele limfatice și sanguine ale rinichilor).

1 — vase limfatice în capsula fibroasă ; 2 — capilare limfatice în partea contortă ; 3 — capilare limfatice în substanța medulară ; 4 — venulă stelată ; 5 — tunica seroasă și vasele ei limfatice ; 6 — vasele sanguine și limfatice și raportul lor cu nefronii și canaliculele din substanțele corticală și medulară ale rinichilor ; 7 — vasele sanguine și limfatice ale ureterului ; 8 — vasele sanguine și limfatice și raportul lor cu nefronii și canaliculele din substanțele corticală și medulară ale rinichilor ; 9 — vasele sanguine și limfatice ale ureterului ; 10 — artera renală ; 11 — vena renală ; 12 — ganglion limfatic regional și vasele limfatice afluențe la el ; 13 — vena interlobulară ; 14 — artera și vena arcuate.

Creșterea rinichilor se produce mai ales în primul an de viață, apoi între 5 și 9 ani, dar în special la vârsta de 16—19 ani, când rinichii cresc datorită dezvoltării substanței corticale, creștere, care continuă pînă la definitivarea perioadei pubertare; creșterea substanței medulare se definitivează la 12 ani. Masa substanței corticale a rinichilor sporește grație creșterii în lungime și lățime a canaliculelor contorte și a ramurii ascendente a ansei nefronului. Bazinetele renale la nou-născut sînt largi și au o formă de ampulă.

Capsula fibroasă a rinichiului devine vizibilă în al cincilea an de viață și la vârsta de 10—14 ani se apropie ca structură de capsula fibroasă a omului matur. Foițele fasciei renale la nou-născut sînt foarte fine, ele se îngroașă treptat odată cu vârsta copilului. Capsula celulo-adipoasă, cvaziabsentă la început, se formează abia în perioada primei copilării, continuînd treptat să se îngroașe ulterior. La vârsta de 40—50 de ani grosimea capsulei adipoase a rinichiului atinge valori maxime, iar în vârsta avansată și în senescență ea se subțiază, uneori dispărînd definitiv.

Topografia rinichilor suferă modificări de vîrstă legate de coborîrea lor. La nou-născut polul superior al rinichiului se proiectează la nivelul marginii superioare a vertebrei XII toracice, iar în vârsta de sugăr (pînă la 1 an) se află deja la nivelul mijlocului corpului vertebrei XII toracice. Polul inferior al rinichiului la nou-născut se află la nivelul marginii inferioare a vertebrei IV lombare, la copilul de 1 an — cu 1/2 vertebră mai sus, ceea ce se explică prin creșterea intensă a coloanei vertebrale. După 5—7 ani poziția rinichiului în raport cu coloana vertebrală se apropie de poziția la omul matur.

După 50 de ani, mai ales la persoanele senile și cașectizante, rinichii pot să coboare mai jos decît în adolescență. În toate perioadele de vîrstă rinichiul drept se plasează ceva mai jos decît rinichiul stîng.

La nou-născut ambii rinichi, în regiunea polului superior cu fața anteromedială (aproape pînă la hilurile renale) con-

tactează cu suprarenalele respective). La rinichiul drept vine de asemenea în adiacență ficatul, cecul și apendicele vermicular. La rinichiul stîng pe un sector redus vine în adiacență splina, medial de la hil se află porțiunea caudală a pancreasului.

Axul longitudinal al rinichiului la copiii de la 3 la 4 ani trece paralel cu coloana vertebrală, hilurile renale sînt orientate întrucîtva anterior. La vârsta de 5—6 ani axurile longitudinale iau o orientare înclinată (de convergență superioară).

Creșterea corpului generează modificări în poziția rinichilor și în lungimea relativă a arterelor și venelor renale, adică a pedunculului renal. La nou-născut „pedunculul renal“ este relativ lung, vasele sînt dispuse oblic: începutul arterei renale și orificiul venei se plasează superior de hilul renal. Apoi „pedunculul renal“ vine treptat în poziție orizontală și după vârsta de 50 de ani din cauza deplasării de anumit grad a rinichilor în jos, lungimea pedunculului renal sporește și capătă orientare inferioară.

URETERUL

Ureterul, *uréter*, constituie un organ par, care începe din partea îngustă a bazinetului renal și se termină la nivelul de intrare în vezica urinară. Funcția ureterului constă în a evacua urina din rinichi în vezica urinară. Ureterul are forma unui tub de 30—35 cm lungime și 8 mm în diametru. În 3 locuri ureterul este stenoizat: porțiunea incipientă a ureterului la ieșirea din bazinet, trecerea porțiunii abdominale a ureterului în porțiunea pelviană, la intersectarea liniei terminale a bazinei, și la nivelul intrării ureterului în vezica urinară; diametrul lumenului constituie 3—4 mm. Ureterul e dispus retroperitoneal. Distingem următoarele părți ale ureterului: abdominală, pelviană și intramurală. Partea abdominală, *pars abdominalis*, se află pe partea anterioară a mușchiului mare al lombelor. Porțiunea incipientă a ureterului drept se află posterior de partea descendentă a duodenului, iar a ureterului stîng — posterior de fle-

xura duodeno-jejunală. Anterior de ureter se află artera și vena testiculară (sau ovariană), peritoneul parietal. La trecere în partea pelvină ureterul drept se intersectează cu rădăcina mezenterului, iar cel stâng cu mezoul colonului sigmoid. Partea pelvină, *pars pelvina*, a ureterului drept trece anterior de artera și vena iliace interne din dreapta, iar a ureterului stâng — anterior de artera și vena iliace comune. În cavitatea micului bazin fiecare ureter se află anterior de artera iliacă internă și medial de artera și vena obturatoare. Lumenul ureterului în partea pelvină este îngustat.

La femei partea pelvină a ureterului trece posterior de ovar, apoi ureterul înconjoară colul uterin din partea laterală, plasându-se în continuare între perețele anterior al vaginului și vezica urinară. La bărbați partea pelvină e situată spre exterior de canalul deferent, apoi îl intersectează și ceva mai jos de marginea superioară a veziculei seminale iese în vezica urinară. Porțiunea terminală a părții pelvine a ureterului, care penetrează vezica urinară în sens oblic pe o întindere de 1,5—2 cm, se numește parte intramurală, *pars intramuralis*.

Peretele ureterului este alcătuit din 3 tunici: internă — *tunica mucosa*, *tunica mucosa*, formează pliuri longitudinale. Cea medie — *tunica muscularis*, în partea superioară a ureterului este alcătuită din două straturi — longitudinal și circular, iar în porțiunea inferioară — din 3 straturi: intern și extern — longitudinale, și mediu — circular. În exterior ureterul este tapetat de adventiție — *tunica adventitia*.

Vasele și nervii ureterelor. Vasele sanguine ale ureterului provin din câteva surse. La partea superioară a ureterului vin ramurile ureterice, *rr. ureterici*, din arterele renală, testiculară sau ovariană, *a. renalis*, *a. testicularis*, *s. ovarica*. Porțiunea medie a ureterului este irigată cu sânge din ramurile ureterice, *rr. ureterici*, din partea abdominală a aortei, din arterele iliace comună și internă. La porțiunea inferioară a ureterului

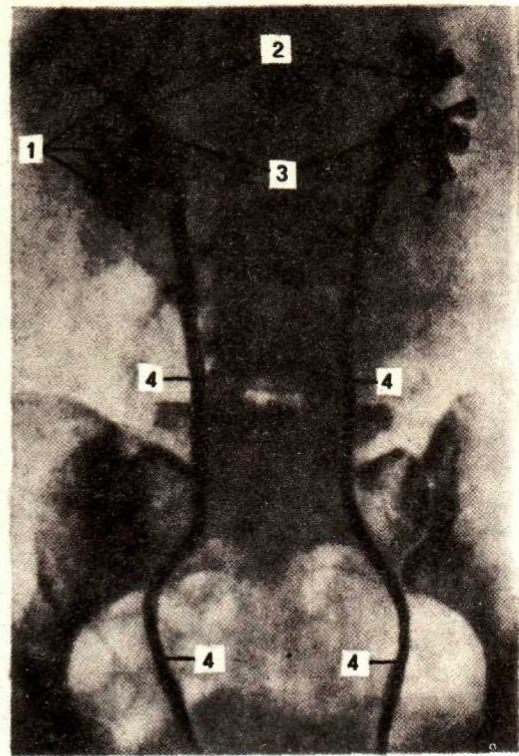


Fig. 77. Ureterele, bazinetele și calicele renale (pie-lografie bilaterală).

1 — calice renale minore; 2 — calice renale majore; 3 — pelvis renalis; 4 — ureter.

lui vin ramurile ureterice, *rr. ureterici*, de la arterele rectală medie și vezicală inferioară. Venele ureterului sînt afluențe la venele testiculară (sau ovariană) și iliacă internă.

Vasele limfatice ale ureterelor se scurg în ganglionii limfatici lombari și iliaci interni.

Nervii ureterului vin din plexurile renal, ureteric și hipogastric inferior. Inervația parasimpatică în porțiunea superioară se realizează din nervul vag (prin plexul renal), iar în porțiunea inferioară — din nervii viscerali ai bazinului.

Radioanatomia ureterelor. Pe radiografie ureterul are aspectul unei umbre înguste cu contururi clare și netede (fig. 77). La ieșire din bazinetul renal, ureterele drept și stâng se apropie de apofizele transversale ale vertebrelor

lombare, formînd în partea lombară o flexură în sens medial. În cavitatea pelvină ureterele formează flexuri laterale. Înainte de a pătrunde în vezica urinară ele formează din nou flexuri mediale. În radioscopia ureterelor pe viu, în afară de îngustările anatomice deschise se văd cu ușurință și îngustările fiziologice, care țin de peristaltica ureterelor.

VEZICA URINARĂ

Veziica urinară, *vesica urinaria*, este un organ cavitătar impar (fig. 78), care execută funcția de rezervor pentru urină. Din acest rezervor urina este evacuată prin uretră în exterior.

Forma vezicii urinare și dimensiunile ei variază în funcție de gradul de umplere cu urină. Vezica umplută are o formă ovalară. Volumul vezicii urinare la omul matur echivalează în medie cu 250—500 ml.

În vezica urinară distingem partea anterosuperioară, orientată spre peretele abdominal anterior, **apexul vezicii**, *apex vesicae*. De la apexul vezicii spre ombilic trece un traveu fibros numit ligament ombilical median, *lig. umbilicāle mediānum*, vestigiul al canalului urinar embriionar (urachus). Fără a avea o limită strictă apexul vezicii trece în partea ei largă numită corp al vezicii, *corpus vesicae*. Continuîndu-se posteroinferior, corpul vezicii trece în fundul vezicii, *fundus vesicae*. Partea inferioară a vezicii urinare se îngustează infundibuliform și trece în uretră. Această parte a primit numirea de col vezical, *cervix vesicae*. În porțiunea inferioară a colului vezical se află orificiul intern al uretrei, *ostium urēthrae intērum*.

Topografia vezicii urinare. Vezica urinară e situată în cavitatea micului bazin posterior de simfiza pubiană. Ea are fața anterioară orientată spre simfiza pubiană, de la care e delimitată printr-un strat celular lax plasat în spațiul retrosimfizal. Cînd vezica este plină cu urină apexul ei proemină de asupra simfizei pubiene și vine în contact cu peretele anterior abdominal. Fața posterioară a vezicii urinare la bărbați vine în adiacen-

ță cu rectul, cu vezica seminală și cu ampulele canalelor deferente, iar fundul ei — cu prostata (fig. 79). La femei fața posterioară a vezicii urinare contactează cu peretele anterior al colului uterin și vaginului, iar fundul cu diafragma urogenital. Fețele laterale ale vezicii urinare atît la bărbați cît și la femei limitează cu mușchiul levator al anusului. La fața superioară a vezicii urinare la bărbați vin în adiacență ansele intestinului subțire, iar la femei — uterul. Vezica urinară umplută se dispune în raport cu peritoneul mezoperitoneal, iar cînd e golită — retroperitoneal. Peritoneul acoperă vezica urinară în sens superior, bilateral și posterior, apoi, la bărbați, trece pe rect (depresiunea recto-vezicală), iar la femei — pe uter (depresiunea vezico-uretrală). Peritoneul, care acoperă vezica urinară, se unește cu peretele ei destul de mobil. Vezica urinară e fixată de pereții micului bazin și este unită cu organele adiacente prin intermediul unor traveuri fibroase. Apexul vezicii urinare este unit cu ombilicul prin ligamentul ombilical medial. Porțiunea inferioară a vezicii urinare este fixată de pereții micului bazin prin ligamente formate din fibre ale fasciei pelvine: **ligamentul puboprostatic**, *lig. puboprostāticum*, la bărbați, și **ligamentul pubovezical**, *lig. pubovesicāle*, la femei. În afară de ligamente, vezica urinară mai este cramponată în poziția ei de fascicule musculare, care formează mușchiul pubovezical, *m. pubovesicālis*, și **mușchiul rectovezical**, *m. rectovesicālis*. Acesta din urmă există doar la bărbați. La bărbați ca și la femei vezica urinară mai e fixată în anumită măsură și de porțiunea inițială a uretrei, precum și de porțiunile terminale ale ureterelor, de prostată, la bărbați, și de diafragma urogenital, la femei.

Structura vezicii urinare. Peretele vezicii urinare (la bărbați și la femei) este alcătuit din tunica mucoasă, din baza submucoasă, din tunica musculară și, parțial, din tunică seroasă. În locurile unde tunica seroasă lipsește, membrana externă a vezicii urinare o constituie adventiția. Fiind umplută, vezica

urinară are pereții fini (2—3 mm). După evacuarea urinei vezica scade în dimensiuni, pereții ei se contractă, înregistrând 12—15 mm grosime. *Tunica mucosa*, tapetează vezica urinară din interior, formînd pliuri în vezică în stare evacuată. Cînd vezica urinară se umple cu urină, pliurile tunicii mucoase se nivelează definitiv. *Tunica mucoasă* e de culoare roză, mobilă, se plisează cu ușurință, exceptînd o porțiune mică în regiunea fundului vezical (*trigonul vezicii*, *trigonum vesicae*), unde membrana mucoasă aderă intim la membrana musculară. În partea anterioară a fundului vezicii urinare (la vîrfurile trigonului vezical) pe *tunica mucoasă* există orificiul intern al uretrei, iar la capetele limitei posterioare a trigonului vezical se află două orificii ureterice, *ostium ureteris (dextrum et sinistrum)*. De-a lungul bazei (limitei posterioare) a trigonului vezical trece pliul interureteric, *plica interureterică*, al tunicii mucoase.

Baza submucoasă, tela submucoasă, în peretele vezicii urinare e destul de dezvoltată. Grație acesteia *tunica mucoasă* se poate plisa cu ușurință. În regiunea trigonului vezical baza submucoasă lipsește. Spre exterior de ea, în peretele vezicii urinare se află **tunica musculară**, *tunica muscularis*, alcătuită din 3 straturi vag delimitate, care se formează din țesut muscular neted (nestriat). Straturile intern și extern sînt orientate longitudinal, iar cel mediu, deosebit de puternic, e orientat circular. În regiunea colului vezicii urinare și orificiului intern al uretrei stratul mediu circular este deosebit de dezvoltat. La porțiunea inițială a uretrei acest strat formează sfincterul vezicii urinare, *m. sphincter vesicae*. *Tunica musculară* a vezicii urinare, dacă contractia ei coincide cu deschiderea simultană a sfincterului, reduce volumul organului și refulează urina prin uretră spre exterior. În legătură cu această funcție a tunicii mucoase a vezicii urinare ea este numită *mușchi detrusor al vezicii urinare*, *m. detrusor vesicae*.

Vasele și nervii vezicii urinare. La

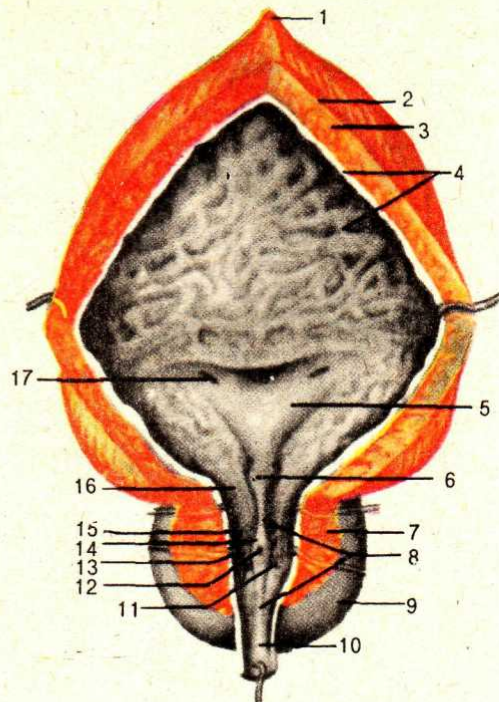


Fig. 78. Vezica urinară, partea prostatică a uretrei masculine și prostata (în secțiune).

1 — lig. umbilicale medianum; 2 — tun. muscularis (stratum longitudinale externum); 3 — tun. muscularis (stratum circulare); 4 — tun. mucosa; 5 — trigonum vesicae; 6 — uvula vesicae; 7 — parenchyma glandularis; 8 — crista urethralis; 9 — prostata; 10 — pars membranacea; 11 — ductuli prostatici (orificii); 12 — utriculus prostaticus; 13 — ductus ejaculatorius (orificiu); 14 — colliculus seminalis; 15 — pars prostatica; 16 — ostium urethrae internum; 17 — ostium ureteris.

apexul și corpul vezicii urinare vin arterele vezicale superioare, *aa. vesicâles superiôres*, care sînt ramuri ale arterei ombilicale. Pereții laterali și fundul vezicii urinare se irigă cu sînge din ramurile arterei vezicale inferioare, *a. vesicâlis infêrior*, care sînt ramuri ale arterei iliace interne.

Sîngele venos de la pereții vezicii urinare se scurge în plexul venos al vezicii urinare, *plêxus venôsus vesicae urinariae*, precum și prin venele vezicale, *vv. vesicâles*, nemijlocit în venele interne iliace. Vasele limfatice ale vezicii urinare se scurg în ganglionii limfatici iliaci interni. Vezica urinară are inervație simpatică din plexul hipogastric inferior, și parasimpatică — prin nervii viscerali pelvini, *nn. splâncnici pelvini*,

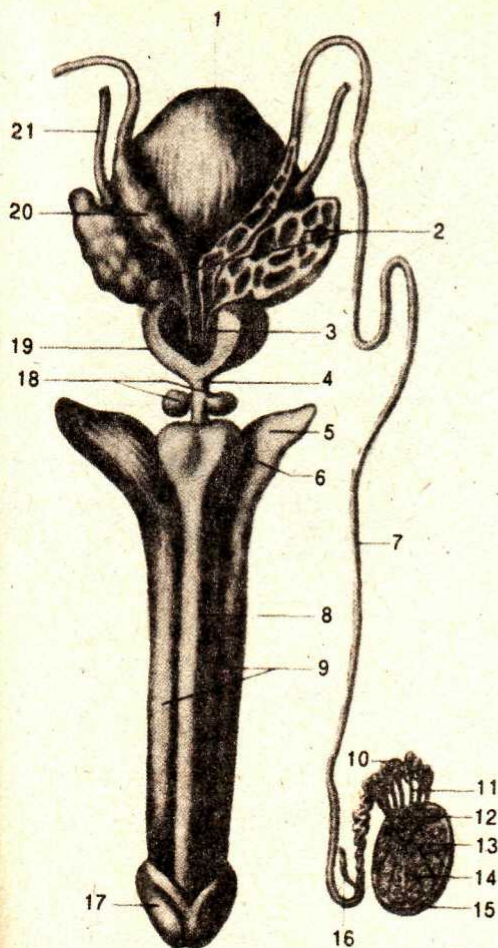


Fig. 79. Genitalele masculine interne și externe (schemă).

1 — vesica urinaria ; 2 — vesiculae (glandulae) seminales (pe partea dreaptă în secțiune) ; 3 — ductus ejaculatorius ; 4 — pars membranacea urethrae ; 5 — crus penis ; 6 — bulbus penis ; 7 — ductus deferens ; 8 — corpus spongiosum penis ; 9 — corpora cavernosa penis ; 10 — epididymis ; 11 — ductuli efferentes testis ; 12 — rete testis ; 13 — tubuli seminiferi recti ; 14 — tubuli seminiferi contorti ; 15 — tun. albuginea ; 16 — ductulus aberrans inferior ; 17 — glans penis ; 18 — gl. bulbourethrales ; 19 — prostata ; 20 — ampulla ductus deferentis ; 21 — ureter.

și sensorială — din plexul sacral (*n. pudendus*).

Radioanatomia vezicii urinare. Vezica urinară, fiind umplută cu masă de contrast, are pe radiografie (în sens dorsoventral) forma unui disc cu contururi netede. În proiecția laterală pe radiografie vezica urinară are o formă triunghiulară neregulată. În cercetarea

vezicii urinare se folosește de asemenea metoda de cistoscopie (examenul mucoasei vezicii urinare) pentru a clarifica starea, culoarea, configurația tunicii mucoase, precum și starea orificiului ureterelor și afluxul de urină în vezica urinară.

Particularitățile de vîrstă ale ureterului și vezicii urinare

La nou-născut ureterul are un aspect fusiform și un canal sinuos. Lungimea ureterului atinge 5—7 cm. La vîrsta de 4 ani lungimea lui e deja de pînă la 15 cm. Tunica musculară în copilăria precoce e subdezvoltată.

Vezica urinară la nou-născut e fusiformă, iar la copiii în primii ani de viață — piriformă. În a doua copilărie (8—12 ani) vezica urinară are formă ovată, iar la pubertari — o formă caracteristică pentru omul matur. Capacitatea vezicii urinare la nou-născut e de 50—80 cm. La vîrsta de 5 ani ea conține 180 ml urină, iar după 12 ani — 250 ml. La nou-născut fundul vezicii încă nu este format, trigonul vezical e situat frontal și constituie o parte a peretelui posterior al vezicii. Stratul muscular circular din pereții vezicii este subdezvoltat, pe cînd tunica mucoasă e destul de dezvoltată și pliurile sînt destul de pronunțate.

Topografia vezicii urinare la nou-născut: apexul vezicii urinare atinge o jumătate din distanța dintre ombilic și simfiza pubiană, din care cauză vezica urinară la fete la această vîrstă nu contactează cu vaginul, iar la băieți — cu rectul. Peretele anterior al vezicii urinare e dispus extraperitoneal, peritoneul acoperind doar peretele ei posterior. La vîrsta de 1—3 ani e situat la nivelul marginii superioare a simfizei pubiene. La pubertari fundul vezicii ajunge la nivelul mijlocului simfizei pubiene, iar în adolescență — la nivelul marginii inferioare a acesteia. Ulterior are loc coborîrea fundului vezicii urinare în funcție de starea diafragmului urogenital.

Uretra masculină și cea feminină urmează să fie descrise în compartimentele: „Genitalele masculine externe” și „Genitalele feminine externe”.

ORGANELE GENITALE

Organele genitale, *organa genitalia*, sînt reprezentate de organele sexuale masculine și feminine interne și externe, care determină caracterele de sex.

GENITALELE MASCULINE

Din genitalele masculine fac parte testiculele și epididimul, canalele deferente și ejaculatoare, veziculele seminale, prostata, glandele bulbouretrale, scrotul și penisul.

GENITALELE MASCULINE INTERNE

Testiculul

Testiculul, *tēstis*, (gr. *órchis*, s. *didymis*), este un organ par, care constituie glandele sexuale masculine. Funcția testiculelor constă în a elabora celule sexuale masculine, numite spermatozoizi, și în a elimina în patul sanguin hormoni sexuali masculini. Deci, testiculele sînt simultan glande exocrine și endocrine.

Testiculele sînt situate în regiunea perineului într-o pungă specială numită scrot. Testiculul stîng e situat ceva mai jos decît cel drept. Ele sînt separate unul de altul de septul scrotal și sînt încorporate în tunici (fig. 80). Suprafața fiecărui testicul este netedă și lucitoare. Lungimea testiculului constituie în medie 4 cm, lățimea 3 cm, grosimea 2 cm. Masa testiculului echivalează cu 20—30 g. Testiculul are o consistență dură, o formă ovală, întrucîtva compresată bilateral. Pe el distingem două fețe: una mai convexă laterală, *facies lateralis*, și una medială, *facies medialis*, precum și două margini: anterioară, *margo anterior*, și posterioară, *margo posterior*, la care aderă epididimul. Pe testicul distingem extremitatea superioară, *extremitas superior*, și extremitatea inferioară, *extremitas inferior*. Pe extremitatea superioară a testiculului deseori se observă un apendice testicular mic, *appendix testis*, ceea ce constituie o reminiscență a capătului cranial al canalului paramezonefal.

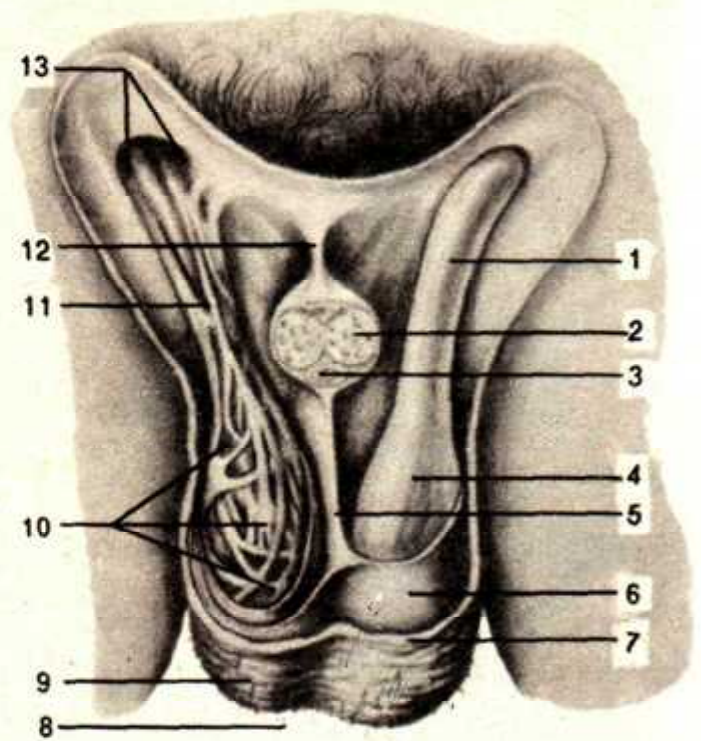


Fig. 80. Scrotul și funiculul spermatic (în secțiune)

1 — funiculus spermaticus ; 2 — corpus cavernosum penis ; 3 — corpus spongiosum penis ; 4 — fascia cremasterica ; 5 — septum scroti ; 6 — fascia spermatica externa ; 7 — tun. dartos ; 8 — raphe scroti ; 9 — cutis ; 10 — m. cremaster ; 11 — ductus deferens ; 12 — lig. suspensorium penis ; 13 — annulus inguinalis superficialis.

Structura testiculului. Exterior, testiculul posedă o tunică fibroasă de culoare alburie numită *tunica albuginea*. Sub tunică se află parenchimul testiculului, *parenchyma testis*. De la fața internă a marginii posterioare a tunicii albuginee în parenchimul testiculului penetră o excrescență circumvalată de țesut conjunctiv numită *mediastinul testiculului*, *mediastinum testis*, de la care se răsfiră în evantai septulele fine conjunctive ale testiculului, *septula testis*, care separă parenchimul în lobuli testiculari, *lobuli testis*. Aceștea din urmă au o formă conoidă, cu vîrfurile orientate spre mediastinul testiculului și cu bazele spre tunica albuginee. Un testicul include de la 250 la 300 de lobuli. În parenchimul fiecărui lobul se află 2—3 canalicule seminifere contorte, *tubuli seminiferi contorti*, tapetate cu epiteliu spermatogen. Îndreptîndu-se spre mediastinul testiculului, canaliculele seminifere contorte în regiunea apicală a lobulilor

confluează, formînd niște scurte canalicule seminifere rectilinii, *túbuli seminíferi récti*. Aceste canalicule se scurg în rețeaua testiculului *réte téstis*, care e situată în profunzimea mediastinului testicular. Din rețeaua testiculului pornesc 12—15 canalicule testiculare eferente, *dúctuli eferéntes téstis*, care vin în epididimul testiculului și se scurg în canalul lui.

Epididimul

Epididimul, *epididymis*, este situat de-a lungul marginii superioare a testiculului. Distingem partea rotunjită dilatată superioară — **capul epididimului**, *cáput epididymidis*, care trece în partea medie — **corpul epididimului** *corpus epididymidis*. Corpul epididimului se continuă în partea constrictă, numită **coada epididimului**, *caúda epididymidis*. Pe capul epididimului uneori se observă **apendicele epididimului**, *appéndix epididymidis*, sub forma unei vezicule pe peduncul, care constituie o reminescentă a canalului mezonefrial. În regiunea cefalică și caudală a epididimului pot exista niște canale terminate cecal — **canaliculele aberante**, *dúctuli aberántes*, care sînt niște reminescente ale canaliculelor mezonefrosului (corpusculi Wolf), posterior de capul epididimului în țesutul conjunctiv rezidă o formațiune albărie plată deosebit de pronunțată la copii — **paradidimul**, *paradidymis*, constituind și acesta un rudiment al mezonefrosului. Tunica seroasă, care acoperă testiculul trece și asupra epididimului, pe partea lui laterală, ajungînd pînă în depresiunea dintre testicul și epididim, tapetînd sinusul epididimului, *sinus epididymidis*, **BNA**. Canalele secretoare ale testiculului, trecînd pe traect contort, formează niște lobuli de formă conoidă a epididimului, *lobuliconi epididymidis*, separate prin septuri finisime de țesut conjunctiv. În epididim există de la 12 la 15 lobuli (coni). Fiecare canalicul lobular se scurge în canalul epididimului, *dúctus epididymidis*, care formează numeroase sinusuri pe tot parcursul epididimului.

În stare extinsă canalul epididimului testiculului atinge o lungime de 6—8 m. În partea caudală a epididimului canalul lui trece în canalul deferent (vezi fig. 79).

Celulele sexuale masculine (spermatozoizii) sînt generați doar în canaliculele seminale contorte ale testiculului. Toate celelalte canalicule și canale ale testiculului și epididimului constituie căi eferente. Spermatozoizii intră în componența spermei, a cărei parte lichidă e constituită din secretul veziculelor seminale și prostatei.

Vasele și nervii testiculului și epididimului. Testiculul și epididimul primesc irigație sanguină din artera testiculară (ramură a părții abdominale a aortei), și, parțial, din artera deferentă (ramură a arterei ombilicale, care anastomozează cu artera testiculară).

Singele venos din testicul și epididim se scurge în *vv. testiculares*, în plexul venos pampiniform, *plexus venosus pampiniformis*, care intră în componența cordonului seminal și se scurge în vena cavă inferioară, *v. cava inferior*, din dreapta, și în vena renală stîngă, *v. renalis sinistra*, în stînga. Vasele limfatice ale testiculului și epididimului se scurg în ganglionii limfatici lombari. Testiculul și epididimul primesc inervația simpatică și parasimpatică din plexul testicular. În componența acestui plex există de asemenea și fibre nervoase sensoriale.

Canalul deferent

Canalul deferent, *dúctus deferens*, constituie un organ par și este o continuare nemijlocită a canalului epididimal, terminîndu-se la nivelul de confluență cu canalul secretor al veziculei seminale. Lungimea canalului deferent constituie circa 50 cm (vezi fig. 79.) Diametrul extern al acestui canal e de circa 3 mm, iar diametrul lumenului lui nu depășește 0,5 mm. Peretele canalului e destul de gros, din care cauză el nu colabează și se palpează lesne în cadrul funiculului spermatic. Pornind de la particularitățile topografice ale canalului deferent, în el distingem 4 părți. Porțiunea inițială, cea mai scurtă, situată posterior de testicul,

intrucitva medial de epididim, se numește partea testiculară. Următoarea porțiune, în ascensiune verticală, trece fiind inclus în funiculul spermatic medial de vasele acestuia, și atinge inelul inghinal superficial (porțiunea funiculară). În continuare canalul deferent intră în canalul inghinal, unde e situată porțiunea lui inghinală. Ieșind din canalul inghinal, prin inelul inghinal profund, canalul deferent se îndreaptă pe peretele lateral al micului bazin în sens inferoposterior pînă la confluență cu canalul excretor al veziculei seminale. Această porțiune a canalului deferent a primit numirea de porțiune pelviană. În cavitatea bazinului mic canalul deferent e situat retroperitoneal. Pe traiectul său el inconjoară lateral trunchiul arterei epigastrice inferioare, intersectează artera și vena iliace externe, penetrează între vezica urinară și rect, intersectează ureterul, ajunge pînă la fundul vezicii urinare și se suprapune pe prostată, paralel și alături de canalul omonim din partea opusă. Această porțiune terminală a canalului deferent se lărgeste fusiform formînd ampula canalului deferent, *ampulla ductus deferentis*. Lungimea ampulei e de 3—4 cm cu diametrul maxim de 1 cm.

În porțiunea ei inferioară ampula se îngustează treptat și la nivelul marginii superioare a prostatei confluează cu canalul excretor al veziculei seminale (vezi fig. 79).

Peretele canalului deferent este alcătuit din tunicile mucoasă, musculară și adventiție. Tunica mucoasă, *tunica mucosa*, formează 3—5 pliuri longitudinale. În regiunea ampulei canalului deferent tunica mucoasă are niște proeminente numite diverticule ampulare, *diverticuli ampullae*. Spre exterior de tunica mucoasă se află tunica musculară, *tunica muscularis*. Aceasta comportă un strat mijlociu circular și straturile extern și intern longitudinal de fibre de musculatură netedă. Tunica musculară îi conferă peretelui canalului deferent o duritate ce se apropie de cea a cartilajului. În ampula canalului deferent straturile musculare sînt mai puțin pronunțate.

În exterior peretele canalului deferent

e prezentat de tunica adventițială, *tunica adventitia*, care trece estompat în țesutul conjunctiv circumiacent.

Veziula seminală

Veziula seminală, *vesicula (glândula) seminalis*, constituie un organ secretor situat în cavitatea pelvină lateral de ampula canalului deferent, superior de prostată, inferiolateral de fundul vezicii urinare (vezi fig. 79). Peritoneul acoperă doar porțiunile superioare ale veziculei seminale. Suprafața veziculei seminale este rugoasă. Veziula seminală are o față anterioară orientată spre vezica urinară și o față posterioară, adiacentă la rect. Lungimea veziculei seminale e de circa 5 cm, lățimea — 2 cm și grosimea — 1 cm. Pe secțiune el are aspectul unor vezicule comunicante. Dacă am exciza parțial tunica externă a veziculei seminale și am aranja-o pe linie dreaptă, ea arcăpăta forma de tub cu lungimea de 10—12 cm, grosimea — 0,6—0,7 cm. În exterior vezica seminală are o tunică adventițială, *tunica adventitia*. Spre interior se află o tunică musculară, *tunica muscularis*, bine dezvoltată, care constituie cea mai mare parte a peretelui veziculei seminale. Tunica mucoasă, *tunica mucosa*, formează pliurile longitudinale. În fiecare veziculă seminală distingem capătul superior dilatat, care este baza, partea medie — corpul, și extremitatea inferioară îngustată care trece în canalul excretor, *ductus excretorius*. Canalul excretor al vezicii seminale se unește cu porțiunea terminală a canalului deferent, formînd canalul ejaculator, *ductus ejaculatorius*, care penetrează prostata și se deschide în porțiunea prostatică a uretrei masculine, lateral de coliculul seminal. Canalul ejaculator e de circa 2 cm lungime, avînd un lumen de la 1 mm în porțiunea incipientă la 0,3 mm la nivelul penetrării în uretră.

Vasele și nervii veziculei seminale și canalului deferent. Veziula seminală este irigată cu sînge din ramura descendentă a arterei canalului deferent (*a. ductus deferentis*), care e ramură a arterei ombilicale. Ramura ascendentă a arte-

rei canalului deferent, *a. ductus deferentis*, irigă pereții canalului deferent. Ampula vezicii seminale este irigată prin ramurile arterei rectale medii, *a. rectalis media*, arterei vezicale inferioare, *a. vesicalis inferior*, din artera iliacă internă.

Singele venos din veziculele seminale prin vene se scurge în plexul venos al vezicii urinare, apoi în vena iliacă internă.

Limfa de la veziculele seminale și de la canalul deferent se scurge în ganglionii limfatici iliaci interni. Veziculele seminale și canalul deferent primesc inervația simpatică și parasimpatică din plexul canalului deferent (din plexul hipogastric inferior).

Prostata

Prostata, *prostata*, este un organ musculoglandular impar (vezi fig. 78) și elimină un secret ce constituie o parte componentă a spermei.

Prostata este situată în porțiunea anteroinferioară a micului bazin sub vezica urinară, pe diafragmul urogenital. Prin prostată trec porțiunea inițială a uretrei și canalele ejaculatoare drept și sting. Ca formă prostata se aseamănă cu o castană, intrucitva aplatisată în sens anteroposterior. La prostată distingem baza, *basis prostatae*, care e orientată în sus și e subiacentă la fundul vezicii urinare, la veziculele seminale și la ampulele canalelor deferente, precum și fețele anterioară, posterioară, inferolaterale și apexul. Fața anterioară, *facies anterior*, e orientată spre simfiza pubiană, fiind delimitată de aceasta prin țesut celular lax care include un plex venos. Spre simfiza pubiană de la prostată vin ligamentele puboprostactice, *ligg. puboprostatica*, mediu și laterale; și mușchiul puboprostatic, *m. puboprosticus*. Fața posterioară, *facies posterior*, e orientată spre ampula rectului și e separată de aceasta printr-un sept de țesut conjunctiv rectovezical, *septum rectovesicale*. Vecinătatea cu rectul înlesnește palparea pe viu a prostatei prin peretele anterior al rectului. Fața in-

ferolaterală, *facies inferolateralis*, este rotunjită și orientată spre plexul venos și mușchiul levator al anusului. Apexul prostatei, *apex prostatae*, este orientat inferior și este supraiacent la diafragmul urogenital. Uretra pătrunde în baza prostatei, lăsând o mare parte a acesteia spre posterior și iese din prostată în regiunea apexului.

Diametrul transversal al prostatei atinge 4 cm, cel longitudinal (superoinferior) echivalează cu 3 cm, cel anteroposterior (grosimea) — circa 2 cm. Masa prostatei e de 20—25 g. Substanța prostatei are o consistență densă și nuanță roșie-cenușie. La prostată distingem 2 lobi: lobul drept, *lobus dexter*, și sting, *lobus sinister*. Limita dintre ei se face văzută pe fața anterioară a organului sub formă de șanț nu prea adânc.

Porțiunea prostatei care proeminează pe suprafața bazei și este delimitată de uretră, anterior, și de canalele ejaculatoare, posterior, se numește istm al prostatei, *istmus prostatae*, sau lob mediu al prostatei, *lobus medius*.

În senescență acest lob se hipertrofiază și dificiliază micțiunea.

Structura prostatei. Din exterior prostata e tapetată de capsulă, *capsula prostatica*, de la care spre interiorul organului deviază fascicule de fibre conjunctive — septuri prostatice. Ea este alcătuită din țesut glandular, care formează parenchimul glandular, *parenchyma glandulare*, precum și din țesut muscular neted, care alcătuiește substanța musculară, *substantia muscularis*. Țesutul muscular se grupează în complexe separate sub formă de glandule (lobuli) prostatice, de structură alveolotubară. Numărul alveolelor glandulare atinge 30—40; ele se află mai ales în porțiunile posterioară și laterale ale prostatei. În partea anterioară a prostatei sînt puține alveole glandulare, ea este alcătuită în fond din țesut muscular nestriat (neted), care se concentrează în jurul lumenului uretrei masculine. Acest țesut muscular prostatic formează fasciculele musculare ale peretelui fundului vezicii urinare și participă la constituirea sfincterului intern (invo-

luntar) al uretrei masculine. Canalele glandulare ale prostatei, în confluență pară, se continuă în canalele prostateice excretoare, *dúctuli prostátici*, care se deschid prin orificii punctiforme în uretra masculină la nivelul colicului seminal.

Vasele și nervii prostatei. Irigarea cu sânge a prostatei se realizează prin numeroase ramuri arteriale de mic calibru, care deviază de la arterele inferioare vezicale și medii rectale (din sistemul arterelor iliace interne). Sângele venos de la prostată e transportat în plexul venos prostatic, *pléxus venósus prostáticus*, iar din el — în venele vezicale inferioare, care se scurg în venele iliace interne, dreaptă și stângă. Vasele limfatice ale prostatei se scurg în ganglionii limfatici iliaci interni. Nervii prostatei provin din plexul prostatic, *pléxus prostáticus*, la care din plexul hipogastric inferior, *pléxus hypogástricus inférior*, vin fibre simpatice (din trunchiurile simpatice) și parasimpatice (din nervii viscerali pelvini).

Glanda bulbouretrală

Glanda bulbouretrală, *glándula bulbourethrális* (glanda Cooper), este un organ par, care elimină un lichid vixos menit să protejeze mucoasa peretelui uretrei masculine contra iritării ei de către urină. Glandele bulbouretrale sînt situate posterior de porțiunea membranoasă a uretrei masculine în profunzimea mușchiului transvers profund al perineului. Glandele sînt distanțate reciproc cu 0,6 cm. Glandele bulbouretrale au formă ovată, o consistență dură și culoare brună-gălbuie, o suprafață intrucîtva rugoasă și un diametru de 0,3—0,8 cm. Ele sînt niște glande alveolar-tubare. Canalele glandei bulbouretrale, *dúctus glándulae bulbourethrális*, sînt subțiri și relativ lungi (circa 3—4 cm), penetrează bulbul penisului și se deschid în uretră. Porțiunile secretoare și canalele de evacuare ale glandelor bulbouretrale comportă dilatări multiple.

Vasele și nervii glandelor bulbouretrale. Glandele bulbouretrale se alimentează cu sânge prin ramurile venite de

la arterele pudende interne, *aa. pudéndaee intérnae dextra et sinistra*. Sângele venos se scurge în venele bulbului penian, *v. búlbi pénis*. Vasele limfatice se scurg în ganglionii limfatici iliaci interni. Glandele bulbouretrale sînt înervate de ramurile nervului pudend, *n. pudéndus*, și din plexurile circumiacente la artere și vene (din plexul venos al prostatei).

ORGANELE SEXUALE MASCULINE EXTERNE

Organele sexuale masculine externe sînt prezentate de penis și scrot (vezi fig. 79).

Penisul

Penisul, *pénis*, servește la evacuarea urinei din vezica urinară și la ejacularea spermăi în căile genitale ale femeii. Penisul este alcătuit din porțiunea anterioară liberă, numită corpul penisului, *córpus pénis*, care se termină prin glandul penian, *glans pénis*, dotat la vîrf cu un orificiu în formă de fantă care constituie ostiul extern al uretrei masculine, *ostíum uréthrae externum*. Pe glandul penian distingem o porțiune mai lată numită coroa glandului, *coróna glándis*, și o porțiune strangulată numită colul glandului, *cóllum glándis*. Porțiunea posterioară, numită rădăcina penisului, *rádix pénis*, se inseră pe oasele pubiene. Fața superoanterioară a corpului e numită partea dorsală a penisului, *dórsus pénis*. Corpul penisului este tegumentat cu o piele fină deplasabilă, care trece în pielea muntelui Venus în sus și în pielea scrotului, în jos. Pe pielea feței inferioare a penisului există o sutură numită *ráphe pénis*, care posterior se continuă cu pielea scrotului și perineului. În porțiunea anterioară a corpului penian pielea formează un repliu cutanat pronunțat numit prepuțiu penian, *prepútium pénis*, care acoperă glandul, trecînd apoi în pielea glandului penian. Prepuțiu se inseră pe colul glandului. În partea inferioară a glandului prepuțiu se unește cu glandul prin frenulul prepuțial, *frénulum prepútii*, care ajunge aproape pînă la ma-

rginea externă a orificiului uretrei. Suprafața internă a repliului cutanat, precum și glandul, sînt tapetate cu o piele fină semitransparentă, care diferă de pielea tegumentară a corpului penian. Pielea foitei interne a prepuțiului conține glandele prepuțiale, *gll. preputiales*. Între gland și prepuțiu se află cavitatea prepuțială, care în anterior se deschide cu un orificiu care lasă să treacă glandul în timpul retrotracțiunii prepuțiului.

Penisul este alcătuit din două corpuri cavernoase, *côrpora cavernosa pennis*, situate paralel spre partea dorsală și dintr-un corp spongios, *côrpus spongiósus pennis*, situat sub ele.

Fiecare din corpurile cavernoase ale penisului (drept și stîng) au o formă cilindrică. Extremitățile posterioare ale corpurilor cavernoase sînt acuminate și se răsfirează lateral, formînd pedunculii penisului, *crură pennis*, care se inseră pe ramurile inferioare ale oaselor pubiene. Corpurile cavernoase concresec reciproc prin suprafețele mediale și sînt acoperite de o tunică albuginee comună pentru ambii corpi cavernoși, *tunica albuginea còrporum cavernosorum*, care formează între corpii cavernoși septul penian, *séptum pennis*. Corpul spongios al penisului în porțiunea proximală (posteroară) este dilatat și formează bulbul penian, *bulbus penis*, iar în porțiunea distală (anterioară) se îngroașă brusc și formează glandul pubian, *glâns pennis*. Corpul spongios al penisului este acoperit de tunică albuginee a corpului spongios, *tunica albuginea còrporis spongiósi*, și pe tot parcursul lui este penetrat de uretră, care se termină pe glandul penian cu orificiul său extern ce are un aspect de fantă verticală.

Corpii cavernoși și spongios ai penisului sînt alcătuiți din traveuri cartilaginose ce deviază de la tunică albuginee. Acestea sînt niște trabecule care delimitează sistemul de cavități comunicante (caverne), tapetate cu epiteliiu. Cînd cavernele se umplu cu sînge, pereții lor se disting, corpii cavernoși și spongiosi ai penisului se umflă, asigurînd erecția.

Corpii cavernoși și spongios ai peni-

sului sînt inconjurați de fasciile profundă și superficială, *fascia pennis profunda et fascia pennis superficialis*. Pe suprafața dorsală a penisului, aproape de rădăcina lui, fasciile sînt mai pronunțate din cauza că la acest nivel în ele trec tendoanele mușchilor bulbospongios și ileocavernos (vezi „Perineul”). Pôsterior de fascia superficială se află pielea. Penisul este cramponat de asemenea cu două ligamente suspensoare: superficial și profund. Ligamentul suspensor superior al penisului are originea pe fascia superficială a abdomenului în regiunea liniei albe și se întrețese în fascia superficială a penisului. Ligamentul suspensor frondiform, *lig. frondiforme*, este triunghiular, are origine pe porțiunea inferioară a simfizei pubiene și se întrețese în tunica albuginee a corpilor cavernoși.

Vasele și nervii penisului. Pielea și tunicile penisului sînt irigate cu sînge prin ramurile scrotate anterioare, *rr. scrotales anteriores*, din arterele pudende externe și prin artera dorsală a penisului, *a. dorsalis pennis*, — din artera pudendă internă. Corpii cavernoși și spongios ai penisului sînt irigați cu sînge din artera profundă a penisului, *a. profunda pennis*, și artera dorsală a penisului, *a. dorsalis pennis* — din artera pudendă internă. În bulbul penisului pătrund *aa. búlbi pennis*, în corpul spongios — *aa. urethrales* (ramuri ale arterei pudende interne). Sîngele venos de la penis se scurge prin vena dorsală profundă a penisului, *v. dorsalis pennis profunda*, și prin vena bulbului penian, *v. búlbi pennis*, în plexul venos vezical, *pléxus venósus vesicális*, precum și prin venele profunde ale penisului, *vv. profundae penis*, în vena pudendă internă, *v. pudenda interna*.

Vasele limfatice ale penisului se scurg în ganglionii limfatici iliaci și inghinali profunzi.

Inervația senzitivă este asigurată de *n. dorsalis pennis* din *n. pudenus*. Fibrele simpatice vin din plexul hipogastric inferior, *pléxus hypogástricus inferior*, iar cele parasimpatice — din nervii viscerali pelvini, *nn. splánchnici pelvini*, *s. nn. erigentes*.

Uretra masculină

Uretra masculină, *urētra masculīna*, este un organ impar în formă de tub cu diametrul de 0,5—0,7 cm și lungimea de 16—22 cm. Ea penetrează prostata, diafragma urogenital și corpul spongios al penisului (vezi fig. 78). Uretra masculină servește la evacuarea urinei și ejacularea spermei. Ea începe cu orificiul intern al uretrei, *ostium urēthrae intērnūm*, din peretele vezicii urinare și se termină cu orificiul extern al uretrei, *ostium urēthrae externūm*, situat pe glandul penian. Din punct de vedere topografic uretra masculină se divide în trei părți: prostatică, membranoasă și spongioasă, iar din punctul de vedere al mobilității — în două părți: fixată și mobilă. Limita dintre ultimele două o constituie locul de fixare a ligamentului frondiform pe penis. **Partea prostatică**, *pārs prostātica*, are o lungime de circa 3 cm, penetrează prostata în sens vertical. Lumenul uretrei masculine în porțiunea medie a părții prostatice este dilatat. Pe peretele posterior al părții prostatice a uretrei se observă o proeminență oblongă numită *cresta uretră*, *crīsta urethrālis*. Cea mai proeminentă parte a acestei creste se numește *colicul seminal*, *colliculus seminālis*, în vârful căruia se află o depresiune mică numită *utricul prostatic*, *utriculus prostāticus*, care constituie un rudiment al porțiunii terminale a canalelor paramezonefrale. Bilateral de utriculul prostatic se deschid orificiile canalelor ejaculatoare. Pe tot parcursul circumferinței coliculului seminal sînt situate orificiile canalelor excretoare ale prostatei.

Partea membranoasă, *pārs membranācea*, a uretrei masculine se întinde de la apexul prostatic pînă la bulbul penian (vezi fig. 79). Această porțiune e cea mai scurtă (sub 1,5 cm) și cea mai îngustă. La nivelul unde partea membranoasă penetrează diafragma urogenital uretra masculină e încorsetată de fascicule concentrice de fibre musculare striate, care formează *sfincterul voluntar al uretrei*, *m. sphīncter urēthrae*. Partea cea mai lungă a uretrei mas-

culine este cea **spongioasă**, *pārs spongiōsa*, de circa 15 cm lungime, care trece în profunzimea corpului spongios al penisului. În regiunea bulbului penian uretra masculină se dilată întrucîtva, apoi pe tot parcursul diametrul ei rămîne constant. Porțiunea terminală a uretrei masculine aflată pe glandul penian, se dilată din nou formînd *fosa naviculară* a uretrei, *fōssa naviculāris urēthrae*.

Uretra masculină se termină pe glandul penian cu orificiul său extern, destul de puțin extensibil, deoarece la acest nivel în pereții canalului există un inel fibroelastic. Pe tot traiectul uretră masculină, privită în ansamblu, este incurbată în formă de S și comportă 3 structuri: în regiunea orificiului intern al uretrei, în locul unde ea penetrează diafragma urogenital, și în regiunea orificiului extern al uretrei. Dilatările lumenului uretrei se află în partea prostatică, în bulbul penian și în porțiunea ei terminală numită *fosa naviculară*, *fōssa naviculāris urēthrae*.

În tunica mucoasă a uretrei se află un număr mare de glande, *gll. uretrales*, (*glande Littret*), care se deschid în lumenul uretrei. În partea spongioasă a uretrei se află niște depresiuni mici, oarbe, numite *lacune* sau *cripte*, *lacūnae urethrāles*. Spre exterior de tunica mucoasă peretele uretrei masculine este alcătuit din baza submucoasă și din tunica musculară, constituită din straturi longitudinale și circulare de celule musculare netede.

Scrotul

Scrotul, *scrōtum*, constituie o proeminență a peretelui abdominal anterior, formată din două canale separate, pentru glandele sexuale masculine (vezi fig. 80). Scrotul e situat inferoposterior de rădăcina penisului. În interiorul scrotului în fiecare cameră a lui e situată cîte o glandă sexuală masculină.

În scrot distingem 7 straturi (care se mai numesc și tunici testiculare): 1) pielea, 2) *tunica dārtos*, 3) fascia spermatică externă, *fāscia spermātica externa*, 4) fascia cremasterică, *fāscia cre-*

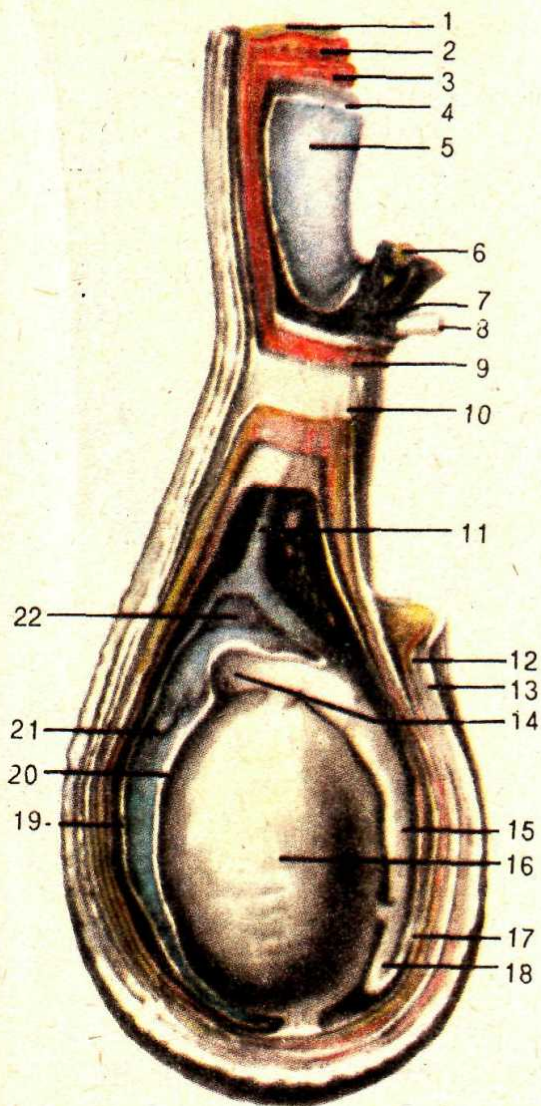


Fig. 81. Tunicile scrotului și funiculului spermatic (schemă)

1 — *m. obliquus externus abdominis*; 2 — *m. obliquus internus abdominis*; 3 — *m. transversus abdominis*; 4 — fascia transversalis; 5 — peritoneum; 6 — *a. testicularis*; 7 — plexus venosus pampiniformis; 8 — ductus deferens; 9 — *m. cremaster*; 10 — fascia spermatica externa; 11 — vestigium processus vaginalis; 12 — tun. dartos; 13 — cutis; 14 — caput epididymidis; 15 — corpus epididymidis; 16 — testis; 17 — ductus deferens; 18 — cauda epididymidis; 19 — tun. vaginalis (lam. parietalis); 20 — tunica vaginalis (lam. visceralis); 21 — appendix epididymidis; 22 — cavitatea seroasă a testiculului.

mastérica, 5) mușchiul cremaster, *m. cremaster*, 6) fascia spermatică internă, *fascia spermatica interna*, 7) tunica vaginală a testiculului, *tunica vaginalis testis*, în care distingem 2 foițe: foița parietală, *lamina parietalis*, și foița viscerală, *lamina visceralis*.

Pielea scrotului este fină, formează pliuri și e mai pigmentată decât în alte regiuni, comportă pierșori numeroși. Sub piele se află o tunică musculară, *tunica dartos*, care s-a format din

țesutul conjunctiv subcutanat al regiunii inghinale și perineale, substituind la acest nivel țesutul adipo-celular subcutanat (fig. 81). În tunica dartos se află fascicule de celule musculare și fibre elastice. Celulele adipoase lipsesc. Tunica dartos formează septul scrotului, *septum scroti*, care separă testiculele. Pe suprafața scrotului linia de inserție a septului corespunde cu rafeul scrotului, *ráphe scroti*, orientat în sens sagital. Mai profund e situată fascia spermatică externă, ce constituie un derivat al fasciei superficiale abdominale. Sub ea se află fascia mușchiului cremaster, formată din fascia proprie a mușchiului oblic abdominal extern și, parțial, din fasciculele fibroase ale aponevrozei lui. Această fascie aparține mușchiului omonim, *m. cremaster*, care este alcătuit din fascicule musculare deviate de la mușchii abdominali transversal și oblic intern. Spre interior de acest mușchi se află fascia spermatică internă, care este un derivat al fasciei abdominale transverse. Fascia spermatică internă concrește cu foiața parietală a membranei vaginale a testiculului, care, pe marginea posterioară a testiculului, trece în foiața lui viscerală, pentru a acoperi testiculul și epididimul. Între foiațele viscerală și parietală există o cavitate seroasă închisă, care este un derivat al cavității peritoneale.

Vasele și nervii scrotului. În pereții scrotului se ramifică *rr. scrotales* (ramuri ale arterei pudendă externe), precum și *rr. scrotales posteriores* (ramuri ale arterei perineale). La mușchiul cremaster vine *a. cremastérica* (ramură a arterei epigastrice inferioare). *Vv. scrotales anteriores* sînt afluate la vena femurală, iar *v. scrotales posteriores* sînt afluate la venele sexuale interne. Vasele limfatice ale scrotului se scurg în ganglionii limfatici inghinali superficiali.

Inervația scrotului e realizată prin nervii scrotali anteriori, *nn. scrotales anteriores*, care sînt ramuri ale nervului genito-femural, și prin nervii scrotali posteriori, *nn. scrotales posteriores*, din nervul pudend. Mușchii involuntari, (netezi) sînt inervați din plexul hipogastric inferior, *plexus hypogástricus inferior*.

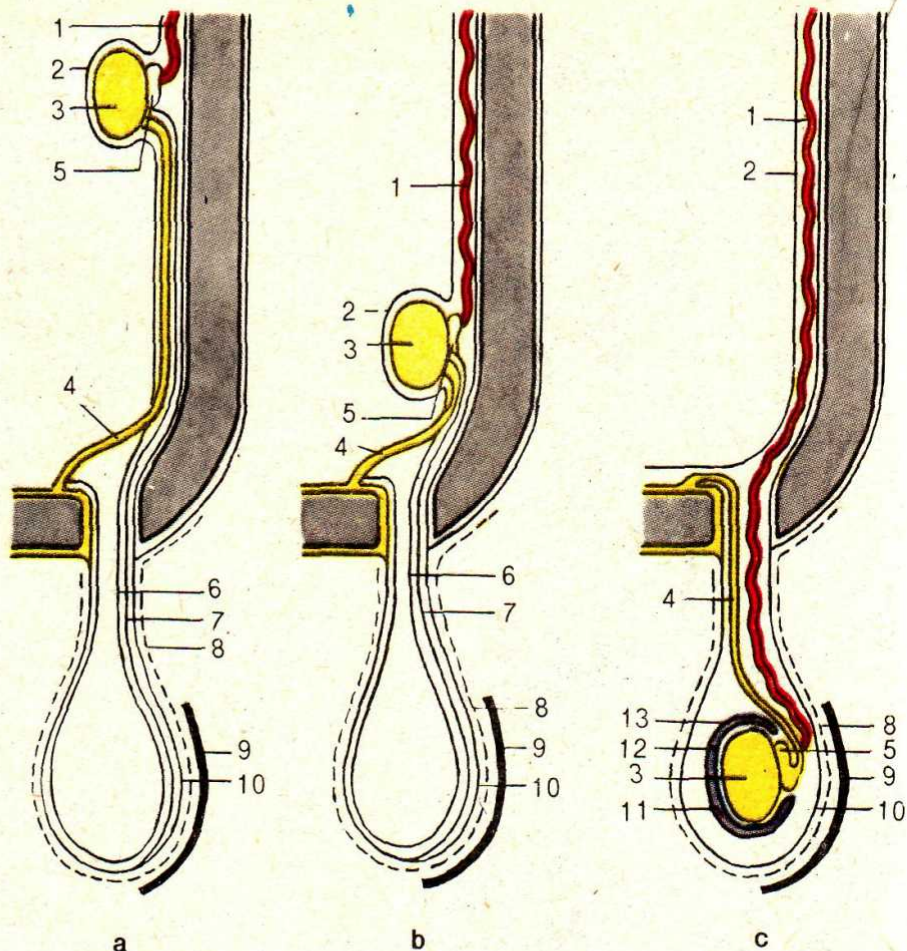


Fig. 82. Schema descensiunii testiculului și formarea tunicilor lui.

a — poziția primordiului de testicul; b — testiculul în inelul intern al canalului inghinal; c — poziția testiculului în scrot; 1 — a. testicularis; 2 — peritoneum; 3 — testis; 4 — ductus deferens; 5 — epididymis; 6 — processus vaginalis peritonei; 7 — gubernaculum testis; 8 — tun. dartos; 9 — cutis; 10 — fascia spermatica interna; 11 — cavitatea seroasă a testiculului; 12 — lam. visceralis; 13 — lam. parietalis (tunica vaginalis testis).

Coborîrea testiculului și membranele lui

Membranele testiculului s-au format în procesul coborîrii acestuia, proces, în care un rol deosebit revine unui ligament directîr numit gubernacul al testiculului, *gubernaculum testis*, BNA. Ligamentul se formează la etapele timpurii de dezvoltare retroperitoneal și se întinde la extremitatea caudală a primordiului testiculului pînă la peretele abdominal anterior, unde în continuare se va constitui scrotul. Ceva mai tîrziu în luna a 3-a de dezvoltare intrauterină pe locul viitorului canal inghinal profund apare o prolaflare a peritoneului care va constitui apofiza lui vaginală, *processus vaginalis peritonei*. Pe măsura creșterii embrionului în lungime testiculul ocupă o poziție din ce în ce mai joasă, se deplasează în cavitatea retroperitoneală a bazinului, apoi lîngă apofiza vaginală a peritoneului, *processus vaginalis peritonei*, coboară în scrot, unde, fiind încorsetat într-un tegument seros (porțiunea inferioară a apofizei vaginale), își ocupă

poziția definitivă (fig. 82). Împreună cu apofiza vaginală proeminează în sens anterior și celelalte straturi ale peretelui abdominal anterior pentru a forma recipientul testiculului — scrotul.

Funiculul spermatic

În procesul de coborîre a testiculului se formează și funiculul spermatic, *funiculus spermaticus*. El reprezintă un cordon cilindric de 15—20 cm lungime care se întinde de la inelul inghinal profund pînă la extremitatea superioară a testiculului. În componența funiculului spermatic intră canalul deferent, artera testiculară, artera canalului deferent, plexul venos pampiniform, vasele limfatice ale testiculului și epididimului, nervi, precum și vestigiile ale apofizei vaginale, *vestigium processus vaginalis*, sub formă de traveu fibros fin. Canalul deferent, care este elementul principal al funiculului spermatic, precum și vasele și nervii sînt încorsetați în tunici, care continuă în tunicile testiculului. Cea

mai interioară din ele care încorsetează nemijlocit canalul, vasele și nervii constituie fascia spermatică internă, *fascia spermatica internă*. Spre exterior de ea se află mușchiul levator al testiculului, numit mușchiul cremaster, *m. cremaster*, și fascia acestui mușchi, fascia cremasterica. Cea mai externă tunică a funiculului spermatic o constituie fascia spermatică externă, care încorsetează din exterior funiculul spermatic în întregime.

Particularitățile de vîrstă ale genitalelor masculine

Pînă la perioada de maturizare sexuală (13—15 ani) testiculul crește lent, apoi dezvoltarea lui înregistrează o accelerare bruscă.

La nou-născut lungimea testiculului constituie 10 mm, iar masa — 0,2 g. La vîrsta de 14 ani lungimea testiculului sporește de 2—2,5 ori, (20—25 mm), atîngînd o masă de circa 2 g. La vîrsta de 18—20 de ani lungimea testiculului e de 38—40 mm, masa sporind pînă la 20 g. În maturitate (22 de ani și peste) dimensiunile și masa testiculului cresc neglijabil, iar după 60 de ani întrucîtva scad. În toate perioadele de vîrstă testiculul drept este mai mare și mai masiv decît cel stîng și e situat ceva mai sus de acesta. Epididimul e relativ mare. Lungimea epididimului la nou-născut echivalează cu 20 mm, avînd o masă de 0,12 g. Pe parcursul primilor 10 ani de viață epididimul crește lent, apoi se înregistrează accelerarea.

Paradidimul (*paradidymis*) și apendicele epididimului, *apéndix epididymis*, la nou-născut sînt relativ masive. Ele cresc pînă la 8—10 ani, apoi trec la involuție.

La nou-născut canaliculele spermactice contorte și recte, precum și canaliculele rețelei testiculului nu au lumen, acesta apărînd doar în perioada de maturizare sexuală. În pubertate diametrul canalelor spermactice dublează, la bărbății maturi el e de trei ori mai mare decît diametrul canalelor spermactice la nou-născut.

Către momentul nașterii testiculele trebuie să coboare în scrot, însă în caz de întîrziere a coborîrii testiculelor la nou-

născut, ele se pot afla în canalul inghinal (retroperitoneal). În astfel de cazuri testiculele coboară în scrot mai tîrziu, testiculul drept oprindu-se ceva mai sus decît cel stîng.

Diametrul funiculului spermatic la nou-născut e de 4—4,5 mm. Canalul deferent este foarte fin, stratul muscular longitudinal în peretele lui lipsește (apare pe la vîrsta de 5 ani), mușchiul cremaster este subdezvoltat. Pînă la 14—15 ani funiculul spermatic și componentele lui cresc lent, apoi dezvoltarea lor accelerează. Grosimea funiculului spermatic la prepubertarul de 15 ani constituie circa 6 mm, iar diametrul canalului deferent — 1,6 mm.

Veziunile seminale la nou-născut sînt slab dezvoltate, lungimea fiind de 1 mm și cavitatea infimizezimală.

Pînă la vîrsta de 12—14 ani veziculele seminale cresc încet, iar în perioada prepubertară creșterea lor sporește (la 13—16 ani) dimensiunile și cavitatea devenind mult mai mari. Odată cu vîrsta se modifică poziția veziculelor seminale. La nou-născut ele ocupă o poziție înaltă, dată fiind poziția înaltă a vezicii urinare, și sînt acoperite din toate părțile de peritoneu. La vîrsta de 2 ani veziculele coboară și ocupă o poziție retroperitoneală. Peritoneul contactează cu ele doar în sens supraiacent.

Canalele ejaculatoare la nou-născut sînt scurte (8—12 mm lungime).

La nou-născut și în vîrsta de sugar (sub un an) prostata are o formă sferică, deoarece lobii drept și stîng nu sînt încă pronunțați. Ea e situată înalt, e de consistență moale, nu conține țesut glandular. Creșterea accelerată a prostatei se înregistrează după 10 ani. Către vîrsta prepubertară apar lobii și glanda îmbracă forma caracteristică pentru omul matur. În această perioadă orificiul intern al uretrei masculine se deplasează parcă spre marginea anterosuperioară a prostatei. Parenchimul glandular al prostatei începe să se dezvolte de asemenea în perioada prepubertară, cînd se formează canaliculele prostatice și glanda devine mai dură. Masa prostatei la nou-născut e de 0,82 g, la vîrsta de 1—3 ani — 1,5 g, în perioada copilă-

riei secunde (8—12 ani) — 1,9 g, iar în vîrsta prepubertară (13—16 ani) — 8,9 g.

Lungimea penisului la nou-născut e de 2—2,5 cm. Prepuțul e relativ lung și acoperă în întregime glandul penian. Penisul crește pînă la perioada de maturitate sexuală relativ lent, apoi creșterea lui accelerează.

În comparație cu alte perioade de vîrstă la nou-născut uretra masculină e relativ lungă — 5—6 cm din cauza că are începutul situat mai sus. Pînă la vîrsta prepubertară uretra crește încet, apoi înregistrează accelerare.

Scrotul la nou-născut are dimensiuni reduse, tegumentul cutanat este ratatinat din cauza bunei dezvoltări a *tunica dartos*. Creșterea intensă a scrotului se înregistrează în maturitatea sexuală.

GENITALELE FEMININE

Din genitalele feminine fac parte ovarele și epooforonii, uterul și salpingele (trompele Fallope), vaginul, precum și clitorul și regiunea pudendă feminină. În conformitate cu topografia lor genitalele feminine se împart în interne și externe.

GENITALELE FEMININE INTERNE

Ovarele

Ovarele, *ovarium* (gr. *oophoron*), constituie un organ par, glanda sexuală feminină, care e situată în cavitatea micului bazin (fig. 83). În ovare se dezvoltă și se maturează celulele sexuale feminine (ovulele), tot aici se elaborează hormoni sexuali feminini, care trec în sînge și limfă. Ovarul are o formă ovoidă și e întrucîtva aplatisat în sens anteroposterior. Culoarea ovarului e roză-pală. Pe fața ovarului unei femei care a născut deja se văd adîncituri și cicatrice, care sînt urmele ovulației și transformărilor corpilor galbeni. Masa ovarului echivalează cu 5—8 g. Dimensiunile medii ale ovarului constituie: lungimea — 2,5 cm, lățimea — 1,5 cm și grosimea — sub 1 cm. În ovar distingem două suprafețe libere: medială, *facies medialis*, orientată în cavitatea micului bazin,

și laterală, *facies lateralis*, adiacentă la peretele micului bazin. Fețele ovarului trec în marginea liberă posterioară, *margo liber*, iar anterior — în marginea mezovarică, *margo mezováricus*.

Pe această margine a organului se află o depresiune în formă de jgheab, numită hil al ovarului, *hilus ovarii*, prin care în ovar intră o arteră, nervi și ies vene și vase limfatice.

Axul longitudinal al ovarului e dispus vertical, din care cauză în el se obișnuiește a distinge extremitatea tubară, *extrémitas tubăria*, orientată spre salpinge, și extremitatea uterină, *extrémitas uterina*, dispusă inferior și atașată la uter prin ligamentul propriu al ovarului (*lig. ovarii proprium*).

Acest ligament în formă de traveu rotund pornește de la extremitatea uterină a ovarului spre unghiul lateral al uterului, printre cele două foițe ale ligamentului lat al uterului. Din aparatul ligamentar al ovarului mai face parte și *ligamentul suspensor al ovarului*, *lig. suspensorium ovarii*, acesta constituind un pliu al peritoneului racordat între peretele micului bazin și ovar, care comportă vase ale ovarului și fascicule fibroase. Ovarul mai este fixat și cu un mezou scurt, *mesováricum*, care reprezintă un repliu (duplicatură) de peritoneu, racordat între foița posterioară a ligamentului lat al uterului și marginea mezovarică, *margo mesováricus*.

Ovarele nu sînt acoperite de peritoneu. La capătul tubar al ovarului se fixează cea mai mare fimbrie ovariană a salpingelui. Topografia ovarelor depinde de poziția uterului și de dimensiunile lui (în perioada de sarcină). Ovarele fac parte din organele deosebit de mobile ale cavității micului bazin.

Structura ovarului. Suprafața ovarului este tapetată cu epiteliu embrionar unistratificat. Sub acesta se află un țesut conjunctiv numit *tunica albuginee*, *tunica albuginea*.

Țesutul conjunctiv al ovarului formează stroma acestuia, *stroma ovarii*, și conține numeroase fibre elastice. Substanța ovarului, parenchimul lui, se împarte în două straturi: extern și intern.

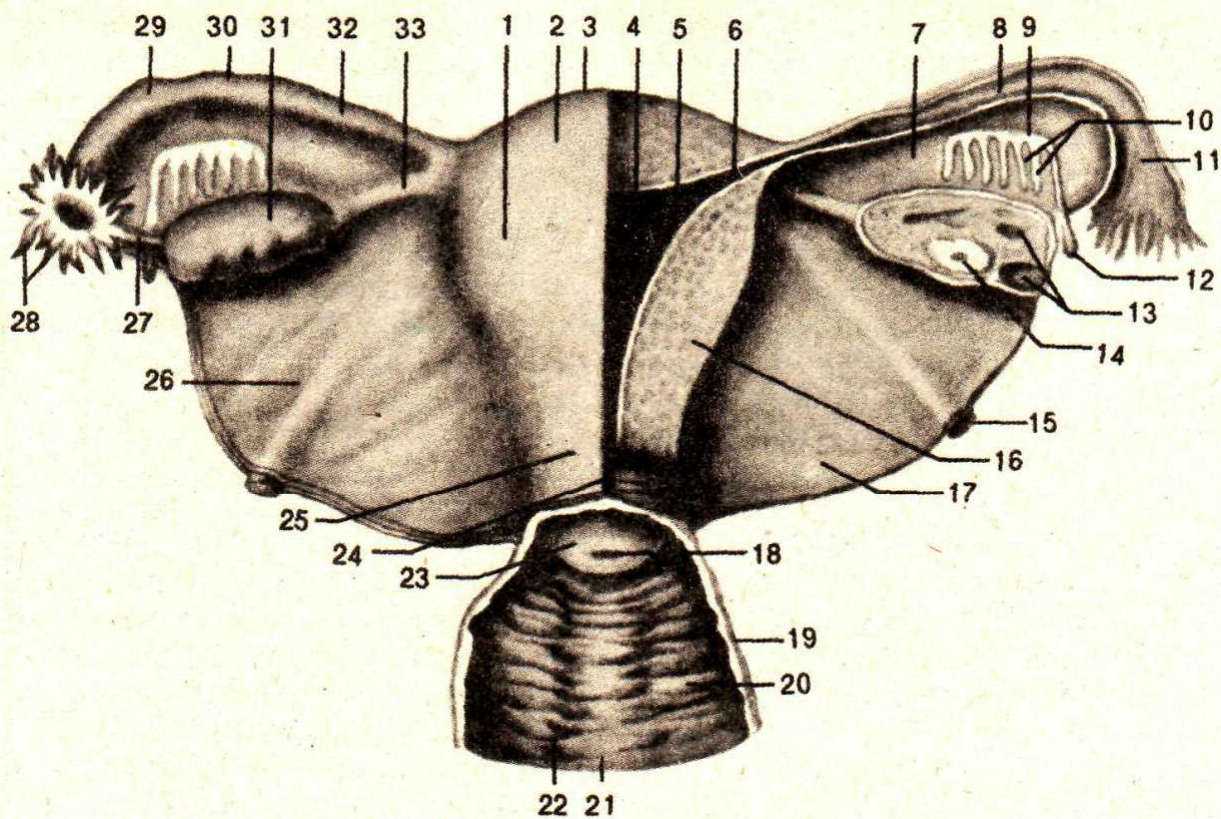


Fig. 83. Genitalele feminine interne ; aspect posterior

1 — corpus uteri ; 2 — tun. serosa [perimetrium] ; 3 — fundus uteri ; 4 — cavitas uteri ; 5 — tun. mucosa [endometri-um] ; 6 — ostium uterinum tubae ; 7 — mesosalpinx ; 8 — plicae tubariae ; 9 — ductus epoophori longitudinalis ; 10 — ductuli transversi ; 11 — infundibulum tubae uterinae ; 12 — appendix vesiculosa ; 13 — folliculi ovarici vesiculosi ; 14 — corpus luteum ; 15 — lig. teres uteri ; 16 — tun. muscularis [myometrium] ; 17 — lig. latum uteri (foița posterioară e înlăturată) ; 18 — ostium uteri ; 19 — tun. muscularis vaginae ; 20 — tun. mucosa vaginae ; 21 — columna rugarum anterior ; 22 — rugae vaginales ; 23 — portio vaginalis uteri ; 24 — canalis cervicis uteri ; 25 — cervix uteri (portio supra-vaginalis) ; 26 — lig. latum uteri (foița posterioară) ; 27 — fimbria ovarica ; 28 — fimbriae tubae ; 29 — ampulla tubae uterinae ; 30 — tuba uterina ; 31 — ovarium ; 32 — isthmus tubae uterinae ; 33 — lig. ovarii proprium.

Stratul intern, situat în centrul ovarului, mai aproape de hilul lui, se numește *substanță medulară*, *medulla ovarii*. În acest strat prin țesutul conjunctiv lax trec numeroase vase sanguine și limfatice, nervi. Stratul extern al ovarului, *substanța lui corticală*, *cortex ovarii*, este mai dur. El conține mai mult țesut conjunctiv, în care sînt situați foliculii maturi ai ovarului (veziculele De Graaf), *folliculi ovarici maturis*, și foliculi primari în curs de maturizare, *folliculi ovarici primarii*. Foliculul ovarian matur atinge 1 cm în diametru, are o teacă de țesut conjunctiv, *theca folliculi*. La ea distingem tunica externă, alcătuită din țesut conjunctiv dens, și tunica internă, în care se află numeroase capilare sanguine, limfatice și celule interstițiale. La tunica internă aderă stratul granular, *stratum granulatum*. În anumit loc acest

strat se îngroașă formînd o eminență ooforă, *cumulus oophorus*, în care se află ovocitul, *ovocytus*. În interiorul foliculului ovarian matur se află o cavitate ce conține lichid folicular, *liquor follicularis*. Ovocitul e situat pe eminența ooforă și este înconjurat de o zonă transparentă, *zona pellucida*, și de o coroană radiată, *corona radiata*, alcătuită din celule foliculare. Foliculul ovarian matur ajunge treptat la stratul superficial al ovarului. În cursul ovulației peretele foliculului se rupe și ovocitul împreună cu lichidul folicular nimerește în cavitatea peritoneală, apoi pe fimbriile trompei falope și în continuare ajunge în orificiul abdominal al salpingelui.

În locul foliculului rupt rămîne o excavație plină cu sînge, în care se formează corpul galben, *corpus luteum*. Dacă ovocitul rămîne nefecundat, corpul galben are dimensiuni reduse (sub 1,0—1,5 cm),

persistă un timp scurt și se numește corp galben ciclic (menstrual), *córpus lúteum cíclicum menstruationis*. În continuare în această excavație proliferază țesutul conjunctiv și ea capătă numirea de corp alburiu, *córpus álbicans*, care se resorbe timp de câțiva ani. Dacă însă ovocitul a fost fecundat și s-a instalat sarcina, atunci corpul galben de sarcină, *corp us luteum graviditatis* crește în volum, atingând 1,5—2 cm în diametru, și se menține pe tot parcursul perioadei de graviditate, executînd o funcție endocrină. În continuare el de asemenea este substituit de țesut conjunctiv și se transformă în corp alburiu. Pe fața ovarului la nivelul foliculilor ruși rămîn urme în formă de excavații și pliuri, care devin cu vîrsta tot mai numeroase.

Epooforonul

Lîngă ovare sînt situate niște formațiuni rudimentare, niște anexe la ovare, numite epooforon și niște apendice veziculare (hidatide), care sînt niște vestigii ale canaliculelor rinichiului primar și canalului lui.

Epooforonul, *epoóphoron*, se află între foiele mezoului salpingelui, *mesosálpinx*, posterior și lateral de ovar (vezi fig. 83) și este alcătuit din canalul longitudinal al epooforonului, *dúctus epoóphori longitudinális*, și din cîteva canalicule transverse, *dúctuli transvèrsi*, sinuoase, care se varsă în el avînd extremitățile oarbe orientate spre hilul ovarului.

Parooforonul, *paroóphoron*, constituie o formațiune de dimensiuni mici, care de asemenea e situată în mezosalpinge, aproape de extremitatea tubară a ovarului. Parooforonul este alcătuit din cîteva canaliculi orbi separați.

Apendicele veziculare (hidatidele), *appéndices vesiculósae*, au aspectul unor bule fixate pe pedunculi lungi, purtînd în cavitățile lor un lichid transparent. Apendicele veziculare sînt situate lateral de ovar, ceva mai jos de partea laterală (de pavilionul) salpingelui.

Vasele și nervii ovarului. Ovarul este irigat cu sînge din ramurile arterei ovarice,

a.ovárica,— de la partea abdominală a aortei, și din ramurile ovarice (*rr.ováricae*)— de la artera uterină. Sîngele venos este transportat prin venele omonime.

Vasele limfatice ale ovarului se varsă în ganglionii limfatici lombari.

Ovarul este inervat din plexurile aortoabdominal și hipogastric inferior.

Uterul

Uterul, *úterus* (gr. — *métra*), constituie un organ muscular cav impar (vezi fig. 83), în care se dezvoltă embrionul și se poartă fătul. Uterul este situat în partea centrală a cavității micului bazin, posterior de vezica urinară și anterior de rect. Uterul are configurație piriformă aplatisată în sens anteroposterior. La el distingem următoarele părți: fundul, corpul și colul.

Fundul uterului, *fúndus úteri*, este constituit de partea superioară bombată a uterului, care depășește linia de pătrundere a salpingelor în uter și trece în corpul lui. Corpul uterului, *córpus úteri*, e prezentat de cea mai mare parte (medie) a organului și are o formă conoidă. Corpul uterului în partea de jos se îngustează circular formînd colul uterului, *cérvix utéri*. Locul de trecere a corpului uterin în col formează o constricție numită istm uterin, *ísthmus úteri*. Partea inferioară a colului uterin proemină în cavitatea vaginului, din care cauză se numește porțiune vaginală a colului, *pórtio vaginalis (cérvicis)*, iar partea superioară a colului uterin situată mai sus de vagin, se numește porțiune supravaginală a colului, *pórtio supravaginális (cérvicis)*. Porțiunea vaginală a colului uterin comportă orificiul uterului, *ostium úteri*, care asigură trecerea din vagin în canalul colului uterin și se continuă în cavitatea uterului. La nulipare orificiul uterin are o formă circulară sau ovală, iar la multipare — o formă de fantă transversală. Orificiul uterului este delimitat de labiile anterioară și posterioară, *lábium antérius et lábium postérius*. Labia posterioară este mai subțire și

peretele vaginului se fixează pe ea mai sus decât pe labia anterioară.

Uterul are două fețe: anterioară și posterioară. Fața anterioară a uterului orientată spre vezica urinară se numește *vezicală*, *facies vesicalis*, iar cea posterioară orientată spre rect, se numește față intestinală, *facies intestinalis*. Fețele vezicală și intestinală a uterului sînt separate una de alta prin marginile dreaptă și stîngă ale uterului, *margo úteri dexter et margo úteri sinister*. Pe marginile stîngă și dreaptă, la nivelul de trecere a fundului în corp, în uter penetrează salpingele. Dimensiunile și masa uterului cunosc variații individuale. La femeia matură lungimea uterului constituie în medie 7—8 cm, lățimea—4 cm, și grosimea—2—3 cm. Masa uterului la nulipare oscilează între 40 și 50 g, iar la femeile care au născut dega ajunge la 80—90 g. Volumul cavității uterine e de 4—6 cm³.

Structura uterului. Peretele uterului e destul de gros și delimitează o cavitate îngustă, *cavitas úteri*, care pe secțiunea frontală are o formă triunghiulară. Baza triunghiului e orientată spre fundul uterului, iar vârful — în jos, spre colul uterin, unde cavitatea uterină trece în canalul colului uterin, *canalis cervicis uteri*. Acest canal se deschide în cavitatea vaginului prin orificiul uterin. Unghiurile superioare ale cavității uterului se îngustează formînd niște excavații infundibuliforme, în care se deschid orificiile uterine ale salpingelor.

Peretele uterului sînt alcătuiți din trei straturi. Stratul superficial e prezentat de tunică seroasă, *tunica serosa*, care se mai numește și perimetru, *perimétrium*. Aceasta e o foiță a peritoneului care vine să acopere uterul. Baza subseroasă a peretelui uterului există doar în regiunea colului și bilateral de el, unde peritoneul care acoperă uterul trece în ligamentele late ale uterului. Stratul mediu al peretelui uterin e tunică musculară, *tunica muscularis*, sau miometrul, *myométrium*. Tunica musculară constituie cel mai gros strat din peretele uterin.

Ea este alcătuită din fascicule întreșute în toate direcțiile de țesut muscular

neted, precum și dintr-o carcasă de țesut conjunctiv cu numeroase fibre elastice. În conformitate cu orientarea prevalentă a fasciculelor musculare din peretele uterin în miometru putem distinge trei straturi: intern, longitudinal, mediu circular și extern transversal. Cel mai viguros e stratul mediu circular, care conține numeroase vase sanguine, limfatice și vene de calibru mare. Acest strat este deosebit de dezvoltat în regiunea colului uterin. Baza submucoasă în peretele uterin lipsește. Tunica mucoasă, *tunica mucosa*, sau endometrul, *endométrium*, constituie stratul intern al peretelui uterin. Grosimea tunicii mucoase atinge 3 mm. Suprafața tunicii mucoase în cavitatea uterină este netedă; în canalul colului uterin există un pli longitudinal și niște plice mai mici ce deviază bilateral sub un unghi ascuțit numite pliuri palmate, *plicae palmatae*. Aceste pliuri sînt situate pe pereții anterior și posterior ai canalului colului uterin. Contactînd între ele în canalul colului uterin, pliurile palmate constituie un impediment în calea conținutului vaginal care ar putea trece în cavitatea uterină. Tunica mucoasă este tapetată cu un epiteliu prismatic unistratificat. În această tunică se află niște glande tubulare simple numite glande uterine, *gll. uterinae*. Uterul ca organ e destul de mobil, poziția căruia e dictată de starea organelor adiacente. În normă axul longitudinal al uterului este orientat de-a lungul axului vaginului. Cînd vezica urinară este golită, fundul uterului este orientat anterior; uterul se înclină ventral. Această poziție a uterului se numește *anteversio úteri*. Înclinîndu-se ventral, corpul uterului formează cu colul un unghi deschis anterior, *anteflexio úteri*. La umplerea vezicii urinare fundul uterului se deplasează în sens posterior, uterul revine la ortostatică. Uterul se poate inclina întrucîtva în dreapta (mai frecvent) sau în stînga (*lateropozitio uteri*). În cazuri rare uterul este înclinat în sens posterior, *retroversio úteri*, sau este flectat dorsal, *retroflexio uteri*.

Raportul uterului la peritoneu. Cea mai mare parte din suprafața uterului

este acoperită de peritoneu (cu excepția porțiunii vaginale a colului uterin). De la regiunea fundului uterin peritoneul se continuă pe suprafața anterioară (vezicală) și ajunge pînă la colul uterin, apoi trece pe vezica urinară. Acest fund de sac format de peritoneul care acoperă și vezica urinară a primit numirea de *excavație vezico-uterină*, *excavatio vesicouterina*. Peritoneul care acoperă fața intestinală (posterioară) a uterului ajunge pînă la peretele posterior al bazinului, de unde trece în ascensiune pe peretele anterior al rectului. Trecînd de pe uter pe rect, peritoneul formează un fund de sac numit *excavație rectouterină*, *excavatio rectouterina*, (spațiul Douglas). Din dreapta și din stînga această excavație e delimitată de pliurile rectouterine ale peritoneului, care se îndreaptă de la colul uterin spre rect. Excavația rectouterină colabează în cavitatea micului bazin la un nivel mai jos decît excavația vezicouterină. În baza pliurilor rectouterine ale peritoneului se află mușchiul rectouterin cu fascicule fibroase. Acest mușchi își ia originea de pe fața posterioară a colului uterin sub formă de fascicule plate, penetră în adîncul pliurilor peritoneului, trecînd lateral de rect și înserîndu-se pe periostul sacral.

Ligamentele uterului. Pe marginile uterului foițele peritoneale care acoperă fețele vezicală și intestinală devin confluențe și formează ligamentele late uterine drept și stîng. **Ligamentul lat al uterului**, *lig. latum úteri*, este alcătuit din două foițe de peritoneu: anterioară și posterioară. Ca structură și funcție ea se prezintă ca *mezoual uterului*, *mesométrium*. Ligamentele late uterine, drept și stîng, se îndreaptă spre pereții laterali ai micului bazin, unde continuă în foița parietală a peritoneului. Pe marginea superioară liberă a ligamentului lat uterin între foițele lui se află salpingele. Porțiunea ligamentului lat adiacent la salpinge a primit numirea de *mezoual salpingelui*, *mesosalpinx*, între foițele căruia se află epooforonul. Ceva mai jos de locul fixării pe uter a ligamentului propriu al ovarului, de la fața antero-laterală a

uterului își ia originea **ligamentul rotund al uterului**, *lig. tères uteri*. Acest ligament constituie un travu fibros dur de formă cilindrică, avînd o grosime de 3—5 mm, și conținînd fibre musculare. Ligamentul rotund al uterului este situat între foițele ligamentului lat al uterului, se îndreaptă inferoanterior spre orificiul profund al canalului inghinal, trece prin el și sub formă de fascicule fibroase separate se inseră în țesutul adipocelular al pubisului. Pe foița posterioară a ligamentului lat uterin se fixează ovarul cu marginea lui mezovarică. Porțiunea ligamentului lat uterin care aderă la ovar se numește *mezoual ovarului*, *mesovarium*. În jurul colului uterin mai ales bilateral de el sub peritoneu e situat un țesut conjunctiv lax numit **parametru**, *paramétrium*, care constituie în fond o bază subseroasă modificată. La baza ligamentelor late ale uterului, între uter și pereții bazinului, trec fascicule fibroase și celule musculare care formează ligamentele cardinale ale uterului, *ligg. cardinalia* (V. N. Tonkov). Cu marginile lor inferioare ligamentele cardinale ale uterului se unesc cu fascia diafragmului urogenital și împiedică deplasările laterale ale uterului.

Modificările funcționale ale uterului.

În peretele uterului se produc modificări de structură atît în timpul gravidității, cît și pe parcursul ciclului menstrual. La femeie ciclul menstrual implică modificări periodice în mucoasa uterină, care țin de procesul de maturizare a ovocitului în ovar și de ovulație. În acest ciclu cu o durată de aproximativ 28 de zile distingem 3 faze: menstruală, postmenstruală și de secreție.

Faza menstruală (faza de descuamație) survine în cazul cînd ovocitul a rămas nefecundat. În cadrul acestei faze stratul superficial (funcționant) al tunicii mucoase uterine se detașează și este evacuat împreună cu sîngele din căile genitale (are loc menstruația). Faza menstruală durează 3—5 zile. Prima zi de menstruație coincide în timp cu dispariția corpului galben din ovar și cu începutul maturizării unui folicul nou. Faza postmenstruală (faza de proliferație)

survine după menstruație și durează până la a 11-a — a 14-a zi de la începutul menstruației. În acest răstimp, odată cu creșterea și dezvoltarea foliculului din ovar, în uter se restabilește (proliferează) stratul funcționant al tunicii mucoase, pornind de la stratul ei bazal. La începutul fazei de secreție putem distinge o perioadă scurtă (2—3 zile) de repaos relativ, când în ovar abea începe formarea corpului galben. Ulterior, în faza de secreție (perioada premenstruală) tunica mucoasă a uterului se îngroașă, se pregătește pentru fixarea ovocitului fecundat. În ovar în acest timp se înregistrează activizarea corpului galben. Dacă ovocitul a fost fecundat, embrionul se implantează în tunica mucoasă a uterului. Intervine graviditatea. În timpul sarcinii dimensiunile uterului sporesc, se modifică forma lui. De exemplu, în a 8-a lună de sarcină dimensiunea longitudinală a uterului atinge 20 cm, grosimea peretelui lui e de circa 3 cm, el capătă o formă ovată. În această perioadă în peretele uterin sporește numărul de celule musculare și dimensiunile caracteristice lui.

Vasele și nervii uterului. Irigarea uterului cu sânge se realizează din artera pară uterină, *a. uterina*, prin ramurile arterei iliace interne, *a. iliaca internă*. Fiecare arteră uterină, *a. uterina*, trece de-a lungul marginii laterale a uterului între foițele ligamentului uterin lat, cedând ramuri spre fețele lui anterioară și posterioară. Lângă fundul uterului artera uterină trimite ramuri spre salpinge și ovar. Sângele venos este transportat în plexurile venoase uterine drept și stâng, *plexus venosus úteri*, din care pornesc venele uterine, *v. uterina*, precum și venele afluențe în venele ovariene iliace interne și la plexurile venoase rectale. Vasele limfatice de la fundul uterului se varsă în ganglionii limfatici lombari, de la corpul și colul uterului — în ganglionii limfatici iliaci interni, precum și în ganglionii limfatici sacrali și inghinali (pe traiectul ligamentului rotund al uterului). Inervația uterului se realizează din plexul hipogastric inferior prin nervii viscerali pelvini.

Radioanatomia uterului. Pentru a rea-

liza investigații radiologice ale uterului în cavitatea lui se introduc materii radiocontrastante (se face metrosalpingografia). Pe radiogramă umbra cavității uterine are aspect trigonal cu laturi întrucîtva concave. Baza triunghiului e orientată superior, iar vârful — în jos. Unghiurile superioare corespund orificiilor salpingiene, unghiul inferior corespunde orificiului intern al canalului colului uterin. Cavitatea uterină conține de la 4 la 6 ml de lichid radiocontrastant.

Salpingele

Salpingele (trompa uterină), *túba uterina* (*sálpinx, tuba Fallopii*), este un organ par (vezi fig. 83) care servește drept conduct pentru ovocit de la ovar (din cavitatea peritoneală) în cavitatea uterină. Salpingele sînt situate în cavitatea micului bazin și reprezintă niște conducte de formă cilindrică care pleacă de la uter spre ovar. Fiecare salpinge rezidă pe marginea superioară a ligamentului lat uterin, din care o parte, delimitată superior de salpinge, inferior de ovar și de ligamentul lui propriu, iar lateral de fimbria ovariană, se prezintă în calitate de mezou al salpingelui, *mesosálpinx*. Lungimea salpingelui e de 10—12 cm, lumenul lui oscilînd între 2 și 4 mm. Lumenul salpingelui comunică pe de o parte cu cavitatea uterină printr-un orificiu foarte îngust numit *uterosalpingian, óstium uterinum túbae*, pe de altă parte se deschide cu orificiul abdominal al salpingelui, *óstium abdominalé túbae uterinae*, în cavitatea abdominală în apropierea ovarului. De aici rezultă că la femei cavitatea abdominală comunică prin lumenul salpingelor, prin cavitatea uterină și prin vagin cu mediul extern.

Salpingele ocupă la început o poziție orizontală, apoi, ajungînd la peretele micului bazin, circumscrie ovarul la extremitatea lui tubară și se termină pe fața lui medială. În salpinge distingem următoarele părți: partea uterină, *párs uterina*, situată în profunzimea peretelui uterin, urmează apoi cea mai apropiată de uter parte — istmul salpingelui, *isthmus tubae uteri-*

nae. Aceasta e cea mai îngustă și totodată cea mai groasă parte a salpingelui, care se află între foițele ligamentului uterin lat. Partea salpingelui ce urmează după istm se numește *ampulla* a salpingelui, *ampulla túbae uterinae*, constituind aproape jumătate din lungimea salpingelui. Partea ampulară a salpingelui crește treptat în diametru și trece în următoarea parte, numită *pavilion* al salpingelui, *infundibulum túbae uterinae*, care se termină cu niște *fimbrii* salpingiene, *fimbriae túbae*, lungi și înguste. O fimbrie este mai lungă decât celelalte. Ea ajunge pînă la ovar și se fixează pe el, pentru care fapt e numită *fimbrie ovarică*, *fimbria ovarica*. Rolul fimbriilor ovariene constă în a dirija mișcarea ovocitului spre pavilionul salpingelui. În fundul pavilionului salpingelui se află orificiul abdominal al salpingelui, prin care ovocitul căzut din ovar nimereste în lumenul salpingelui.

Structura peretelui salpingelui. Perețele salpingelui din exterior e prezentat de *tunica seroasă*, *tunica serósă*, sub care se află *baza subseroasă*, *tela subserosa*. Următorul strat al peretelui salpingelui e prezentat de *tunica musculară*, care continuă în musculatura uterină, ce e alcătuită din două straturi. Stratul extern este format din fascicule dispuse longitudinal alcătuite din celule musculare netede. Stratul intern, mai gros, este alcătuit din fascicule de celule musculare orientate circular. Sub tunica musculară se află *tunica mucoasă*, formată din pliuri longitudinale pe tot parcursul salpingelui. Pe măsura apropierii de orificiul abdominal al salpingelui tunica mucoasă devine din ce în ce mai groasă și comportă mai multe pliuri. Ele sînt deosebit de numeroase în pavilionul salpingelui. Tunica mucoasă este tapetată cu un epiteliu, cilia cărui realizează ondulații vibratile în direcția uterului.

Vasele și nervii salpingelor. Irigarea salpingelor se realizează din două surse: ramura tubară, *r. tubarius* de la artera uterină, *a. uterina*. Spre pavilionul salpingelui vin ramuri de la artera ovarică, *a. ovarica*. Sîngele venos de la salpinge

e transportat prin venele omonime spre plexul venos uterin. Vasele limfatice ale salpingelui se scurg în ganglionii limfatici lombari.

Inervația salpingelor e realizată din plexurile uterovaginale și ovarice.

Pe **radiogramă** salpingele au aspectul unor umbre lungi și înguste, dilatate în partea ampulară.

Vaginul

Vaginul, *vagina (cólpos)*, este un organ impar, care are forma unui tub situat în cavitatea pelvină racordat între uter și *rima pudendi*. Inferior, vaginul trece prin diafragma urogenital. Vaginul are o lungime de 8—10 cm, grosimea pereților lui fiind de circa 3 mm. Vaginul este întrucitva incurbat în sens posterior, axul lui longitudinal formează cu axul uterului un unghi obtuz (ceva mai mare de 90°), deschis în sens anterior. Cu extremitatea sa superioară vaginul pornește de la colul uterin, trece inferior, unde cu extremitatea inferioară se deschide în vestibul prin orificiul vaginal, *ostium vaginae*. Acest orificiu este închis de himen, *hymen*, locul de racordare a căruia separă vestibulul de vagin. Himenul constituie o membrană semilunară sau cribroasă. În primul act sexual himenul se rupe și reminiscențele lui persistă sub formă de *caruncule himenale*, *carunculae hymenales*. În stare de relaxare lumenul vaginului pe secțiune transversală are aspectul unei fisuri dispuse transversal.

În vagin distingem *peretele anterior*, *páries antérieur*, care în treimea superioară vine în adiacență cu fundul vezicii urinare, apoi pe tot parcursul aderă la peretele uretrei feminine, concreșcînd cu acesta. *Peretele posterior*, *páries posterior*, al vaginului este acoperit de peritoneu, iar în porțiunea inferioară este adiacent la peretele anterior al rectului. Pereții vaginului, prinzînd în manșon o parte din colul uterin, formează în jurul acestuia o fantă îngustă numită *bolta vaginului*, *fórnix vaginae*. Dat fiind că peretele posterior al vaginului este mai lung decât cel anterior și e racordat mai înalt pe

colul uterin, partea posterioară a fornixului, *pars posterior*, este mai adâncă decât partea anterioară, *pars anterior*.

Structura pereților vaginului. Peretele vaginului este alcătuit din trei tunici. Externă, tunică adventițială, *tunica adventitia*, este alcătuită din țesut conjunctiv lax, care conține un număr mare de fibre elastice, precum și fascicule de fibre de musculatură netedă. Cea medie, tunică musculară, *tunica muscularis*, e constituită în fond din fascicule de celule musculare orientate longitudinal, precum și de fascicule dispuse circumcinct. În partea de sus tunică musculară a peretelui vaginului trece în musculatura uterului, în partea de jos tunică musculară devine mai viguroasă și fasciculele ei intră în legătură cu mușchii perineului. Fasciculele fibrelor striate care încorsetează extremitatea inferioară a vaginului împreună cu uretra constituie un constrictor muscular original.

Tunica internă a peretelui vaginului numită tunică mucoasă, *tunica mucosa*, din lipsa bazei submucoase aderă intim la tunică musculară. Suprafața mucoasei este tapetată de un epiteliu polistratificat plat și nu conține glande. Tunica mucoasă este destul de groasă (circa 2 mm) și formează numeroase pliuri transversale numite *pliuri vaginale*, *rugae vaginales*.

Pe pereții anterior și posterior ai vaginului mai aproape de linia mediană pliurile sînt mai înalte, formînd niște coloane de pliuri, *columnae rugarum*, orientate longitudinal. Prima coloană de pliuri situată pe peretele anterior al vaginului, *columna rugarum anterior*, este mai pronunțată decât cea de pe perețele posterior. În partea de jos el prezintă o proeminență longitudinală numită *carina urethrală a vaginului*, *carina urethralis vaginae*, care corespunde eminenței vaginale a uretrei. Coloana posterioară a pliurilor, *columna rugarum posterior*, se proiectează spre stînga sau spre dreapta de cea anterioară. Din această cauză, în vaginul relaxat coloanele anterioară și posterioară nu se suprapun. Baza coloanelor de pliuri o constituie tunică

mucoasă, care la acest nivel este mai groasă decât în restul pereților și conține fascicule de celule musculare cu numeroase vene. Datorită acestui fapt coloanele de pliuri, au o structură spongioasă.

Vasele și nervii vaginului. Arterele vaginale, *aa. vaginales*, deviază de la artera uterină, precum și de la arterele veziculară inferioară, hemoroidală medie și pudendă inferioară. Sângele venos de la pereții vaginului e transportat prin vene în plexul venos vaginal, iar din acesta în venele iliace interne. Vasele limfatice de la pereții vaginului se ascund în ganglionii limfatici iliaci interni (de la partea superioară a vaginului) și în ganglionii limfatici inghinali (de la partea inferioară a vaginului).

Inervația se realizează din plexul hipogastric inferior și de către ramurile nervului pudend, *n. pudendus*.

GENITALELE FEMININE EXTERNE

Genitalele feminine externe includ regiunea pudendă feminină și clitorul.

Din regiunea pudendă feminină, *pudendum femininum*, fac parte muntele Venus, labiile mari și mici, vestibulul vaginal (fig.84).

Muntele Venus, mons pûbis, e delimitat superior de regiunea abdomenului prin șanțul pubian, de coapse — prin șanțurile șoldurilor. Muntele Venus este acoperit de păr, care la femei nu trece pe regiunea abdominală. În jos vegetația continuă pe labiile mari. În regiunea muntelui Venus țesutul celuloadipos subcutanat este bine dezvoltat.

Labiile mari, labia majora pudendi, constituie un pliu cutanat par de forma rotunjită, consistență elastică, cu lungimea de 7—8 cm și lățimea de 3 cm. Lateral labiile pudende mari delimitează **fanta genitală, rima pudendi**. Labiile mari se unesc prin comisuri: una lată anterioară, *commissura labiorum anterior*, și una îngustă posterioară, *commissura labiorum posterior*. Fețele interne ale labiilor mari sînt orientate una spre alta, sînt de culoare roză și au aspect de tunică mucoasă. Pielea labiilor mari este pigmentată și conține numeroase glande sebacee și sudoripare.

Labiile mici, *lábia minóra pudéndi*, sînt niște pliuri cutanate fine, pare și orientate longitudinal. Labiile pudende mici sînt situate în fanta genitală între labiile pudende mari, delimitînd vestibulul vaginal. Cu fața lor externă ele sînt adiacente la labiile mari, iar fețele lor interne sînt orientate una spre alta. Marginile anterioare ale labiilor mici sînt subțiate și libere. Labiile mici sînt alcătuite din țesut conjunctiv și nu conțin țesut celuloadipos. Comportă în număr mare de fibre elastice, celule musculare și un plex venos. Marginile posterioare ale labiilor mici se unesc, formînd un pliu transversal numit *frenul al labiilor mici, frénulum labiorum pudéndi*. Acesta din urmă delimitează o depresiune de dimensiuni reduse numită *fosa vestibulului vaginal, fós-sa vestibuli vaginae*. Extremitatea superioară a fiecărei labii mici se separă de doi pedunculi îndreptați spre clitor. Pedunculul lateral al labiilor mici evită clitorul în sens lateral și îl încorsetează superior. Unindu-se între ei, pedunculii laterali formează prepuții clitorului, *prepútiúm clitóridis*. Pedunculul medial al labiilor mici este mai scurt. El trece spre clitor din jos și în colescență cu pedunculul din partea opusă formează frenulul clitorului, *frénulum clitóridis*. Pielea labiilor mici comportă glande sebacee.

Vestibulul vaginal, *vestibulum vaginae*, este o depresiune impară naviculară delimitată bilateral de fețele mediale ale labiilor mici, inferior (posterior) se află fosa vestibulului vaginal, superior (anterior) e situat clitorul. În fundul vestibulului e situat orificiul vaginal, *ostium vaginae*, impar. În vestibulul vaginal între clitor, anterior, și accesul în vagin, posterior, se deschide orificiul extern al uretrei, *óstium uréthrae extérnum*, aflat între orificiul vaginal și clitor, superior, *deschizîndu-se* pe vertexul unei papile de mici dimensiuni.

În vestibulul vaginal se deschid canalele glandelor vestibulare mari și mici.

Glanda vestibulară mare, *glándá vestibuláris májor* (glandele Bartholin), constituie o formațiune pară, ce este un analog al glandelor bulbouretrale la băr-

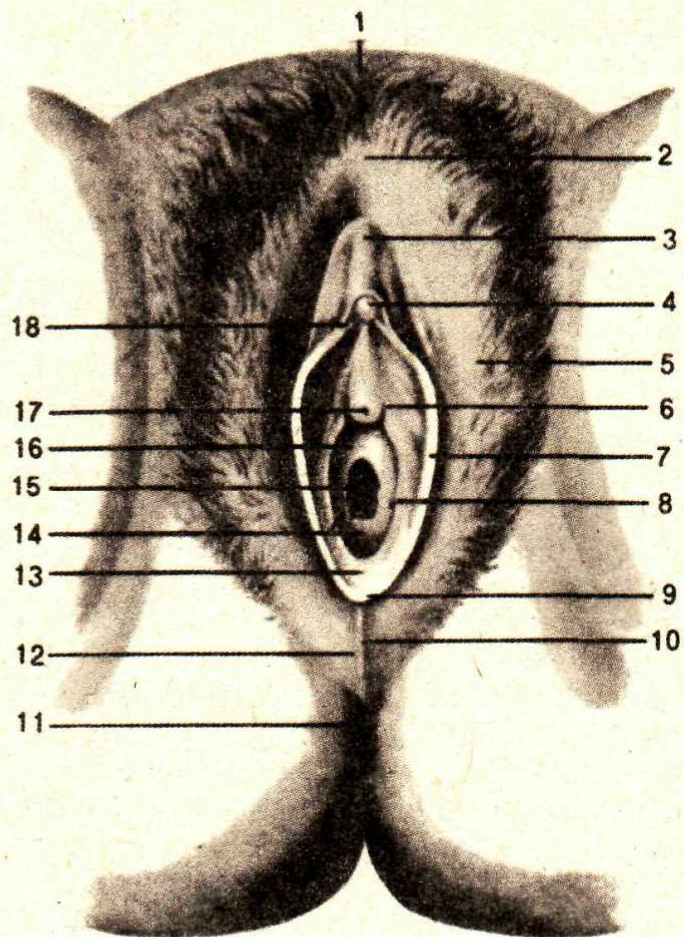


Fig. 84. Genitalele feminine externe.

1 — mons pubis ; 2 — commissura labiorum anterior ; 3 — preputium clitoridis ; 4 — glans clitoridis ; 5 — labium majus pudendi ; 6 — ductus paraurethrales ; 7 — labium minus pudendi ; 8 — ductus glandulae vestibularis majoris (orificiu) ; 9 — frenulum labiorum pudendi ; 10 — commissura labiorum posterior ; 11 — anus ; 12 — perineum ; 13 — fossa vestibuli vaginae ; 14 — hymen ; 15 — ostium vaginae ; 16 — vestibulum vaginae ; 17 — ostium urethrae externum ; 18 — frenulum clitoridis.

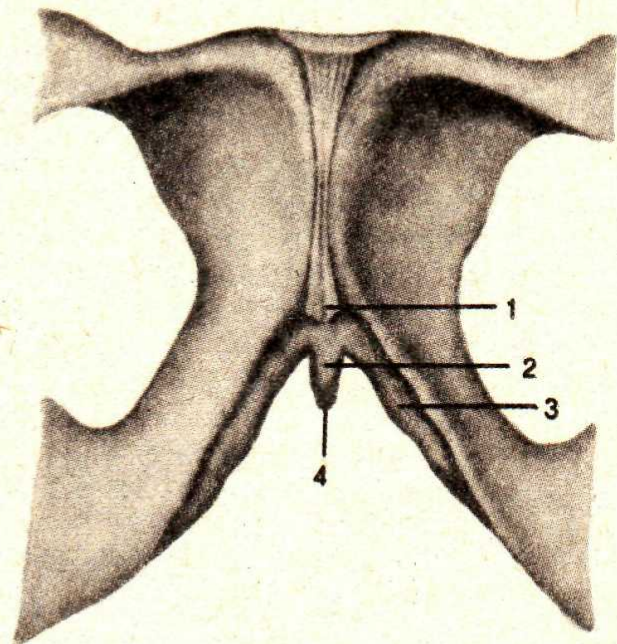


Fig. 85. Clitor.

1 — frenulum clitoridis ; 2 — corpus clitoridis ; 3 — crus clitoridis ; 4 — glans clitoridis.

bat. Glandele mari vestibulare sînt situate la baza labiilor pudende mici posterior de bulbul vestibulului și secretă un lichid mucilaginos, care umectează peretele accesului în vagin. Sînt niște glande alveolotubulare de formă ovală cu dimensiunile unui bob de mazăre ori fasole. Canalele glandelor mari ale vestibulului se deschid la baza labiilor pudende mici.

Glandele vestibulare mici, *glândulae vestibuláres minóres*, sînt situate în profunzimea peretelui vestibulului vaginal, deschizîndu-se în acesta.

Bulbul vestibulului, *búlbus vestibuli*, ca dezvoltare și structură este analog corpului spongios impar al membrului masculin, are o formă de potcoavă cu partea medie subțiată și e situat între orificiul extern al uretrei și clitor. Părțile laterale ale bulbului vestibular sînt întrucîtva aplatizate și se află în baza labiilor pudende mari aderînd cu extremitatea sa posterioară la glandele Bartholin. Din exterior bulbul vestibulului este acoperit de fasciculele mușchiului bulbar. Bulbul vestibular este alcătuit dintr-o rețea venoasă densă, venele căruia sînt încorsetate în țesut conjunctiv și fascicule de celule musculare netede.

Clitorul, *clitoris*, este omologul corpilor cavernoși ai penisului și este alcătuit din corpul cavernos par al clitorului, *córpus cavernósus clitóridis*, fiecare parte a căruia începe cu un peduncul clitoridic, *crús clitóridis*, de la periostul ramurii inferioare a osului pubian (fig. 85). Pedunculii clitorului au o formă cilindrică și se unesc sub porțiunea inferioară a simfizei pubiene formînd corpul clitorului, *córpus clitóridis*, cu o lungime de la 2,5 la 3,5 cm. Corpul clitorului din exterior este tapetat de o tunică albuginee densă, *túnica albúginea córporum cavernosórum, dextrum et sinístum*, iar clitorul se termină cu gland, *glans clitóridis*.

Corpii cavernoși ai clitorului ca și corpii cavernoși ai penisului sînt alcătuiți din țesut cavernos, deși cavernele sînt de dimensiuni mici. În porțiunea superioară clitorul este delimitat de prepuțitul clitorului, *prepútium clitóridis*, iar în partea de jos există frenulul clitorului, *frénulum clitóridis*.

Uretra feminină, *uréthra femininã*, este un organ impar, care începe de la vezica urinară prin orificiul intern al uretrei, *óstium uréthrae intèrnum*, și se termină cu orificiul extern, *óstium uréthrae extèrnum*, care se termină anterior și superior de orificiul vaginal. Uretra feminină reprezintă un tub scurt, ușor incurbat în sens posterior, avînd o lungime de 2,5—3,5 cm și diametrul de 8—12 mm. Pe traiectul său uretra feminină concrește cu peretele anterior al vaginului. Îndreptîndu-se în sens inferior, uretra evită inferoposterior marginea inferioară a simfizei pubiene, penetrînd diafragma urogenital.

În peretele uretrei feminine distingem tunicile mucoasă și musculară. **Tunica mucoasă, *túnica mucosa***, comportă pe suprafața ei niște pliuri longitudinale și depresiuni numite lacune uretrale, *lacúnae urethráles*, iar în profunzimea tunicii mucoase comportă glande uretrale, *gll. urethráles*. Unul din pliurile tunicii mucoase aflat pe peretele posterior al uretrei este deosebit de dezvoltat; el constituie creasta uretrală, *crísta urethrális*. Spre exterior de tunica mucoasă se află tunica musculară, *túnica muscularis*, în care distingem straturile longitudinal intern și circular extern. Stratul circular concrescut cu tunica musculară a vezicii urinare încorsetează orificiul intern al uretrei, alcătuiind sfincterul involuntar al acesteia. În porțiunea inferioară la nivelul penetrării prin diafragma urogenital uretra feminină este circumscrită în fascicule de fibre musculare care formează sfincterul voluntar, *m. sphíncter uréthrae*.

Vasele și nervii genitalelor feminine externe. Labiile pudende mari și mici sînt irigate de ramurile labiale anterioare, *rr. labiáles anterióres*, din artera pudendă externă, ce este o ramură a arterei femurale, precum și din ramurile labiale posterioare, *rr. labiáles posteriores*, din artera perineală, ce constituie o ramură a arterei pudende interne. Sîngele venos de la labiile mari și mici este transportat prin venele omonime în venele iliace interne, *vv. iliácae intèrnae*. Vasele limfatice ale

labiilor mari și mici se scurg în ganglionii limfatici inghinali. Inervația labiilor mari și mici este realizată de ramurile labiale anterioare, *rr. labiales anteriores*, se deviază de la nervul ilioinghinal, de ramurile labiale posterioare, *rr. labiales posteriores*, venite de la nervul perineal, și de ramurile genitale, *rr. genitales*, din nervul genitofemural. În irigarea cu sânge a clitorului și a bulbului vestibular participă artera profundă a clitorului, *a. profunda clitoridis*, artera dorsală a clitorului, *a. dorsalis clitoridis*, arterele bulbului vestibular, *a. búlbi vestibuli vaginae*, care deviază de la artera pudendă internă. Singele venos de la clitor se scurge prin vena dorsală profundă a clitorului, *v. dorsalis profunda clitoridis*, în plexul venos vezicular și prin vena profundă a clitorului, *v. profundae clitoridis*, în vena pudendă internă. Vena bulbului vestibular, *v. búlbi vestibuli*, e afluentă la vena pudendă internă și la venele hemoroidale inferioare. Vasele limfatice de la clitor și bulbul vestibular se scurg în ganglionii limfatici inghinali. Inervația clitorului e realizată de ramurile nervului dorsal al clitorului, *n. dorsalis clitoridis*, din nervul pudend și nervii cavernoși ai clitorului, *nn. cavernosi clitoridis*, care deviază de la plexul hipogastric inferior.

Particularitățile de vîrstă ale genitalelor feminine

La fata nou-născută ovarele au formă cilindrică, iar în copilăria secundă (8—12 ani) ele îmbracă o formă ovală.

Lungimea ovarului la nou-născută e de 1,9 cm, lățimea — de 3—7 mm. În perioada primei copilării lungimea atinge 2,5 cm, în perioada prepubertară și pubertară lungimea ovarului sporește pînă la 5 cm cu o lățime de 3 cm și o grosime de 1,5 cm. Masa ovarului la nou-născută echivalează cu 0,16 g, în vîrsta de sugară (sub un an) — 0,84 g, în perioada primei copilării (4—7 ani) — 3,3 g, iar în perioada pubertară — 6,03 g. La femei după 40—50 de ani masa ovarelor se reduce, iar după 60—70 de ani are loc atrofia treptată a ovarelor. La fetele nou-născute și de vîrstă sugară suprafața ovarelor

este netedă, în vîrstă prepubertară pe suprafața lor apar rugozități condiționate de tumefierea foliculilor maturizanți și prezența corpurilor galbene în țesutul ovarian. La nou-născute în țesutul ovarelor există foliculi primordiali, în vîrsta de sugară apar foliculi primari ai ovarului. La vîrsta prepubertară în substanța precorticală a ovarelor se formează foliculi secundari (veziculari), care, pe secțiuni de organ au aspect de cavități cu conținut translucid.

La nou-născute ovarele sînt încă situate în afara cavității micului bazin, superior de simfiza pubiană și sînt puternic înclinate în sens anterior. Pe la vîrsta de 3—5 ani ovarele realizînd o deplasare în jos și o turație în jurul axului lung de circa 90°, ocupă o poziție transversală. Către perioada primei copilării (4—7 ani) ovarele coboară în cavitatea pelvină, unde ocupă o poziție caracteristică pentru femeia matură.

La nou-născută, în vîrsta de sugară și în perioada primei copilării (sub 3 ani) uterul are o formă cilindrică, fiind aplatizat în sens anteroposterior. În perioada copilăriei secunde uterul devine ovat cu fund dilatat. La vîrsta prepubertară aspectul uterului devine piriform, similar cu cel de la femeia matură.

Lungimea uterului la nou-născută atinge 3,5 cm ($\frac{2}{3}$ revenind colului). Către vîrsta de 10 ani lungimea uterului sporește pînă la 5 cm, în adolescență — la 5,5 cm, pe cînd la femeia matură lungimea e de 7—8 cm. În copilăria secundă (8—12 ani) lungimea corpului și cea a colului uterin sînt cvazie-gale. În perioada prepubertară lungimea corpului uterin sporește relativ (4,87 cm), atîngînd în adolescență dimensiunea de 5,54 cm.

Masa uterului lă început crește lent, apoi accelerează. La nou-născută masa uterului constituie 3,5 g. La vîrsta prepubertară (12—15 ani) ea înregistrează cc. 6,5 g, în adolescență (16—20 de ani) — 20—25 g. Uterul atinge valori maxime de greutate pe la vîrsta de 30—40 de ani (45—50 g), iar după 50 de ani masa lui trece în involuție treptată.

Canalul colului uterin la nou-născută este larg, ca regulă conține un dop gela-

tinus cervical (după Kristeller). Tunica mucoasă a uterului comportă niște pliuri ramificate, care pe la vârsta de 6—7 ani dispar. Glandele uterine, puține la număr, odată cu vârsta devin tot mai multe, structura lor se complică și spre perioada de maturitate sexuală acestea se ramifică. Tunica musculară a uterului, subdezvoltată la nou-născută, se îngroașă pe parcursul creșterii uterului, mai ales după vârsta de 5—6 ani.

La nou-născute uterul este înclinat anterior. Colul uterin este orientat infero-posterior. Uterul ocupă o poziție înaltă, proeminând de asupra simfizei pubiene. Ligamentele uterului sînt slabe, din care cauză uterul poate să se deplaseze lateral. După vârsta de 6 ani în circumferința uterului și între foițele ligamentelor lui late apar cantități masive de țesut conjunctiv și adipos. Pe măsura sporirii dimensiunilor bazinului și din cauza coborîrii organelor situate în el, uterul se deplasează treptat în sens anterior și ocupă, în vârsta prepubertară, poziția firească a acestui organ la femeia matură.

În vîrstă avansată și în senescentă din cauza diminuării volumului de țesut adipos în cavitatea micului bazin sporește mobilitatea uterului.

Salpingele la nou-născută au o formă incurbată și nu contactează cu ovarele. În perioada maturizării sexuale (în vîrsta prepubertară) odată cu creșterea uterului, ligamentelor lui late și sporirii cavității micului bazin salpingele își pierd caracterul contort, coboară în jos și se apropie de ovare.

Lungimea salpingelor la nou-născută e de cc. 3,5 cm, în perioada maturizării sexuale lungimea lor crește accelerat. La femeile de vîrstă avansată pereții salpingelor se subțiază brusc de pe urma atrofiei tunicii musculare; pliurile tunicii mucoase dispar.

Vaginul la nou-născută este scurt (2,5—3,5 cm), incurbat, peretele anterior este mai scurt decît cel posterior. Porțiunea inferioară a vaginului este orientată anterior. De pe urma acestui fapt axul longitudinal al vaginului formează cu axul uterului un unghi obtuz deschis anterior. Orificiul vaginului este îngust. Pînă la vârsta de 10 ani vaginul

se modifică lent, însă în perioada prepubertară dezvoltarea lui accelerează.

La nou-născută pubisul este bombat, labiile mari sînt laxe, intumescente. Labiile mici sînt acoperite incomplet de labiile mari. Vestibulul vaginal este adînc mai ales în partea lui anterioară, unde se află orificiul extern al uretei. Vestibulul vaginal în treimea posterioară este delimitat de labiile mari, iar în porțiunile anterioare — de labiile mici. Himenul este compact. Glandele vestibulare la nou-născută sînt subdezvoltate.

La naștere uretra feminină are o lungime de 2,3—3,0 cm, este relativ largă și în porțiunea inferioară este incurbată, formînd un unghi obtuz deschis anterior. Tunica mucoasă a uretrei și sfincterul (extern) al acesteia se formează în vîrsta infantilă (cître 12—13 ani).

PERINEUL

Perineul, *perinéum*, constituie un complex de țesuturi moi (piele, mușchi, fascii), care închide ieșirea din cavitatea micului bazin.

Perineul ocupă regiunea delimitată anterior de marginea inferioară a simfizei pubiene, posterior — de vîrfurile coccisului și bilateral — de ramurile inferioare ale oaselor pubiene și ischiatice, precum și de tuberozitățile ischiatice. Dacă considerăm drept puncte laterale extreme ale perineului tuberozitățile ischiatice, iar anterior — punctul inferior al simfizei pubiene și posterior — vîrfurile coccisului, atunci conturul perineului se prezintă în formă de romb.

Linia transversală, care unește tuberozitățile ischiatice, imparte această regiune în două părți de formă trigonală: partea anterioară a fost numită *regiune urogenitală*, *regio urogenitalis*, iar cea inferoposterioară — *regiune anală*, *regio anális*. În perimetrul regiunii urogenitale se află diafragmul urogenital, iar în regiunea anală — diafragmul bazinului. Ambele diafragme limitrofează reciproc cu bazele lor, avînd vîrfurile orientate, respectiv, spre simfiza pubiană și spre coccis.

În sensul restrîns al noțiunii prin perineu subînțelegem regiunea situată între

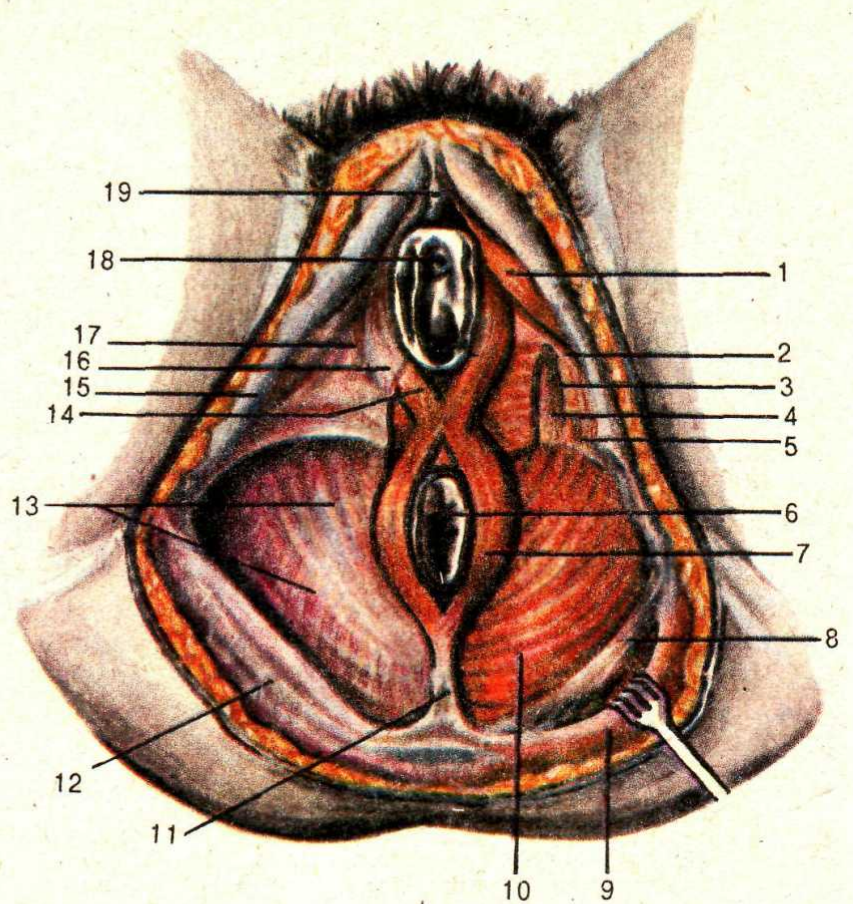


Fig. 86. Mușchii și fasciile perineului feminin.

1 — m. ischiocavernosus ; 2 — fascia diaphragmatis urogenitalis inferior ; 3 — m. transversus perinei profundus ; 4 — fascia diaphragmatis urogenitalis superior ; 5 — m. transversus perinei superficialis ; 6 — anus ; 7 — m. sphincter ani externus ; 8 — lig. sacrotuberale ; 9 — m. gluteus maximus ; 10 — m. levator ani ; 11 — lig. ano-coccygeum ; 12 — fascia glutea ; 13 — fascia diaphragmatis pelvis inferior ; 14 — m. bulbospongiosus ; 15 — os ischii ; 16 — fascia perinei superficialis ; 17 — diaphragma urogenitale ; 18 — ostium urethrae externum ; 19 — glans clitoridis.

genitalele externe, anterior, și anus, posterior, ceea ce corespunde centrului tendinos al perineului, *centrum tendineum perinei*. La femei această porțiune se întinde de la marginea posterioară a fantei genitale pînă la marginea anterioară a anusului (fig. 86), iar la bărbați — de la marginea posterioară a scrotului pînă la marginea anterioară a anusului (fig. 87). În sens anteroposterior pe pielea perineului trece o fîșie pigmentată — sutura (mediană), *râphe (mediana)*, care la bărbați continuă în rafeul scrotal.

Diafragul urogenital (regiunea urogenitală) și diafragul bazinului (regiunea anală) constituie o placă musculo-fascială formată din două straturi de mușchi (superficiali și profunzi) și de fascii. În regiunea anală mușchii diafragmului bazinului sînt situați între fasciile lui superioară și inferioară. Mușchii diafragmului urogenital în stratul lor profund se includ între fasciile superioară și inferioară ale diafragmului urogenital. Această placă musculo-fascială privită din cavitatea micului bazin este acoperită în întregime de foiața parietală

a fasciei bazinului, iar din exterior (de jos) — de fascia superficială.

Diafragul urogenital, *diaphragma urogenitalis*, ocupă partea anterioară a perineului și are o formă de triunghi, vîrfurile cărui este orientat spre simfiza pubiană. Laturile sînt delimitate de ramurile inferioare ale oaselor pubiene și ischiatice, baza coincide cu linia ce unește imaginare tuberozitățile ischiatice. Prin diafragul urogenital la bărbați trece uretra, iar la femei — uretra și vaginul.

Mușchii diafragmului urogenital se împart în superficiali și profunzi. Din cei superficiali fac parte : mușchiul superficial transvers al perineului, mușchiul ischiocavernos și mușchiul bulbospongios. Mușchiul superficial transvers al perineului, *m. transversus perinei superficialis*, este par, situat în stratul profund al țesutului adipocelular subcutan, are originea pe ramura inferioară a osului ischiatic lîngă tuberozitate ischiatică, se îndreaptă transvers în întîmpinarea mușchiului omonim din partea opusă și se inseră în centrul tendinos al perineului. O parte din fibrele acestui mușchi se întrețese

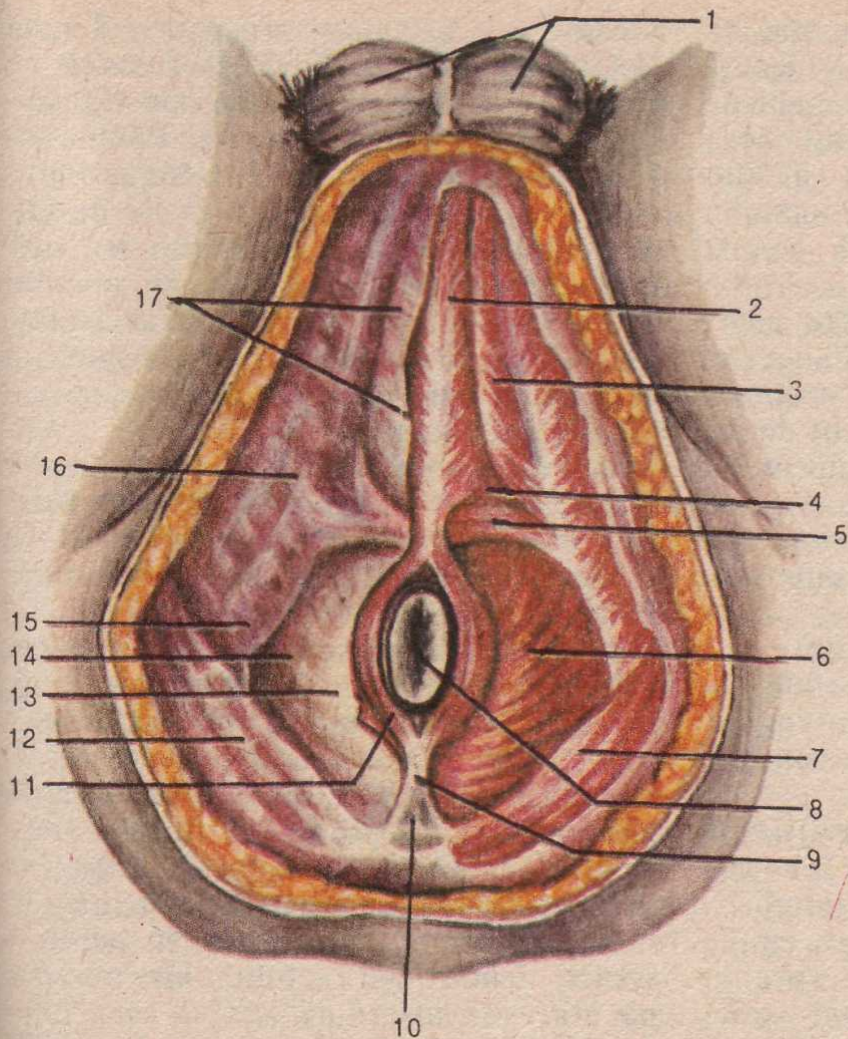


Fig. 87. Mușchii și fasciile perineului masculin.

1 — scrotum; 2 — m. bulbospongiosus; 3 — m. ischiocavernosus; 4 — diaphragma urogenitale; 5 — m. transversus perinei superficialis; 6 — m. levator ani; 7 — m. gluteus maximus; 8 — anus; 9 — lig. ano-coccygeum; 10 — os coccygis; 11 — m. sphincter ani externus; 12 — fascia glutea; 13 — fascia diaphragmatis pelvis inferior; 14 — fossa ischio-rectalis; 15 — tuber ischiadicum; 16 — fascia m. obturatorius externi; 17 — fascia perinei superficialis.

în sfîncterul extern al anusului și în mușchiul bulbospongios din partea opusă. Mușchii superficiali transversali consolidează și centrul tendinos al perineului. Mușchiul ischiocavernosus, *m. ischiocavernosus*, este par, are origine pe ramura inferioară a osului ischiatic, aderă lateral la rădăcina penisului (la bărbați), iar cu extremitatea lui anterioară se inseră în tunica albuginee a corpului cavernos al penisului sau clitorului (la femei). Ambii mușchi, contractîndu-se, contribuie la erecție. Mușchiul bulbospongios, *m. bulbospongiosus*, este constituit din două jumătăți, avînd originea pe rafeu la suprafața inferioară a bulbului penian, cuprinde din dreapta și din ștînga bulbul și corpul spongios al penisului și se inseră pe tunica lui albuginee și pe fascia superficială de pe dorsul penisului. Contractîndu-se, mușchiul compresează bulbul, corpii cavernoși și vena dorsală

a penisului, precum și glandele bulbouretrale, de asemenea concurează la erecție. La femei mușchiul bulbospongios, *m. constrictor cûnni*, s. *sphincter vaginae*, constituie un organ par, circumcinct pe vagin în regiunea orificiului acestuia. Acest mușchi are originea pe centrul tendinos al perineului și pe sfîncterul extern al anusului, se inseră pe fața dorsală a clitorului, întreșindu-se în membrana lui albuginee. Pe traiect acest mușchi aderă inferior la glandele vestibulului.

Contractîndu-se, acești mușchi realizează constricția accesului în vagin, compresează glanda mare a vestibulului, bulbul vestibular și venele eferente din acesta.

Din mușchii profunzi ai diafragmului urogenital fac parte mușchiul transvers profund al perineului și sfîncterul uretrei. Mușchiul transvers profund al perineului, *m. transvêr-*

mus perinei profundus, este par, are aspectul unei lamele fine cu originea pe ramurile oaselor ischiatice și pubiene. Pe linia mediană a perineului acest mușchi printr-un tendon plat jonționează cu tendonul mușchiului omonim din partea opusă și formează centrul tendinos al perineului. Ambii mușchi fortifică diafragma urogenital. Tot aici e situat mușchiul impar, numit **sfincter al uretrei**, *m. sphincter uréthrae*, fasciculele de fibre ale căruia sînt de orientare eminentemente circulară, cuprinzînd la bărbați partea membranoasă a uretrei, iar la femei — uretra ca atare, avînd originea, parțial, pe ramurile inferioare ale oaselor pubiene.

La bărbați fasciculele de fibre ale acestui mușchi se inseră pe prostată, iar la femei se întreșese în peretele vaginului. Acest mușchi se prezintă ca constrictor voluntar al uretrei.

Diafragma pelviană *diaphragma pélvis*, ocupă partea posterioară a perineului și are aspectul unui triunghi cu vîrfurile orientat spre coccis, iar cu celelalte două unghiuri orientat spre tuberozitățile ischiatice. Prin diafragma pelvin la bărbați ca și la femei, trece porțiunea terminală a rectului.

Stratul superficial de mușchi ai diafragmului pelvin e prezentat de mușchiul impar numit **sfincter extern al anusului**, *m. sphincter ani externum*, circumcinct pe porțiunea terminală a rectului. Sfincterul extern al anusului este alcătuit din cîteva fascicule, dintre care cele superioare se inseră în țesutul adipocelular subcutan. Fibrele care au originea pe vîrfurile coccisului cuprind anusul și se inseră în centrul tendinos al perineului. Cele mai profunde fascicule musculare cuprind porțiunea inferioară a rectului și aderă la mușchiul levator al anusului. Toate fasciculele sfincterului extern al anusului, contractînduse, realizează constricția (închiderea) orificiului anal.

Din mușchii profunzi ai diafragmului bazinului fac parte următorii doi, care formează porțiunea posterioară a fundului cavității micului bazin: mușchiul levator al anusului și mușchiul coccigian. **Mușchiul levator al anusului**, *m.*

levator ani, este par, are aspectul unei lame trigonale fine, care formează cu mușchiul analog din partea opusă o pîlnie deschisă în sens superior. Părțile inferioare ale ambilor mușchi, îngustînduse în jos, prind rectul într-un fel de laț. Mușchiul levator al anusului are originea pe peretele lateral al micului bazin prin cîteva fascicule. Fasciculele anterioare au originea pe fața internă a ramurii inferioare a osului pubian, fasciculele laterale — pe arcul tendinos al mușchiului levator al anusului, *arcus tendineum musculi levatoris ani*, care se prezintă ca o tumefiere arcuată a fasciei bazinului în locul unde aceasta acoperă fascia obturatorie, *fascia obturatoria*. Fasciculele mușchiului drept și stîng, levatori ai anusului, se îndreaptă inferoposterior și se unesc unele cu altele, circumcinct la rect, apoi se îndreaptă inferomedial. O parte din fibrele mușchilor levatori ai anusului se întreșese în prostată (la bărbați), în peretele vaginului (la femei), precum și în peretele vezicii urinare și rectului, iar mușchii ca atare se inseră pe vîrfurile coccisului prin ligamentul anococcigian, *lig. anococcygeum*. La contracția mușchiului levator al anusului se încordează și se ridică fundul bazinului, se realizează anterotracțiunea superioară a porțiunii distale a rectului cu o compresie simultană. La femei acest mușchi realizează de asemenea constricția accesului în vagin și apropie peretele posterior al vaginului de cel anterior.

Mușchiul coccigian, *m. coccygeus*, este par, are originea pe spina ischionului și ligamentul sacrospinos, trece medial și posterior pentru a se insera pe marginea laterală a coccisului și pe vîrfurile sacului. Fasciculele acestui mușchi aderă medial la ligamentul sacrospinos, o parte din ele se întreșese în acesta, consolidînd partea posterioară a diafragmului bazinului.

Fasciile perineului. În perineu distingem fascia lui superficială, fasciile superioară și inferioară ale diafragmului bazinului, precum și fasciile superioară și inferioară ale diafragmului urogeni-

tal. Fascia superficială (subcutană) a perineului, *fascia superficialis perinei*, este slab pronunțată și constituie o continuare a fasciei subcutane comune care acoperă părțile adiacente ale corpului. Această fascie aderă de jos (din exterior) la mușchii superficiali ai diafragmului urogenital, *m. transversus perinei superficialis*, *m. ischiocavernosus* et *bulbospongiosus*, crescând cu fasciile lui proprii. La bărbați spre anterior fascia superficială a perineului continuă în fascia superficială a penisului. Ea concrește bilateral cu tuberozitățile ischiatică. Sub fascia superficială a perineului în porțiunea lui posterioară se află **fascia inferioară a diafragmului bazinului**, *fascia diaphragmatis pelvis inferior*. Posterior această fascie concrește cu fascia proprie a mușchiului fesier mare, prezentându-se ca o continuare a acestuia în sens anterior. Apoi această fascie acoperă fosa ischiorectală. În această fosă fascia tapetează fața externă a mușchiului obturatoriu, ajungând la vârful fosei ischiorectale, apoi trece pe fața externă a mușchiului levator al anusului. Trecând pe fața externă a sfincterului exterior al anusului, fascia inferioară a diafragmului bazinului se inseră în țesutul celular circumiacent la anus, iar anterior ajunge pînă la marginea posterioară a diafragmului urogenital, unde vine în coalescență cu fasciile lui inferioară și superioară. Superior (dinspre cavitatea bazinului) mușchiul levator al anusului este acoperit de fascia numită **fascia superioară a diafragmului pelvin**, *fascia diaphragmatis pelvis superior*. În acest mod, *m. levator ani*, *m. coccygeus*, precum și *m. sphincter ani externus*, împreună cu fasciile inferioară și superioară ale diafragmului bazinului care le acoperă, formează o placă musculofascială numită diafragm al bazinului (pelvin). **Fascia inferioară a diafragmului urogenital (membrana perineului)**, *fascia diaphragmatis urogenitalis inferior (membrana perinei)*, este situată între mușchii superficiali și profunzi, acoperind de jos (din exterior) mușchiul transvers profund al perineului, precum și sfincterul uretrei. Superior, pe acești mușchi se întinde

fascia superioară a diafragmului urogenital, *fascia diaphragmatis urogenitalis superior*. Între aceste fascii se află glandele bulboaretrale (glandele Cooper), la bărbați, sau glandele vestibulare mari (glandele Bartholin), la femei. Fasciile superioară și inferioară ale diafragmului urogenital concresec bilateral cu periostul ramurilor inferioare ale oaselor ischiatică și pubiene. Ambele aceste fascii vin în coalescență sub simfiza pubiană formînd ligamentul transvers al perineului, *lig. transversum perinei*. Acest ligament se află anterior pe porțiunea membranoasă a uretrei și nu ajunge pînă la ligamentul arciform al pubisului, din care cauză între aceste două ligamente rămîne o fantă îngustă prin care trec vena dorsală și arterele penisului (clitorului).

Fascia superioară a diafragmului bazinului constituie o parte a foitei parietale a fasciei bazinului, *fascia pelvis*. O parte din fascia bazinului, care formează septuri între organele interne situate în cavitatea micului bazin se numesc **fascie viscerală a bazinului**, *fascia pelvis visceralis*. Anterior, între simfiza pubiană și partea inferioară a vezicii urinare fascia viscerală a bazinului formează ligamente pare pubovezicale (puboprostatice) *ligg. pubovesicales (puboprostáticas)*. Între vezica urinară și rect la bărbați fascia viscerală a bazinului formează o lamelă dispusă frontal — septul rectovezical, *septum rectovesicale*. La femei între rect și vagin fascia viscerală a bazinului formează un sept transversal rectovaginal, *septum rectovaginale*.

Perineul feminin comportă anumite particularități caracteristice (vezi fig. 86). De exemplu, diafragmul urogenital la femei ocupă o suprafață mai mare, mai ales în lățime, el este penetrat nu numai de canalul urogenital ci și de vagin. Mușchii acestei regiuni sînt mai puțin viguroși decît mușchii omonimi de la bărbat. Mușchiul transvers superficial plat al perineului deseori lipsește definitiv. Și mușchiul transvers profund al perineului este subdezvoltat. Ambele fascii (superioară și inferioară) ale diafragmului urogenital la femei, din

contra sînt mai viguroase. Fasciculele musculare ale sfincterului uretrei feminine cuprind totodată și vaginul, întretesîndu-se în peretele lui. Centrul pelvinos al perineului e plasat între vagin și anus, fiind alcătuit din fibre tendinoase și elastice întretesute.

Fosa ischiorectală. În regiunea perineului, bilateral de anus se află o depresiune pară, numită fosă ischiorectală, *fossa ischiorectalis*. Ea are o formă prismatică și este umplută de țesut celuloadipos, conține vase și nervi, fiind deschisă în sens inferior și îngustată în partea de sus (vezi fig. 87). Pe secțiune în plan frontal are un aspect de triunghi cu vîrfurile orientate în cavitatea vaginului. Apexul fosei ischiorectale corespunde marginii inferioare a arcului tendinos al fasciei pelvine, *arcus tendineus fasciae pelvis*. Peretele lateral al fosei ischiorectale este format de mușchiul obturator acoperit de fascia internă și de fața interioară a tuberozității ischiatică. Peretele medial al fosei este delimitat de fața externă a mușchiului levator al anusului și de sfincterul extern al anusului, ambii acoperiți de fascia inferioară a diafragmului pelvin. Peretele posterior al fosei ischiorectale este format de fasciculele posterioare ale mușchiului levator al anusului și de mușchiul cocchigian. Peretele anterior al fosei ischiorectale este constituit de mușchii transversali ai perineului. Țesutul celuloadipos, care umple fosa ischiorectală execută funcția de pernă elastică.

Vasele și nervii perineului. Irigarea perineului cu sînge se realizează din ramurile arterei pudende interne, *a. pudenda interna*, care iese din cavitatea pelvină prin orificiul ischiatic mare, ocolește spina ischiatică și apoi prin orificiul ischiatic mic intră în fosa ischiorectală, unde de la ea deviază cîteva ramuri de mare calibru: artera rectală inferioară, *a. rectalis inferior*; artera perineală, *a. perinealis*, artera dorsală a penisului sau clitorului, *a. dorsalis penis, s. clitoridis*. Sîngele venos este transportat prin venele omonime în vena iliacă internă. Vasele limfatice se scurg în ganglionii limfatici inghinali superficiali. Inervația perineului se realizează prin

ramurile nervului pudend de nervii rectali inferiori, *nn. rectales inferiores*, de nervii perineali, *nn. perineales*, și de nervii anococchigieni, *nn. anococcygei*, ultimii fiind ramuri ale nervului cocchigian.

Aparatul urogenital în filogeneză

La vertebratele inferioare cunoaștem trei generații de organe excretoare, care se succed: pronefrosul, mezonefrosul și metanefrosul, sau rinichiul definitiv.

Pronefrosul, pronephros, constituie cea mai simplă formă de organ excretor care apare la embrionii tuturor vertebratelor, însă persistă la indivizii maturi și funcționează doar la unele specii de pești. Pronefrosul este un organ par alcătuit din cîteva canalicule excretoare (pronefride). La un capăt al canaliculului se află o pîlnie, care se deschide în cavitatea corpului, iar la altă extremitate canaliculul se unește cu canalul evacuator care trece de-a lungul corpului. Canalele drept și stîng în porțiunea caudală a corpului se deschid în exterior sau sînt confluențe în porțiunea terminală a tubului digestiv. În apropierea pîlniilor protonefridelor se află glomerulii vasculari în care se realizează filtrarea lichidului eliminat la început în cavitatea corpului, pentru a pătrunde apoi în lumenul canaliculului.

La embrionii vertebratelor superioare primordiile pronefrosului involuează timpuriu, cedînd locul unui primordiu de generația II de organe excretoare numit rinichi primar.

Rinichiul primar, mesonephros (corpul Wolf), este un organ par, ce se formează caudal de pronefros și este alcătuit din canalicule segmentare contorte (din mezonefridii). La vertebratele superioare aceste canalicule încep orb și au aspectul de calice cu pereții dubli (capsulă). În capsulă se înfundă un glomerul vascular, *glomerulus*. Totalitatea acestora formează corpusul renal, *corpúsculus renis*.

Cu extremitatea sa opusă canaliculul se unește cu reminiscența canalului pronefrosului, care devine canal de evacuare pentru mezonefros și se numește canal

mezonefrial, *dúctus mesonéphricus*, (canalul Wolf). Rinichiul primar se formează și funcționează ca organ excretor la toate vertebratele în perioada embrionară și doar la ciclostomate și la unii pești persistă și la indivizii maturi. La vertebratele superioare mezonefrosul și canalul lui mezonefrial funcționează un anumit timp, apoi trece în involuție parțială. Reminiscentele mezonefrosului servesc drept primordii pentru dezvoltarea genitalelor. Lateral de canalul mezonefrial, paralel cu acesta, la embrionul vertebratelor, din celulele care tapetează cavitatea corpului, se dezvoltă un conduct numit canal paramezonefrial, *dúctus paramesonéphricus* (canalul Muller). Extremitățile craniale ale acestor canale se deschid în cavitatea corpului, iar cele caudale, unindu-se într-un canal comun, se deschid în sinusul urogenital, *sinus urogenitalis*. Din canalele paramezonefrale la indivizii de genul feminin se formează primordiile și se dezvoltă salpingele, uterul, vaginul, iar la indivizii masculi — anexele genitalelor. În continuare mezonefrosul este substituit de generația terță de organe excretorie — de rinichiul definitiv.

Rinichiul definitiv, *metanephros*, este un organ secretor par, primordiile cărora apar la embrion mai târziu decât cele două precedente. Metanefrosul se formează din țesut nefrogen și din porțiunea proximală a proeminenței ureterice a canalului mezonefrial. Metanefrosul funcționează ca organ uropoetic la vertebratele superioare.

Sistemul de organe genitale la animalele superioare este alcătuit din glande sexuale și căi genitale.

Glandele sexuale la vertebrate sînt pare, se dezvoltă pe peretele dorsal al corpului, medial de mezonefros. Căile de evacuare pentru celulele sexuale se formează din canalele mezonefrial (pentru masculi) și paramezonefrial (pentru indivizii femele). La mamifere glandele sexuale se deplasează de la locul de formare a primordiilor lor în regiunea pelvină, ovarele rămîn în cavitatea micului bazin, testiculele la majoritatea mamiferelor (cu excepția unor insectivore, cetacee etc.) iese din cavitatea abdominală, pla-

sîndu-se într-un repliu cutant numit scrot. Din porțiunea anterioară a cloacei la mamifere se delimitează un sinus urogenital în care se deschid canalele genitale. La mamiferele vivipare sinusul urogenital se transformă în vestibul vaginal.

La indivizii masculi sinusul urogenital se efilează formînd canalul urogenital.

În canalele urogenitale la indivizii masculi se deschid de asemenea canalele deferente și conductele glandelor bulbouretrale și prostatei; la indivizii femele se formează glandele mari ale vestibulului vaginal. Formarea uterului la mamiferele placentare se produce pe calea confluenței oviductelor pare (uter dublu) existente la majoritatea rozătoarelor, elefanților și încă la cîteva specii de animale într-un uter bifid longitudinal (la unele rozătoare, carnivore, porcine). La copitate, cetacee și insectivore concreșterea oviductelor conduce la formarea unui uter cu două coarne și doar la chiroptere, maimuțe și om uterul comportă o singură cavitate (uter simplu), care se deschide în vagin.

Aparatul urogenital uman în ontogeneză

În embriogeneză la om apare pronefrosul sau nefrosul cefalic care apoi dispare definitiv. Mezonefrosul sau rinichiul trunchiular la o anumită etapă de dezvoltare încetează să-și execute funcția și trece în involuție parțială. Vestigiile mezonefrosului servesc drept sursă de dezvoltare pentru anumite organe genitale. În procesul de dezvoltare organele din sistemul urinar și genital intră în raporturi anatomice intime.

Dezvoltarea rinichiului

Rinichiul se dezvoltă din foița embrionară medie (pedunculii segmentari — nefrotomi avînd aspectul de trei primordii pare, care se substituie unele pe altele: pronefros, mezonefros și metanefros sau rinichiul definitiv.

Pronefrosul (rinichiul anterior sau cefalic), *pronephrós*, la embrionul uman își formează primordiile în săptămîna a

3-a de dezvoltare embrională din nefrotomii segmentelor cervicale inferioare și toracice superioare (mezodermul în regiunea trecerii somitelor în lamelele laterale) și este alcătuit din 5—8 canalicule (fig. 88). Canaliculele pronefrosului au o perioadă scurtă de dezvoltare (există doar 40—50 ore), apoi trec în involuție completă. Canalul evacuator al pronefrosului persistă și devine canalul următoarei generații renale — mezonefrosului.

Mezonefrosul (rinichiul primar, sau truncular, sau corpul Wolf), *mesonephrós*, începe să se dezvolte la embrionul uman spre finele săptămânii a 3-a din nefrotomii segmentelor toracice și lombare, fiind alcătuit din 25—30 de canalicule contorte segmentare (fig. 88). Capătul cec inițial al fiecărui canalicul se dilată și formează o capsulă (un calice cu pereți dubli), în care prolabează glomerulul vascular. De pe urma acestui fapt se formează un corpuscul renal. Extremitatea opusă a canaliculului se deschide în canalul evacuator al pronefrosului, care devine canal al mezonefrosului, numit canal mezonefrenal, *dúctus mesonéphricus* (canalul Wolf). Mezonefrosul se dezvoltă în regiunea peretelui posterior al cavității corpului, intrînd în compoziția unei proeminențe longitudinale numită *pliu urogenital*, *plica urogenitalis*. Mezonefrosul constituie primul organ secretor care începe să funcționeze la embrionul uman pe parcursul lunilor 1-a și 2-a de dezvoltare embrională. Spre finele lunii a 2-a intervine reducția parțială a canaliculelor mezonefrosului și rinichiului primar își suspendă funcția. Din vestigiile canaliculelor mezonefrosului și canalului mezonefrenal se formează la individul mascul epididimul și căile deferente, iar la individul femelă — anexele ovarelor (vezi tab. 1). În continuare mezonefrosul cedează locul generației a treia de organe uropoetice numite metanefros.

Metanefrosul (rinichiul definitiv, constant sau pelvin), *metanephrós*, apare la embrionul uman în a 2-a lună de dezvoltare embrională și se dispune caudal de mezonefros (în regiunea bazinului),

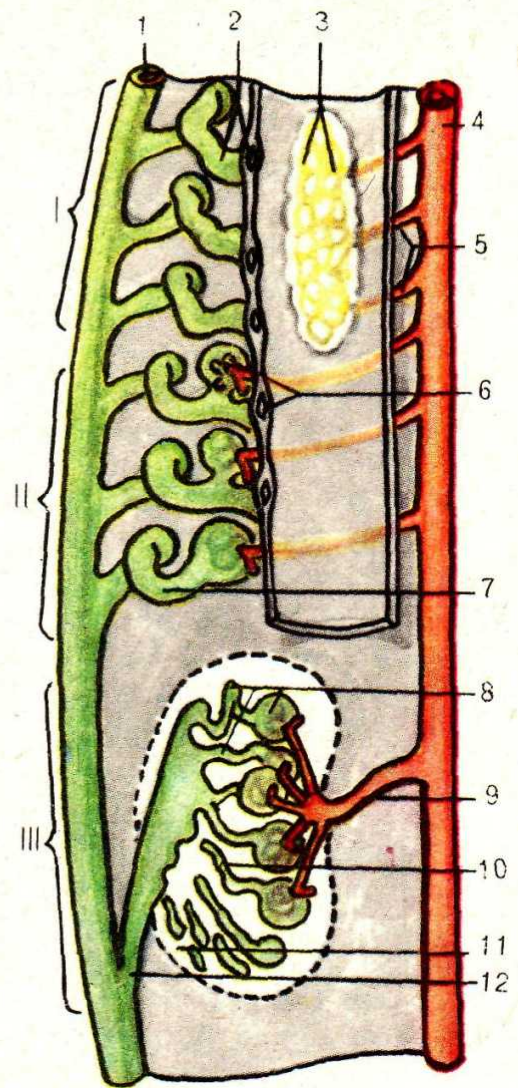


Fig. 88. Schema dezvoltării pronefrosului, mezonefrosului și metanefrosului.

1 — pronefros ; II — mesonefros ; III — metanefros ; 1 — ductus mesonephricus ; 2 — protonephridis et infundibulum ; 3 — glomeruli pronephros ; 4 — aorta ; 5 — aa. segmentales ; 6 — glomerulus mesonephrosus et infundibulum mesonephrosus ; 7 — tubulus mesonephrosus ; 8 — tubuli metanephrosi et glomerulus ; 9 — a. renalis ; 10 — tubulus renalis ; 11 — textus nephrogenum ; 12 — ureter.

fiind format din două surse : din țesut metanefrogen și din extremitatea proximală a excrescenței ureterice a canalului mezonefrenal (vezi fig. 274). Din confluența acestor primordii și din sistemul canalicular care se dezvoltă în ele se formează substanța corticală și medulară a rinichiului. La început țesutul metanefrogen se concentrează lângă excrescența ureterică care penetrează în el. Pe măsura creșterii și dezvoltării excrescenței ureterice extremitatea ei proximală se dilată, transformându-se în primordii bazinului renal, calicelor renale și tuburilor renale colectoare (de urină). Acestea

din urmă (împreună cu ramificațiile lor) se învelesc cu țesut metanefrogen, dând naștere la canaliculele renale (canaliculele nefronului). La începutul lunii a 3-a de dezvoltare embrională metanefrosul substituie mezonefrosul sau rinichiul primar. Dezvoltarea metanefrosului se definitivează abea după naștere. În procesul de dezvoltare a metanefrosului se produce o ascensiune a rinichilor, *ascensus renis*, în viitoarea regiune lombară, reflectând creșterea neuniformă a segmentelor corpului. Din excrescența ureterică a canalului mezoneftral se formează ureterul. Extremitatea caudală a excrescenței ureterice se separă de la canalul mezoneftral și se deschide în partea vezicii urinare care se dezvoltă din porțiunea caudală a canalelor mezonefrale.

Dezvoltarea vezicii urinare

Primordiul vezicii urinare la embrionul de 7 săptămâni ține de metamorfozele ce intervin în cloacă, alantoid și în porțiunile caudale ale canalelor mezonefrale. Cloaca se separă printr-o membrană frontală numită *membrana urorectalis* în compartimentul anterior — sinusul urogenital, *sinus urogenitalis*, o parte a căruia se folosește la formarea peretelui vezicii urinare, și compartimentul posterior care în viitor va deveni rect. Sinusul urogenital comunică cu alantoidul (sacul urinar), cu canalele mezonefrale și paramezonefrale. Din porțiunea inferioară a alantoidului și din sectoarele din jurul orificiilor canalelor mezonefrale în a 2-a lună de dezvoltare embrională se formează fundul și triunghiul vezicii urinare. Din porțiunea medie a alantoidului se formează corpul vezicii urinare, iar din porțiunea lui superioară se formează urachusul, *urachus*, care apoi va deveni un traveu fibros numit ligament ombilical median.

Dezvoltarea genitalelor

La embrionul uman primordiile genitalelor interne și externe sînt indifferente (nediferențiate), apoi se formează organele genitale interne și externe mas-

culine și feminine în aspectul lor definitiv.

Primordiile glandelor sexuale indifferente la embrionul uman apar în perețele cavității corpului în a 4-a săptămîină de dezvoltare embrională din epiteliul primordial, situat medial lîngă primordiile mezonefrosului drept și stîng pe extinderea de la segmentul IV cervical pînă la V lombar ale corpului. În a 5-a săptămîină de dezvoltare embrională de-a lungul marginii laterale a mezonefrosului și canalului mezoneftral din celulele care tapetează cavitatea corpului se formează un șanț care se adîncește, apropiindu-și marginile și transformîndu-se în canal paramezoneftral, *dúctus paramesonéphricus*, care se deschide în sinusul urogenital. Canalele mezonefrale (canalele Wolf și canalele paramezonefrale (canalele Muller) bilateral de mezoul dorsal formează proeminente cu aspect de burelet numite pliuri urogenitale, *plícae urogenitales*. În continuare fiecare din aceste pliuri cu ajutorul șanțului longitudinal se împart în porțiunea medială — pliul genital, *plíca genitális*, unde ulterior se vor forma glandele sexuale, și laterală, care încorporează mezonefrosul, *mesonephrós*, precum și canalele mezoneftral și paramezoneftral. În a 7-a săptămîină de dezvoltare embrională gonadele încep să se diferențieze fie în ovare, fie în testicule. În caz de formare a testiculelor canalele mezonefrale se transformă în căi deferente ale glandelor sexuale masculine, iar canalele paramezonefrale trec în involuție aproape definitivă. În caz de formare a ovarelor canalele paramezonefrale devin sursă derivativă pentru salpinge, uter și o parte a vaginului, iar canalele mezonefrale se transformă în vestigii rudimentare. (tab. 4).

Genitalele externe își formează primordiile la embrion în săptămîina a 7-ea de dezvoltare embrională, la început în formă nediferențiată, avînd aspectul de tubercul, pliuri și bureleți genitáli. Din aceste primordii urmează să se dezvolte genitalele externe masculine sau feminine.

Dezvoltarea genitalelor masculine interne. În luna a 7-ea de dezvoltare

Tabelul 4. Dezvoltarea genitalelor masculine și feminine

Formă nedeterminată	Individ mascul	Individ femel
Glandă sexuală indiferentă	<i>Téstis</i>	<i>Ovárium</i>
porțiunea <i>Mesonephrós</i> cranială	<i>Ductuli efferentes testis,</i> <i>appendix epididymis</i>	<i>Epoóphoron</i>
(corpul Wolf) porțiunea caudală	<i>paradidymis</i>	<i>paroóphoron</i>
<i>Ductus mesonephricus</i> (canalul mezoneftral, canalul Wolf)	Dúctus epididymis, dúctus déferens, véscula seminális, dúctus ejaculátorius	Ductus epoóphori longitudinalis (canalis Gartneri)
<i>Ductus paramesonephricus</i> (canalul paramezoneftral, canalul Müller)	Appéndix téstis, utrículus prostáticus	Túba uterína, úterus, vagina
Ligamentul gubernacul (directoriu)	Gubernáculum téstis (în embriogeneză)	Ligamentum ovárii próprium, ligamentum téres úteri
Sinusul urogenital	Párs prostática uréthrae	Vestíbulum vagínae
Tuberculul sexual	Córpora cavernósa pénis	Clitóris
Pliuri sexuale	Córpus spongiósum pénis	Lábia minóra pudéndi
Bureleți sexuali	Scrótum (parțial)	Lábia majóra pudéndi

intrauterină din țesutul conjunctiv circumiacent la glanda sexuală masculină în curs de dezvoltare se formează tunica albuginee. Către acest moment glanda sexuală capătă o formă mai ovată, în ea apar traveuri care prin diferențiere se transformă în canaliculi seminiferi.

În caz de dezvoltare a glandei sexuale masculine (fig. 89) prin canaliculele mezonefrosului se formează canaliculele deferente ale testiculelor, *dúctuli efferentes testis*, iar din partea cranială a canalului mezoneftral se constituie canalul epididimal, *dúctus epididymidis*. Cîteva canalicule ale mezonefrosului, situate cranial, se transformă în apendicele epididimului, *appendix epididymidis*, iar canaliculele dispuse caudal se transformă într-o anexă a apendicelui epididimului, *paradidymis*. Din restul canalului mezoneftral (caudal de apendicele epididimului în jurul căruia apare o tunică musculară se formează canalul deferent, *dúctus deferens*. Porțiunea distală a canalului deferent se dilată, formînd o ampulă a canalului deferent, *ámpulla dúctus deferentis*, din proeminența laterală a canalului se dezvoltă vezicula seminală, *vesícula seminalis*. Din porțiunea terminală îngustată a canalului mezoneftral se formează canalul ejaculator, *dúctus ejaculátorius*, care se deschide

în canalul urinar masculin, adică în uretră, *uréthra masculína*.

Din extremitatea cranială a canalului paramezoneftral se formează apendicele testiculului, *appendix testis*, iar din extremitățile caudale confluențe ale acestor canale se constituie utriculul prostatic, *utrículus prostáticus*. Partea rămasă a acestor canale la embrionul mascul trece în involuție.

Testiculul cu epididimul și formațiunile rudimentare ale lui nu rămîn la nivelul de formare a primordiilor, ci pe măsura dezvoltării se deplasează în sens caudal; are loc procesul de coborîre a testiculelor, *descensus testis*. În acest proces un rol important revine ligamentului gubernacul al testiculului, *gubernáculum testis*. Către luna a 3-a de dezvoltare intrauterină testiculul se află în fosa iliacă, în luna a 6-a se apropie de inelul intern al canalului inghinal. În lunile a 7-a — a 8-a testiculul trece prin canalul inghinal împreună cu canalul deferent, cu vasele și nervii, care intră în componența funiculului spermatic, ce se constituie în procesul de descindere a testiculului.

Prostata, *prostáta*, se dezvoltă din epiteliul uretrei în curs de dezvoltare, avînd aspect de traveuri celulare (în număr de pînă la 50), din care ulterior

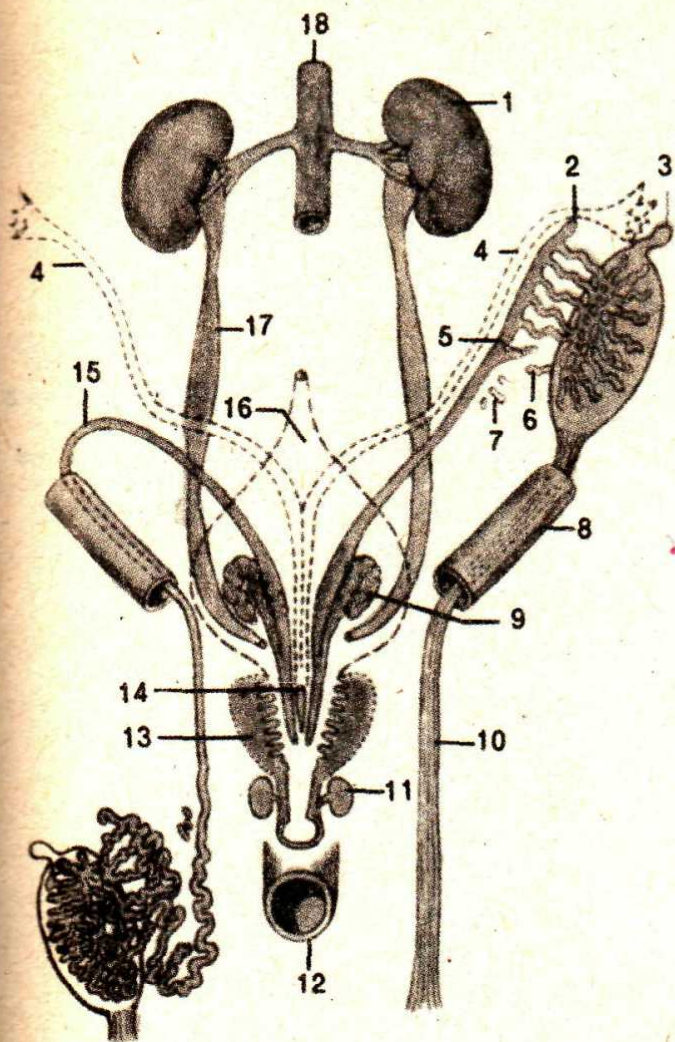


Fig. 89. Schema dezvoltării organelor genitale masculine interne (testiculul stâng e prezentat într-un stadiu timpuriu, cel drept a trecut deja prin canalul inghinal).

1 — ren; 2 — appendix epididymidis; 3 — appendix testis; 4 — ductus paramesonephricus; 5 — ductus aberrans; 6 — ductus aberrans superior; 7 — paradidymis; 8 — canalis inguinalis; 9 — vesicula seminalis; 10 — gubernaculum testis; 11 — gl. bulbourethralis; 12 — rectum; 13 — prostata; 14 — utriculus prostaticus; 15 — ductus mesonephricus; 16 — vesica urinaria; 17 — ureter; 18 — aorta.

urmează să se dezvolte lobulii glandei.

Glandele buldouretrale, *gll. bulbourethrales*, se dezvoltă din excrescențele epiteliale ale părții spongioase a uretrei. Canalele prostatei și glandelor buldouretrale se deschid în acele locuri unde anterior apăruseră primordiile acestor glande pe parcursul dezvoltării intrauterine.

Dezvoltarea genitalelor feminine interne. În ovarul embrionului femel zona de țesut conjunctiv subiacentă la epiteliul primordial este mai puțin dezvoltată decât în glanda sexuală masculină.

Traveurile celulare sînt mai fine, celulele sexuale sînt diseminate în stroma mezenchimatoasă a organului. O parte din aceste celule se dezvoltă mai intens și ele devin mai mari în dimensiuni, înconjurîndu-se de celule mai mici, în acest fel se formează foliculele primordiale ale ovarului. În continuare se formează substanța corticală și medulară a ovarului. În aceasta din urmă pătrund vase sanguine și nervi. În procesul de dezvoltare a ovarului acesta coboară de asemenea, însă pe un traiect mult mai redus decât testiculele. De la nivelul de primordializare ovarele se deplasează împreună cu salpingele în regiunea pelviană. Discensiunea ovarelor este însoțită de modificarea topografiei salpingelor, care trec din poziție verticală în orizontală.

Pe parcursul dezvoltării ovarelor canaliculele și canalul rămase de la mezonefros devin formațiuni rudimentare — numite anexe ale ovarului (fig. 90). Canaliculele situate cranial și porțiunea aderentă a canalului se transformă în epooforon, iar canaliculele caudale — în parooforon. Reminescențele canalului mezonefrol pot persista avînd aspectul de traveu continuu sau discontinuu situat lateral de uter și vagin. Acesta e canalul longitudinal al epooforonului, *ductus epooophori longitudinalis*, sau canalul Garthner.

Din canalele paramezonefrale se dezvoltă salpingele, iar din părțile lor distale confluențe se formează uterul și porțiunea proximală a vaginului. Din sinusul urogenital se formează porțiunea distală a vaginului și vestibulul lui.

Dezvoltarea genitalelor externe. În a 3-a lună de dezvoltare intrauterină anterior de membrana cloacală din mezenchim apare tuberculul genital, *tuberculum genitale*. La baza tuberculului genital în direcția anală se află șanțul uretral, *sûlcus urethralis*, care este delimitat bilateral de pliurile genitale, *plîcae genitales*. Pe de ambele părți ale tuberculului genital și pliurilor genitale se formează niște eminențe semilunare în pielea și țesutul celular subcutant numite burelete genitale, *tôri genitales*. Aceste formațiuni constituie primordiul nedife-

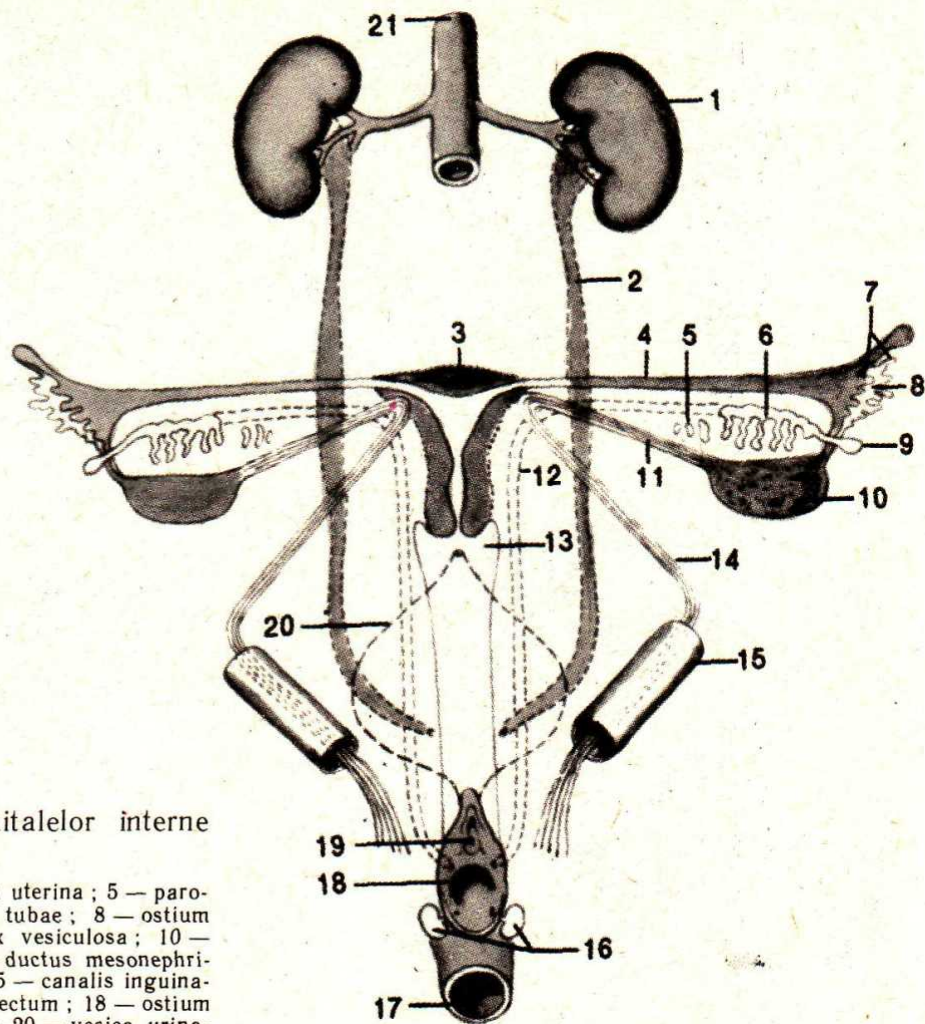


Fig. 90. Schema dezvoltării genitalelor interne feminine.

1 — ren ; 2 — ureter ; 3 — uterus ; 4 — tuba uterina ; 5 — paro-phoron ; 6 — epoophoron ; 7 — fimbriae tubae ; 8 — ostium abdominale tubae uterinae ; 9 — appendix vesiculosa ; 10 — ovarium ; 11 — lig. ovarii proprium ; 12 — ductus mesonephricus ; 13 — vagina ; 14 — lig. teres uteri ; 15 — canalis inguinalis ; 16 — gl. vestibulares majores ; 17 — rectum ; 18 — ostium vaginae ; 19 — ostium urethrae externum ; 20 — vesica urinaria ; 21 — aorta.

rențiat al genitalelor externe, din care în viitor se vor dezvolta organele genitale externe fie masculine, fie feminine (fig. 91).

Dezvoltarea genitalelor externe masculine. La embrionul mascul primordiile indiferente suferă modificări esențiale. Tuberculul genital începe să crească intens în lungime, transformându-se în corpul cavernos al penisului. Pe fața inferioară (caudală) a penisului pliurile cutanate devin mai înalte (fig. 91). Ele delimitează fanta uretrală care se transformă într-un jgheab, apoi, de pe urma concreșterii marginilor acestuia, se formează urétra masculină, *uréthra masculinae*, și corpul spongios al penisului, *corpus spongiósum pénis*. În procesul creșterii penisului și în profunzimea uretrei masculine orificiul urogenital din poziția ei inițială la rădăcina penisului se deplasează spre capătul lui distal.

Locul de concreștere a jgheabului uretral persistă în formă de cicatrice nu-

mită rafeu penian, *râphe pénis*. Odată cu formarea uretrei masculine superior de extremitatea distală a penisului se formează prepuțiul, *prepútium*. Acesta e rezultatul concreșterii pliului epitelial în jurul glandului penian.

Torusurile genitale devin mai proeminente mai ales în porțiunile caudale, ele se apropie și concreșc pe linie mediană. La nivelul concreșterii torusurilor genitale apare rafeul scrotului, *râphe scróti*, care se întinde de la rădăcina penisului pînă la anus pe toată suprafața perineală.

Dezvoltarea genitalelor feminine externe. La embrionul femel tuberculul genital crește puțin și se transformă în clitoris, *clitoris*. Pliurile genitale concreșc și se transformă în labiile pudende mici, *lábía minóra pudénda*, care delimitează bilateral *ríma pudénda*, ce se deschide în sinusul urogenital. Partea distală a fantei genitale devine mai largă și se transformă în vestibul vaginal, *vestíbulum vaginae*, în care se deschid uretra feminină

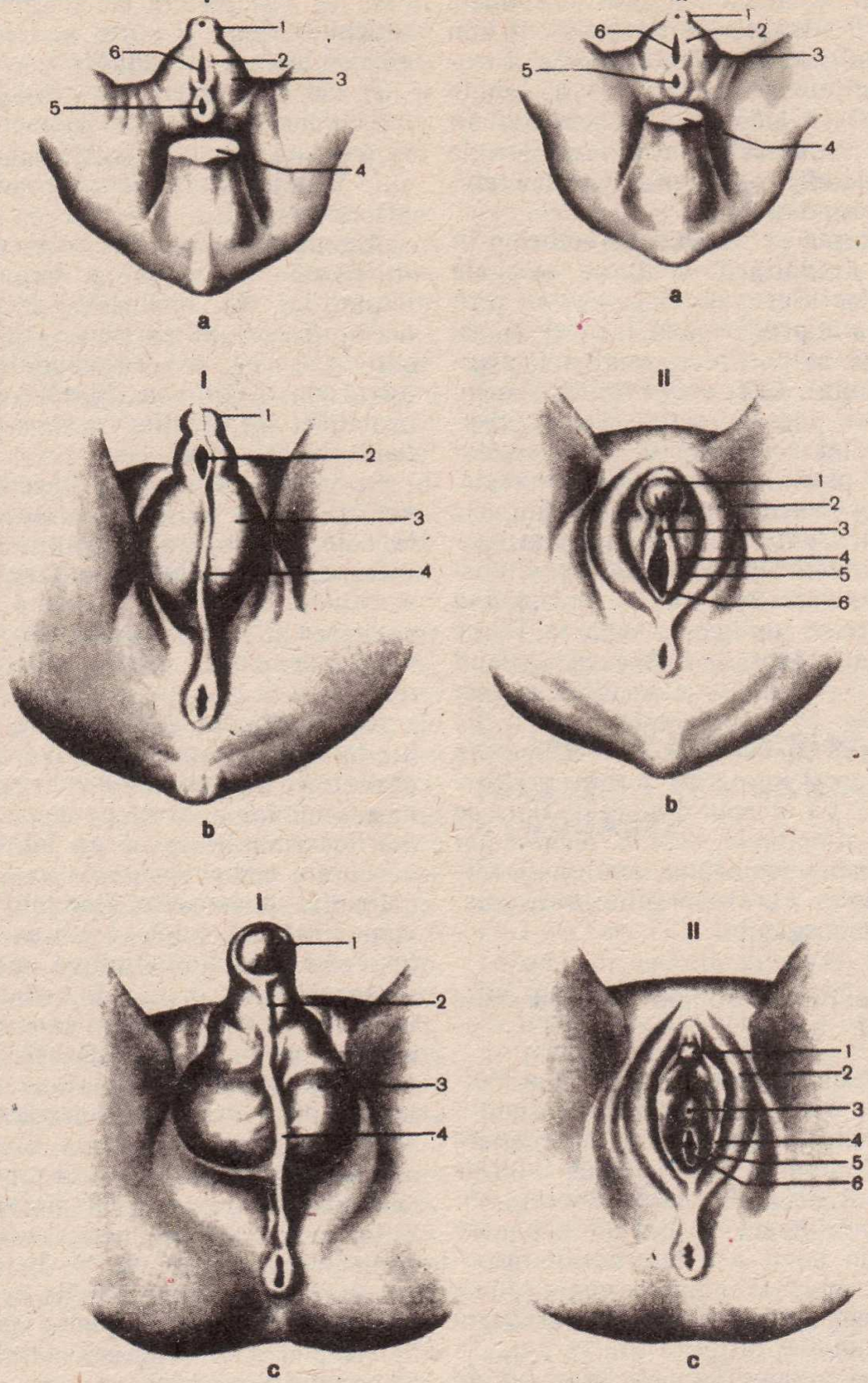


Fig. 91. Schema dezvoltării genitalelor externe masculine (I) și feminine (II).

a — formă indiferentă (embrion de 7 săptămîni) : 1 — tuberculum genitale ; 2 — plica genitalis ; 3 — valla genitalia ; 4 — cauda ; 5 — anus ; 6 — sinus urogenitalis ; b — embrion de 12 săptămîni ; I : 1 — glans penis ; 2 — sul. urethralis ; 3 — scrotum ; 4 — raphe scroti ; II : I — glans clitoridis ; 2 — labium majus pudendi ; 3 — ostium urethrae externum ; 4 — labium minus pudendi ; 5 — hymen ; 6 — ostium vaginae ; c — făt de 9 luni ; I : 1 — glans penis ; 2 — raphe urethralis ; 3 — scrotum ; 4 — raphe scroti ; II : 1 — glans clitoridis ; 2 — labium majus pudendi ; 3 — ostium urethrae externum ; 4 — labium minus pudendi ; 5 — hymen ; 6 — ostium vaginae.

și vaginul. Orificiul vaginal spre finele dezvoltării intrauterine devine mult mai larg decât orificiul uretrei feminine. Torusurile genitale se transformă în labiile pudente mari, *lăbia majoră pudēndi*, în care se acumulează cantități masive de țesut celuloadipos și treptat acoperă labiile pudende mici.

Dezvoltarea perineului. La embrion în procesul dezvoltării cavitatea cloacală datorită septului urorectal, *sēptum urorectāle*, care proliferază frontal în ea, se împarte în porțiunea ventrală, sinusul urogenital, *sīnus urogenitālis*, și compartimentul dorsal, rectul, *réctum*. Septul urorectal concrește în sens caudal ajungând pînă la membrana cloacală, *membrāna cloacālis*, care apoi se împarte în porțiunea anterioară, membrana urogenitală, *membrāna urogenitālis*, și posterioară, *membrāna anālă*, *membrāna anālis*, care se rup fiecare separat. De pe urma acestui fapt se formează orificiul anal, *anus*, și orificiul urogenital, *ostium urogenitale*. În jurul acestor orificii din mezodermul concreșcut cu membranele anală și urogenitală se formează fibre musculare. La început din aceste fibre se constituie sfincterele, apoi *m. levator ani* (în regiunea membranei anale) și restul mușchilor care constituie baza diafragmului urogenital.

Anomaliile de dezvoltare ale aparatului urogenital

Printre anomaliile de dezvoltare a rinichilor o parte sînt condiționate cantitativ: rinichi supranumerar, care apare pe una din părți, fiind plasat inferior de rinichiul normal, rinichi dublat, *rēn dúplex*, care apare în caz de separare în una din părți a primordiului mezonefrial în două fragmente egale, lipsa unui rinichi, agenezie renală *agenesiā rénis*, anomalie întîlnită foarte rar. În alte cazuri anomaliile renichilor țin de topografia lor nefirească. Rinichiul poate să se localizeze în regiunea primordiului lui embrionar, distopia rinichiului, *distopia renis*. Anomaliile rinichilor pot interesa și forma lor. În caz de concreștere a polilor renali superiori sau inferiori se formează rinichi arcuat, *ren arcuata*. În

caz de concreștere a ambilor poli ai rinichilor drept și stîng se formează rinichiul inelar, *rēn anulāris*.

În caz de tulburări în dezvoltarea canaliculelor și capsulelor glomerulilor, care persistă în rinichi sub formă de vezicule izolate, se formează rinichiul chistos congenital.

Anomaliile ureterelor se înregistrează în formă de dublare a lor uni — sau bilaterală. Se întîlnește ureter bifid, *uréter fissus*, în porțiunea lui cranială sau, mai rar, în cea caudală. Uneori apar constricții sau dilatări sau chiar prolăbări ale pereților ureterelor, diverticul al ureterului.

În vezica urinară pe parcursul dezvoltării ei pot să apară prolăbări parietale. În cazuri rare asistăm la o subdezvoltare a peretelui ei anterior (fisura acestuia), ceea ce se asociază la neconcreșterea în simfiza pubiană (ectopie a vezicii urinare), *ectopia vésicae urināriae*.

Anomaliile de dezvoltare a genitalelor interne. Anomaliile și variantele de dezvoltare a genitatelor interne masculine și feminine apar de pe urma transformărilor complicate ce au loc în ele pe parcursul embriogenezei.

Printre anomaliile glandelor sexuale vom menționa subdezvoltarea unui testicul sau lipsa lui definitivă, monorhism, *monorchismus*, în caz de reținere a testiculelor în micul bazin sau în canalul inghinal se instalează criptorhismul bilateral. Excrescența vaginală a peritoneului uneori rămîne neconcreșcută și în asemenea cazuri în bursa formată pot pătrunde ansele intestinului subțire. Uneori testiculul în procesul discensiunii se reține într-o poziție nefirească, ectopia testiculului, *ectopia tēstis*. În asemenea cazuri testiculul se poate afla în cavitatea abdominală sau sub pielea perineului, fie sub pielea din regiunea inelului extern al canalului coapsei.

În procesul de dezvoltare a ovarelor se observă de asemenea cazuri de deplasare nefirească a lor (*ectopia ovariorum*). În aceste situații unul sau ambele ovare fie că se plasează lîngă inelul inghinal profund, fie că trec prin canalul inghinal și se plasează sub pielea labi-