

# STUDIUL SISTEMULUI VASCULAR — ANGIOLOGIE (Angiologia)

Din sistemul vascular fac parte sistemele sanguin și limfatic. Frecvent el este denumit și sistem cardiovascular, accentuând astfel rolul deosebit al cordului ca organ central al sistemului vascular. Sistemul execută funcțiile de transportare a sîngelui care vehiculează substanțe nutritive și stimulente spre organe și țesuturi (oxigen, glucoză, proteine, hormoni, vitamine etc.) iar de la organe și țesuturi prin vasele sanguine (vene) și limfatice realizează drenarea reziduurilor metabolice. Vasele limfatice lipsesc doar în tegumentul epitelial al pielii și tunicilor mucoase, în firele de păr, unghii, corneea globului ocular și în cartilajele articulare.

În sistemul sanguin distingem cordul ca organ principal al circulației sanguine, contracțiile ritmice ale căruia asigură propulsarea sîngelui. Vasele prin care sîngele iese din cord pentru a fi propulsat spre organe se numesc artere, iar vasele prin care se realizează aportul sîngelui spre cord se numesc vene.

**Cordul** este un organ cu 4 camere situat în cavitatea toracică. Jumătatea dreaptă a cordului (atriul drept și ventriculul drept) e separată definitiv de jumătatea lui stîngă (atriul stîng și ventriculul stîng). Atriul drept prin venele cave superioară și inferioară, precum și prin venele proprii ale cordului primește sînge venos. Trecînd prin orificiul drept atrioventricular pe marginile cărora e racordată valvula dreaptă atrioventriculară (tricuspidă) sîngele nimereste în ventriculul drept, iar de aici în trunchiul pulmonar și în continuare prin arterele pulmonare — în plămîni. În capilarele pulmonare, aflate în contact nemijlocit cu pereții alveolelor, se realizează schimbul de gaze dintre aerul inspirat în plămîni și sînge. Asociind oxigenul, sîngele arterial prin venele pulmonare este propulsat în atriul stîng. Trecînd apoi prin orificiul atrioventricular stîng, pe marginile cărora e racordată valvula atrioventricu-

lară mitrală (bicuspidă), el este propulsat în ventriculul stîng și de aici în cea mai mare arteră a corpului numită aortă (fig. 96). Ținîndu-se cont de particularitățile de structură și funcție ale cordului, și vaselor sanguine, în corpul uman distingem două circulații sanguine — marea circulație și mica circulație.

Marea circulație sanguină începe în ventriculul stîng din care pornește aorta și se termină în atriul drept, în care se varsă venele cave superioară și inferioară. Prin aortă și ramurile ei sîngele arterial îmbogățit cu oxigen și alte materii se îndreaptă spre toate părțile corpului. La fiecare organ vine una sau cîteva artere. Din organe ies vene care, conflund unele cu altele, formează în definitiv vasele venoase magistrale ale corpului uman — venele cave superioară și inferioară, care se varsă în atriul drept. Între artere și vene se află partea distală a sistemului cardiovascular — patul microcirculator (fig. 97), care constituie căi sanguine locale la nivelul cărora se realizează corelație dintre sînge și țesuturi (V. V. Cuprianov). Patul microcirculator începe cu cele mai mici vase arteriale numite arteriole. Din el fac parte elementul capilar (precapilarele, capilarele și postcapilarele), din care se formează venulele. În limitele patului microcirculator există vase prin care sîngele trece direct din arteriole în venule — anostomoze arteriolenvenulare.

De obicei, la rețeaua capilară vine un vas de tip arterial (arteriolă), iar din ea iese o venulă. Însă unele organe (rinichiul, ficatul) fac excepție din această regulă. De exemplu, la glomerulul corpusculului renal vine o arteră (vas aferent (*vas afferens*), însă din glomerul iese de asemenea o arteră (ca vas eferent, *vas efferens*). Rețeaua capilară intercalată între două vase similare (artere), se numește rețea-minune, *réte mirabile arteriolum*. După tipul de rețea-



minune este construită rețeaua capilară aflată între vena centrală și interlobulară în lobul ficatului — rețea-minune a venelor, *rețea mirabile venosum*. Din mica circulație, care începe în ventriculul drept, din care iese trunchiul pulmonar și se termină în atriumul stâng, unde se varsă venele pulmonare, fac parte doar vasele, care transportă sânge venos de la inimă spre plămâni (trunchiul pulmonar) și vasele care transportă sânge arterial spre cord (vene pulmonare). Din această cauză mica circulație se mai numește și pulmonară.

De la oartă (sau de la ramurile ei) încep toate arterele marii circulații.

În funcție de calibrul (diametrul) lor arterele se împart convențional în magistrale (mari), medii și mici. La fiecare arteră distingem trunchiul și ramurile ei.

**Arterele**, care irigă cu sânge pereții corpului se numesc parietale. Arterele organelor interne se numesc viscereale. Printre artere distingem de asemenea cele extraorganice, care aduc sânge la organ, și intraorganice, care se ramifică în limitele organului, irigând anumite porțiuni ale acestora (lobi, segmente, lobuli). În denumirea acestora din urmă există elemente din denumirea organului pe care îl irigă (artera hepatică, artera pancreatică). Unele artere au primit numirea în funcție de nivelul de deviere (origine) de la vasele cu calibrul mai mare (artera mezenterică inferioară, artera mezenterică superioară), după denumirea osului cu care vine în adiacență vasul dat (artera radială), după direcția vasului (artera medială, circumfemurală), precum și după profunzimea poziției ei: artera superficială sau artera profundă. Vasele de calibrul mic, ce nu posedă denumiri speciale, sînt desemnate ca ramuri (*rami*).

În calea spre organ sau chiar în interiorul organului arterele se ramifică în vase de calibrul mai mic. Distingem tip magistral de ramificare a arterelor și tip răsfirat. În cazul tipului magistral există un trunchi principal — o arteră magistrală, și ramuri laterale care deviază de la ea pe parcurs. Pe măsura devierii ramurilor laterale de la artera magist-

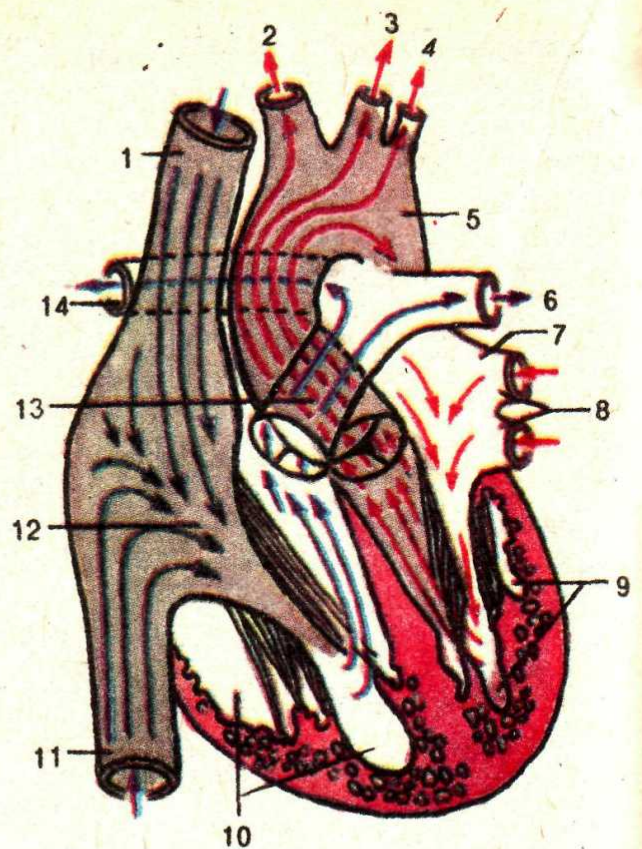


Fig. 96. Schema mișcării sîngelui prin cord (direcțiile sînt indicate prin săgeți).

1 — v. cava superior; 2 — truncus brachiocephalicus; 3 — a. carotis communis sinistra; 4 — a. subclavia sinistra; 5 — pars descendens aortae; 6 — a. pulmonalis sinistra; 7 — atrium sinisterum; 8 — vv. pulmonales sinistri; 9 — ventriculus sinister; 10 — ventriculus dexter; 11 — v. cava inferior; 12 — atrium dextrum; 13 — truncus pulmonalis; 14 — a. pulmonalis dextra.

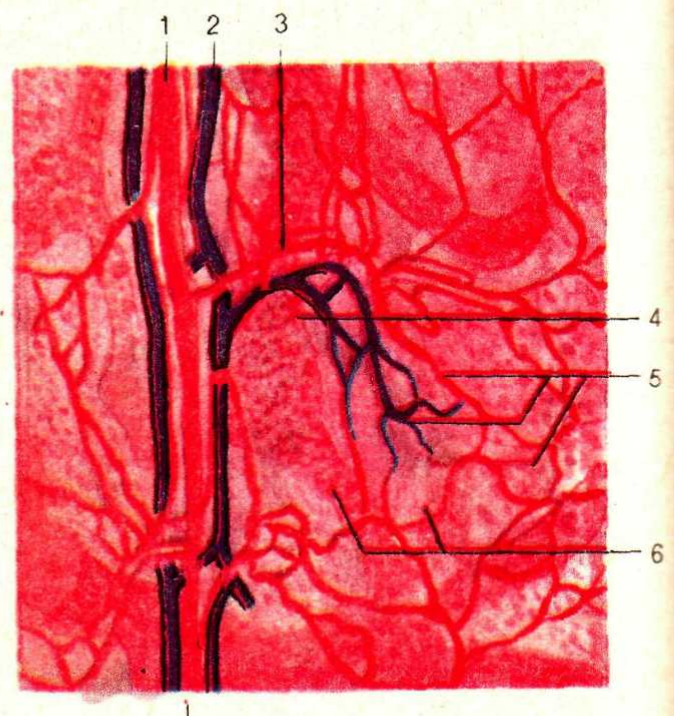


Fig. 97. Spațiul microcirculator al peritoneului.  
1 — artera; 2 — venă; 3 — arteriolă; 4 — venulă; 5 — rețea de capilare sanguine; 6 — capilare și vase limfatice.



rală diametrul ei se reduce treptat. Tipul răsfirat de ramificare a arterelor constă în faptul, că trunchiul de bază (artera) se împarte în două sau mai multe ramuri terminale, ale căror plan, privit în ansamblu, amintește coroana unui arbore de specii foioase.

Distingem de asemenea artere care asigură un torent colateral în irigarea cu sânge, evitînd calea magistrală (vase colaterale). În caz de deficiență în trecerea sîngelui prin artera magistrală, acesta poate trece prin vasele colaterale, care (unul sau mai multe) deviază fie de la sursă comună cu vasul magistral, fie de la diferite surse și se termină într-o rețea vasculară comună pentru cele magistrale și cele colaterale.

Vasele colaterale, care anastomozează cu ramurile altor artere execută rolul de anastomoze arteriale. Distingem anastomoze arteriale dintre sisteme — anastomoze dintre diferite ramuri ale diferitelor artere — și anastomoze în interiorul sistemului — între ramurile aceleiași artere.

Peretele fiecărei artere este alcătuit din trei tunici. Tunica internă sau intimă, *tunica intima*, e formată din endoteliu, tunică bazală și strat subendotelian. Ea este delimitată de tunica medie printr-o membrană elastică. Tunica medie, *tunica media*, e formată în fond din celule musculare spiralate, precum și din fibre elastice și colagene. Ea este delimitată de tunica externă prin membrana elastică externă. Tunica externă sau adventiția, *tunica externa*, este formată din țesut conjunctiv lax. Ea conține vase, care alimentează pereții arterei, vase ale vaselor (*vasa vasorum*) și nervi, *nn. vasorum*. Arterele de calibru mare în tunica medie a cărora fibrele elastice predomină asupra celulelor musculare se numesc artere de tip elastic (aorta, trunchiul pulmonar). Prezența în număr mare a fibrelor elastice contracționează extinderea excesivă a pereților vasului sub presiunea sîngelui în timpul contracției (sistolei) ventriculelor cordului. Forțele elastice ale pereților arterelor umplute cu sânge refulant de asemenea contribuie la propulsarea sîngelui prin vase în momentul relaxării

(diastolei) ventriculelor. Cu alte cuvinte, asigură propulsarea neconținută adică circulația sîngelui prin vasele circulațiilor mare și mică (pulmonară). O parte din arterele de calibru mediu și toate arterele de calibru mic sînt de tip muscular. În tunica lor medie celulele musculare prevalează fibrele elastice. Tipul III de artere este mixt (musculoelastic). Din acestea fac parte majoritatea arterelor medii (carotidă, subclavie, femurală etc.).

Topografia arterelor nu este haotică ci respectă anumite regularități (P. F. Lesgaft). Arterele se îndreaptă spre organ pe calea cea mai scurtă. De exemplu, pe membre ele respectă suprafețele de flexie și nu cele de extensie care sînt mai lungi; primele ramuri ale aortei sînt arterele coronariene, care irigă cordul aflat în imediată vecinătate. Aici importă nu poziția definitivă a organului, ci locul de formare a primordiului lui la embrion. De exemplu, spre testicul, care apare inițial în regiunea lombară, pe calea cea mai scurtă vine o ramură a aortei abdominale, numită arteră a testiculului. Pe măsura discensiunii testiculului în scrot odată cu el coboară și artera irigantă, începutul căreia la omul matur se află la o distanță mare de la testicul. Însă scrotul, care se formează și se dezvoltă în porțiunile caudale ale embrionului, este irigat de ramurile arterelor care trec în imediată vecinătate.

Spre organe arterele vin dinspre interior pe fețele lor orientate spre sursa de irigare — aortă sau alt vas de calibru mare, iar în organ artera sau ramurile penetră în majoritatea cazurilor prin hilul lui (*hilus*).

Între planul de structură a scheletului și numărul de artere magistrale există o anumită coincidență. Coloana vertebrală este însoțită de aortă, clavicula — de artera subclavie. Lîngă humerus (alcătuit dintr-un singur os) există o arteră humerală, în antebraț (alcătuit din două oase — radius și ulnă) — există două artere omonime oaselor.

În calea lor spre articulații de la arterele magistrale deviază artere colaterale, iar în întîmpinarea lor — de la porțiunile subiacente ale arterelor magistra-



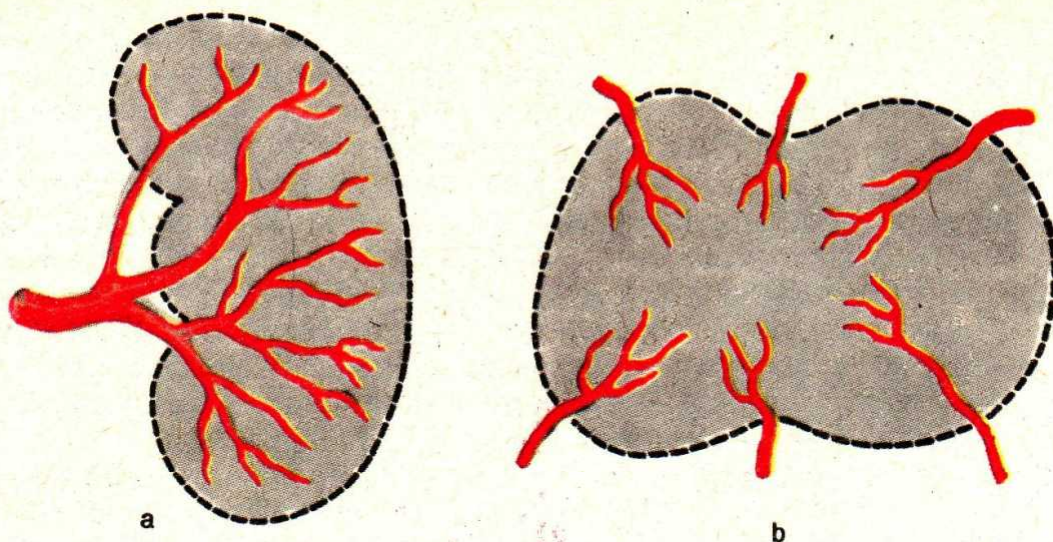


Fig. 98. Tipuri de ramificare a arterelor în organele parenchimotoase.  
a — de la hil spre periferiile organelor ; b — tip radiat.

le — se îndreaptă arterele recurente. Anastomozînd pe circumferința articulațiilor, ele formează rețele arteriale articulare, care asigură irigarea necontenită cu sînge în timpul mișcărilor din articulație.

Numărul de artere care pătrund în organ și diametrul lor depind nu numai de volumul organului, ci și de intensitatea activității lui funcționale.

Regularitățile ramificării arterelor în organe sînt determinate de planul de structură a organului, de repartizarea și orientarea fasciculelor de țesut conjunctiv în el. În organele cu structură lobară (plămîni, ficat, rinichi), artera intră în hil și apoi se ramifică conform numărului de lobi, segmente și lobuli (fig. 98). În organele care se formează, bunăoară sub aspect de tub (intestin, uter, salpinge), arterele irigante vin spre o singură parte a tubului, iar ramurile lor se orientează circular sau longitudinal (fig. 99).

Penetrînd în organ, arterele se ramifică multiplu pînă la nivel de arteriole. Venulele, ca ultim element al patului microcirculator, conflund treptat, sporesc în calibru și formează **vene**. Printre vene distingem: de calibru mic, de calibru mediu și de calibru mare. Peretele venei este mai fin decît la artere. Ca și la artere în peretele venei există trei tunici: internă, medie și externă. Tun-

ca medie a venei, conține puține celule musculare și fibre elastice, din care cauză pereții venelor sînt maleabili și lumenul venei pe secțiune nu este hiant. Venele de calibru mic, mediu și unele de calibru mare comportă valvule venoase, *valvulae venosae*, constituite din pliuri semilunare, racordate pe tunica lor internă, mai ales, aranjare binar (fig. 100).

Numărul maxim de valvule se înregistrează în venele membrilor inferioare. Valvulele lasă să treacă sîngele în direcție spre cord, împiedicînd refularea lui în sens opus. Ambele vene cave, venele cerebrale și cervicale, venele renale, vena portă, venele pulmonare nu au valvule. Sinusurile venoase în care se scurge sîngele de la encefal sînt situate în profunzimea pachimeningelui și au pereți incolababili, ceea ce asigură circulația nestingherită a sîngelui din cavitatea craniului în venele extracraniene (jugulare interne).

În conformitate cu topografia și poziția venelor în corp și organe ele se împart în superficiale și profunde. Venele superficiale (subcutane), *venae superficiales*, ca regulă, sînt solitare. Venele profunde, *venae profundae*, binare, însoțesc arterele omonime ale membrilor, din care cauză se mai numesc vene-satelite. Denumirile venelor profunde fac analogie cu denumi-



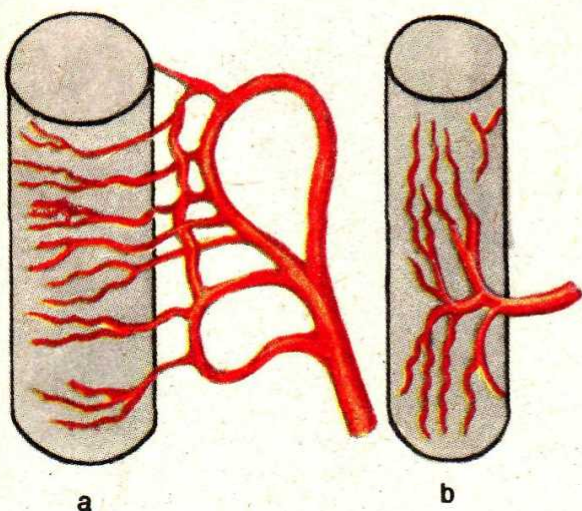


Fig. 99. Tipuri de ramificare a arterelor în pereții organelor cavitare.

a — circumcinct (circular) ; b — longitudinal

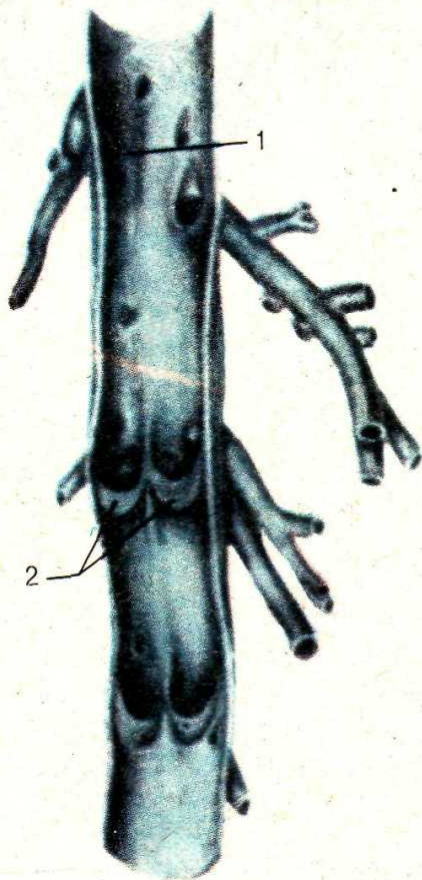


Fig. 100. Valvule venoase. Secțiune unilateral longitudinală cu desfacere a venei.

1 — lumenul venei ; 2 — valvulele valvei venoase

rile arterelor cu care vin în adiacență (artera radială — vene radiale, artera humerală — vene humerale). Din venele profunde impare fac parte jugulara internă, subclavia, axilara, venele iliace (comună, externă, internă), femurala și încă

cîteva vene. Venele superficiale se unesc cu venele profunde prin așa-numitele vene penetrante, care joacă rol de anastomoze. Venele învecinate deseori se unesc prin numeroase anastomoze, formînd în ansamblu un plex venos *pléxus venosus*, care se vede lesne pe suprafața sau în pereții unor organe interne (vezicii urinare, rectului). În genere numărul de vene depășește numărul de artere.

Cele mai mari vene din marea circulație sînt vena cavă superioară și vena cavă inferioară. În aceasta din urmă se scurg venele renale și afluențele lor. Fluxul colateral de sînge se realizează prin venele, prin care sîngele venos se scurge ocolind calea magistrală. Afluențele unei vene magistrale se unesc, formînd anastomoze venoase în interiorul sistemului. Între afluențele venelor mari din sisteme diferite (vene cave superioară și inferioară, vena portă), există anastomoze venoase intersistemice (cavo-cavale, cavo-portale, cavo-cavo-portale), care constituie căi colaterale pentru fluxul sîngelui venos, evitînd venele magistrale.

Pereții vaselor sanguine beneficiază de o puternică enervație senzitivă (aferezentă) și motoare (eferentă). În pereții unor vase de calibru mare (partea ascendentă a aortei, arcul aortei, locul de bifurcație a arterei carotide comune în carotida externă și carotida internă, vena cavă superioară și vena jugulară etc.) există deosebit de numeroase terminații senzitive, din care cauză aceste regiuni se numesc zone reflexogene. La drept vorbind toate vasele sanguine beneficiază de inervație bogată, aceasta jucînd un rol important în reglarea tonusului muscular și fluxului sanguin.

## CORDUL ȘI VASELE SANGUINE

### CORDUL

Cordul, *cor*, este un organ muscular cav, care propulsează sîngele în artere și primește sîngele venos. Cordul este situat în cavitatea toracică împreună cu organele mediastinului mediu ; are o formă conoidă. Axul longitudinal al cordului e orientat oblic din dreapta spre stînga



superoinferior și posteroanterior, din care cauză 2/3 din volumul cordului se află în jumătatea stîngă a cavității toracice. Apexul cordului, *apex cordis*, este orientat în jos în stînga și înainte, iar baza cordului, *basis cordis*, — în sus și posterior.

Fața anterioară, sternocostală, a cordului, *facies sternocostalis (anterior)* (fig. 101) e mai convexă, orientată spre fața posterioară a sternului și coastelor; cea inferioară — este supraiacentă la diafragm și se numește diafragmală, *facies diafragmatica (inferior)* (fig. 102). În practica clinică această față a cordului e numită în mod obișnuit posterioară. Fețele laterale ale cordului sînt orientate spre plămîni; fiecare din ele se numește pulmonară, *facies pulmonalis (lateralis)*. În întregime aceste fețe sînt vizibile doar la îndepărtarea plămînilor de la cord. Pe radiografii aceste fețe au aspectul de contururi numite margini ale cordului; marginea dreaptă — acuminată, și stîngă — mai rotunjită. Masa medie a cordului la bărbați e de 300 g, la femei — 250 g. Dimensiunea transversală maximă a cordului echivalează cu 9—11 cm, dimensiunea, anteroposterioară — 6—8 cm. Lungimea cordului e de 10—15 cm. Grosimea pereților atriolelor e de 2—3 mm, a ventriculului drept — 5—8 mm, și a ventriculului stîng — 12—15 mm.

Pe suprafața cordului distingem șanțul coronar dispus transversal, *sulcus coronarius*, care constituie limita dintre atrii și ventricule. În anterior șanțul e întrerupt de trunchiul pulmonar și de partea ascendentă a aortei (vezi fig. 101), posterior de care se află atriiile. Superior de acest șanț pe suprafața anterioară a cordului se află o parte din atriu drept cu auriculul său drept și auriculul atriuului stîng, în retroiacență deplină la trunchiul pulmonar. Pe fața sternocostală anterioară a cordului vedem șanțul interventricular anterior (al cordului), *sulcus interventricularis (cordis) anterior*, iar pe fața inferioară — șanțul interventricular posterior (inferior) al cordului, *sulcus interventricularis (cordis) posterior*. Șanțul interventricu-

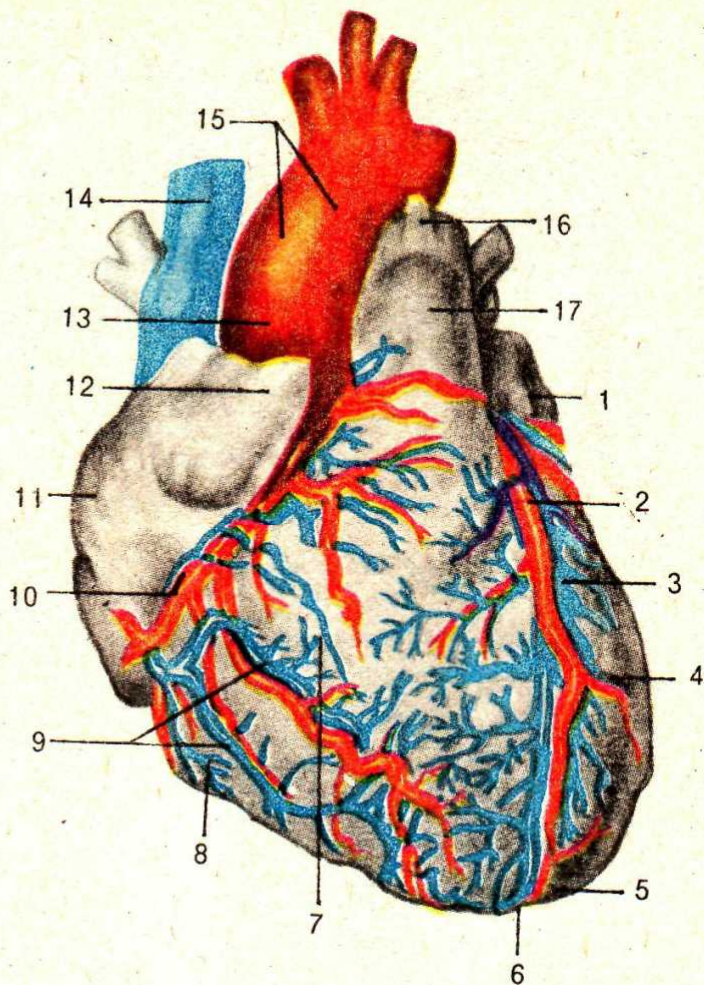


Fig. 101. Cordul, aspect anterior.

1 — auricula sinistra; 2 — r. interventricularis anterior a. coronariae sinistrae; 3 — v. cordis magna; 4 — ventriculus sinister; 5 — apex cordis; 6 — incisura apicis cordis; 7 — facies sternocostalis [anterior]; 8 — ventriculus dexter; 9 — vv. cordis anteriores; 10 — a. coronaria dextra; 11 — atrium dextrum; 12 — auricula dextra; 13 — pars ascendens aortae; 14 — v. cava superior; 15 — arcus aortae; 16 — lig. arteriosum; 17 — truncus pulmonalis.

lar anterior longitudinal împarte fața cordului în două părți, una extinsă dreaptă, care corespunde ventriculului drept, și una mai restrînsă, aparținînd ventriculului stîng, constituind în majoritatea ei fața posterioară a cordului. Șanțul interventricular posterior (inferior) începe de la fața posterioară a cordului la nivelul implantării sinusului coronarian în atriu drept, ajunge pînă la apexul cordului, unde prin incisura apicală a cordului, *incisura apicis cordis*, se unește cu șanțul anterior. Cordul este alcătuit din 4 camere: 2 atrii și 2 ventricule — drepte și stîngi. Atriiile primesc sînge din vene și îl propulsează în ventricule; ventriculele propulsează sîngele în artere: ventriculul drept — prin trunchiul pulmonar în arterele pulmonare,



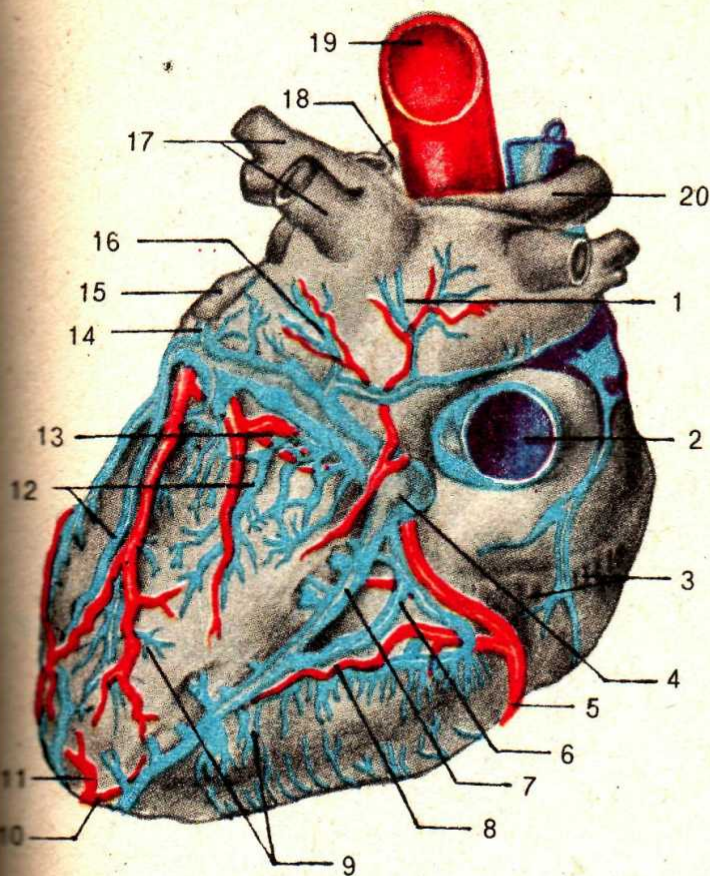


Fig. 102. Cordul, aspect posterior.

1 — atrium sinistrum; 2 — v. cava inferior; 3 — atrium dextrum; 4 — sinus coronarius; 5 — a. coronaria dextra; 6 — v. cordis parva; 7 — v. cordis media; 8 — r. interventricularis posterior a. coronariae dextrae; 9 — facies diaphragmatica [inferior]; 10 — incisura apicis cordis; 11 — apex cordis; 12 — v. posterior ventriculi sinistri; 13 — sul. coronarius; 14 — v. cordis magna; 15 — auricula sinistra; 16 — v. obliqua atrii sinistri; 17 — vv. pulmonales sinistralae; 18 — lig. arteriosum; 19 — aorta; 20 — vv. pulmonales dextrae.

iar cel stîng — în aortă, de la care deviază numeroase artere spre organele și pereții cordului. Jumătatea dreaptă a cordului conține sînge venos, iar jumătatea lui stîngă — sînge arterial. Aceste jumătăți nu comunică între ele. Fiecare atriu este unit cu ventriculul respectiv printr-un orificiu atrioventricular (drept și stîng), care se închid cu valvule cuspidale. Trunchiul pulmonar și aorta la începutul lor sînt înzestrate cu valvule semilunare.

## CAMERELE CORDULUI

**Atrium drept, *atrium dextrum***, ca formă amintește un cub și este înzestrat cu o cavitate suplimentară numită auriculă dreaptă, *auricula dextra*; el este separat de atrium stîng de către septul inte-

riatrial, *septum interatriale*, (fig. 104). Pe acest sept se vede bine o depresiune de formă ovală — *fossa ovalis*, în limitele căreia septul este mai fin. Această fosă constituie vestigiile orificiului oval după concreșterea marginilor lui, și este delimitată de limbul fosei ovale, *limbus fossae ovalis*. În atrium drept observăm orificiul venei cave superioare, *ostium venae cavae superioris*, și orificiul venei cave inferioare, *ostium venae cavae inferioris*. De-a lungul marginii inferioare a acestuia se întinde un pliu semilunar de dimensiuni mici numit valvulă a venei cave inferioare (*valvula Eustache*), *valvula venae cavae inferioris*, care în perioada intrauterină îndreaptă fluxul de sînge din atrium drept în cel stîng prin orificiul oval. Între orificiile venelor cave se observă tuberculul intervenos (tuberculul Lower), *tuberculum intervenosum*, care se consideră un vestigiu al valvei care la embrion îndreaptă fluxul de sînge din cava superioară în orificiul atrioventricular drept. Porțiunea posterioară dilatată a cavității atriumului drept în care se varsă ambele vene cave se numește sinusul venelor cave, *sinus venarum cavarum*. Pe fața internă a auriculului drept și pe porțiunea învecinată a peretelui anterior al atriumului drept se văd burelețele longitudinale ale mușchilor pectinali, *mm. pectinati*, care proeminează în cavitatea atriumului. În partea de sus ei se termină cu *creasta terminală*, *crista terminalis*, care separă sinusul venos de cavitatea atriumului drept (la embrion aici trecea limita dintre atrium comun și sinusul venos al cordului). Atriumul comunică cu ventriculul prin orificiul atrioventricular drept, *ostium atrioventriculare dextrum*, între acesta și orificiul venei cave inferioare se află orificiul sinusului coronarian, *sinus coronarius*. În acest orificiu se vede un pliu fin falciform, care constituie valvula sinusului coronarian (valvula Tebesius), *valvula sinus coronarii*. Lîngă orificiul sinusului coronarian se deschid orificiile punctiforme ale venelor minimale ale cordului, *forami-*



na venarum minimarum, care se varsă în atriu drept fiecare în parte; numărul lor poate varia. Pe circumferința sinusului arterial mușchii pectinați lipsesc.

**Ventriculul drept, ventriculus dexter,** (vezi fig. 103, 104), este situat spre dreapta și anterior de ventriculul stâng, amintind ca formă o piramidă triunghiulară cu vârful orientat în jos. Peretele lui medial (stâng) ușor bombat, este alcătuit din septul interventricular, *septum interventriculare*, o mare parte din care este musculară, *pars muscularis*, iar partea mai mică, situată în porțiunea superioară extremă, mai aproape de atriul, alcătuiește partea membrana cea, *pars membranacea*.

Peretele inferior al ventriculului, care vine în adiacență la centrul tendinos al diafragmului, este opłatisat, iar peretele anterior este bombat în sens ventral. În partea de sus, mai vastă, a ventriculului există două orificii: orificiul atrioventricular drept, dispus posterior, prin care sângele venos vine în ventricul din atriu drept; și orificiul trunchiului pulmonar, *ostium trunci pulmonalis*, dispus anterior, prin care sângele e propulsat în trunchiul pulmonar. Porțiunea ventriculului, care avansează infundibuliform spre stânga și în sus în întâmpinarea acestui trunchi se numește con arterial sau infundibul, *conus arteriosus (infundibulum)* (vezi fig. 101). Creasta supra-ventriculară, *crista supra-ventricularis*, îl delimitează în interior de restul ventriculului drept. Orificiul atrioventricular drept, *ostium atrioventriculare dextrum*, se închide cu valva atrioventriculară dreaptă (*tricuspidă*), *valva atrioventricularis dextra (tricuspidalis)* (fig. 105), racordată pe un inel fibroconjunctiv compact, țesuturile cărui continuă în cuspidale valvei. Acestea din urmă au aspect de lame tendinoase triunghiulare. Bazele lor sînt fixate pe circumferința orificiului atrioventricular, iar marginile libere sînt orientate în cavitatea ventriculului. Pe arcul anterior al orificiului e fixată cuspidă anterioară a valvei, *cuspidă anterioară*, pe arcul posterolateral — cuspidă

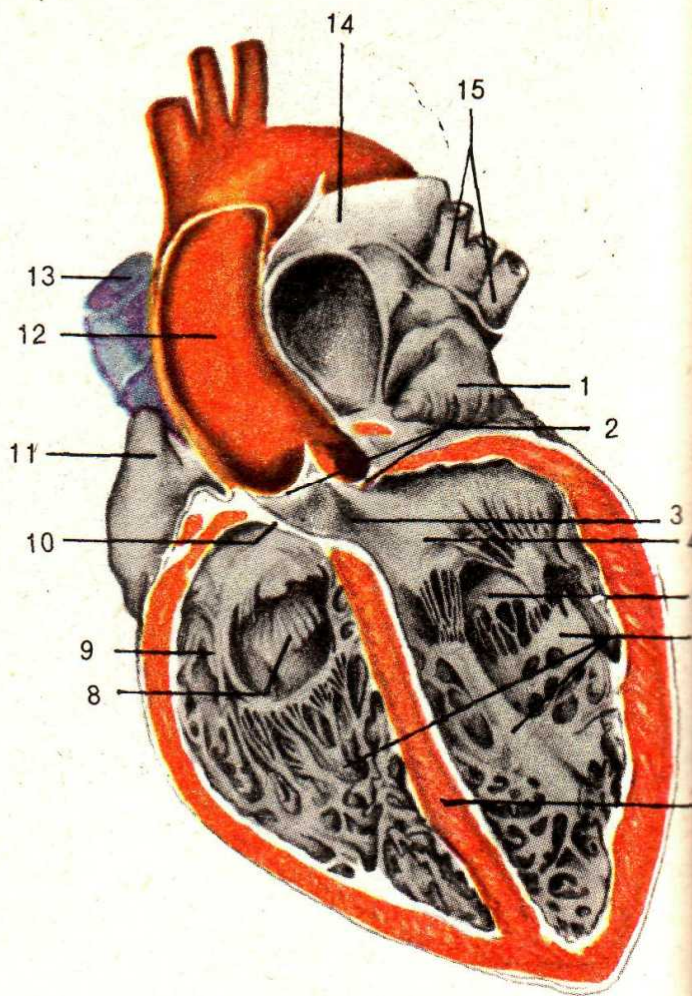


Fig. 103. Cordul (secțiune longitudinală), aspect anterior.

1 — auricula sinistra; 2 — valva aortae; 3 — ostium aorticum; 4 — cuspis anterior valvae atrioventricularis sinistrae; 5 — cuspis posterior valvae atrioventricularis sinistrae; 6 — mm. papillares; 7 — septum interventriculare (pars muscularis); 8 — cuspis septalis valvae atrioventricularis dextrae; 9 — cuspis posterior valvae atrioventricularis dextrae; 10 — septum interventriculare (pars membranacea); 11 — auricula dextra; 12 — pars ascendens aortae; 13 — v. cava superior; 14 — truncus pulmonalis; 15 — vv. pulmonales sinistrae.

posterioară, *cuspidă posterioară*, și în fine pe arcul medial — cuspidă cea mai mică medială numită *cuspidă septală*, *cuspidă septalis*. În timpul contractării atriilor cuspidale valvei sînt împinse de curentul de sânge spre pereții ventriculului și nu împiedică trecerea sîngelui în cavitatea ventriculară. Cînd se contractă ventriculele, marginile libere ale cuspidelor se închid, dar nu trec în cavitatea atriului, deoarece dinspre ventricul sînt reținute de coarde tendinoase, *hordae tendineae*, viguroase și tenace. Suprafața internă a ventriculului drept (cu excepția conului arterial) este rugoasă, aici se văd trabeculele cărnoase, *trabeculae carnae*, și for-



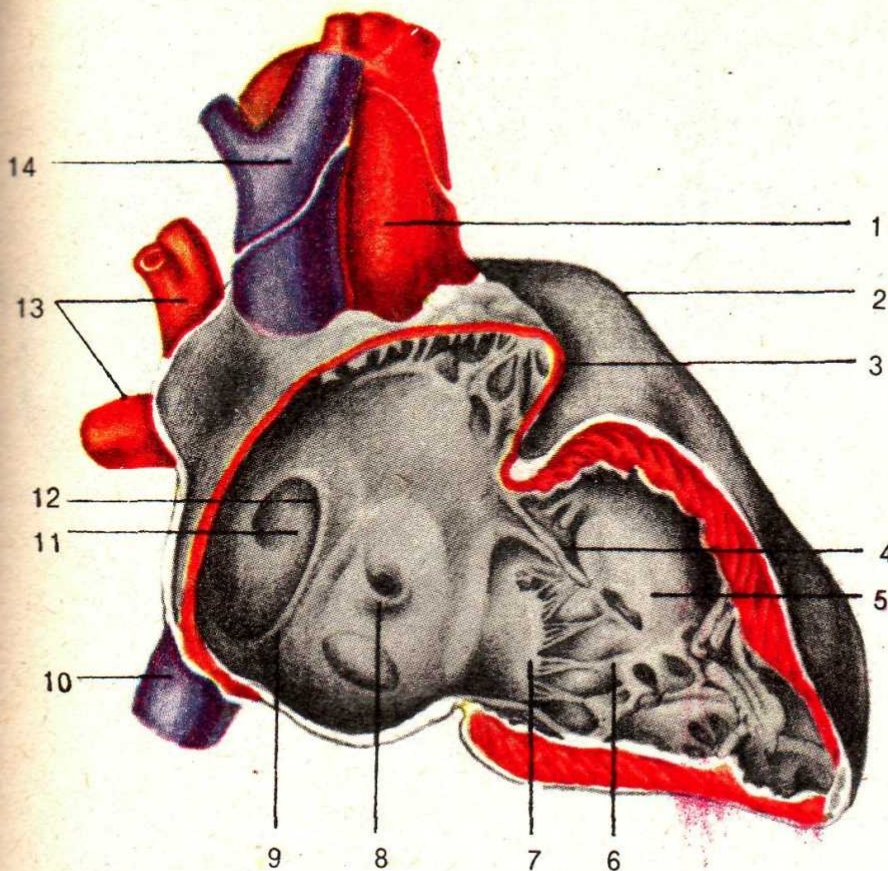


Fig. 104. Atriul drept și ventriculul drept (secționat); aspect anterior.

1 — pars ascendens aortae; 2 — septum interatriale; 3 — auricula dextra; 4 — cuspis anterior valvae atrioventricularis dextrae; 5 — septum interventriculare; 6 — mm. papillares septales; 7 — cuspis septalis valvae atrioventricularis dextrae; 8 — valvula sinus coronarii; 9 — valvula venae cavae inferioris; 10 — v. cava inferior; 11 — fossa ovalis; 12 — limbus fossae ovalis; 13 — vv. pulmonales dextrae; 14 — v. cava superior.

mașunile conoide ale mușchilor papilari, *mm. papillares*. De la vârful fiecăruia din acești mușchi — anterior (cel mai mare) și posterior (*mm. papillares anterior et posterior*) (vezi fig. 103) își iau originea majoritatea coardelor tendinoase (cîte 10—12); un număr mai redus din ele își iau originea de la trabeculele cărnoase ale septului interventricular (mușchii papilari septali, *mm. papillares septales*). Aceste coarde se inseră simultan pe marginile libere a două cuspidate învecinate, precum și pe fețele lor orientate în cavitatea ventriculului.

Nemijlocit mai sus de orificiul trunchiului stîng în acesta e situată valva trunchiului pulmonar, *valva trunci pulmonalis* (*valva pulmonaria*), alcătuită din trei valvule semilunare — anterioară, stîngă și dreaptă, *valvula semilunaris anterior*, *valvula semilunaris sinistra*, et *valvula semilunaris dextra*, dispuse pe circumferință (vezi fig. 105). Fața lor convexă (inferioară) e orientată în cavitatea ventriculului drept, iar cea concavă (superioară) și marginea liberă — în lumenul trunchiului pulmonar. În partea me-

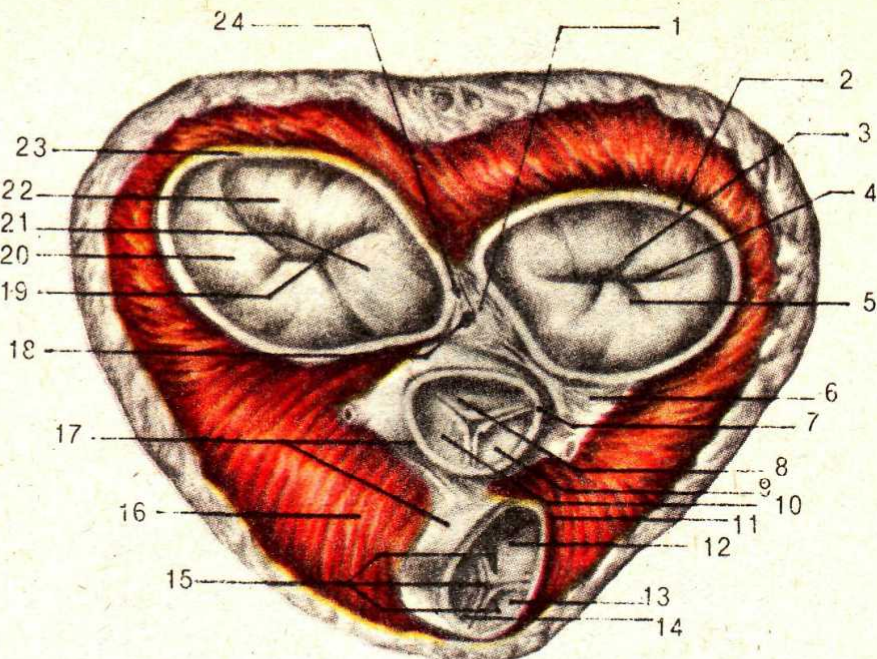
die a marginii libere a fiecărei valvule se observă o îngroșare care constituie nodulul valvulei semilunare, *nódulus valvulae semilunaris*. Acești noduli contribuie la buna etanșare a valvulelor semilunare în timpul închiderii lor. Între peretele trunchiului pulmonar și fiecare din valvulele semilunare există un reces de dimensiuni mici numit sinus al trunchiului pulmonar, *sinus trunci pulmonalis*. În timpul contracției musculaturii ventriculului valvulele semilunare sînt presate de torrentul sanguin către peretele trunchiului pulmonar și nu împiedică propulsarea sîngelui din ventricul; la relaxare, cînd presiunea din cavitatea ventriculară coboară, sîngele în reflux umple sinusurile și redresează valvulele. Marginile lor etanșează și închid trecerea sîngelui în direcția cordului.

**Atriul stîng**, *atrium sinistrum* (vezi fig. 102), de formă cuboidă imperfectă este delimitat de atriul drept printr-un sept interatrial neted. Fosa ovală aflată pe acest sept este mai pronunțată din partea atriului drept. Din cele cinci orificii existente în atriul stîng, patru sînt situate superior și posterior. Acestea sînt



Fig. 105. Valvulele cordului (atriile, aorta și trunchiul pulmonar sînt rezecate). Formațiunile de suport ale cordului situate între atrii și ventricule.

1 — trigonum fibrosum dextrum; 2 — anulus fibrosus sinister; 3 — cuspis posterior valvae atrioventricularis sinistrae; 4 — ostium atrioventriculare sinistrum; 5 — cuspis anterior; 6 — trigonum fibrosum sinistrum; 7 — ostium aortae; 8 — valvula semilunaris posterior valvae aortae; 9 — valvula semilunaris sinistra; 10 — valvula semilunaris dextra; 11 — ostium trunci pulmonalis; 12 — valvula semilunaris sinistra valvae trunci pulmonalis; 13 — valvula semilunaris anterior; 14 — valvula semilunaris dextra; 15 — noduli valvularum semilunarium; 16 — myocardium ventriculi; 17 — fascicule fibroase care sînt situate în jurul orificiilor trunchiului pulmonar și aortei; 18 — fasc. atrioventricularis; 19 — ostium atrioventriculare dextrum; 20 — cuspis anterior valvae atrioventricularis dextrae; 21 — cuspis septalis; 23 — anulus fibrosus dexter; 24 — pars membranacea septi interventricularis.



orificiile venelor pulmonare, *ostia venarum pulmonalium*. Venele pulmonare nu comportă valve. Al cincilea, cel mai mare, este orificiul atrioventricular stîng, *ostium atrioventriculare sinistrum*, care asigură comunicarea atrului cu ventriculul omonim. Peretele anterior al atrului comportă o dilatare conoidă orientată anterior, numită auricul stîng, *auricula sinistra*. Din partea cavitară peretele atrului stîng este neted, deoarece mușchii pectinați sînt situați doar în auriculul atrului.

**Ventriculul stîng, *ventriculus sinister*** (vezi fig. 103), are o formă conoidă cu baza orientată în sus. În porțiunea superioară, cea mai largă, a ventriculului, există următoarele orificii: posterior și spre stînga se află orificiul atrioventricular, stîng spre dreapta de el — orificiul aortei, *ostium aorticum*. Primul încorporează valva atrioventriculară stîngă (valva mitrală), *valva atrioventricularis sinistra (valva mitralis)* (vezi fig. 105), alcătuită din 2 cuspid de forma triunghiulară; cuspidă anterioară, *cuspis anterior*, care începe de la semicercul medial al orificiului (lîngă septul interventricular) și cuspidă posterioară, *cuspis posterior*, (mai mică decît cea precedentă), începe de la semicercul lateral al orificiului.

Pe fața internă a ventriculului (mai ales în regiunea apicală) întîlnim în număr mare trabecule cărnoase și doi mușchi papilari: anterior, *m. papillaris anterior*, și posterior, *m. papillaris posterior*, care se inseră prin coardele lor tendinoase tenace pe cuspidele valvei atrioventriculare. Lîngă intrarea în orificiul aortei suprafața ventriculului este netedă. Valva aortică, *valva aortae, (valva aortica)*, aflată chiar la începutul ei, este alcătuită din trei valvule semilunare: posterioară, *valvula semilunaris posterior*, dreaptă, *valvula semilunaris dextra*, și stîngă, *valvula semilunaris sinistra*. Între fiecare valvulă și peretele aortei există cîte un sinus, *sinus aortae*. Valvulele aortale sînt mai groase, iar nodulii valvulelor semilunare situate pe porțiunea medie a marginilor lor libere sînt mai masive decît în trunchiul pulmonar.

**Structura pereților cordului.** Peretele cordului este alcătuit din 3 straturi: stratul interior, fin, numit endocard, stratul mediu, muscular, masiv — miocard, și stratul extern, fin — epicard, care constituie foia viscerală a tunicii seroase a cordului, adică a pericardului.

**Endocardul, *endocardium***, tapetează din interior cavitatea cordului, repetînd configurația ei complicată, și acoperă mușchii papilari împreună cu coardele



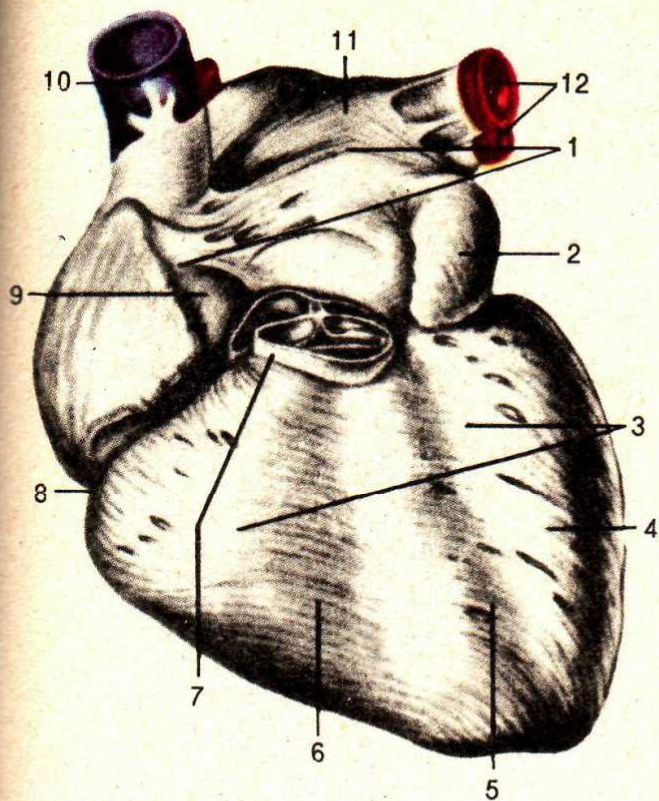


Fig. 106. Miocardul atriilor și ventriculelor (epicardul e înlăturat); aspect anterior.

1 — myocardium atriorum; 2 — auricula sinistra; 3 — myocardium ventriculorum; 4 — ventriculus sinister; 5 — sul. interventricularis anterior; 6 — ventriculus dexter; 7 — truncus pulmonalis; 8 — sul. coronarius; 9 — atrium dextrum; 10 — v. cava superior; 11 — atrium sinistrum; 12 — vv. pulmonales sinistrae.

lor tendinoase. Valvele atrioventriculare, valva aortei și valva trunchiului pulmonar, precum și valvulele venei cave inferioare și sinusului coronar sînt formate din duplicaturi de endocard, în interiorul cărora se află fibre de țesut conjunctiv.

Stratul mediu al peretelui cordului — **miocardul, myocárdium** (fig. 106, 107), este format din țesut muscular striat și este alcătuit din celule musculare striate (cardiomiocite), unite între ele prin numeroase bride (discuri intercalare) cu ajutorul cărora ele se unesc în complexe musculare sau fibre ce formează o rețea densă. Această rețea musculară densă asigură contracția ritmică deplină a atrilor și ventriculelor. Grosimea miocardului e minimală în atrii și maximală în ventriculul stîng.

Fibrele musculare ale atrilor și ventriculelor își iau originea de pe inelele fibroase, care separă definitiv miocardul

atriilor de miocardul ventriculelor. Aceste inele fibroase ca și celelalte formațiuni de țesut conjunctiv ale cordului fac parte din scheletul moale al acestuia. La scheletul cordului (vezi fig. 105) se referă inelele fibroase drept și stîng unite între ele, *annuli fibrosi (dexter et sinister)*, care înconjoară orificiile atrioventriculare drept și stîng și constituie baza de racordare pentru valvele atrioventriculare dreaptă și stîngă (proiecția lor pe exterior corespunde șanțului coronarian al cordului); inelele fine legate între ele prin bride de țesut conjunctiv, care înconjoară orificiul trunchiului pulmonar și orificiul aortei; *trigona* fibroase drept și stîng, *trigónum fibrósum dextrum* et *trigónum fibrósum sinístrum*, niște lamele tenace, care din dreapta și din stînga sînt adiacente la arcul posterior al aortei și se formează din coalescența inelului fibros stîng și inelul conjunctiv al orificiului aortei. Trigonul drept fibros, cel mai masiv, care de fapt leagă împreună inelele fibroase drept și stîng și inelul conjunctiv al aortei, la rîndul său este unit cu partea membranaceă a septului interventricular, *pars membranacea sépti interventricularis*. În trigonul fibros drept există o depresiune mică, prin care trec fibrele fasciculului atrioventricular al sistemului conductil al cordului.

Miocardul atrilor (vezi fig. 106) este separat prin inele fibroase de miocardul ventriculelor. Sincronia contracțiilor miocardului este asigurată de sistemul conductil al cordului, care este unic pentru atrii și ventricule. În atrii miocardul este alcătuit din două straturi: superficial, comun pentru ambele straturi, și profund, separat pentru fiecare din ele. Primul strat conține fibre musculare situate transversal, iar stratul II conține două tipuri de fascicule musculare — longitudinale, cu originea pe inelele fibroase, și circulare, care cuprind în ansă orificiile venelor ce se scurg în atrii, amintind niște sfinctere. Fasciculele dispuse longitudinal prolabează sub formă de traveuri verticale în interiorul cavităților auriculelor atriale și formează mușchii pectinali.

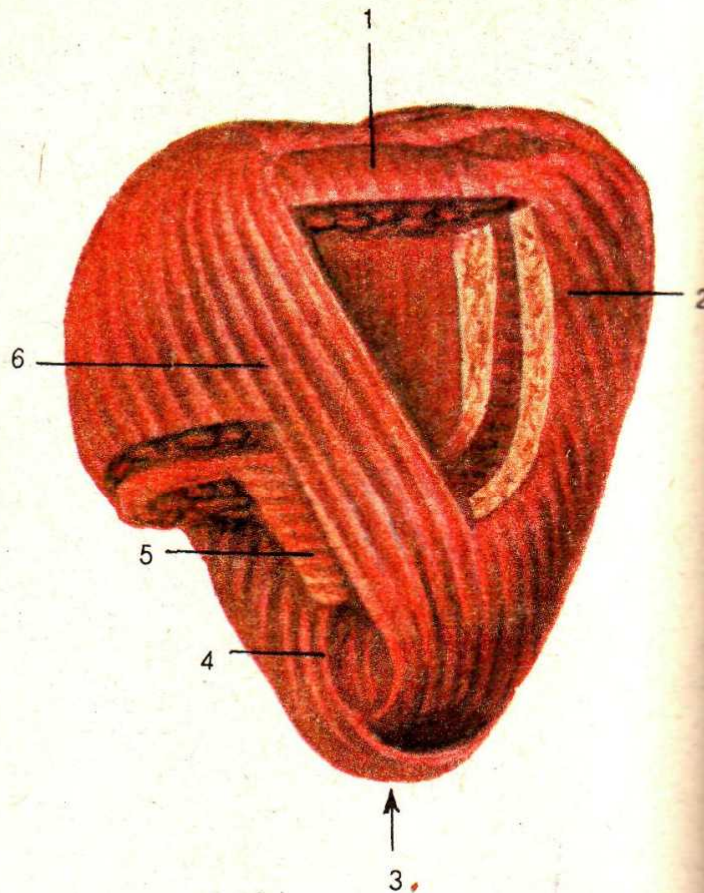


Miocardul ventriculelor (vezi fig. 107) este alcătuit din 3 straturi musculare variate: extern (superficial), mediu și intern (profund). Stratul extern e prezentat de fascicule musculare orientate oblic, care avînd originea pe inelele fibroase, continuă în jos spre apexul cordului, unde formează un vârtej numit vortex al cordului, *vortex cordis*, și trece în stratul intern profund al miocardului, fasciculele de fibre ale căruia sînt situate longitudinal. Din acest strat se formează și mușchii papilari și trabeculele cărnoase. Straturile extern și intern ale miocardului sînt comune pentru ambele ventricule, iar stratul mediu cuprins între ele este format din fascicule circulare de fibre musculare și separat pentru fiecare din ventricule. Septul interventricular în cea mai mare parte a lui (musculară) este format din miocard și acoperit de endocard; la baza porțiunii superioare a acestui sept (partea membranacee) se află o lamelă de țesut fibros.

Tunica externă a cordului, **epicardul**, *epicardium*, care aderă intim la miocard din exterior, constituie foița viscerală a pericardului seros și este construită după tipul tunicilor seroase, fiind alcătuită dintr-o lamelă fină de țesut conjunctiv, tapetată cu mezoteliu. Epicardul acoperă cordul, porțiunile inițiale ale părții ascendente a aortei și trunchiului pulmonar, porțiunile terminale ale venelor cave și pulmonare. Pe suprafața acestor vase epicardul trece în foița parietală a pericardului seros.

### Sistemul conductil al cordului

Reglarea și coordonarea funcției contractile a cordului e realizată de sistemul conductil. El este constituit din fibre musculare atipice (fibre miocardice conductile) alcătuite din miocite cardiace conductile inervate puternic, avînd un conținut redus de miofibrile, și, din abundență, sarcoplasme, care posedă facultatea de a conduce excitația de la nervii cordului spre miocardul atriilor și ventriculelor. Centrele sistemului conductil al cordului sînt alcătuite din doi noduli: 1) nodulul sinoatrial, *nodus sinuatrialis* (nodul Keith—Flack) (fig.



Ftg. 107. Straturile miocardului ventriculelor; aspect posterior.

1 — fibrele miocardului (stratul superficial), avînd originea pe inelul fibros stîng și inserția pe ventriculul drept; 2 — stratul superficial (longitudinal) al miocardului în peretele ventriculului drept; 3 — vertexul cordului; 4 — stratul profund (longitudinal) al miocardului în peretele ventriculului stîng; 5 — stratul mediu (inelar) al miocardului în peretele ventriculului stîng; 6 — stratul superficial (longitudinal) al miocardului în peretele ventriculului stîng.

108), situat în peretele atriului drept între orificiul venei cave superioare și auriculul drept; de la acest nodul pornesc ramuri spre miocardul atriilor, 2) nodulul atrioventricular, *nodus atrioventricularis* (nodul Aschoff-Tawara), situat în profunzimea porțiunii inferioare a septului interatrial. Posterior acest nodul trece în fasciculul atrioventricular, *fasciculus atrioventricularis* (fasciculul His), care leagă miocardul atriilor cu miocardul ventriculelor. În partea musculară a septului interventricular acest fascicul se împarte în doi pedunculi, drept și stîng, *crus dextrum* et *crus sinistrum*. Ramificațiile terminale ale fibrelor sistemului conductil al cordului, care sînt de fapt extremitățile răsfirate ale acestor pedunculi, se inseră în miocardul ventriculelor.



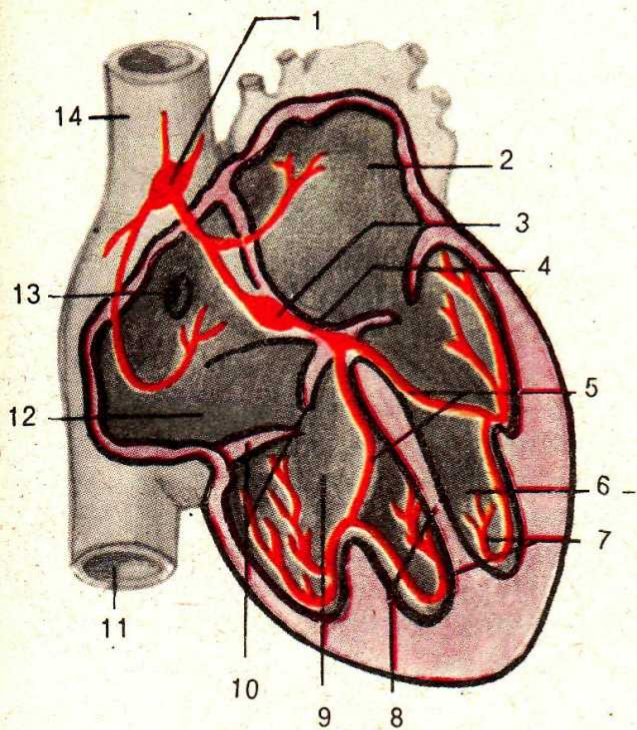


Fig. 108. Schema sistemului conductil al cordului uman.

1 — nodus sinuatrialis; 2 — atrium sinistrum; 3 — nodus atrioventricularis; 4 — fasc. atrioventricularis; 5 — crura (dextrum et sinistrum) fasciculi atrioventricularis; 6 — ventriculus sinister; 7 — myofibrae conductentes purkinjienses (fasciculele conductoare Purkinje); 8 — septum interventriculare; 9 — ventriculus dexter; 10 — valva atrioventricularis dextra; 11 — v. cava inferior; 12 — atrium dextrum; 13 — sinus coronarius (orificiu); 14 — v. cava superior.

### Vasele sangvine și limfatice ale cordului

**Arterele cordului** (vezi fig. 101, 102). Arterele cordului deviază de la **bulbul aortei**, *bulbus aortae*, care constituie porțiunea inițială dilatată a părții ascendente a aortei, și cuprind ca o coroană cordul, din care cauză se numesc artere coronariene. Artera coronară dreaptă începe la nivelul sinusului drept al aortei, iar cea stângă — la nivelul sinusului stâng al acesteia. Deoarece ambele artere deviază de la aortă, mai jos de marginile libere (superioare) ale valvulelor semilunare, în timpul sistolei ventriculelor valvulele acoperă orificiile arterelor, împiedicând aproape definitiv trecerea sîngelui spre cord. În timpul diastolei ventriculelor sinusurile se umplu cu sînge, împiedicînd refularea lui în ventriculul stîng și deschizîndu-i simultan accesul în vasele cordului.

**Artera coronară dreaptă**, *a. coronaria dextra*, pornește în dreapta sub auriculul

atriului drept, urmează șanțul coronarian, cuprinde fața pulmonară dreaptă a cordului, apoi se îndreaptă pe fața lui posterioară spre stînga, unde cu extremitatea ei anastomozează cu ramura circumflectă a arterei coronare stîngi. Ramura cu cel mai mare calibru a arterei coronare drepte e constituită de **ramura interventriculară posterioară**, *r. interventricularis posterior*, care se îndreaptă prin șanțul omonim al cordului spre apexul acestuia. Ramurile arterei coronare drepte irigă cu sînge peretele ventriculului drept și atrului drept, porțiunea posterioară a septului interventricular, mușchii papilari ai ventriculului drept, mușchiul papilar posterior al ventriculului stîng, nodulii sinuatrial și atrioventricular ai sistemului conductil al cordului.

**Artera coronară stîngă**, *a. coronaria sinistra*, are un calibru ceva mai mare decît cea dreaptă. Fiind situată între începutul trunchiului pulmonar și auriculul atrului stîng, ea se împarte în două ramuri — **interventriculară anterioară** și **ramura circumflectă**, *r. interventricularis anterior* et *r. circumflexus*. Aceasta din urmă constituie o continuare a trunchiului magistral al arterei coronare stîngi, care cuprinde cordul din stînga, situîndu-se în șanțul lui coronarian, unde pe fața posterioară a organului anastomozează cu artera coronară dreaptă. Ramura interventriculară anterioară urmează șanțul omonim al cordului spre apexul acestuia. În regiunea incizurii cardiace ea trece uneori pe fața diafragmatică a cordului, unde anastomozează cu porțiunea terminală a ramurii posterioare interventriculare a arterei coronare drepte. Ramurile arterei coronare stîngi irigă cu sînge peretele ventriculului stîng, inclusiv mușchii papilari, partea maximă a septului interventricular, peretele anterior al ventriculului drept, precum și peretele atrului stîng.

Ramurile arterelor coronare dreaptă și stîngă, unindu-se, formează în cord două inele arteriale: transversal, situat în șanțul coronarian, și longitudinal, vasele cărui se află în șanțurile interventriculare anterior și posterior.



Ramurile arterelor coronare asigură irigarea cu sînge a tuturor straturilor din pereții cordului. În miocard, unde nivelul proceselor oxidative este deosebit de înalt, anastomozele microvasculare respectă traiectul fibrelor musculare din straturile lui. În miocardul ventriculelor, care se expun unor sollicitații funcționale sporite, rețeaua de capilare sangvine este de două ori mai densă decît în musculatura scheletică.

Există diverse variante de repartizare a ramurilor arterelor coronare, acestea fiind numite tipuri de irigare a cordului. Principalele tipuri sînt: dextrocoronarian, cînd majoritatea compartimentelor cordului sînt irigate din ramurile arterei coronare drepte; levocoronarian, cînd cea mai mare parte a cordului este irigată din ramurile arterei coronare stîngi; și tipul mediu, sau omogen, cînd ambele artere coronariene participă echitabil la irigarea pereților cordului. Distingem de asemenea tipuri de tranziție în irigarea cordului — dextromediu și levomediu. Se obișnuiește a considera (Naddacina T.A., Smolianicov A.V., 1963), că printre toate tipurile de irigare cu sînge a cordului predomină totuși tipul dextromediu.

Se cunosc variante și anomalii topografice și de ramificare a arterelor coronare. Ele se traduc prin modificări în locul de origine și în numărul arterelor coronariene. Bunăoară, acestea pot devia de la aortă imediat superior de valvele semilunare sau distanțat superior — de la artera subclavie stîngă, și nu de la aortă. Artera coronară poate fi solitară, adică impară, pot exista 3—4 artere coronare și nu două; cîte două artere pornesc în dreapta și în stînga de la aortă sau 2 de la aortă și 2 de la artera subclavie stîngă.

Pe lîngă arterele coronariene la cord, mai ales la pericard, vin și artere facultative, accesorii. Acestea pot fi ramuri mediastinopericardiale (superioară, medie și inferioară) ale arterei toracice interne (Șvețov I.M., 1967), ramuri ale arterei pericardiodiafragmatice, ramuri care deviază de la fața concavă a arcului aortei etc.

**Venele cordului.** Venele cordului sînt mai numeroase decît arterele lui. Majori-

tatea venelor de calibru mare ale cordului sînt confluențe la un vas venos larg comun numit **sinus coronarian**, *sinus coronarius* (vestigiu al venei cardiace stîngi comune embrionare) și se varsă în atriumul drept. Sinusul este situat în șanțul coronarian pe fața posterioară a cordului și se deschide în atriumul drept inferoanterior de orificiul venei cave inferioare (între valva ei și septul interatrial). Afluențele sinusului coronarian numără 5 vene: 1) *vena mare a cordului*, *v. cordis magna*, care începe în regiunea apexului cordului pe fața lui anterioară, respectă șanțul interventricular anterior alături de ramura anterioară a arterei coronare interventriculare stîngi, apoi la nivelul șanțului coronar întoarce spre stînga, trece sub ramura circumflexă a arterei coronare stîngi, respectă șanțul coronarian pe fața posterioară a cordului, unde continuă în sinusul coronarian; această venă colectează sînge din venele feței anterioare a ambelor ventricule și septului interventricular. În vena mare a cordului se scurg de asemenea venele feței posterioare a atriumului stîng și ventriculului stîng; 2) *vena medie a cordului*, *v. cordis media*, se formează în regiunea feței posterioare a apexului cordului, pornește în sus respectînd șanțul interventricular posterior (aderă la ramura posterioară interventriculară a arterei coronare drepte și se varsă în sinusul coronarian; 3) *vena mică a cordului*, *v. cordis parva*, începe pe fața pulmonară dreaptă a ventriculului drept, se îndreaptă în sus, respectă șanțul coronarian pe fața diafragmatică a cordului și se varsă în sinusul coronarian; ea colectează sînge mai ales din jumătatea dreaptă a cordului; 4) *vena posterioară a ventriculului stîng*, *v. posterior ventriculi sinistri*, se formează din cîteva vene pe fața posterioară a ventriculului stîng, aproape de apexul cordului, și se varsă în sinusul coronarian sau în vena mare a cordului; 5) *vena oblică a atriumului stîng*, *v. obliqua atrii sinistri*, trece superoinferior pe fața posterioară a atriumului stîng și se varsă în sinusul coronarian.

Pe lîngă venele care se varsă în sinusul coronarian în cord există vene care



se deschid nemijlocit în atrium drept. Acestea sînt venele anterioare ale cordului, *vv. córdis anterióres*, care colectează sîngele din peretele anterior al ventriculului drept. Ele se îndreaptă în sus spre baza cordului și se deschid în atrium drept. Venele minime ale cordului (vene Tebesius), *vv. córdis mínimae*, 20—30 la număr, încep în profunzimea pereților cordului și se varsă nemijlocit în atrium drept, și, parțial, în ventricule și în atrium stîng prin orificiile venelor minime, *forámina venárum minimárum*.

Patul limfatic al pereților cordului este alcătuit din capilare limfatice, dispuse în formă de rețele prin endocard, miocard și epicard. Din endocard și miocard limfa se scurge în rețeaua superficială de capilare limfatice situate în epicard și în plexul de vase limfatice. Unuindu-se între ele, vasele limfatice devin de calibru tot mai mare și formează două vase principale ale cordului, prin care limfa se scurge spre ganglionii limfatici regionali. Vasul limfatic stîng al cordului se formează din confluența vaselor limfatice ale feței anterioare a ventriculelor drept și stîng, ale fețelor stîngă pulmonară și posterioară ale ventriculului stîng. El pornește de la ventriculul stîng spre dreapta, trece posterior de trunchiul pulmonar și se varsă în unul din ganglionii limfatici traheobronhiali inferiori. Vasul limfatic drept al cordului se formează din vasele limfatice ale fețelor anterioară și posterioară ale ventriculului drept, trece din dreapta spre stînga pe semicercul anterior al trunchiului pulmonar și se varsă în unul din ganglionii limfatici mediastinali anteriori, situat lîngă ligamentul arterial. Vasele limfatice de calibru mic, prin care se scurge limfa de la pereții atrium se varsă în ganglionii limfatici mediastinali anteriori proximali.

### **Nervii cordului**

Cordul primește inervație senzitivă simpatică și parasimpatică. Fibrele simpatică, care intră în componența nervilor cardiaci poartă impulsuri care accelerează ritmul contracțiilor cardiace și dilată lumenul arterelor coronariene. Fibrele

parasimpatică (parte constitutivă a ramurilor cardiace ale nervilor vagi) conduc impulsuri, care reduc cadența ritmului cardiac și îngustează lumenul arterelor coronare. Fibrele senzitive de la receptorii peretelui cordului și vaselor lui intră în componența nervilor cardiaci și ramurilor cardiace corelate cu centrele respective ale encefalului și măduvei spinării.

Schema de inervație a cordului (după V. P. Vorobiov) poate fi prezentată precum urmează: sursele de inervație a cordului — nervii cardiaci și ramurile cardiace, care vin spre cord; plexurile cardiace extraorganice (superficiale și profunde) situate lîngă arcul aortic și trunchiul pulmonar, plexul cardiac intraorganic, aflat în peretele cordului, și repartizat în toate straturile lui.

Nervii cardiaci (superior, mediu și inferior cervicali și toracici) încep de la ganglionii cervicali și toracici superiori (II—V) ai trunchiului simpatic (vezi „Sistemul nervos vegetativ“). Ramurile cardiace încep de la nervul vag (vezi: „Nervul vag“).

Plexul cardiac superficial extraorganic se află pe peretele anterior al trunchiului pulmonar și pe fața concavă a arcului aortei; plexul cardiac extraorganic profund se află posterior de arcul aortei (anterior de bifurcația traheei). În plexul cardiac extraorganic superficial intră nervul cardiac cervical superior stîng (din ganglionul simpatic cervical superior stîng) și ramura superioară cardiacă stîngă (din nervul vag stîng). Ceilalți nervi cardiaci enumerați mai sus și ramurile cardiace intră în plexul cardiac extraorganic profund.

Ramurile extraorganice ale plexurilor cardiace formează în definitivă plexul cardiac intraorganic unitar. În funcție de stratul cardiac în care este situat, acest plex cardiac intraorganic unitar e subdivizat convențional în plexuri intim corelate: subepicardial, intramuscular și subendocardial. În componența plexului intraorganic al cordului intră celule nervoase și conglomerate de celule, care formează ganglionii nervoși car-



diaci, *ganglia cardiaca*, de dimensiuni mari. Celulele nervoase sînt deosebit de numeroase în plexul cardiac infraepicardial. După V. P. Vorobiov nervii care intră în componența plexului cardiac infraepicardial au o localizare legitimă (sub formă de cîmpuri nodulare) și inervează anumite porțiuni ale cordului. Conform acestui postulat distingem 6 plexuri cardiace infraepicardiale: 1) dextroanterioară și 2) levoanterioară, situate în profunzimea peretilor anterior și laterali ai ventriculelor drept și stîng, 3) plexul anterior al atriilor — în peretele anterior al atriilor, 4) plexul dextroposterior — în peretele posterior al atriului drept, între orificiile venelor cave (de la el se inervează nodul sinoatrial al sistemului conductil al cordului), 5) plexul levoposterior — în profunzimea peretelui lateral al atriului stîng, trece levodextroinferior pe traiecul venei oblice a atriului stîng (pentru a inerva nodul atrioventricular și fasciculus atrioventricular al sistemului conductil al cordului), 6) plexul posterior al atriului stîng (plexul sinusului Haller) — în porțiunea superioară a peretelui posterior al atriului stîng (între orificiile venelor pulmonare).

**Topografia și radioanatomia cordului.** Cordul împreună cu pericardul e situat în cavitatea toracică făcînd parte din organele mediastinului mediu; 2/3 ale cordului sînt dispuse spre stînga de planul median și 1/3 spre dreapta. Din părți și lateral din anterior (cea mai mare parte a cordului) cordul este acoperit de plămîni incorporați în sacii pleurali și o parte mult mai mică dinsuprafața lui anterioară vine în adiacență la stern și la cartilajele costale (fig. 109). Limita superioară a cordului trece pe linia care unește marginile superioare ale cartilajelor III costale, drept și stîng. *Limita dreaptă* coboară de la nivelul marginii superioare a cartilajului III costal din dreapta (cu 1—2 cm spre dreapta de la marginea sternului) trecînd vertical în jos pînă la cartilajul V costal din dreapta. *Limita inferioară* trece pe linia de proiecție a cartilajului V costal din dreapta pînă la apexul cordului; ea se proiectează pe

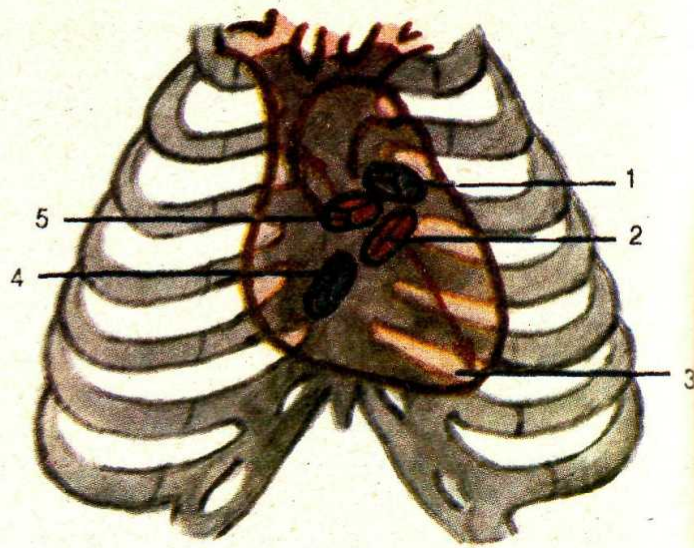


Fig. 109. Proiecția orificiilor cordului, valvulelor cuspidale și semilunare pe fața anterioară a cutiei toracice.

1 — ostium trunci pulmonalis; 2 — ostium atrioventriculare sinistrum; 3 — apex cordis; 4 — ostium atrioventriculare dextrum; 5 — ostium aortae;

spațiul V intercostal din stînga cu 1—1,5 cm spre interior de linia medioclaviculară. *Limita stîngă* a cordului se întinde de la marginea superioară a coastei III din stînga, începînd la nivelul mijlocului distanței dintre marginea stîngă a sternului și linia mediosternală stîngă, și continuă pînă la apexul cordului. *Orificiile atrioventriculare, drept și stîng*, se proiectează pe peretele toracic anterior, respectînd linia oblică care unește extremitatea sternală a cartilajului coastei III din stînga spre cartilajul VI costal din dreapta. Orificiul stîng se află pe această linie la nivelul cartilajului II costal din stînga, iar orificiul drept — superior de locul de fixare a cartilajului costal V din dreapta pe stern. *Orificiul aortei* e situat posterior de marginea stîngă a sternului la nivelul spațiului III intercostal, *orificiul trunchiului pulmonar* — superior de locul de fixare a cartilajului III costal din stînga la stern.

La oamenii maturi în funcție de constituția lor, cordul îmbracă forme diferite. La indivizii de tip dolicomorf, la care axul cordului este orientat vertical, organul amintește o picătură („cord în picătură“). La indivizii de tip brahimorf, la care diafragma ocupă o poziție relativ



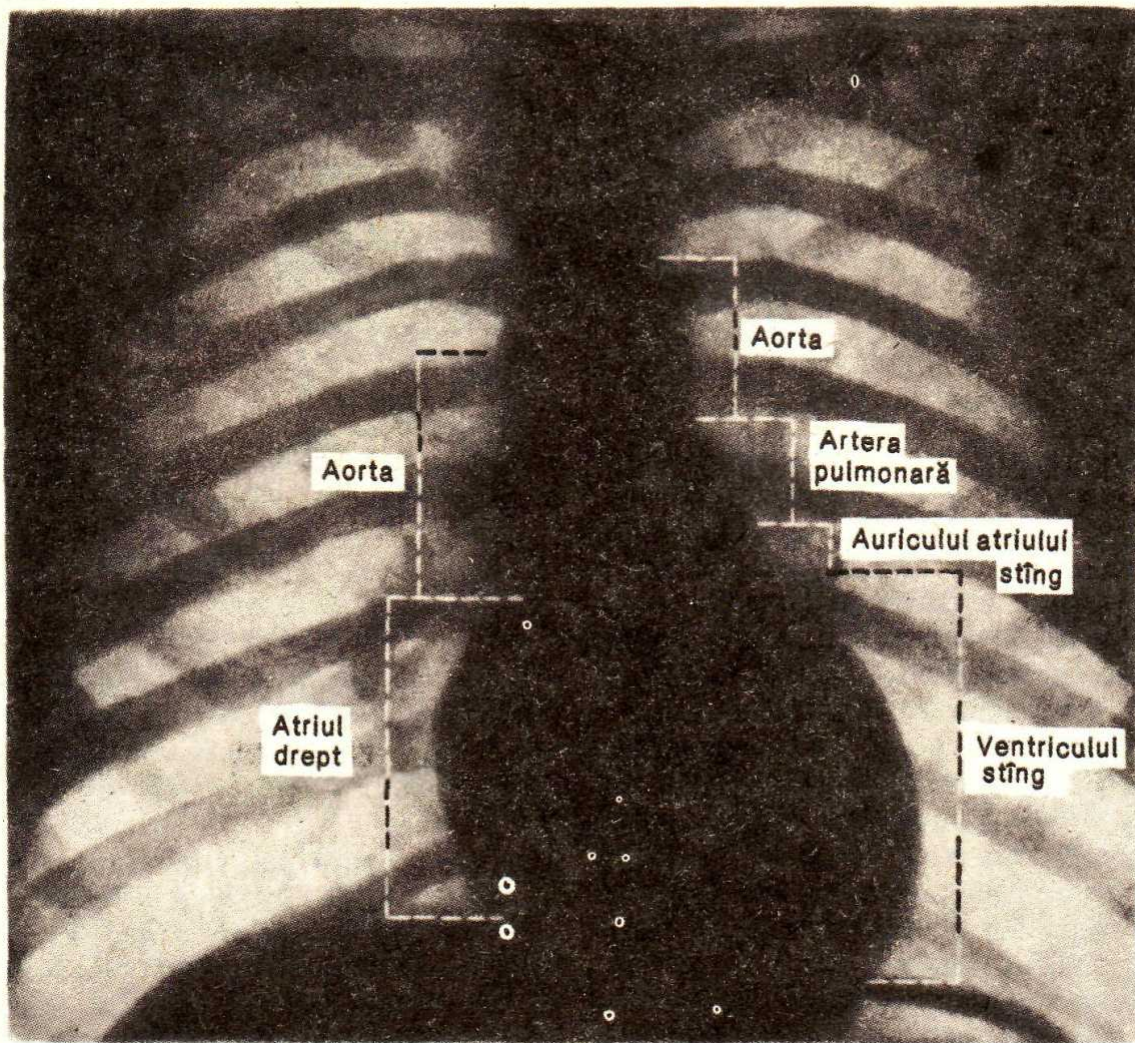


Fig. 110. Radiografia cordului și vaselor de calibru mare din cavitatea toracică cu indicarea arcurilor ce alcătuiesc contururile cordului și vaselor.

înaltă, iar unghiul dintre axul longitudinal al cordului și planul median al corpului se apropie de  $90^\circ$ , cordul ocupă o poziție orizontală (cord transversal). La femei poziția orizontală a cordului se înregistrează mai frecvent decît la bărbați. La indivizii de tip constituțional mezomorfi cordul ocupă o poziție oblică (unghiul menționat mai sus echivalînd cu  $43-48^\circ$ ).

În examenul radiologic (fig. 110, 111) cu raze orientate posteroanterior (clișeu anterior de ansamblu) cordul omului viu se prezintă ca o opalescență intensă situată între cîmpurile deschise ale plămînilor. Această umbră are forma de triunghi imperfect cu baza orientată spre diafragm. Pe umbra cordului și vaselor lui de calibru mare se suprapun de asemenea umbrele organelor situate anterior

și posterior de cord, (sternului, organelor mediastinului posterior și porțiunii toracice a coloanei vertebrale). Contururile umbrei cordului comportă o serie de proeminente, numite arcuri. Pe conturul drept al cordului se văd clar arcul superior neted, care în porțiunea lui superioară corespunde venei cave superioare, iar în porțiunea lui inferioară corespunde convexității părții ascendente a aortei, și arcul inferior, format de atriu drept. De asupra arcului superior se mai observă un arc de dimensiuni reduse, format de conturul exterior al venei brahiocefalice drepte. Conturul stîng al cordului formează 4 arcuri: a) inferior — cel mai mare, care trece pe marginea ventriculului stîng, b) arcul de proeminență a auriculului atrului stîng, c) arcul trunchiului pulmonar și d) arcul superior



ce corespunde arcului aortei și începutului părții descendente a acesteia. În regiunea arcurilor formate de ventriculul stâng și auriculul stâng conturul cordului are o depresiune (strangulație) numită talie a cordului, care îl sepață de vasele lui mari.

La omul matur, în normă, cordul poate ocupa pe radiografie trei poziții diferite: 1) oblică, caracteristică pentru majoritatea indivizilor, 2) orizontală și 3) verticală („cord în picătură”) (fig. 112).

### PERICARDUL

Pericardul, *pericardium* (fig. 113), delimitează cordul de organele circumiacente și constituie o pungă fibroasă-seroasă fină, dar rezistentă, în care e situat cordul. Pericardul e alcătuit din două straturi diferite ca structură: exterior — fibros, și interior — seros. Stratul exterior — *pericardul fibros*, *pericardium fibrosum*, lângă vasele de calibru mare ale cordului (la baza acestuia) trece în adventiție. Pericardul seros, *pericardium serosum*, are 2 foițe — *parietală* — *lamina parietalis*, care tapetează din interior pericardul fibros, și *foița viscerală*, *lamina visceralis*, care acoperă cordul constituind tunica lui externă sau epicardul. Foițele parietală și viscerală (epicardul) trec una în alta în regiunea bazei cordului în locul, unde pericardul fibros concrește cu adventiția vaselor mari (aortei, trunchiului pulmonar, venelor cave) între foița parietală a pericardului seros, din exterior, și foița lui viscerală (epicard) există un spațiu în formă de fisură numit *cavitatea pericardială*, *cavitas pericardialis*, care cuprinde cordul din toate părțile și conține o cantitate mică de lichid seros.

Ca formă, pericardul amintește un con imperfect, baza căruia concrește intim (în porțiunea inferioară) cu centrul tendinos al diafragmului, iar superior (la vârful conului) cuprinde porțiunile inițiale ale vaselor magistrale (porțiunea ascendentă a aortei, trunchiul pulmonar, precum și venele cave superioară și inferioară și cele pulmonare).

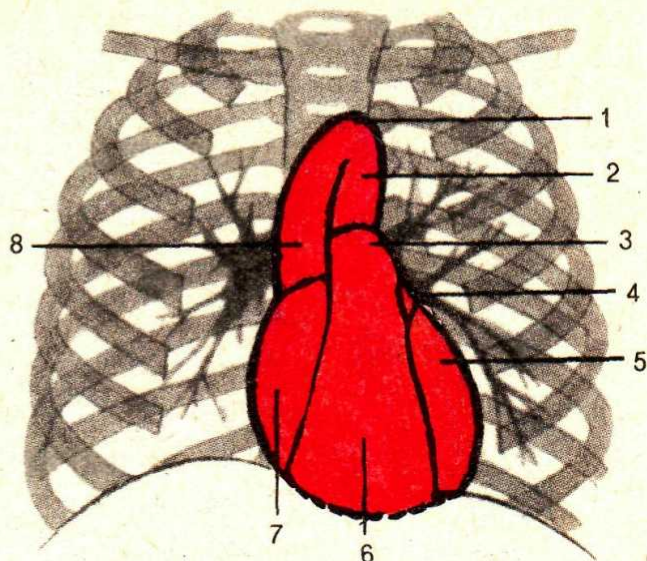


Fig. 111. Schema de proiecție a camerelor cordului și vaselor de calibru mare (referințe la fig. 110).

1 — arcus aortae; 2 — pars descendens aortae; 3 — truncus pulmonalis; 4 — auricula sinistra; 5 — ventriculus sinister; 6 — ventriculus dexter; 7 — atrium dextrum; 8 — pars ascendens aortae.

În pericard distingem 3 porțiuni: anterioară — sternocostală, care e unită cu fața posterioară a peretelui toracic anterior prin ligamentele sternopericardiacă, *ligg. sternopericardiacă*, ocupînd aria dintre pleurile mediastinale dreaptă și stîngă; inferioară — diafragmală, concreșcută cu centrul tendinos al diafragmului; mediastinală, dreaptă și stîngă, care este cea mai extinsă din toate trei. Bilateral și anterior această porțiune a pericardului concrește intim cu pleura mediastinală. În stînga și în dreapta, între pericard și pleură, trec nervul diafragmal și vase sangvine. Posterior, porțiunea mediastinală a pericardului vine în adiacență la esofag, la partea toracică a aortei, la venele impară și semiimpară încorsetate în țesut conjunctiv lax și situate în mediastinul posterior.

În cavitatea pericardului între el și suprafețele cordului și vaselor mari există niște sinusuri destul de adînci. Acestea sînt sinusul transversal al pericardului, *sinus transversus pericardii*, situat la baza cordului, care de sus și de jos e delimitat de porțiunea inițială a aortei ascendente și de trunchiul pulmonar, iar pos-



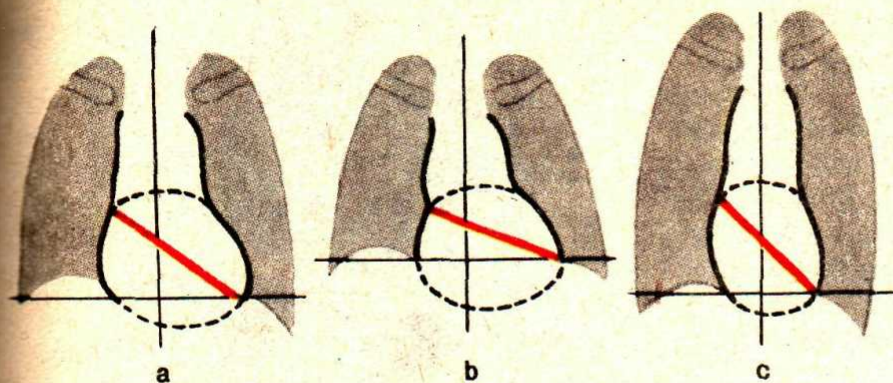


Fig. 112. Variante schematice de dispoziție a cordului.

a — oblică ; b — orizontală ; c — verticală (în „picătură”)

terior — de fața anterioară a atrului drept și de vena cavă superioară ; sinusul oblic al pericardului, *sinus obliquus pericardii*, se află pe fața diafragmală a cordului, e delimitat de baza venelor pulmonare stîngi, dinspre stînga, și de vena cavă inferioară, dinspre dreapta. Peretele anterior al acestui sinus este format de fața posterioară a atrului stîng, iar cel posterior — de pericard.

**Vasele și nervii pericardului.** La irigația cu sînge a pericardului participă ramurile pericardiale ale părții toracice a aortei, ramurile arterei pericardiodiafragmatice (din *a. thorácica înterna*) și ramurile arterelor diafragmatice superioare. Venele pericardului care însoțesc arterele omonime se varsă în venele brahiocefalică, impară și semiimpară. Vasele limfatice ale pericardului se îndreaptă spre ganglionii limfatici laterali pericardiali, anteropericardiali, anteriori și posteriori mediastinali. Nervii pericardului sînt constituiți din ramurile nervilor diafragmatici și vagi, precum și din ramurile nervilor cervicali și cardioracali, emergenți din ganglionii respectivi ai trunchiului simpatic.

#### Particularitățile de vîrstă ale cordului și pericardului

La nou-născut cordul are o formă sferoidă. Diametrul lui transversal echivalează cu 2,7—3,9 cm, lungimea cordului constituind în medie 3,0—3,5 cm. Dimensiunea anteroposterioară e de 1,7—2,6 cm. Atriile comparativ cu ventriculele sînt destul de mari, dreptul fiind mult mai extins decît stîngul. Cordul crește deosebit de intens pe parcursul

primului an de viață, mai ales în lungime. Anumite compartimente ale cordului se transformă în diferite perioade de vîrstă neuniform : în primul an de viață atriile cresc mai intens decît ventriculele. În vîrsta de la 2 la 5 ani și mai ales la 6 ani creșterea atriilor și ventriculelor se desfășoară cam cu aceeași intensitate. După vîrsta de 10 ani ventriculele se dezvoltă mai intens decît atriile. Masa totală a cordului la nou-născut e de 24,0 g, spre finele primului an de viață aproape că dublează, la 4—5 ani — triplează, la 9—10 ani e de 5 ori mai mare și la 15—16 ani — de 10 ori. Masa cordului pînă la vîrsta de 5—6 ani e mai mare la băieți decît la fete. La vîrsta de 9—13 ani, din contra, ea e mai mare la fete, iar la 15 ani masa cordului e din nou mai mare la băieți decît la fete.

Miocardul ventriculului stîng crește și se dezvoltă mai repede decît miocardul ventriculului drept. Spre finele celui de al doilea an de viață masa ventriculului stîng e de 2 ori mai mare decît a celui drept. La vîrsta de 16 ani corelațiile sînt aceleași. La copiii de vîrstă sub un an trabeculele carnoase acoperă aproape toată suprafața internă a ambelor ventricule. Cele mai dezvoltate sînt trabeculele în vîrsta de adolescență (17—20 de ani). După 60—75 de ani rețeaua trabeculară se aplatisează și caracterul ei reticulat persistă doar în regiunea apexului cordului.

La nou-născut și la copiii de toate grupele de vîrstă valvele atrioventriculare sînt elastice, cu valvule lucitoare. La vîrsta de 20—25 de ani valvulele acestor valve se indurează, marginile lor devin neregulate. În senescență are loc atrofia parțială a mușchilor papilari, ceea ce



poate provoca tulburări în funcția valvelor.

La nou-născuți și sugari cordul e dispus înalt și ocupă o poziție transversală. Trecerea cordului din poziția transversală în cea oblică începe spre finele primului an de viață a copilului. La copiii de 2—3 ani predomină poziția oblică a cordului. Limita inferioară a cordului la copiii de vîrstă sub un an se află cu un spațiu intercostal mai sus decît la oamenii maturi, limita superioară — la nivelul spațiului II intercostal, apexul cordului se proiectează în spațiul IV intercostal stîng (spre exterior de linia mediosternală). Limita dreaptă a cordului e situată mai frecvent respectînd proiecția marginii drepte a sternului sau cu 0,5—1,0 cm în dreapta de ea. Odată cu vîrsta copilului se modifică și corelația dintre fața sternocostală (anterioară) a cordului și peretele toracic: la nou-născuți această față a cordului e formată de atriul drept, de ventriculul drept și de cea mai mare parte a ventriculului stîng. Cu peretele anterior toracic contactează mai ales ventriculele. La copiii trecuți de doi ani pe lîngă aceasta, la peretele toracic anterior vine în adiacență și o parte a atriului drept.

La nou-născut pericardul are o formă sferoidală. Volumul cavității pericardului e mic, deoarece acesta încorsetează strîns cordul. La nou-născuți limita superioară a pericardului e dispusă foarte înalt pe linia imaginară care ar uni articulațiile sternoclaviculare; limita lui inferioară corespunde cu limita inferioară a cordului. Pericardul la nou-născut este mobil, deoarece ligamentele sternopericardiale, care la adult fixează pericardul, la această vîrstă sînt subdezvoltate. La vîrsta de 14 ani limitele pericardului și raporturile lui spațiale cu organele mediastinului sînt aceleași ca și la omul matur.

#### VASELE MICII CIRCULAȚII (PULMONARE)

Mica circulație (pulmonară) asigură schimbul de gaze dintre sîngele capilarelor pulmonare și aerul din alveolele pulmonare. El include: trunchiul pul-

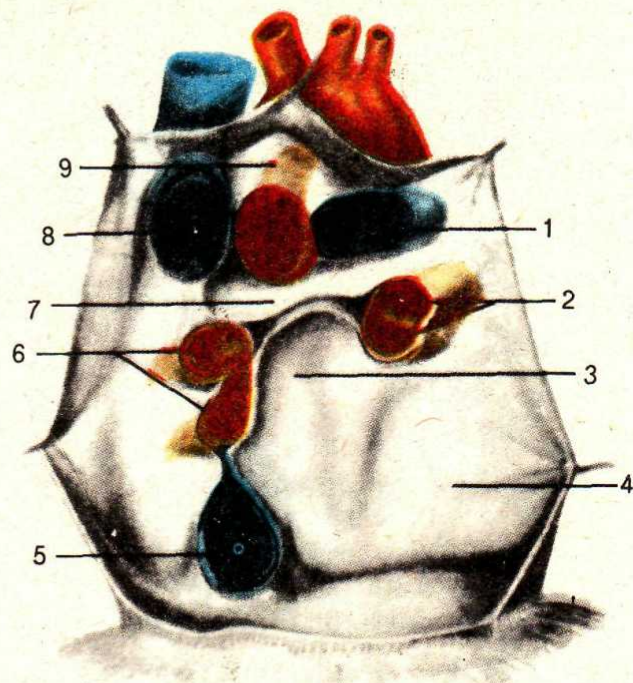


Fig. 113. Pericard (după extrirparea cordului: se văd orificiile vaselor de calibru mare).

1 — truncus pulmonalis; 2 — vv. pulmonales sinistrae; 3 — sinus obliquus pericardii; 4 — lam. parietalis pericardii; 5 — v. cava inferior; 6 — vv. pulmonales dextrae; 7 — sinus transversus pericardii; 8 — v. cava superior; 9 — aorta.

monar, emergent din ventriculul drept, arterele pulmonare dreaptă și stîngă împreună cu ramurile lor, patul microcircular al plămînilor de la care sîngele e colectat în două vene pulmonare drepte și două vene pulmonare stîngi, care se varsă în atriul stîng. Prin trunchiul pulmonar sîngele venos e propulsat din cord în plămîni, iar prin venele pulmonare sîngele arterial se îndreaptă din plămîni spre cord.

#### Trunchiul pulmonar și ramurile lui

Trunchiul pulmonar, *truncus pulmonalis*, de 30 mm în diametru, începe de la ventriculul drept al cordului, fiind limitat de acesta cu o valvă proprie. Începutul trunchiului pulmonar, deci și orificiului lui, se proiectează pe peretele toracic anterior de asupra nivelului de fixare a cartilajului III costal din stînga pe stern. Trunchiul pulmonar e situat anterior de celelalte vase de calibru mare de la baza cordului (aortă și vena cavă superioară). Din dreapta și posterior



de el se află porțiunea ascendentă a aortei, iar din stînga vine în adiacență auriculul stîng. El se îndreaptă anterior de aortă spre stînga și posterior, la nivelul vertebrei IV toracice se împarte în arterele pulmonare dreaptă și stîngă. Locul acesta se numește bifurcația trunchiului pulmonar *bifurcătio trunci pulmonales*. Între bifurcația trunchiului pulmonar și arcul aortei e situat un ligament arterial, *lig. arteriosum*, scurt, care constituie un vestigiu al canalului arterial Botallo obturat (vezi fig. 101).

**Artera pulmonară dreaptă, *a. pulmonalis dextra***, de 21 mm în diametru, trece în dreapta spre hilul plămînului, posterior de porțiunea ascendentă a aortei și porțiunea terminală a venei cave superioare. În regiunea hilului, antero-inferior de bronhia principală dreaptă, artera pulmonară dreaptă se împarte în trei ramuri lobale, fiecare separîndu-se la rîndul ei în ramuri segmentare. În lobul superior al plămînului drept distingem ramura apicală, *r. apicalis*, ramurile descendentă și ascendentă posterioare, *rr. posteriores descendens et ascendens*, ramurile anterioare descendentă și ascendentă, *rr. anteriores descendens et ascendens*, emergente spre segmentele apical, posterior și anterior ale plămînului drept.

Ramura lobului mediu, *r. lobi medii*, se împarte la rîndul ei în trei ramuri: laterală, medială, *rr. lateralis et medialis*, și ramura apicală (superioară) a lobului inferior, *r. apicalis (superior) lobi inferioris*, primele două plecînd spre segmentele lateral și medial ale lobului mediu din plămînul drept, iar a treia ramură — spre segmentul apical (superior) al lobului inferior din plămînul drept. Și, în fine, partea bazală *pars basalis* (a treia — ramura inferioară a arterei pulmonare drepte) la rîndul său se împarte în 4 ramuri: medială (cardiacă), anterioară, laterală și posterioară, *rr. basales medialis (cardiacus), anterior, lateralis et posterior*, care transportă sîngele spre segmentele bazale ale lobului inferior din plămînul

drept: medial (cardial), anterior, lateral și posterior.

**Artera pulmonară stîngă, *a. pulmonalis sinistra***, este mai scurtă și mai subțire decît cea dreaptă, pornește de la bifurcația trunchiului pulmonar pe cea mai scurtă cale spre hilul plămînului stîng pe traiect transversal. Pe parcurs el intersectează mai întîi bronhia principală stîngă, iar în hilul plămînului se dispune sub ea. În conformitate cu cei doi lobi ai plămînului stîng, artera pulmonară stîngă se divizează în două ramuri. Una din ele se ramifică generînd ramuri segmentare în limitele lobului superior, cealaltă — partea bazală — irigă prin ramurile sale segmentele lobului inferior al plămînului stîng. În lobul superior al plămînului stîng distingem următoarele ramuri: apicală, *r. apicalis*, anterioare ascendentă și descendentă, *rr. anteriores ascendens et descendens*, posterioară, *r. posterior*, lingulară, *r. lingularis*, și în fine ramura apicală (superioară) a lobului inferior, *r. apicalis (superior) lobi inferioris*. Toate ramurile enumerate, cu excepția ultimei, se îndreaptă în segmentele lobului superior al plămînului stîng (apical, posterior, anterior, precum și lingulari, superiori și inferiori). Ramura apicală (superioară), ca și în plămînul drept, penetrează în lobul inferior al plămînului stîng spre segmentul lui apical (superior). A doua ramură lobară — partea bazală — se împarte în 4 ramuri bazale segmentare: medială, laterală, anterioară și posterioară, *rr. basales medialis, lateralis, anterior et posterior*, care se ramifică în segmentele bazale medial, lateral, anterior și posterior ale lobului inferior din plămînul stîng.

În țesutul plămînilor (sub pleură și în regiunea bronhiolilor respiratorii) ramurile mici ale arterei pulmonare și ramurilor bronhiale ale părții toracice a aortei formează un sistem de anastomoze interarteriale. Ele constituie unicul loc în sistemul vascular, în care e posibilă propulsarea sîngelui pe cea mai scurtă cale din marea circulație nemijlocit în mica circulație.



## Venele pulmonare

Capilarele pulmonare continuă în venele care, conflând în vene de calibru din ce în ce mai mare, formează în definitivă câte două vene pulmonare în fiecare plămîn.

Din două vene pulmonare drepte cea superioară are un diametru mai mare, deoarece ea colectează sîngele din doi lobi ai plămînului drept (superior și mediu). Însă din cele două vene pulmonare stîngi vena inferioară are un diametru mai mare decît cea superioară. În hilurile plămînilor drept și stîng venele pulmonare ocupă partea lor inferioară. În rădăcina plămînului drept, posterosuperior, e situată bronhia principală dreaptă, iar anteroinferior de ea — artera pulmonară dreaptă. La plămînul stîng în dispoziție superioară se află artera pulmonară, iar posteroinferior de ea — bronhia principală stîngă. Venele pulmonare ale plămînului drept sînt situate mai jos de artera omonimă, trec cvaziorizontal și în calea lor spre cord se dispun posterior de vena cavă superioară. Ambele vene pulmonare stîngi, care sînt ceva mai scurte decît cele din dreapta sînt situate sub bronhia principală stîngă și urmează spre cord în sens transversal. Venele pulmonare drepte și stîngi, penetrînd pericardul, se varsă prin orificii separate în atrium stîng (porțiunile lor terminale sînt acoperite de epicard).

**Vena pulmonară superioară dreaptă**, *v. pulmonalis sup̄ior d̄extra*, colectează sînge nu numai din lobul superior, ci și din cel mediu ai plămînului drept. De la lobul superior al plămînului drept sîngele se varsă prin trei ramuri ale ei (afluente), apicală, anterioară și posterioară. Fiecare din ele se formează la rîndul ei prin confluența a două părți: ramura apicală, *r. apicalis*, — din partea intrasegmentală, *p̄ars intrasegmentalis*, și subsegmentară (intersegmentară), *p̄ars infrasegmentalis (intersegmentalis)*; ramura anterioară, *r. anterior*, — din partea intrasegmentară, *p̄ars intrasegmentalis*, și subsegmentară (interseg-

mentară), *p̄ars infrasegmentalis (intersegmentalis)* și, în fine, ramura posterioară, *r. posterior*, — din partea infralobară, *p̄ars infralobaris*, și intralobară (intersegmentară), *p̄ars intralobaris (intersegmentalis)*. De la lobul mediu al plămînului drept sîngele se scurge prin ramurile lobului mediu, *r. lobi medii*, conflente din două părți, — laterală, *p̄ars lateralis*, și medială, *p̄ars mediális*.

**Vena pulmonară inferioară dreaptă**, *v. pulmonalis inf̄ior d̄extra*, colectează sîngele din 5 segmente ale lobului inferior din plămînul drept: apical (superior), și bazale — medial, lateral, anterior și posterior. De la cel superior sîngele se scurge prin ramura apicală (superioară), *r. apicalis (sup̄ior)*, care se formează în urma confluenței a două părți — intrasegmentară, *p̄ars intrasegmentalis*, și infrasegmentară (intersegmentală), *p̄ars infrasegmentalis (intersegmentalis)*. De la toate segmentele bazale sîngele e colectat de vena bazală comună, *v. bazalis communis*, care se formează din două afluențe — superioară și inferioară, *vv. basales sup̄ior et inf̄ior*. Vom menționa că în vena bazală superioară se varsă ramura bazală anterioară, *r. basalis anterior*, care e confluentă din două părți — intrasegmentară, *p̄ars intrasegmentalis*, și infrasegmentară (intersegmentară), *p̄ars infrasegmentalis (intersegmentalis)*. Vena bazală comună în confluență cu ramura apicală (superioară) a lobului inferior formează vena pulmonară inferioară dreaptă.

**Vena pulmonară superioară stîngă**, *v. pulmonalis sup̄ior sinistra*, care colectează sîngele din lobul superior al plămînului stîng (din segmentele lui apical, posterior și anterior, precum și din cel superior și inferior lingulare) are 3 afluențe — postapicală, anterioară și lingulară. Fiecare din acestea este formată din confluența a două părți: ramura posteroapicală, *r. apicoposterior*, — din partea intra-



segmentară, *pars intrasegmentalis*, și infrasegmentară (intersegmentară), *pars infrasegmentalis (intersegmentalis)*; ramura anterioară, *ramus anterior*, din intersegmentară, *pars intersegmentalis*, și infrasegmentară (intersegmentară), *pars infrasegmentalis (intersegmentalis)*, și ramura lingulară, *ramus lingularis*,— din superioară, *pars superior*, și inferioară, *pars inferior*.

**Vena pulmonară inferioară stângă**, *v. pulmonalis inferior sinistra*, de calibrul mai mare decât omonima dreaptă, colectează sânge din lobul inferior al plămînului stîng. De la segmentul apical (superior) al lobului inferior din plămînul stîng pornește ramura apicală (superioară), *r. apicalis (superior)*, formată prin confluența a două părți — intrasegmentară, *pars intrasegmentalis*, și infrasegmentară (intersegmentară), *pars infrasegmentalis (intersegmentalis)*. De la toate segmentele bazale ale lobului inferior al plămînului stîng, ca și în plămînul drept, sângele se varsă prin vena bazală comună, *v. basalis communis*. Ea este formată prin confluența venelor bazale superioară și inferioară *vv basales superior et inferior*. În cea superioară se varsă ramura bazală anterioară, *r. basalis anterior*, care la rîndul ei constituie confluența a două părți — intrasegmentară (intersegmentară), *pars intrasegmentalis (intersegmentalis)*, și infrasegmentară (intersegmentară), *pars infrasegmentalis (intersegmentalis)*. De pe urma confluenței ramurii apicale (superioare) și venei bazale comune se formează vena pulmonară inferioară.

#### VASELE SANGVINE ALE CIRCULAȚIEI MARI

Din vasele sangvine ale mării circulații fac parte aorta, emergentă din ventriculul stîng al cordului, arterele capului, gîtului, trunchiului și membrelor, emergente de la ea, ramurile acestor

artere, vasele patului microcirculator din organe, inclusiv capilarele, venele de calibrul mic și mare, care pe măsura confluenței se varsă în venele cave inferioară și superioară, și acestea, la rîndul lor — în atricul drept.

#### AORTA

Aorta, *aorta* (fig. 114), e cel mai mare vas arterial impar din marea circulație. Se obișnuiește a împărți aorta în trei compartimente: partea ascendentă a aortei, arcul aortei și partea descendentă a aortei, care la rîndul ei se divide în părțile toracică și abdominală.

**Partea ascendentă a aortei**, *pars ascendens aortae*, iese din ventriculul stîng posterior de marginea stîngă a sternului la nivelul spațiului III intercostal; în porțiunea inițială ea comportă o dilatare numită bulbul aortei, *bulbus aortae*, (de 25—30 mm în diametru). La nivelul amplasării valvei aortei pe fața internă a acesteia există trei sinusuri, *sinus aortae*. Fiecare din ele e situat între valvula semilunară respectivă și peretele aortal. De la începutul părții ascendente a aortei deviază arterele coronare dreaptă și stîngă. Partea ascendentă a aortei e situată posterior și întrucîtva spre dreapta de trunchiul pulmonar, se ridică în sus și la nivelul joncțiunii cartilajului II costal din dreapta cu sternul trece în arcul aortei (aici diametrul ei se reduce pînă la 21—22 mm). **Arcul aortei**, *arcus aortae*, torsionează spre stînga și posterior de fața posterioară a cartilajului II costal în direcția laturii stîngi a corpului vertebrei IV toracice, unde trece în partea descendentă a aortei. La acest nivel aorta comportă o constricție ușoară numită istm al aortei, *isthmus aortae*. La semicercul anterior al aortei din dreapta și din stînga vin marginile receselor pleurale respective. Spre latura convexă a arcului aortei și spre porțiunile inițiale ale vaselor mari emergente de la ea (trunchiul brahiocefalic, arterele stîngi carotidă comună și subclaviculară) aderă din anterior vena brahiocefalică stîngă, iar sub arcul aortei rezidă porțiunea inițială a arte-



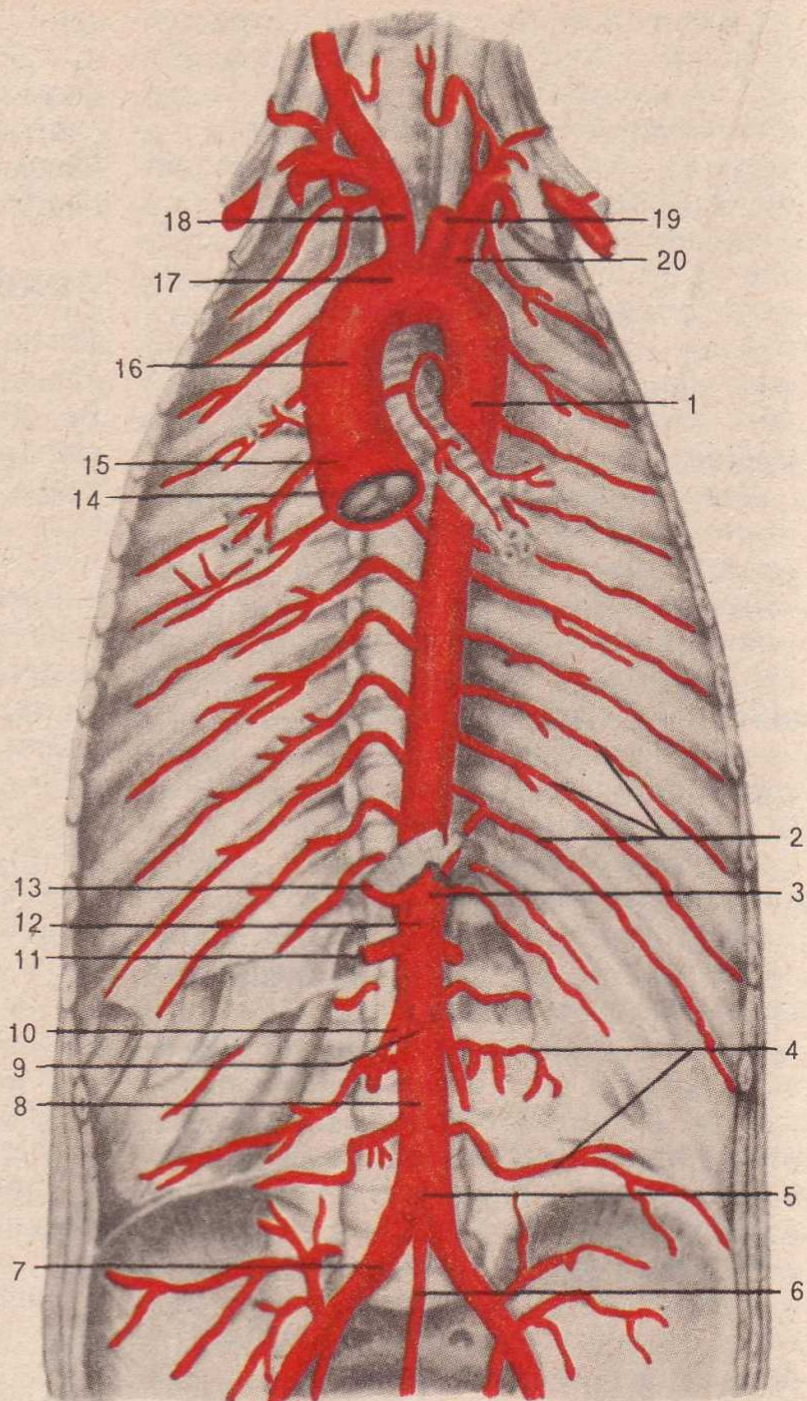


Fig. 114. Aorta și ramurile ei.

1 — pars thoracica aortae; 2 — aa. intercostales posteriores; 3 — truncus coeliacus; 4 — aa. lumbales; 5 — bifurcatio aortae; 6 — a. sacralis mediana; 7 — a. iliaca communis dextra; 8 — pars abdominalis aortae; 9 — a. mesenterica inferior; 10 — a. testicularis dextra; 11 — a. renalis dextra; 12 — a. mesenterica superior; 13 — a. phrenica inferior dextra; 14 — bulbus aortae; 15 — a. coronaria dextra; 16 — pars ascendens aortae; 17 — arcus aortae; 18 — truncus brachiocephalicus; 19 — a. carotis communis sinistra; 20 — a. subclavia sinistra.

rei pulmonare drepte, inferior și ceva spre stînga se află bifurcația trunchiului pulmonar. Posterior de arcul aortei se află bifurcația traheei. Între semicerul convex al arcului aortal și trunchiul pulmonar sau începutul arterei pulmonare stîngi există un ligament arterial, *lig. arteriosum*. La acest nivel de la arcul aortei deviază niște artere fine spre trahee și bronhi. De la semicerul convex al arcului aortei încep trei artere magistrale: trunchiul brahiocefalic, artera carotidă comună stîngă și artera subclaviculară stîngă.

**Partea descendentă a aortei, *pars descēdēns aōrtae***, fiind cea mai lungă porțiune a aortei, pornește de la nivelul vertebrei IV toracice ajungînd pînă la vertebra IV lombară, unde se bifurcă în arterele iliace comune dreaptă și stîngă; acest loc se numește bifurcație a aortei, *bifurcātio aōrtica*. Partea descendentă a aortei, la rîndul ei, e subdivizată în părțile toracică și abdominală (vezi fig. 114).

**Partea toracică a aortei, *pars thorācica aōrtae***, e situată în cavitatea toracică, în mediastinul posterior. Pe traiect,



în partea ei superioară ea trece la început anterior, apoi spre stînga de esofag. În continuare, la nivelul vertebrelor VIII—IX toracice aorta evită esofagul din stînga și trece paralel cu fața lui posterioară. În dreapta de la partea toracică a aortei sînt situate vena împără și canalul toracic, în stînga de la ea vine în adiacență pleura parietală, în locul unde aceasta trece în porțiunea posterioară a pleurei mediastinale din stînga. Pe traiectul ei în cavitatea toracică, partea toracică a aortei cedează ramuri parietale pare — artere intercostale posterioare, precum și ramuri viscerale spre organele mediastinului posterior.

**Partea abdominală a aortei, *pars abdominalis aortae***, fiind o continuare a părții toracice a aortei, începe la nivelul vertebrei XII toracice, unde penetră prin orificiul aortal al diafragmului și continuă pînă la nivelul medial al corpului vertebrei IV lombare. Partea abdominală a aortei e situată pe fețele anterioare ale corpurilor vertebrelor lombare, spre stînga de mediană și e dispusă retroperitoneal. În dreapta de partea abdominală a aortei se află vena cavă inferioară, anterior — pancreasul, partea orizontală (inferioară) a duodenului și rădăcina mezenterului. Partea abdominală a aortei cedează ramuri parietale pare diafragmului și pereților cavității abdominale, ea însăși continuîndu-se în artera coccigiană mediană subțire. Ramurile viscerale ale părții abdominale a aortei sînt: trunchiul celiac, arterele mezenterice superioară și inferioară (ramuri impare), precum și artere pare — renale, suprarenale medii, testiculare (ovariene).

#### **Ramurile arcului aortei**

**Trunchiul brahiocefalic, *truncus brachiocephalicus***, deviază de la arcul aortei la nivelul cartilajului II costal din dreapta.

Anterior de el se află vena brahiocefalică dreaptă, iar posterior — trahea. Îndreptîndu-se în sens dextrosuperior, trunchiul nu cedează ramuri, și doar la nivelul articulației sternoclaviculare

drepte se bifurcă în două ramuri terminale — carotida comună dreaptă și artera subclavie dreaptă.

**Artera carotidă comună, *arteria carótis commúnis*** (fig. 115, 116). **Artera carotidă comună dreaptă, *a carótis commúnis dextra***, este o ramură a trunchiului brahiocefalic, iar **artera carotidă comună stîngă, *a. carótis commúnis sinistra***, deviază nemijlocit de la arcul aortei. Artera carotidă comună stîngă de obicei e mai lungă decît cea dreaptă cu 20—25 mm. Artera carotidă comună e situată posterior de mușchii sternocleidomastoidian și omohioidian, trece vertical în sus, anterior de apofizele transversale ale vertebrelor cervicale, fără a ceda ramuri pe traiectul său. Spre exterior de artera carotidă comună sînt situate vena jugulară internă, nervul vag, spre interior — la început traheea și esofagul, iar mai sus — laringele, faringele, glandele tiroidă și paratiroide.

La nivelul marginii superioare a cartilajului tiroid fiecare din arterele carotide comune se bifurcă în externă și internă, avînd cam același diametru. Acest loc se numește bifurcația arterei carotide comune. O dilatație mică la începutul arterei carotide externe e desemnată ca *sinus carotid*, *sinus caróticus*. În regiunea bifurcației arterei carotide comune e situat un corp de dimensiuni mici, 2,5 mm lungime și 1,5 mm grosime, denumit *ghem carotic*, *glómus caróticum* (glandă carotidă, ghem intercarotic), dotat cu o rețea capilară densă și numeroase terminațiuni nervoase (hemoreceptori).

**Artera carotidă externă, *a. carótis extérna***, constituie una din ramurile terminale ale arterei carotide comune. Ea deviază de la artera carotidă comună în parametrele trigonului carotid la nivelul marginii superioare a cartilajului tiroid. La început ea este situată medial de artera carotidă internă, apoi trece lateral de aceasta. Porțiunea inițială a arterei carotide externe este acoperită din exterior de mușchiul sternocleidomastoidian, iar în regiunea trigonului carotid — de foița superficială a fasciei cervicale și de platismă. Aflîndu-se spre



interior de mușchiul stilohioidian și de venterul posterior al mușchiului digastric, artera carotidă externă la nivelul colului mandibulei (în profunzimea glandei parotide) se împarte în ramurile sale terminale — arterele maxilară și temporală superficială.

Pe traiectul său artera carotidă externă cedează o serie de ramuri, care deviază de la ea în câteva direcții. Din grupul de ramuri anterior fac parte arterele tiroidă superioară, linguală și facială. Cel posterior e compus din arterele sternocleidomastoidiană, occipitală și auriculară posterioară. În sens medial se îndreaptă artera faringiană ascendentă.

**Ramurile anterioare ale arterei carotide externe.** Artera tiroidă superioară, *a. thyroidea superior*, deviază de la artera carotidă externă la debutul acesteia, se îndreaptă anteroinferior și la polul superior al lobului glandei tiroide se bifurcă în ramurile anterioară și posterioară, *rr. anterior et posterior*. Ramurile anterioară și posterioară se repartizează în glanda tiroidă, anastomozând pe fața posterioară a fiecărui lob tiroid, precum și în profunzimea organului, cu ramurile arterei tiroide inferioare. Pe traiect spre glanda tiroidă de la artera tiroidă superioară deviază următoarele ramuri laterale: artera laringiană superioară, *a. laryngea superior*, care împreună cu nervul omonim penetrează membrana tirohioidiană și irigă mușchii și tunica mucoasă a laringelui; ramura infrahioidă, *r. infrahyoideus*, vine spre osul hioid, cit și ramurile sternocleidomastoidiene și cricotiroidiene și cricothyreoidee, care alimentează cu sânge mușchii omonimi.

Artera linguală, *a. lingualis*, deviază de la artera carotidă externă la nivelul cornului mare al osului hioid. Artera trece inferior de mușchiul hioglos în regiunea trigonului submandibular, apoi se îndreaptă în profunzimea mușchilor linguali, cedând ramuri dorsale, *rami dorsales linguae*.

Ramura ei terminală, care pătrunde

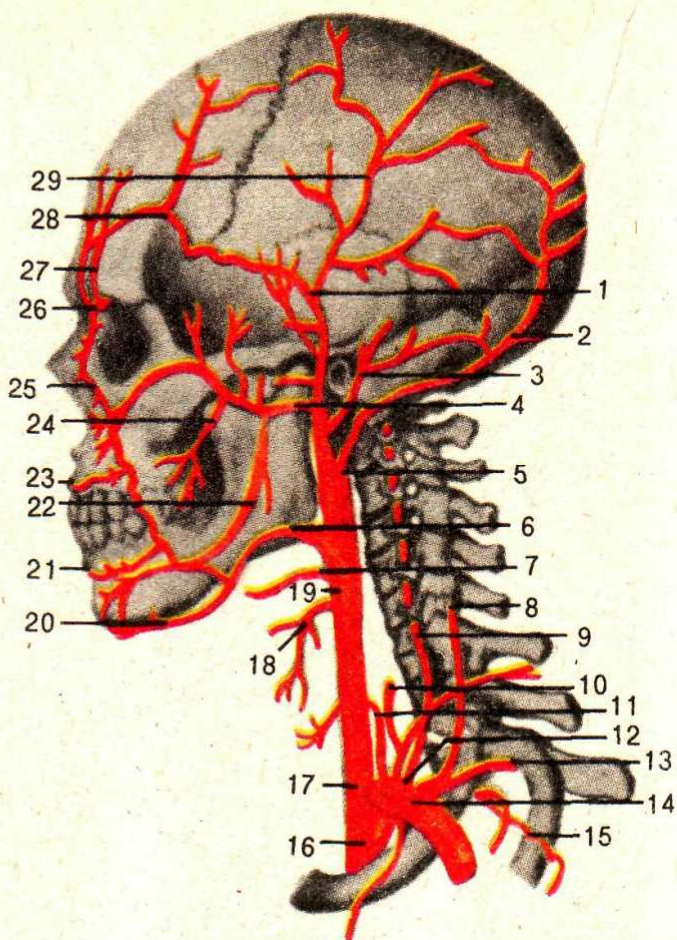


Fig. 115. Schema arterelor capului și gâtului; aspect din stînga.

1 — a. temporalis superficialis; 2 — a. occipitalis; 3 — a. auricularis posterior; 4 — a. maxillaris; 5 — a. carotis interna; 6 — a. facialis; 7 — a. lingualis; 8 — a. cervicalis profunda; 9 — a. vertebralis; 10 — a. cervicalis ascendens; 11 — a. thyroidea inferior; 12 — truncus thyrocervicalis; 13 — a. transversa colli; 14 — a. suprascapularis; 15 — a. intercostalis suprema; 16 — a. subclavia; 17 — a. carotis communis; 18 — a. thyroidea superior; 19 — a. carotis externa; 20 — a. submentalis; 21 — a. labialis inferior; 22 — a. alveolaris inferior; 23 — a. labialis superior; 24 — a. buccalis; 25 — a. angularis; 26 — a. supra-trochlearis; 27 — a. supraorbitalis; 28 — r. frontalis a. temporalis superficialis; 29 — r. parietalis a. temporalis superficialis.

pînă la apexul limbii se numește artera profundă a limbii, *a. profunda linguae*. Pînă a penetra în limbă, de la artera linguală deviază o ramură fină suprahioidiană, *r. suprahyoideus*, care anastomozează pe marginea superioară a osului hioid cu ramura analoagă, venită din partea opusă; mai deviază și artera sublinguală, *a. sublingualis*, de calibru relativ mare, spre glanda salivară omonimă și mușchii adiacenți.

Artera facială, *a. facialis* (vezi fig. 115, fig. 117), începe de la artera carotidă externă cu 3—5 mm superior



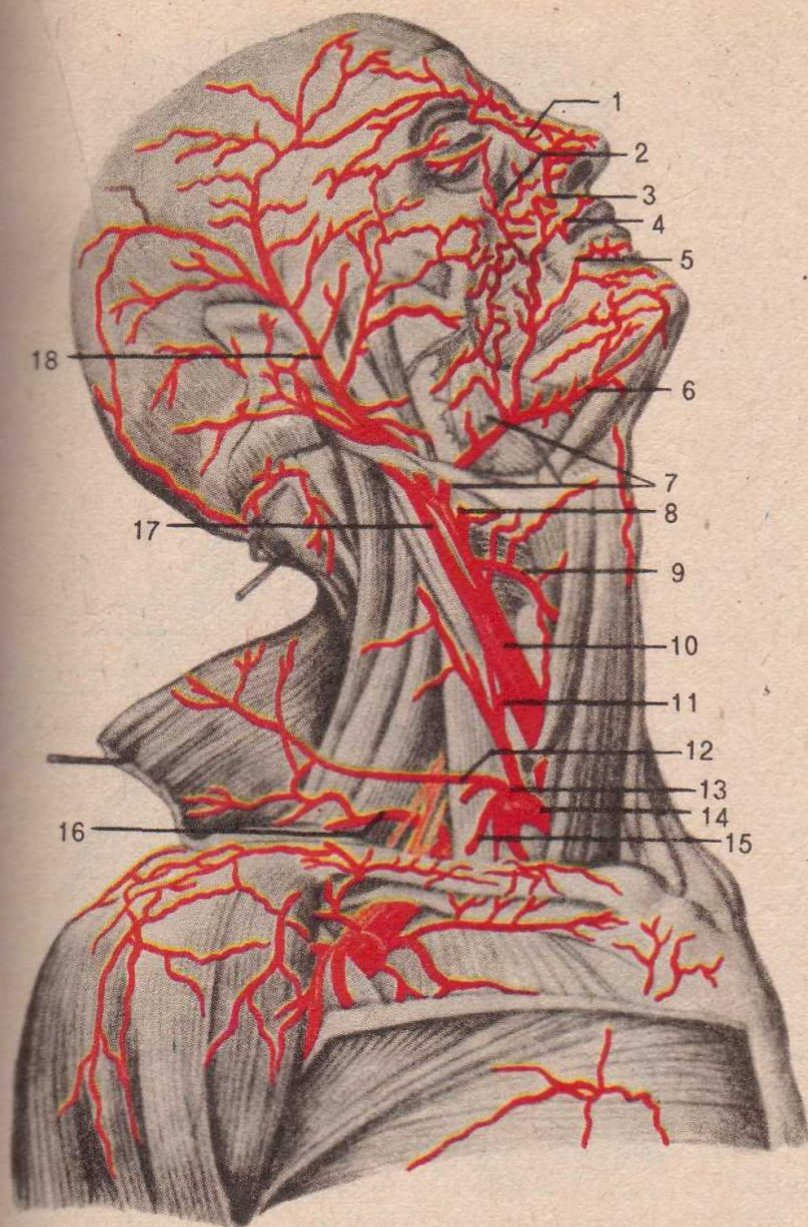


Fig. 116. Arterele capului și gâtului, aspect din dreapta.

1 — a. dorsalis nasi; 2 — a. infraorbitalis; 3 — a. angularis; 4 — a. labialis superior; 5 — a. labialis inferior; 6 — a. submental; 7 — a. fascialis; 8 — a. lingualis; 9 — a. thyroidea superior; 10 — a. carotis communis; 11 — a. thyroidea inferior; 12 — a. cervicalis superficialis; 13 — truncus thyrocervicalis; 14 — a. subclavia; 15 — a. suprascapularis; 16 — a. transversa colli; 17 — a. carotis interna; 18 — a. temporalis superficialis.

de artera lingvală, la nivelul unghiului mandibulei. Arterele lingvală și facială pot debuta printr-un trunchi comun numit lingvofacial, *truncus linguofaciális*. În regiunea trigonului inframandibular artera facială este adiacentă la glanda submandibulară (sau o penetrează), cedându-i ramuri glandulare, *rami glanduláres*, apoi trece circumflex peste marginea mandibulei (anterior de mușchii mase-teri) în partea facială și se îndreaptă superoanterior spre colțul gurii. Pe gât de la artera facială deviază artera palatină ascendentă, *a. palatina ascéndens*, spre palatul moale; ramura tonsilară, *r. tonsilláris*, spre amigdala palatină; precum și artera submentală, *a. submen-*

*tális*, care respectă fața posterioară a mușchii omohioidian pînă la regiunea mentală mușchii cervicali situați superior de osul hioid. Pe față artera facială în regiunea colțului gurii cedează arterele labiale inferioară și superioară, *aa. labiales inférior et supérior*, care anastomozează cu arterele analoge venite din partea opusă. În continuare artera facială în ascensiune medială spre unghiul ochiului, fiind numită arteră unghiulară, *a. angularis*, anastomozează cu artera nazală dorsală, care e o ramură a arterei oftalmice (din sistemul arterei carotide interne).

**Ramurile posterioare ale arterei carotide externe.** Artera occipitală, *a. occipitalis* (fig. 118), deviază



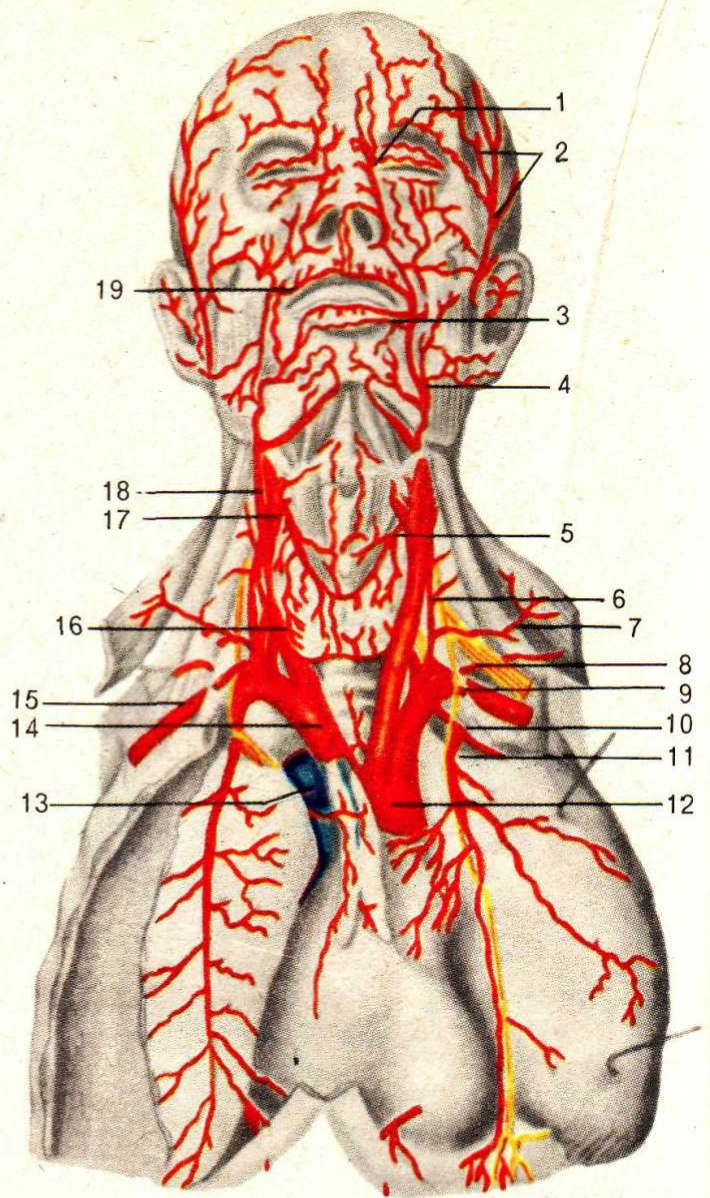


Fig. 117. Arterele capului, gîtului și cavității toracice (parțial).

1 — a. angularis ; 2 — a. temporalis superficialis ; 3 — a. labialis inferior ; 4 — a. facialis ; 5 — a. thyroidea superior ; 6 — a. cervicalis ascendens ; 7 — a. cervicalis superficialis ; 8 — a. transversa colli ; 9 — a. suprascapularis ; 10 — a. thoracica interna ; 11 — a. pericardiacophrenica ; 12 — arcus aortae ; 13 — v. cava superior ; 14 — truncus brachiocephalicus ; 15 — a. subclavia dextra ; 16 — a. carotis communis dextra ; 17 — a. carotis externa dextra ; 18 — a. carotis interna dextra ; 19 — a. labialis superior.

de la artera carotidă externă la același nivel cu artera facială. Îndreptîndu-se posterior, ea trece sub venterul posterior al mușchiului digastric, apoi respectă șanțul omonim al osului temporal. După aceasta artera occipitală iese printre mușchii sternocleidomastoidian și trapezoid pe fața posterioară a capului, unde se ramifică în pielea regiunii occipitale în ramuri occipitale, *rr. occipitales*. Ramurile occipitale ale arterei omonime anastomozază cu arterele analoage din partea opusă, precum și cu ramurile musculare ale arterelor cervicală profundă și vertebrală (din sistemul arterei subclaviculare). De la artera occipitală deviază ramuri laterale: ramurile sternocleidomastoidiene, *rr. ster-*

*nocleidomastoidei*, spre mușchiul omonim: ramura auriculară, *r. auricularis*, care vine în anastomoză cu ramurile arterei auriculare posterioare, — spre pavilionul urechii; ramura mastoidiană, *r. mastoideus*, care penetră prin orificiul omonim în pachimeningele encefalului; și ramura descendentă, *r. descendens*, — spre mușchii regiunii posterioare a gîtului.

Artera auriculară posterioară, *a. auricularis posterior*, deviază de la carotida externă, inferior de marginea superioară a venterului posterior al mușchiului digastric. Se îndreaptă oblic posterior și cu ramurile ei auriculară și occipitală, *rr. auricularis et occipitalis*, irigă cu



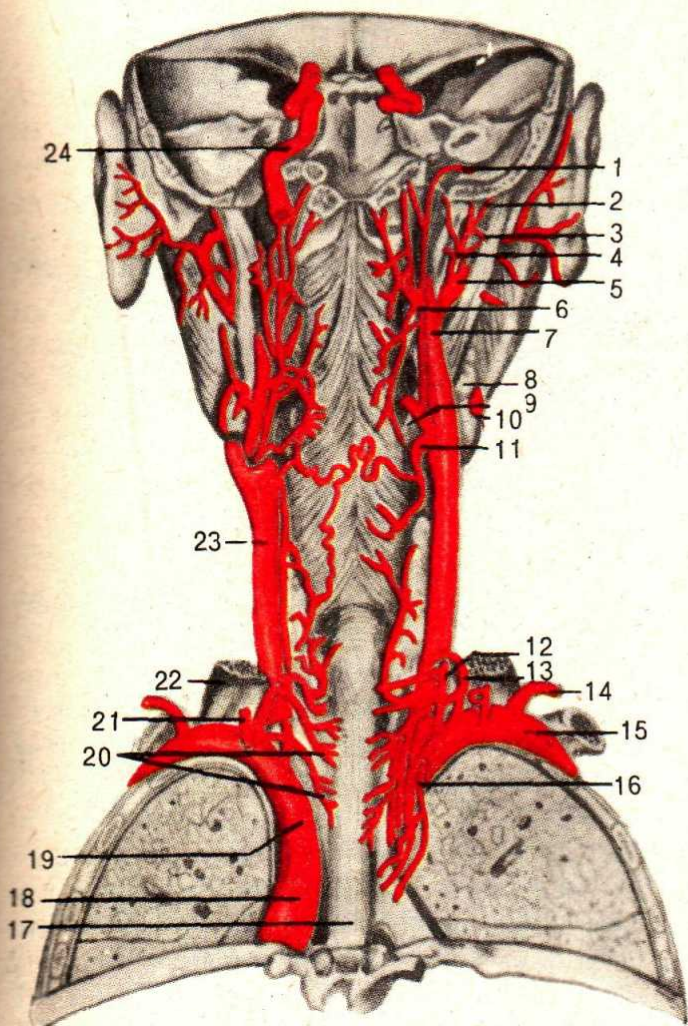


Fig. 118. Arterele capului și gâtului, aspect posterior (coloana vertebrală și o parte din cutia toracică sint extirpate).

1 — a. meningea posterior; 2 — a. occipitalis; 3 — a. stylomastoidea; 4 — a. auricularis posterior; 5 — a. carotis externa; 6 — a. pharyngea ascendens; 7 — a. carotis interna; 8 — gl. submandibularis; 9 — a. lingualis; 10 — a. facialis; 11 — a. thyroidea superior; 12 — a. vertebralis; 13 — truncus thyrocervicalis; 14 — a. transversa colli; 15 — a. subclavia dextra; 16 — truncus brachiocephalicus; 17 — esophagus; 18 — pars descendens aortae; 19 — a. subclavia sinistra; 20 — rr. esophageales et tracheales; 21 — truncus costocervicalis; 22 — a. thyroidea inferior; 23 — a. carotis communis; 24 — a. carotis interna.

sînge pielea regiunii apofizei mastoidiene, pavilionului urechii și regiunii occipitale. Una din ramurile arterei auriculare posterioare o constituie artera stilomastoidiană, *a. stylomastoidea*, care penetrează prin orificiul omonim în canalul nervului facial al osului temporal, unde cedează o arteră numită timpanică posterioară, *a. tympanica posterior*, spre tunică mucoasă a cavității timpanice și spre alveolele apofizei mastoidiene. Artera stilomastoidiană, prin ramurile sale terminale ajunge pînă la pahimeninge.

**Ramura medială a arterei carotide externe.** Artera faringiană ascendentă, *a. faringea ascendens*, e un vas relativ îngust, care deviază de la semicercul interior al arterei carotide externe, la debutul acesteia, ridicîndu-se în sus spre peretele lateral al laringelui, unde cedează ramuri faringiale, *rr. pharyngeales*, muș-

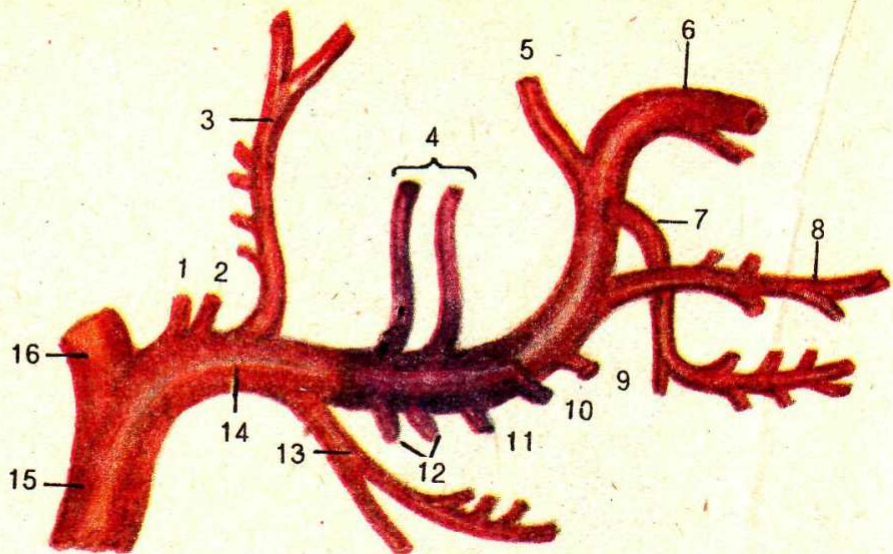
chilor faringieni și mușchilor cervicali profunzi. De la artera faringiană ascendentă deviază de asemenea artera meningială posterioară, *a. meningea posterior*, care urmează în cavitatea craniană prin orificiul jugular, și artera timpanică inferioară, *a. tympanica inferior*, care prin orificiul inferior al canaliculului timpanic penetrează în cavitatea timpanică.

**Ramurile terminale, rr. terminales,** ale arterei carotide externe. Artera temporală superficială, *a. temporalis superficialis*, este o continuare a trunchiului arterei carotide externe, ea trece superoanterior de pavilionul urechii (e acoperită parțial la nivelul tragusului de partea posterioară a glandei parotide) în regiunea temporală, unde, sub arcul mandibular, la omul viu se palpează pulsația ei. La nivelul marginii supraorbitale a osului



Fig. 119. Schema arterei maxilare și a ramurilor ei (porțiunea pterigoidă a arterei este nuanțată).

1 — a. auricularis profunda; 2 — a. tympanica anterior; 3 — a. meningea media; 4 — aa. temporales profundae; 5 — a. canalis pterygoidei; 6 — a. sphenopalatina; 7 — a. palatina descendens; 8 — a. infraorbitalis; 9 — a. alveolaris superior posterior; 10 — a. buccalis; 11 — r. pterygoideus; 12 — a. masseterica; 13 — a. alveolaris inferior; 14 — a. maxillaris; 15 — a. carotis externa; 16 — a. temporalis superficialis.



frontal artera temporală superficială se bifurca în ramurile frontală și parietală, *rr. frontális et parietális*, care irigă mușchiul epicranian, pielea frunții și regiunii parietale, anastomozînd cu ramurile arterei occipitale. Pe traiect *a. temporalis superficialis* cedează o serie de ramuri. Sub arcul mandibular de la ea deviază ramurile glandei parotide, *rr. parotidei*, spre glanda salivară omonimă. Spre mușchii mimici și spre pielea regiunilor jugală și infraorbitală se îndreaptă artera transversală a feței, *a. transversa faciiei*, dispusă între arcul mandibular și canalul carotid. Ramurile auriculare anterioare, *rr. auriculares anteriores*, trec spre pavilionul urechii și meatul auditiv extern, unde anastomozează cu ramurile arterei auriculare posterioare. Superior de arcul mandibular de la artera temporală superioară deviază artera zigomatico-orbitală, *a. zigomatico-orbitalis*, care, îndreptîndu-se spre unghiul lateral al orbitei, irigă cu sînge mușchiul orbicular al ochiului; și artera temporală medie, *a. temporalis media*, care alimentează mușchiul temporal.

Artera maxilară, *a. maxillaris*, este și ea o ramură terminală a arterei carotide externe, însă are un calibru mai mare decît artera temporală superficială. Artera maxilară, în porțiunea ei inițială, este acoperită lateral de ramura mandibulei și ajunge (la nivelul mușchiului pterigoidian lateral)

pînă la fosa infratemporală și în continuare pînă la cea pterigopalatină, unde disociază în ramuri terminale. În conformitate cu topografia arterei maxilare pe ea distingem trei porțiuni (fig. 119): maxilară, pterigoidă și pterigopalatină. De la artera maxilară, în limitele porțiunii ei maxilare, deviază: 1) artera auriculară profundă, — spre articulația temporomandibulară, spre meatul auditiv extern și spre timpan; 2) artera timpanică anterioară, *a. tympanica anterior*, care prin fanta piramidotimpanică a osului temporal urmează spre tunica mucoasă a cavității timpanice; 3) artera alveolară inferioară, *a. alveolaris inferior*, de calibru relativ mare, care avansează în canalul mandibulei și cedează pe traiect ramuri spre dinți, *rr. dentales*. *A. alveolaris inferior* iese din canal prin orificiul mental numită deja artera mentală, *a. mentális*, ramificîndu-se în mușchii mimici și în pielea regiunii mentale. Pînă a ieși din canal, de la artera alveolară inferioară deviază o ramură fină milohioidiană, *r. mylohyoideus*, care se îndreaptă spre mușchiul omonim și spre venterul anterior al mușchiului digastric; 4) artera meningeală medie, *a. meningea media*, care este cea mai importantă dintre toate arterele care irigă pahimeningele cerebral. Ea penetrează prin orificiul spinos al aripii mari a osului sfenoid în cavitatea cerebrală, cedînd aici artera timpanică supe-



rioară, *a. tympanica superior*, spre tunica mucoasă a cavității timpanice; ramurile frontală și parietală, *rr. frontalis et parietalis*, spre pahimeningele cerebral. Înainte de a intra în orificiul spinos, de la artera meningeală medie deviază o ramură meningeală accesorie, *r. meningeus accessorius*, care, la început, pînă a penetra în cavitatea craniului, irigă cu sînge mușchii pterigoizi și canalul auditiv, apoi trecînd prin orificiul oval, în interiorul craniului, cedează ramuri spre pahimeningele cerebral și spre ganglionul trigemen.

În limitele celui de-al doilea compartiment, pterigoid, de la artera maxilară deviază ramuri care irigă mușchii masețeri, notamente: artera masețerică, *a. masseterica*, care se îndreaptă spre mușchiul omonim; arterele temporale profunde, *aa. temporales profundae*, care pătrund în profunzimea mușchiului temporal, ramurile pterigoidiene, *rr. pterygoidei*, îndreptate spre mușchii omonimi; artera bucală, *a. buccalis*, spre mușchiul buccinator și spre mucoasa jugală. De la porțiunea pterigoidiană a arterei maxilare deviază de asemenea artera alveolară posterioară, *a. alveolaris superior posterior*, care prin orificiul omonim în tuberculul omonim al maxilei penetrează în sinusul maxilar pentru a iriga tunica mucoasă care îl tapetează, iar prin ramurile dentale, *rr. dentales*, irigă dinții și gingiile.

De la porțiunea III, pterigopalatină, a arterei maxilare deviază trei ramuri terminale: 1) artera infraorbitală, *a. infraorbitalis*, aceasta constituind ramura terminală a arterei maxilare, care penetrează în orbită prin fanta orbitală inferioară, unde cedează ramuri spre mușchii orbitali inferiori drept și oblic. Apoi *a. infraorbitalis* prin orificiul infraorbital iese prin canalul omonim în regiunea facială și irigă cu sînge mușchii mimici situați în profunzimea buzei superioare, în regiunea nasului și în regiunea palpebrală inferioară, precum și în pielea care le acoperă. La acest nivel *a. infraorbitalis* anastomozează cu ramurile faciale și superfi-

ciale ale arterei temporale. În canalul infraorbital de la artera infraorbitală deviază arterele alveolare anterioare superioare, *aa. alveolares superiores anteriores*, cedînd ramuri dentale, *rr. dentales*, spre dinții maxilei; 2) artera palatină descendentă, *a. palatina descendens*, un vas fin, care, cedînd inițial artera canalului pterigoidian, *a. canalis pterigoidei*, spre porțiunea superioară a faringelui și spre canalul auditiv și trecînd prin canalul palatin mare, irigă cu sînge palatul dur și palatul moale, *aa. palatinae major et minores*, și anastomozează cu ramurile arterei palatine descendente; 3) artera sfenopalatină, *a. sphenopalatina*, trece prin orificiul omonim în cavitatea nazală, cedînd ramurile posterioare nazale laterale și septale, *aa. nasales posteriores laterales et septi*, spre tunica mucoasă a cavității nazale.

**Artera carotidă internă**, *a. carotis interna*, irigă encefalul și organul văzului. În porțiunea inițială a arterei, partea ei cervicală, *pars cervicālis*, este situată lateral și posterior, apoi medial de artera carotidă externă. Între vena jugulară internă și faringe artera trece vertical în sus (fără a ceda ramuri) spre orificiul extern al canalului carotid. Posterolateral de ea se află trunchiul simpatic și nervul vag, anterolateral de ea — nervul hipoglos, superior de ea — nervul glosofaringian. În canalul carotid se află partea stîncoasă, *pars petrosa*, a arterei carotide, care formează o flexură, și cedează cavității timpanice niște artere carotico-timpanice, *aa. carotico-tympanicae*, fine. Ieșită din canal, *a. carotis interna* realizează o flexură în sus și respectă șanțul omonim scurt al osului sfenoid, apoi porțiunea lui cavernoasă, *pars cavernosa*, și trece prin sinusul cavernos al pahimeningelui cerebral. La nivelul canalului optic partea cerebrală a arterei, *pars cerebrālis*, mai realizează o flexură, cu partea arcuată orientată anterior, cedează artera oftalmică și la marginea internă a apofizei oblice an-



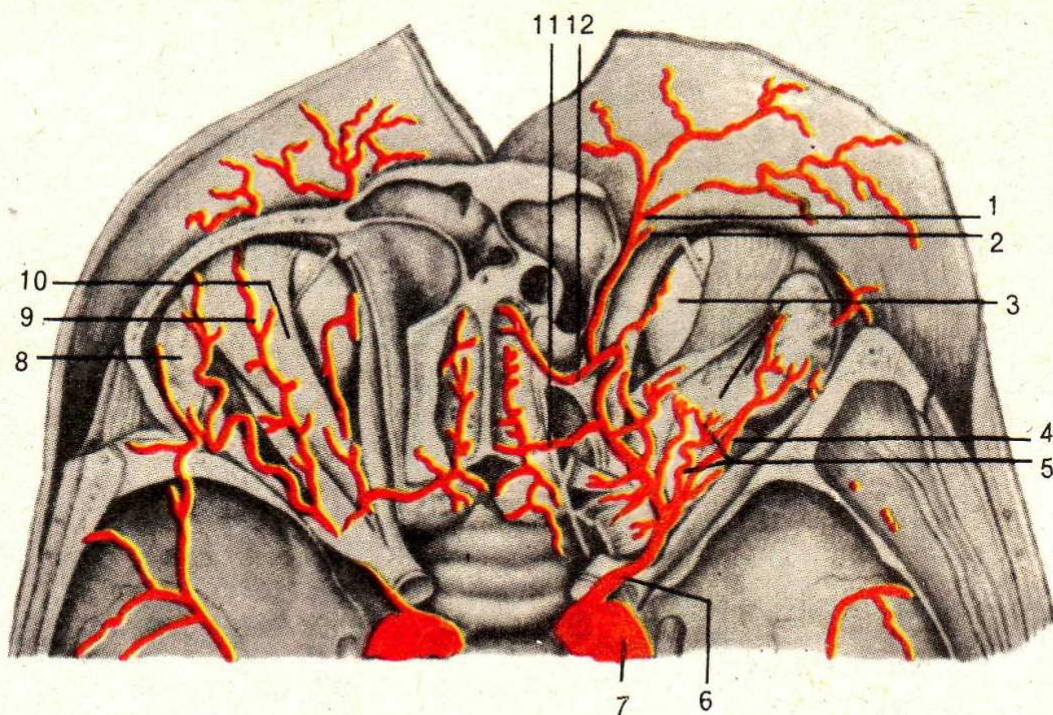


Fig. 120. Artera oftalmică și ramurile ei; aspect superior (peretele superior al orbitei drepte și stîngi este extirpat).

1 — a. supratrochlearis; 2 — a. dorsalis nasi; 3 — bulbus oculi; 4 — a. lacrimalis; 5 — aa. ciliare posteriores; 6 — a. ophthalmica; 7 — a. carotis interna dăxtra; 8 — gl. lacrimalis; 9 — a. supraorbitalis; 10 — m. levator palpebrae; 11 — a. ethmoidalis posterior; 12 — a. ethmoidalis anterior.

terioare se bifurcă, formînd ramuri terminale: arterele cerebrale anterioară și medie.

Artera oftalmică, *a. ophthalmica* (fig. 120), deviază în regiunea ultimei flexuri a arterei carotide interne, și împreună cu nervul oftalmic penetrează prin canalul optic în orbită. Apoi artera oftalmică trece pe peretele medial al orbitei spre unghiul medial al ochiului, unde disociază în ramuri terminale: arterele palpebrale mediale și artera dorsală a nasului.

Ramurile laterale ale arterei oftalmice: 1) artera lacrimală, *a. lacrimális*, trece printre mușchii recti superior și lateral ai ochiului (cedîndu-le ramuri) spre glanda lacrimală, de la ea deviază de asemenea arterele palpebrale laterale fine, *aa. palpebráles lateráles*; 2) arterele ciliare posteriore lungi și scurte, *aa. ciliáres posterióres lóngae et bréves*, care penetrează sclerotica și pătrund în tunica vasculară a ochiului; 3) artera centrală a retinei, *a. centrális retínae*, intră ca componentă în nervul

optic, și, odată cu el, ajunge la retină; 4) arterele musculare, *aa. musculáres*, spre mușchii rect și oblici ai globului ocular; 5) artera etmoidală posterioară, *a. ethmoidális postérior*, trece spre mucoasa alveolelor posteriore ale osului etmoid prin orificiul etmoid posterior; 6) artera etmoidală, *a. ethmoidális antérior*, trece prin orificiul etmoid anterior și disociază în ramuri terminale. Una din ele — artera meningeală anterioară, *a. meníngéa antérior*, penetrează în cavitatea craniului și irigă pachimeningele cerebral, celelalte trec sub lama cribroasă a osului etmoid și alimentează tunica mucoasă a alveolelor etmoide, precum și a cavității nasului și a părții anterioare a septului acestuia; 7) arterele ciliare anterioare, *aa. ciliáres antérióres*, prin câteva ramuri însoțesc mușchii ochiului. Unele ramuri penetrează în sclerotica sub denumirea de artere episclerale, *aa. episcleráles*, altele — conjunctivale anterioare, *aa. conjunctiváles antérióres*, irigă conjunctiva; 8) arte-



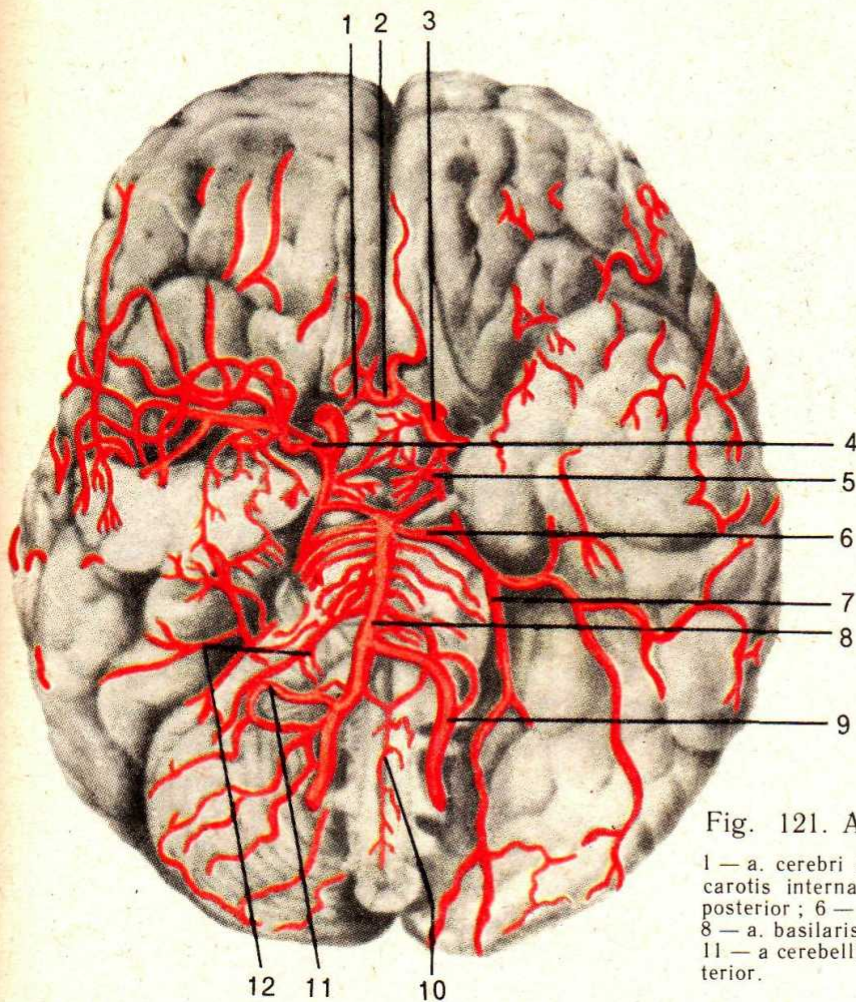


Fig. 121. Arterele encefalului; aspect inferior.

1 — a. cerebri anterior; 2 — a. comunicans anterior; 3 — a. carotis interna; 4 — a. cerebri media; 5 — a. comunicans posterior; 6 — a. cerebelli superior; 7 — a. cerebri posterior; 8 — a. basilaris; 9 — a. vertebralis; 10 — a. spinalis anterior; 11 — a. cerebelli inferior posterior; 12 — a. cerebelli inferior anterior.

ra supratrohleară, *a. supratrohlearis*, iese din orbită prin orificiul frontal (împreună cu nervul omonim), ramificându-se în mușchii și pielea frunții.

Ramurile terminale ale arterei oftalmice: 9) arterele palpebrale mediale, *aa. palpebrales mediales*, se îndreaptă spre unghiul medial al ochiului, anastomozînd cu arterele palpebrale laterale (venite din artera lacrimală) pentru a forma două arcuri: arcul palpebral superior și arcul palpebral inferior, *arcus palpebralis superior et arcus palpebralis inferior*; 10) artera dorsală a nasului, *a. dorsalis nasi*, penetrează mușchiul rotund al ochiului spre unghiul ocular, unde anastomozează cu artera unghiulară (ramura terminală a arterei faciale).

Artera cerebrală anterioară, *a. cerebri anterior* (fig. 121), deviază de la artera carotidă internă ceva mai sus de artera oftalmică, se

apropie de artera omonimă din partea opusă cu care se unește printr-o arteră comunicantă anterioară, *a. comunicans anterior*, impară și scurtă. În continuare *a. cerebri anterior* respectă șanțul corpului calos al emisferei encefalului, înconjoară corpul calos (fig. 122) și se îndreaptă spre lobul occipital al emisferei encefalului, irigînd fața medială a lobilor frontal, parietal și, parțial, occipital, precum și bulbii și tractele olfactive, corpul striat. Artera cerebrală anterioară cedează substanței cerebrale două grupuri de ramuri — corticale și centrale.

Artera cerebrală medie, *a. cerebri media* (vezi fig. 121), e cea mai mare ramură a arterei carotide interne. Pe artera cerebrală medie distingem partea sfenoidală, *pars sphenoidalis*, adiacentă la aripa mare a osului sfenoid, și partea insulară, *pars insularis*. Aceasta din urmă în ascensiune superioară urmează adiacent la insulă, prin șanțul lateral al en-



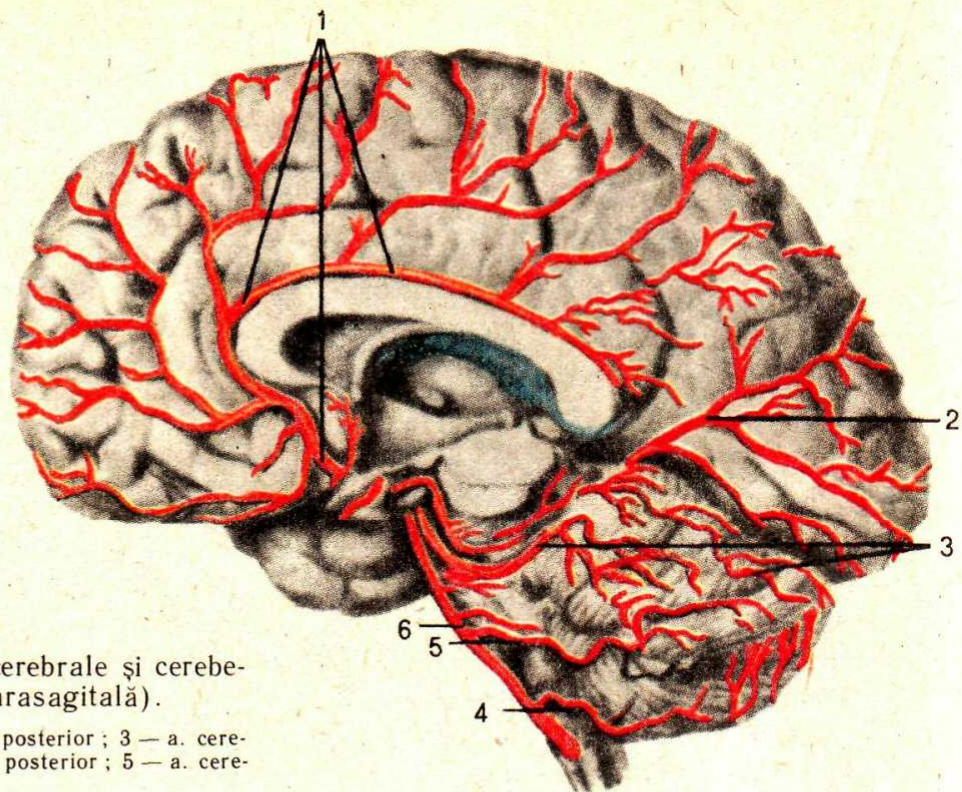


Fig. 122. Arterele emisferelor cerebrale și cerebelare. Fața medială (secțiune parasagitală).

1 — a. cerebri anterior ; 2 — a. cerebri posterior ; 3 — a. cerebelli superior ; 4 — a. cerebelli inferior posterior ; 5 — a. cerebelli inferior anterior ; 6 — a. basilaris.

cefalului. În continuare ea trece în partea sa terminală (corticală), *pârs terminális (pars corticális)*, care se ramifică pe fața superolaterală a emisferei encefalului. Artera cerebrală medie cedează de asemenea ramuri corticale și centrale.

Artera comunicantă posterioară, *a. comunicans postérieur*, deviază de la extremitatea arterei carotide interne pînă la bufurcarea acesteia în arterele cerebrale anterioară și medie. Artera comunicantă posterioară se îndreaptă spre punte și la marginea ei anterioară se varsă în artera cerebrală posterioară (ramură a arterei bazilare).

Artera coroidă anterioară, *a. choroidea anterior*, constituie un vas fin, care deviază de la artera carotidă internă, posterior de artera comunicantă posterioară, penetră în cornul inferior al ventriculului lateral, apoi în ventriculul III. Această arteră cu ramurile sale coroide participă la formarea plexurilor vasculare ale acestor ventricule (*plexus choroideus*). Ea cedează de asemenea numeroase ramuri fine substanței cenușii și albe a encefalului (spre tractul optic, corpul geniculat lateral, capsula internă, ganglionii bazilari, nucleii hipotalamici și spre nucleul roșu).

La formarea anastomozelor dintre ramurile arterelor carotide internă și externă participă următoarele artere: *a. dorsális nâsi* (de la artera oftalmică) și *a. angulâris* (de la artera facială), *a. supratrochleâris* (din artera oftalmică) și *r. frontális* (din artera temporală superficială), *a. carôtis internă* și *a. cerebri postérieur* (prin artera comunicantă posterioară) (vezi fig. 121).

**Artera subclavie, a subclăvia**, este a treia ramură a arcului aortic (din stînga) și ramură a trunchiului brahiocefalic (din dreapta). Artera subclaviculară stînga este aproape cu 4 cm mai lungă decît cea dreaptă. *A. subclăvia* iese din cutia toracică prin apertura superioară a acesteia, ocolește cupola pleurei, străbate (împreună cu plexul brahial) spațiul interscalen, apoi trece pe sub claviculă, pe fața superioară a coastei I (în șanțul omonim) și la marginea externă a acestei coaste pătrunde în fosa axilară, unde se prelungeste cu artera axilară.

La *a. subclăvia* se disting trei porțiuni: 1. de la locul de origine pînă la marginea anterioară a mușchiului scalen anterior. 2. În spațiul interscalen și 3. după ieșirea ei din spațiul interscalen. De la prima porțiune deviază trei ramuri: artera vertebrală și toracică inter-



nă, trunchiul tireo-cervical; de la porțiunea a doua — trunchiul costo-cervical, și de la porțiunea a treia — artera transversă cervicală.

1. Artera vertebrală, *a. vertebralis* — este una din ramurile mai bine pronunțate ale arterei subclavie, pornește de la semicircumferința ei superioară la nivelul vertebrei a VII cervicale. La artera vertebrală distingem 4 porțiuni: partea prevertebrală, *pars prevertebralis*, situată în intervalul dintre mușchii scalen anterior și lung al gâtului. Apoi artera vertebrală se îndreaptă spre vertebra a VI cervicală — partea transversală (cervicală), *pars transversalis*, (cervicalis), ce se ridică prin orificiile apofizelor transversale ale vertebrelor VI—II cervicale. Mai departe, trecând prin orificiul transversal al atlasului — partea atlantă (*pars atlantis*), ea ocolește de partea posterioară față articulară superioară, străpunge membrana atlantooccipitală posterioară și pahimegingele rahidian (În canalul coloanei vertebrale) și prin orificiul occipital mare pătrunde în cavitatea craniului — partea intracranială, (*pars intracranialis*) a arterei vertebrale. Posterior de puntea encefalului ambele artere vertebrale confluează, formînd artera bazilară. De la partea a doua a arterei vertebrale, partea transversală, se desprind ramurile spinale (radiculare) *rr. spinales (radiculares)*, care pătrund prin orificiile intervertebrale către măduva spinării, și ramuri musculare, (*rr. musculares*) spre mușchii profunzi ai gâtului. De la porțiunea intracranială pornesc următoarele ramuri:

1) ramurile meningeale anterioară și posterioară, *rr. meningeales anterior et posterior*; 2) artera spinală posterioară, *a. spinalis posterior*, care ocolind bulbul rahidian coboară pe suprafața posterioară a măduvei spinării, anastomozînd cu artera omonimă de partea opusă; 3) artera spinală anterioară, *a. spinalis anterior*, se contopește cu artera omonimă de partea opusă, formînd un singur trunchi ce coboară în adîncul fi-

surii mediane anterioare a măduvei spinării; 4) artera cerebelară inferioară posterioară, *a. cerebelli inferior posterior*, care, ocolind bulbul rahidian, se ramifică pe partea posteroinferioară a cerebelului.

Artera bazilară, *a. basilaris* (fig. 121, 122), este impară și se situează în șanțul bazilar al punții. La marginea anterioară a punții ea se împarte în două ramuri finale — arterele cerebrale posterioare dreaptă și stîngă. De la trunchiul *a. basilaris* pornesc următoarele ramuri: 1) arterele cerebelare inferioare anterioare, *a. cerebelli inferiores anteriores*, (dreaptă și stîngă) ce se ramifică pe suprafața inferioară a cerebelului; 2) artera labirintului, *a. labyrinthi* (dreaptă și stîngă) trec împreună cu nervul vestibulo-cochlear (perechea a opta de nervi cranieni) prin meatul acustic intern în urechea internă; 3) arterele punții, *aa. pontis* (ramuri spre punte); 4) arterele mezencefalului, *aa. mesencephalici* (ramuri spre mezencefal); 5) arterele cerebelare superioare (dreaptă și stîngă), *a. cerebelli superiores*, se ramifică pe părțile superioare ale cerebelului.

Artera cerebrală posterioară, *a. cerebri posterior*, ocolește pedunculul cerebral și se ramifică pe fețele inferioare ale lobilor temporal și occipital ai emisferelor encefalului și trimite ramuri corticale și centrale. În artera cerebrală posterioară se varsă *a. communicans posterior* (de la artera carotidă internă). Astfel se formează inelul arterial (Willis) al encefalului, *circulus arteriosus cerebri*. La formarea lui participă arterele cerebrale posterioare dreaptă și stîngă, care se unește cu artera carotică internă, alcătuiind partea posterioară a inelului arterial. Partea anterioară a inelului arterial al encefalului este formată de arterele cerebrale anterioare ce se desprind de la arterele carotice interne dreaptă și stîngă și se unesc între ele prin intermediul arterei comunicante anterioare. Inelul arterial este amplasat pe baza encefalului în spațiul subarahnoidian. El cuprinde anterolateral chiasmă optică: arterele



comunicante posterioare trec pe părțile laterale ale hipotalamusului, arterele cerebrale posterioare trec anterior de punte.

2. Artera toracică internă, *a. thoracica internă* (fig. 123), pornește de la semicircumferința inferioară a arterei subclavie contrapusă (și puțin lateral) arterei vertebrale. Artera se îndreaptă în jos pe peretele anterior al toracelui, venind în contact cu cartilajele coastelor I—VIII, și la marginea inferioară a coastei VII dă naștere la două ramuri terminale — musculo-frenică și epigastrică superioară. De la artera toracică internă pornesc următoarele ramuri: 1) mediastinale, *rr. mediastinales*, care vascularizează pleura mediastinală și țesutul conjunctiv al mediastinului superior și anterior; 2) timice, *rr. thymici*; 3) bronhiale, *rr. bronchiales*, pentru partea inferioară a traheei și bronhiile principale; 4) artera pericardio-frenică, *a. pericardiofrenică*, deviază de la artera toracică internă la nivelul coastei I și împreună cu nervul frenic, descendent pe suprafața laterală a pericardului (între el și pleura mediastinală), pleacă spre diafragm unde anastomozează cu arterele ce vascularizează diafragmul; 5) ramurile sternale, *rr. sternales*, ce vascularizează sternul și anastomozează cu ramurile părții opuse; 6) ramurile perforante, *rr. perforantes*, penetrează primele 5—6 spații intercostale și alimentează mușchii pectoral mare, pielea, iar a 3-a, a 4-a și a 5-a dau naștere la ramurile glandei mamare (la femei), *rr. mammarii*; 7) ramurile intercostale anterioare, *rr. intercostales anteriores* (I—V), trec prin primele cinci spații intercostale (în direcția laterală) spre mușchii intercostali.

Artera toracică internă dă naștere la două ramuri terminale; 8) artera musculo-frenică, *a. musculo-frenică*, se întinde lateral și în jos pe linia de inserție a diafragmului. Pe parcurs de la ea deviază ramuri intercostale către mușchii ultimilor cinci spații intercostale; 9) artera epigastrică superioară, *a. epigastrică superior*, pătrunde în teaca mușchiului rect al

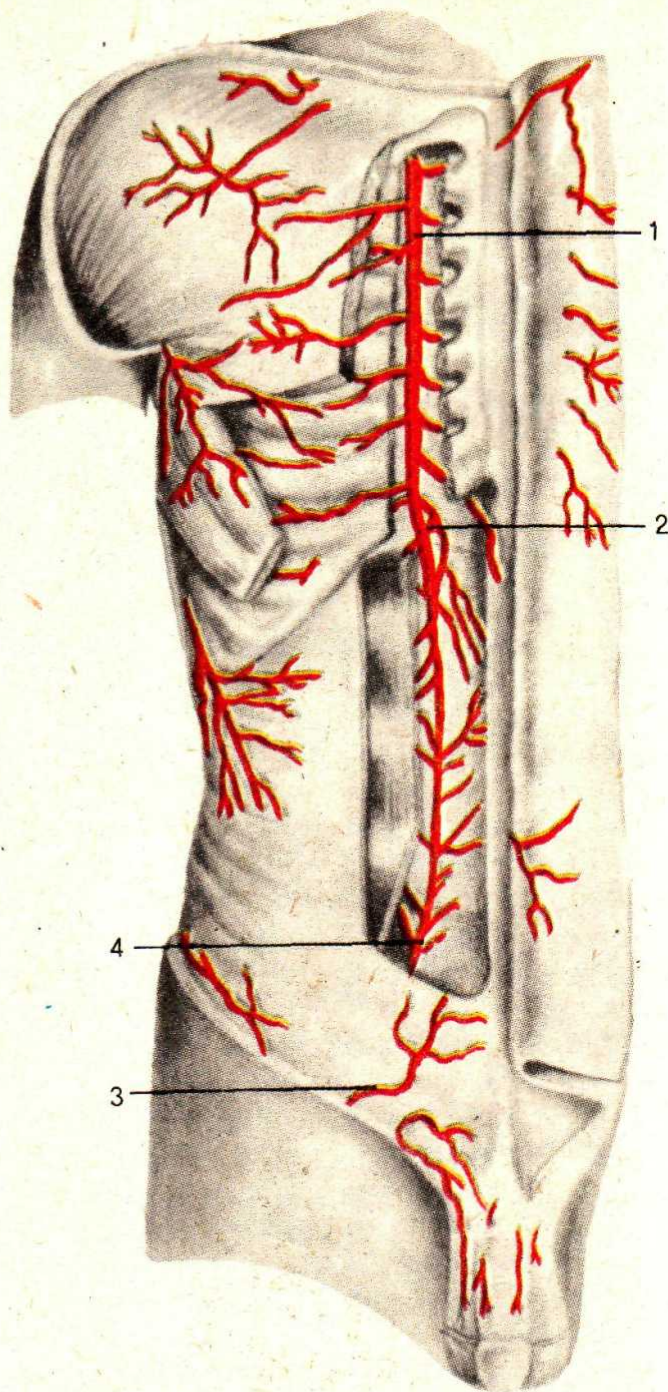


Fig. 123. Artera jumătății drepte a peretelui anterior al cavităților toracică și abdominală (o parte din peretele cutiei toracice și teaca mușchiului drept abdominal sînt deschise).

1 — *a. thoracica internă*; 2 — *a. epigastrică superior*; 3 — *a. epigastrică superficialis*; 4 — *a. epigastrică inferior*.

abdomenului, penetrînd peretele ei posterior, alimentează mușchiul rect și la nivelul ombilicului anastomozează cu artera epigastrică inferioară (de la artera iliacă externă). 3. Trunchiul tireocervical, *truncus tyrocervicalis*, pornește de la artera subclavie lîngă



marginea medială a mușchiului scalen anterior. Trunchiul are o lungime de 1,5 cm și se divizează în 4 ramuri: tiroidiană inferioară, cervicală ascendentă, suprascapulară și cervicală superficială. Artera tiroidiană inferioară, *a. thyroidea inferior*, pornește în sus pe suprafața anterioară a mușchiului lung al gâtului spre glanda tiroidă și dă naștere la ramuri glandulare, *rr. glandulares*. În calea sa ea trimite ramuri (faringiene și esofagiene) spre faringe și esofag, *rr. pharyngeales et esophageales*, spre trahee, *rr. tracheales* precum și *a. laryngea inferior*, care sub lamela cartilajului tiroid formează un șunt arterial cu artera laringiană superioară (ramură *a. thyroidea superior*). Artera cervicală ascendentă, *a. cervicālis ascēdens*, trece în sus și medial de nervul frenic, irigă mușchii profunzi ai gâtului, dă ramuri spinale, *rr. spināles*, măduvei spinării. Artera suprascapulară, *a. suprascapulāris*, trece pe după claviculă spre incizura scapulei, prin care pătrunde în fosa suprascapulară și infrascapulară, se ramifică în mușchii dorsali ai scapulei. Formează un șunt arterial cu artera circumflexă a scapulei (ramură a arterei subcapulare). Ramura acromială, *a. acromiālis*, a arterei suprascapulare anastomozează cu ramura omonimă a arterei toraco-acromiale. Artera cervicală superficială, *a. cervicālis superficiālis* (instabilă), pe un sector scurt trece suprafața anterioară a mușchilor scaleni, transmitându-le o ramură bine pronunțată cu o direcție ascendentă. Trunchiul arterei se îndreaptă lateral și trecând prin triunghiul omoclavicular se ramifică în mușchii trapez, romboid, și dințat superior posterior.

4. Trunchiul costo-cervical, *truncus costo-cervicālis*, deviază în spațiul interscalen de la artera subclavie unde se împarte în două ramuri — artera cervicală profundă și intercostală supremă. Artera cervicală profundă, *a. cervicālis profūnda*, pătrunde în mușchii semispinali ai capului și ai gâtului, trecând între prima coastă și apofiza transversală a vertebrei VII

cervicale. Artera intercostală supremă, *a. intercostālis suprema*, trece în jos, anterior de colul coastei I și se ramifică în spațiile intercostale I și II sub denumirea de artere intercostale posterioare I—II, (*aa. intercostāles posteriores I—II*).

5. Artera transversă cervicală, *a. transversa colli (cervicālis)* pornește de la semicircumferința superioară a arterei subclavie spre marginea laterală a mușchii scalen anterior. Ea pătrunde printre trunchiurile plexului brahial și la nivelul extremității mediale a spinei scapulei se divide în rumur superficială (ascendentă) (*r. superficiālis*) pentru mușchii spinării, și ramura profundă sau artera dorsală a scapulei (*a. scapulāris dorsālis*) (ramura descendentă), care trece de-a lungul marginii mediale a scapulei, vascularizând mușchii și pielea spinării. Ambele aceste ramuri anastomozează cu ramurile arterei occipitale (de la artera carotidă externă), arterele intercostale posterioare (de la partea toracică a aortei), cu artera subscapulară (de la artera axilară) și artera suprascapulară (de la trunchiul tireo-cervical).

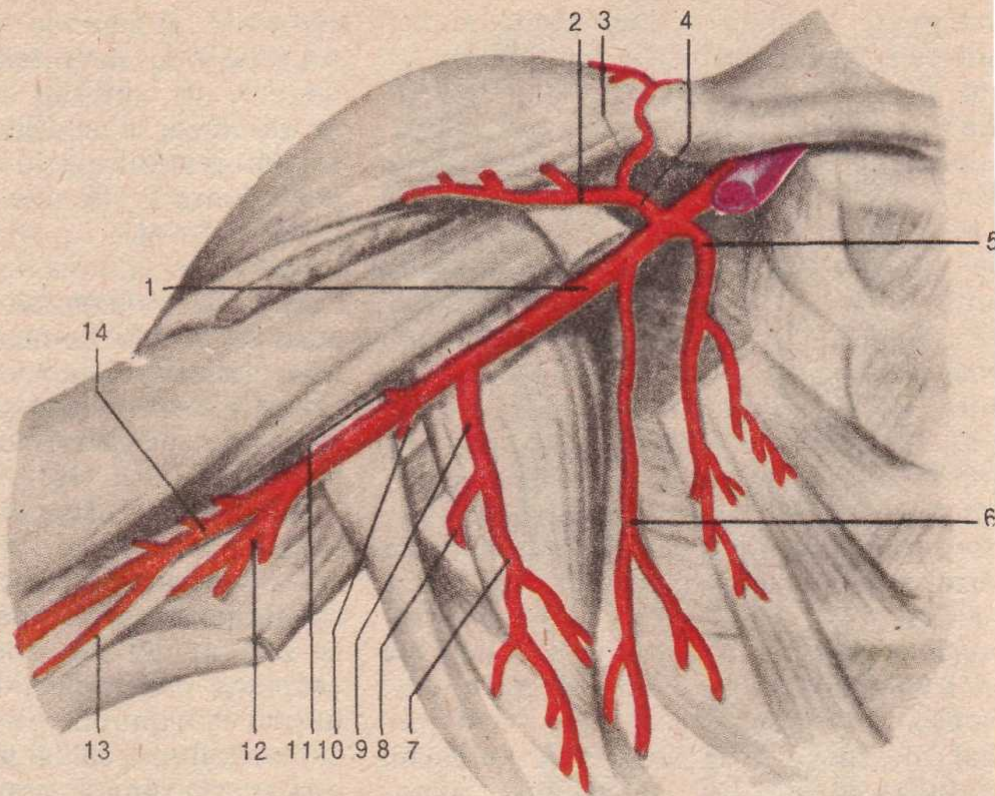
**Artera axilară, *a. axillāris*** (fig. 124), reprezintă o prelungire a arterei subclavie (de la nivelul coastei I), este situată în adâncul cavității axilare, fiind înconjurată de fasciculele plexului brahial. La nivelul marginii inferioare a tendonului mușchiului dorsal mare a spinării artera axilară continuă cu artera brahială. Pe baza topografiei peretelui anterior al fosei axilare la artera axilară distingem trei porțiuni. În prima porțiune de la artera axilară la nivelul triunghiului clavipectoral pornesc următoarele ramuri:

1) subscapulare, *rr. subscapulāres*, ce se ramifică în mușchiul cu același nume; 2) artera toracală superioară, *a. thorācică supērior*, se ramifică în ramuri ce alimentează mușchii intercostali I și II, mușchii pectorali; 3) artera toraco-acromială, *a. thoracoacromiālis*, începe la nivelul marginii superioare a mușchiului pectoral mic și se divide în 4 ramuri: a) acromială, *r. acromiālis*, ia parte la formarea rețelei acromiale ce vascu-



Fig. 124. Arierele  
fosei axiale și bra-  
țului.

1 — a. axillaris; 2 — r. deltoideus; 3 — r. acromialis; 4 — a. thoracoacromialis; 5 — r. pectoralis; 6 — a. thoracica lateralis; 7 — a. thoracodorsalis; 8 — a. circumflexa scapulae; 9 — a. subscapularis; 10 — a. circumflexa humeri posterior; 11 — a. circumflexa humeri anterior; 12 — a. profunda brachii; 13 — a. collateralis ulnaris superior; 14 — a. brachialis.



larizează articulația acromio-claviculară, parțial capsula articulației umărului; b) claviculară, *claviculăris*, instabilă, alimentează clavicula și mușchiul subclavicular; c) deltoidă, *r. deltoideus*, alimentează mușchii deltoid, pectoral mare și porțiunile corespunzătoare ale pielii; d) pectorale, *rr. pectorales*, se îndreaptă spre mușchii pectorali mare și mic. La nivelul triunghiului de la artera axilară pornește 4) artera toracală laterală, *a. thoracica lateralis*. Ea descinde pe suprafața laterală a mușchiului dințat anterior, în care și se ramifică. De la ea pornesc ramurile laterale ale glandei mamare, *rr. mammarii lateralis*. În triunghiul subpectoral pornește cea mai mare ramură colaterală a arterei axilare — 5) artera subscapulară, *a. subscapularis*. Ea se împarte în — artera toraco-dorsală, *a. thoracodorsalis*, ce trece de-a lungul marginii laterale a scapului, vascularizând mușchii dințat anterior, rotund mare și dorsal mare. A doua ramură, numită *arteria circumflexa scapulae*, ce pleacă prin orificiul trilater pe fața dorsală a scapulei, unde se ramifică în mușchiul

infraspinos, mușchii vecini, și în pielea din regiunea omoplatului; 6) artera circumflexă humerală anterioară, *a. circumflexa humeri anterior*, ocolește din față colul chirurgical al humerusului și se ramifică în mușchiul deltoid și articulația umărului; 7) artera circumflexă humerală posterioară, *a. circumflexa humeri posterior* — este mai pronunțată ca cea precedentă, împreună cu nervul axilar trece prin orificiul patrat spre mușchiul deltoid și anastomozând cu ramurile arterei circumflexe humerale anterioare, vascularizează articulația umărului și mușchii vecini.

Artera brahială, *a. brachialis* (fig. 124, fig. 125), constituie o continuare a arterei axilare ce se află la nivelul marginii inferioare a mușchiului pectoral mare, unde trece anterior de mușchiul coraco-brahial. Apoi artera se întinde în șanțul bicipital medial și în fosa cubitală, la nivelul colului radiusului se împarte în ramurile sale terminale — arterele radială și ulnară.

Artera brahială trimite următoarele ramuri: 1) artera brahială profundă, *a. profunda brachii* (se desprin-



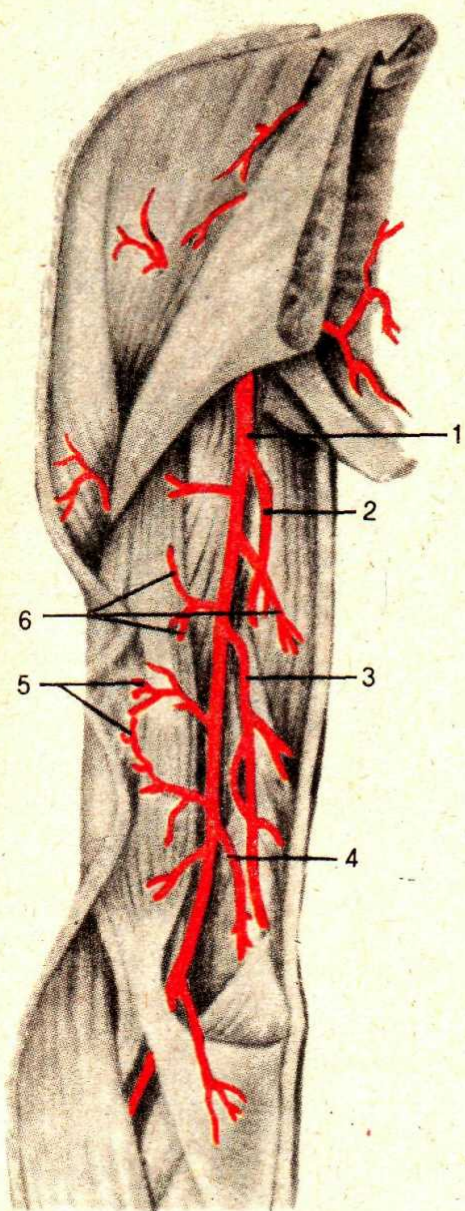


Fig. 125. Artera brahială.

1 — a. brachialis ; 2 — a. profunda brachii ; 3 — a. collateralis ulnaris superior ; 4 — a. collateralis ulnaris inferior ; 5, 6 — ramuri spre piele și mușchi.

de la nivelul treimeii superioare a humerusului), împreună cu nervul radial trece în canalul humeromuscular, delimitat de suprafața posterioară a humerusului și mușchiul triceps brahial, unde cedează câteva ramuri: arterele nutritive humerale, *aa. nutritivae (nutrientes) humeri*, ramura deltoidea, *r. deltoideus*, către mușchiul omonim și mușchiul brahial, artera colaterală medie, *a. collateralis media*, care ramificându-se în mușchiul triceps brahial, trece prin șanțul posterolateral ulnar unde anastomozează cu artera

interosoasă recurentă, *a. interosoaasă recurrens*. De la artera brahială profundă pornește și artera colaterală radială, *a. collateralis radiális*, care trece prin șanțul anterolateral ulnar, unde anastomozează cu artera recurentă radială (*a. recurrens radiális*); 2) artera colaterală ulnară superioară, *a. collateralis ulnaris superior*, se desprinde puțin mai jos de artera profundă brahială. Ea însoțește nervul ulnar, trece prin șanțul posteromedial ulnar, unde anastomozează cu ramura posterioară a arterei recurente ulnare; 3) artera colaterală ulnară inferioară, *a. collateralis ulnaris inferior*, devide de la artera brahială puțin mai sus de epicondilul medial al humerusului, traversează oblic în direcție medială suprafața anterioară a mușchiului brahial și anastomozează cu ramura anterioară a arterei recurente ulnare (*a. recurrens ulnaris*). Toate arterele colaterale numite mai sus iau parte la formarea rețelei vasculare a articulației (cotului) care alimentează articulația cotului, mușchii și pielea din regiunea acestei articulații.

Artera radială, *a. radiális* (fig. 126), cu 1—3 cm mai distal de articulația humeroradială după direcție constituie o continuare a arterei brahiale. Ea trece printre mușchii pronator rotund și brahioradial, iar în treimea inferioară a antebrațului artera radială este acoperită numai de către fascie și piele. Deaceastă regiune servește pentru explorarea pulsului. În regiunea distală a antebrațului artera radială, ocolind apofiza stiloidă a radiusului, trece pe fața dorsală a mîinii, pe urmă prin spațiul interosos pătrunde pe fața palmară a mîinii. Partea distală a arterei radiale formează arcada palmară profundă, (*arcus palmaris profundus*, care anastomozează cu ramura palmară profundă a arterei ulnare. De la această arcadă pornesc arterele metacarpiene palmare, *aa. metacarpae palmares*, care vascularizează mușchii interosoși și se varsă în arterele digitale palmare comune (ramuri ale arcadei palmare superficiale). *Aa. metacarpae palmares* dau ramuri perforante, *rr. perforantes*,



care anastomozează cu arterele metacarpiene dorsale, ce deviază de la rețeaua dorsală a carpului.

De la artera radială deviază de la 9 pînă la 11 ramuri, inclusiv și musculare. Cele mai principale din ele sînt : 1) artera recurentă radială, *a. recurrens radiális* (fig. 126, 127), pornește de la porțiunea inițială a arterei radiale, primind o direcție laterală și ascendentă în șanțul anterolateral ulnar formează o anastomoză cu artera colaterală radială (*a. collateralis radiális*) (fig. 128); 2) ramura palmară superficială, *r. palmáris superficialis*, trec în palmă, unde adeseori (în grosimea mușchilor eminentei tenare (policelui), sau medial de flexorul scurt al policelui) anastomozează cu arcul palmar superficial (*arcus palmaris superficialis*), care reprezintă o prelungire a arterei ulnare; 3) ramura carpiană palmară, *r. carpeus palmaris*, își ia originea de la partea distală a arterei radiale și pleacă pe partea medială, unde anastomozează cu ramura (similară) omonimă a arterei ulnare, luînd parte la formarea rețelei carpiene palmare; 4) ramura carpiană dorsală, *r. cárpeus dorsális*, își ia originea de la artera radială pe partea dorsală a mîinii, se îndreaptă medial și anastomozînd cu ramura omonimă a arterei ulnare formează împreună cu ramurile arterelor interosoase rețeaua carpiană dorsală (*réte cárpi dorsále*). De la această rețea deviază 3—4 artere metacarpiene dorsale, *aa. metacárpeae dorsáles*, iar de la ele — cîte două artere, *a.a. digitales dorsales* ce vascularizează suprafața dorsală a degetelor II—V. Pe partea dorsală a mîinii de la artera radială începe prima arteră metacarpiană dorsală, *a. metacárpea dorsális*, de la care pleacă ramuri spre partea radială a degetului I și spre părțile adiacente ale degetelor I și II. Și în sfîrșit, penetrînd spre fața palmară, artera radială dă naștere arterei princeps a policelui (*a. princeps póllicis*), care se divide în două artere digitale volare spre ambele părți ale policelui și artera volară radială a indicelui (*a. radialis indicis*).

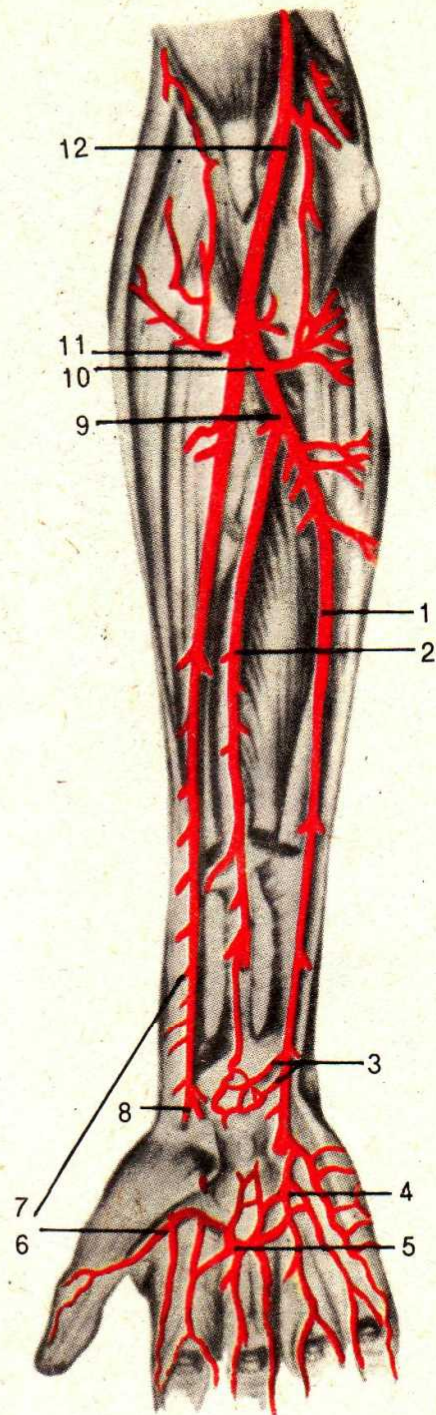


Fig. 126. Arterele antebrățului.

1 — a. ulnaris ; 2 — a. interossea anterior ; 3 — r. carpeus palmaris ; 4 — r. palmareis profundus a. ulnaris ; 5 — arcus palmaris profundus ; 6 — a. princeps pollicis ; 7 — a. radialis ; 8 — r. palmaris superficialis a. radialis ; 9 — a. interossea posterior ; 10 — a. recurrens ulnaris ; 11 — a. recurrens radiális ; 12 — a. brachialis.

Artera ulnară, *a. ulnaris* (fig. 126), din fosa cubitală trece pe sub mușchiul pronator rotund, pe care îl vascularizează, și mai departe, fiind însoțită de nervul ulnar, se îndreaptă printre mușchii flexori superficiali și profund al degetelor spre partea distală a ante-



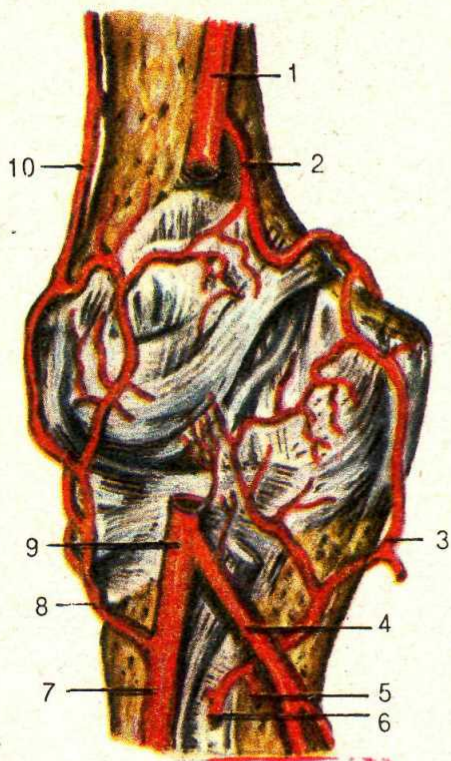


Fig. 127. Schema rețelei arteriale cubitale; aspect anterior. O parte a arterei brahiale este extirpată.

1, 9 — a. brachialis; 2 — a. collateralis ulnari inferior; 3 — a. recurrens ulnaris (r. anterior); 4 — a. ulnaris; 5 — a. comitans n. mediani; 6 — a. interossea anterior; 7 — a. radialis; 8 — a. recurrens radialis; 10 — a. collateralis radialis.

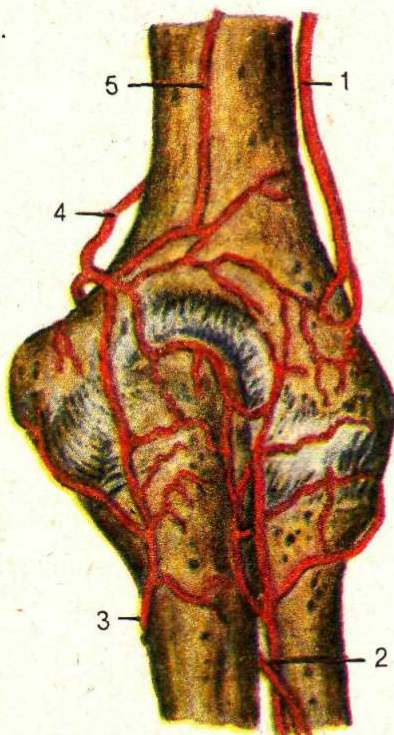


Fig. 128. Schema rețelei arteriale cubitale; aspect posterior.

1 — a. collateralis radialis; 2 — a. interossea recurrens; 3 — a. recurrens ulnaris (r. posterior); 4 — a. collateralis ulnaris superior; 5 — a. collateralis media.

brațului. Apoi printr-o fisură a părții mediale a ligamentului transversal al carpului și pe sub mușchii eminentei hipotenare artera ulnară trece în palmă, unde formînd arcada palmară superficială (*arcus palmăris superficialis*), anastomozează cu ramura palmară superficială (*r. palmăris superficialis*) de la artera radială (fig. 129).

Ramurile arterei ulnare: 1) artera recurentă ulnară, *a. recurrens ulnaris*, se desprinde printr-un trunchi comun și se divide în ramura anterioară și posterioară. Ramura anterioară, *r. anterior*, mai bine pronunțată, se plasează proximal prin șanțul antero-medial ulnar unde anastomozează cu artera colaterală ulnară inferioară (*a. collateralis ulnaris inferior*) — ramură a arterei brahiale. Ramura posterioară, *r. posterior*, a arterei recurente ulnare trece pe suprafața posterioară a articulației cotului și anastomozează în șanțul posteromedial ulnar cu artera colaterală ulnară superioară (*a. collateralis ulnaris superior*) — ramură a arterei brahiale; 2) artera interosoasă comună, *a. interossee commūnis*, un trunchi scurt, ce se îndreaptă spre membrana interosoasă și se divide în artera interosoasă anterioară și posterioară. Artera interosoasă anterioară sau volară, *a. interossea anterior*, pe fața anterioară a membranei interosoase ajunge pînă la mușchiul patrat pronator, unde trimite o ramură către rețeaua carpiană palmară, pe urmă străpunge membrana și ia parte la formarea rețelei carpiene dorsale (*rețe carpi dorsale*). Pe antebrăț *a. interossea anterior* trimite o arteră ce însoțește nervul median (*a. comitans n. mediani*). Artera interosoasă posterioară, *a. interossea posterior*, trece prin orificiul superior al membranei interosoase pe fața dorsală și se îndreaptă printre extensorii antebrățului spre partea lui distală. De la artera interosoasă posterioară se divide artera recurentă interosoasă, *a. interossea recurrens*, care ascendînd prin șanțul ulnar posterolateral, anastomozează cu artera colaterală mijlocie (*a. collateralis media*), (de la artera brahială profundă) și împreună cu toate arterele



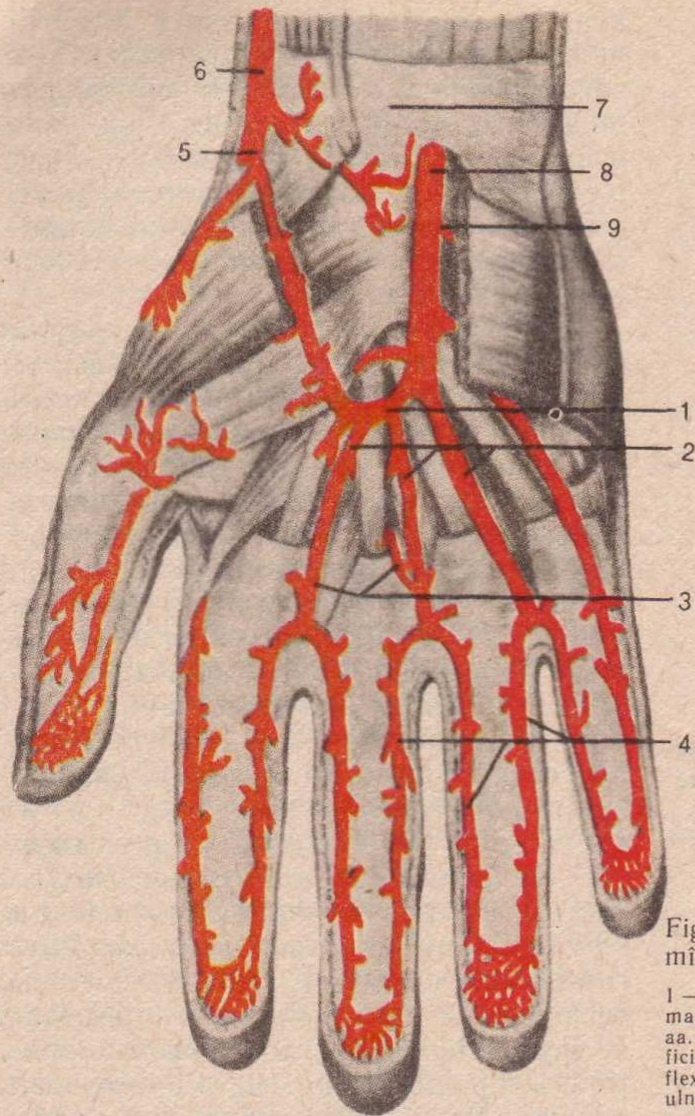


Fig. 129. Arterele suprafeței palmare a mîinii. Arcul palmar superficial.

1 — arcus palmaris superficialis ; 2 — aa. digitales palmares communes ; 3 — aa. metacarpes palmares ; 4 — aa. digitales palmares propriae ; 5 — r. palmaris superficialis a. radialis ; 6 — a. radialis ; 7 — retinaculum flexorum ; 8 — a. ulnaris ; 9 — r. palmaris profundus a. ulnaris.

recurente descrise mai sus participă la formarea rețele periarticulare a cotului. Artera interosoasă dorsală prin ramificațiile sale terminale, anastomozînd cu artera interosoasă anterioară (volară) și cu ramurile carpiene dorsale (*rr. carpei dorsales*) a arterei ulnare și radiale, ia parte la formarea rețelei carpiene dorsale (*rețe carpi dorsale*), de la care pornesc arterele metacarpiene dorsale (*a.a. metacarpea dorsales*) descrise mai sus ; 3) ramura carpiană palmară *r. carpeus palmaris* (fig. 126), pornește de la artera ulnară la nivelul apofizei stiloide a ulnei și împreună cu ramura omonimă a arterei radiale și o ramură a arterei interosoase anterioare ia parte la formarea rețelei carpiene palmare (volare), care alimentează articulațiile carpiene ; 4) ramura palmară

profundă, *r. palmaris profundus*, se ramifică de la artera ulnară lîngă osul pisiform, penetrează mușchiul opozant al degetului mic și vascularizează mușchii și pielea eminentei hipotenare. Cîte odată ramura palmară profundă se unește cu sectorul distal al arterei radiale — arcada palmară profundă. Sectorul distal al arterei ulnare adeseori anastomozează cu ramura superficială (*r. palmaris superficialis*) a arterei radiale, luînd parte la formarea arcadei palmare superficiale (fig. 129). Din partea distală convexă a arcadei pornesc arterele digitale palmare comune, *aa. digitales palmares communes*. Fiecare ramură se împarte în două artere digitale palmare proprii, *aa. digitales palmares propriae*, către fețele alterne ale degetelor vecine.



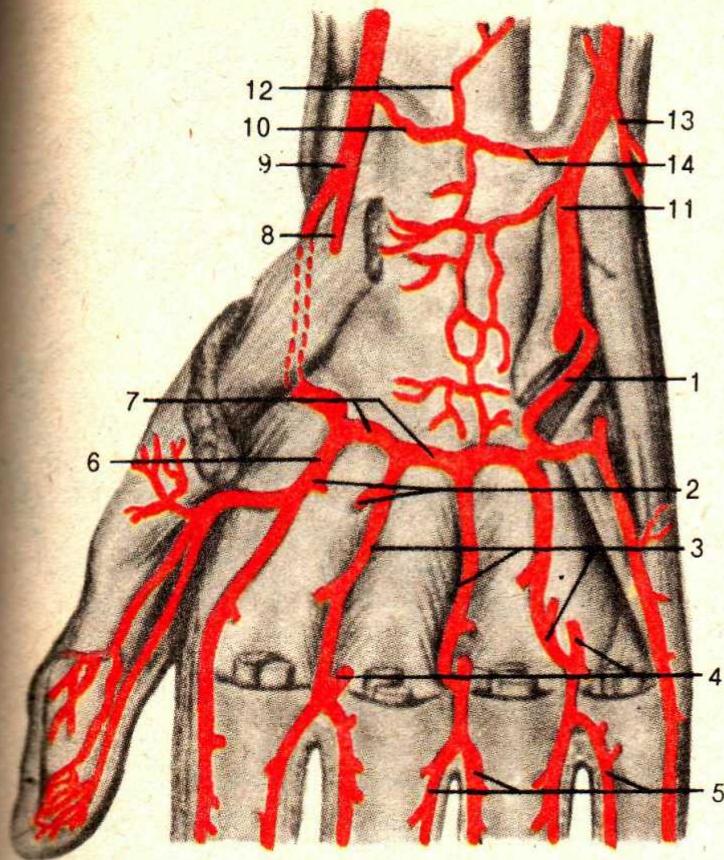


Fig. 130. Arterele suprafeței palmare a mîinii. Arcul palmar profund.

1 — r. palmaris profundus a. ulnaris; 2 — rr. perforantes; 3 — aa. metacarpeae palmares II—IV; 4 — aa. digitales palmares communes, 5 — aa. digitales palmares propriae; 6 — a. metacarpe palmaris I; 7 — arcus palmaris profundus; 8 — r. palmaris superficialis a. radialis; 9 — a. radialis; 10 — r. carpeus palmaris a. radialis; 11 — a. ulnaris; 12 — a. interossea anterior (ramura terminală); 13 — r. capreus dorsalis a. ulnaris; 14 — r. carpeus palmaris a. ulnaris.

**Anastomozele arterelor membrului superior.** Pentru arterele membrului superior este caracteristică prezența anastomozelor bine pronunțate în sistemul arterelor subclavii, axilare, brahiale, radiale și ulnare, care asigură circulația colaterală a sîngelui arterial și vascularizarea articulațiilor lor: 1) în jurul articulației scapulo-humerale și în fosele suprascapuloasă și infrascapuloasă anastomozază *a. suprascapularis* (de la artera subclavie) cu *a. circumflexa scapulae* (de la artera axilară); 2) în regiunea acromionului, *a. suprascapularis*, (de la artera subclavie) cu *a. thoracoacromialis* (de la artera axilară). În jurul gîtului humerusului *a. circumflexa humeri anterior* și *a. circumflexa humeri posterior* anastomozază între ele și cu ramurile *a. profunda brachii* (de la artera brahială); 3) în jurul articulației cotului la formarea rețele periarticulare (*réte articulare cubiti*) participă: *aa. collaterales radialis et media* (de la artera humerală profundă), *aa. collaterales ulnares superior et inferior* (de la artera brahială), *aa. recurrentes* (de la arterele radială, ulnară și interosoasă posteroa-

ră); 4) în jurul carpului distingem următoarele anastomoze; rețeaua carpiană palmară este formată de: *rr. cârpei palmares* (de la arterele radială și ulnară) și *a. interossea anterior* (de la artera interosoasă comună); rețeaua carpiană dorsală, *réte cârpi dorsale*, este formată de anastomozele: *rr. cârpei dorsales* (de la arterele radială și ulnară) cu ramurile arterelor interosoase anterioare și posterioare; 5) pe suprafața palmară a mîinii distingem două arcade arteriale: superficială și profundă. Arcada palmară superficială, *arcus palmaris superficialis* (fig. 129), care se proiectează la mijlocul corpului oaselor metacarpiene, este formată de porțiunea distală a arterei ulnare (*a. ulnaris*) și ramura palmară superficială (*r. palmaris superficialis*) a arterei radiale. Arcada palmară profundă, *arcus palmaris profundus* (fig. 130), ce este situată sub tendoanele flexorilor degetelor la nivelul bazelor metacarpienilor și mușchilor interosoși, este formată de porțiunea terminală a arterei radiale (*a. radialis*) și ramura palmară profundă (*r. palmaris profundus*) a arterei ulnare.



### Ramurile porțiunii toracice a aortei

Deosebim ramuri parietale și viscerale ale porțiunii toracice a aortei.

**Ramurile parietale.** Arterele frenice superioare, *aa. phrenicae superiores*, pornesc de la aortă nemijlocit de asupra diafragmului, vascularizează partea lui lombară și pleură ce îl acoperă.

Arterele intercostale posterioare, *aa. intercostales posteriores* (fig. 131), pornesc, în număr de 10 de fiecare parte (III—XII), se îndreaptă spre spațiile intercostale corespunzătoare, vascularizând mușchii intercostali, costele, pielea toracelui. Fiecare arteră intercostală posterioară trece prin șanțul subcostal între mușchii intercostali interni și externi. Arterele intercostale inferioare iau parte și la vascularizarea mușchilor peretelui ventral al abdomenului. De la fiecare arteră intercostală posterioară pornesc următoarele ramuri: ramura dorsală, *r. dorsalis*, pornește de la artera intercostală la nivelul marginii inferioare a capului coastei și alimentează mușchii și pielea spinării. De la ramura dorsală pornește ramura spinală (*r. spinális*), care, trecând prin orificiul intervertebral, alimentează măduva spinării și meningele ei. Ramurile cutanate mediale și laterale, *rr. cutanei mediális et laterális*, vascularizează pielea toracelui și abdomenului; pe parcurs arterele intercostale posterioare a patra — a șasea trimit ramuri spre glanda mamară, *rr. mammării (mediáles et laterales — BNA)*. Artera intercostală posterioară XII trece sub marginea inferioară a coastei a XII și se numește arteră subcostală (*a. subcostális*).

**Ramurile viscerale.** Ramurile bronșice, *rr. bronchiales* (2—3), pornesc spre trahee și bronhii, anastomozând cu ramurile arterei pulmonare. Ele vascularizează pereții bronhilor și plămâinii.

Ramurile esofagiene, *rr. esophageales* (1—5), deviază de la aortă la nivelul vertebrelor toracale IV—VIII. Ramurile esofagiene inferioare anastomozează cu ramurile arterei gastrice stîngi.

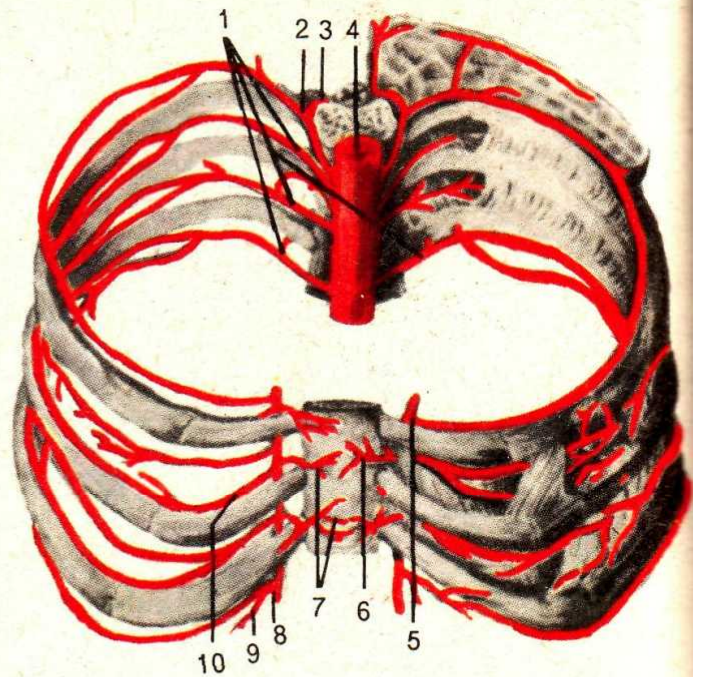


Fig. 131. Schema de ramificare a arterelor peretelui toracic (fragment).

1 — *aa. intercostales posteriores*; 2 — *r. dorsalis a. intercostalis posterioris*; 3 — *r. spinális a. intercostalis posterioris*; 4 — *pars thoracica aortae*; 5 — *a. thoracica interna*; 6 — *r. perforans a. thoracicae internae*; 7 — *rr. sternales a. thoracicae internae*; 8 — *a. epigastrica superior*; 9 — *a. musculophrenica*; 10 — *r. intercostalis anterior*.

Ramurile pericardice, *rr. pericardici*, irigă partea posterioară a pericardului.

Ramurile mediastinale, *rr. mediastinales*, vascularizează țesutul conjunctiv și ganglionii limfatici din mediastinul posterior.

Ramurile aortei toracice formează anastomoze cu arterele care sînt originare din alte locuri. *Rr. bronchiáles* anastomozează cu ramurile arterei pulmonare (*a. pulmonális*) (vezi „Arterele circulației mici pulmonare“). *Rr. spináles* (de la arterele intercostale posterioare) anastomozează în canalul coloanei vertebrale cu ramurile omonime de partea opusă. De-a lungul măduvei spinării se află o anastomoză dintre ramurile spinale ale arterelor intercostale posterioare cu ramurile spinale (*rr. spináles*) a arterei vertebrale, cervicale ascendente și lombare (*aa. vertebrális, cervicális ascéndens et lumbáles*). *A.a. intercostales posteriores* (I—VIII) anastomozează cu ramurile intercostale anterioare (*rr. intercostales anteriores*) de la artera toracică



internă (*a. thoracica interna*). *A.a. intercostales posterior* (IX—XI) anastomozează cu ramurile arterei epigastrice superioare (*a. epigastrică superior*) (de la artera toracică internă).

#### Ramurile părții abdominale a aortei

**Ramurile parietale ale aortei abdominale** (fig. 114, 136). Artera frenică inferioară, *a. phrenică inferior*, pară, deviază de la aortă la nivelul orificiului aortic al diafragmului și al trunchiului celiac (*truncus coeliacus*). În calea sa spre diafragm ea trimite de la 1 pînă la 24 artere suprapenale superioare (*aa. suprarenâles superiôres*).

Arterele lombare, *aa. lumbales* (4 perechi), pornesc de la semicircumferința posterioară a aortei și se îndreaptă spre mușchii abdomenului (corespund arterelor intercostale posterioare). Fiecare arteră trimite cîte o ramură dorsală (*r. dorsalis*) către mușchii și pielea spinării din regiunea lombară. De la ramura dorsală diviază ramura spinală, *r. spinâlis*, care prin orificiul intervertebral alimentează măduva spinării.

**Ramurile viscerale ale aortei abdominale.** Ramurile viscerale se subdivizează în ramuri pare și ramuri impare. La ramurile impare se referă trunchiul celiac, artera mezenterică superioară și inferioară. Ramurile viscerale pare—artera suprarenală medie, artera renală, artera testiculară (ovariană).

Ramurile viscerale impare a aortei abdominale. **Trunchiul celiac**, *truncus coeliacus* (fig. 132)—constituie un trunchi scurt (1,5—2 cm) care are originea pe fața anterioară a aortei la nivelul vertebrei toracice XII. La marginea superioară a corpului pancreasului trunchiul celiac se divizează în trei ramuri: artera gastrică stîngă, artera hepatică comună și artera lienală (tripul Halleri, *tripus Halleri*). Artera gastrică stîngă, *a. gâstrică sinistra*, se îndreaptă în sus și la stînga către partea cardiacă a stomacului, pe urmă merge de-a lungul curburii mici a stomacului (între foițele epiploonului mic) unde anastomozează cu artera gastrică dreaptă. Artera

gastrică stîngă trimite ramuri părții abdominale a esofagului, ramuri esofagiene, *rr. esophageâles*. Ramurile arterei gastrice stîngi de la curbura mică trec pe suprafața anterioară și posterioară a stomacului unde anastomozează cu ramurile arterelor ce trec de-a lungul curburii mari.

Artera hepatică comună, *A. hepatica comunis* (fig. 132), pornind de la trunchiul celiac în dreapta, se ramifică în două artere: artera hepatică proprie și artera gastroduodenală. Artera hepatică proprie, *a. hepatica propria*, situată între foițele ligamentului hepato-duodenal se îndreaptă spre hilul ficatului, unde se ramifică în două ramuri—dreaptă și stîngă (*r. dexter et r. sinister*). De la ramura dreaptă pornește artera cistică, *a. cystica*, ce vascularizează vezica biliară. De la a. hepatică proprie pornește artera gastrică dreaptă, *a. gâstrică dextra*, care pe curbura mică a stomacului anastomozează cu artera gastrică stîngă (*a. gastrica sinistra*). Artera gastroduodenală, *a. gastroduodenâlis*, trece pe după pilorul stomacului și se ramifică în două ramuri: artera gastroepiploică dreaptă și artera pancreatico-duodenală superioară. Artera gastroepiploică dreaptă, *a. gastroepiploică dextra*, care pornește spre stînga de-a lungul curburii mari a stomacului anastomozează cu ramura omonimă stîngă, oferind o sumedenie de ramuri stomacului și omentului mare (ramuri omentale, *rr. epiplôici*). Arterele pancreaticoduodenale superioare anterioare și posterioară, *aa. pancreaticoduodenâles superiôres anterior et posterior* trimit ramuri către duoden (ramuri duodenale, *rr. duodenâles*) și la pancreas (ramuri pancreatice, *rr. pancreâtici*). Artera lienală, *a. lienâlis (splénica)*, este cea mai voluminoasă dintre ramurile trunchiului celiac. Trece pe marginea superioară a corpului pancreasului spre splină, trimițînd ramuri spre fundul stomacului—arterele gastrice scurte, *aa. gâstricae brèves* și spre pancreas (ramuri pancreatice, *rr. pancreâtici*). Întrînd în hilul splinei, *a. lienâlis* se ramifică în ramuri terminale cu un diamet-



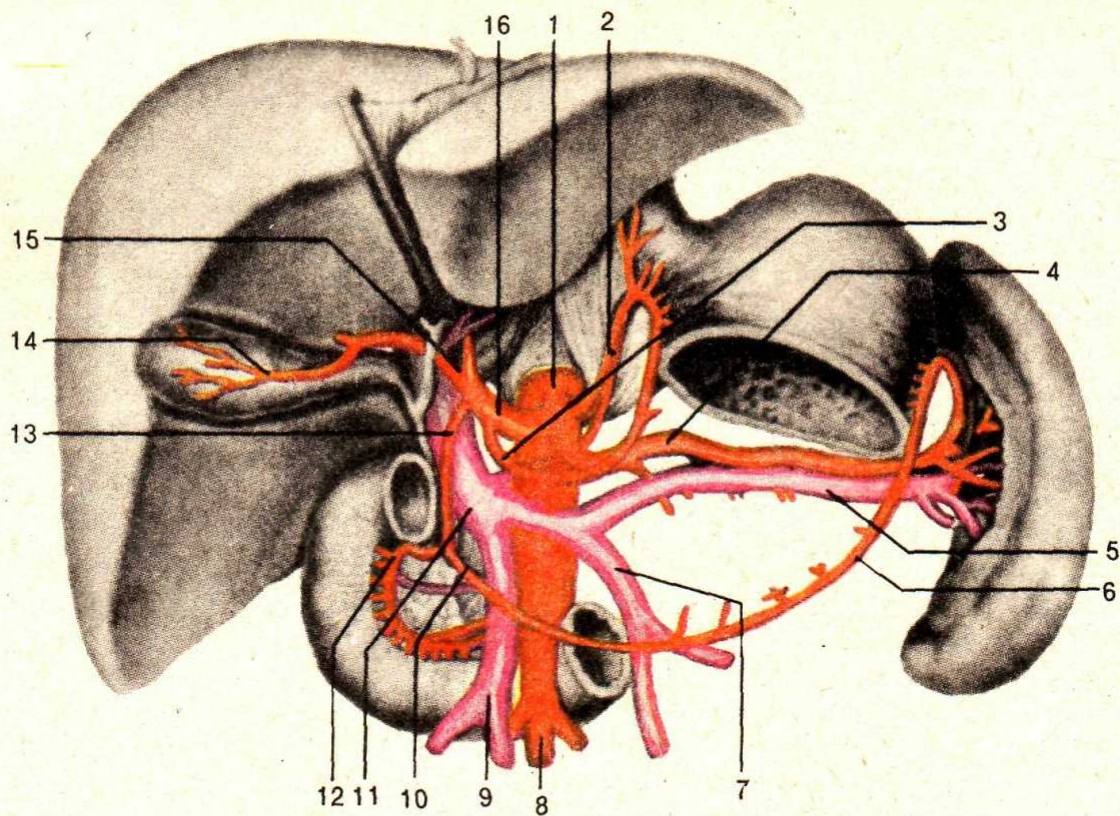


Fig. 132. Trunchiul celiac și ramurile lui. Vena portă și afluențele ei (o parte din stomac și din duoden sînt extirpate) (semischematic).

1 — truncus coeliacus ; 2 — a. gastrica sinistra ; 3 — a. gastrica dextra ; 4 — a. lienalis ; 5 — v. lienalis ; 6 — a. gastroepiploica sinistra ; 7 — v. mesenterica inferior ; 8 — a. mesenterica superior ; 9 — v. mesenterica superior ; 10 — a. gastroepiploica dextra ; 11 — v. portae ; 12 — a. pancreaticoduodenalis superior ; 13 — a. gastroduodenalis ; 14 — a. cystica ; 15 — a. hepatica propria ; 16 — a. hepatica communis.

ru mai mic. În regiunea hilului splinei de la artera lienală deviază artera gastro-epiploică stîngă, *a. gastro-epiploică sinistra*, care trece de-a lungul curburii mari a stomacului de la stînga la dreapta. De la ea pleacă ramuri la stomac (ramuri gastrice, *rr. gastrici*) și la omentul mare (ramuri omentale, *rr. epiploici*). Partea distală a arterei gastro-epiploice stîngi de-a lungul curburii mari a stomacului anastomozează cu artera gastroepiploică dreaptă.

**Artera mezenterică superioară, *a. mesenterica superior*** (fig. 133), pornește de la aorta abdominală la nivelul vertebrelor toracală XII, lombară I, posterior de corpul pancreasului. Descinzînd printre capul pancreasului și partea inferioară a duodenului ea pătrunde în rădăcina mezenterului intestinului subțire, unde se ramifică în următoarele ramuri: 1) arterele pancreaticodu-

denale inferioare, *aa. pancreaticoduodenales inferiores*, care pornesc de la artera mezenterică superioară cu 2 cm mai jos de punctul ei de origine, și se îndreaptă spre capul pancreasului și duoden, unde anastomozează cu arterele pancreaticoduodenale superioare (ramuri ale arterei gastroduodenale); 2) arterele jejunoleonale, *aa. jejunales et aa. ileales*, în număr de 12—18 pornesc de la semicircumferința stîngă a arterei mezenterice superioare, se îndreaptă către ansele intestinului mezenterial, formînd în mezenter numeroase arcade vasculare îndreptate cu convexitatea spre intestin, asigurînd în așa fel circulația permanentă a sîngelui în timpul mișcării peristaltice a intestinului; 3) artera ileocolică, *a. ileocolică*, pornește în jos și în dreapta spre intestinul orb. În calea sa ea trimite arterele cecale anterioare și posterioară (*aa.*



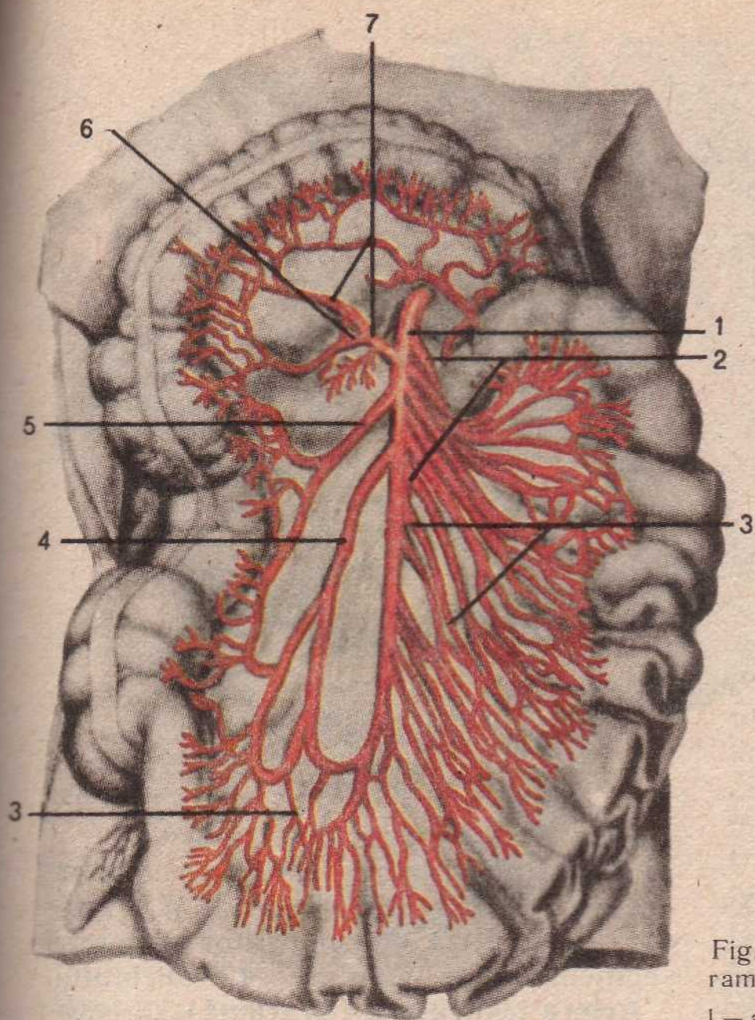


Fig. 133. Artera mezenterică superioară și ramurile ei.

1 — a. mesenterica superior; 2 — aa. jejunales; 3 — aa. ileales; 4 — a. iliocolica; 5 — a. colica dextra; 6 — a. pancreaticoduodenalis inferior; 7 — a. colica media.

*caecales anterior et posterior*), o arteră apendiculară (*a. appendicularis*) și artera colică ascendentă (*a. ascendens*) spre colonul ascendent; 4) artera colică dreaptă, *a. colica dextra*, se desprinde puțin mai sus de cea precedentă (câte odată pornește de la artera ileocolică), are un traiect orizontal, se îndreaptă spre colonul ascendent, unde anastomozează cu artera ascendentă (ramură a arterei ileocolică) și cu ramurile arterei colice medii; 5) artera colică medie, *a. colica media*, pornește de la artera mezenterică superioară, puțin mai sus de artera colică dreaptă, în ascensiune la colonul transvers; unde se bifurcă în ramura dreaptă și stângă. Ramura dreaptă anastomozează cu artera colică dreaptă, iar cea stângă de-a lungul intestinului gros formează anastomoza cu ramurile arterei colice stângi (de la artera

mezenterică inferioară).

**Artera mezenterică inferioară**, *a. mezenterica inferior*, se desprinde de la semicircumferința stângă a aortei abdominale la nivelul vertebrei lombare III, posterior de peritoneu, în ascensiune laterală stângă, unde trimite numeroase ramuri la colonul sigmoid, colonul descendent și partea stângă a colonului transvers (fig. 135). Artera mezenterică inferioară se ramifică în următoarele ramuri: artera colică stângă, *a. colica sinistra*, care vascularizează colonul descendent și sectorul stâng al colonului transvers. Această arteră anastomozează cu ramura stângă a arterei colice medii (*a. colica media*), formînd de-a lungul intestinului gros arcada vasculară a lui Riolan (*arcus Riolani*); 2) arterele sigmoidiene, *aa. sigmoideae* (2—3) se îndreaptă spre intestinul sigmoid; 3) artera rectală,



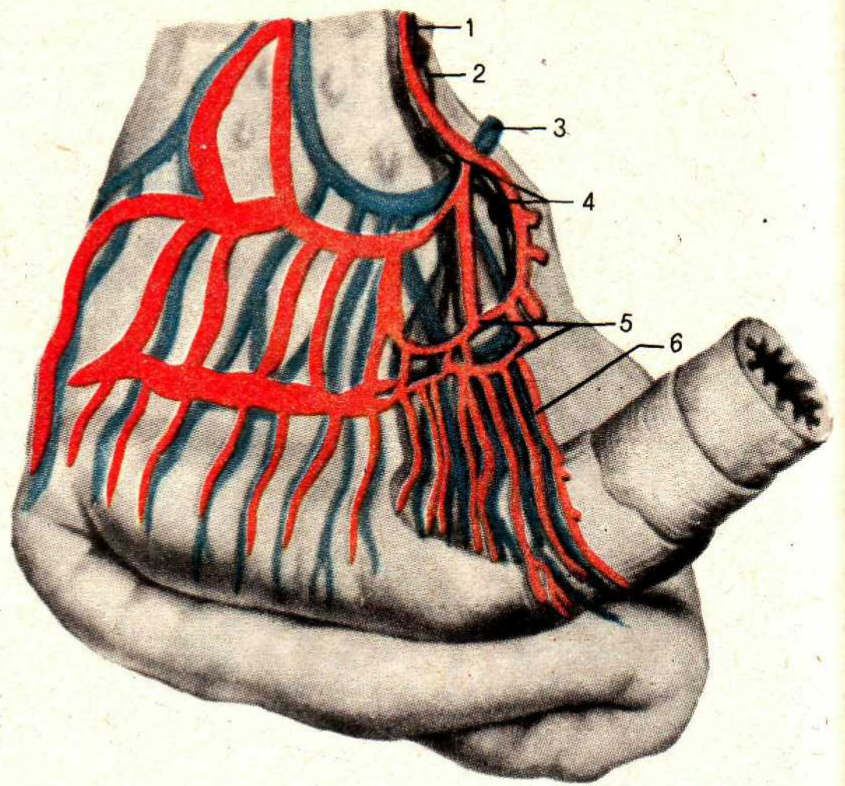


Fig. 134. Vasele intestinului subțire (o ansă cu mezou).

1 — a. jejunalis ; 2 — vas lymphatic ; 3 — v. intestinalis ; 4 — nodi lymphatici mesenterici ; 5 — arcadele intestinale ; 6 — vase rectilunii.

superioară, *a. rectalis superior* — o ramură distală a arterei mezenterice inferioare care descinde în cavitatea bazinului mic, unde vascularizează segmentul superior și mediu al rectului. În cavitatea bazinului mic artera rectală superioară anastomozează cu ramurile arterei rectale medii (*a. rectalis media*) — ramură a arterei iliace interne (*a. iliaca interna*).

**Ramurile viscerele pare ale aortei abdominale.** Artera suprarenală medie, *a. suprarenalis media*, pornește de la aortă la nivelul vertebrei lombare I și se îndreaptă spre hilul glandei suprarenale. În calea sa ea anastomozează cu arterele suprarenale superioare (*aa. suprarenales superiores*) (de la artera frenică inferioară) și cu artera suprarenală inferioară (*a. suprarenalis inferior*) (de la artera renală).

**Artera renală, a. renalis** (fig. 136), pornește de la aortă la nivelul vertebrelor lombare I—II, puțin mai jos de artera precedentă. Pleacă în direcție laterală spre hilul rinichiului respectiv. Artera renală dreaptă se plasează în spatele venei cave inferioare. Pe parcurs de la artera renală pleacă artera suprarenală inferioară (*a. suprarenalis in-*

*ferior*) și ramuri ureterice, *rr. ureterici*. În parenchimul renal artera renală se ramifică corespunzător structurii segmentare și lobulare a rinichiului.

**Artera testiculară (ovariană), a. testicularis (a. ovarica)** — constituie un trunchi subțire și lung, care pornește sub un unghi ascuțit, de la aortă, mai jos de originea arterei renale (artera testiculară (ovariană) dreaptă poate fi o ramură a arterei renale drepte). La bărbați artera testiculară trece prin canalul inghinal în componența funiculului spermatic spre testicul la femei artera ovariană ajunge la ovar, trecând în componența ligamentului suspensor al ovarului. A. ovarica anastomozează cu ramura ovariană a arterei uterine (vezi mai jos). A. testicularis anastomozează cu artera cremasterică (*a. cremasterica*) (de la artera epigastrică inferioară) și cu artera deferențială (*a. ductus deferentis*) (de la artera ombilicală).

La nivelul corpului vertebrei lombare IV aorta abdominală se împarte în două artere iliace comune, formând astfel bifurcația aortei (*bifurcatio aortica*), iar ca o continuare rudimentară a aortei în descendență pe suprafața pelviană a sacrului, în bazinul mic trece *a. sacralis mediana*.



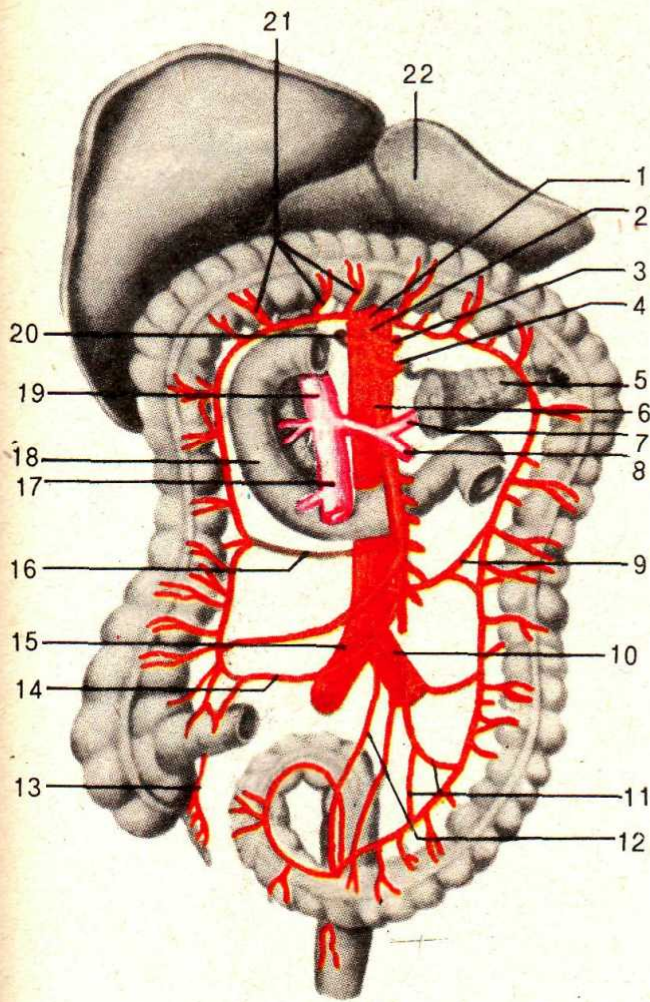


Fig. 135. Ramurile impare ale părții abdominale a aortei (semischematic).

1 — pars abdominalis aortae; 2 — truncus coeliacus; 3 — a. gastrica sinistra; 4 — a. lienalis; 5 — cauda pancreatis; 6 — a. mesenterica superior; 7 — v. lienalis; 8 — v. mesenterica inferior; 9 — a. colica sinistra; 10 — a. mesenterica inferior; 11 — aa. sigmoideae; 12 — a. rectalis superior; 13 — a. appendicularis; 14 — a. ileocolica; 15 — a. iliaca communis dextra; 16 — a. colica dextra; 17 — v. mesenterica superior; 18 — duodenum; 19 — v. portae; 20 — a. hepatica communis; 21 — rami a. colicae mediae; 22 — hepar.

**Anastomozele ramurilor viscerale ale aortei abdominale** (tab. 5). Ramurile viscerale ale aortei abdominale sînt unite între ele prin numeroase anastomoze. Printre ele pot fi evidențiate următoarele: 1) anastomoza dintre arterele esofagiene (de la aorta toracică) și artera gastrică stîngă (de la trunchiul celiac); 2) artera gastrică stîngă și artera gastrică dreaptă (ramură a arterei hepatice proprii) anastomozează de-a lungul curburii mici a stomacului; artera gastroepiploică dreaptă (de la artera gastroduodenală) și artera gastroepiploică stîngă (ramură a arterei lienale) anas-

tomozează de-a lungul curburii mari a stomacului; 3) anastomozele intramurale (în grosimea pancreasului); arterele pancreaticoduodenale superioare (de la artera gastroduodenală) anastomozează cu arterele pancreaticoduodenale inferioare (de la artera mezenterică superioară); 4) anastomoze în mezenterul intestinului mezenterial: arterele intestinale se unesc între ele și cu arterele ileocolice; arterele ileocolice anastomozează între ele și cu arterele colice; 5) anastomoze între ramurile arterelor intestinului gros: artera ileocolică se unește cu arterele colice dreaptă și medie (toate pornesc de la artera mezenterică superioară); artera colică medie anastomozează cu artera colică stîngă (de la artera mezenterică inferioară); 6) anastomozele arterelor rectului: artera rectală superioară (de la artera mezenterică inferioară) cu artera rectală medie (de la iliacă internă) și cu artera rectală inferioară (o ramură a arterei pudende interne); 7) anastomozele arterelor suprarenale: arterele suprarenale superioare (de la artera frenică inferioară), artera suprarenală medie (ramură a aortei abdominale) și artera suprarenală inferioară (de la artera renală).

### Artera iliacă comună

**Artera iliacă comună, a. iliacă comunis** (diametru de 11—12 mm) (fig. 136; fig. 137), se îndreaptă spre bazinul mic și la nivelul articulației sacroiliace se ramifică în artera iliacă internă și externă.

**Artera iliacă internă, a. iliaca interna**, alimentează pereții și organele pelvisului. Descendînd pe marginea medială a mușchiului psoas mare, în cavitatea bazinului mic la nivelul orificiului ischiatic mare ea se divide în două ramuri (trunchiuri) — anterioară și posterioară, care vascularizează pereții și organele pelvisului mic. De la artera iliacă internă pornesc următoarele ramuri — ilio-lombară, sacrală laterală, fesieră superioară și inferioară, ombilicală, vezicală inferioară, uterină, pudendă internă (rușinoasă internă) și artera obturatoare.

**Artera ilio-lombară, a. ilio-**



*lumbális*, trece posterior de mușchiul psoas mare în sus și lateral, unde se ramifică în două ramuri: 1) l o m b a r ă (*r. lumbális*) pentru mușchiul psoas mare și mușchiul patrat lombar (de la ramura lombară pornește ramura spinală, *r. spinalis*, ce se îndreaptă în canalul sacral) și 2) ramura iliacă (*r. iliácus*), care vascularizează osul iliac și mușchiul omonim și anastomozează cu artera circumflexă iliacă profundă (*a. circumpléxa ilium profúnda*) din artera iliacă externă.

Arterele sacrale laterale, *aa. sacráles lateráles*, superioară și inferioară, se îndreaptă spre oasele și mușchii regiunii sacrale. De la ele pornesc ramurile spinale, *rr. spinales*, care trec prin orificiile sacrale anterioare spre meningele spinale pe care le vascularizează.

Artera fesieră superioară, *a. glútea supérior*, iese din bazin prin orificiul suprapiriform, unde se divide în ramura superficială (*r. superficialis*), spre mușchii fesieri și piele, și profundă (*r. profundus*). Ultima la rândul ei se divide în ramurile superioare și inferioară (*rr. superior et inferior*), care vascularizează mușchii fesieri și alți mușchi din vecinătate. Ramura inferioară ia parte și la vascularizarea articulației coxo-femorale. Ea anastomozează cu ramurile arterei circumflexe femurale laterale (de la artera femurală profundă). Artera ombilicală, *a. umbilicális* (pe toată distanța funcționează numai la embrion), ascendînd pe suprafața posterioară a peretelui anterior al abdomenului (pe sub peritoneu) se îndreaptă înainte și în sus spre ombilic. La adult se obliteriază și se transformă în ligamentul ombilical lateral. În locul de origine de la ea deviază arterele vezicale superioare (*aa. vesicáles superiôres*, care trimit ramuri ureterice, *rr. uretérici*, spre partea distală a ureterelor, la fel și artera diferențială, *a. dúctus deferéntis*).

Artera vezicală inferioară, *a. vesicális inférior*, la bărbați trimite ramuri spre vezicule și prostată, la femei spre vagin.

Artera uterină, *a. uterina*, discen-

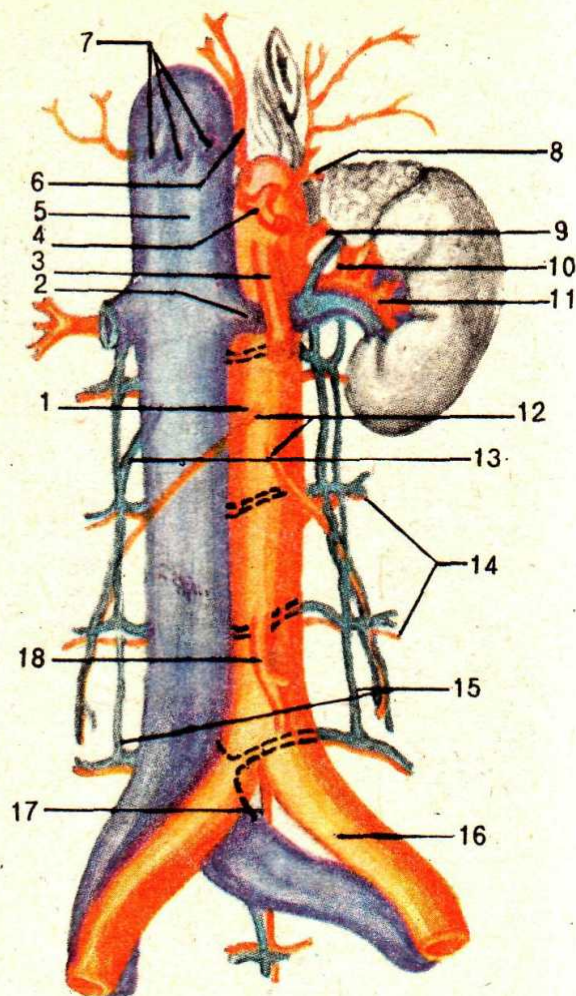


Fig. 136. Partea abdominală a aortei și vena cavă inferioară (în stînga e prezentat și rinichiul împreună cu suprarenala) (semischematic).

1 — pars abdominalis aortae; 2 — v. renalis sinistra; 3 — a. mesenterica superior; 4 — truncus coeliacus; 5 — v. cava inferior; 6 — a. phrenica inferior; 7 — vv. hepaticae; 8 — a. suprarenalis superior sinistra; 9 — a. suprarenalis media sinistra; 10 — a. suprarenalis inferior sinistra; 11 — a. renalis sinistra; 12 — aa. testiculares; 13 — v. testicularis dextra; 14 — aa. lumbales; 15 — vv. lumbales ascendentes; 16 — a. iliaca communis sinistra; 17 — a. sacralis mediana; 18 — a. mesenterica inferior.

dînd în cavitatea bazinului mic traversează ureterul și printre foițele ligamentului lat a uterului ajunge la colul uterului. De la ea se divid artera vaginală (*a. vaginalis*), ramurile tubare și ovariene (*r. tubarius et ovaricus*). *R. ovaricus* în grosimea mezoovarului anastomozează cu ramurile arterei ovariene (*a. ovarica*) (de la oarta abdominală).

Artera rectală medie (*a. rectalis média*) se îndreaptă spre peretele lateral al ampulei rectului și spre mușchiul levator anal, iar la bărbați ea trimite ramuri spre veziculele seminale și



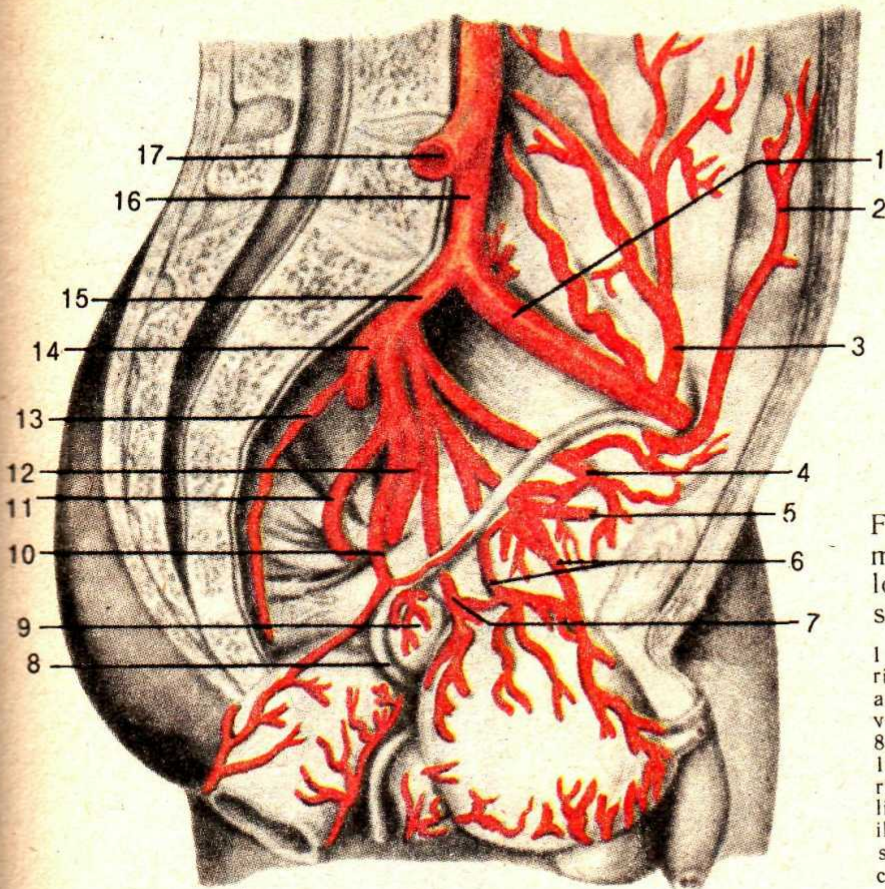


Fig. 137. Arterele iliace stîngă comună, externă și internă și ramurile lor (intestinul rect și vezica urinară sînt deplasate (rezecată)).

1 — a. iliaca externă; 2 — a. epigastrică inferior; 3 — a. circumflexa ilium profunda; 4 — a. obturatoria; 5 — a. umbilicalis; 6 — aa. vesicales superiores; 7 — a. vesicalis inferior; 8 — ductus deferens; 9 — vesicula seminalis; 10 — a. rectalis media; 11 — a. glutea inferior; 12 — a. pudenda interna; 13 — a. sacralis lateralis; 14 — a. glutea superior; 15 — a. iliaca interna; 16 — a. iliaca comunis stîngă; 17 — a. iliaca comunis dextră (rezecată).

prostată, la femei — spre vagin. Ea anastomozează cu ramurile arterelor rectale superioare și inferioare.

Artera pudendă internă, *a. pudenda interna*, iese din bazin prin orificiul infrapiriform, și apoi prin orificiul ischiatic mic nimereste în fosa ischio-rectală, unde aderă la suprafața internă a mușchiului obturator intern. În fosa ischio-rectală de la ea pornește artera rectală inferioară (*a. rectalis inferior*) și apoi se ramifică în artera perineală (*a. perinealis*) și alte vase, la bărbați — artera uretrală, *a. urethralis*, artera bulbului penisului, *a. búlbi pennis*, artera profundă și dorsală a penisului, *aa. profundă et dorsalis pennis*, la femei — artera uretrală, *a. urethralis*, artera bulbului vestibular (*a. vaginului*), *a. búlbi vestibuli (vaginae)*, artera profundă și superficială a clitoisului, *aa. profundă et dorsalis clitoridis*.)

Artera obturatoare, *a. obturatoria*, împreună cu nervul omonim se îndreaptă pe peretele lateral al bazinului

mic și prin canalul obturator trece pe coapsă, unde se împarte în ramura anterioară (*r. anterior*) care irigă mușchiul obturator extern, și abductorii coapsei și pielea organelor genitale externe; ramura posterioară, *r. posterior*) care la fel vascularizează mușchiul obturator extern și trimite ramura acetabulară (*r. acetabularis*) articulației coxo-femorale. Această ramură nu numai că irigă pereții cavității acetabulare, dar întrind în componența ligamentului capului femurului ia parte la vascularizarea acestuia. În cavitatea bazinului *a. obturatoria* dă ramura pubiană, *r. púbicus*, care de partea medială a inelului, canalului femural anastomozează cu ramura obturatorie (*r. obturatorius*) (de la artera epigastrică inferioară). Când această anastomoză este bine pronunțată (30%) *r. obturatorius* se dezvoltă considerabil și poate fi traumatată în caz de herniotomie (așa numita *coróna mortis*).

Artera fesieră inferioară, *a. glútea inferior*, prin orificiul infrapiriform, împreună cu artera pudendă internă și cu nervul sciatic se îndreaptă



spre mușchiul fesier mare și trimite o arteră lungă și subțire ce însoțește nervul sciatic (*a. cômîtans n. ischiâdici*).

**Artera iliacă externă, *a. iliâca extérna*** (fig. 137) constituie o prelungire a arterei iliace comune. Trecînd prin lacuna vasculară pe coapsă ea primește denumirea de artera femurală. De la artera iliacă externă deviază următoarele ramuri: 1) artera epigastrică inferioară, *a. epigastrica inferior*, este situată retroperitoneal și ascendează pe suprafața posterioară a peretelui anterior al abdomenului spre mușchiul rect al abdomenului; de la porțiunea inițială a acestei artere pornește r a m u r a p u b i a n ă, *r. púbicus*, spre osul pubian și periostul acestui os; de la această ramură la rîndul ei pornește o r a m u r ă subțire o b t u r a t o r i e, *r. obturatórius*, care anastomozează cu ramura pubiană de la artera obturatorie (privește mai sus), și artera cremasterică, *a. cremastérica* (la bărbați). La nivelul inelului inghinal profund de la artera epigastrică inferioară începe artera cremasterică, care vascularizează tunicile cordonului spermatic și ale testiculului, și mușchiul cremaster. La femei analogic acestei artere pornește artera ligamentului rotund al uterului, *a. lig. térétiis úteri*, care în componența acestui ligament ajunge la organele genitale externe; 2) artera circumflexă iliacă profundă, *a. circumfléxa ilíum profúnda*, trece de-a lungul marginii posterioare a crestei iliace și trimite ramuri spre mușchii abdomenului, mușchii din vecinătatea bazinei, și anastomozează cu ramurile arterei iliolombare.

Artera femurală, *a. femorális* (fig. 138), reprezintă o prelungire a arterei iliace externe și trece pe sub ligamentul inghinal (prin lacuna vasculară) lateral de vena omonimă prin șanțul ileopectinat (prin triunghiul femural), fiind acoperită numai de fascie și piele. În acest loc poate fi palpată pulsația arterei femurale. Pe urmă artera pătrunde în canalul adductor pe care îl părăsește pe suprafața posterioară a coapsei în fosa poplitee.

Ramurile arterei femurale: 1) a r t e-

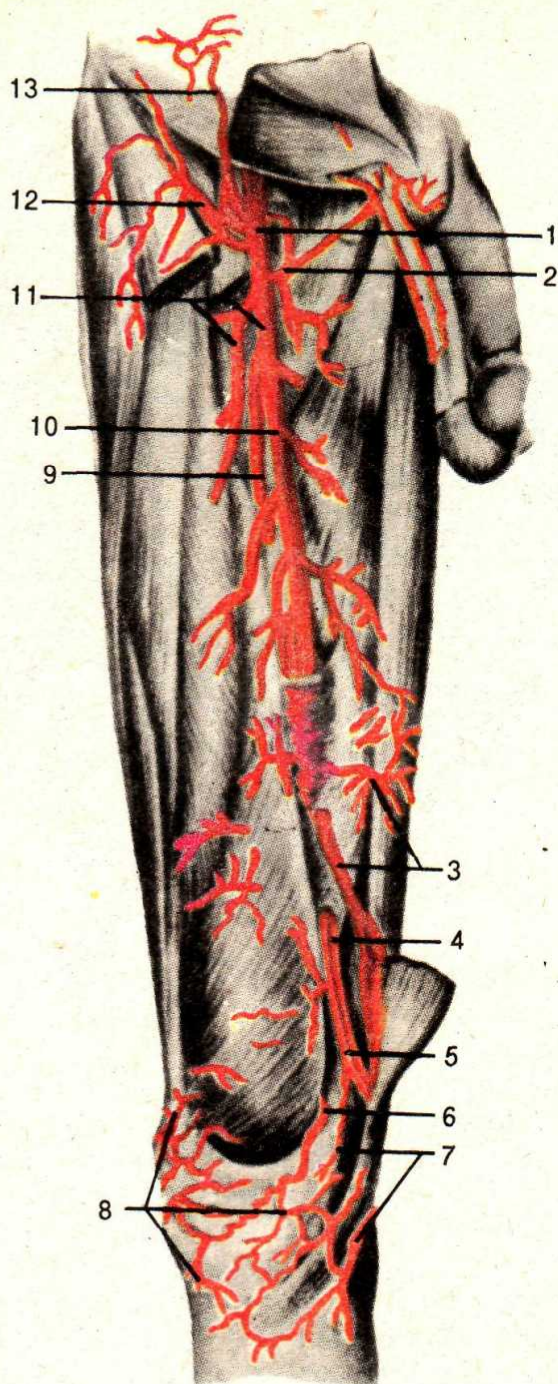


Fig. 138. Arterele coapsei; aspect anterior. O parte din sartoriu este extirpată.

1 — *a. femoralis*; 2 — *a. circumflexa femoris medialis*; 3 — *rr. musculares*; 4 — *n. saphenus*; 5 — *a. genus descendens*; 6 — *a. genus superior medialis*; 7 — *rr. articulares a. genus descendens*; 8 — *rete articulare genus*; 9 — *a. perforans*; 10 — *r. muscularis*; 11 — *a. profunda femoris*; 12 — *a. circumflexa ileum superficialis*; 13 — *a. epigastrica superficialis*.

ra epigastrică superficială, *a. epigastrică superficialis*, trece prin fascia ciuruită (sau *lámina cribrifórmis*) pe suprafața anterioară a coapsei, pe urmă ascendează pe peretele anterior al abdomenului, unde vascularizează



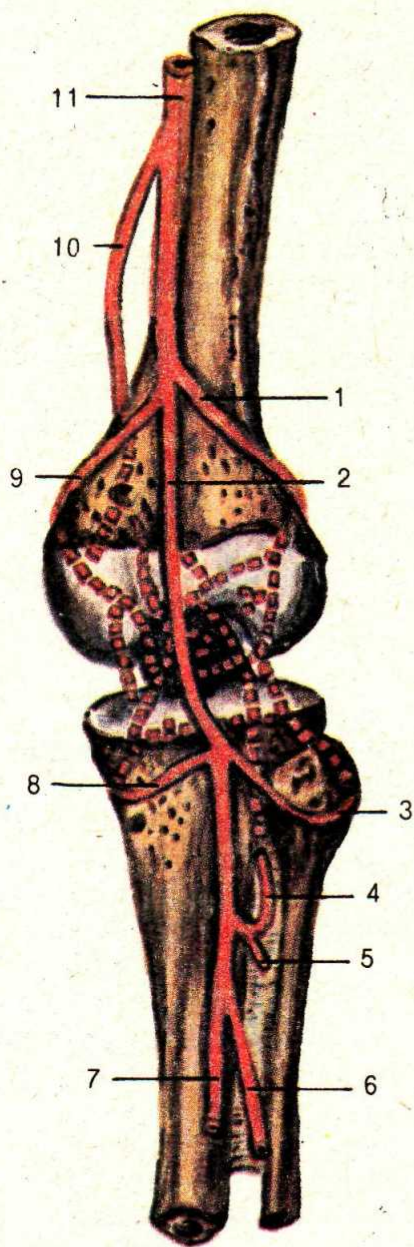


Fig. 139. Schema rețelei articulare a genunchiului; aspect posterior.

1 — a. genus superior lateralis; 2 — a. poplitea; 3 — a. genus inferior lateralis; 4 — a. recurrens tibialis posterior; 5 — a. tibialis anterior; 6 — a. peronea (fibularis); 7 — a. tibialis posterior; 8 — a. genus inferior medialis; 9 — a. genus superior medialis; 10 — a. genus descendens; 11 — a. femoralis.

partea inferioară a aponevrozei mușchiului oblic extern al abdomenului, țesutul subcutant și pielea; anastomozează cu ramurile arterei epigastrice superioare (de la artera toracică internă); 2) artera circumflexă iliacă superficială, *a. circumplexa ilium superficialis*, se îndreaptă lateral de-a lungul ligamentului inghinal spre spina iliacă anterioară superioară și se ramifică în mușchii adiacenți și pielea. Ea anasto-

mozează cu artera circumflexă iliacă profundă (*a. circumplexa ilium profunda*) (de la artera iliacă externă) și cu ramura ascendentă a arterei circumflexe femurale laterale (*a. circumflexa femoris lateralis*); 3) arterele rușinoase externe, *aa. pudendae externae* (2—3), prin (*hiatus saphenus*) trec pe sub pielea coapsei și se îndreaptă spre scrot, la bărbați (ramurile scrotale anterioare, *rr. scrotales anteriores*, și spre labiile mari, la femei (ramurile labiale anterioare, *rr. labialis anteriores*); 4) artera femurală profundă, *a. profunda femoris* (fig. 138) (una din cele mai mari ramuri ale arterei femurale) pornește de la fața ei posterioară cu 3—4 cm mai jos de ligamentul inghinal și vascularizează coapsa. De la artera femurală profundă pornesc arterele circumflexe femurale mediale și laterale, perforante. Artera circumflexă femurală medială, *a. circumflexa femoris medialis*, îndreptându-se medial, înconjoară colul femurului și se împarte în ramurile ascendentă, profundă și transversală (*rr. ascendens, profundus et transversus*) spre mușchii ilopsoas, pectineu, obturator extern, piriform și mușchiul patrat femural). Artera circumflexă femurală medială anastomozează cu ramurile arterei obturatorie, circumflexă femurală, și cu prima perforanță (de la artera femurală profundă) și trimite ramura acetabulară (*r. acetabularis*) spre articulația coxo-femurală.

Artera circumflexă femurală laterală, *a. circumflexa femoris lateralis*, cu ramura sa ascendentă (*r. ascendens*) vascularizează mușchiul gluteu mare și mușchiul tensor al fasciei late, anastomozează cu ramurile arterelor fesiere. Ramurile descendentă și transversală, *rr. descendens et transversus*, a arterei circumflexe femurale laterale, alimentează mușchii coapsei (croitor și quadriceps).

Ramura descendentă, trecând printre mușchii coapsei, ajunge pînă la articulația genunchiului, unde anastomozează cu ramurile arterei poplitee.

Arterele perforante, *aa.*



*perforantes* (1,2 și 3) trec pe fața posterioară a coapsei, unde vascularizează mușchii biceps, semitendinos și semimembranos.

Prima arteră perforantă penetrează coapsa mai jos de mușchiul pectineu, a doua — mai jos de mușchiul adductor mic și a treia — mai jos de adductorul lung.

Aceste artere vascularizează mușchii suprafeței posterioare a coapsei și anastomozează cu ramurile arterei poplitee; 5) artera descendentă a genunchiului, *a. genus descendens*, deviază de la artera femurală, când aceasta trece prin canalul adductor, perforând peretele acestui canal trece pe suprafața anterioară a coapsei (prin hiatul tendinos al mușchiului adductor mare) împreună cu nervul safen, și descind spre articulația genunchiului ia parte la formarea rețelei arteriale a articulației genunchiului.

**Artera poplitee, *a. poplitea*** (fig. 139) reprezintă prelungirea directă a arterei femurale. La nivelul marginii inferioare a mușchiului popliteu ea se împarte în două ramuri terminale — artera tibială anterioară și posterioară.

Ramurile arterei poplitee: 1) artera superioară laterală a genunchiului, *a. genus superior lateralis*, începe la nivelul marginii superioare a condilului femural lateral, vascularizează mușchiul vast lateral și biceps al coapsei și anastomozează cu celelalte artere a genunchiului, luând parte la formarea rețelei articulare, care alimentează articulația genunchiului; 2) artera superioară medială a genunchiului, *a. genus superior mediales*, pornește la același nivel cu cea precedentă, ocolește condilul medial al femurului și vascularizează mușchiul vast medial al coapsei; 3) artera medie a genunchiului, *a. genus media*, se ramifică și vascularizează capsula articulației genunchiului, ligamentele încrucișate, meniscurile și plicele sinoviale; 4) artera inferioară laterală a genunchiului, *a. genus inferior lateralis*, pornește cu 3—4 cm mai distal de cea superioară laterală, ocolește condilul lateral al tibiei și vascu-

larizează venterul lateral al mușchiului gastrocnemian și mușchiul plantar; 5) artera inferioară medială a genunchiului, *a. genus inferior medialis*, pornește la același nivel cu cea precedentă, ocolește condilul medial al tibiei, vascularizează venterul medial al mușchiului gastrocnemian și ca toate celelalte ramuri ale arterei poplitee, ia parte la formarea rețelei articulare (*réte articularis genus*).

**Artera tibială posterioară, *a. tibiális posterior***, reprezintă o prelungire directă a arterei poplitee, trece în canalul cruro-popliteu, pe care îl părăsește (la nivelul dintre treimea mijlocie și inferioară a gambei) sub marginea medială a mușchiului soleus. Pe urmă artera se deplasează medial și trece posterior de maleola medială, fiind acoperită numai de fascie și piele. Mai departe printr-un canal fibros separat sub retinaculul mușchilor flexori, ea se deplasează în regiunea plantară a piciorului.

Ramurile arterei tibiale posterioare: 1) ramura circumflexă fibulară, *r. circumflexus fibulae*, se divide de la partea inițială a arterei tibiale posterioare, se îndreaptă spre capul fibulei, alimentează mușchii din vecinătate și anastomozează cu arterele genunchiului; 2) artera fibulară, *a. peronea (fibularis)*, se îndreaptă în jos și lateral, sub flexorul lung al halucelui (adiacentă la fibulă), și pătrunde în canalul musculoperoneu inferior. Trecând pe suprafața posterioară a membranei interosoase a gambei ea vascularizează mușchiul tripceps sural, mușchiul fibular lung și scurt, și de partea posterioară a maleolei laterale se divide în ramurile sale finale; ramurile maleolare laterale, *rr. malleolares lateralis*, ramurile calcaneale, *rr. calcanei*, ce iau parte la formarea rețelei arteriale calcaniene (*réte calcaneum*). De la artera fibulară pornesc și ramuri perforante, *r. perforans*, care anastomozează cu artera maleolară laterală anterioară (*a. malleolaris anterior lateralis* — de la artera tibială anterioară), și ramura comună, *r. comunicans*, care în regiunea treimei inferioare a gambei



unește artera fibulară cu tibiala posterioară; 3) artera plantară medială, *a. plantaris medialis* (fig. 140), — una din ramurile terminale ale arterei tibiale posterioare. Ea trece sub mușchiul abductor al halucelui, fiind situată în șanțul plantar medial se împarte în ramura superficială și profundă (*r. superficialis* și *r. profundus*).

Ramura superficială alimentează mușchiul abductor al halucelui, iar cea profundă — același mușchi și flexorul scurt al degetelor. Artera plantară medială anastomozează cu prima arteră metatarsiană dorsală; 4) artera plantară laterală, *a. plantaris lateralis* (fig. 140), este mai groasă decât artera precedentă, trece prin șanțul plantar lateral pînă la baza osului metatarsian V, unde întoarce brusc în partea medială și formează arcul plantar (*arcus plantaris*) (fig. 140), așezat pe bazele oaselor metatarsiene. Arcada se termină pe marginea laterală a osului metatarsian I prin anastomoză cu ramura plantară profundă a arterei dorsale a piciorului și cu artera plantară medială. Artera plantară laterală trimite ramuri spre mușchii, oasele și ligamentele piciorului. De la arcada plantară pornesc patru artere metatarsiene plantare, *aa. metatarsae plantares I—IV*. În spațiile interosoase în aceste artere se varsă ramurile perforante ale arterelor metatarsiene dorsale. De la *aa. metatarsae plantares* se divid ramuri perforante (*rr. perforantes*) spre arterele metatarsiene dorsale. Fiecare arteră metatarsiană plantară se prelungește în artera digitală plantară comună (*a. digitalis plantaris communis*). La nivelul falangelor proximale ale degetelor fiecare arteră digitală plantară comună (în afară de prima) se divide în două artere digitale plantare proprii, *aa. digitales plantares propriae*. Artera plantară digitală comună (I) se ramifică în trei artere digitale plantare proprii: spre ambele părți ale policelui și spre marginea medială a degetului II; *aa. digitales plantares propriae* II, III, IV alimentează suprafețele adiacente ale degetelor II, III, IV, V. La nivelul capului oaselor metatarsiene de la arterele digitale plantare comune

spre arterele digitale dorsale pornesc ramurile perforante.

**Artera tibială anterioară, *a. tibiális anterior***, în fosa poplitee se divide de la artera poplitee (la nivelul marginii inferioare a mușchiului popliteu) pătrunde în canalul cruropopliteu, pe care imediat îl și părăsește prin orificiul anterior al membranei interosoase. Pe urmă descendează pe suprafața anterioară a membranei și continuă pe picior sub denumirea de artera dorsală a piciorului (fig. 141).

Ramurile arterei tibiale anterioare: 1) artera recurentă tibială posterioară, *a. recurens tibialis posterior*, deviază în regiunea fosei poplitee, anastomozează cu artera inferioară medială a genunchiului, luînd parte la formarea rețele articulației genunchiului (*réte articulare génuis*), alimentează articulația genunchiului și mușchiului popliteu; 2) artera recurentă tibială anterioară, *a. recurens tibiális anterior*, începe de la artera tibială anterioară imediat după apariția ei pe suprafața anterioară a gambei, ascendează și anastomozează cu arterele ce iau parte la formarea rețelei articulare a genunchiului. Participă la alimentarea articulației genunchiului, articulației tibiofibulare, mușchiul tibial anterior și exteriorului lung al degetelor; 3) artera maleolară anterioară laterală, *a. malleolaris anterior laterális*, pornește mai sus de maleola laterală, vascularizează maleola laterală, articulația talocrurală și oasele tarsiene, anastomozînd cu ramurile maleolare laterale (*rr. malleolaris laterális*) (de la artera peronee); participă la formarea rețelei maleolare laterale (*réte malleolaris laterále*); 4) artera maleolară anterioară medială, *a. malleolaris anterior mediális*, pleacă de la artera tibială anterioară la același nivel cu cea precedentă, trimite ramuri spre capsula articulației tibio-fibulo-talară și anastomozează cu ramurile maleolare mediale (*rr. malleolaris mediáles*) de la artera tibială posterioară), participă la formarea rețelei maleolare mediale (*réte malleolare mediále*); 5) artera dorsa-



lă a piciorului, *a. dorsalis pedis* (reprezintă prelungirea arterei tibiale anterioare) trece printr-un canal fibros separat anterior de articulația tibio-fibulo-talară, printre tendoanele mușchiului extensor al policelui și extensorul lung al degetelor. Pe acest sector artera se află nemijlocit sub piele și aici se poate determina pulsul. Pe partea dorsală a piciorului, *a. dorsalis pedis*, se îndreaptă spre primul spațiu interosos, unde se ramifică în ramurile terminale: 1) artera metatarsiană dorsală I (*a. metatârsea dorsalis I*), de la care pornesc trei artere digitale dorsale (*aa. digitales dorsales*) spre ambele părți ale suprafeței dorsale a policelui și spre suprafața medială a degetului II; 2) ramura plantară profundă (*r. plantaris profundus*) care prin spațiul intermetatarsian I trece pe suprafața plantară a piciorului, perforând primul mușchi interosos dorsal și anastomozează cu arcada plantară. De la *a. dorsalis pedis* diviază arterele tarsiene laterală și medială (*aa. tarseae lateralis et medialis*) spre marginea laterală și medială a piciorului; artera arcuată (*a. arcuată*), la nivelul articulațiilor metatarsofalangiene anastomozează cu artera metatarsiană laterală. De la artera arcuată pornesc arterele metatarsiene dorsale I—IV, *aa. metatarseae dorsales I—IV* (fig. 141), fiecare din ele în partea inițială a spațiilor interdigitale se ramifică în două artere digitale dorsale (*aa. digitales dorsales*) ce se îndreaptă spre partea dorsală a degetelor vecine. De la fiecare arteră digitală dorsală pleacă ramuri perforante, prin spațiile intermetatarsiene spre arterele metatarsiene plantare.

**Anastomozele dintre ramurile arterelor bazinului și a membrului inferior** (tab. 5). Pentru arterele bazinului și a membrului inferior este caracteristică prezența anastomozelor dintre ramurile arterelor iliace, femurale, poplitee și tibiale, care asigură circulația colaterală a sîngelui arterial și vascularizează articulațiile lor. Distingem următoarele anastomoze dintre ramurile arterei iliace interne și celei femurale: ramura pubiană (de la artera obturatorie) cu ramura

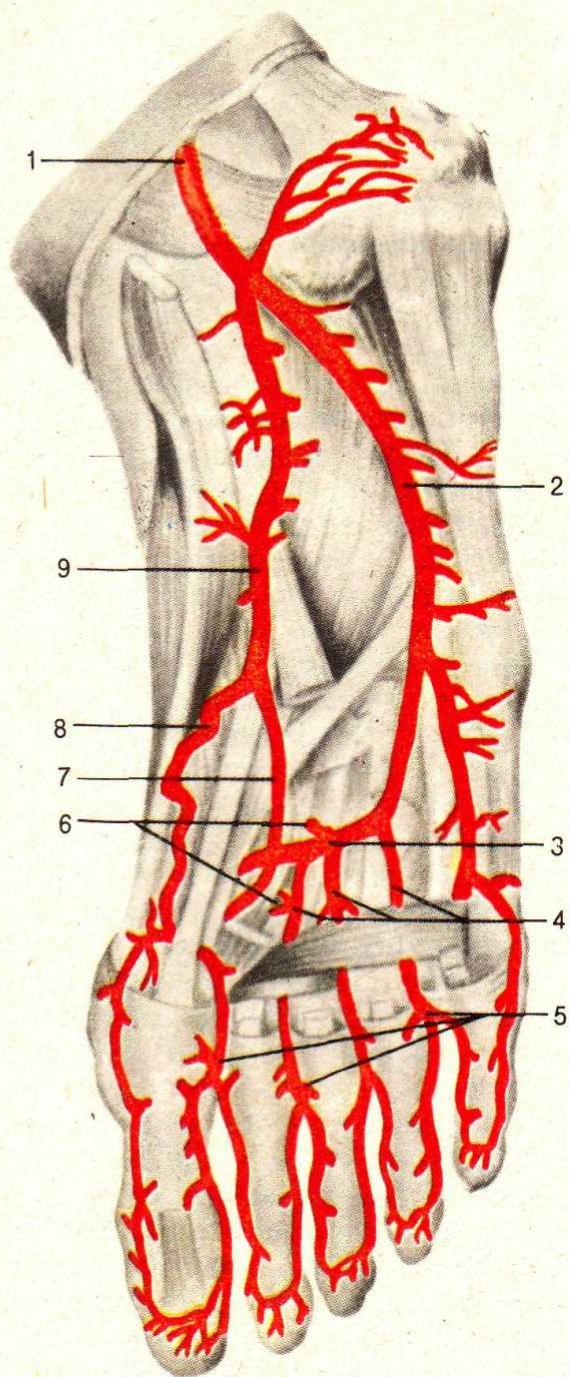


Fig. 140. Arterele plantare.

1 — *a. tibialis posterior*; 2 — *a. plantaris lateralis*; 3 — *arcus plantaris*; 4 — *a. metatarseae plantares*; 5 — *aa. digitales plantares communes*; 6 — *rr. perforantes*; 7 — *r. profundus a. plantaris medialis*; 8 — *r. superficialis a. plantaris medialis*; 9 — *a. plantaris medialis*.

obturatorie de la artera epigastrică inferioară.

În jurul articulației coxo-femorale anastomozează ramura acetabulară a arterei obturatorie cu ramurile arterei glutee inferioare (de la artera iliacă internă) și cu artera circumflexă femurală me-



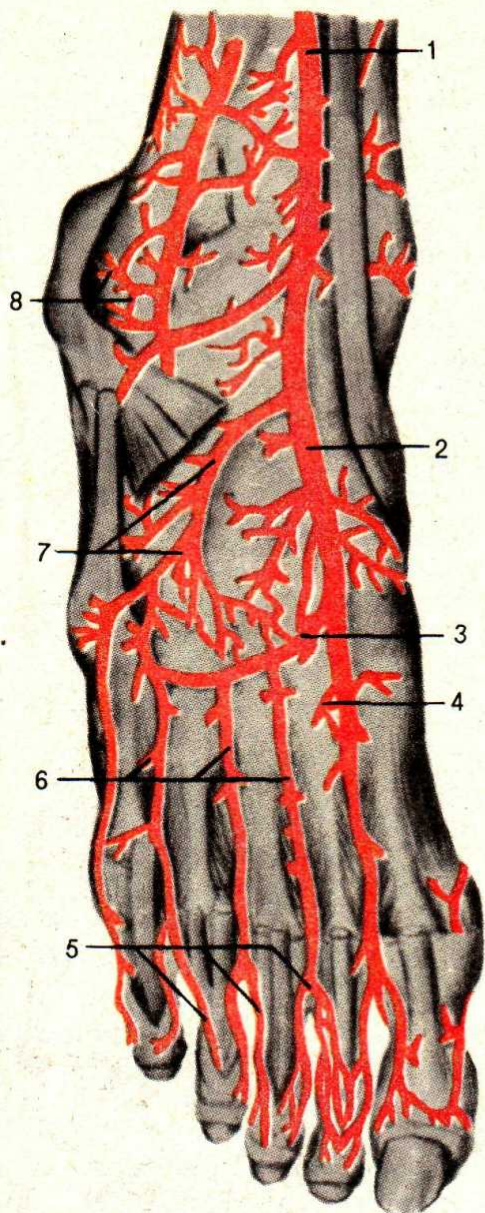


Fig. 141. Arterele dorsale ale piciorului.

1 — a. tibialis anterior ; 2 — a. dorsalis pedis ; 3 — a. arcuata ; 4 — r. plantaris profundus ; 5 — aa. digitales dorsales ; 6 — aa. metatarsee dorsales ; 7 — a. tarsea lateralis ; 8 — rete malleolare laterale.

dială (de la artera femurală profundă), tot așa și cu arterele glutee superioară și inferioară (ambele de la artera iliacă internă) și cu artera circumflexă femurală medială și laterală (de la artera femurală profundă).

Anastomozele dintre ramurile arterei femurale cu ramurile arterelor ce pornesc din alte izvoare : artera epigastrică superficială (de la artera femurală) cu artera epigastrică superioară (de la artera toracică internă) în grosimea peretelui anterior al abdomenului.

Arterele genunchiului superioară medială și laterală și inferioară medială și laterală (de la artera poplitee) anastomozează între ele și cu artera descendentă a genunchiului (de la artera femurală) la fel și cu arterele recurente anterioară și posterioară (ramuri ale arterei tibiale anterioare), formînd în jurul articulației genunchiului o rețea articulară (*réte articulaire génu*s).

Artera maleolară anterioară medială (ramură a arterei tibiale anterioare), ramurile maleolare mediale (de la artera tibială posterioară) și arterele tarsiene mediale (de la artera dorsală a piciorului) aproape de maleola medială formează rețeaua maleolară medială (*réte malleolaire médi*ale).

Lîngă maleola laterală se află rețeaua maleolară laterală (*réte malleolaire later*ale). La formarea ei iau parte : artera maleolară anterioară laterală (de la artera tibială anterioară), ramurile maleolare laterale, ramura perforantă (de la artera peronee).

Rețeaua calcanee (*réte calcaneum*) se formează din anastomozele ramurilor calcanee ale arterei tibiale posterioare și ramurile calcanee ale arterei peronee.

Pe suprafața plantară a piciorului anastomozele arterelor formează două arcade arteriale. Una din ele — arcada plantară, *arcus plantaris*, este situată în plan orizontal ; ea este formată de partea distală a arterei plantare laterale (*a. plantaris later*alis) și artera plantară medială (*a. plantaris médi*alis) — ambele de la artera tibială posterioară (*a. tibi*alis postérior). A doua arcadă este situată în plan vertical, și este formată de anastomoză dintre arcada plantară (*arcus plantaris*) și ramura plantară profundă (*r. plantaris prof*undus) a arterei dorsale a piciorului. Prezența acestor anastomoze asigură circulația sîngelui spre degete în orice poziție a piciorului.

### Venele marii circulații

Venele marii circulații sînt întrunite în trei sisteme :

1) sistemul venos al cordului (vezi „Cordul”), 2) sistemul venei cave su-



perioare și 3) sistemul venei cave inferioare, în care se varsă cea mai mare venă din corpul uman — vena portă. Vena portă cu afluențele ei formează sistemul venei porte. Fiecare sistem are un trunchi principal, în care se varsă venele ce colectează sânge de la un anumit grup de organe. Aceste trunchiuri (*sinus coronarius cordis*, *v. cava superior*, *v. cava inferior*) se varsă, fiecare separat, în atriul drept. Între sistemele venelor cave și sistemul venei porte există anastomoze (vezi tab. 8).

### Sistemul venei cave superioare

**Vena cavă superioară**, *v. cava superior* (fig. 142), constituie un vas masiv și scurt (5—8 cm lungime, 21—25 mm în diametru), lipsit de valve, care se formează prin confluența venelor brahiocefalice dreaptă și stîngă posterior de locul unirii cartilajului coastei I din dreapta cu sternul. *V. cava superior* trece perpendicular în jos și la nivelul unirii cartilajului coastei III din dreapta cu sternul se varsă în atriul drept. Anterior de venă se află timusul și partea mediastinală a plămînelui drept acoperit de pleură. Din dreapta la venă vine în adiacență pleura mediastinală, din stînga — partea ascendentă a aortei. Posterior, vena cavă superioară vine în contact cu fața anterioară a rădăcinii plămînelui drept. În vena cavă superioară se varsă din dreapta vena impară iar din stînga — ramurile mediastinale și pericardiale, de calibru mic. *V. cava superior* colectează sânge din trei grupuri de vene: venele capului și gîtului, venele ambelor membre superioare și venele parietale ale cavităților toracică și, parțial, abdominală, cu alte cuvinte, din acele regiuni, care sînt irigate de ramurile arcului și părții toracice a aortei.

**Vena impară**, *v. ázygos*, constituie o prelungire în cavitatea toracică a venei lombare ascendentă drepte, *v. lumbalis ascendens dextra*, care se află posterior de mușchiul mare al lombelor și, pe traiect, anastomozează cu venele lombare din dreapta, care se varsă în vena cavă inferioară. Trecînd printre fasciculele musculare ale pedun-

culului drept a părții lombare a diafragmului spre mediastinul posterior, *v. lumbalis ascendens dextra* capătă denumirea de venă impară, *v. ázygos*. Posterior și spre stînga de ea se află coloana vertebrală, partea toracică a aortei și ductul toracic, precum și arterele intercostale posterioare drepte. Anterior de venă se află esofagul. La nivelul vertebrelor IV—V toracice *v. ázygos* ocolește posterior rădăcina plămînelui drept, trece anteroinferior și se varsă în vena cavă superioară. Vena impară comportă două valve în orificiul său. În vena impară pe traiectul său spre vena cavă superioară se varsă venele peretelui posterior al cavității toracice: vena intercostală superioară dreaptă, *v. intercostalis superior dextra*, venele intercostale posterioare, *vv. intercostales posteriores*, 4—11; vena semiimpară, iar prin acestea — venele plexurilor venoase vertebrale externe, și interne, *plexus venosi vertebrales externi et interni*, precum și venele organelor din cavitatea toracică: venele esofagiene, *vv. esophageales*; venele bronhiale, *vv. bronchiales*; venele pericardiale, *vv. pericardiacae*; și venele mediastinale, *vv. mediastinales*.

Vena semiimpară, *v. hemiazygos* (uneori ea e numită vena impară mică sau vena impară stîngă), este mai subțire decît vena impară, deoarece în ea se varsă doar 4—5 vene intercostale inferoposterioare din stînga. Vena semiimpară constituie o prelungire a venei lombare ascendentă stîngi, *v. lumbalis ascendens sinistra*, trece printre fasciculele musculare ale pedunculului stîng al diafragmului spre mediastinul posterior, în adiacență la fața stîngă a vertebrelor toracice. În dreapta de vena semiimpară se află partea toracică a aortei, posterior de ea — arterele intercostale posterioare din stînga, la nivelul vertebrelor VII—X toracice vena semiimpară cotește brusc spre dreapta, intersectează anterior coloana vertebrală (trecînd posterior de aortă, esofag și ductul toracic) și se varsă în vena impară, *v. ázygos*. În vena semiimpară se



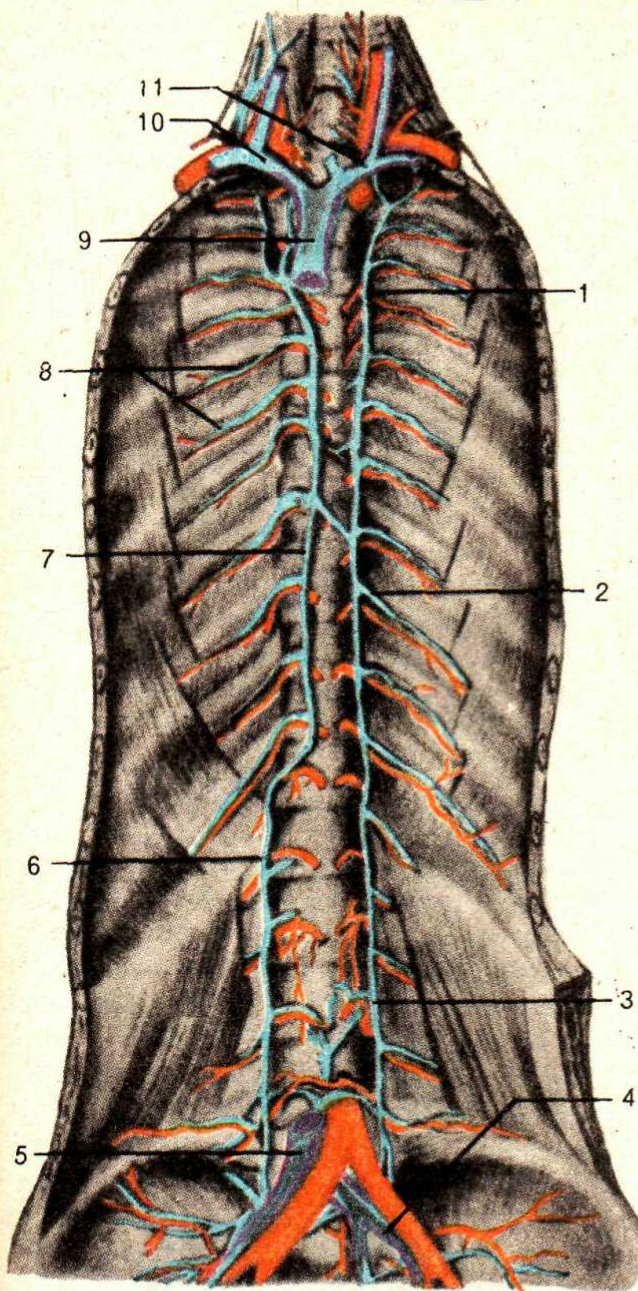


Fig. 142. Venele impară, semiimpară și semiimpară accesorie.

1 — v. hemiazygos accessoria; 2 — v. hemiazygos; 3 — v. lumbalis ascendens sinistra; 4 — v. iliaca communis sinistra; 5 — v. cava inferior (rezecată); 6 — v. lumbalis ascendens dextra; 7 — v. azygos; 8 — vv. intercostales posteriores; 9 — v. cava superior (rezecată); 10 — v. brachiocephalica dextra; 11 — v. brachiocephalica sinistra.

varsă venind de sus în jos vena semiimpară accesorie, *v. hemiazygos accessoria* (vezi fig. 142), care colectează sânge de la 6—7 vene intercostale posterioare, *vv. intercostales posteriores*, precum și venele esofagiene și mediastinale, *vv. esophageales et mediastinales*. Principalele afluențe ale venei impare

și semiimpare sînt venele intercostale posterioare, fiecare din acestea unindu-se prin extremitatea anterioară cu vena intercostală anterioară, *v. intercostalis anterior*, afluentă a venei toracice interne, *v. thoracica interna*, ceea ce face posibilă scurgerea sîngelui venos de la pereții cavității toracice îndărăt în venele impară și semiimpară și înainte — în venele toracice interne.

Venele intercostale posterioare, *vv. intercostales posteriores*, sînt situate în spațiile intercostale alături de arterele omonime, în șanțul de sub coasta respectivă, și colectează sânge din țesuturile pereților cavității toracice și, parțial, de la peretele abdominal anterior (vene intercostale inferioare posterioare). În fiecare venă intercostală se varsă o ramură dorsală, *r. dorsalis*, care se formează în pielea și în mușchii regiunii dorsale; vena intervertebrală, *v. intervertebralis*, care se formează din venele externe și interne ale plexurilor venoase vertebrale; în fiecare venă intervertebrală se varsă o ramură spinală, *r. spinalis*, care împreună cu alte vene (vertebrale, lombare și sacrale) participă la colectarea sîngelui venos din măduva spinării.

Plexurile venoase vertebrale interne (anterior și posterior), *plexus venosi vertebrales interni (anterior et posterior)* (fig. 143, 144), sînt situate în interiorul canalului vertebral (între pahimeningele măduvei spinării și periost) și sînt prezentate de vene cu anastomoză multiple. Plexurile se întind de la orificiul mare occipital în partea de sus pînă la apexul coccisului în partea de jos. În plexurile vertebrale interne se varsă venele spinale, *vv. spinales*, și venele substanței spongioase a vertebrelor. Din aceste plexuri sângele prin venele intervertebrale care trec prin orificiile intervertebrale (alături de nervii spinali) se varsă în venele impară, semiimpară și semiimpară accesorie, precum și în plexurile vertebrale venoase externe (anterior și posterior), *plexus venosi vertebrales externi (anterior et posterior)*, care sînt situate pe fața anterioară a ver-



tebrelor prinzînd în rețea arcurile și apofizele acestora. Refluxul sîngelui de la plexurile venoase externe se realizează prin venele posterioare intercostale lombare și sacrale, *vv. intercostáles posteriores lumbáles et sacráles*, precum și nemijlocit în venele impară, semiimpară și semiimpară accesorie. La nivelul porțiunii superioare a coloanei vertebrale venele plexurilor se varsă în venele vertebrale și occipitale, *vv. vertebráles, vv. occipitáles*.

**Venele brahiocefalice, dreaptă și stîngă**, *vv. brachiocephálicae, dextra et sinistra* (fig. 145), nu sînt înzestrate cu valve. Ele constituie rădăcinile venei cave superioare, colectează sînge de la organele capului, gîtului și membrilor superioare. Fiecare venă brahiocefalică se formează din 2 vene — subclaviculară și jugulară internă.

Vena brahiocefalică stîngă se formează posterior de articulația sternoclaviculară stîngă, are o lungime de 5—6 cm, trece de la nivelul formării sale oblic în jos și spre dreapta posterior de manubriul sternal și timus. Posterior de venă se află trunchiul brahiocefalic, arterele stîngi comune carotidă și subclaviculară. La nivelul cartilajului coastei I din dreapta vena brahiocefalică stîngă se unește cu vena dreaptă omonimă, formînd vena cavă superioară.

Vena brahiocefalică dreaptă se formează posterior de articulația sternoclaviculară dreaptă (avînd o lungime de 3 cm), coboară cvazivertical în jos, posterior de marginea dreaptă a sternului în adiacență la bolta pleurei drepte. În fiecare din aceste vene se varsă vene de calibru mai mic venite de la organele interne: vene timice, *vv. thýmiceae*; vene pericardiace, *vv. pericardiaceae*; vene pericardiodiafragmatice, *vv. pericardiacophréniceae*; vene bronhiale, *vv. bronchiáles*; vene esofagiene, *vv. esophageáles*; vene mediastinale, *vv. mediastináles* (de la ganglionii limfatici și de la țesutul conjunctiv din mediastin).

Cele mai mari afluențe ale venelor brahiocefalice dreaptă și stîngă sînt venele tiroidiene inferioa-

re, *vv. thyroídeae inferiories*, în număr de 1—3, prin care sîngele vine de la plexul tiroidian impar, *pléxus thyroídeus impar*; vena laringiană inferioară, *v. laríngea inférior*, care aduce sîngele de la laringe și anastomozează cu venele tiroidiene superioară și medie.

**Vena vertebrală și vena cervicală profundă**, *v. vertebrális et v. cervicális profunda*. Prima din ele însoțește artera vertebrală, trece împreună cu ea prin orificiile transversale ale vertebrelor cervicale spre vena brahiocefalică, *v. brachiocephálica*, primind pe traiect venele inferioare ale plexurilor vertebrale. Vena cervicală profundă începe de la plexurile vertebrale exterioare și de asemenea colectează sînge de la mușchii situați în regiunea occipitală. Această venă trece posterior de apofizele transversale ale vertebrelor cervicale și se varsă în vena brahiocefalică la distanță mică de orificiul venei vertebrale sau nemijlocit în vena vertebrală.

**Venele toracice interne**, *vv. thorácicae intérnae*. Acestea însoțesc artera toracică internă cîte două de fiecare parte a acesteia. Rădăcinile lor sînt constituite de venele superioare epigastrice și venele musculodiafragmatice, *vv. epigástricae superiores, et vv. musculophréniceae*. Primele din acestea anastomozează în profunzimea peretelui abdominal anterior cu venele epigastrice inferioare, care se varsă în vena iliacă externă. În venele toracice interne se varsă venele intercostale anterioare, *vv. intercostáles anteriories*, situate în porțiunile anterioare ale spațiilor intercostale. Aceste vene anastomozează cu venele intercostale posterioare, *vv. intercostáles posteriores*, care se varsă în venele impară și semiimpară.

De ambele părți în vena brahiocefalică se varsă vena intercostală supremă, *v. intercostális supréma*, care colectează sînge din spațiile intercostale III—IV superioare.



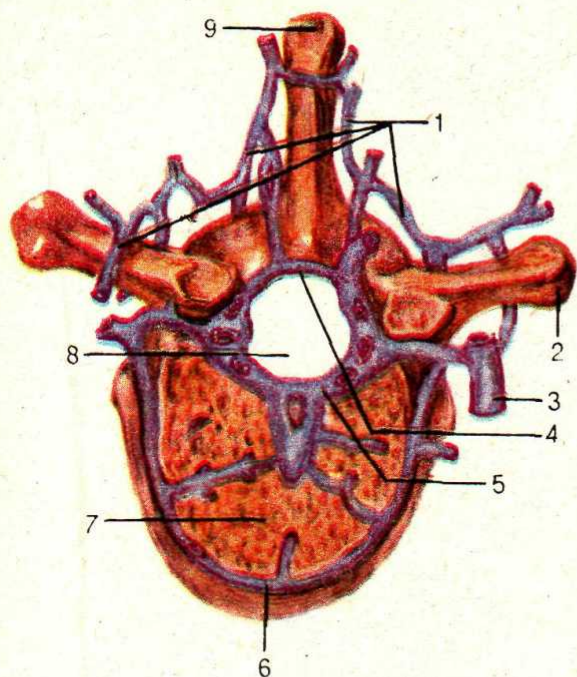


Fig. 143. Venele vertebrei toracice; aspect superior (secțiune transversală).

1 — plexus venosus vertebralis externus posterior; 2 — processus transversus; 3 — r. dorsalis v. intercostalis posterioris; 4 — plexus venosus vertebralis internus posterior; 5 — plexus venosus vertebralis internus anterior; 6 — plexus venosus vertebralis externus anterior; 7 — corpus vertebrae; 8 — canalis vertebralis; 9 — processus spinosus.

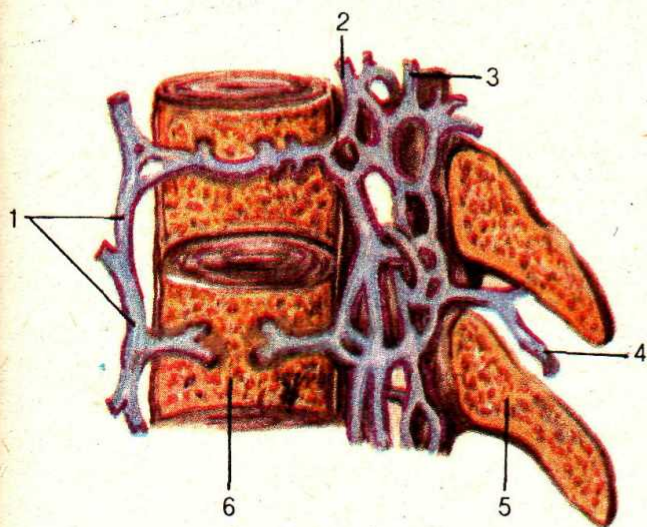


Fig. 144. Venele coloanei vertebrale. Secțiune sagitală într-un fragment de coloană vertebrală. Aspect pe secțiune.

1 — plexus venosus vertebralis externus anterior; 2 — plexus venosus vertebralis internus anterior; 3 — plexus venosus vertebralis internus posterior; 4 — plexus venosus vertebralis externus posterior; 5 — processus spinosus; 6 — corpus vertebrae.

## Venele capului și gâtului

**Vena jugulară internă**, *v. jugularis interna* (vezi fig. 145), constituie un vas, care împreună cu vena jugulară externă, *v. jugularis externa*, colectează sânge de la cap și gât, de la regiunile corespunzătoare ramificațiilor arterelor vertebrale și carotide, internă și externă.

*V. jugularis interna* constituie prelungirea nemijlocită a sinusului sigmoid al pahimeningelui. Ea începe la nivelul orificiului jugular, inferior pe care se află o dilatare mică numită **bulbul superior al venei jugulare**, *bulbus venae jugularis superior*. La început vena e situată posterior de artera carotidă internă, apoi trece lateral posterior de artera carotidă printr-o teacă fascială împreună cu nervul vag. Înainte de confluență cu vena subclaviculară, *v. subclavia*, se află a doua dilatare numită **bulbul inferior al venei jugulare**, *bulbus venae jugularis inferior*; mai sus și mai jos de acesta se află câte o valvă pară în interiorul venei.

Prin sinusul sigmoid de la care își ia începutul vena jugulară internă, sângele venos se scurge din sistemul sinusurilor pahimeningelui cerebral. În aceste sinusuri (vezi „Tunicile encefalului“) se varsă venele superficiale și profunde cefalice, care colectează sânge de la encefal (vezi „Vasele encefalului“), adică vene diploice, precum și venele oftalmice și venele labirintului, care pot fi considerate ca afluențe intracraniene ale venei jugulare interne.

Venele diploice, *vv. diplóicae*, nu sînt dotate cu valve, ele colectează sânge de la oasele craniului. Aceste vene cu pereți fini și lumen relativ larg, încep în substanța spongioasă a bolții craniene (odinioară ele se numeau vene ale substanței spongioase). În cavitatea craniului ele comunică cu venele meningeale și sinusurile pahimeningelui encefalului, iar în exterior de craniu prin venele emisare comunică cu venele tegumentelor exterioare ale capului. Cele mai mari dintre aceste vene sînt următoarele: vena diploică frontală, *v. diplóica frontális*, se varsă în sinusul



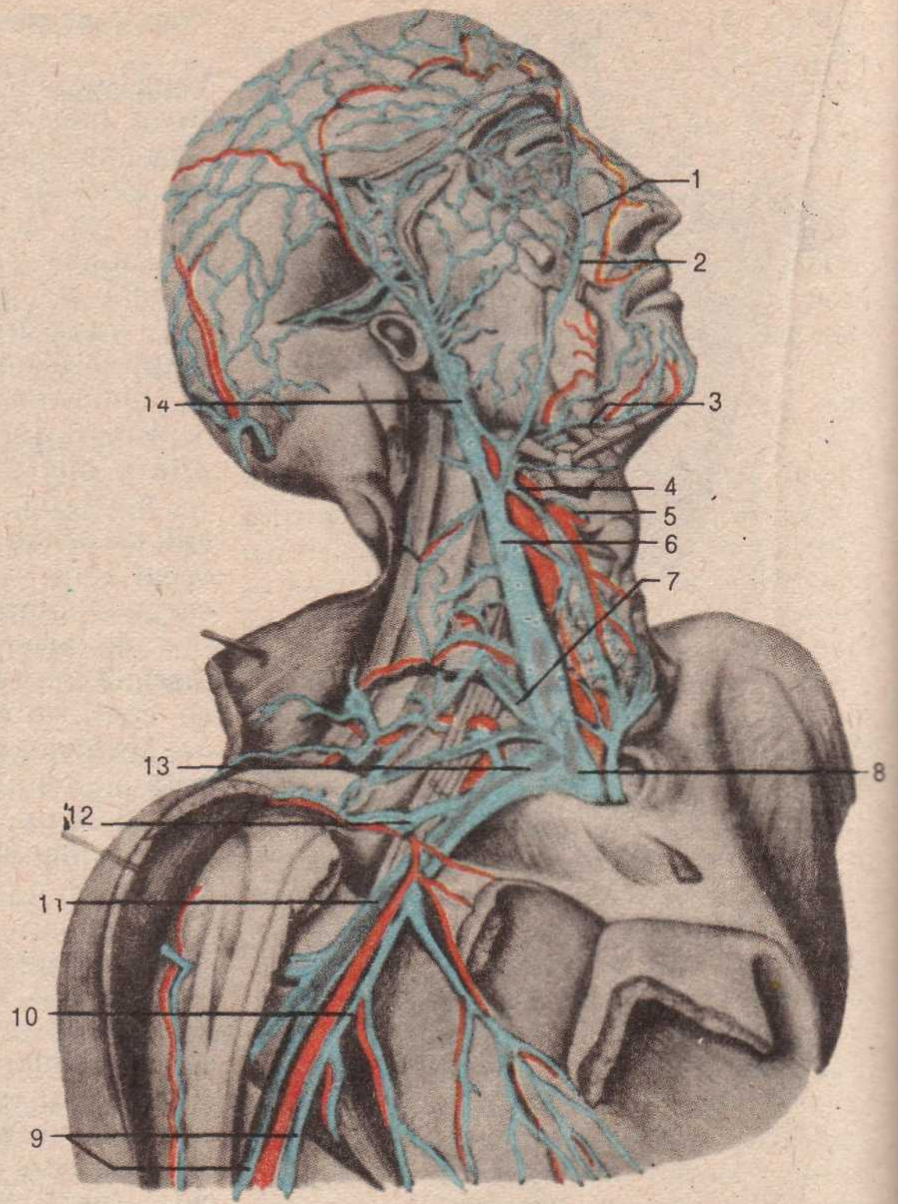


Fig. 145. Venele jugulară internă și subclaviculară și afluențele lor.

1 — v. angularis ; 2 — v. facialis ; 3 — v. submentalis ; 4 — v. thyroidea superior ; 5 — v. laryngea superior ; 6 — v. jugularis interna ; 7 — v. jugularis externa (rezeată) ; 8 — v. brachiocephalica dextra ; 9 — vv. brachiales ; 10 — v. brachialis medialis ; 11 — v. axillaris ; 12 — v. cephalica ; 13 — v. subclavia ; 14 — v. retromandibularis.

sagital superior ; vena diploică temporală anterioară, *v. diploica temporalis anterior*, care se varsă în sinusul sfenoparietal ; vena diploică temporală posterioară, *v. diploica temporalis posterior*, care se varsă în vena emisară mastoidiană ; și vena diploică occipitală, *v. diploica occipitalis*, care se varsă în sinusul transvers sau în vena emisară occipitală.

Venele oftalmice superioară și inferioară, *vv. ophthalmicae superior et inferior*, nu posedă valve. În prima din acestea care e cea mai mare, se varsă venele nasului și frunții, vena palpebrală superioară, vena osului etmoidal, vena glandei lacrimale,

vene membranei globului ocular și majorității mușchilor acestuia. *V. ophthalmica superior* în regiunea unghiului medial al ochiului anastomozează cu vena facială, *v. fascialis*. *V. ophthalmica inferior* se formează din venele palpebrei inferioare ale mușchilor învecinați ai ochiului, trece pe peretele inferior al orbitei sub nervul oftalmic și se varsă în vena oftalmică superioară, care părăsește orbita prin fanta orbitală superioară și se varsă în sinusul cavernos.

Venele labirintului, *vv. labyrinthi*, părăsesc labirintul prin meatul auditiv intern și se varsă în sinusul stîncos inferior.

Sinusurile pahimeningelui encefalului prin intermediul venelor emisare, *vv.*



*emissariae*, se unesc cu venele situate în tegumentele exterioare ale capului. Venele emisare sînt situate în niște canale osoase mici, prin ele sîngele se varsă din sinusuri spre exterior, adică la venele care colectează sîngele de la tegumentele externe ale capului. Distingem vena emisară parietală, *v. emissaria parietalis*, care trece prin orificiul parietal al osului omonim și unește sinusul sagital superior cu venele externe ale capului; vena emisară mastoidiană, *v. emissaria mastoidea*, e situată în canalul apofizei mastoidiene a osului temporal; vena emisară condilară, *v. emissaria condylaris*, pătrunde prin canalul condilar al osului occipital. Venele emisare parietală și mastoidiene unesc sinusul sigmoid cu afluențele venei occipitale, iar vena condilară pe lîngă acestea, realizează unirea și cu plexul vertebral extern.

Din afluențele extracraniene ale venei jugulare interne fac parte: 1) venele faringiene, *vv. pharyngeae*, fără valve, colectează sîngele din plexul faringian, *plexus pharyngeus*, care e situat pe fețele posterioară și laterale ale faringelui. În acest plex vine sîngele venos nu numai de la faringe, ci și de la tubul auditiv, de la palatul moale și de la partea posterioară a pahimeningelui encefalului; 2) vena linguală, *v. lingualis*, care se formează din venele dorsale și profundă ale limbii, *vv. dorsales linguae et v. profunda linguae*, și vena sublinguală, *v. sublingualis*; 3) vena tiroidiană superioară, *v. thyroidea superior* (uneori se varsă în vena facială), însoțește artera omonimă și e dotată cu valve. În vena tiroidiană superioară se varsă vena laringiană superioară, *v. laryngea superior*, și vena sternocleidomastoidiană, *v. sternocleidomastoidea*. În unele cazuri una din venele tiroidiene se îndreaptă lateral spre vena jugulară internă și se varsă separat în ea ca vena tiroidiană medie, *v. thyroidea media*; 4) vena facială, *v. facialis*, se varsă în vena jugulară internă la nivelul osului hioidian. În ea se varsă venule de calibru mai

mic, care se formează în țesuturile moi ale feței (vena unghiulară, *v. angularis*, vena supraorbitală, *v. supraorbitalis*; venele palpebrale superioare și inferioare, *vv. palpebrales superiores et inferiores*; venele nazale externe, *vv. nasales externae*; venele labiale superioară și inferioară, *vv. labiales superior et inferior*, vena palatină, *v. palatina*; vena submentală, *v. submentalis*; ramurile glandei parotide, *rr. parotidae*; vena profundă a feței, *v. faciei profunda*); 5) vena retromandibulară, *v. retromandibularis*, e un vas de calibru destul de mare. Ea trece anterior de pavilionul urechii, penetrează glanda parotidă posterior de ramura inferioară a mandibulei (spre exterior de artera carotidă externă), se varsă în vena jugulară internă. *V. retromandibularis* colectează sînge de la pavilionul urechii (*vv. auriculares anteriores*), de la regiunile temporală și parietală (*vv. temporales superficiales, media, profundae*), venele articulației temporomandibulare, (*vv. articulares temporomandibulares, plexului venos pterigoidian, plexus pterygoideus*, în care se varsă venele meningeale medii, *vv. meningeae mediae*, de la glanda parotidă (*vv. parotidae*), de la urechea medie (*vv. tympanicae*).

**Vena jugulară externă**, *v. jugularis externa* (vezi fig. 145), se formează la marginea anterioară a mușchiului sternocleidomastoidian prin confluența a două afluențe — anterioară, ce se prezintă ca o anastomoză cu vena retromandibulară *v. retromandibularis*, care se varsă în vena jugulară internă, și posterioară, formată prin confluența venelor occipitală și auriculară posterioară, *v. occipitalis et v. auricularis posterior*. Vena jugulară externă se îndreaptă în jos pe fața anterioară a mușchiului sternocleidomastoidian pînă la claviculă care penetrează foita pretraheală a fasciei cervicale și se varsă în unghiul de confluență a venelor subclaviculară și jugulară internă sau, formînd trunchi comun cu ultima, se varsă în artera subclaviculară. La nivelul orificiului său și în profunzimea gîtului această venă are două valve pare. În ea se varsă vena suprascapulară, *v. suprascapularis*, vena jugu-



lară anterioară, și venele transversale ale gâtului, *vv. transversae colli*.

**Vena jugulară anterioară**, *v. jugularis anterior* (vezi fig. 145), se formează din venule mici în regiunea mentonieră, trece în jos în regiunea anterioară a gâtului, penetrează foița pretraheală a fasciei gâtului și pătrunde în spațiul interfascial supratoracic. În acest spațiu venele jugulare anterioare stînga și dreaptă comunică printr-o anastomoză transversală constituită de *arcul venos jugular*, *arcus venosus jüguli*. Acest arc în dreapta și în stînga se varsă în vena jugulară externă a părții respective.

**Vena subclaviculară**, *vena subclavia*, constituie un trunchi impar ca o continuare a venei axilare, trece anterior de mușchiul scalen anterior de la marginea laterală a coastei I pînă la articulația sternoclaviculară, posterior de care vine în confluență cu vena jugulară internă. La începutul și la capătul ei vena subclaviculară are cîte o valvă, nu are afluențe constante. Mai frecvent, în vena subclaviculară se varsă *vene pectorale*, *vv. pectorales*, de calibru mic, și *vena scapulară dorsală*, *v. scapularis dorsalis*.

### Venele membrului superior

În membrul superior distingem vene superficiale și profunde. Ele se unesc printr-un număr mare de anastomoze și comportă numeroase valve. Venele superficiale (subcutanate) (fig. 146) sînt mai dezvoltate decît cele profunde (mai ales pe dorsul mîinii). De la ele încep căile venoase principale ale pielii și țesutului celuloadipos subcutanat al membrului superior: venele subcutanate laterală și medială ale mîinii, care colectează sîngele din plexul venos al suprafeței dorsale a degetelor.

Venele *metacarpene dorsale*, *vv. metacarpeae dorsales* (4 la număr) și anastomozele dintre ele formează pe față dorsală a degetelor, metacarpului și carpului, *rețeaua venoasă dorsală a mîinii*, *rete venosum dorsale manus*. Pe față palmară a mîinii venele superficiale sînt mai fine decît pe cea dorsală. Ele încep printr-un plex de

pe degete, în care distingem *vene palmar digitale*, *vv. digitales palmares*, prin anastomoze numeroase, situate în fond pe marginile laterale ale degetelor sîngele venos se scurge în rețeaua venoasă dorsală a mîinii.

Venele superficiale ale antebrațului, în care continuă venele mîinii formează un plex; în acesta distingem net venele subcutanate laterală și medială ale mîinii.

**Vena subcutanată laterală a mîinii**, *vena cephalica*, (vezi fig. 146) începe de la partea radială a rețelei venoase a feței dorsale a mîinii, constituind o prelungire a *vene metacarpene dorsale I*, *v. metacarpea dorsalis I*, ea trece pe față dorsală a mîinii, avansînd pe față marginii radiale a antebrațului, colectînd pe parcurs sînge din numeroase vene cutanate ale antebrațului și, sporind în calibru, se îndreaptă spre fosa cubitală. Aici ea anastomozează prin vena intermediară cubitală cu vena subcutanată medială a mîinii și continuă pe braț, unde se dispune în șanțul lateral al bicepsului brațului și în continuare în șanțul dintre mușchii deltoid și marele toracic, penetrează fascia și subclaviculă, se varsă în vena subclaviculară.

**Vena subcutanată medială a mîinii**, *v. basilica* (vezi fig. 146, 147) constituie o continuare a venei metacarpene dorsale IV, *v. metacarpea dorsalis IV*, trece pe față dorsală a mîinii spre latura cubitală a feței anterioare a antebrațului și trece în direcția fosei cubitale, unde primește afluența venei intermediare cubitale. În continuare vena subcutanată medială în ascensiune prin șanțul medial al bicepsului pe braț, la limita treimilor inferioară și medie a acestuia, penetrează fascia și se varsă în una din venele brahiale.

**Vena intermediară cubitală**, *v. intermedia cubiti*, lipsită de valve, e situată sub piele în regiunea cubitală anterioară. Ea trece oblic de la vena subcutanată laterală a mîinii, *v. cephalica*, spre vena subcutanată medială a mîinii, *v. basilica*, anastomozînd de asemenea cu ramurile profunde. Frecvent, în afară de venele subcutanate laterală și medială pe antebraț e situată și vena intermedială a ante-



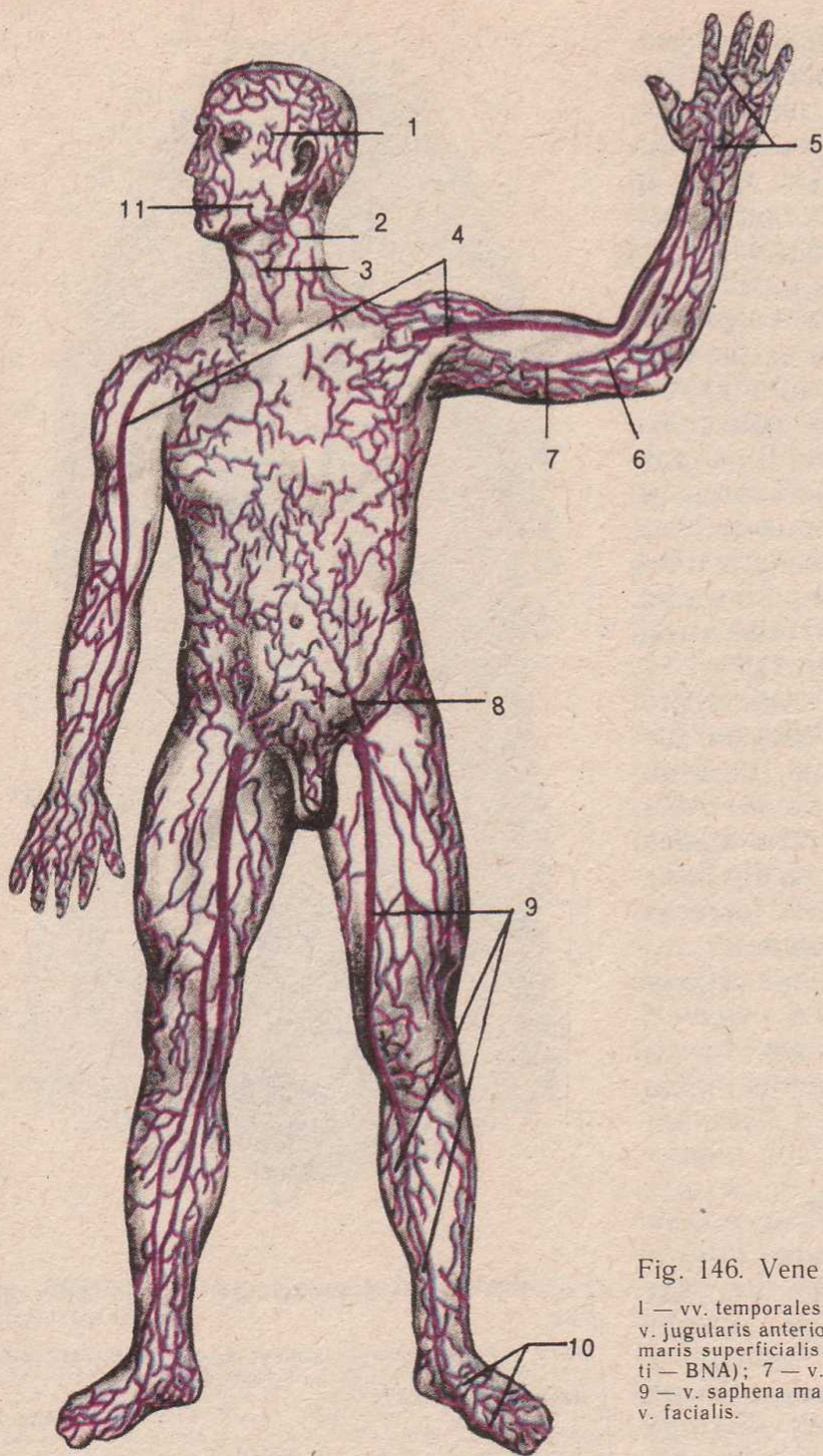


Fig. 146. Vene superficiale (subcutanate).

1 — vv. temporales superficiales ; 2 — v. jugularis externa ; 3 — v. jugularis anterior ; 4 — v. cephalica ; 5 — arcus venosus palmaris superficialis ; 6 — v. intermedia cubiti (v. mediana cubiti — BNA) ; 7 — v. basilica ; 8 — v. epigastrica superficialis ; 9 — v. saphena magna ; 10 — rete venosum dorsale pedis ; 11 — v. facialis.

brațului, *v. intermedia antebrăchii*. În regiunea cubitală anterioară ea se varsă în vena intermediară cubitală sau se bifurcă în două ramuri, care se varsă fiecare independent în venele subcutanate laterală și medială ale mîinii.

Venele profunde (pare) ale feței palmare însoțesc arterele, formează arcurile venoase superficial și profund.

Venele digitale palmare se varsă în arcu venos palmar superficial, *arcus venosus palmaris superfi-*

*ciális*, situat lângă arcu arterial superficial palmar. Venele metacarpiene palmare, *vv. metacârpea palmâres*, pare, se îndreaptă spre arcu venos palmar profund, *arcus venosus palmaris profundus*. Arcu venos palmar profund, precum și cel superficial, continuă în venele profunde ale antebrățului — venele ulnare și venele radiale, *vv. ulnâres et vv. radiales*, pare, care însoțesc arterele omonime. Două **vene brahiale** formate din vene-



le profunde ale antebrațului, *vv. brachiales*, fără a ajunge la vena axilară, confluează într-un singur trunchi, care, la nivelul marginii inferioare a tendonului mușchiului marele dorsal trece în **vena axilară**, *v. axilăris*. Această venă continuă pînă la marginea laterală a coastei I, unde trece în vena subclaviculară, *v. subclăvia*. *V. axilăris*, ca și afluențele ei, posedă valve; această venă vine în adiacență la semicercul anteromedial al arterei axilare. Ea colectează sînge din venele superficiale și profunde ale membrului superior. Afluențele ei corespund ramurilor arterei axilare. Cele mai importante afluențe ale venei axilare sînt vena toracică laterală, *v. thorácica laterális*, în care se varsă venele toracoepigastrice, *vv. thoracoepigastricae*, care anastomozează cu vena epigastrică inferioară, — afluentă a venei iliace externe. Vena toracică laterală, *v. thorácica laterális*, primește în afluență de asemenea niște vene fine care deviază de la venele intercostale posterioare I—VII, *vv. intercostales posteriores I—VII*. În venele toracoepigastrice se varsă vasele venoase care ies din plexul venos areolar, *pléxus venósus areoláris*, format de venele subcutanate ale glandei mamare.

### Sistemul venei cave inferioare

**Vena cavă inferioară**, *vena cava inferior* (fig. 148), este cea mai mare din vene, nu posedă valve, e situată retroperitoneal, începe la nivelul discului dintre vertebrele IV și V lombare prin confluența venelor iliace comune dreaptă și stîngă, spre dreapta și ceva mai jos de bifurcația aortei în arterele omonime. La început *v. cava inferior*, trece în sus pe fața anterioară a mușchiului marele psoas din dreapta. Situîndu-se în partea dreaptă a aortei abdominale, vena cavă inferioară trece posterior de partea orizontală a duodenului, posterior de capul pancreasului și de rădăcina mezoului, respectă șanțul omonim al ficatului, primind în afluență venele hepatice. La ieșire din șanț trece prin orificiul propriu al centrului tendinos al diafragmului în mediasti-

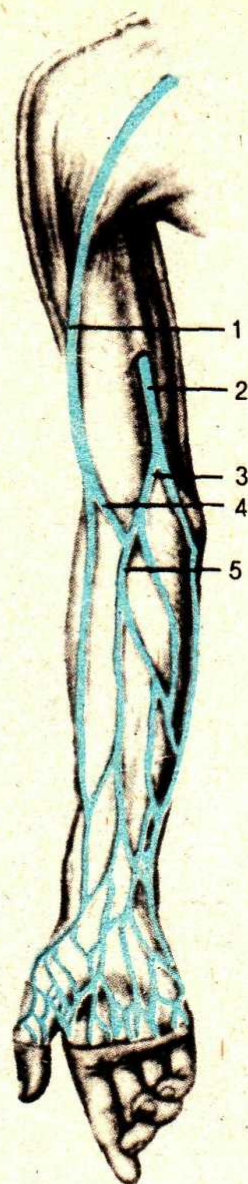


Fig. 147. Venele superficiale ale membrului superior.

1 — v. cephalica ; 2 — v. basilica ; 3 — v. intermedia basilica ; 4 — v. intermedia cephalica ; 5 — v. intermedia cubiti (v. mediana cubiti — BNA).

nul posterior al cavității toracice, penetrează în cavitatea pericardului și, acoperită de pericard, se varsă în atrial drept. În cavitatea abdominală posterior de vena cavă inferioară se află trunchiul simpatic drept, porțiunile inițiale ale arterelor lombare drepte și artera renală dreaptă. Afluențele venei cave inferioare : distingem afluențe parietale și viscerale ale venei cave inferioare.

**Afluențele parietale :** 1) 3—4 vene lombare *vv. lumbáles* ; traiectele și



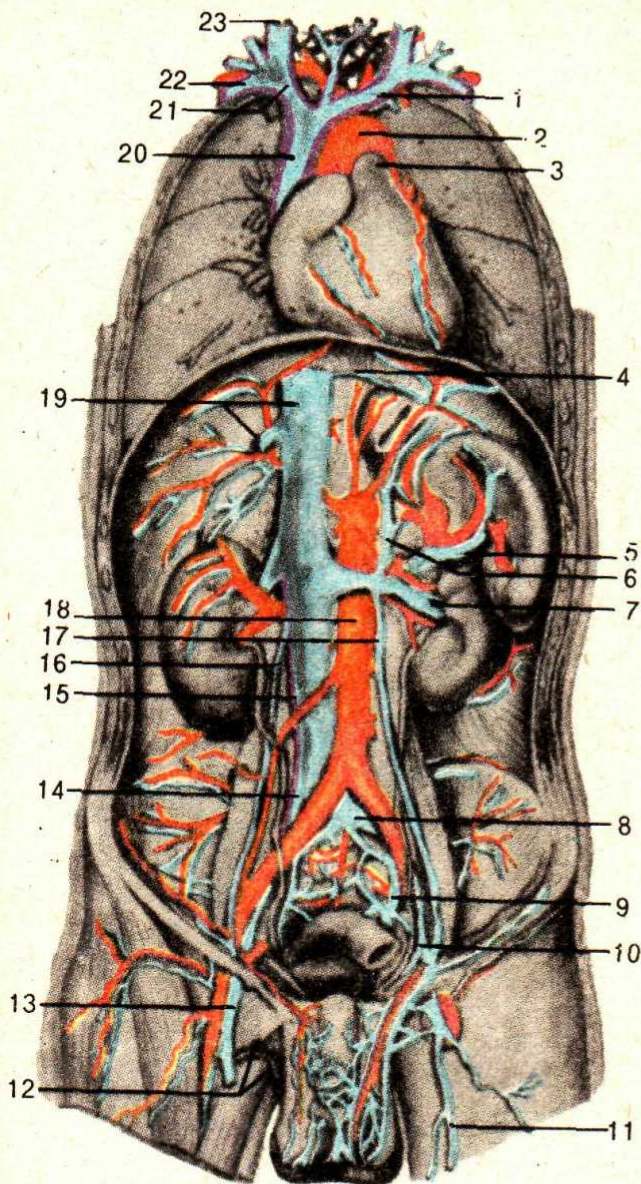


Fig. 148. Venele cave superioară și inferioară și afluențele lor.

1 — v. brachiocephalica sinistra ; 2 — arcus aortae ; 3 — truncus pulmonalis ; 4 — v. phrenicainferior ; 5 — v. lienalis (rezecată) ; 6 — v. suprarenalis sinistra ; 7 — v. renalis sinistra ; 8 — v. iliaca communis sinistra ; 9 — v. iliaca interna sinistra ; 10 — v. iliaca externa sinistra ; 11 — v. saphena magna ; 12 — vv. pudendae externae ; 13 — v. femoralis ; 14 — v. iliaca communis dextra ; 15 — v. cava inferior ; 16 — v. testicularis dextra ; 17 — v. testicularis sinistra ; 18 — pars abdominalis aortae ; 19 — vv. hepaticae ; 20 — v. cava superior ; 21 — v. brachiocephalica dextra ; 22 — v. subclavia dextra ; 23 — v. jugularis interna dextra.

regiunile din care acestea colectează sânge corespund ramificațiilor arterelor lombare. Frecvent, *vv. lumbales* I et II se varsă în vena impară, *v. azygus*, și nu în vena cavă inferioară. Venele lombare de fiecare parte anastomozează între ele prin vena lombară ascendentă, *v. lumbalis ascendens* (vezi fig. 136). În venele

lombare prin ramurile spinale, *rr. spinales*, se varsă sângele din plexurile venoase vertebrale ; 2) venele diafragmatice inferioare, *vv. phrenicae inferiores*, drepte și stîngi, însoțesc adiacent cîte două artera omonimă, se varsă în vena cavă inferioară după ieșirea acesteia din șanțul omonim al ficatului.

**Afluențele viscerale :** 1) vena testiculară (ovariană), *v. testicularis (ovárica)*, pară, începe de la marginea posterioară a testiculului (de la hilul ovarului) prin numeroase vene mici, care înfășoară artera omonimă formînd plexul pampiniform, *plexus pampiniformis*, care la bărbați intră în componența funiculului spermatic. În confluență, aceste vene de calibru mic formează de fiecare parte cîte un trunchi venos. *V. testicularis (ovárica)* dextra cuplează sub un unghi ascuțit cu vena cavă inferioară, iar *v. testicularis (ovárica)* sinistra — sub un unghi drept în vena renală stîngă ; 2) vena renală, *v. renalis*, pară, pleacă de la hilul rinichiului în direcție orizontală (anterior de artera renală) și se varsă la nivelul discului intervertebral dintre vertebrele I și II lombară în vena cavă inferioară. Vena renală stîngă este mai lungă decît cea dreaptă, trece anterior de aortă. Ambele vene anastomozează cu cele lombare, precum și cu venele lombare ascendente dreaptă și stîngă, *vv. lumbales, vv. lumbales ascendentes dextra et sinistra* ; 3) vena suprarenală, *v. suprarenalis*, constituie un vas scurt fără valve, care iese din hilul suprarenalei. Vena suprarenală stîngă se varsă în vena renală stîngă, iar cea dreaptă — în vena cavă inferioară. Venele suprarenale superficiale se varsă o parte în afluențele venei cave inferioare (în venele inferioare diafragmatice, lombare, renală), altă parte — în afluențele venei porte (în venele pancreatice splenice, gastrice) ; 4) venele hepatice, *vv. hepaticae*, în număr de 3—4, sînt situate în parenchimul ficatului (valvele nu sînt totdeauna pronunțate). Ele se varsă în vena cavă inferioară, unde ea respectă șanțul hepatic. Una din venele hepatice (mai frecvent cea dreaptă) înainte de a se varsa în vena cavă inferioară se unește cu ligamentul venos al



ficatului, acesta fiind un vestigiu al canalului venos care la făt era funcțional.

### Sistemul venei porte

Printre venele ce colectează sânge de la viscere un loc aparte revine **veneii porte**, *v. portae* (fig. 149). Pe lângă faptul că e vena viscerală de cel mai mare calibru din corpul uman (5—6 cm lungime, 10—18 mm în diametru), ea mai constituie și un element venos aferent deosebit al sistemului portal al ficatului. *V. portae* e situată în profunzimea ligamentului hepatoduodenal posterior de artera hepatică și de canalul coledoc împreună cu nervii, ganglionii limfatici și vasele respective. Ea se formează din venele organelor impare ale cavității abdominale (stomacului, intestinului subțire și gros, cu excepția canalului anal al rectului, splinei, pancreasului). Sângele venos de la aceste organe prin vena portă urmează în ficat, iar din acesta prin venele hepatice în vena cavă inferioară. Afluențele principale ale venei porte sînt venele mezenterică superioară și splenică, precum și vena mezenterică inferioară, care confluează împreună posterior de capul pancreasului. Intrînd în hilul hepatic, *v. portae* se bifurcă în ramura dreaptă, *r. dexter*, de calibru mai mare, și în ramura stîngă, *r. sinister*. Fiecare din ele disociază la rîndul lor în ramuri segmentare, apoi în ramuri din ce în ce mai mici, care trec în vene interlobulare. În interiorul lobulilor acestea disociază în capilare extinse numite vase sinusoide, care se varsă în vena centrală (fig. 150). Venele sublobulare care ies din fiecare lobul formează în confluență 3—4 vene hepatice, *vv. hepaticae*. Prin urmare, sângele, venind spre vena cavă inferioară prin venele hepatice, trece prin două rețele capilare. Una din ele e situată în peretele tubului digestiv, de unde încep afluențele venei porte, a doua se află în parenchimul ficatului și e prezentată de capilarele lobulilor lui.

Înainte de intrarea în hilul ficatului (în profunzimea ligamentului hepatoduodenal) în vena portă se varsă vena cistică, *v. cystica* (de la vezica biliară), precum și venele gastrice dreaptă și

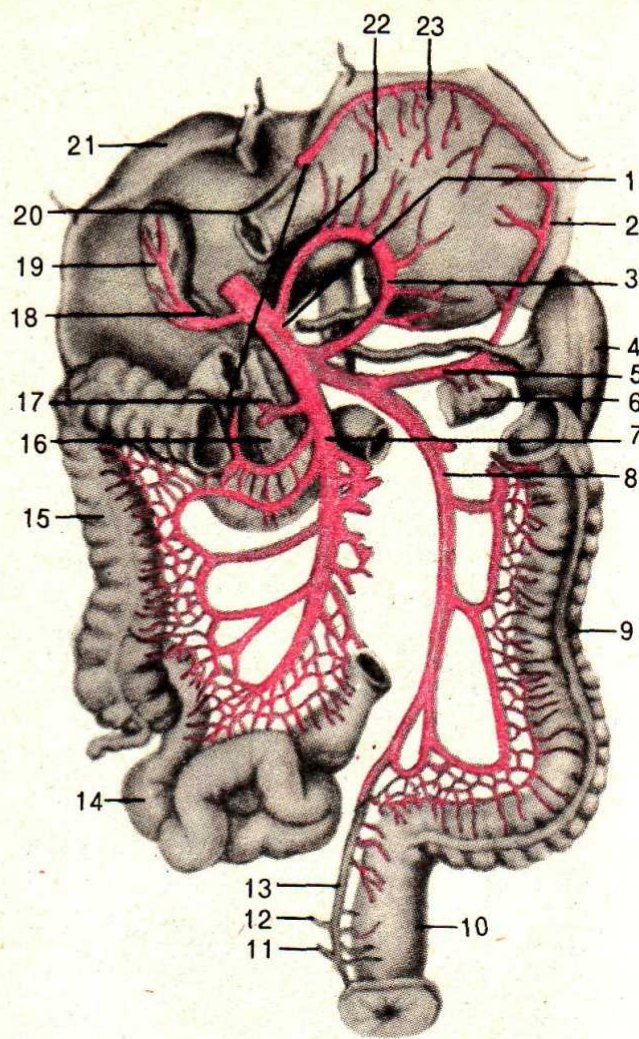


Fig. 149. Vena portă și afluențele ei.

1 — *v. portae*; 2 — *v. gastroepiploica sinistra*; 3 — *v. gastrica sinistra*; 4 — *lien*; 5 — *v. lienalis*; 6 — *cauda pancreatis*; 7 — *v. mesenterica superior*; 8 — *v. mesenterica inferior*; 9 — *colon descendens*; 10 — *rectum*; 11 — *v. rectalis inferior*; 12 — *v. rectalis media*; 13 — *v. rectalis superior*; 14 — *ileum*; 15 — *colon ascendens*; 16 — *caput pancreatis*; 17 — *v. gastroepiploica dextra*; 18 — *v. cystica*; 19 — *vesica fellea*; 20 — *doudenum* (rezecat și deplasat); 21 — *hepar*; 22 — *v. prepylorica*; 23 — *ventriculus* (deplasat).

stîngă, *vv. gastricae dextra et sinistra*, și vena prepylorică, *v. prepylorica*, care transportă sângele de la porțiunile respective ale stomacului. Vena gastrică stîngă anastomozează cu venele esofagiene, *vv. esophageales*, care sînt afluențe la vena impară din sistemul venei porte superioare. În profunzimea ligamentului rotund al ficatului spre ficat trec venele paraombilicale, *vv. paraumbilicales*, care încep în regiunea ombilicului, unde fac anastomoză cu venele epigastrice superioare, care sînt afluențe ale venelor toracice interne,



*vv. thoracicae internae*, (din sistemul venei porte superioare) și cu venele epigastrice superficiale și inferioară, *vv. epigastricae superficiales et inferior*, care sînt afluențe ale venelor iliace femurală și externă din sistemul venei cave inferioare (fig. 151).

**Afluențele venei porte :** 1) vena mezenterică superioară, *v. mezenterica superior* (vezi fig. 149), pleacă de la rădăcina mezoului intestinului subțire în dreapta de la artera omonimă. Afluențele ei sînt venele jejunului și ileonului, *vv. jejunales et ileales*; ramurile pancreatice, *vv. pancreaticae*, venele pancreaticoduodenale, *vv. pancreaticoduodenales*; vena ileocolică, *v. ileocolica*; vena gastroepiploică dreaptă, *v. gastroepiploica dextra*; venele colice dreaptă și medie și vena apendiculară, *vv. colicae media et dextra et v. appendicularis*. Vena mezenterică superioară prin venele enumerate colectează sîngele de la pereții jejunului și ileonului și de la mezoul lor, de la cec și apendicele vermicular, de la colonul ascendent și transvers, parțial, de la stomac, duoden și pancreas, de la marea epiploon; 2) vena splenică, *v. lienalis (splénica)*, este situată de-a lungul marginii superioare a pancreasului, inferior de artera lienală, trece din stînga spre dreapta, intersectînd anterior aorta, și vine în confluență cu vena mezenterică superioară posterior de capul pancreasului. Afluențele acesteia sînt venele pancreatice, *vv. pancreaticae*, venele gastrice scurte, *vv. gastricae breves*, și vena gastroepiploică stîngă, *v. gastroepiploica sinistra*. Aceasta din urmă face anastomoză pe marea curbură a stomacului cu vena omonimă dreaptă. Vena splenică colectează sînge de la splină, de la o parte a stomacului, pancreasului și marelui epiploon; 3) vena mezenterică inferioară, *v. mesenterica inferior*, se formează prin confluența venei rectale superioare, *v. rectales superior*, venei colice stîngi, *v. colica sinistra*, și venelor sigmoide, *vv. sigmoideae*. Situîndu-se alături de

artera colică stîngă, vena mezenterică inferioară se îndreaptă în sus, trece inferior de pancreas și se varsă în vena splenică (uneori în vena mezenterică superioară). Vena mezenterică inferioară colectează sîngele de la pereții părții superioare a rectului, colonului sigmoid și descendent.

### Venele bazinului inferior

**Vena iliacă comună**, *v. iliaca communis* (vezi fig. 151), este un vas de calibru mare, impar și fără de valve, el se formează la nivelul articulației sacroiliace prin confluența venelor iliace interne și externe. Vena iliacă comună dreaptă e situată posterior, apoi lateral de artera omonimă, cea stîngă e situată medial (în ea se varsă vena sacrală mediană, *v. sacralis mediana*). Ambele vene iliace comune la nivelul discului intervertebral dintre vertebrele IV și V lombare prin confluență formează vena cavă inferioară.

**Vena iliacă internă**, *v. iliaca interna* (vezi fig. 151), rareori comportă valve, e situată pe peretele lateral al micului bazin posterior de artera omonimă. Regiunile din care ea colectează sînge prin afluențele ei corespund (cu excepția venei ombilicale) ramificațiilor arterei omonime. *V. iliaca interna* are afluențe parietale și viscerale.

**Afluențele parietale ale venei iliace interne :** venele glutee superioare și inferioare, *vv. glutae superiores et inferiores*, venele obturatorii, *vv. obturatorie*, venele sacrale laterale, *vv. sacrales laterales*, (pare), precum și vena ileolombară, *v. ileolumbalis* (impară). Aceste vene sînt adiacente la arterele omonime și comportă valve.

**Afluențele viscerale** ale venei iliace interne, cu excepția venelor vezicale, nu au valve. Ca regulă, ele încep de la următoarele plexuri venoase, dispuse circumiacent la organele micului bazin: 1) de la plexul sacral, *plexus venosus sacralis*, care se formează din anastomozele rădăcinilor venelor laterale sacrale și sacrală mediană, *vv. sacrales laterales et v. sacralis mediana*; 2)

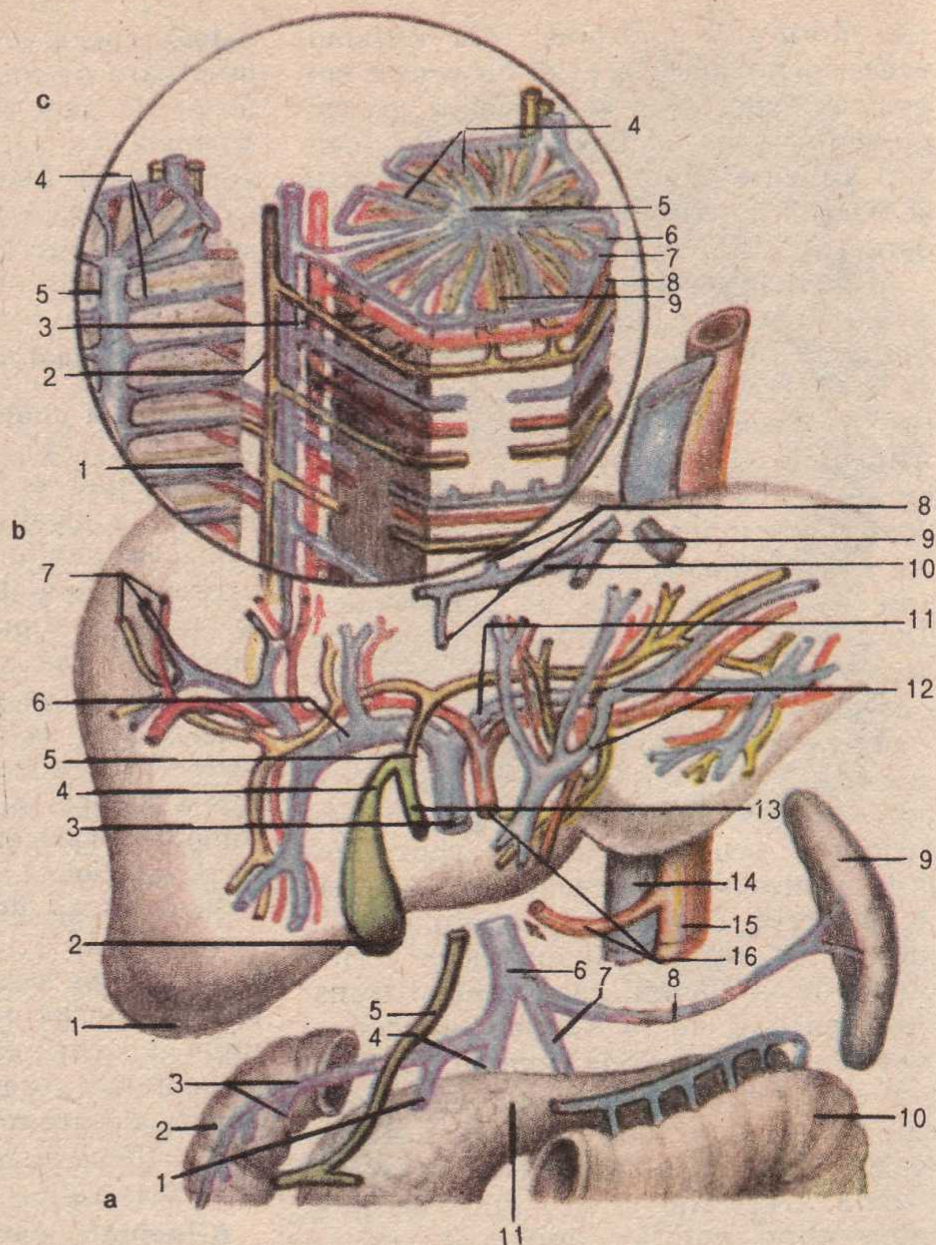


Fig. 150. Schema vaselor limfatice și căilor biliare ale ficatului.

a — formarea venei porte; artera proprie a ficatului și canalul coledoc: 1 — v. pancreatică; 2 — duodenum; 3 — vv. jejunales et ileales; 4 — v. mesenterica superior; 5 — ductus choledochus; 6 — v. portae; 7 — v. mesenterica inferior; 8 — v. lienalis; 9 — lien; 10 — colon transversum; 11 — pancreas;

b — ramificarea venei porte și arterei hepatice în ficat; formarea canalului coledoc: 1 — hepar; 2 — vesica fellea; 3 — v. portae; 4 — ductus cysticus; 5 — ductus hepaticus communis; 6 — r. dexter v. portae; 7 — arteriola, venula et ductus interlobulares; 8 — v. centralis; 9 — v. hepatica; 10 — v. sublobularis; 11 — r. sinister v. portae; 12 — rr. segmentales; 13 — ductus choledochus; 14 — v. cava inferior; 15 — pars abdominalis aortae; 16 — a. hepatica propria;

c — microvascele și căile biliare dintr-un lobul al ficatului: 1 — venula interlobularis; 2 — ductus interlobularis; 3 — arteriola interlobularis; 4 — vasa sinusoida; 5 — v. centralis; 6 — venula septalis; 7 — arteriola septalis; 8 — ductulus interlobularis; 9 — ductus biferus.



de la plexul prostatic, *pléxus venósus prostáticus*, la bărbați, care constituie o rețea densă de vene mari dispuse cîpcumvâlar pe prostată și veziculele seminale, în care se varsă *vena dorsală profundă a penisului*, *v. dorsális pénis profundă*, venele profunde ale penisului, *vv. profundae pénis*, și venele scrotale posterioare, *vv. scrotáles posterióres*, care penetrează diafragma urogenital și avansează în cavitatea bazinului; la femei există un plex venos circumscins pe uretră, care posterior trece în plexul venos vaginal, *pléxus venósus vaginális*. În sens superior acest plex venos trece în plexul uterin, *pléxus venósus ute-*

*rínus*, dispus în jurul colului uterin. Refluxul sîngelui la aceste plexuri se realizează prin vene uterine; 3) de la plexul vezical, *pléxus venósus vesicális*, care cuprinde vezica urinară bilateral și în regiunea fundului acestuia. Sîngele din acest plex se scurge prin venele vezicale, *vv. vesicáles*; 4) de la plexul rectal, *pléxus venósus rectális*, adiacent la rect dorsal și bilateral, pătrunzînd de asemenea și în baza lui submucoasă. În porțiunea inferioară a rectului acest plex are o structură deosebit de complicată. De la acest plex sîngele se scurge printr-o venă superioară impară și două vene pare medii și inferioare ale rectului. *Vena recta-*



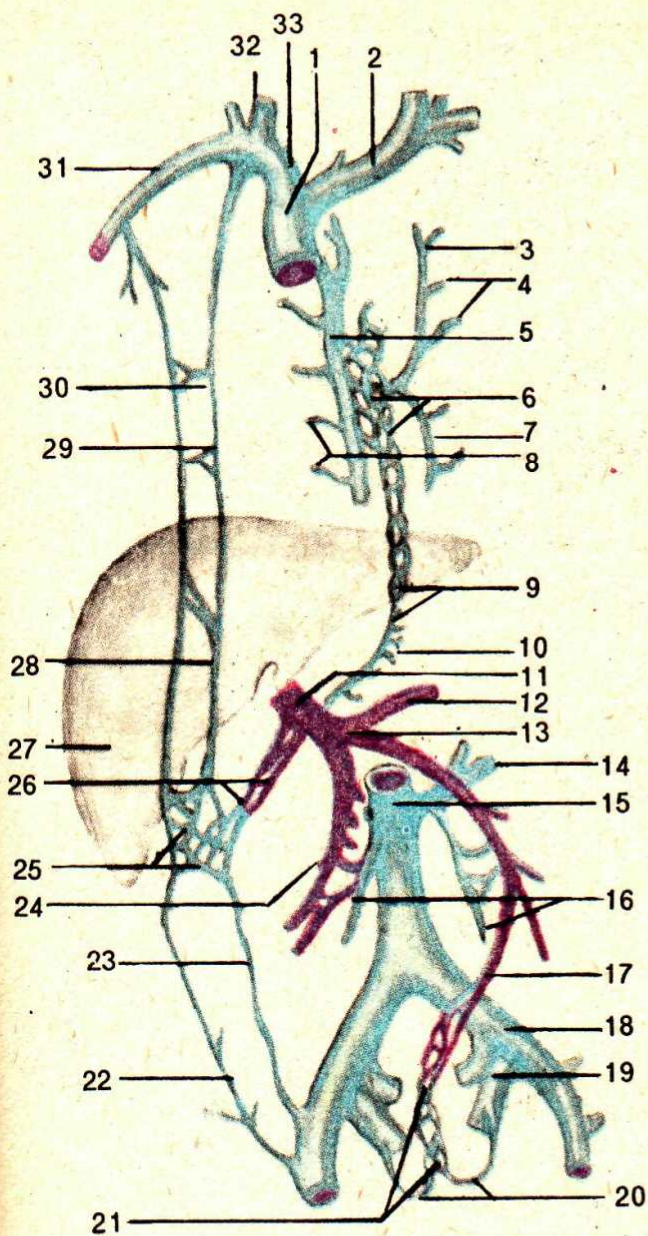


Fig. 151. Schema anastomozelor dintre vena portă și venele cave superioară și inferioară.

1 — v. cava superior; 2 — v. branchiocefalica sinistra; 3 — v. hemiazygos accessoria; 4 — vv. intercostales posteriores sinistrae; 5 — v. azygos; 6 — plexus venosus esophageus; 7 — v. hemiazygos; 8 — vv. intercostales posteriores dextrae; 9 — anastomoză dintre vena portă și vena cavă superioară; 10 — v. gastrica sinistra; 11 — v. portae; 12 — v. lienalis; 13 — v. mesenterica inferior; 14 — v. renalis sinistra; 15 — v. cava inferior; 16 — vv. testiculares (ovaricae); 17 — v. rectalis superior; 18 — v. iliaca communis sinistra; 19 — v. iliaca interna sinistra; 20 — vv. rectales mediae; 21 — plexus venosus rectalis (unește sistemul venei cave inferioare cu vena portă); 22 — v. epigastrica superficialis; 23 — v. epigastrica inferior; 24 — v. mesenterica superior; 25 — anastomoză dintre venele cave superioară și inferioară și vena portă; 26 — vv. paraumbilicales; 27 — hepar; 28 — v. epigastrica superior; 29 — v. thoracoepigastrica; 30 — v. thoracica interna; 31 — v. subclavia dextra; 32 — v. jugularis interna dextra; 33 — v. brachiocefalica dextra.

lă superioară, *v. rectalis superior*, e afluentă la vena mezenterică inferioară. Venele rectale medii, *vv. rectales mediae* sînt pare, transportă sîn-

ge de la porțiunea medie a organului (sînt afluențe ale venei iliace superioare) Venele rectale inferioare, *vv. rectales inferiores*, pare, prin ele sîngele e transportat în vena pudendă internă, *v. pudenda interna*, care e afluentă a venei iliace interne.

Venele corpului uman se unesc între ele prin numeroase anastomoze. În practică un interes deosebit prezintă anastomozele venoase dintre sisteme, adică acele anastomoze care realizează legătura dintre sistemele venei cave superioare, venei cave inferioare și venei porte (tab. 5).

**Vena iliacă externă, *v. iliaca externa***, nu comportă valve, constituie o prelungire a venei femurale (drept limită dintre ele servește ligamentul inghinal), colectează sînge din toate venele membrului inferior. Vena iliacă externă trece în ascensiune alături de artera omonimă în adiacență cu partea sa medială la marele psoas. La nivelul articulației ilio-sacrale se unește cu vena iliacă internă, *v. iliaca interna*, formînd vena iliacă comună, *v. iliaca communis*. Nemijlocit de asupra ligamentului inghinal (cam în limitele lacuței vasculare) în vena iliacă externă se varsă: 1) vena epigastrică inferioară, *v. epigastrica inferior*, vas solitar, afluențele pare ale căreia comportă numeroase valve, și 2) vena circumflexă profundă a osului iliac, *v. circumflexa ilium profunda*, poziția ei și afluențele corespund cu ramificațiile arterei omonime; anastomozează cu vena ilio-lumbară, care este afluentă a venei iliace interne.

Venele membrului inferior se împart în superficiale și profunde. Venele piciorului: venele digitale dorsale ale piciorului, *vv. digitales dorsales pedis* (fig. 152), pornesc de la plexurile venoase ale degetelor și se varsă în arcul venos dorsal al piciorului, *arcus venosus dorsalis pedis*. Porțiunile medială și laterală ale arcului dau începutul venelor marginale medială și laterală. Prima din ele continuă în vena mare safenă, iar a doua — în vena mică safenă. Pe fața plantară a piciorului e situată rețeaua venoasă plantară, *rete venosum*



Tabelul 5. Cele mai importante anastomoze în sistemul vaselor sangvine

Arterele de calibru mare care anastomozează	Care artere realizează anastomoza	Topografia anastomozei	
<b>Anastomozele arterelor cefalice și cervicale</b>			
A. subclăvia și a. carótis éxtérna	A. thyroídea inférior (ramură a trunchiului tireocervical — din artera subclaviculară)	A. thyroídea supérior (din artera carotidă éxtérna)	Pe suprafața și în profunzimea glandei tiroide
A. subclăvia și a. carótis intérna	A. cérebri postérior (ramură a arterei bazilare — din artera subclaviculară)	A. comunicans posterior (din artera carotidă intérna)	Pe baza encefalului (vezi: circulus arteriósus)
A. carótis éxtérna și a. carótis intérna	A. anguláris (ramură a arterei faciale — din artera carotidă éxtérna)	A. dorsális nási (ramură a arterei oftalmice — din artera carotidă intérna)	În regiunea unghiului medial al ochiului
<b>Anastomozele arterelor toracice și abdominale</b>			
Pars thorácica și pars abdominalis aortae	Rr. esophageales (din partea toracică a aortei)	A. gástrica sinistral (ramură a trunchiului celiac — din partea abdominală a aortei)	În regiunea cardiei stomacului
Pars thorácica și pars abdominalis aortae	Aa. phrénicae superiöres (din partea toracică a aortei)	Aa. phrénicae inferiöres (din partea abdominală a aortei)	În diafragm
Pars thorácica aortae și a. subclavia	Rr. spináles (ramuri ale ramificațiilor spinale ale arterelor intercostale posterioare — din partea toracică a aortei)	Aa. spináles anteriorés et posteriorés (ramuri ale arterei vertebrale și ramurile spinale ale arterelor cervicală ascendentă și cervicală profundă — din artera subclaviculară)	La suprafața porțiunii cervicale a măduvei spinării
Pars thorácica aortae și a. subclăvia	Aa. intercostales posteriorés (din partea toracică a aortei)	Rr. intercostales anteriorés (ramuri ale arterei toracice interne — din artera subclaviculară)	În peretele anterior toracic și abdominal
A. subclăvia și a. iliáca éxtérna	A. epigástrica supérior (din artera subclaviculară)	A. epigástrica inférior (din artera iliácă éxtérna)	În peretele anterior al cavității abdominale
Truncus coeliácus și a. mesentérica supérior	Aa. pancreaticoduodenales superiöres anterior et posterior (ramuri ale arterei gastroduodenale — din trunchiul celiac)	Aa. pancreaticoduodenales inferiöres (din artera mezenterică superioară)	Pe fața și în corpul pancreasului și peretelui duodenal
A. mesentérica supérior și a. mesentérica inférior	A. cólica média (din artera mezenterică superioară)	A. cólica sinistral (din artera mezenterică inferioară)	În mezoul colonului transvers
A. mesentérica inférior și a. iliáca intérna	A. rectális supérior (din artera mezenterică inferioară)	Aa. rectales média et inférior (din artera iliácă intérna)	În peretele rectului
Pars abdominalis aortae și a. iliáca intérna	A. ovárica (din partea abdominală a aortei)	A. uterina din artera iliácă intérna	Pe fața laterală a uterului



Tablelul 5 (continuare — 1)

Arterele de calibru mare care anastomozează	Care artere realizează anastomoza	Topografie anastomozei	
<b>Anastomozele arterelor centurii scapulare și ale membrului superior liber</b>			
A. subclăvia și a. axilăris	A. suprascapularis (ramură a trunchiului tireocervical) a. transversa colii (din artera subclaviculară)	A. circumflexa scapulae (ramură a arterei subscapulare), a. thoracoacromialis (din artera axilară)	În profunzimea mușchilor pe fața posterioară a scapulei și în regiunea acromionului (vezi rețele acromiale)
A. brachialis și a. radialis	A. collateralis radialis (ramură a arterei profunde a brațului — din artera brahială)	A. recurrens radialis (din artera radială)	În regiunea articulației cubitale (vezi rețele articulare cubiti)
A. brachialis și a. ulnaris	Aa. collaterales ulnaris superior et inferior, a. collateralis media (ramuri ale arterei brahiale)	Rr. anterior et posterior a. recurrens ulnaris, a. interossea recurrens (ramuri ale arterei cubitale)	În regiunea articulației cubitale (vezi rețele articulare cubiti)
A. radialis și a. ulnaris	R. carpeus dorsalis (din artera radială)	R. carpeus dorsalis și aa. interossea posterior et anterior (ramuri ale arterei cubitale)	Pe fața dorsală a carpuului (vezi rețele carpi dorsale)
A. radialis și a. ulnaris	R. carpeus palmaris (din artera radială)	R. carpeus palmaris și a. interossea anterior (ramură a arterei interosoase comune — din artera cubitală)	Pe fața palmară a carpuului (vezi rețele carpi dorsal)
A. radialis și a. ulnaris	R. palmaris superficialis (din artera radială)	Arcus palmaris superficialis (porțiunea terminală a arterei cubitale)	Pe fața palmară a mîinii (vezi arcus palmaris superficialis)
A. radialis și a. ulnaris	Arcus palmaris profundus (porțiunea terminală a arterei radiale)	R. palmaris profundus (din artera cubitală)	Pe fața palmară a mîinii (vezi arcus palmaris profundus)

**Anastomozele arterelor bazinului și membrului inferior liber**

A. iliaca externa și a. iliaca interna	A. circumflexa ilium profunda (din artera iliaca externa)	A. iliolumbalis (din artera iliaca internă)	În peretele lateral al cavității abdominale
A. iliaca externa și a. iliaca interna	R. obturatorius (ramură din ramificația pubiană a arterei hipogastrice inferioare — din artera iliaca externa)	R. pubicus (ramură a arterei obturatorii — din artera iliaca internă)	Pe fața posterioară a ramurii superioare a pubisului
A. iliaca internă și a. femoralis	Aa. glutéae superior et inferior (din artera iliaca internă)	Aa. circumflexae femoris lateralis et medialis (din artera femurală)	În regiunea articulației coxofemorale
A. femoralis și a. poplitea	Pr. perforantes (ramuri ale arterei perforante profunde), a. genus descendens (din artera femurală)	Aa. genus superiores medialis et lateralis et inferiores medialis et lateralis, a. genus media (din artera poplitee)	În regiunea fosei poplitee (vezi rețele articulare genus)
A. poplitea și a. tibialis anterior	Aa. genus superiores medialis et lateralis et inferiores mediales et lateralis, a. genus media (din artera poplitee)	Aa. recurrentes tibiales anterior et posterior (din artera tibială anterioară)	În regiunea articulației genunchiului (vezi rețele articulare genus)



Venele de calibru mare care anastomozează	Venele care realizează anastomoza		Topografia anastomozei
A. tibiális anterior și a. tibiális posterior	A. malleoláris anterior medialis (din artera tibială anterioară)	Rr. malleoláres mediáles (din artera tibială posterioară)	În regiunea maleolului medial (vezi rete malleolare mediale)
A. tibiális anterior și a. tibiális posterior	A. maleoláris anterior laterális (din artera tibială anterioară)	Rr. malleoláres lateráles (ramuri ale arterei fibulare — din artera tibială posterioară)	În regiunea maleolului lateral (vezi rete malleolare laterale)
A. tibiális anterior și a. tibiális posterior	R. plantáris profúndus (ramură a arterei dorsale a piciorului — din artera tibială anterioară)	Arcus plantáris (porțiunea terminală a arterei plantare laterale — din artera tibială posterioară)	Pe fața plantară a piciorului (între oasele I și II ale metatarsului) (vezi arcus plantaris)
<b>Anastomozele venelor</b>			
V. cáva supérior și v. cáva inférior	V. epigástrica supérior (afluent al venei toracice interne) și v. thoracoepigástrica (afluentă a venei axilare) (sistemul venei cave superioare)	V. epigastrica inferior (afluentă a venei iliace externe) și v. epigastrica superficialis (afluentă a venei femurale) (sistemul venei cave inferioare)	În peretele anterior al abdomenului
V. cáva supérior și v. cáva inférior	V. azygos și v. hemiazygos, (vv. lumbáles ascéndens dextra et sinistra) (sistemul venei cave superioare)	Vv. lumbales dextrae, vv. lumbales sinistrae (sistemul venei cave inferioare)	Pe peretele posterior al cavității abdominale
V. cáva supérior și v. cáva inférior	Rr. spináles (afluente ale ramurilor spinale ale venelor intercostale posterioare) (sistemul venei cave superioare)	Rr. spinales (afluente ale venelor lombare) (sistemul venei cave inferioare)	În interiorul canalului vertebral și circumiacent la coloana vertebrală (vezi plexus venosi vertebrales interni et externi)
V. cáva supérior și v. pórtae	V. epigástrica supérior (afluentă a venei toracice interne) (sistemul venei cave superioare)	Vv. paraumbilicales (sistemul venei porte)	În peretele anterior al abdomenului
V. cáva supérior și v. pórtae	Vv. esophageáles (afluente ale venei impare) (sistemul venei cave superioare)	V. gastrica sinistra (sistemul venei porte)	În regiunea cardiei stomacului
V. cáva inférior și v. pórtae	V. epigástrica inférior (afluentă a venei iliace externe) (sistemul venei cave inferioare)	Vv. paraumbilicales (sistemul venei porte)	În peretele anterior al abdomenului
V. cáva inférior și v. pórtae	V. rectális média (afluentă a venei iliace interne) și v. rectális inférior (afluentă a venei pudende interne) (sistemul venei cave inferioare)	V. rectális supérior (afluentă a venei mezenterice inferioare (sistemul venei porte)	În peretele rectului (vezi pléxus venósus rectális)



*plantare* (fig. 153), care primește sânge din numeroase vene subcutanate. Ea anastomozează cu venele profunde ale degetelor și metacarpului, precum și cu arcul venos dorsal al piciorului. Sângele din venele subcutane ale fețelor dorsală și plantară ale piciorului se scurge prin venele safene mare și mică ale piciorului. Venele profunde ale feței plantare ale piciorului încep din venele digitale plantare, *vv. digitáles plantáres*. Unindu-se între ele, formează venele metatarsiene plantare, *vv. metatárseae plantáres*, care se varsă în arcul venos plantar, *árcus venósus plantáris*. Din acest arc prin venele plantare medială și laterală sângele se scurge în venele tibiale posterioare.

**Vena safenă mare**, *v. saphéna mágna*, (vezi fig. 146, 152), comportă numeroase valve, începe anterior de maleolul medial și, primind afluențe din regiunea feței plantare a piciorului, trece alături de nervul subcutanat pe fața medială a gambei în sus, ocolește posterior epicondilul medial al femurului, intersectează mușchiul sartoriu (croitor) și continuă pe fața anteromedială a femurului spre hiatul safen, *hiátus saphénus*. Aici vena trece circumflex pe marginea falciformă, penetrează fascia cribroasă și se varsă în vena femurală. *V. saphéna mágna* primește în afluență numeroase vene subcutane de pe fața anteromedială a gambei și coapsei; deseori (înainte de a se vărsa în vena femurală) în ea se varsă venele genitalelor externe și peretelui anterior al abdomenului: venele pudende externe, *vv. pudéndae extérnae*; vena circumflexă a osului iliac, *v. circumfléxa ílium superficiális*; vena epigastrică superficială, *v. epigástrica superficiális*; venele superficiale dorsale ale penisului (clitorisului), *vv. dorsáles pénis (clitóridis) superficiáles*; venele anterioare scrotale (labiale), *vv. scrotales (labiáles) anterióres*.

**Vena safenă mică**, *vena saphéna párva* (vezi fig. 153), comportă numeroase valve și constituie o continuare a venei laterale marginale a piciorului. Colectează sânge din arcul venos dorsal și din venele

subcutane ale feței plantare a piciorului și regiunii talare. Vena safenă mică trece în sus posterior de maleola laterală, respectă șanțul dintre capetele lateral și medial ale mușchiului gastrocnemian, alături de ramurile cutane ale nervului safen, *n. saphénus*, avansează în fosa poplitee, unde se varsă în vena poplitee. În vena safenă mică se varsă numeroase vene superficiale de pe fața posterolaterală a gambei. Afluențele ei realizează numeroase anastomoze cu venele profunde, cu vena safenă mare.

**Venele profunde** ale membrului inferior sînt dotate cu numeroase valve și însoțesc binar arterele omonime. Excepție face doar vena profundă a femurului, *v. profúnda femóris*. Traiectul venelor profunde și regiunile din care ele colectează sânge, corespund ramificațiilor arterelor omonime: venele tibiale anterioare, *vv. tibiáles anterióres*, venele tibiale posterioare, *vv. tibiáles posterióres*; venele fibulare, *vv. peroneae (fibuláles)*; vena poplitee, *v. poplíteea* etc.

#### Particularitățile de vîrstă ale vaselor sangvine

**Vasele micii circulații.** Arterele și venele plămînilor se dezvoltă deosebit de intens în primul an de viață a copilului, ceea ce ține de instalarea funcției de respirație și de obliterarea postnatală a conductului arterial Botallo. În perioada de maturizare sexuală se înregistrează o nouă întetire a procesului de dezvoltare a vaselor pulmonare. La 40—50 de ani arterele și venele plămînilor ating dimensiuni maxime.

**Vasele marii circulații.** După nașterea copilului, lumenul, circumferința, grosimea pereților arterelor și lungimea lor cresc odată cu vîrsta. Se modifică de asemenea nivelul le deviere a ramurilor arterelor magistrale și chiar tipul lor de ramificare. Diametrul arterei coronare stîngi este mai mare decît diametrul arterei coronare drepte la oamenii de orice grupă de vîrstă. Cele mai esențiale diferențe în diametrul arterelor coronare dreaptă și stîngă se observă la nou-născuți și la copii în vîrstă de 10—14 ani. La indivizii



mai în vîrstă de 75 de ani se înregistrează o creștere ușoară a diametrului arterei coronare drepte (în comparație cu cea stîngă). Diametrul arterei carotide comune la copiii de vîrstă precoce echivalează cu 3—6 mm, iar la maturi — 9—14 mm; diametrul arterei subclaviculare sporește deosebit de intens din momentul nașterii copilului pînă la vîrstă de 4 ani. În primii 10 ani de viață diametrul maxim dintre toate arterele encefalului îl are cea medie. În vîrstă precoce arterele intestinului au un diametru cvaziegal și diferența dintre diametrul arterei magistrale și cel al ramurilor de gradele II și III este minimală, însă odată cu vîrstă copilului această diferență devine tot mai manifestă. În cursul primilor 5 ani de viață ai copilului diametrul arterei cubitale sporește mai intens decît cel al arterei radiale, însă în continuare prevalează diametrul arterei radiale. Crește de asemenea și circumferința arterelor. Bunăoară, diametrul aortei la omul matur e de 4,5 ori mai mare decît la nou-născuți.

Lungimea arterelor crește proporțional cu creșterea corpului și membrilor. De exemplu, lungimea părții descendente a aortei la vîrstă de 50 de ani sporește aproape de 4 ori, iar lungimea părții toracice sporește mai repede decît a părții abdominale. Arterele care irigă encefalul se dezvoltă deosebit de intens pînă la vîrstă de 3—4 ani, depășind alte vase prin viteza creșterii; deosebit de repede crește în lungime artera anterioară cerebrală. Odată cu vîrstă cresc în lungime și arterele care irigă viscerele, precum și arterele membrilor superioare și inferioare. Bunăoară, la nou-născuți și la copiii de vîrstă sugară artera mezenterică inferioară are o lungime de 5—6 cm, iar la maturi — de 16—17 cm.

Nivelurile de deviere a ramurilor arteriale de la arterele magistrale la nou-născuți și copii ca regulă sînt localizate mai proximal, iar unghiurile de deviere sînt mai mari decît la adulți. În unele cazuri se modifică de asemenea și raza curburii arcurilor formate de vase. De exemplu, la nou-născuți și la copiii de toate grupurile de vîrstă pînă la 12 ani arcul aortal are o rază de curbura mai mare decît la adulți.

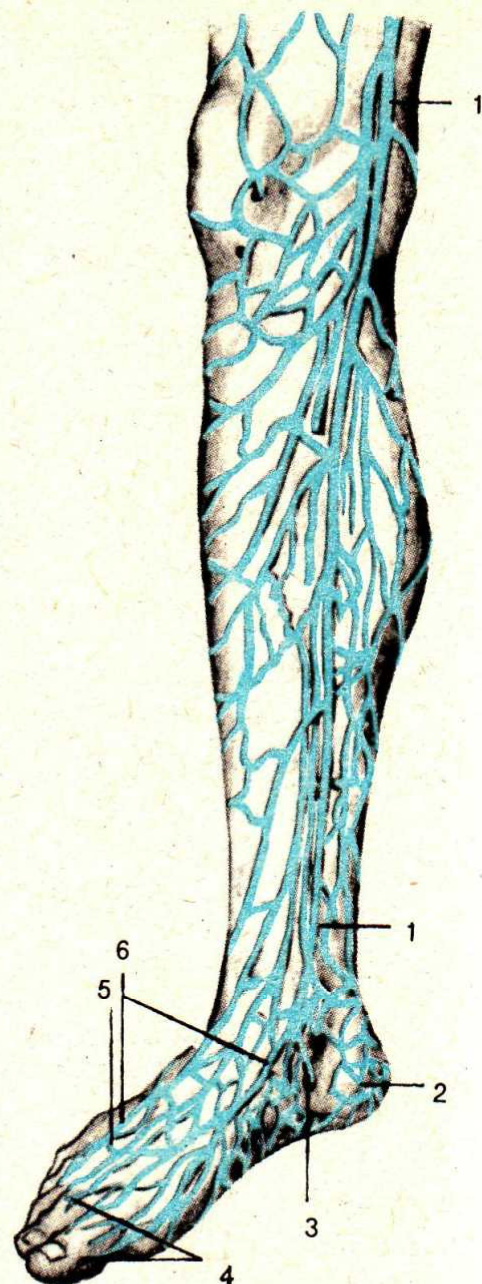


Fig. 152. Vena safenă mare a membrului inferior drept și afluențele ei în regiunea gambei și piciorului.

1 — v. saphena magna; 2 — rete venosum calcaneum (BNA); 3 — ramura ce unește venele superficiale cu cele profunde; 4 — vv. digitales dorsales pedis; 5 — arcus venosus dorsalis pedis; 6 — rete venosum dorsale pedis.

Proportional cu creșterea corpului și membrilor și conform sporirii arterelor lor în lungime se produce o modificare parțială în topografia acestor vase. Cu cît omul este mai în vîrstă cu atît mai jos e situat arcul aortei: la nou-născut el rezidă superior de nivelul vertebrei I toracice, la persoanele de 17—20 de ani — la nivelul vertebrei II, de 25—30 de ani — la nivelul vertebrei III, la 40—45 de



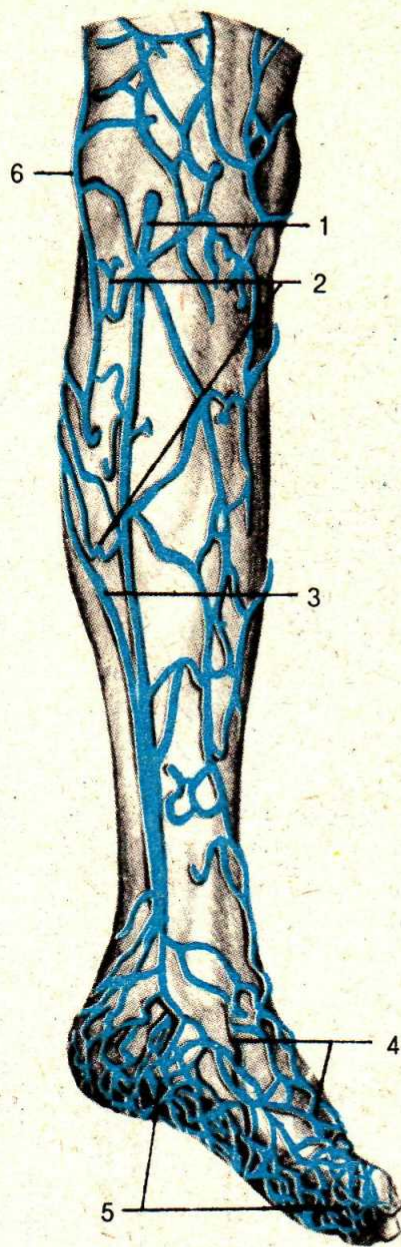


Fig. 153. Vena safenă mică a membrului inferior drept și afluențele ei.

1 — v. saphena parva ; 2 — rete venosum subcutaneum (BNA) ; 3 — ramura care unește vv. saphenae parva et magna ; 4 — rete venosum dorsale pedis ; 5 — rete venosum plantare ; 6 — v. saphena magna.

la nivelul vertebrei III, la 40—45 de ani — la nivelul vertebrei IV toracice, iar la persoanele de vîrstă avansată și senilă — la nivelul discului intervertebral dintre vertebrele IV și V toracice. De asemenea se modifică întrucîtva și topografia arterelor membrilor. De exemplu, la nou-născut proiecția arterei cubitale corespunde marginii anteromediale a ulnei, iar a arterei radiale — marginii ante-

romediale a radiusului. Odată cu vîrsta arterele cubitală și radială se deplasează (în raport cu linia mediană a antebrațului) în sens lateral, și la copiii de vîrstă peste 10 ani aceste artere au amplasarea și proiecția caracteristice pentru indivizii maturi. Proiecția arterelor femurală și poplitee în primii ani de viață a copilului de asemenea se deplasează în sens lateral de la linia mediană a femurului, prima apropiindu-se de marginea medială a femurului, iar a doua — spre linia mediană a fosei poplitee. Se observă modificări și în topografia arcurilor palmare. Arcul palmar superficial la nou-născuți și la copiii de primă vîrstă este dispus mai proximal de mijlocul oaselor metacarpiene II și III, la maturi se proiectează la nivelul medianei osului metacarpian III.

Odată cu vîrsta intervin schimbări și în tipul de ramificație a arterelor. De exemplu la nou-născut tipul de ramificație a arterelor coronare are aspect de evantai, iar la vîrsta de 6—10 ani se constituie tipul magistral, care persistă pe parcursul vieții întregi.

**Venele.** Odată cu vîrsta are loc sporirea diametrului venelor, secțiunilor lor transversale și lungimii lor. De exemplu, vena cavă superioară datorită amplasării înalte a cordului la copii este scurtă, în primul an de viață a copilului, la copiii de 8—12 ani și la pubertari lungimea și suprafața secțiunii transversale a venei superioare sînt în creștere. În maturitate aceste valori rămîn aproape neschimbate, iar în vîrsta avansată și în senescență din cauza modificărilor senile în structura pereților acestei vene observăm sporirea diametrului ei. Vena cavă inferioară la nou-născut este scurtă și relativ largă (circa 6 mm în diametru). Spre finele primului an de viață diametrul ei sporește puțin, însă apoi depășește în creștere diametrul venei cave superioare ; la maturi acest diametru (la nivelul de intrare a venelor renale) constituie circa 25—28 mm. Odată cu creșterea venelor cave în lungime intervin modificări în topografia afluenților lor. Vena portă și formantele ei — venele mezenterice superioară și inferioară și vena splenică la nou-născut sînt deja relativ formate.

După naștere se modifică topografia



venelor superficiale ale corpului și membrilor. La nou-născut există plexuri venoase subcutane dense și pe fondul acestora venele de calibru mare nu se profilează; la vârsta de 1—2 ani din aceste plexuri se conturează vădit venele safene mare și mică, iar prin membrul superior — venele laterală și medială ale mîinii. Diametrul venelor superficiale (safene) de la perioada de nou-născut pînă la 2 ani sporește accelerat. De exemplu, diametrul safenei mari sporește aproape de 2 ori, iar al safenei mici — de 2,5 ori.

### Circulația sangvină la făt

În stabiile timpurii de dezvoltare a embrionului uman în sistemul lui vascular putem distinge trei circulații de sînge: intraembrională (în corpul embrionului), circulația vitelină, care trece spre sacul vitelin, și circulația ombilicală (numită alantoică), care trece spre corion (circulația vitelină în filogeneză devansează circulația ombilicală). Circulațiile vitelină și ombilicală, deși încep în corpul embrionului, totuși, deoarece vasele lor (arterele și venele mezenteroviteline și ombilicale) se ramifică și în tunicile extraembrionare, aceste circulații ca și vasele care le constituie se numesc în mod obișnuit extraembrionare. La embrionul uman sacul vitelin se reduce foarte curînd, deci participă la nutriția și respirația embrionului un timp scurt. Traficul în capilarele și vasele sacului vitelin încetează foarte devreme, însă unele porțiuni din vase (arterele și venele mezentericoviteline) care persistă în corpul embrionului, pe parcursul dezvoltării ulterioare a sistemului lui sangvin participă la formarea unor vase. Circulația ombilicală spre deosebire de cea vitelină se dezvoltă intens și începînd chiar din stadiile timpurii de dezvoltare a embrionului uman peste alantoisul aflat în involuție rapidă, spre fața internă a corionului cresc vase sangvine care asigură metabolismul și dezvoltarea intensă a embrionului. Spre finele lunii a 2-a de dezvoltare datorită unor transformări complicate se formează definitiv placentă, care asigură dezvoltarea ulterioară a embrionului, apoi a fătului.

Toate cele necesare pentru dezvoltarea sa fătul le obține din sîngele matern. Prin artera uterină sîngele pătrunde în placentă, din care cauză circulația sangvină la făt se numește placentară. În placentă se realizează nu numai schimbul de gaze dintre sîngele matern și fetal, adică îmbogățirea sîngelui fetal cu oxigen și drenarea bioxidului de carbon din el; la acest nivel din sîngele matern în sîngele fătului trec și materiile nutritive. Din placentă sîngele fetal trece în vena lui ombilicală, *v. umbilicalis* (fig. 154), care în componența cordonului ombilical se îndreaptă spre marginea inferioară a ficatului, respectă șanțul venei ombilicale și la nivelul hilului ficatului se bifurcă în două ramuri. Prima se varsă în vena portă, a doua — numită conduct venos, *ductus venosus*, se varsă în una din venele hepatice sau în vena cavă inferioară. În acest mod, sîngele arterial care vine de la placentă prin vena ombilicală, nimereste parțial nemijlocit în vena cavă inferioară, iar restul — în ficat, care la făt constituie un organ hematopoetic, și în continuare prin venele hepatice se varsă de asemenea în vena cavă inferioară, unde se amestecă cu sîngele venos colectat din porțiunile inferioare ale trunchiului. Prin vena cavă inferioară sîngele amestecat nimereste în atrium drept, iar din acesta din orificiul oval al septului interatrial — în atrium stîng, în care curentul de sînge este îndreptat de valvula venei cave inferioare care la făt este foarte pronunțată. Din atrium stîng sîngele trece în ventriculul stîng, apoi prin aortă și arterele ei se îndreaptă spre organele și țesuturile fătului.

Sîngele venos din partea superioară a corpului fetal vine în atrium drept prin vena cavă superioară. Prin orificiul atrio-ventricular drept acest sînge trece în ventriculul drept, iar din acesta — în trunchiul pulmonar și în continuare curge printr-un conduct arterial, *ductus arteriosus*, de calibru mare (numit Botallo) nemijlocit în aortă (inferior de nivelul de deviere a arterei subclaviculare stîngi). Arterele pulmonare ca și plămîinii, sînt subdezvoltate. În aortă la sîngele amestecat venit din ventriculul stîng se adaugă porțiuni noi de sînge venos. Acest sîng



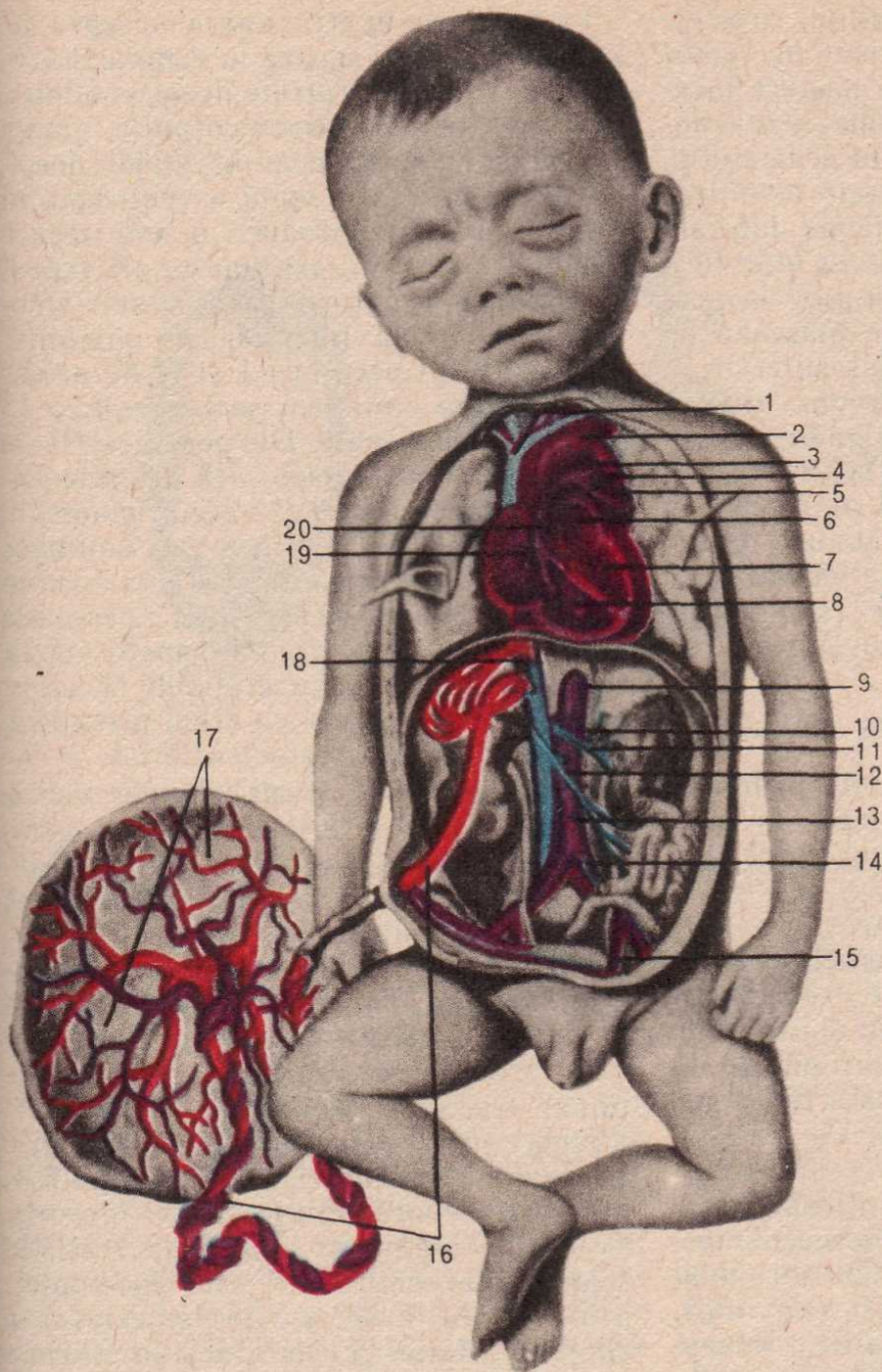


Fig. 154. Circulația sîngelui la făt.

1 — v. cava superior; 2 — arcus aortae; 3 — ductus arteriosus; 4 — a. pulmonalis sinistra; 5 — pars descendens aortae; 6 — atrium sinistrum; 7 — ventriculus sinister; 8 — ventriculus dexter; 9 — pars abdominalis aortae; 10 — a. renalis sinistra; 11 — v. renalis sinistra; 12 — v. portae; 13 — aorta; 14 — a. iliaca communis sinistra; 15 — a. umbilicalis sinistra; 16 — v. umbilicalis; 17 — placenta; 18 — ductus venosus; 19 — for. ovale; 20 — truncus pulmonalis.

ge amestecat trece prin ramurile aortei, ajungînd la toate organele și pereții corpului fătului. Prin urmare, jumătatea superioară a corpului fetal (inclusiv encefalul), care este irigată de ramurile arcului aortal, dispuse mai sus de el încă înainte de vărsarea conductului arterial (notamente: arterele carotide comune și arterele subclaviculare) beneficiază de un sînge mai bogat în oxigen și materii nutritive decît jumătatea inferioară a corpului fătului.

Îmbogățirea sîngelui fetal cu oxigen și materii nutritive are loc în placenta, unde sîngele amestecat din aortă trece prin arterele iliace interne, apoi prin ramurile lor — **artera ombilicală** pară, *a. umbilicalis*, — în placenta. De la placenta prin vena ombilicală impară spre corpul fătului vine sînge arterial.

După naștere în sistemul sangvin al nou-născutului se produc modificări esențiale: are loc trecerea bruscă de la circulația placentară la cea pulmonară.



Încep să funcționeze plămîinii, arterele și venele pulmonare. Traficul în vasele ombilicale ligaturate după naștere încețază : trunchiul venei ombilicale se transformă în ligamentul rotund al ficatului, *lig. tēres hēpatis*, iar arterele ombilicale — în ligamentele ombilicale laterale drept și stîng, *ligg. umbilicāles laterales*, (lumenul arterelor persistă doar în porțiunea lor inițială), care se plasează pe fața posterioară a peretelui anterior al abdomenului. Conductul venos, *dūctus venosus*, se transformă în ligamentul venos, *lig. venosum*, iar conductul arterial, care la făt unea trunchiul pulmonar cu partea concavă a arcului aortal, devine ligament arterial, *lig. arteriosum*, care unește trunchiul pulmonar (sau artera pulmonară stîngă) cu arcul aortei.

### Sistemul cardiovascular în filogeneză

La toate vertebratele sistemul închis de circulație este constituit după un plan general : există cord, aortă, artere, pat microcirculator (inclusiv capilare) și vene. La nevertebrate și vertebratele inferioare sistemul circulator neînchis este de fapt hemolimfatic, deoarece execută atît funcții de sistem sangvin, cît și de sistem limfatic. În filogeneză, pornind de la pești, din sistemul sangvin s-a izolat sistemul limfatic independent.

În sistemul circulației sangvine al vertebratelor modificările evoluționale principale în structura sistemului cardiovascular țin de trecerea de la tipul branhiar de respirație la cel pulmonar (fig. 155). La pești cordul nu este separat prin septuri în compartimente ; în el vine și din el se propulsează în arterele branhiale doar sînge venos. În cordul peștilor distingem un singur atriu, care comunică cu sinusul venos, și un singur ventricul, care trece în aorta ventrală. Aceasta din urmă transportă sînge venos prin așa-numitele artere branhiale aferente (perechile III, IV, V și VI) la branșii, unde sîngele se îmbogățește cu oxigen (perechile I și II se reduc încă în stare embrionară). Sîngele arterial de la branșii prin arterele branhiale aferente se îndreaptă spre aorta dorsală impară, iar din ea — spre organe.

La amfibieni în atriu apare un sept longitudinal, care îl separă în compartimentul drept și stîng (atriile drept și stîng). Sîngele venos din venele corpului ajunge în sinusul venos, apoi în atriu drept, de aici în partea dreaptă a ventriculului comun, unde se produce o amestecare parțială a sîngelui arterial cu cel venos. La amfibienii maturi brahhiile sînt atrofiate, pentru că funcționează plămîinii. Ca și la pești perechile I și II de artere branhiale la amfibieni se reduc încă în perioada embrională. Din perechea III de artere branhiale se dezvoltă arterele carotide, din perechea IV — arcurile aortale drept și stîng, din perechea V la amfibiile caudate — perechea II de arcuri aortale (la ecaudate acestea se reduc) ; perechea VI de artere branhiale se transformă în artere pulmonare. La amfibiile caudate aceste artere se unesc cu arcul precedent cu ajutorul unui conduct arterial.

Din ventriculul drept sîngele venos trece în conul arterial, apoi prin arterele pulmonare în plămîni. Sîngele arterial îmbogățit cu oxigen se îndreaptă prin venele pulmonare în atriu stîng, iar din el — în partea stîngă a ventriculului comun, apoi prin arterele carotide și aortele dorsale — spre organe.

În procesul evoluției în cordul reptilelor mai apar două septuri: unul interventricular care nu separă definitiv ventriculul comun și unul aortopulmonar, care separă conul arterial în aortă și trunchi pulmonar. La toate reptilele septul interventricular este incomplet, prin urmare la ele are loc amestecarea sîngelui arterial și venos, deși în măsură mai mică decît la amfibieni. Perechile I și II de artere branhiale la reptile se reduc. Din perechea III se dezvoltă arterele carotide, din perechea IV — două rădăcini ale aortei, din perechea VI — arterele pulmonare. La păsări și mamifere atriile și ventriculele sînt separate definitiv, deci sîngele arterial care se îndreaptă din plămîni prin venele pulmonare în atriu stîng, apoi în ventriculul stîng al cordului, nu se amestecă cu sîngele venos, care vine prin venele cave în atriu drept și în ventriculul drept.

Sistemul venos la pești e prezentat de vene precardiale, ca-



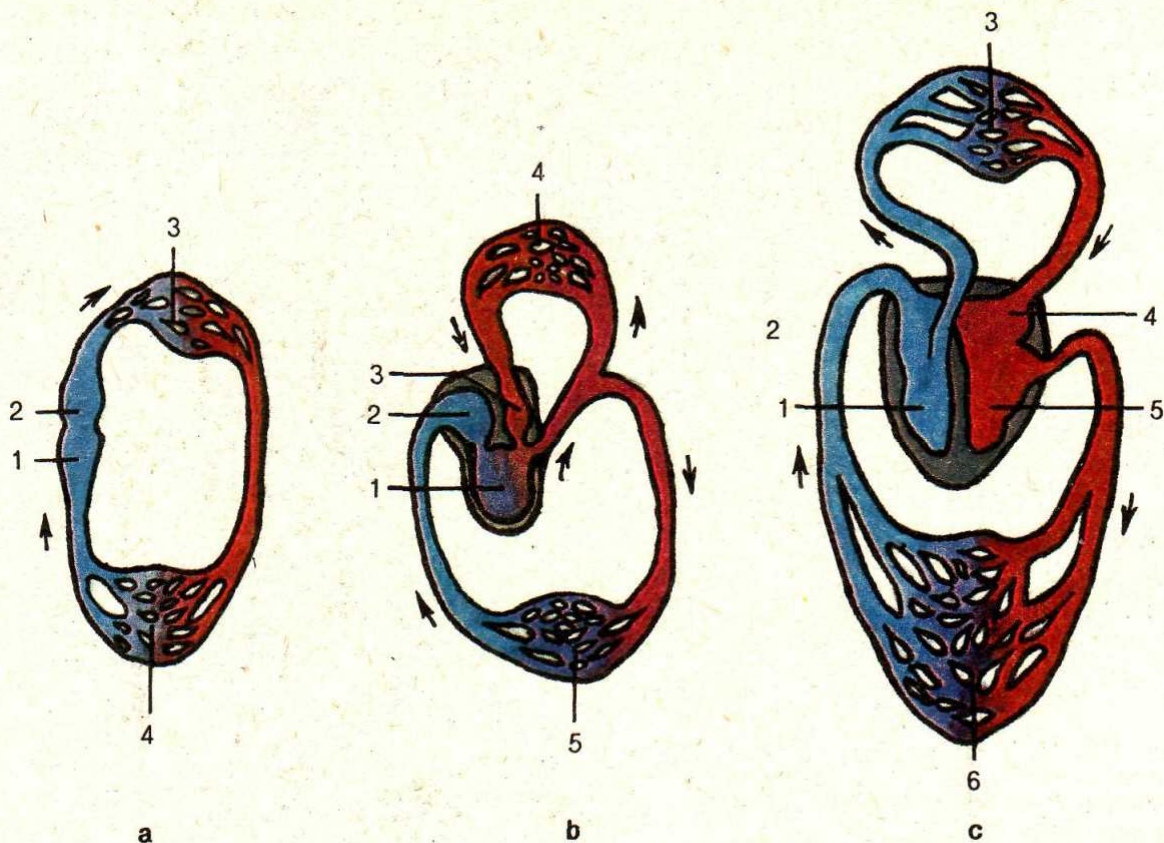


Fig. 155. Schema transformării circulațiilor sangvine și cordului la vertebrate. Săgețile indică direcția torentului sangvin.

a — pești: 1 — ventricul; 2 — atriu; 3 — capilare branhiale; 4 — capilare ale mării circulații; b — amfibieni (broască): 1 — ventricul; 2 — atriu drept; 3 — atriu stâng; 4 — capilarele pulmonare; 5 — capilarele mării circulații; c — mamifer: 1 — ventriculul drept; 2 — atriu drept; 3 — capilare pulmonare; 4 — atriu stâng; 5 — ventriculul stâng; 6 — capilarele mării circulații.

re colectează sânge de la cap, și postcardinale, care transportă sângele din partea posterioară a trunchiului. Venele pre- și postcardinale din dreapta și din stânga, unindu-se în regiunea cordului într-un vas impar, formează venele cardinale comune dreaptă și stângă (ducturile Cuvier), care se varsă în sinusul venos al cordului. Sângele venos de la pereții intestinului se acumulează în vasele ce duc spre ficat. Aici vasele se divizează în capilare, formînd sistemul portal al ficatului. Din ficat sângele se varsă nemijlocit în sinusul venos.

Sângele venos, care la pești se scurge de la coadă, iar la vertebratele terestre (amfibieni, reptile) și de la membrele posterioare, trece prin sistemul portal al rinichilor prezentat printr-un sistem de capilare ale acestui organ. La pești curentul de sânge venos de la rinichi trece prin venele postcardinale, iar la vertebratele terestre — prin vena cavă pos-

terioară (vezi în continuare). La mamifere și om sistemul portal al rinichilor lipsește

Paralel cu venele postcardinale se dezvoltă și venele subcardinale, care primesc sânge de la rinichiul mediu (de la mezonefros). Fiecare din venele subcardinale se varsă în venă postcardinală. Pe măsura evoluției mezonefrosul, iar odată cu el și venele subcardinale la majoritatea vertebratelor terestre, spre deosebire de pești și amfibieni, aceste vene au fost substituite de un vas venos impar numit vena cavă posterioară, ce colectează sânge din partea posterioară a trunchiului. Vena cavă posterioară la început se varsă nemijlocit în sinusul venos, însă în procesul evoluției din cauza reducerii esențiale a acestui sinus orificiul venei cave posterioare s-a strămutat în atriu drept. Vena abdominală pară la mamifere constituie doar o formațiune embrională, care pun



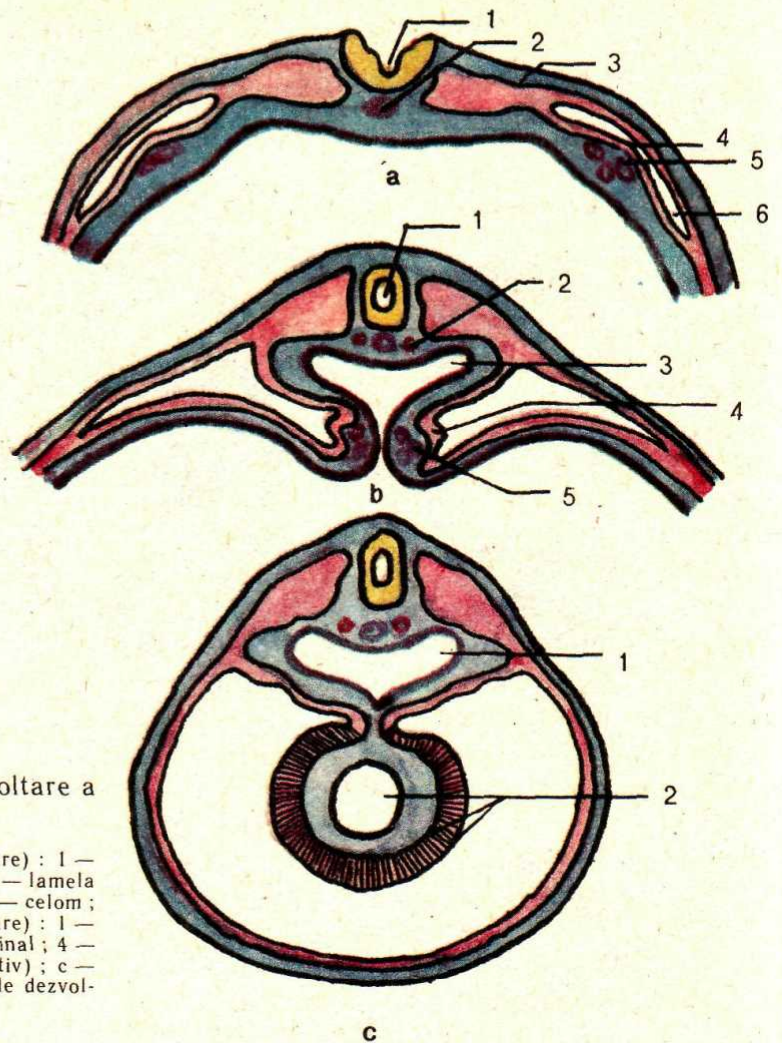


Fig. 156. Schema stadiilor inițiale de dezvoltare a cordului la embrionul uman.

a — stadiul de trei somite (ziua a 17-ea de dezvoltare) : 1 — șanțul nervos, 2 — coarda ; 3 — somită (primitivă) ; 4 — lamela mioepicardială ; 5 — recesul endocardial (primitiv) ; 6 — celom ;  
 b — stadiul de 4—6 somite (ziua a 18-ea de dezvoltare) : 1 — tubul neural ; 2 — aorta dorsală ; 3 — jgheabul intestinal ; 4 — lamelă mioepicardială ; 5 — reces endocardial (primitiv) ;  
 c — stadiul de 7—9 somite (în zilele a 19-ea — a 20-ea de dezvoltare) : 1 — intestin cefalic ; 2 — cord tubular simplu.

începutul venelor ombilicale ale fătului. Sinusul lor venos se reduce definitiv. Vestigiile venelor postcardiale și mai ales subcardiale reduse, la mamifere se transformă în partea dreaptă în vena impară, *v. azygos*, care se varsă în vena cardinală comună dreaptă, iar în stînga — în vena semiimpară, *v. hemiazygos*, care se varsă în vena cardinală comună stîngă. Ca și la om venele impară și semiimpară comportă anastomoze transversale de calibru mare. Datorită apariției acestei anastomoze curentul de sînge din vena semiimpară (de la pereții jumătății stîngi a trunchiului) nimereste în vena impară, apoi în vena cardinală comună dreaptă; unirea venei semiimpare cu vena cardinală comună stîngă dispăre.

Pe parcursul evoluției porțiunea proximală a venei precardinale drepte și vena cardinală comună dreaptă se transformă în vena cavă anterioară

dreaptă, iar vasele analoage din partea stîngă — în vena cavă anterioară stîngă. În legătură cu acest fapt orificiul venei impare se strămută în vena cavă anterioară dreaptă. Din afluențele venelor precardinale din dreapta și din stînga se formează venele jugulare drepte și stîngi și venele subclaviculare drepte și stîngi. La unele mamifere vena cavă anterioară mai este încă pară, însă la majoritatea lor, ca și la om, între venele cave anterioare se formează o anastomoză transversală (vena brahiocefalică stîngă), prin care sîngele de la jumătatea stîngă a capului și gîtului și de la membrul stîng anterior (la om — superior) se îndreaptă în vena cavă dreaptă anterioară (la om — superioară). Vena cavă anterioară (superioară) stîngă își pierde traficul, cea mai mare parte a venei cardinale comune stîngi de asemenea se reduce,



iar din porțiunea ei rămasă se formează sinusul venos al cordului, care comunică cu atriul drept. Acesta colectează sângele exclusiv de la pereții cordului.

### Cordul uman în ontogeneză

Cordul se dezvoltă din mezoderm sub formă de primordiu par la stadiul de 1—3 somite (aproximativ în a 17-a zi de dezvoltare a embrionului) (fig. 156). Din acest primordiu par se formează **cordul tubular simplu**, *cor tubuläre simplex (LNE)*<sup>1</sup>, care e situat în regiunea cervicală. Anterior, el trece în bulbul primitiv al cordului, *bulbus cordic primitivus*, iar posterior — în sinusul venos, *sinus venosus*, dilatat. Extremitatea anterioară (cefalică) a cordului tubular simplu, se numește arterială, iar cea posterioară — venoasă. Compartimentul mediu al cordului tubular spre deosebire de compartimentele cranial și caudal, (fixate pe peretele posterior al corpului embrionului prin vestigiile mezoului dorsal al cordului, care se reduce), cresc intens în lungime, din care cauză se incurbează sub formă de ansă în sens ventral (pe plan sagital). Virful acestui arc constituie viitorul apex al cordului. Porțiunea inferioară (caudală) a ansei reprezintă compartimentul venos al cordului, iar cea superioară (cranială) — compartimentul arterial.

Din cauza că compartimentul mediu al cordului tubular continuă să crească intens în lungime, cordul tubular simplu din aspectul lui de ansă, se incurbează contrar ácelor de ceasornic în formă de S și se transformă în **cord sigmoid**, *cor sygmoideum* (fig. 157). Atriul și sinusul venos puternic redus la această etapă sînt plasate în porțiunea descendentă a cordului sigmoid, ventriculul — în porțiunea lui anterioară convexă, iar bulbul — în porțiunea ascendentă. Pe fața externă a cordului sigmoid apare șanțul atrioventricular (viitoarea brazdă coronară a cordului definitiv) și șanțul bulboventricular, care dispăre după confluența bulbului cu trunchiul arterial.

Atriul comunică cu ventriculul printr-un canal atrioventricular, *canalis atrioventricularis*, îngust, (auricular). În pereții lui apar intumescențele ventrală și dorsală care sînt torusurile endocardiale atrioventriculare, *tórus endocardiális atrioventriculäre*, din care apoi, la limita dintre camerele cordului se dezvoltă valvele bi-și tricuspide. Locul de trecere a ventriculului în bulbul primitiv al cordului se îngustează, formînd orificiul bulboventricular, *óstium bulboventriculäre*.

Atriul comun crește rapid, cuprinde posterior trunchiul arterial, *trúncus arteriósus* (care la acest timp vine în confluență cu bulbul primitiv al cordului), anterior și bilateral de care se văd două proeminente ce constituie primordiile auriculelor drept și stîng. În orificiul trunchiului arterial se formează 4 torusuri endocardiale (*tórus endocardiális*), care mai apoi se transformă în valvulele semilunare de la începutul aortei și trunchiului pulmonar.

În a 4-a săptămînă pe fața superoposterioară internă a atriului comun apare septul primar (interatrial), *septum primum*, care crește în direcția canalului atrioventricular și separă atriul comun în atriul drept și atriul stîng. Însă această separare nu este definitivă deoarece în sept persistă un orificiu primar larg (interatrial), *forámen (interatriále) primum*. În dreapta de septul primar din partea feței interne a peretelui superoposterior al atriului crește septul (interventricular) secundar, *septum secundum*, care concrește cu cel primar, separînd definitiv atriul drept de cel stîng. Partea cranială a acestui sept perforează curînd, formînd orificiul interatrial secundar, *foramen (interatriále) secundum*. Mica circulație (pulmonară) a sîngelui la embrion nu funcționează și atriul stîng nu primește sânge de la plămîni. Prin urmare, unicul loc de aferență a sîngelui prin vasele sangvine în cordul embrionului este atriul drept. Prezența orificiului interatrial secundar asigură posibilitatea trecerii unei părți de sânge din atriul

<sup>1</sup> Nomina Embryologică (Leningrad, 1970).



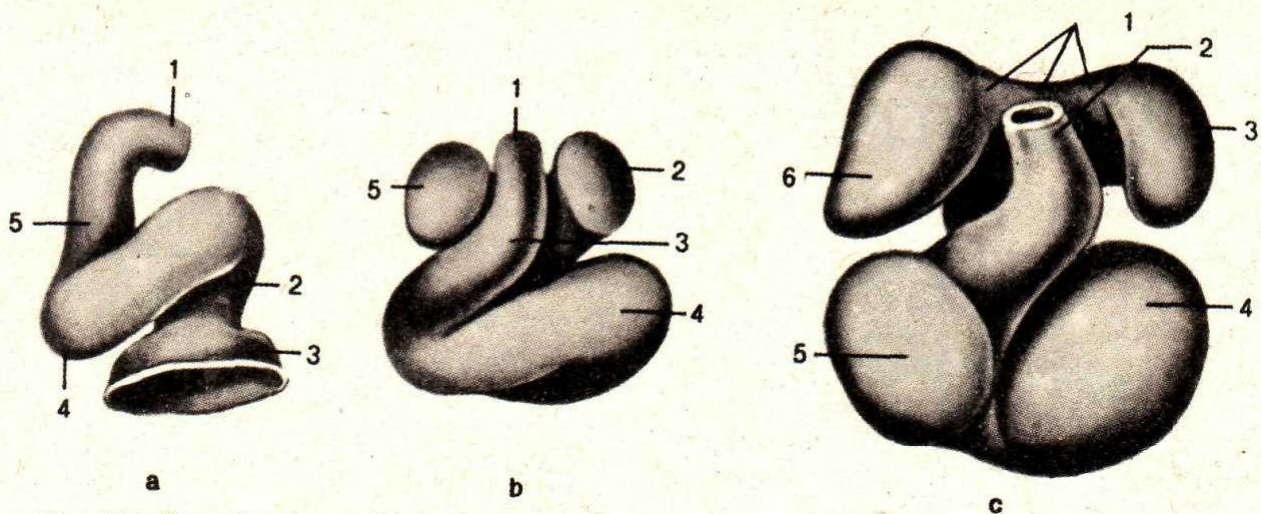


Fig. 157. Dezvoltarea cordului uman.

a — cordul unui embrion de 3 săptămâni: 1 — trunchi arterial; 2 — atriu (primitiv); 3 — sinus venos; 4 — ventricul (primitiv); 5 — bulb al cordului; b — cord la embrionul de 4 săptămâni: 1 — trunchi arterial; 2 — auricul stîng; 3 — bulb al cordului; 4 — ventricul stîng; 5 — auricul drept; c — cord al unui embrion de 5 săptămâni: 1 — atriu; 2 — trunchi arterial; 3 — auricul stîng; 4 — ventricul stîng; 5 — ventricul drept; 6 — auricul drept.

drept în cel stîng în cantitate suficientă pentru dezvoltarea normală a camerelor stîngi ale cordului. La începutul săptămîinii a 8-a de dezvoltare intrauterină în compartimentul inferoposterior al ventriculului apare un pli de formă semilunară. El crește anterosuperior spre torusurile endocardiale ale canalului atrio-ventricular și treptat separă definitiv ventriculul stîng de cel drept formînd septul interventricular. În același timp în trunchiul arterial apar două pliuri longitudinale care cresc în plan sagital unul spre altul și în sens inferior spre septul interventricular. Unindu-se aceste pliuri formează un sept care separă partea ascendentă a aortei de trunchiul pulmonar. De pe urma acestui fapt cele 4 torusuri endocardiale ale orificiului trunchiului arterial se împart și se transformă în 6 valvule semilunare (cîte 3 în fiecare vas); în aortă — posterioară dreaptă și stîngă, în trunchiul pulmonar — anterioară, drept și stîng.

După apariția septurilor interventricular și aortopulmonar la embrionul uman se constituie un cord cu 4 camere, *cor quadricameratum*. Orificiul oval mic, *foramen ovale*, (fostul orificiu interatrial secundar), prin care atriu drept comunică cu cel stîng, se închide abea după naștere, adică atunci cînd începe să funcționeze mica circulație (pulmonară) a sîngelui. Si-

nusul venos al cordului se îngustează transformîndu-se împreună cu vena cardiacă comună stîngă involutivă în sinusul coronar al cordului care se varsă în atriu drept.

#### **Anomalii în dezvoltarea cordului**

Dezvoltarea cordului fiind un proces foarte complicat, pe parcurs pot interveni anomalii congenitale, care provoacă tulburări în funcția cordului. Ca regulă, anomaliile apar de pe urma formării incorecte a cordului în perioada dezvoltării intrauterine; ele sînt mai frecvente în jumătatea dreaptă a cordului. Printre acestea se înregistrează mai frecvent următoarele: defect al septului interatrial (mai rar — interventricular); tulburări în dezvoltarea septului aortopulmonar, care duce la separarea incompletă a trunchiului arterial în partea ascendentă a aortei și trunchiul pulmonar, uneori la stenoză sau obliterarea completă (atresie) a trunchiului pulmonar, ceea ce are efecte brutale asupra circulației sangvine la făt și generează serioase anomalii de dezvoltare; neconcreșterea conductului arterial (Botallo) dintre aortă și trunchiul pulmonar. La un singur individ uneori se observă trei și chiar patru defecte combinate (numite triada sau tetrada Fallo): de exemplu, stenoză trunchiului pulmonar, formarea arcului



aortal spre dreapta în loc de stînga (dextrapozitia aortei), obliterarea incompletă a septului interventricular și hipertrofia ventriculului drept. Se întîlnesc de asemenea anomalii în dezvoltarea valvelor bicuspide, tricuspide și semilunare de pe urma dezvoltării anormale a torusurilor endocardiale. Drept cauze ale malformațiilor în dezvoltarea cordului (ca și altor organe) se consideră în primul rînd efectele agenților nocivi asupra organismului părinților și în special asupra organismului mamei la etapele timpurii ale sarcinii (alcoolul, nicotină, stupefiante, unele boli infecțioase etc.).

### **Vasele sangvine ale omului în ontogeneză**

**Dezvoltarea arterelor.** În săptămîna a 3-a de dezvoltare a embrionului de la trunchiul arterial al cordului deviază două **aorte ventrale**. Cu ajutorul celor 6 perechi de **arcuri aortale**, *arcs aortici I—VI (LNE)*, sau artere branhiiale, acestea se unesc cu porțiunile inițiale ale aortelor dorsale dreaptă și stîngă. De la aortele dorsale deviază trei grupuri de artere: *arterele intersegmentare dorsale, aa. intersegmentales dorsales, arterele segmentare laterale, aa. segmentales laterales, și arterele segmentare ventrale, aa. segmentales ventrales.*

Simultan cu dezvoltarea cordului și sistemului sangvin are loc dezvoltarea encefalului, viscerelor și membrilor, ceea ce impune restructurarea patului sangvin în general și a arterelor în special. Arcurile aortale I, II și V trec curînd în involuție, deci rolul principal în formarea arterelor capului, gîtului și cavității toracice revine arcurilor aortale III, IV și VI, precum și porțiunilor drepte și stîngi ale aortelor ventrale și dorsale. Porțiunea anterioară a fiecărei aorte ventrale (de la I la III) a arcului aortal se transformă în artera carotidă internă, iar fiecare arc aortal III și porțiunea anterioară a aortei dorsale aflată în legătură cu encefalul se transformă în artera carotidă internă. Porțiunea aortei dorsale între arcurile aortale III și IV se reduce, iar segmentul respectiv al aortei ventrale se transformă în artera

carotidă comună. Spre deosebire de perechea III de arcuri aortale, din care din dreapta și din stînga se formează arterele omonime, transformările care se produc în arcurile aortale IV din dreapta și din stînga, sînt diferite: arcul IV din stînga, diametrul căruia sporește considerabil, se transformă în arc al aortei definitive, unind partea ascendentă a aortei cu aorta dorsală stîngă. De pe urma acestui fapt artera dorsală stîngă se transformă în partea ascendentă a aortei, iar aorta dorsală dreaptă (posterior de arcul aortal IV din dreapta) se reduce, arcul IV aortal din dreapta devine porțiunea proximală a arterei subclaviculare, iar porțiunea aortei ventrale drepte (între arcurile III și IV aortale din dreapta), de la care aceasta deviază, se transformă în trunchiul brahiocefalic scurt; în acest mod drept ramuri ale trunchiului brahiocefalic devin artera carotidă comună dreaptă și artera subclaviculară dreaptă. Artera subclaviculară stîngă se dezvoltă nu din arcurile aortale, ci ca derivat al uneia din arterele dorsale intersegmentare, ca ramură a aortei dorsale din stînga. În urma acestor transformări de la arcul aortal definitiv deviază trunchiul brahiocefalic, artera carotidă comună și artera subclaviculară din stînga.

Perechea VI de arcuri aortale, după separarea ei de la trunchiul arterial pentru a forma partea ascendentă a aortei și trunchiul pulmonar (vezi „Dezvoltarea cordului“), menține legătura cu trunchiul pulmonar, adică se prezintă ca niște ramuri ale acestuia. Ambele arcuri VI cedează ramuri fine (viitoare artere pulmonare) spre plămîni și după aceasta arcul VI din dreapta pierde legătura cu aorta dorsală, iar porțiunea lui distală se reduce definitiv. Arcul VI aortal din stînga menține legătura cu aorta dorsală din stînga în forma unui conduct arterial larg (Botallo) prin care la făt sîngele din trunchiul pulmonar trece în aortă; după naștere traficul prin acest conduct încetează, iar însuși conductul se transformă în ligament arterial.

Arterele dorsale intersegmentare au de suferit următoarele transformări: fiecare din ele la rîndul ei se bifurcă în două



ramuri: dorsală și ventrală. În regiunea gâtului și capului din aceste ramuri dorsale se formează artera vertebrală, ceva mai cranial — artera bazilară și ramurile ei; în regiunea trunchiului ele se transformă în arterele intercostale și lombare, care irigă pereții corpului. Din ramurile lor ventrale se formează artera subclaviculară stângă și porțiunea distală a arterei subclaviculare drepte. Artera subclaviculară în procesul de dezvoltare a membrilor superioare avansează în ele și, fiecare, se numește arteră axială a membrului superior, *a. axialis membri superioris*, vestigiile căreia la omul matur le constituie artera interosoasă comună a antebrațului. Caracterul segmentar al primordiilor arterelor laterale și ventrale segmentare se pierde pe măsura dezvoltării. Din arterele segmentare laterale se formează arterele pare diafragmatică, renală, suprarenală și testiculară (ovariană). Din arterele segmentare ventrale se formează arterele viteline, ce constituie bază derivativă pentru arterele impare care irigă organele cavității abdominale: trunchiul celiac, arterele mezenterice superioară și inferioară. Arterele segmentare ventrale dispuse caudal se transformă în arterele ombilicale dreaptă și stângă; de la începutul fiecăreia din ele deviază artera axială a membrului inferior, *a. axialis membri inferioris*. În continuare ea trece în involuție și la omul matur persistă sub formă de arteră fibulară subțire și sub forma unei artere deosebit de subțiri care însoțește nervul sciatic. De pe urma dezvoltării organelor din micul bazin și mai ales creșterii intensive a membrilor inferioare, începe dezvoltarea vertiginoasă a arterelor iliace (comună, externă și internă). În cadrul acestor transformări artera ombilicală devine o ramură a arterei iliace interne, iar artera iliacă externă ca vas magistral continuă în membrul inferior formând arterele femurală, poplitee și tibială posterioară.

**Dezvoltarea venelor.** Venele corpului embrionului își formează primordiile în a 4-a săptămână sub formă de trunchiuri pare situate pe ambele laturi ale corpului (în poziție ventrală de la aortele dorsale). Venele regiunii anterioare

a corpului se numesc **precardinale** (cardinale anterioare), iar în regiunea posterioară a corpului — **postcardinale** (cardinale posterioare). Și unele și celelalte din ambele părți ale corpului se varsă în **vene cardinale comune** dreapta și stângă (în conductele Cuvier), iar acestea din urmă — în **sinusul venos al cordului**.

Transformările ulterioare la care sînt supuse venele extraembrionale și venele corpului embrionului sînt impuse de dezvoltarea cordului, de involuția sinusului venos al acestuia, precum și de dezvoltarea viscerelor și membrilor. Dat fiind faptul, că pe traiectul **venelor vitelino-mezenterice** se dezvoltă ficatul, acestea nu numai că devin o parte constituantă a sistemului lui portal, ci și participă la formarea venei porte. Odată cu aceasta din vena comună eferentă a ficatului, care se formează de pe urma confluenței porțiunilor proximale ale venelor vitelinomezenterice la ieșirea lor din ficat, se dezvoltă partea hepatică a venei cave inferioare.

**Vena ombilicală stângă** (dreapta se reduce curînd) prin numeroase anastomoze se unește cu sistemul portal al ficatului. Una din aceste anastomoze se transformă într-un conduct venos larg, care unește vena ombilicală nemijlocit cu venele hepatice în locul de scurgere a lor în vena cavă inferioară (vezi „Circulația sangvină la făt“). După naștere vestigiul acestui conduct constituie ligamentul venos al ficatului.

**Venele cave superioară și inferioară**, principalele în corpul uman, se dezvoltă de pe urma restructurării venelor pre- și postcardinale și formării unor vene noi. Din anastomoza dintre venele precardinale se dezvoltă vena brahiocefalică stângă, care transportă sînge venos în vena precardinală dreaptă. Aceasta (posterior de anastomoza numită) împreună cu vena cardinală comună dreaptă se transformă în vena cavă superioară. Dezvoltarea venei cave inferioare se află în raport nemijlocit cu dezvoltarea mezonefrosului și venelor acestuia (sub- și supracardinale), precum, și cu dezvoltarea anastomozelor dintre ele, reciproc, și cu venele postcardinale. Prezența acestor anastomoze duce la di-