

Celulele neuroendocrine se află în dependență strictă și nemijlocită de impulsurile nervoase directe, care ajung la ele prin nervii simpatici și parasimpatici, dar nu reacționează la tropinele hormonilor hipofizari. Hipofizectomia nu influențează asupra stării și activității acestor celule.

În organism se întâlnesc, de asemenea, celule hormonoproducătoare izolate sau îngrămădiri de asemenea celule, care nu au origine neuroblastică, ci aparțin de alte țesuturi. Acestea sînt glandulocitele testiculului, ce elaborează hormonul testosteron, și celulele stratului granular al foliculilor ovarului, care produc estrogeni și progesteron. Celulele date nu produc hormoni proteici, ci hormoni steroizi și se activează cu gonadotropine adenohipofizare. Deosebirea principală a celulelor acestui grup de celulele neuroendocrine din seria A.P.U.D. constă în faptul că ele nu au proprietatea de a decarboxila aminoacizii și a produce neuroamine.

Capitolul XVIII SISTEMUL DIGESTIV

Sistemul digestiv uman constă din *tubul digestiv* și din glandele situate în afara peretelui lui (glandele salivare, ficatul, pancreasul); secreția acestor glande participă la procesul digestiei. **Digestie** se numesc procesele de transformare chimică și mecanică a hranei cu absorbirea ulterioară a produselor descompunerii ei, ce au loc succesiv în diferite segmente ale tubului digestiv. Aparatul digestiv, ca sistem biologic deschis, are o mare importanță pentru organismul uman — prin intermediul lui se efectuează pătrunderea substanțelor care asigură organismul cu energia necesară și cu materialele de construcție pentru restabilirea structurilor ce se distrug și pier permanent.

În sistemul digestiv distingem convențional trei segmente principale: anterior, mediu și posterior. Segmentul anterior include cavitatea bucală cu toate componentele structurale, faringele și esofagul. În partea anterioară are loc mai ales dezintegrarea mecanică a hranei. Segmentul mediu constă din stomac, intestinul subțire și cel gros, ficat și pancreas. Aici se realizează îndeosebi descompunerea chimică a hranei, absorbția produselor descompunerii ei și formarea materiilor fecale. Segmentul posterior se constituie din partea caudală a rectului și asigură funcția de evacuare a rămășițelor de hrană nedigerată din tubul digestiv.

Pentru a înțelege structura histologică și histofiziologia diverselor părți ale sistemului digestiv, e necesar la început să ne familiarizăm cu particularitățile histogenezei și cu principiile generale ale structurii tubului digestiv.

Histogeneza. Învelișul epitelial și glandele tubului digestiv se dezvoltă din entoderm și ectoderm. Din entoderm derivă epiteliul unistratificat prismatic al tunicii mucoase din stomac, intestinul subțire și aproape întreg intestinul gros, de asemenea parenchimul glandular al ficatului și al pancreasului. Din ectodermul excavațiilor bucală și anală ale embrionului se formează epiteliul pluristratificat pavimentos al

cavității bucale, glandelor salivare și porțiunii caudale a rectului. Mezenchimul este sursa de dezvoltare a vaselor și țesutului conjunctiv. Din foița viscerală a splancnotomului se dezvoltă epiteliul unistratificat pavimentos (mezoteliul) al tunicii seroase — foiței viscerale a peritoneului.

STRUCTURA MICROSCOPICĂ A TUBULUI DIGESTIV (PLAN GENERAL)

Fiecare segment al tubului digestiv constă din *tunica mucoasă* (tunica mucosa), *lâma submucoasă* (tela submucosa), *tunica musculară* (tunica muscularis) și *tunica externă*, care e prezentată sau de *tunica seroasă* (tunica serosa), sau de *tunica adventițială* (tunica adventitia) (des. 187).

Tunica mucoasă. A fost numită așa pentru că suprafața ei este umectată încontinuu de mucozitatea eliminată de glande. Tunica aceasta constă de obicei din trei lame: epiteliul, lama proprie (corionul) a mucoasei (lamina propria mucosae) și lama musculară a mucoasei (lamina muscularis mucosae) (des. 187).

Epiteliul în segmentele anterior și posterior al tubului digestiv este pluristratificat pavimentos, iar în cel mijlociu — unistratificat prismatic. Glandele sînt situate sau intraepitelial (de exemplu, celulele caliciforme din intestin), sau exoepitelial în lama proprie a mucoasei (esofagul, stomacul) și în lama submucoasă (esofagul, duodenum), sau în afara tubului digestiv (ficatul, pancreasul).

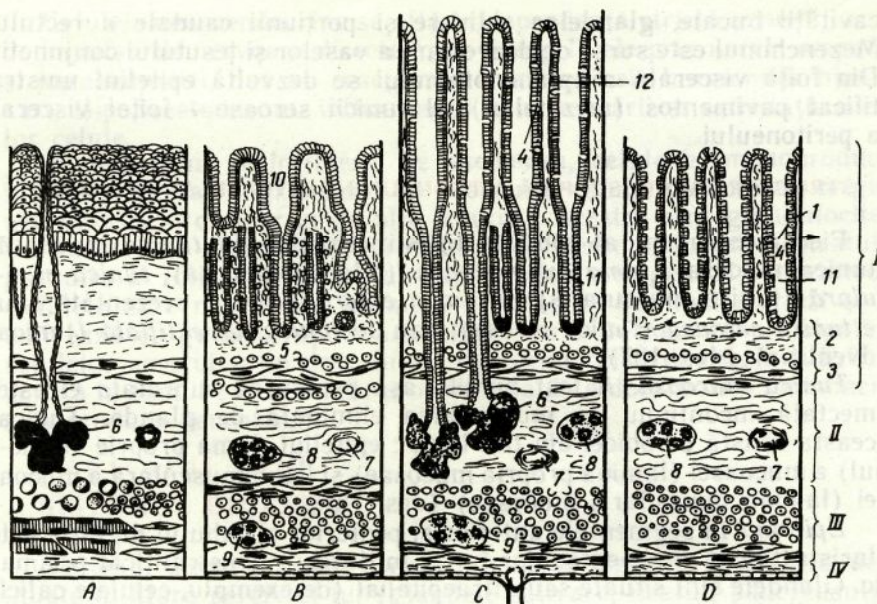
Lama proprie a tunicii mucoase se află sub epiteliu, e separată de el prin membrana bazală și e prezentată de un țesut conjunctiv fibros lax. Aici se află vase sanguine și limfatice, elemente nervoase, aglomerări de țesut limfoid. În unele segmente (esofag, stomac) se pot situa glande simple.

Lama musculară a mucoasei este situată la limita cu lamă, submucoasă și constă din 1—3 straturi formate de celule musculare netede. În unele segmente (limba, gingiile) celulele musculare netede lipsesc.

Relieful tunicii mucoase nu este omogen pe tot parcursul tubului digestiv. Suprafața ei poate fi netedă (buzele, obrații), poate forma adîncituri (foveolele gastrice, criptele intestinale), plici (în toate segmentele), vilozități (intestinul subțire).

Lama submucoasă constă din țesut conjunctiv fibros lax. Prezența lamei submucoase asigură mobilitatea tunicii mucoase și formarea plicilor. În submucoasă sînt prezente plexuri de vase sanguine și limfatice, aglomerări de țesut limfoid și plexul nervos submucos (plexus submucosus). În unele segmente (esofag, duoden) sînt situate glande.

Tunica musculară. Constă, de regulă, din două straturi musculare — intern circular și extern longitudinal. La nivelul segmentelor anterior și posterior ale tubului digestiv țesutul muscular în special este striat, iar la nivelul segmentului mijlociu — neted. Straturile musculare sînt separate de țesutul conjunctiv, în care se află vase sanguine și limfatice, plexul nervos intermuscular (plexus nervorum in-



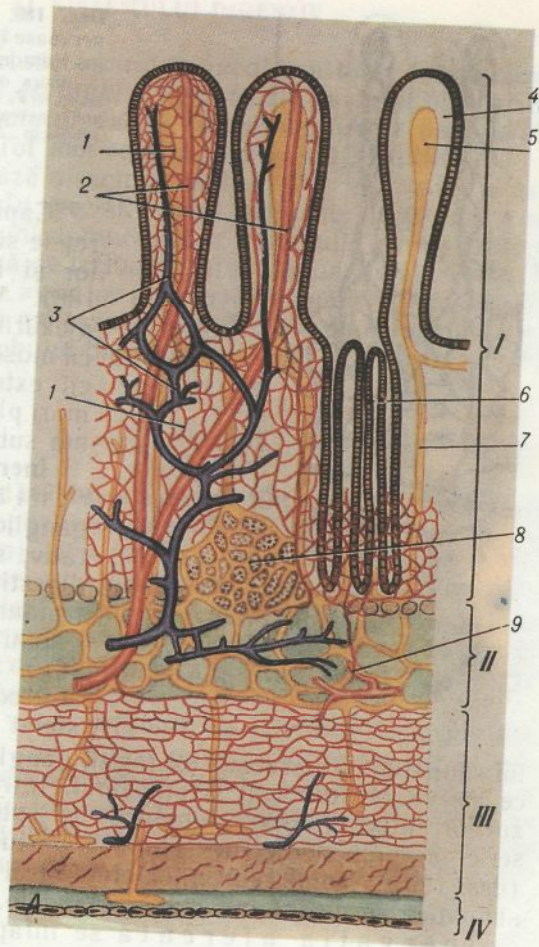
Des. 187. Planul general al structurii tubului digestiv.

A — esofagul ; B — stomacul ; C — intestinul subțire ; D — intestinul gros. I — tunica mucoasă ; II — lama submucoasă ; III — tunica musculară ; IV — tunica seroasă (adventițială) ; 1 — epiteliul tunicii mucoase ; 2 — lama proprie a tunicii mucoase ; 3 — lama musculară a tunicii mucoase ; 4 — exocrinocitul caliciform ; 5 — glande în lama proprie a tunicii mucoase ; 6 — glande situate în lama submucoasă ; 7 — plexurile sanguine ; 8 — plexul nervos submucos ; 9 — plexul nervos intermuscular ; 10 — foveolele gastrice ; 11 — cripte ; 12 — vilozități.

termuscularis). Contractiile tunicii musculare contribuie la amestecarea și propulsarea hranei în procesul digestiei.

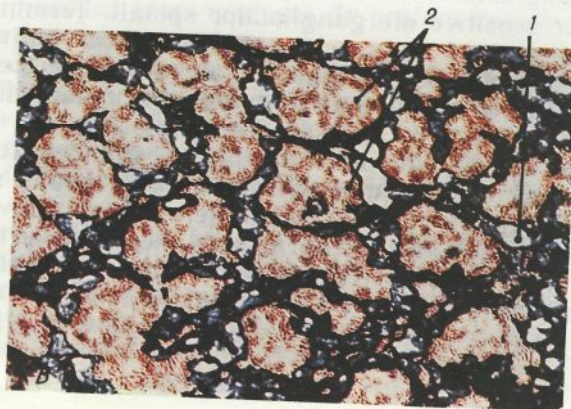
Tunica seroasă. Cea mai mare parte a tubului digestiv e acoperită de tunica seroasă — foiața viscerală a peritoneului. Peritoneul constă dintr-o bază de țesut conjunctiv, în care sînt amplasate vasele și elementele nervoase, și e acoperită de mezoteliu. La nivelul unor segmente (esofagului, o parte a rectului) tunica seroasă lipsește. În aceste locuri tubul digestiv este acoperit la exterior de tunica adventițială, care constă numai din țesut conjunctiv.

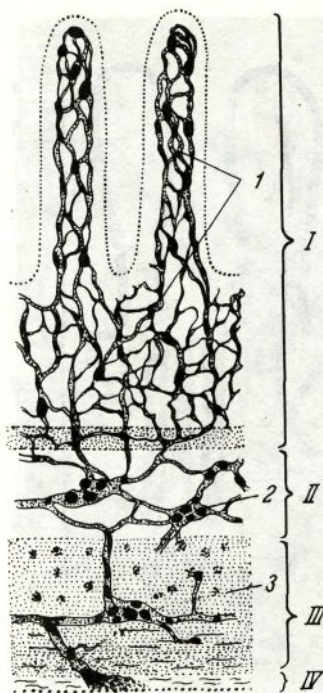
Vascularizația. Peretele tubului digestiv pe tot parcursul e înzestrat abundent cu vase sanguine și limfatice (des. 188, A, B). În lama submucoasă arterele formează plexuri masive, care sînt strîns legate cu plexurile arteriale situate în lama proprie a tunicii mucoase. În intestinul subțire plexurile arteriale se formează de asemenea și în tunica musculară. Rețelele de capilare sanguine sînt situate sub epiteliul tunicii mucoase, în jurul glandelor, criptelor, foveolelor gastrice, înăuntrul vilozităților, papilelor limbii și în straturile musculare. Și venele formează plexuri în tunica mucoasă și în lama submucoasă. Existența anastomozelor arteriolovenulare asigură reglarea afluxului de sînge în diferite regiuni ale tubului digestiv în dependență de faza digestiei.



Des. 188. Schema vascularizării peretelui tubului digestiv (des. N. A. Iurina, L. S. Rumeanțeva).

A — amplasarea vaselor sanguine și limfatice în peretele tubului digestiv (pe exemplul intestinului subțire); I — tunica mucoasă; II — lama submucoasă; III — tunica musculară; 1 — capilarele sanguine; 2 — arterele; 3 — venele; 4 — vilozitate intestinală; 5 — capilar limfatic; 6 — glandă intestinală (criptă); 7 — vas limfatic; 8 — nodul limfatic; 9 — plexurile sanguine în lama submucoasă. B — capilarele limfatice ale tunicii mucoase la om (preparatul V. S. Revazova); 1 — capilarele limfatice; 2 — glandele stomacului; injectarea masei albastre a lui Herot.





Des. 189. Schema amplasării elementelor nervoase în peretele intestinului subțire (după Ramon-și-Cajal).

I — tunica mucoasă; II — submucoasă; III — tunica musculară; IV — tunica seroasă; 1 — ramificarea fibrelor nervoase în tunica mucoasă; 2 — plexul nervos submucos; 3 — plexul nervos intramuscular.

Capilarele limfatice formează rețele sub epiteliu, în jurul glandelor și în tunica musculară (des. 188). Vasele limfatice formează plexurile lamei submucoase și tunicii musculare, iar uneori și ale tunicii externe (esofagul). Cele mai mari plexuri sanguine se află în lama submucoasă.

Inervația. Inervația eferentă este asigurată de către ganglionii sistemului nervos vegetativ, situați sau în afara tubului digestiv (ganglionii simpatici extramurali), sau în peretele lui (ganglionii parasimpatici intramurali) (des. 189). Ganglionii extramurali sînt considerați: cervical superior, stelat și alți ganglionii ai lanțului simpatic, ce inervează esofagul, ganglionii plexului solar și ai celui ce inervează stomacul și intestinul. Intramurali sînt ganglionii plexurilor intermuscular, submucos și subseros, sau adventițial. Descrierea componenței neuronale a plexurilor este dată în cap. XIII (des. 125). Axonii neuronilor eferenți ai plexurilor simpatic și parasimpatic inervează mușchii și glandele.

Inervația aferentă se înfăptuiește de către terminațiile dendritelor celulelor nervoase senzitive, care se află în componența ganglionilor intramurali, și de către terminațiile dendritelor celulelor senzitive ale ganglionilor spinali. Terminațiile nervoase senzitive se situează în mușchi, epiteliu, țesutul conjunctiv fibros lax și ganglionii nervoși. Terminațiile aferente în peretele tubului digestiv pot fi polivalente, adică să inerveze concomitent diferite țesuturi — muscular, conjunctiv, precum și vasele sanguine.

In epitelium tunicii mucoase și glandele tuturor segmentelor sistemului digestiv (mai ales în partea lui medie) se află celulele endocrine izolate. Substanțele biologice active eliminate de ele — neurotransmițători și hormoni — exercită o acțiune locală, ce reglează funcția glandelor și mușchilor netezi ai vaselor, precum și o influență generală asupra organismului (des. 211).

SEGMENTUL ANTERIOR AL SISTEMULUI DIGESTIV

Segmentul anterior include *cavitatea bucală* cu toate formațiunile ei structurale, *faringele* și *esofagul*. Derivate ale cavității bucale sînt *buzele*, *obrajii*, *gingiile*, *palatul dur* și *cel moale*, *limba*, *amigdalele*, *glandele salivare*, *dinții*. Tot aici se află și organul *gustativ*.

Funcția *mecanică* de bază a segmentului anterior determină și particularitățile structurii lui. În special, pentru segmentul anterior e caracteristică prezența în tunica mucoasă a epitelului pluristratificat pavimentos, care protejează de leziuni țesutul conjunctiv subiacent. În afară de aceasta, aici poate avea loc prelucrarea chimică inițială a glucidelor de către amilaza și maltaza salivei. Un șir de organe care țin de segmentul anterior al tubului digestiv participă la asigurarea funcției de protecție.

Cavitatea bucală

Tunica mucoasă a cavității bucale se distinge prin următoarele particularități: prezența epitelului pluristratificat pavimentos (cu grosimea de 180—600 mcm), absența sau dezvoltarea incompletă a lamei musculare a mucoasei și absența pe alocuri a submucoasei. În ultimul caz mucoasa aderă intim la țesuturile subiacente și este situată direct pe mușchi (de exemplu, în limbă) sau pe oase (în gingii și palatul dur). În regiunile de amplasare a țesutului limfoid (amigdalele) tunica mucoasă formează plici.

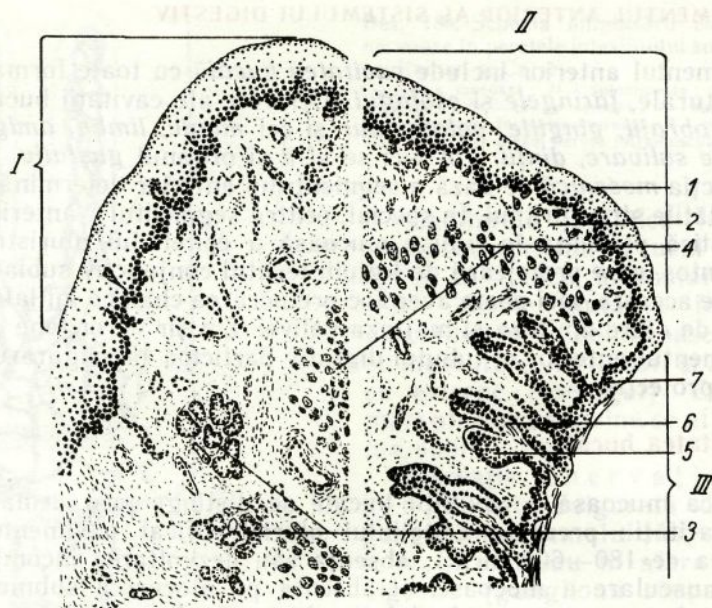
Prezența numeroaselor vase sanguine mici situate la suprafață, care se străvăd prin epiteliu, dau tunicii mucoase o culoare roz specifică. Epiteliul bine umectat lasă să pătrundă în aceste vase numeroase substanțe, ceea ce deseori se folosește în clinică pentru introducerea prin tunica mucoasă a cavității bucale a astfel de medicamente precum nitroglicerina, validolul ș. a.

Buzele

Buzele constau din trei părți: *cutanată* (pars cutanea), *intermediară* (pars intermedia) și *mucoasă* (pars mucosa). În profunzimea buzei este situată musculatura striată (des. 190).

Partea cutanată a buzei are aceeași structură ca și pielea. Ea este acoperită de un epiteliu pluristratificat pavimentos cornificat și este înzestrată cu păr, glande sebacee și sudoripare. Epiteliul acestei părți este situat pe membrana bazală: sub membrană se află țesutul conjunctiv fibros lax, care, formînd papile înalte, pătrunde în epiteliu.

Partea intermediară a buzei constă din două zone: externă (netedă) și internă (viloasă). În zona externă stratul cornos al epitelului se păstrează, dar devine mai fin și transparent. În regiunea aceasta părul lipsește, treptat dispar glandele sudoripare, se mențin doar glandele sebacee, care își deschid canalele la suprafața epitelului. Glandele sebacee sînt mai numeroase în buza superioară, în spe-



Des. 190. Schema structurii microscopice a buzei (după V. G. Eliseev ș. a.)

I — partea mucoasă ; II — partea de tranziție ; III — partea cutanată ; 1 — epiteliu pluristratificat pavimentos ; 2 — lama proprie a mucoasei cu capilare ; 3 — glandele salivare ; 4 — mușchii ; 5 — glandele sebacee ; 6 — foliculul pilos ; 7 — epidermul.

cial în regiunea comisurii bucale. Lama proprie a mucoasei este o continuare a părții conjunctive a pielii, papilele acestuia fiind joase în această zonă. Zona internă la nou-născuți e acoperită de papile epiteliale, numite uneori vilozități. Odată cu creșterea organismului, aceste papile epiteliale se atrofiază treptat și devin puțin vizibile. La adulți epiteliul zonei interne din partea intermediară a buzei e de 3—4 ori mai gros decât în zona externă și e lipsit de stratul cornos. De regulă, în această zonă glandele sebacee absentează. Țesutul conjunctiv fibros lax, situat sub epiteliu, pătrunde în el și formează papile foarte înalte, în care se află numeroase capilare. Sângele, circulând prin ele, se străvede prin epiteliu. Aceasta determină culoarea roșie a buzelor. Papilele conțin un număr enorm de terminații nervoase, fapt ce determină sensibilitatea excesivă a marginii labiale roșii.

Partea mucoasă a buzei este acoperită de epiteliu pluristratificat pavimentos necornificat. Însă în celulele stratului superficial al epiteliului se poate găsi totuși un număr neînsemnat de granule de keratină. Stratul epitelial al părții mucoase a buzei este mult mai gros decât cel al părții cutanate. Lama proprie a tunicii mucoase formează în această regiune papile, dar ele sînt mai joase decât în partea intermediară. Lama musculară a mucoasei lipsește și de aceea mucoasa trece treptat în submucoasă, care aderă direct la musculatura striată.

În submucoasă sînt situate segmentele terminale ale glandelor *labiale salivare* (gll. labiales). Glandele sînt destul de mari, atingînd uneori dimensiunile unui bob de mazăre. După structură acestea sînt glande compuse tubulo-alveolare. Conform caracterului secreției ele sînt de glande mixte proteico-mucoase. Canalele lor excretoare sînt căptușite de epiteliu pluristratificat pavimentos necornificat și se deschid la suprafața buzei.

În submucoasa părții mucoase a buzei sînt situate artere și un plex venos vast, care se răspîndește și în partea roșie a buzei.

Obrajii

Obrajii sînt formațiuni musculare, acoperite din partea exterioară de piele, iar din partea interioară — de tunica mucoasă. În mucoasa obrazilor se disting trei zone : superioară, sau *maxilară* (zona maxilaris), inferioară, sau *mandibulară* (zona mandibularis), și medie, sau *intermediară* (zona intermedia). În tunica mucoasă lipsește lama musculară.

Zonele maxilară și mandibulară ale obrazului au o structură similară cu cea a părții mucoase a buzei. Aici epitelul este pluristratificat pavimentos necornificat, papilele lamei proprii a mucoasei au dimensiuni reduse. În aceste regiuni este bine pronunțată lama submucoasă, în care se află un număr mare de glande salivare jugale (gll. buccales). Cele mai mari dintre ele sînt localizate în regiunea dinților molari (gll. molares). Pe măsura îndepărtării de orificiul bucal glandele se situează în straturile mai profunde, adică în grosimea mușchilor bucali și chiar în afara lor.

Zona medie sau intermediară a obrazului ocupă o regiune cu lățimea de aproximativ 10 mm, care se întinde de la comisura bucală pînă la ramura mandibulei. În perioada embrionară și în decursul primului an de viață a copilului, pe această porțiune se observă vilozități epiteliale similare cu cele din partea de tranziție a buzei. Aici papilele lamei proprii a mucoasei sînt de dimensiuni mari, ca și în partea intermediară a buzei. Glandele salivare lipsesc. Pentru zona intermediară a obrazului este caracteristică prezența unor glande reduse, asemănătoare cu cele din partea intermediară a buzei. Zona intermediară a obrazului, ca și partea intermediară a buzei, constituie zona de contact a pielii cu mucoasa cavității bucale, care se formează ca urmare a concreșterii primordiilor embrionare în timpul formării orificiului bucal.

Tunica mucoasă a obrazului este atașată de țesuturile subiacente prin intermediul submucoasei, în care se situează numeroase vase sanguine și nervi. Tunica musculară a obrazului este formată de mușchiul buccinator, în grosimea căruia se află glandele salivare jugale cu porțiuni secretoare proteico-mucoase și pur mucoase.

Gingiile. Palatul dur

Gingiile sînt acoperite de mucoasă, care aderă intim la periostul maxilarelor superior și inferior. Tunica mucoasă e acoperită de epiteliu pluristratificat pavimentos, care, uneori, poate fi cornificat.

Lama proprie a mucoasei formează papile înalte, care pătrund adânc în epiteliu. Papilele devin mai nivelate în acea parte a gingiei, care se învecinează direct cu dinții. În țesutul conjunctiv al lamei proprii a mucoasei pe alocuri există aglomerări mari de bazofile tisulare (mastocite). Substanța fundamentală are o metacromazie pronunțată, adică conține în structura ei o cantitate considerabilă de glicozaminoglicani. Lama musculară a tunicii mucoase lipsește. În epiteliu se găsesc terminațiuni nervoase libere, iar în lama proprie a mucoasei — terminațiuni nervoase incapsulate și neincapsulate.

Palatul dur constă dintr-o bază osoasă acoperită de tunica mucoasă. Submucoasa lipsește și de aceea mucoasa aderă intim la periost. Tunica mucoasă e acoperită de epiteliu pluristratificat pavimentos necornificat. În regiunea suturii palatului dur epiteliul mucoasei formează uneori îngroșări, care au aspect de cordoane caracteristice.

La nou-născuți ele reprezintă corpusculi epiteliali, constituiți din celule epiteliale dispuse concentric, de dimensiunea unei gămălii de agrafă.

Lama proprie a mucoasei formează papile care proemină în epiteliu. În lama proprie se află fascicule masive de fibre colagene puternic împletite între ele și care se intercalează în periost. Această particularitate structurală a palatului dur se manifestă mai bine în locurile concreșterilor dense ale tunicii mucoase cu osul (de exemplu, regiunea suturii, zona de tranziție în gingie). În restul regiunilor, între lama proprie a mucoasei și periost este situat un strat subțire de țesut adipos ce imită submucoasa din alte părți ale cavității bucale. În porțiunile medii ale palatului dur, între tunica mucoasă și periost sînt dispuse *grupuri de glande salivare palatine* (gll. palatinae). Glandele salivare palatine sînt alveolar-tubulare, ramificate.

Palatul moale. Lueta

Palatul moale și lueta constau dintr-o bază tendono-musculară, acoperită de tunica mucoasă. În palatul moale și luetă se distinge suprafața *oroфаринgiană* (anterioară) și suprafața *rinoфаринgiană* (posteroară). La feteși și nou-născuți limita histologică dintre ele trece aproximativ pe linia răsfrîngerii mucoasei de pe suprafața bucală pe cea nazală, pe stîlpul palatului moale și pe luetă. La adulți această limită se deplasează pe suprafața posteroară (nazală), încît toată lueta se dovedește a fi învelită de tunica mucoasă, caracteristică pentru cavitatea bucală.

Tunica mucoasă a suprafeței bucale a palatului moale și a luetei este acoperită de epiteliu pluristratificat pavimentos necornificat. Lama proprie a mucoasei formează papile înalte și înguste, care pătrund adânc în epiteliu. Sub lama proprie este situat un strat puternic dezvoltat de fibre elastice. Lama musculară a mucoasei lipsește. În continuare urmează submucoasa bine pronunțată, formată din țesut conjunctiv fibrilos lax bogat în elemente adipoase, în care se amplasează glande salivare mucoase. Canalele excretoare ale acestor glande se deschid pe suprafața bucală a palatului moale și a luetei. În

luetă aglomerările de glande se observă și în interiorul lamei musculare. Țesutul muscular striat, care alcătuiește baza luetei, are un șir de particularități. Fibrele lui musculare se ramifică, formînd între ele anastomoze.

Tunica mucoasă a suprafeței nazale a palatului moale e acoperită de epiteliu unistratificat anizomorf ciliat, care conține celule caliciforme. Aici lama proprie a mucoasei este lipsită de papile și e separată de epiteliu prin membrana bazală, bine pronunțată. Pe suprafața epiteliului se deschid glande salivare mici de tip mucos. După lama proprie urmează un strat de fibre elastice. Lama musculară a mucoasei și submucoasa absentează. În locul de tranziție a mucoasei suprafeței bucale a palatului în cea nazală, epitelium devine la început pluristratificat prismatic, iar apoi — anizomorf ciliat.

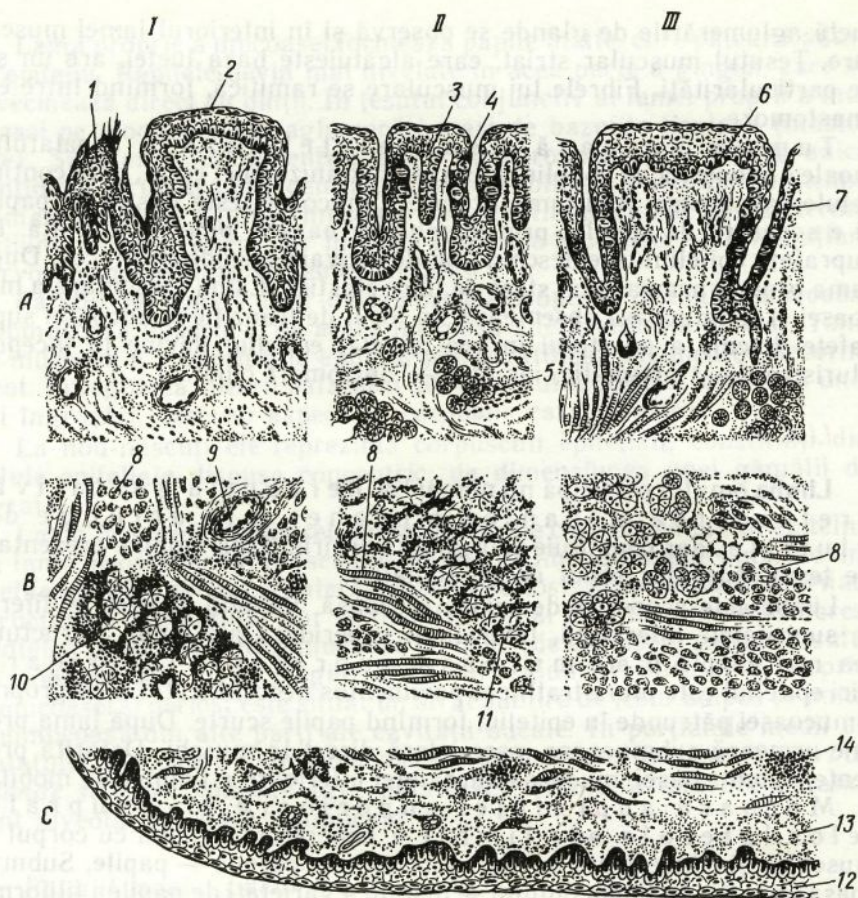
Limba

Limba omului participă nu numai la percepția gustativă, prelucrarea mecanică a hranei și la actul de deglutiție, dar constituie și organul vorbirii. Baza limbii e prezentată de țesut muscular striat de tip somatic.

Limba este acoperită de tunica mucoasă. Relieful acesteia e diferit pe suprafețele inferioară, laterală și superioară ale limbii. Structura cea mai simplă o are mucoasa suprafeței inferioare. Aici epitelium este pluristratificat pavimentos necornificat. Lama proprie a mucoasei pătrunde în epitelium, formînd papile scurte. După lama proprie urmează submucoasa, care aderă direct la mușchi. Datorită prezenței submucoasei, mucoasa suprafeței inferioare a limbii este mobilă.

Mucoasa suprafeței superioare și a suprafețelor laterale ale limbii e concrescută imobil cu corpul ei muscular și e înzestrată cu niște formațiuni speciale — papile. Submucoasa lipsește. În limba omului se disting 4 varietăți de papile: filiforme (papillae filiformes), fungiforme (papillae fungiformes), caliciforme (papillae vallatae) și foliate (papillae foliatae). Toate papilele limbii sînt derivatele tunicii mucoase și sînt constituite conform unui plan general (des. 191). Suprafața papilelor este formată de epitelium pluristratificat pavimentos necornificat sau parțial cornificat (în papilele filiforme), aflat pe membrana bazală. Baza fiecărei papile e formată dintr-o excrescență (papila primară) a stratului de țesut conjunctiv al tunicii mucoase. De la vârful papilei primare pornesc 5—20 papile secundare mai subțiri ale țesutului conjunctiv, care pătrund în epitelium. În baza de țesut conjunctiv a papilelor limbii se află numeroase capilare sanguine, care se străvăd prin epitelium și atribuie papilelor culoarea roșie specifică.

Papilele filiforme sînt cele mai numeroase și acoperă uniform suprafața superioară a limbii, concentrîndu-se mai ales în unghiul format de papilele caliciforme. Conform dimensiunilor ele sînt cele mai mici dintre papilele limbii. Au lungimea aproximativ de 0,3 mm. Alături de papile filiforme se întîlnesc *papile conice* (papillae conicae). La o serie de boli procesul de descuamare a epitelocitelor superficiale cornificate



Des. 191. Schema structurii microscopice a limbii la om, secțiune longitudinală la diferite niveluri (după V. G. Eliseev ș. a.)

A — suprafața superioară a limbii — partea dorsală a limbii; B — partea medie a limbii; C — suprafața inferioară a limbii; I — vârful limbii; II — suprafața laterală a limbii; III — rădăcina limbii; 1 — papilă filiformă; 2 — papilă fungiformă; 3 — papilă foliată; 4 — muguri gustativi; 5 — glande seroase; 6 — papilă caliciformă; 7 — epiteliul pilierului papilei caliciforme; 8 — mușchi striat; 9 — vase sanguine; 10 — glandă salivară mixtă; 11 — glandă salivară mucoasă; 12 — epiteliu pluristratificat pavimentos; 13 — lama proprie a mucoasei; 14 — folicul limfatic.

poate să încetinească, iar celulele epiteliale, acumulându-se în număr mare pe vârful papilelor, formează straturi cornoase masive. Această masă de celule, acoperind suprafața papilelor cu o peliculă albicioasă, creează aspectul limbii saburale.

Papilele fungiforme sînt puțin numeroase și se amplasează pe suprafața dorsală a limbii printre papilele filiforme. Cele mai multe dintre ele sînt concentrate la vârful și pe marginile limbii. Ele au dimensiuni mai mari decît papilele filiforme — 0,7—1,8 mm în lungime și circa 0,4—1 mm în diametru. Majoritatea acestor papile au formă de ciupercă cu baza îngustă și vârful lat. Între ele se întîlnesc papile de formă conică și lentiforme.

În grosimea epiteliului se află *mugurii gustativi* (*gemmae gustatoriae*), situați mai frecvent în regiunea „pălăriei“ papilei fungiforme. Pe secțiunile din această zonă în fiecare papilă fungiformă se observă 3—4 muguri gustativi. În unele papile mugurii gustativi lipsesc.

Papilele caliciforme (papilele limbii, înconjurată de pilier) se întâlnesc pe suprafața superioară a limbii în număr de 6—12. Ele sînt situate între corpul și rădăcina limbii de-a lungul liniei de delimitare și pot fi observate cu ochiul liber. Lungimea lor e de 1—1,5 mm, diametrul — 1—3 mm. Spre deosebire de papilele filiforme și fungiforme, care proeminează evident deasupra nivelului tunicii mucoase, suprafața superioară a acestor papile se află aproape la același nivel cu ea. Ele au baza îngustă, iar partea liberă este lată și aplatizată. Împrejurul papilei se situează o fisură îngustă profundă — șanț (de aici vine și denumirea papilei). Șanțul desparte papila de pilier — o îngroșare a tunicii mucoase care înconjoară papila. Prezența acestui detaliu în structura papilei a servit drept motiv pentru apariția altei denumiri — „papilă circumvalată“. În interiorul epiteliului suprafețelor laterale ale acestei papile și pilierului, care o înconjoară, se află numeroși muguri gustativi. În țesutul conjunctiv al papilelor și pilierilor se întâlnesc frecvent fascicule de celule musculare netede, situate longitudinal, oblic sau circular. Contractarea acestor fascicule asigură apropierea papilei de pilier. Aceasta contribuie la un contact mai deplin a substanțelor nutritive, care pătrund în șanț, cu mugurii gustativi înfundați în epiteliul papilei și pilierului. În țesutul conjunctiv fibros lax de la baza papilei și între fasciculele fibrelor musculare striate subiacente se află porțiunile terminale ale glandelor salivare proteice, ale căror canale excretoare se deschid în șanț. Secreția acestor glande spală șanțul papilei și îl epurează de particulele alimentare, de epiteliul exfoliat și microbii ce se acumulează în el.

Papilele foliate ale limbii sînt bine dezvoltate numai la copii. Ele sînt reprezentate de două grupuri situate pe marginile dreaptă și stîngă ale limbii. Fiecare grup include 4—8 papile situate paralel și separate prin spații înguste. Lungimea unei papile e aproximativ de 2—5 mm. În epiteliul suprafețelor laterale ale papilei sînt incluși mugurii gustativi. În spațiile care despart papilele foliate se deschid canalele excretoare ale glandelor salivare proteice. Porțiunile lor terminale sînt situate între mușchii limbii. Secreția acestor glande spală spațiile înguste dintre papile. La adulți papilele foliate se reduc, iar în locurile unde anterior se situau glandele proteice se dezvoltă țesut adipos și limfoid.

Tunica mucoasă a rădăcinii limbii se caracterizează prin lipsa papilelor. Însă suprafața epiteliului aici nu este netedă, ci are o serie de eminente și adîncituri. Eminențele se formează pe baza aglomerării în lama proprie a mucoasei a nodulilor limfatici, care ating uneori diametrul de 0,5 cm. Tot aici tunica mucoasă formează adîncituri — *cripte*, în care se deschid canalele numeroaselor glande salivare mucoase. Ansamblul aglomerărilor de țesut limfoid în rădăcina limbii poartă denumirea de *amigdală linguală*.

Mușchii limbii formează corpul acestui organ. Fasciculele

de mușchi striați ale limbii sînt amplasate în trei direcții reciproc perpendiculare: unele sînt orientate vertical, altele — longitudinal, celelalte — transversal. Musculatura limbii este divizată în jumătățile dreaptă și stîngă de către un sept de țesut conjunctiv dens. Țesutul conjunctiv fibros lax, situat între fibrele și fasciculele musculare, conține numeroși lobuli adipoși. Tot aici sînt situate porțiunile terminale ale glandelor salivare linguale. La hotarul dintre corpul muscular și lama proprie a mucoasei suprafeței superioare a limbii se află o lamă masivă de țesut conjunctiv, compusă din fascicule de fibre colagene și elastice împletite în formă de grilă. Ea formează așa-numitul strat reticular. Acesta fiind o aponevroză specifică a limbii, care este deosebit de dezvoltată în regiunea papilelor caliciforme. La vîrf și la marginile limbii grosimea ei se reduce. Fibrele musculare striate, trecînd prin orificiile stratului reticular, aderă la tendoanele mici, formate din fasciculele de fibre colagene, situate în lama proprie a mucoasei.

Glandele salivare linguale (gll. lingualis) se împart în trei tipuri: proteice, mucoase și mixte.

Glandele salivare proteice (seroase) sînt situate în grosimea limbii și se află în vecinătatea papilelor caliciforme și foliate. Acestea sînt niște glande simple tubulare, ramificate. Canalele lor excretorie se deschid în șanțurile papilelor circumvalate sau între papilele foliate și sînt căptușite de epiteliu pluristratificat pavimentos, care uneori conține cili. Porțiunile terminale sînt prezentate de tuburi ramificate cu lumen îngust. Ele sînt formate din celule conice care elimină o secreție proteică și printru care trec capilare secretoare intercelulare.

Glandele mucoase se situează în special în rădăcina limbii și de-a lungul marginilor ei laterale. Ele sînt glande simple izolate alveolo-tubulare ramificate. Canalele lor sînt căptușite de epiteliu pluristratificat, uneori înzestrat cu cili. La baza rădăcinii limbii ele se deschid în criptele amigdalei linguale. Porțiunile terminale tubulare ale acestor glande constau din celule mucoase.

Glandele mixte sînt situate în partea anterioară a limbii. Canalele lor (circa 6 mln) se deschid sub limbă de-a lungul plicilor tunicii mucoase. Segmentele secretoare ale glandelor mixte sînt situate în profunzimea limbii.

Vascularizația limbii se realizează prin intermediul arterelor, care pătrund în ea și care se ramifică abundent, formînd o rețea vastă în mușchi. De aici pornesc ramificații și în porțiunile superficiale ale limbii. În stratul reticular al limbii vasele sînt amplasate orizontal, iar apoi de la ele pornesc ramuri terminale verticale înspre papilele tunicii mucoase. Ramurile terminale formează în papilele țesutului conjunctiv o rețea capilară, de la care în fiecare papilă mai mică începe o ansă de capilare sanguine. Din straturile superficiale ale limbii sîngele se varsă în plexul venos, situat în lama proprie a mucoasei. Un plex venos mai bine dezvoltat se află în baza limbii. Vasele mici limfatice de asemenea formează o rețea în lama proprie a mucoasei. Această rețea e legată cu o rețea mai vastă, situată în submucoasa suprafeței inferioare a limbii.

Numeroase vase limfatice se află și în regiunea amigdalei linguale.

Inervația. Ramificațiile nervului hipoglos și ale coardei timpanice

formează numeroase terminații nervoase motorii pe fibrele musculare striate. Inervația senzitivă a 2/3 anterioare ale limbii e realizată de ramurile nervului trigemen, iar 1/3 posterioară — de ramurile nervului glosio-faringian. În lama proprie a tunicii mucoase linguale se află un plex nervos bine pronunțat, de la care pornesc fibre nervoase spre mugurii gustativi, epiteliu, glande și vase. Fibrele nervoase, care pătrund în epiteliu, se ramifică între celulele epiteliale și formează terminații nervoase libere. Inervația mugurilor gustativi este descrisă în cap. XIV.

*Inelul faringian limfo-epitelial Pirogov.
Amigdalele*

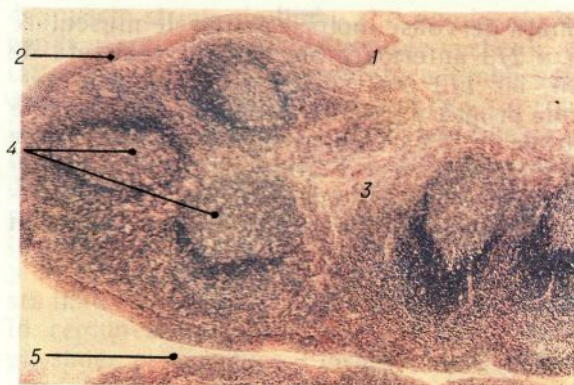
La limita dintre cavitatea bucală și faringe în tunica mucoasă se situează aglomerări mari de țesut limfoid. În ansamblu ele formează *inelul faringian limfo-epitelial*, care înconjoară intrarea în căile respiratorii și digestive. Cele mai mari aglomerări ale acestui inel poartă denumirea de amigdale. Conform locului unde sînt amplasate se disting: *amigdalele palatine, faringiană și linguală*. În afară de amigdalele enumerate, în mucoasa segmentului anterior al tubului digestiv există un șir de aglomerări de țesut limfoid, dintre care cele mai mari sînt aglomerările din regiunea trompelor auditive — *amigdalele tubare*, și din ventriculul laringian — *amigdalele laringiene*.

Amigdalele execută în organism funcția importantă de apărare, inactivînd microbii care nimeresc permanent din mediul ambiant în organism prin orificiile nazale și bucal. Deopotrivă cu alte organe, ce conțin țesut limfoid, ele asigură formarea limfocitelor, care participă la reacțiile imune humorale și celulare.

Dezvoltarea. *Amigdalele palatine se dezvoltă în a 9-a săptămîină a embriogenezei în formă de adincitură a epiteliului pseudostratificat ciliat al peretelui lateral al faringelui, sub care sînt localizate celulele mezenchimale dispuse compact și numeroase vase sanguine. În a 11—12-a săptămîină se formează sinusul amigdalian, epiteliul căruia se reorganizează în epiteliu pluristratificat pavimentos, iar din mezenchim se diferențiază țesutul reticular; apar vasele, inclusiv venulele postcapilare cu endoteliocite înalte. Are loc popularea organului cu limfocite. În săptămîina a 14-a între limfocite se determină în special limfocitele-T (21%) și un număr mic de limfocite-B (1%). În a 17—18-a săptămîină apar primii noduli limfoizi. Către săptămîina a 19-a conținutul limfocitelor-T crește pînă la 60%, iar al limfocitelor-B pînă la 3%. Creșterea epiteliului este însoțită de formarea în cordoanele epiteliale a dopurilor din celule cornificate.*

Amigdala faringiană se dezvoltă în luna a 4-a a perioadei intrauterine din epiteliu și mezenchimul subiacent al peretelui dorsal al faringelui. La embrion ea este acoperită de epiteliu unistratificat anizomorf ciliat. Amigdala linguală se dezvoltă în luna a 5-a.

Amigdalele se dezvoltă maximal în copilărie. Începutul involuției coincide cu perioada de maturizare sexuală.



Des. 192. Amigdala palatină (după B. B. Barișev).
 1 — epiteliu pluristratificat pavimentos necornificat; 2 — epiteliu pluristratificat pavimentos necornificat, infiltrat de limfocite; 3 — lama proprie a tunicii mucoase; 4 — noduli limfoizi; 5 — criptă.

Structura. La adult *amigdalele palatine* reprezintă doi corpi ovali, situați de ambele părți ale faringelui, între pilierii palatini. Fiecare amigdală constă din câteva pliuri ale tunicii mucoase, în lama proprie a căreia sînt situați numeroși *noduli limfoizi* (noduli lymphatici) (des. 192). De la suprafața amigdalei se îndreaptă în adîncimea organului 10—20 de cripte (criptae tonsillares), care se ramifică și formează cripte secundare. **Tunica mucoasă** este acoperită de epiteliu pluristratificat pavimentos necornificat. În multe locuri, mai ales în cripte, epiteliul des e infiltrat (populat) de limfocite și granulocite. Leucocitele, pătrunzînd în grosimea epiteliului, de obicei în număr mai mare sau mai mic, ies la suprafața lui și se deplasează în direcția bacteriilor, care nimeresc în cavitatea bucală împreună cu hrana și aerul. În amigdale microbii sînt fagocitați activ de leucocite, o parte dintre care pier. Sub acțiunea microbilor și diferiților fermenți, eliminați de leucocite, epiteliul amigdalei deseori este distrus. Dar după un timp oarecare, aceste sectoare se restabilesc datorită înmulțirii celulelor stratului epitelial.

Lama proprie a tunicii mucoase formează papile, care pătrund în epiteliu. În țesutul conjunctiv fibros lax al acestui strat se găsesc numeroși noduli limfoizi. În centrul unor noduli sînt bine evidențiate sectoare mai clare — centrul germinativ. Nodulii limfoizi ai amigdalelor sînt deseori separați prin straturi intermediare de țesut conjunctiv. Însă unii noduli pot să se contopească. Lama musculară a tunicii mucoase nu este pronunțată.

Submucoasa situată sub aglomerările de noduli limfatici formează în jurul amigdalei o capsulă, de la care pornesc în profunzimea ei septuri de țesut conjunctiv. În acest strat sînt concentrate principalele vase sanguine și limfatice ale amigdalei, precum și ramurile nervului glosolaringian, care o inervează. Tot aici se află porțiunile secretoare ale glandelor salivare mici. Canalele acestor glande se deschid la suprafața tunicii mucoase situată în jurul amigdalei. La exteriorul submucoasei se află mușchii striati ai faringelui — analogul tunicii musculare.

Amigdala faringiană. Se situează în porțiunea peretelui dorsal al

faringelui, care se află între orificiile trompelor auditive. Structura ei e asemănătoare cu cea a altor amigdale. La adult ea este acoperită de epiteliu pluristratificat pavimentos necornificat. Însă în criptele amigdalei faringiene la adult pot fi întâlnite uneori și porțiuni de epiteliu pseudostratificat ciliat, caracteristic pentru perioada embrionară de dezvoltare.

În timpul unor stări patologice amigdala faringiană poate fi mărită puternic (vegetații adenoide).

Amigdala linguală. Se află în tunica mucoasă a rădăcinii limbii. Epiteliul care acoperă suprafața amigdalei și căptușește criptele este pluristratificat pavimentos necornificat. Epiteliul și lama proprie subiacentă a mucoasei sînt infiltrate de limfocite, care pătrund aici din nodulii limfoizi. La fundul multor cripte se deschid canalele excretoare ale glandelor salivare linguale. Secreția lor contribuie la spălarea și epurarea criptelor.

Glandele salivare

Caracteristica morfofuncțională generală. În cavitatea bucală se deschid canalele excretoare a trei perechi de glande salivare mari: *parotide*, *submaxilare* și *sublinguale*, localizate în afara tunicii mucoase. În afară de aceasta, în grosimea mucoasei cavității bucale se află numeroase glande salivare mici: *labiale*, *jugale*, *linguale*, *palatine*.

La toate glandele salivare structurile epiteliale se dezvoltă din ectoderm, ca și epiteliul pluristratificat pavimentos, care căptușește cavitatea bucală. De aceea pentru structura canalelor lor excretoare și porțiunilor secretoare este caracteristică pluristratificația.

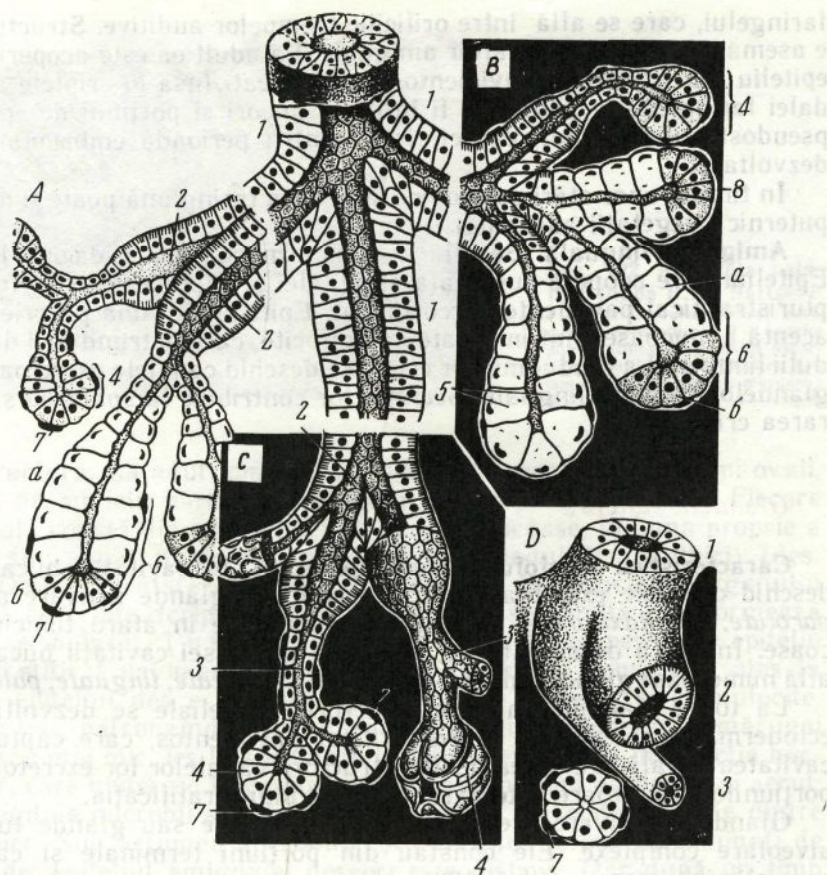
Glandele salivare prezintă glande alveolare sau glande tubuloalveolare complexe. Ele constau din porțiuni terminale și canale, care elimină secreția (des. 193).

Porțiunile terminale (portio terminalis), conform structurii și caracterului secreției eliminate, sînt de trei tipuri: proteice (seroase), mucoase și mixte (adică proteico-mucoase).

Canalele excretoare ale glandelor salivare se împart în *intralobulare* (ductus intralobularis), incluzînd canalele *intercalare* (ductus intercalatus) și *striate* (ductus striatus), *interlobulare* (ductus interlobularis) și canalul colector principal al glandei (ductus excretorius seu glandulae) (des. 193).

Glandele proteice elimină o secreție lichidă, bogată în fermenți. Glandele mucoase elaborează o secreție mai densă și viscoasă, cu un conținut mai mare de mucină — o substanță, în componența căreia intră glicozaminoglicanii. După mecanismul eliminării secreției din celule, toate glandele salivare sînt merocrine.

Glandele salivare realizează funcții exocrine și endocrine. Funcția exocrină constă în eliminarea continuă a salivei în cavitatea bucală. În componența salivei intră apă (circa 99%), substanțe proteice, inclusiv fermenți, substanțe anorganice și elemente celulare (celule epiteliale, leucocite).



Des. 193. Schema structurală a glandelor salivare (după V. G. Eliseev ș. a.).
 A — lobulul glandei submaxilare; B — lobulul glandei sublinguale; C — lobulul glandei parotide; D — secțiune transversală prin diferite porțiuni ale glandei parotide; 1 — canalul excretor al glandei; 2 — canal striat; 3 — canalele intercalare; 4 — porțiune terminală proteică; 5 — porțiune terminală mucoasă; 6 — porțiune terminală mixtă (proteico-mucoasă); a — mucocite (celule mucoase); b — serocite (celule proteice); 7 — mioepiteliocite; 8 — semilună seroasă.

Saliva umectează hrana, face să aibă o consistență semilichidă, facilitând astfel procesul de masticatie și deglutiție. Umectarea permanentă a mucoasei bucale și labiale cu salivă contribuie la efectuarea actului vorbirii. Una din funcțiile importante ale salivei este prelucrarea fermentativă a hranei. Fermenții salivei pot să participe la disocierea polizaharidelor (amilaza, maltaza, hialuronidaza), acizilor nucleici și nucleoproteidelor (nucleazele și calicreina), proteinelor (proteazele asemănătoare calicreinei, pepsinogenul, fermenți asemănători tripsinei), membranelor celulare (lizozimul). Pe lângă funcția secretorie, glandele salivare îndeplinesc și funcția de excreție. Împreună cu saliva se elimină în mediul ambiant diverse substanțe organice și anorganice: acidul uric, creatina, fierul, iodul ș. a. Funcția de apă-

rare a glandelor salivare constă în excreția substanței bactericide — lizozimului.

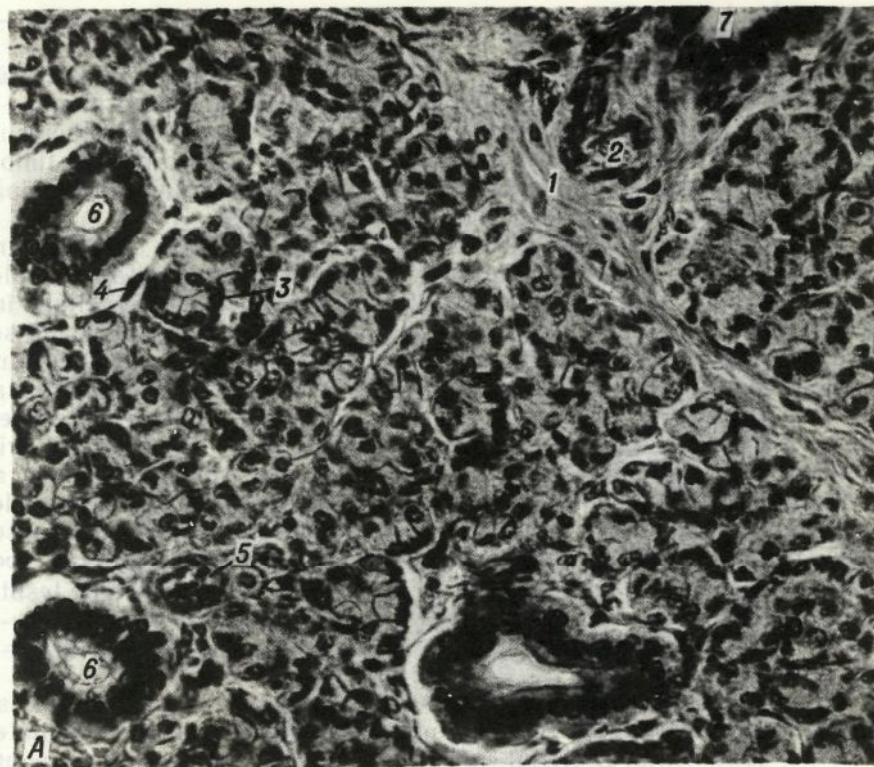
Funcția endocrină a glandelor salivare este asigurată de prezența în salivă a substanțelor biologic active de tip hormonal — insulinei, parotinei, factorului de creștere a nervilor (F.C.N.), factorului de creștere a epiteliului (F.C.E.), factorului de transformare a timocitelor (F.T.T.), factorului de letalitate ș. a. Glandele salivare participă activ la reglarea homeostazei hidrosaline.

Dezvoltarea. Apariția glandelor parotide are loc în a 8-a săptămână a embriogenezei, când din epiteliul cavității bucale în mezenchimul subiacent încep să crească cordoanele epiteliale în direcția orificiilor auditive — drept și stîng. De la aceste cordoane se divid prin înmugurire numeroase excrescențe, care formează la început canalele excretoare, iar apoi — porțiunile terminale. În săptămîna a 10—12-a e constituit sistemul de ramificări ale cordoanelor epiteliale, are loc pătrunderea fibrelor nervoase. În luna a 4—6-a a dezvoltării se formează porțiunile terminale ale alveolelor, iar către luna a 8—9-a în ele apare limenul. La făt și la copiii de pînă la 2 ani canalele intercalare și porțiunile terminale sînt reprezentate de celule mucoase tipice. Din mezenchim, în luna a 5—5 1/2 a embriogenezei are loc diferențierea capsulei conjunctive și a straturilor intermediare de țesut conjunctiv interglobular. La început secreția glandei are caracter mucos. În ultimele luni ale dezvoltării fătului saliva manifestă o activitate amilolitică.

Primordiul glandelor submaxilare apare în a 6-a săptămînă a embriogenezei. În săptămîna a 8-a în cordoanele epiteliale se formează lumenul. Epiteliul canalelor excretoare primare la început este bistratificat, iar apoi — pluristratificat. Porțiunile terminale se formează în a 16-a săptămînă. Celulele mucoase ale porțiunilor terminale se formează în procesul mixomatozei celulelor canalelor intercalare. Procesul de diferențiere a porțiunilor terminale și canalelor intralobulare în porțiuni intercalare și tub salivari continuă în stadiul postnatal de dezvoltare. La nou-născuți în porțiunile terminale se află elemente formate din celule glandulare de formă prismatică și cubică, care produc secreție proteică (semilune proteice). La fetului de 4 luni în porțiunile terminale se începe secreția. Componenta secreției se deosebește de cea a adulților. Glandele sublinguale apar în a 8-a săptămînă a embriogenezei în formă de prelungiri ale extremității bucale a glandelor submaxilare. În săptămîna a 12-a se marchează diviziunea prin înmugurire și ramificarea primordiului epitelial.

Structura glandelor salivare. Glanda parotidă (gll. parotis) este o glandă complexă alveolară ramificată, care elimină în cavitatea bucală o secreție proteică și posedă funcție endocrină. La exterior ea este acoperită de o capsulă conjunctivă densă. Glanda are o structură lobulară pronunțată. Între lobuli, în straturile intermediare de țesut conjunctiv, se situează canalele interlobulare și vasele sanguine (des. 194).

Porțiunile terminale ale glandei parotide sînt proteice

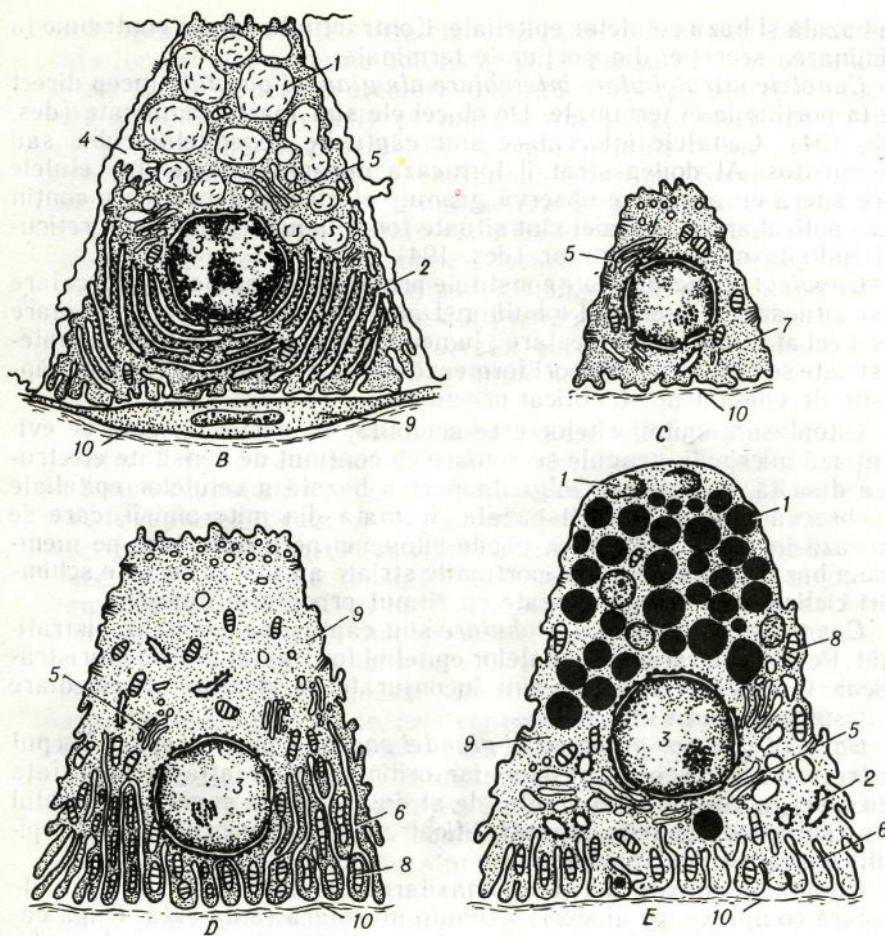


Des. 194. Glanda parotidă (preparatul N. A. Iurina).

A — lobulul glandei; 1 — țesut conjunctiv fibros lax interlobular; 2 — vas sanguin; 3 — porțiune terminală; 4 — celulă mioepitelială; 5 — canal intercalar; 6 — cana, striat; 7 — canal interlobular.

(seroase) (des. 193). Ele constau din celule secretoare de formă conică — *celule proteice* sau serocite (serociti) și *celule mioepiteliale*. Partea apicală îngustă a serocitelor proemină în lumenul porțiunii terminale. Ea conține granule secretoare acidofile, numărul cărora se schimbă în funcție de faza secreției. Partea bazală a celulei este mai largă și conține nucleul. În faza acumulării secreției, dimensiunile celulelor se măresc considerabil, iar după eliminarea ei se micșorează; nucleul se rotunjește. În secreția glandelor parotide predomină componenta proteică, dar deseori conține și mucopolizaharide; de aceea așa glande pot fi numite sero-mucoase. În granulele secretoare se evidențiază amilaza, ADN-aza. Prin intermediul citochimiei și microscopiei electronice se disting câteva tipuri de granule — cu lizereu electronic dens PAS-pozitive¹, PAS-negative și granule mici omogene de formă sferică. În porțiunile terminale între serocitele glandei parotide se dispun canalicule secretoare intercelulare, lumenul cărora are diametrul

¹ Reactivul PAS și acidul periodic se întrebuintează pentru evidențierea histo-chimică a glucidelor.



Des. 194. (continuare)

Structura ultramicroscopică a celulelor din diferite porțiuni ale glandei parotide (după E. A. Șubnikova), a acinului (B), a canalului intercalat (C) a canalului striat (D, E). 1 — granule secretoare; 2 — rețiculul endoplasmatic granular; 3 — nucleul; 4 — canalicule secretoare intercelulare; 5 — complexul Golgi; 6 — pliurile plasmalemei bazale; 7 — tonofilamente; 8 — mitocondrii; 9 — mioepiteliocit; 10 — membrana bazală.

circa 1 mcm. În aceste canalicule se elimină din celule secreția, care apoi pătrunde în lumenul porțiunii terminale secretoare. Suprafața secretoare generală a porțiunilor terminale ale ambelor glande parotide atinge circa 1,5 m².

Celulele mioepiteliale (mioepiteliocitele) constituie al doilea strat de celule în porțiunile terminale secretoare. După origine ele sînt celule epiteliale, după funcție — elemente contractile, similare celor musculare. Ele se mai numesc epiteliocite stelate, deoarece au formă stelată și cuprind cu prelungirile lor porțiunile terminale ca într-un coșuleț (des. 193). Celulele mioepiteliale sînt situate permanent între membra-

na bazală și baza celulelor epiteliale. Contractându-se, ele contribuie la eliminarea secreției din porțiunile terminale.

Canalele intralobulare intercalare ale glandei parotide încep direct de la porțiunile ei terminale. De obicei ele sînt foarte ramificate (des. 193, 194). Canalele intercalare sînt căptușite de epiteliu cubic sau pavimentos. Al doilea strat îl formează mioepiteliocitele. În celulele care aderă cu acinul se observă granule electronic-dense, care conțin mucopolizaharide; tot aici sînt situate tonofilamente, ribozomi, reticulul endoplasmatic agranular (des. 194).

Canalele salivare striate constituie prelungirea canalelor intercalare și se situează în interiorul lobulilor. Diametrul lor este mult mai mare decît cel al canalelor intercalare; lumenul lor e bine pronunțat. Canalele striate se ramifică și deseori formează dilatări ampulare. Ele sînt căptușite de epiteliu unistratificat prismatic¹.

Citoplasma epiteliocitelor este acidofilă. În partea apicală se evidențiază microvili, granule secretoare cu conținut de densitate electronică diferită, complexul Golgi. În partea bazală a celulelor epiteliale se observă evident striația bazală, formată din mitocondrii, care se situează în citoplasmă între plicile citolemei perpendiculare pe membrana bazală (des. 194). În porțiunile striate au fost observate schimbări ciclice, care nu sînt legate cu ritmul procesului digestiv.

Canalele excretoare interlobulare sînt căptușite de epiteliu bistratificat. Pe măsura creșterii canalelor epiteliul lor treptat devine pluristratificat. Canalele excretoare sînt înconjurate de straturi intermediare de țesut conjunctiv fibros lax.

Canalul excretor principal al glandei parotide, care începe în corpul ei, trece prin mușchiul maseter, iar orificiul lui se află la suprafața mucoasei jugale la nivelul celui de-al doilea molar superior. Canalul este căptușit de epiteliu pluristratificat cubic, iar în orificiu — de epiteliu pluristratificat pavimentos.

Glanda submaxilară (gl. submaxilare). Aceasta este o glandă alveolară complexă, pe alocuri — tubulo-alveolară ramificată. După caracterul secreției produse, ea este mixtă, adică sero-mucoasă. La exterior glanda e acoperită de o capsulă de țesut conjunctiv.

Porțiunile secretoare terminale ale glandei submaxilare sînt de două tipuri: proteice și proteico-mucoase, adică mixte (des. 195). În glanda submaxilară predomină *porțiunile terminale proteice*. Granulele secretoare ale serocitelor sînt discrete și posedă densitatea electronică joasă. Deseori granulele conțin un „miez“ electronic-dens. Structura lor este asemănătoare cu cea a porțiunilor terminale ale glandei parotide. Porțiunile terminale (acinii) constau din 10—18 celule sero-mucoase, dintre care doar 4—6 celule sînt situate în jurul lumenului acinului. Granulele secretoare conțin glicolipide și glicoproteide. *Porțiunile terminale mixte* sînt mai mari decît cele seroase și constau din două varietăți de celule — mucoase și proteice. Celulele mucoase (mucocyti) sînt mai mari decît cele proteice și ocupă partea centrală a por-

¹ Stratul al doilea este format de mioepiteliocite.

țiunii terminale. Nucleii celulelor mucoase sînt situați permanent la baza lor ; ei sînt puternic aplatisați și condensați. Citoplasma acestor celule are o structură areolară datorită prezenței secreției mucoase, care se colorează selectiv cu mucicarmin și este electronic transparentă. Un număr mic de celule seroase învăluie celulele mucoase în formă de *semilună seroasă* (semilunium serosum). Semilunele proteice (seroase) reprezintă structuri caracteristice glandelor mixte. Între celulele glandulare sînt situate canalicule secretoare intercelulare. La exteriorul celulelor semilunei se situează celulele mioepiteliale.

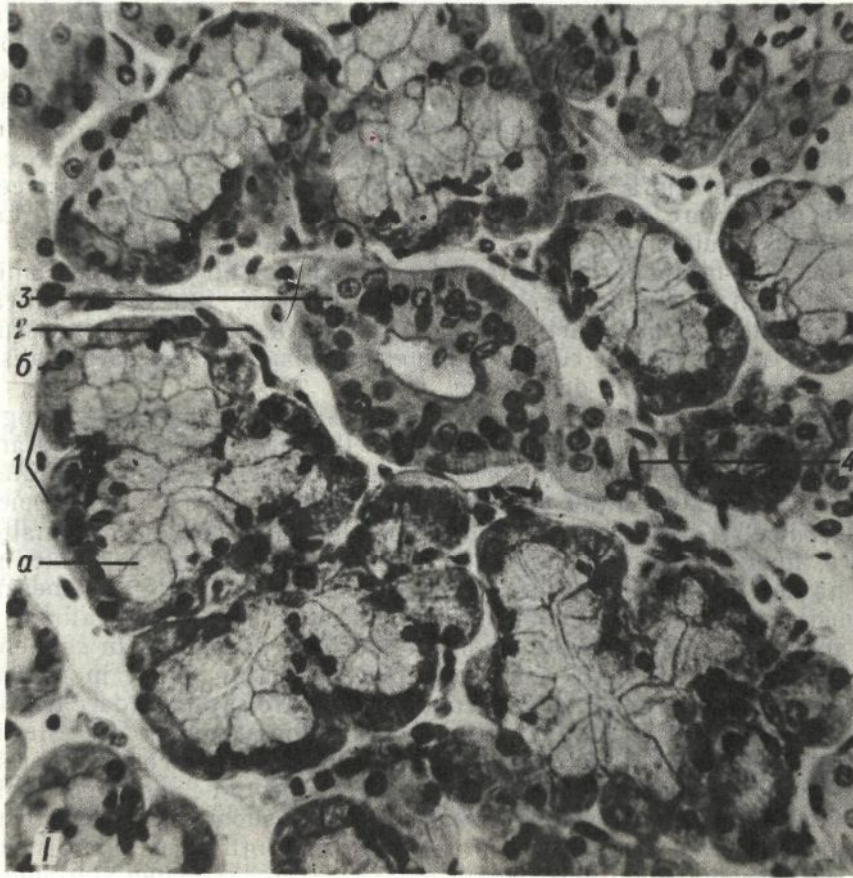
Canalele intercalare ale glandei submaxilare sînt mai puțin ramificate și mai scurte, decît cele din glanda parotidă, fapt ce se explică prin mixomatoza unei părți a acestor porțiuni în procesul dezvoltării. Celulele acestor canale conțin granule secretoare mici, în care se disting deseori „miezuri“ dense mici.

Canalele striate ale glandei submaxilare sînt bine dezvoltate, lungi și puternic ramificate (des. 193). Deseori ele conțin îngustări și dilatări în formă de balon. Epiteliul prismatic cu striație bazală pronunțată, care le căptușește, conține un pigment galben. Cu ajutorul microscopiei electronice se disting cîteva tipuri de celule — largi întunecate, înalte clare, mici de formă triunghiulară (slab diferențiate) și celule în formă de cupă. În partea bazo-laterală a celulelor înalte se situează numeroase excrescențe citoplasmice. La unele animale (rozătoare), în afară de canalele striate, se află și porțiuni granulare, în celulele cărora se observă complexul Golgi bine dezvoltat, situat în partea bazală a celulei și granule, care conțin proteinaze asemănătoare tripsinei, precum și un șir de factori hormonal și de stimulare a creșterii. Precum s-a stabilit, funcția endocrină a glandelor salivare (eliminarea substanțelor de tipul insulinei ș. a.) este dependentă de aceste porțiuni.

Canalele excretore interlobulare ale glandei submaxilare, situate în septurile de țesut conjunctiv, sînt căptușite mai întîi de epiteliu bistratificat, iar apoi — pluristratificat. *Canalul excretor principal* al glandei submaxilare se deschide alături de canalul glandei sublinguale pe marginea anterioară a friului limbii. Orificiul lui este căptușit de epiteliu pluristratificat pavimentos. Canalul glandei submaxilare este ramificat mai puternic decît cel al glandei parotide.

Glanda sublinguală (gl. sublinguale). Această glandă este compusă tubulo-alveolară ramificată. După caracterul secreției eliminate ea este mixtă, muco-proteică, cu predominarea secreției mucoase. În glanda sublinguală se disting trei tipuri de porțiuni terminale secretoare : *proteice, mixte și mucoase.*

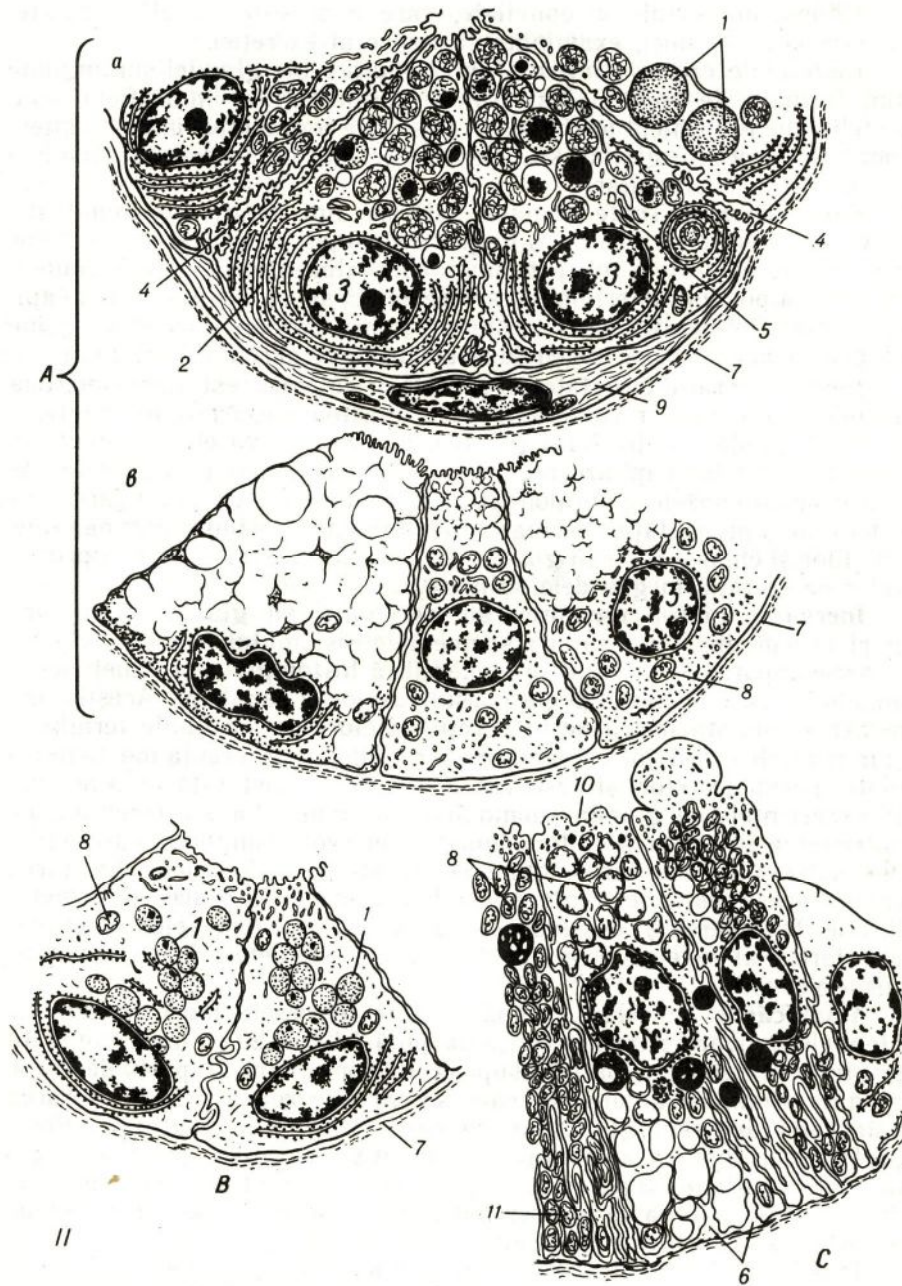
Porțiunile terminale proteice sînt foarte puține (des. 193). *Porțiunile terminale mixte* constituie masa principală a glandei și constau din *semilune proteice și celule mucoase.* Semilunele formate din celule sero-mucoase sînt mai pronunțate decît în glanda submaxilară. În glanda sublinguală, celulele care formează semilunele se deosebesc considerabil de celulele corespunzătoare din glandele parotidă și submaxilară. Granulele lor secretoare reacționează la mucină. Aceste celule produc în același timp secreție seroasă și mucoasă și de aceea poartă denumirea de celule sero-mucoase. În aceste celule este dez-



Des. 195. Structura glandei submaxilare.

1 — microfotografia lobulului glandei; *1* — porțiune terminală mixtă; *a* — mucocite; *b* — serocite, care formează semiluna seroasă; *2* — celulă mioepitelială; *3* — canal striat; *4* — țesut conjunctiv fibros lax interlobar (după L. I. Falin).

voltat puternic reticulul endoplasmatic granular. Ele sînt înzestrate cu canalicule secretoare intercelulare. Porțiunile terminale pur mucoase ale acestei glande constau din celule mucoase specifice, care conțin condroitinsulfat B și glicoproteide. Elementele mioepiteliale formează stratul extern în toate tipurile de porțiuni terminale. În glanda sublinguală, suprafața totală a canalelor intercalare este foarte mică, deoarece, încă în embriogeneză, ele se supun aproape complet mixomatizei, formînd părțile mucoase ale porțiunilor terminale. Canalele striate în această glandă sînt slab dezvoltate: ele sînt foarte scurte, iar pe alocuri lipsesc. Aceste canale sînt căptușite de epiteliu prismatic sau cubic, în care de asemenea se observă striația bazală, ca și în canalele corespunzătoare din alte glande salivare.



Des. 195. (continuare)

II — schema structurii ultramicroscopice a celulelor acinului (A), canalului intercalar (B), canalului striat (C) (după E. A. Șubnicova). 1 — granule secretoare; 2 — reticulul endoplasmatic granular; 3 — nucleul; 4 — canaliculul intercelular; 5 — complexul Golgi; 6 — plică a plasmalemei bazale; 7 — membrana bazală; 8 — mitocondrii; 9 — celulă mioepitelială; 10 — celulă lucidă; 11 — celulă densă.

Citoplasma celulelor epiteliale, care căptușesc canalele striate, conține vezicule mici, examinate ca indice al excreției.

Canalele excretoare intra- și interlobulare ale glandei sublinguale sînt formate de epiteliu bistratificat prismatic, iar în orificiu — de epiteliu pluristratificat pavimentos. Septurile conjunctive intra- și interlobulare în aceste glande sînt dezvoltate mai bine decît în glandele parotide sau submaxilare.

Vascularizația. Toate glandele salivare sînt dotate din abundență cu vase. Arterele care pătrund în glande însoțesc ramificările canalelor excretoare. De la ele încep ramuri, care alimentează pereții canalelor. Lîngă porțiunile terminale, arterele mici se divid într-o rețea capilară, care împletește des aceste porțiuni. Din capilarele sanguine sîngele se acumulează în venele ce urmează pe parcursul arterelor.

Pentru aparatul circulator al glandelor salivare este caracteristică prezența unui număr considerabil de anastomoze arteriolo-venulare. Ele sînt amplasate în hilul glandei, la intrarea vaselor în lobul și înaintea rețelelor capilare ale porțiunilor terminale. În glandele salivare anastomozele condiționează posibilitatea unei modificări considerabile a intensității vascularizației anumitor porțiuni terminale ale lobulilor și chiar a întregii glande, și, prin urmare, modificarea procesului de secreție în glandele salivare.

Inervația. Fibrele eferente, sau secretoare, ale glandelor salivare mari provin din două surse: segmentele sistemului nervos simpatic și parasimpatic. În glande se evidențiază histologic nervi mielinici și amielinici, care urmează pe parcursul vaselor și canalelor. Aceștia formează terminații nervoase în pereții vaselor, pe porțiunile terminale și în peretele canalelor excretoare ale glandelor. Diferența morfologică dintre nervii secretori și vasculari nu poate fi constatată întotdeauna. În experiențele cu glanda submaxilară a animalelor s-a constatat că antrenarea în reflex a căilor simpatice eferente conduce la formarea unei salive vîscoase, care conține o cantitate mare de mucus. Excitarea căilor parasimpatice eferente determină formarea unei secreții proteice lichide. Închiderea și deschiderea lumenului anastomozelor arteriolo-venulare și al venelor terminale de asemeni este determinată de impulsurile nervoase.

Modificările de vîrstă. După naștere procesele morfogenezei în glandele salivare parotide continuă pînă la 16—20 de ani; totodată țesutul glandular predomină asupra celui conjunctiv. După 40 de ani se produc schimbări involutive, care se caracterizează prin micșorarea volumului de țesut glandular, mărirea volumului țesutului adipos, proliferarea intensă a țesutului conjunctiv. În timpul primilor 2 ani de viață în glandele parotide se produce în special secreție mucoasă, de la 3 ani și pînă la adînci bătrînețe — proteică, iar către 80 de ani — iarăși în special mucoasă.

În glandele submaxilare dezvoltarea deplină a porțiunilor secretoare seroase și mucoase se observă la copiii de 5 luni. Dezvoltarea lor maximală se constată la 25 de ani. După 50 de ani se încep schimbările involutive. Dezvoltarea glandelor sublinguale, ca și a altor glande, cel mai intensiv se produce în timpul primilor doi ani de viață.

Regenerarea. Funcționarea glandelor salivare este însoțită inevitabil de distrugerea parțială a celulelor epiteliale glandulare. Celulele în curs de dispariție se caracterizează prin dimensiuni mari, nucleii picnotici și citoplasmă granulară densă, care se colorează intens cu coloranți acizi. Aceste celule au fost numite intumescențe. Restabilirea celulelor parenchimului se realizează în primul rând prin intermediul regenerării intracelulare.

Dinții

Dinții constituie o parte componentă a aparatului masticator. La om ei apar în două generații: la început se formează cei temporari, sau de lapte, iar apoi cei permanenți. În alveolele oaselor maxilare dinții se întăresc cu țesut conjunctiv dens — periodonțiu, care în regiunea coletului dintelui formează ligamentul dentar circular. Fibrele colagene ale ligamentului dentar au mai frecvent orientare radială. Pe de o parte, ele pătrund în cimentul rădăcinii dintelui, iar pe de altă parte — în osul alveolar. Periodonțiul realizează nu numai funcția mecanică, dar și trofică, deoarece prin el trec vase sanguine, care alimentează rădăcina dintelui.

Dezvoltarea. Dentiția temporară la om începe să se dezvolte la sfârșitul lunii a 2-a a perioadei intrauterine, când în epiteliul cavității bucale apare *lama dentară vestibulară*, care desparte buzele și obrații de gingii, și ca rezultat se formează *vestibulul cavității bucale*.

În regiunea primordiului dinților cu rădăcina unicuspidă, din planșeul vestibular crește a doua proeminență epitelială în formă de pilier, care se transformă în *lama dentară* (lamina dentalis). În regiunea primordiului dinților cu rădăcina multicuspidă lama dentară se dezvoltă independent direct din epiteliul cavității bucale. Pe suprafața internă a lamei dentare la început apar aglomerări epiteliale — *mugurii dentari* (germen dentis), din care se dezvoltă organele *smalțului* (organum enamelium). Uterior mezenchimul începe să crească în direcția fiecărui mugure în formă de *papilă dentară* (papilla dentis), ce se înfundă în organul epitelial (des. 196), care la rândul său devine asemănător cu o cupă bistratificată sau cu un capișon. În continuare el se desparte treptat de lama dentară. Celulele organului smalțului epitelial se diferențiază în trei tipuri: interne, externe și intermediare. Epiteliul intern al organului smalțului care aderă la papila dentară, devine înalt și capătă caracterul epiteliului prismatic (des. 197, A, B). Ulterior formează *smalțul* (enamelum) și, datorită acestui fapt, celulele acestui epiteliu au fost numite enameloblaste (enameloblaști, ameloblaști). Epiteliul extern al organului smalțului în procesul creșterii ulterioare a organului devin aplatisate, iar celulele *stratului intermediar* capătă o formă stelată datorită acumulării de lichid între ele. Astfel se formează pulpa organului smalțului, care apoi participă la formarea *cuticulei smalțului* (cuticula enameli).

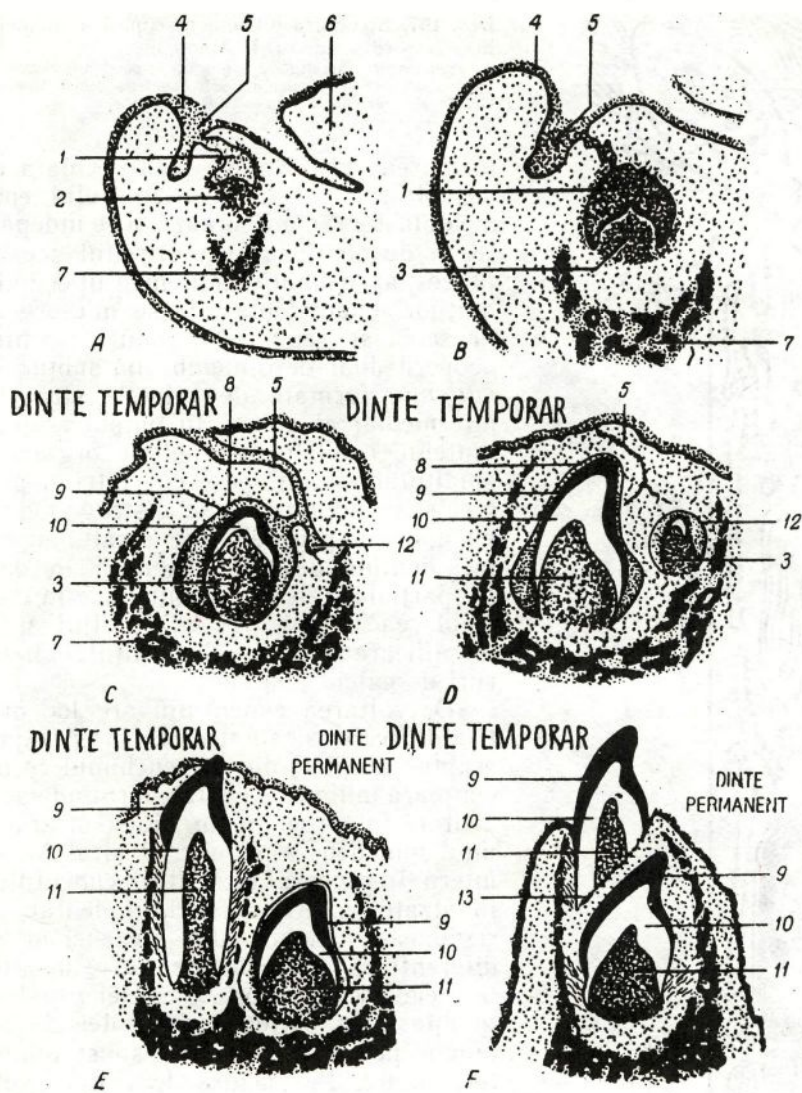
Pe măsura dezvoltării mugurelui dentar, mezenchimul ce înconjoară primordiul dentar și papila dentară suferă schimbări considerabile. El se condensează și formează *sacul dentar* (sacculus dentis). La sfârșitul lunii a 3-a organul smalțului se separă total de lama dentară.

Către luna a 4-a a dezvoltării embrionare începe histogeneza dentinei (des. 198). Diferențierea formatorilor dentinei — *dentinoblastelor* — începe mai devreme și are loc mai activ la vârful dintelui, iar mai târziu — pe suprafețele laterale. Dentinoblastele sînt celule de natură mezenchimală, înalte, de formă prismatică, cu o diferențiere polară bine pronunțată. Partea lor apicală e însoțită de prelungiri, prin care se efectuează secreția substanțelor organice, care formează substanța fundamentală a dentinei — *predentina*. Fibrilele de precolagen și colagen ale substanței fundamentale sînt situate radial. Această substanță moale umple spațiile dintre dentinoblaste și celulele interne ale organului smalțului (*enameloblaste*). Cantitatea de predentină crește treptat. Mai târziu, cînd are loc calcificarea dentinei, această zonă intră în componența dentinei mantinice. În stadiul de calcificare a dentinei, sărurile de calciu, fosfor și alte substanțe minerale se depun în formă de granule mici, care se asociază în globule. Apoi dezvoltarea dentinei încetează, iar în apropierea pulpei apar fibre colagene tangențiale ale dentinei *peripulpare*.

La sfîrșitul lunii a 5-a a embriogenezei, în predentina primordiului dentar începe depunerea sărurilor calcaroase și formarea dentinei definitive. Însă procesul de calcificare a predentinei nu cuprinde porțiunile care înconjoară prelungirile apicale ale dentinoblastelor. Aceasta conduce la apariția sistemului de canale radiale, care își iau început de la suprafața internă a dentinei spre cea externă (des. 199). În afară de aceasta, porțiunile de predentină adiacente smalțului de asemenea rămîn necalcificate și poartă denumirea de spații interglobulare.

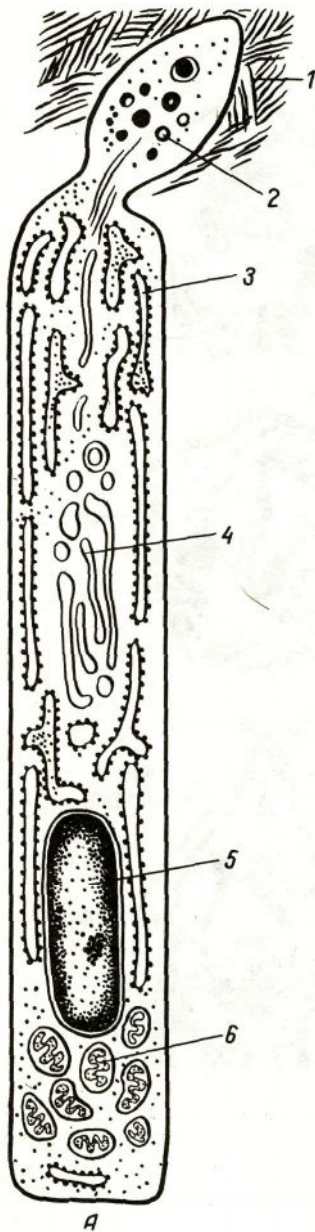
Paralel cu dezvoltarea dentinei, în primordiul dentar are loc procesul de diferențiere a pulpei, în care prin intermediul fibroblastelor se formează treptat substanța fundamentală ce conține fibre precolagene și colagene. În partea periferică a pulpei, în regiunea dislocării dentinoblastelor și predentinei histochemic se evidențiază fermenți, ce hidrolizează compușii fosfatici, datorită cărora ionii fosfatici trec în dentină și smalț. Formarea smalțului are loc ceva mai târziu. Enameloblastele sînt celule de origine epitelială, înalte, de formă prismatică, cu o diferențiere polară pronunțată. Primele rudimente ale smalțului apar la suprafața enameloblastelor dinspre dentină, în regiunea coroanei dentare în formă de plăci cuticulare (des. 197). Conform orientării această suprafață este bazală. Însă, odată cu începutul formării smalțului, are loc deplasarea sau inversarea nucleului și organitelor celulare (centrozomul și complexul Golgi) în extremitatea opusă a celulei. În consecință, partea bazală a enameloblastelor devine apicală, iar cea apicală — bazală. După asemenea inversare a polilor celulei, nutriția lor se realizează și din partea stratului intermediar al organului smalțului, dar nu din partea dentinei. În zona subnucleară a enameloblastelor se evidențiază o cantitate mare de acid ribonucleic, glicogen și o activitate înaltă a fosfatazei alcaline. Plăcile cuticulare de pe enameloblaste de obicei se zădăresc după fixare și au forma de știft.

În procesul formării ulterioare a smalțului, în porțiunile citoplasmei enameloblastelor, adiacente prelungirilor lor, apar granule, care se deplasează treptat în prelungiri, după care începe calcificarea lor și



Des. 196. Dezvoltarea și erupția dinților temporari și dezvoltarea dinților permanenți (schemă după A. Hăm și D. Cormac).

A - F - stadiile succesive: 1 - primordiul dintelui temporar; 2 - porțiune a mezenchimului; 3 - papilă dentară; 4 - mandibula; 5 - proeminență buzo-maxilară; 6 - limba; 7 - primordiul mandibulei; 8 - organul smalțului; 9 - smalțul; 10 - dentina; 11 - pulpa; 12 - primordiul dintelui permanent; 13 - zona de resorbție a rădăcinii dintelui temporar.



Des. 197. Structura ultramicroscopică a ameloblastelor (des. lui Iu. I. Afanasiev).


A — schema; 1 — smalțul; 2 — granule în porțiunile distale ale ameloblastelor; 3 — reticulul endoplasmatic; 4 — complexul Golgi; 5 — nucleul; 6 — mitocondrii.

formarea prismelor de smalț. Odată cu dezvoltarea ulterioară a smalțului, ameloblastele se micșorează și se îndepărtează de dentină. Spre sfârșitul acestui proces, aproximativ în momentul erupției dinților, ameloblastele se micșorează brusc și se reduc, iar smalțul rămâne acoperit doar de o membrană subțire — *cuticula*, formată de celulele stratului intermediar al pulpei. În timpul erupției dintelui, celulele externe ale organului smalțului se contopesc cu epiteliul gingiei și în continuare se distrug. Odată cu apariția prismelor de smalț, suprafața dentinei devine neregulată. Resorbția parțială a dentinei contribuie la consolidarea legăturii ei cu smalțul și la amplificarea calcificării smalțului cu săruri de calciu eliminate.

Dezvoltarea cimentului are loc mai târziu decât a smalțului, în preajma erupției dinților, din mezenchimul ce înconjoară mugurele dentar, formînd sacul dentar. În el se disting două straturi: unul mai dens — extern, și altul lax — intern. În procesul dezvoltării cimentului, în stratul intern al sacului dentar, în regiunea rădăcinii, din mezenchim se diferențiază *cimentoblastele*. Cimentoblastele, asemenea osteoblastelor și dentinoblastelor, sintetizează proteinele colagene, pe care le elimină în substanța intercelulară. Pe măsura dezvoltării substanței intercelulare, cimentoblastele se transformă în cimentocite cu prelungiri, care se înfundă în această substanță. *Cimentocitele* se află în cavități și canalicule, ce pornesc de la ele. Stratul extern al sacului dentar se transformă în ligamentul dentar — periodonțiu. Astfel organul smalțului are în primul rînd

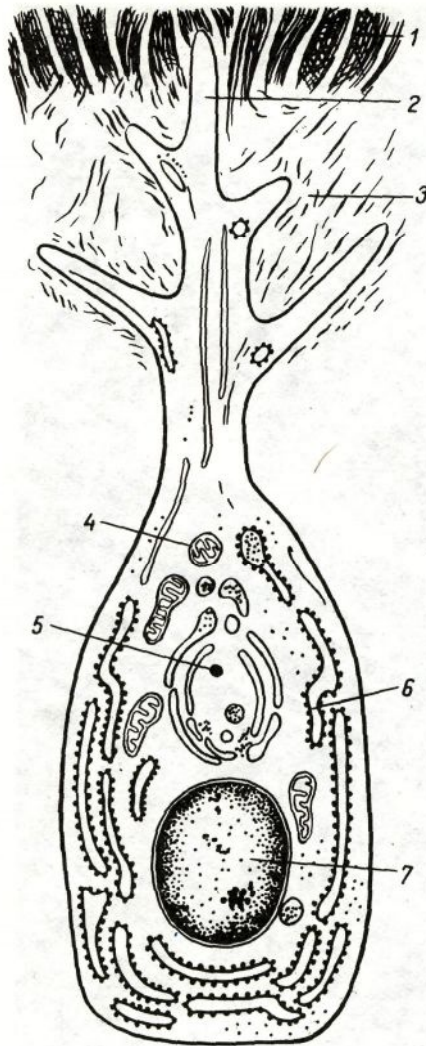
un rol morfogenetic, determinînd forma dintelui în procesul dezvoltării.

Primordiul dinților permanenți apare spre sfârșitul lunii a 4-a — începutul lunii a 5-a a dezvoltării intrauterine. Primordiul



Des. 197. (continuare)

B — microfotografie electronică a prismelor de smalț, X 30000. 1 — prisme de smalț secționat transversal; 2 — prisme de smalț secționat longitudinal; 3 — cristale de hidroxiapatite (după Trăvist și Glimcer).



Des. 198. Schema structurii ultramicroscopice a dentinoblastelor (des. de Iu. I. Afanasiev).

1 — dentina; 2 — prelungire distală a dentinoblastului; 3 — predentina; 4 — mitocondrii; 5 — complexul Golgi; 6 — reticulul endoplasmatic; 7 — nucleul.

dinților permanenți se formează din lama dentară și mezenchimul subiacent. Primordiul dintelui permanent se află la spatele fiecărui primordiu al dintelui temporar. Erupția dinților temporari la copii începe la vârsta de 6—7 luni de viață. În acest timp este formată numai coroana dintelui, iar formarea rădăcinii doar începe. Dinții molari temporari sînt substituiți de dinții premolari permanenți.

Primordiul dinților molari permanenți apare la anul 1—4 de viață. La început, ambii dinți (temporar și permanent) sînt situați într-o alveolă comună. Ulterior între ei apare un sept osos.

Dintele permanent se dezvoltă foarte încet. Cînd ajunge timpul să cadă dinții temporari, adică la vârsta de 6—7 ani, osteoclastele distrug acest sept și rădăcina dintelui ce cade, iar dintele permanent începe să se dezvolte intens. Dinții permanenți, la fel ca și cei temporari, erup sub presiunea creată în pulpa dentară datorită formării substanței fun-

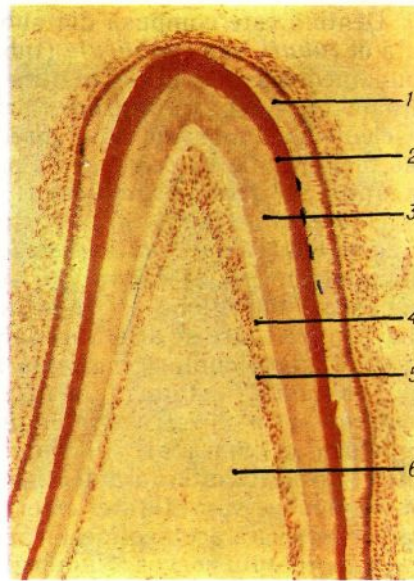
damentale a țesutului conjunctiv. Pînă la erupția dinților substanțele minerale (calciul, fosforul, fluorul) și nutritive pătrund numai din sînge. După erupție în aceste procese crește rolul salivei și corespunzător al componenței ei chimice.

Structura. Dintele constă din părți dure și moi. În partea dură a dintelui se disting *smalțul*, *dentina* și *cimentul*; partea moale a dintelui este prezentată de așa-numita pulpă.

Smalțul (enamelum) acoperă coroana dintelui. El este dezvoltat mai mult la vârful coroanei (pînă la 3,5 mm). Smalțul conține o cantitate neînsemnată de substanțe organice (circa 3—4%) și săruri anorganice (96—97%). Dintre substanțele anorganice partea

Des. 199. Vîrful primordiului dintelui incisiv superior la un făt de 5 luni (preparatul lui L. I. Falin).

1 — enameloblaste; 2 — smalțul; 3 — dentina; 4 — pre-dentina; 5 — stratul de dentinoblaste; 6 — papila dentară.



covîrșitoare o constituie fosfații și carbonații de calciu și circa 4% — fluorura de calciu. Smalțul constă din *prisme smalțului* (prisma enameli) cu grosimea de 3—5 mcm. Fiecare prismă constă dintr-o rețea fibrilară fină, în care se află cristale de hidroxiapatite, care au formă de prisme alungite (des. 197). Prismele sînt amplasate în fascicule, au un traiect sinuos și sînt dispuse aproape perpendicular pe suprafața dentinei. Pe secțiunea transversală prismele smalțului de obicei au formă poliedrică sau

concav-convexă. Între prisme se află o substanță liantă mai puțin calcificată. Datorită mersului sinuos în formă de S al prismelor, pe secțiunile longitudinale ale dintelui, unele din ele rămîn rezecate mai mult longitudinal, iar altele — mai mult transversal, fapt ce condiționează alternarea striilor clare și întunecate ale smalțului. Pe secțiunile longitudinale pot fi observate linii paralele, însă mai subțiri. Apariția lor se pune în dependență de periodicitatea creșterii, calcificarea zonă-lă diferită a prismelor și reflectarea în structura smalțului a liniilor de forță, care apar în urma acțiunii factorului de presiune în timpul masticăției.

La exterior smalțul este acoperit de o *cuticulă subțire* (cuticula enameli), care suferă un proces rapid de abraziune pe suprafața masticatoare a dintelui și care rămîne vizibilă doar pe suprafețele lui laterale. Compoziția chimică a smalțului se schimbă în dependență de metabolismul organismului, intensitatea dizolvării cristalelor de hidroxiapatită și remineralizarea substanței fundamentale organice. În anumită măsură smalțul este permeabil pentru apă, ioni, vitamine, glucoză, aminoacizi și alte substanțe, care pătrund direct din cavitatea bucală. Totodată, saliva joacă un rol important nu numai ca sursă a diferitelor substanțe, dar și ca factor care influențează activ asupra procesului de pătrundere a lor în țesuturile dintelui. Permeabilitatea crește sub influența acizilor, calcitoninei, alcoolului, lipsa în hrană a sărurilor de calciu, fosfor, fluor ș. a. Smalțul și dentina se unesc cu ajutorul interdigitațiilor reciproce.

D e n t i n a (dentinum) formează cea mai mare parte a coroanei, coletului și rădăcinii dinților. Ea constă din substanțe organice și anorganice: substanțe organice — 28% (în special colagen), substanțe anorganice — 72%.

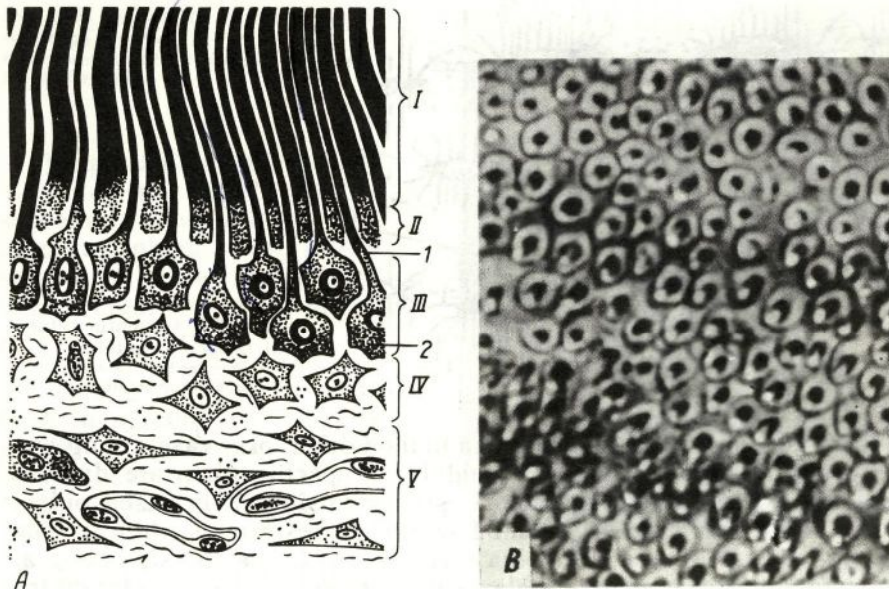
Dentina este compusă din substanța fundamentală, care e străbătută de *tuburi*, sau *canalicule* (tubuli dentinalis). (des. 200). Substanța fundamentală a dentinei conține fibrile de colagen și mucoproteine situate între ele. În dentină fibrilele de colagen sînt concentrate în fascicule, ce au de fapt două direcții : radială și aproape longitudinală sau tangențială. Fibrele radiale predomină în stratul extern al dentinei (așa-numita *dentină mantiinică*), iar cele tangențiale — în stratul intern, *dentină peripulpară*. În porțiunile periferice ale dentinei se evidențiază așa-numitele *spații interglobulare*, care reprezintă zone necalcificate în formă de cavități cu suprafețe neregulate sferice. Cele mai mari spații interglobulare se întîlnesc în coroana dintelui, iar cele mai mici și numeroase se află în rădăcină, unde formează *stratul granular*. Spațiile interglobulare participă la metabolismul dentinei.

Substanța fundamentală a dentinei este străbătută de *canalicule dentinale*, prin care trec prelungirile dentinoblastelor, situate în pulpa dintelui (vezi mai jos), și lichidul tisular. Canaliculele încep în pulpă, lîngă suprafața internă a dentinei și, divizîndu-se în formă de evantai, se termină pe suprafața ei externă. În prelungirile dentinoblastelor a fost descoperită acetilcolinesteraza, care joacă un mare rol în transmiterea impulsului nervos. Numărul de canalicule în dentină, forma și dimensiunile lor nu sînt uniforme în diferite sectoare. Ele sînt așezate mai dens în vecinătatea pulpei. În dentina radiculară canaliculele se ramifică pe tot parcursul, iar în coroană ele aproape nu formează ramuri laterale și se împart în ramuscule mici doar în preajma smalțului. La limita cu cimentul canaliculele dentinale de asemenea se ramifică, formînd arcade de anastomoze. Unele canalicule pătrund în ciment și smalț, mai ales în regiunea tuberculilor masticatori, și se termină cu niște dilatări conice. Sistemul de canalicule asigură nutriția dentinei. În regiunea de contact cu smalțul, dentina are de obicei o margine festonată, ceea ce contribuie la unirea lor mai traică. Stratul intern al peretelui canaliculelor dentinale conține numeroase fibre precolagene argentofile, care sînt mineralizate puternic în comparație cu restul substanței dentinale.

Pe secțiunile transversale ale dentinei se observă linii concentrice paralele, apariția cărora, probabil, e în dependență de periodicitatea creșterii dentinei.

Între dentină și dentinoblaste se află un strat de *predentină*, sau dentină necalcificată, care constă din fibre de colagen și substanță amorfă. În experiențele cu utilizare de fosfor radioactiv s-a văzut că dentina crește treptat prin suprapunerea fosfaților insolubili în predentină. Formarea dentinei nu încetinește nici la adult. În predentină și pulpă poate fi observată dentina secundară, sau substitutivă (*denticle*), ce se deosebește prin orientarea neclară a canaliculelor dentinale, prezența spațiilor interglobulare numeroase. Denticlele se formează în timpul dereglării metabolismului și al proceselor inflamatorii locale. De obicei ele se află lîngă dentinoblaste, activitatea cărora influențează la formarea denticlelor. O mică cantitate de săruri poate să pătrundă în dentină prin periodonțiu și ciment.

Cimentul (cementum) acoperă rădăcina dintelui și coletul,



Des. 200. Dentina și pulpa dintelui.


A — schema (des. de Iu. I. Afanasiev); B — microfotografie a dentinei; secțiune transversală (preparatul lui B. M. Korcmazov și R. M. Mamedova). I — dentină; II — pre-dentină; III — stratul periferic al pulpei; IV — stratul intermediar al pulpei; V — stratul central al pulpei; 1 — canaliculele dentinale cu prelungirile dentinoblastelor; 2 — corpurile dentinoblastelor.

unde în formă de un strat subțire poate trece parțial pe smalț. Spre vârful rădăcinii cimentul se îngroașă.

După compoziția chimică cimentul amintește osul. El conține circa 30% substanțe organice și 70% — anorganice, dintre care predomină sărurile de fosfat și carbonat de calciu.

Conform structurii histologice se distinge ciment acelular, sau primar, și ciment celular, sau secundar. *Cimentul acelular* se situează în special în partea superioară a rădăcinii, iar cel celular — în partea ei inferioară (des. 201). În dinții cu rădăcini policuspide cimentul celular se localizează în primul rând lângă ramificațiile rădăcinilor. *Cimentul celular* conține celule — *cimentocite*, numeroase fibre colagene care n-au o orientare anumită. De aceea cimentul celular este comparat ca structură și compoziție cu țesutul osos macrofibrilar, dar spre deosebire de el cimentul nu conține vase sanguine. Cimentul celular poate avea o structură stratificată.

În *cimentul acelular* lipsesc și celulele, și prelungirile lor. El constă din fibre colagene și dintr-o substanță amorfă liantă, situată între ele. Fibrele colagene sînt orientate în direcție longitudinală și radială. Fibrele radiale se prelungesc în periodonțiu și apoi în formă de fibre perforante intră în componența osului alveolar. Din partea internă ele se contopesc cu fibrele radiale colagene ale dentinei.



Des. 201. Cimentul celular al rădăcinii dintelui.
1 — cimentocite; 2 — substanța intercelulară mineralizată.

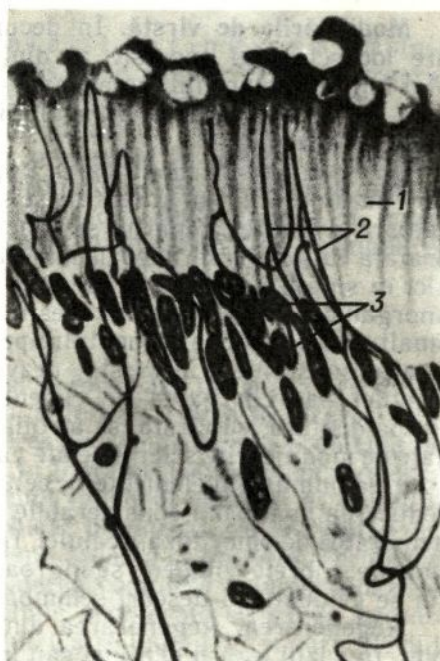
Nutriția cimentului se realizează în mod difuz, prin vasele sanguine ale periodonțiului. Circulația lichidului în părțile dure ale dintelui se face pe contul unui șir de factori: presiunea sîngelui în vasele pulpei și periodonțiului, care se schimbă în timpul respirației, cînd are loc o variație termică în cavitatea bucală, ingerării hranei, masticăției ș. a. Un anumit interes prezintă datele despre prezența anastomozelor dintre canaliculele dentinale și prelungirile celulelor cimentului. Această legătură a canaliculelor constituie un sistem nutritiv suplimentar pentru dentină în cazul dereglării vascularizației pulpei (inflamație, extirparea pulpei, plombarea canalului rădăcinii, obliterarea cavității ș. a. m. d.). Pulpa dentară (pulpă dentis) se localizează în cavitatea coronară și în canalele radiculare. Ea este constituită din țesut conjunctiv fibros lax, în care se disting trei straturi: *periferic*, *intermediar* și *central* (des. 200).

Stratul periferic al pulpei constă din cîteva rînduri de celule multipolare piriforme — *dentinoblaste*, ce se disting printr-o bazofilie citoplasmatică pronunțată. Lungimea lor nu depășește 30 mcm, iar lățimea — 6 mcm. Nucleul dentinoblastului se află în partea bazală a celulei. De la suprafața apicală a dentinoblastului pornește o prelungire lungă, care pătrunde în canaliculul dentinar. Se presupune că aceste prelungiri ale dentinoblastelor participă la asigurarea cu săruri minerale a dentinei și smalțului. Prelungirile laterale ale dentinoblastelor sînt scurte. Conform funcției, dentinoblastele se aseamănă cu osteoblastele osului. În dentinoblaste a fost descoperită fosfataza alcalină, căreia îi revine un rol activ în procesele de calcificare a țesuturilor dentare, iar în prelungirile acestora au mai fost evidențiate mucoproteide. În stratul periferic al pulpei se află fibre colagene nediferențiate. Ele trec printre celule și se prelungesc în fibrele colagene ale dentinei.

În stratul intermediar se situează fibre colagene nediferențiate și celule mici, care, supunîndu-se diferențierii, substituie dentinoblastele mortificate.

Stratul central constă din celule situate lax, fibre și vase sanguine. Printre formele celulare ale acestui strat se disting celule adventițiale, macrofage și fibroblaste. Între celule se observă atît fibre argirofile, cît și colagene. Fibre elastice în pulpă n-au fost observate.

Des. 202. Terminații nervoase în din-
te (după Bernic).
1 — pre-dentină; 2 — terminații nervoase;
3 — dentinoblaste.



Pulpa dentară are impor-
tanță determinantă în nutriția
și metabolismul dintelui. De-
pulparea inhibă brusc proce-
sele metabolice, dereglează
dezvoltarea, creșterea și re-
generarea dintelui.

Unirea dinților
cu gingia. Dintele este
fixat în alveola maxilară nu
numai cu ajutorul periodon-
țiului, dar și datorită ade-
renței epiteliului pluristrati-
ficat pavimentos al gingiei
cu cuticula coletului dintelui.
În zona de inserție epite-
liul este mai subțire decât
pe suprafața laterală (vesti-
bulară) a gingiei. Lezarea
locului de unire a dintelui cu
gingia și formarea pungii gingiodentare conduc la infectare și inflama-
ție.

Vascularizația și inervația. Vasele (ramificările arterei maxilare
superioare) împreună cu nervii (ramificările nervului trigemen)
pătrund în cavitatea dentară prin canalele principal și suplimentar
situate în rădăcinile dinților. Arterele pătrund în rădăcina dintelui
cu o singură sau mai multe ramuri. Ramificându-se în pulpă în
numeroase capilare ce anastomozează, ele se unesc apoi într-o venă. În
pulpă a fost observat un număr neînsemnat de capilare limfatice.

Nervii formează în pulpa dentară două plexuri: cel profund constă
în special din fibre mielinice, iar cel superficial — din fibre amielinice.
Ramificările terminale ale receptorilor pulpei deseori comunică concomi-
tent cu țesutul conjunctiv și vasele pulpei (receptori polivalenți).
Dentinoblastele sînt înconjurate din abundență de terminații fine ale
nervului trigemen.

Problema cu privire la natura sensibilității dentinei nu e rezolvată
definitiv. Mulți cercetători neagă datele cu privire la pătrunderea ter-
minațiilor nervoase în canaliculele dentinale, deși în porțiunile inițiale
ale acestor canalicule uneori se observă terminații nervoase (des. 202).

Probabil că în apariția durerii un anumit rol îl joacă mecanismul
hidrodinamic de excitare a terminațiilor nervoase, situate în porțiunile
interne ale canaliculelor dentinale (transmiterea presiunii coloanei
de lichid, care circulă prin canaliculele dentinale, la terminațiile sen-
zitive ale neuronilor).

Modificările de vîrstă. În decursul primilor 12—15 ani de viață are loc schimbul succesiv al dinților temporari cu cei permanenți. Mai întîi erupe primul molar, apoi — dinții incisivi centrali și laterali; la 9—14 ani erup premolarii și dinții canini și numai la 20—25 de ani — molarul „de mîntă“

Cu vîrsta are loc modificarea treptată a compoziției chimice și structurii dinților. Smalțul și dentina se supun abraziunii pe suprafața masticatorie a dinților. Smalțul se opacifiează și poate forma fisuri, pe suprafața lui apare un depozit mineralizat. Conținutul compușilor organici în smalț, dentină și ciment se reduce, iar cantitatea substanțelor anorganice crește. Datorită acestui fapt se micșorează permeabilitatea smalțului, dentinei și cimentului pentru apă, ioni, fermenți, aminoacizi și alte substanțe. Cu vîrsta, dezvoltarea dentinei încetează aproape complet, iar cantitatea de ciment în rădăcina dintelui se mărește. Pulpa dentară, cu vîrsta, se atrofiază în urma dereglării nutriției cauzate de modificările sclerotice ale vaselor ei. Totodată, în ea are loc micșorarea numărului elementelor celulare. În dentinoblaste se marchează reducerea unei părți considerabile de organite celulare, se micșorează activitatea de pinocitoză a celulei. Dentinoblastele se transformă în dentinocite. Fibrele colagene se îngroașă. După 40—50 de ani în periodonțiu se evidențiază deseori schimbări sclerotice ale vaselor.

Regenerarea. Regenerarea dintelui are loc foarte lent și incomplet. În cazul lezării dentinei sau iritării ei de carie, în dinte din partea pulpei în fața focarului de lezare se formează o cantitate mică de dentină substituitoare, sau secundară. Acest proces este însoțit de regenerarea stratului periferic al pulpei pe calea diferențierii elementelor celulare ale zonei intermediare și transformării lor în dentinoblaste. S-a demonstrat de asemenea că în toate stadiile de dezvoltare a dintelui, stratul de dentinoblaste al pulpei conține celule care posedă proprietatea de a prolifera. Formarea dentinei are loc aproximativ peste 2 săptămîni după lezare. Acest proces începe cu apariția predentinei. Fibrele din substanța fundamentală a dentinei substituitoare, spre deosebire de cele din dentina primară, nu sînt situate într-o ordine anumită. Spre sfîrșitul săptămîinii a 4-a predentina se calcifică. Canaliculele dentinei secundare au o orientare neregulată și se ramifică foarte slab. Cimentul dintelui regenerează insuficient. După lezarea dintelui smalțul nu se mai restabilește. Sub influența factorilor patogeni smalțul reacționează prin formarea zonelor de hipermineralizare.

Faringele

În faringe se intersectează căile respiratorie și digestivă. În el se disting trei părți, care au o structură diferită: nazală, orală și laringiană. Fiecare din aceste părți se deosebește una de alta prin structura tunicii mucoase.

Mucoasa părții nazale a faringelui este acoperită de epiteliu pseudostratificat ciliat și conține glande mixte (mucoasă de tip respirator).

Mucoasa părților orală și laringiană, căptușită de epiteliu pluristratificat pavimentos, este situată pe lama proprie a mucoasei, în care se află un strat pronunțat de fibre elastice. În submucoasă sînt situate porțiunile terminale ale glandelor mucoase complexe. Canalele lor excretoare se deschid la suprafața epitelului. Tunica mucoasă și submucoasă faringelui aderă la peretele muscular (analog tunicii musculare) care constă din două straturi de mușchi striati: intern longitudinal și extern circular. La exterior faringele este învelit de tunica adventițială.

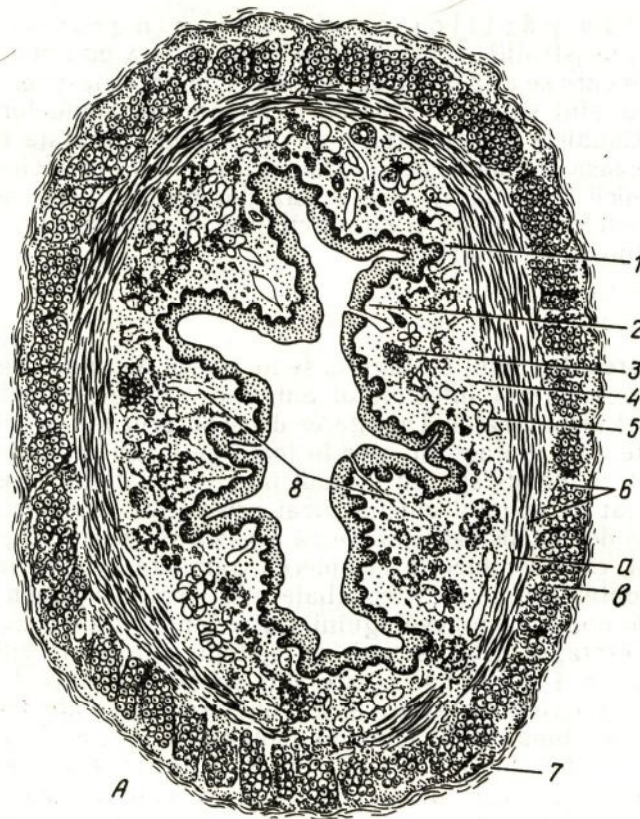
Esofagul

Dezvoltarea. Epiteliul esofagului se formează din placa precordală, situată în entodermul intestinului anterior; celelalte straturi — din mezenchimul înconjurător. Un interes deosebit prezintă problema dezvoltării epitelului esofagului, care în toată perioada de embriogeneză, suferă repetate modificări. La început învelișul epitelial al esofagului este prezentat de epiteliu unistratificat prismatic. La embrionul de 4 săptămîni el devine bistratificat. După aceasta se observă o proliferare a epitelului, care conduce la închiderea completă a lumenului esofagului. În continuare celulele epiteliale proliferate se supun necrozei, eliberînd din nou lumenul esofagului. Către luna a 3-a a dezvoltării intrauterine, esofagul este căptușit de epiteliu anizomorf ciliat. Începînd cu luna a 4-a, celulele ciliate sînt substituite treptat de celule veziculoase, care conțin glicogen și se transformă în celule pavimentoase. Începînd cu luna a 6-a, epiteliul esofagului devine pluristratificat pavimentos. La nou-născuți, în epiteliu pot fi întîlnite insule de celule ciliate. La adulți aceste celule se păstrează uneori în canalele glandelor mucoase. Cauzele transformării unui tip de epiteliu în altul rămîn neclare. Probabil că în formarea epitelului pluristratificat pavimentos al esofagului rolul principal îi revine funcției lui. Formarea epitelului pluristratificat în mucoasa esofagului asigură integritatea peretelui esofagului în timpul trecerii bolurilor alimentare aspre. Clandele esofagului apar la sfîrșitul lunii a 2-a a dezvoltării intrauterine a fătului, tunica musculară — în luna a 2-a, iar lama musculară a mucoasei — în luna a 4-a.

Structura. Esofagul constă din tunica mucoasă, lama submucoasă, tunica musculară și adventiția (des. 203, A). Tunica mucoasă și submucoasa a esofagului formează 7—10 plici longitudinale, care proemină în lumen.

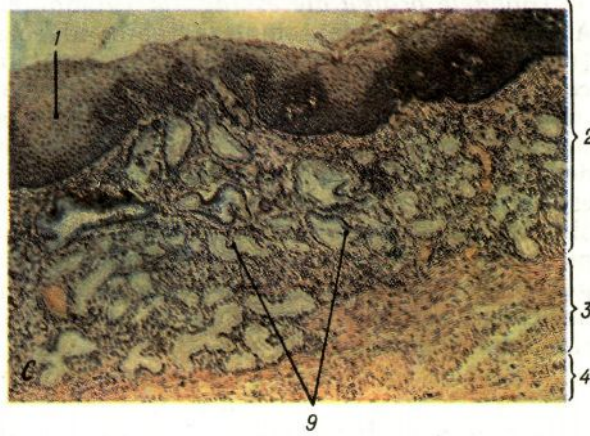
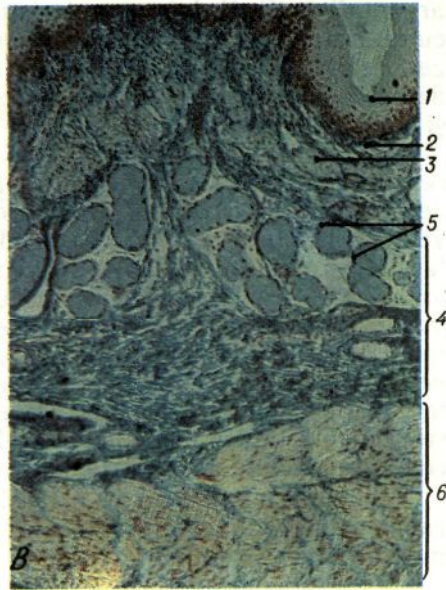
Tunica mucoasă a esofagului este formată din epiteliu, lama proprie și lama musculară. Epiteliul mucoasei este pluristratificat pavimentos necornificat, dar la o vîrstă înaintată celulele lui superficiale se pot supune cornificării. În componența învelișului epitelial intră 20—25 rînduri de celule. În esofagul uman celulele pavimentoase ale stratului epitelial superficial conțin un număr mic de granule de keratohialină.

Lama proprie a mucoasei formează papile de țesut conjunctiv, care proemină în epiteliu. În lama proprie se află aglomerări mari de limfo-



Des. 203. Structura esofagului.
A — secțiune transversală prin treimea superioară;

cite în jurul canalelor glandelor mucoase, care formează uneori noduli limfatici izolați. În lama proprie a mucoasei se situează *glandele cardiale ale esofagului* (glandulae cardiacae oesophagi). Ele se situează în două grupuri. Un grup de glande se localizează la nivelul cartilajului cricoid al laringelui și inelului V al traheei; al doilea grup se află în partea inferioară a esofagului, lângă intrarea în stomac. Conform structurii, aceste glande se aseamănă cu glandele cardiale ale stomacului (de aici și denumirea). Acestea sînt glande simple tubulare ramificate (des. 203, C). Porțiunile lor terminale constau din epiteliocite cubice sau prismatice cu citoplasmă granulară, care uneori reacționează la mucină. În unele porțiuni terminale ale glandelor cardiale se conțin celule parietale, ce produc cloruri. Cele mai mici canale ale acestor glande se unesc în canale mari și largi, care se deschid la vîrfurile papilelor lamei proprii a mucoasei. Epiteliul canalelor este prismatic. El se aseamănă cu epiteliul mucos al foveolelor gastrice și demonstrează o reacție caracteristică la mucină. Uneori, la nivelul localizării glandelor



Des. 203. (continuare)

B — microfotografie a glandelor proprii esofagiene; *C* — microfotografie a glandelor cardiale esofagiene; secțiune longitudinală (preparatul V. A. Vdovțeva).

1 — epiteliu pluristratificat pavimentos necornificat; *2* — lama proprie a tunicii mucoase; *3* — lama musculară a tunicii mucoase; *4* — submucoasa; *5* — glandele proprii ale esofagului; *6* — tunica musculară; *a* — strat circular; *b* — strat longitudinal; *7* — tunica adventițială; *8* — canal excretor al glandei; *9* — glande cardiale.

cardiale, mucoasa esofagului capătă caracterul mucoasei gastrice (vezi mai jos). Glandele cardiale apar în esofag cu mult timp înainte ca epiteliul lui să devină pluristratificat. Glandele cardiale ale esofagului conțin un număr mare de celule endocrine, care se situează în primul rând în porțiunile terminale și canalele excretoare. Conform particularităților citochimice se disting celule de trei tipuri. Primele corespund celulelor cromo-argentafine ale tractului gastrointestinal, care sintetizează serotonină (E.C.). Al doilea tip amintește celulele cromo-

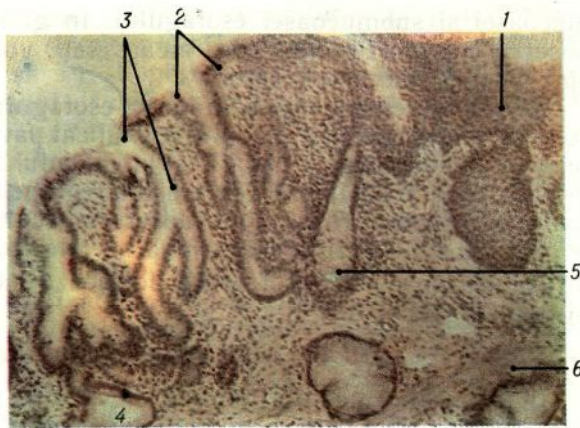
argentafine (E. C. L.), caracteristice pentru mucoasa corpului stomacului. Natura celulelor de tipul al treilea rămâne neclară. Pentru medic cunoașterea structurii și funcției glandelor cardiale prezintă un interes deosebit, deoarece la nivelul lor deseori se formează diverticuli, chiste și tumori ale esofagului.

Lama musculară a mucoasei esofagului constă din fascicule de celule musculare netede, orientate longitudinal, înconjurate de o rețea de fibre elastice. Această lamă, în formă de mici fascicule, începe la nivelul cartilajului cricoid al laringelui; în continuare pe parcursul esofagului grosimea acestui strat se mărește și în apropierea stomacului atinge 200—400 mcm. Lama musculară a tunicii mucoase joacă un rol important în trecerea hranei prin esofag și protecția suprafeței lui interne de lezarea cu corpuri ascuțite, care pot nimeri în esofag. Excitația peretelui esofagului cu un bol alimentar aspru provoacă micșorarea tonusului lamei musculare, iar aceasta conduce la dilatarea porțiunii respective a tunicii mucoase. Astfel, propulsarea bolului alimentar, ce conține particule aspre, se atenuează.

L a m a s u b m u c o a s ă îi asigură mucoasei o mobilitate considerabilă față de tunica musculară. Împreună cu tunica mucoasă, ea formează numeroase pliuri longitudinale, care se reexpansionează în timpul deglutiției hranei. În submucoasă se află glandele proprii ale esofagului.

Glandele proprii ale esofagului (glandulae oesophageae propriae). Acestea sînt glande complexe tubulo-alveolare, ramificate puternic (des. 203, B). Porțiunile lor terminale constau exclusiv din celule mucoase. Secreția lor se varsă în canale excretoare mici, care confluează în canale mai mari. Aceste canale trec prin lama musculară a tunicii mucoase și formează în lama proprie canale mari ample, ce se deschid la suprafața epiteliului. Epiteliul care căptușește canalele mici este prismatic jos; în canalele mai mari e pluristratificat pavimentos și conține uneori celule ciliate. Glandele proprii ale esofagului sînt amplasate în special pe suprafața ventrală a treimei lui superioare. Funcția glandelor proprii ale esofagului constă în eliminarea mucusului, care umectează permanent suprafața tunicii mucoase și contribuie la trecerea bolului alimentar.

T u n i c a m u s c u l a r ă este constituită dintr-un strat intern circular și extern — longitudinal, separate de un strat intermediar de țesut conjunctiv fibros lax. În treimea superioară a esofagului, aceste straturi sînt prezentate de țesut muscular striat, care constituie prelungirea țesutului muscular al faringelui. În treimea medie a esofagului, tunica musculară conține atît țesut muscular striat, precum și neted. În treimea inferioară, ambele straturi sînt formate numai din țesut muscular neted. Aceasta poate servi drept punct de reper pentru determinarea nivelului esofagului în secțiunile histologice. Ambele straturi musculare nu întotdeauna sînt amplasate strict circular sau longitudinal. În stratul intern se întîlnesc fascicule spirale și oblice; în stratul extern unele fascicule pot fi amplasate neregulat. Îngroșarea stratului circular intern al tunicii musculare formează, la nivelul cartilajului cricoid, sfincterul esofagian superior, iar îngroșarea acestui strat la nivelul trecerii esofagului în stomac — sfincterul esofagian inferior.



Des. 204. Trecerea esofagului în stomac (preparatul N. A. Iurina).

1 — epiteliu pluristratificat pavimentos necornificat al esofagului; 2 — epiteliu unistratificat prismatic al stomacului; 3 — foveolele gastrice; 4 — glandele cardiale ale stomacului; 5 — glandele cardiale ale esofagului; 6 — lama musculară a tunicii mucoase.

Contractia tunicii musculare esofagiene contribuie la propulsarea hranei prin esofag în direcția stomacului.

Tunica adventițială este legată, pe de o parte, cu straturile intermediare de țesut conjunctiv, situate în tunica musculară, iar pe de altă parte — cu țesutul conjunctiv al mediastinului, ce înconjoară esofagul. În tunica adventițială sînt multe vase și nervi, orientați longitudinal. Partea abdominală a esofagului este acoperită de *tunica seroasă*, formată de mezoteliu și țesutul conjunctiv subiacent.

Vascularizația. Arterele care pătrund în esofag formează plexuri în submucoasă (macro- și microareolare), din care singele nimereste în plexul macroareolar al lamei proprii a mucoasei. Tot aici se situează și rețeaua subepitelială de capilare sangvine. Refluxul venos începe în lama proprie a mucoasei cu o rețea de vene mici. Aceste vene duc sîngele în plexul venos al submucoasei, iar de acolo — în tunica adventițială. Sistemul limfatic al esofagului este prezentat de rețele de capilare limfatice, situate în lama proprie a mucoasei, submucoasă și tunica musculară, precum și de plexuri de vase limfatice, localizate în submucoasă și în tunica musculară (uneori și în tunica adventițială). Colectorul principal al refluxului limfatic din esofag îl constituie plexul submucos.

Inervația. Aparatul nervos intraramural este format din patru plexuri interdependente: *adventițial* — mai dezvoltat în treimea medie și inferioară a esofagului; *subadventițial* — situat la suprafața tunicii musculare și bine pronunțat numai în segmentele superioare ale esofagului; *intermuscular* — localizat între straturile musculare circular și longitudinal și constituit din fibre nervoase de calibru diferit, care formează un plex macroareolar, în componența căruia intră ganglioni nervoși de dimensiuni mari; *submucos* — prezent pe tot parcursul esofagului și constituit dintr-un sistem de trunchiuri nervoase, în locurile de ramificare ale cărora se află noduli nervoși mărunți. Cel mai puternic dezvoltat este plexul intermuscular. Ganglionii lui sînt formați în special din celule de tipul I. Terminațiile nervoase senzitive se evidențiază în formă de glomeruli lacși sau incapsulați, ramificări arborescente în țesuturile musculare, epiteliu, țesutul conjunctiv al

mucoasei și submucoasei esofagului. În ganglionii intraramurali se observă receptori glomerulari încapsulați, voluminoși, care, probabil, sînt baro- și mecanoreceptori.

În secțiunile histologice, la limita esofagului și stomacului, se vede zona de contact a epiteliului pluristratificat pavimentos esofagian și epiteliului unistratificat prismatic al stomacului (des. 204). În lama proprie a mucoasei esofagului, în această regiune se situează glandele cardiale, iar în lama proprie a mucoasei stomacului, deopotrivă cu glandele gastrice pot fi găsite glande mucoase ale esofagului. Stratul circular al tunicii musculare esofagiene, formează aici o îngroșare care constituie sfîcterul.

SEGMENTELE MEDIU ȘI POSTERIOR ALE SISTEMULUI DIGESTIV

În segmentul mediu al tubului digestiv în primul rînd are loc prelucrarea chimică a hranei sub acțiunea fermenților elaborați de glande, absorbția produselor digestiei alimentelor, formarea materiilor fecale.

Stomacul

Stomacul îndeplinește în organism o serie de funcții foarte importante. Cea mai principală este funcția **secretoare**. Ea constă în producerea sucului gastric de către glandele stomacale. În componența acestuia intră următorii fermenți: **pepsina**, **chimozina**, **lipaza**, precum și **acidul clorhidric** și **mucusul**.

Pepsina este fermentul principal al sucului gastric. Sub acțiunea ei are loc disocierea proteinelor complexe ale hranei în proteine mai simple — albumoze și peptone. Pepsina își manifestă acțiunea fermentativă numai în mediu acid și de aceea pentru activizarea ei e necesară prezența acidului clorhidric. **Lipaza** se elimină în stomac în cantități mici și participă la disocierea lipidelor. **Chimozina** este prezentă în conținutul stomacului numai la copiii mici. Rolul ei constă în coagularea laptelui. **Mucusul**, acoperind suprafața mucoasei stomacului, o protejează de acțiunea acidului clorhidric și de lezarea de bolul alimentar aspru. Se presupune că în stomac se elimină o substanță specială, numită antipepsină. Anume prezența ei în conținutul sucului gastric explică rezistența peretelui stomacului la acțiunea digestibilă a pepsinei.

În afară de prelucrarea chimică a hranei, stomacul mai îndeplinește și alte funcții importante pentru organism.

Funcția mecanică a stomacului constă în amestecarea alimentelor cu sucul gastric și propulsarea hranei prelucrate în duoden. În realizarea acestei funcții participă musculatura stomacului. În perețele stomacului se formează **factorul antianemic**, care contribuie la absorbirea vitaminei **B₁₂**, ce pătrunde împreună cu alimentele. În cazul absenței acestui factor la om se dezvoltă **anemia pernicioasă**. Prin peretele stomacului se produce **absorbția** următoarelor substanțe: apa, alcoolul, sărurile, zahărul ș. a. Totodată, stomacul are și o anumită **funcție excretorie**. Această funcție

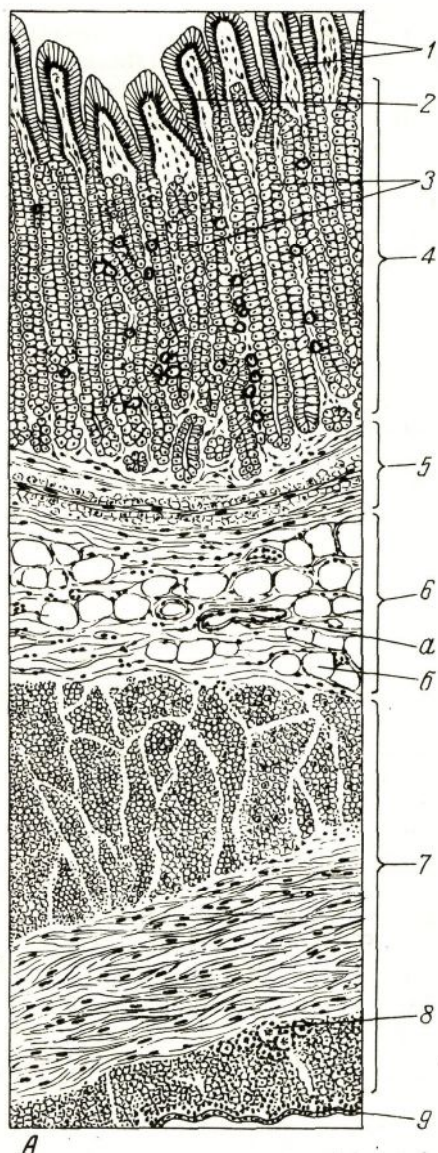
se manifestă evident în timpul afecțiunii rinichilor, când prin peretele stomacului se elimină un șir de produse finale ale metabolismului proteic (amoniac, uree ș. a.). Funcția endocrină a stomacului constă în producerea unui șir de substanțe biologice active — gastrinei, histaminei, serotoninei, motilinei, enteroglucagonului ș. a. Aceste substanțe exercită o influență de stimulare sau inhibare asupra motilității și activității secretorii a celulelor glandulare ale stomacului și ale altor părți ale tubului digestiv.

Dezvoltarea. Stomacul apare în săptămîna a 4-a de dezvoltare intrauterină, iar în decursul lunii a 2-a se modelează toate segmentele lui principale. Epiteliul unistratificat prismatic al stomacului se dezvoltă din entodermul tubului intestinal. Foveolele gastrice se formează în timpul săptămîinii a 6—10-a de dezvoltare a fătului; glandele apar în formă de muguri la fundul foveolelor gastrice și, proliferînd, se amplasează ulterior în lama proprie a tunicii mucoase. Mai întîi în ele apar celulele parietale, iar apoi — celulele principale și mucoase. Tot în această perioadă (săptămîna a 6—7-a), din mezenchim se formează la început stratul circular al tunicii musculare, iar apoi — lama musculară a tunicii mucoase. În a 13—14-a săptămîină apare stratul extern longitudinal și puțin mai tîrziu — stratul intern oblic al tunicii musculare.

Structura. Peretele stomacului este constituit din tunica mucoasă, lama submucoasă, tunica musculară și tunica seroasă.

Tunica mucoasă a stomacului are o suprafață neregulată, datorită prezenței a trei feluri de formațiuni: plici, arii și foveole. *Plicile gastrice* (plicae gastricae) sînt formate de tunica mucoasă și de lama submucoasă. *Ariile gastrice* (areae gastricae) prezintă porțiuni ale tunicii mucoase, care sînt separate prin șanțuri. Ele au formă poligonală și diametrul transversal de 1—16 mm. Prezența ariilor se explică prin faptul că glandele stomacului sînt amplasate în grupuri separate prin straturi intermediare de țesut conjunctiv. Venele situate superficial în aceste straturi se străvăd în formă de linii roșietice, evidențiind limitele dintre arii. *Foveolele gastrice* (foveolae gastricae) sînt adîncituri ale epiteliului în lama proprie a tunicii mucoase. Ele se întîlnesc pe toată suprafața stomacului. Numărul foveolelor în stomac atinge aproape 3 mln. Foveolele gastrice au dimensiuni microscopice, însă mărimea lor este inegală în diferite segmente ale stomacului. În segmentul cardial și corpul stomacului profunzimea lor constituie doar 1/4 din grosimea mucoasei. În partea pilorică a stomacului foveolele gastrice sînt mai profunde. Ele ocupă circa 1/2 din grosimea întregii mucoase. La fundul foveolelor gastrice se deschid glandele dispuse în lama proprie a tunicii mucoase. Tunica mucoasă este mai subțire în segmentul cardial.

Epiteliul, care căptușește suprafața mucoasei stomacului și foveolelor, este unistratificat prismatic (des. 205). O particularitate a acestui epiteliu o constituie caracterul lui glandular; toate *epiteliocitele superficiale ale stomacului* (epitheliocyti superficiales gastrici) elimină permanent o secreție mucoasă (mucoidă). Fiecare celulă glandulară se divide clar în două părți — bazală și apicală. În partea bazală,



Des. 205. Structura peretelui fundului stomacului.

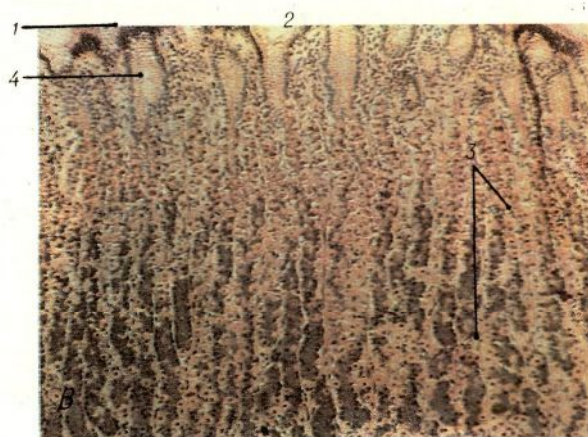
A — schemă ;

adiacentă membranei bazale, este situat un nucleu de formă ovală, deasupra căruia e situat complexul Golgi. Partea apicală a celulei este umplută de granule sau picături de secreție mucoidă. Specificitatea secreției epitelio-citelor superficiale la om și animale este determinată de componența constituentului glucidic, în timp ce partea proteică se caracterizează prin generalitatea proprietăților histochimice. Constituentul glucidic joacă rolul determinant în reacția de apărare a mucoasei gastrice față de acțiunea nocivă a sucului gastric. Rolul epitelio-citelor superficiale ale stomacului constă în elaborarea mucusului, care servește drept protecție, atât contra acțiunii mecanice a particulelor aspre de alimente, precum și contra acțiunii chimice a sucului gastric. Cantitatea de mucus în stomac crește mult în cazul pătrunderii în el a substanțelor iritante (alcool, acid, muștar, ș. a.).

În *lama proprie a tunicii mucoase* sînt situate glandele gastrice, între care se află straturi intermediare subțiri de țesut conjunctiv fibros lax. În *lama proprie*, în număr mai mare sau mai mic, permanent se află aglomerări de elemente limfoide

în formă de infiltrate difuze sau în formă de noduli limfatici solitari (izolați) care se situează mai des în regiunea de trecere a stomacului în duoden.

Lama musculară a tunicii mucoase constă din trei straturi, formate din țesut muscular neted: extern și intern — circular și mijlociu — longitudinal (des. 205). De la stratul muscular unele celule musculare se îndreaptă în țesutul conjunctiv al lamei proprii a mucoasei. Contractia elementelor musculare ale lamei proprii a mucoasei asigură mobilitatea ei și contribuie la evacuarea secreției din glandele stomacului.



Des. 205. (continuare)

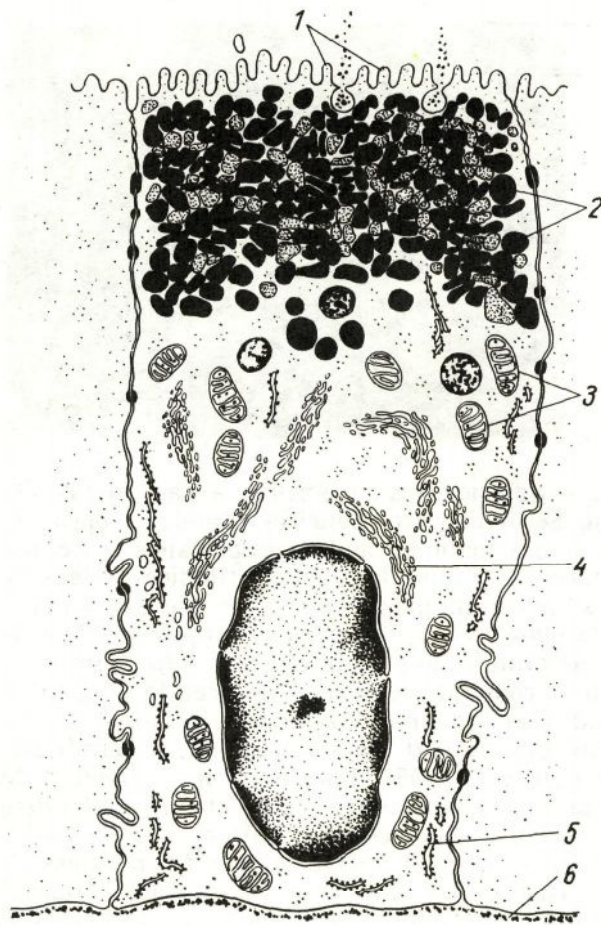
B — microfotografie;
 1 — epiteliu unistratificat prismatic glandular; 2 — foveolă gastrică; 3 — glandele proprii ale stomacului; 4 — lama proprie a tunicii mucoase; 5 — lama musculară a tunicii mucoase; 6 — submucoasa: a — vas sanguin; b — celulă adipoasă; 7 — tunica musculară; 8 — plexul nervos intermuscular; 9 — tunica seroasă.

Glandele gastrice (gll. gastricae) au o structură variată în diferite părți ale stomacului. Se disting trei tipuri de glande: proprii, pilorice și cardiale. Cantitativ predomină glandele proprii ale stomacului. Ele se află în regiunea corpului și fundului gastric (fundice). Glandele cardiale și pilorice se situează în părțile omonime ale stomacului.

Glandele proprii ale stomacului (gll. gastricae propriae) sînt cele mai numeroase. La om ele ating numărul de circa 35 mln. Suprafața fiecărei glande constituie aproximativ 100 mm². Suprafața secretoare generală a glandelor fundice atinge dimensiuni uriașe — circa 3—4 m². Conform structurii aceste glande sînt simple tubulare, neramificate, uneori foarte slab ramificate (des. 205). Lungimea unei glande e de circa 0,65 mm; diametrul ei oscilează între 30 și 50 mcm. Glandele în grupuri se deschid în foveolele gastrice. În fiecare glandă se distinge istmul (isthmus), coletul (cervix) și partea principală (pars principalis), alcătuită din corp (corpus) și fund (fundus). Corpul și fundul formează porțiunea secretoare a glandei, iar coletul și istmul — canalul ei excretor. Lumenul glandelor este foarte îngust și aproape nu se vede în preparate.

Glandele proprii ale stomacului conțin 5 tipuri de bază de celule glandulare: exocrinocite principale; exocrinocite parietale; mucocite cervicale, mucoase; endocrine (argirofile) și epiteliocite nediferențiate.

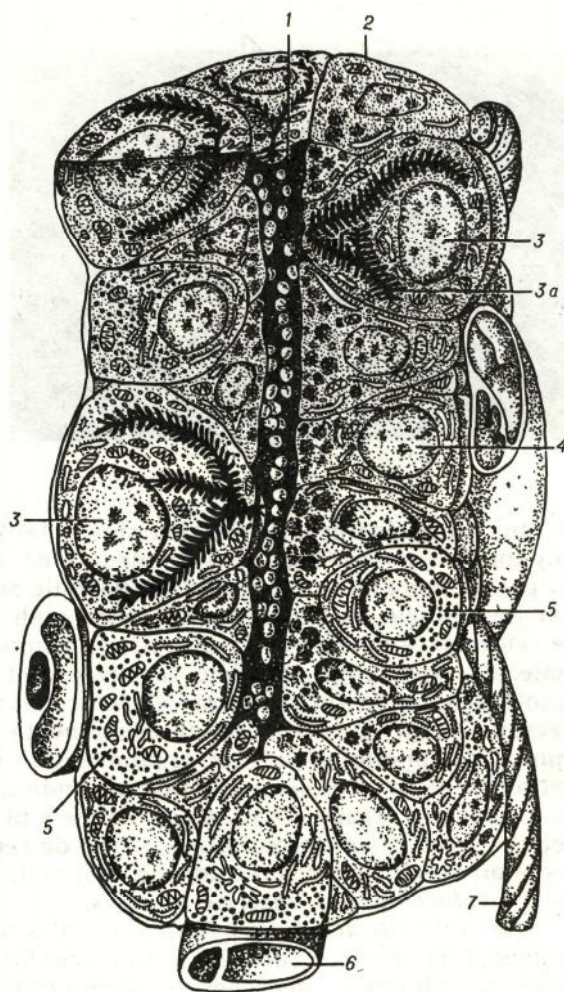
Exocrinocitele principale (exocrinocyti principales) sînt situate în special în regiunea fundului și corpului glandei (des. 207). Nucleii lor au formă rotundă și se localizează în centrul celulei. În celulă se distinge partea bazală și cea apicală. Partea bazală posedă o bazofilie pronunțată. În partea apicală se observă granule de secreție proteică. În partea bazală se află aparatul sintetic al celulei bine dezvoltat. Pe suprafața apicală se află microvili scurți. Granulele secretoare au diametrul 0,9—1 mcm. Celulele principale secretă *pepsinogen* — proferment (zimogen), care în prezența acidului clorhidric trece în formă activă — *pepsina*. Se presupune că *chimoșina* ce scindează proteinele laptelui de asemenea se produce în celulele principale. În timpul studie-



Des. 206. Schema structurii ultramicroscopice a epitelocitelor superficiale ale stomacului (după S. Ito). 1 — microvili; 2 — granule de secreție mucoasă; 3 — mitocondrii; 4 — complexul Golgi; 5 — reticulul endoplasmatic granular; 6 — membrana bazală.

rii diferitelor faze de secreție ale celulelor principale s-a constatat că în faza activă de elaborare și acumulare a secreției ele sînt de dimensiuni mari; în ele se disting clar granule de zimogen. După eliminarea secreției volumul celulelor și numărul de granule în citoplasma lor se micșorează considerabil. Experimental a fost demonstrat că în timpul excitației nervului vag, celulele se eliberează repede de granulele de pepsinogen.

Exocrinocitele parietale (exocrinocyti parietales) sînt situate la exterior de celulele principale și mucoase, contactînd intim cu extremitățile lor bazale (des. 207). Ele sînt de formă rotundă neregulată și au dimensiuni mai mari decît celulele principale. Celulele parietale sînt amplasate cîte una și se concentrează în special în regiunea corpului și coletului glandei. Citoplasma acestor celule este pronunțat oxifilă și are o structură granulară. Fiecare celulă conține unul sau doi nuclei de formă rotundă, situați în partea centrală a citoplasmei. În interiorul

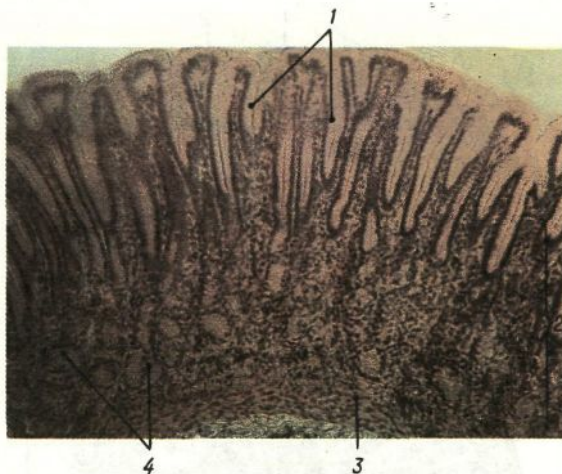


Des. 207. Structura ultra-microscopică a glandei proprii a stomacului (după Kristici cu modificări).

- 1 — lumenul glandei ;
- 2 — mucoцит cervical ;
- 3 — exocrinocite parietale ;
- 3a — canalicule intracelulare ;
- 4 — exocrinocite principale ;
- 5 — endocrinocite ;
- 6 — hemocapilar ;
- 7 — fibră nervoasă.

celulelor se află sisteme speciale de *canalicule intracelulare* (canaliculis intracellulares) cu numeroși microvili, care trec ulterior în *canaliculele intercelulare*, situate între celulele principale și mucoase și deschizându-se în lumenul glandei (des. 207). De la suprafața apicală a celulelor pleacă microvilozități. Pentru celulele parietale este caracteristică prezența a numeroase mitocondrii. Rolul celulelor parietale ale glandelor fundice constă în elaborarea clorurilor, din care se formează *acidul clorhidric*.

Celulele mucoase (mucocyti) sînt de două tipuri. Primele se situează în corpul glandelor proprii (des. 207) și au în partea bazală un nucleu condensat. În partea apicală a acestor celule se observă numeroase granule rotunde sau ovale, o cantitate mică de mitocondrii și complexul Golgi. Celelalte celule mucoase (cervicale) se localizează numai în



Des. 208. Partea pilorică a stomacului.

1 — foveole gastrice; 2 — lama proprie a tunicii mucoase; 3 — lama musculară a tunicii mucoase; 4 — glandele pilorice.

coletul glandelor proprii. Nucleii sînt aplatizați, uneori de formă triunghiulară neregulată, sînt amplasați de obicei la baza celulelor. În partea apicală, unele celule au granule secretoare. Mucusul eliminat de celulele cervicale se colorează slab cu coloranți bazici, însă se evidențiază bine cu mucicarmin. În comparație cu celulele superficiale ale stomacului, celulele cervicale sînt de dimensiuni mai mici și întotdeauna conțin un număr cu mult mai mic de picături de mucus. Secreția lor se deosebește după componență de secreția mucoasă, eliminată de epiteliul glandular al stomacului. În celulele cervicale, spre deosebire de alte celule ale glandelor fundice, deseori se observă figuri de mitoză. Se presupune că aceste celule sînt *epiteliocite nediferențiate* (epitheliocyti nondifferentiati) — sursa de regenerare atât a epiteliului secretor al glandelor, precum și a epiteliului foveolelor gastrice. *Celulele endocrine* sînt descrise mai jos.

Glandele pilorice (gll. pyloricae) sînt situate în zona de trecere a stomacului în duoden (des. 208). Numărul lor alcătuiește circa 3,5 mln. Glandele pilorice se deosebesc de cele proprii prin cîteva particularități: sînt amplasate mai rar, sînt mult mai ramificate, au lumenul mai larg; majoritatea glandelor pilorice sînt lipsite de celule parietale.

Porțiunile terminale ale glandelor pilorice sînt constituite, în special, din celule, care amintesc celulele mucoase ale glandelor proprii. Nucleii lor sînt aplatizați și se află la baza celulelor. Folosind metode speciale de colorare, în citoplasmă se evidențiază mucus. Celulele glandelor pilorice sînt bogate în dipeptidaze. Secreția produsă de glandele pilorice dă o reacție alcalină. În coletul glandelor sînt situate de asemenea celulele intermediare (cervicale), care au fost de acum descrise în glandele proprii ale stomacului.

Structura tunicii mucoase în partea pilorică are unele particularități: foveolele gastrice aici sînt mai adînci decît în corpul stomacului și ocupă circa o jumătate din toată grosimea tunicii mucoase. Lîngă

ieșirea din stomac, această tunică formează o cută inelară bine pronunțată. Apariția acesteia ține de prezența în tunica musculară a unui strat circular puternic, care formează sfincterul piloric. Ultimul reglează procesul de trecere a hranei din stomac în intestin.

Glandele cardiale (gll. cardiacae) sînt glande tubulare simple cu porțiunile terminale puternic ramificate. Canalele excretoare (coletele) ale acestor glande sînt scurte și căptușite de celule prismatice. Nucleii celulelor au formă aplatizată și se localizează la baza celulelor. Citoplasma lor este lucidă. În timpul unei colorări speciale cu mucicarmin, în ea se evidențiază mucus. Probabil celulele secretoare ale acestor glande sînt identice cu celulele care căptușesc glandele pilorice ale stomacului și glandele cardiale ale esofagului. În ele de asemenea au fost găsite dipeptidaze. În glandele cardiale se întâlnește uneori un număr neînsemnat de celule principale și parietale.

Endocrinocitele gastrointestinale (endocrinociti gastrointestinales). Conform caracterelor morfologice, biochimice și funcționale, în stomac se disting cîteva tipuri de celule endocrine (des. 211). *Celulele EC* (cele mai numeroase) se localizează în regiunea corpului și fundului glandelor, între celulele principale. Aceste celule secretă serotonină și melatonină. Serotonina stimulează secreția fermentilor digestivi, eliminarea mucusului și activitatea motorie. Melatonina reglează fotoperiodicitatea activității funcționale (adică depinde de influența ciclului nictemeral). *Celulele G* (producătoare de gastrină) de asemenea sînt numeroase și se află în special în glandele pilorice și cardiale, localizîndu-se în regiunea corpului, fundului, iar uneori și coletului lor. Gastrina, eliminată de ele, stimulează motilitatea stomacului, secreția pepsinogenului de către celulele principale și a acidului clorhidric de către celulele parietale. În cazul hipersecreției sucului gastric la om se marchează o creștere a numărului celulelor G. În afară de gastrină, aceste celule elimină encefalină, care este o morfină endogenă. Ei îi atribuie rolul de mediație a durerii. Mai puțin numeroase sînt celulele P, ECL, D, D₁, A și X. Celulele P secretă bombezină, care stimulează excreția acidului clorhidric și sucului pancreatic bogat în fermenți, și amplifică contractia musculaturii netede a vezicii biliare. Celulele ECL (asemănătoare celulelor cromo-argentafine) se caracterizează prin diversitatea formei și sînt localizate în special în corpul și fundul glandelor fundice. Aceste celule produc histamină, care reglează activitatea secretoare a celulelor parietale, ce elimină cloruri. Celulele D și D₁ se evidențiază în special în glandele pilorice. Ele sînt producătoare de polipeptide active. *Celulele D* elimină somatostatina, care inhibă sinteza proteinelor. *Celulele D₁* secretă peptidul vasointestinal (PVI), care dilată vasele sanguine, micșorează tensiunea arterială și stimulează excreția hormonilor pancreatici. *Celulele A* sintetizează glucagonul, adică au o funcție similară celulelor endocrine de tipul A a insulelor Langerhans. Funcția *celulelor X* nu este cunoscută.

La masa submucosă a stomacului constă din țesut conjunc-

tiv fibros lax neordonat, ce conține un număr mare de fibre elastice (des. 205). În ea sînt situate plexurile arterial și venos, o rețea de vase limfatice și plexul nervos submucos.

Tunica musculară a stomacului este relativ slab dezvoltată în regiunea fundului, bine pronunțată în corpul stomacului și atinge gradul cel mai înalt de dezvoltare în pilor. În tunica musculară se disting trei straturi formate din celule musculare netede (des. 205). Stratul extern, longitudinal, constituie continuarea stratului muscular longitudinal al esofagului. Cel mijlociu, circular, care prezintă și el prelungirea stratului circular al esofagului, atinge gradul cel mai înalt de dezvoltare în regiunea pilorului, unde formează sfincterul piloric cu grosimea de circa 3—5 cm. Stratul intern este prezentat de fascicule de celule musculare netede cu direcție oblică. Între straturile tunicii musculare se dispun plexul nervos intermuscular și plexuri de vase limfatice.

Tunica seroasă formează partea externă a peretelui stomacului.

Vascularizația. Arterele care alimentează peretele stomacului străbat tunica seroasă și cea musculară, unde trimit ramuri corespunzătoare și în continuare în submucoasă trec într-un plex puternic dezvoltat. Ramusculele acestui plex pătrund prin lama musculară a tunicii mucoase în lama proprie și formează aici al doilea plex. De la acest plex pleacă artere mici, care pe parcurs se transformă în *capilare sanguine*, ce înconjoară glandele și asigură alimentarea epiteliului gastric. Din capilarele sanguine, situate în tunica mucoasă, sîngele se adună în vene mici. Direct sub epiteliu trec vene postcapilare relativ mari de formă stelată (vv. stellatae). Lezarea epiteliului stomacului de obicei este însoțită de ruperea acestor vene și de o hemoragie semnificativă. Venele tunicii mucoase se adună și formează un plex situat în lama proprie lîngă cel arterial. Al doilea plex venos se localizează în submucoasă. Toate venele stomacului, începînd cu cele situate în tunica mucoasă, sînt înzestrate cu valvule. Rețeaua limfatică a stomacului începe de la capilarele limfatice, ale căror extremități oarbe se află nemijlocit sub epiteliul foveolelor și glandelor gastrice în lama proprie a tunicii mucoase (des. 188, B). Această rețea comunică cu rețeaua macroareolară de vase limfatice, situată în submucoasă. De la rețeaua limfatică pleacă vase izolate, care străbat tunica musculară. În aceste vase confluează vasele limfatice din plexurile situate între straturile musculare.

Inervația. Stomacul are două surse de inervație eferentă: *parasimpatică* (de la nervul vag) și *simpatică* (din lanțul simpatic paravertebral). În peretele stomacului sînt situate trei plexuri nervoase: *intermuscular*, *submucos* și *subseros*. Ganglionii nervoși sînt nenumeroși în regiunea cardială și cresc în număr și dimensiuni în direcția pilorului.

Ganglionii celui mai puternic plex, intermuscular, constau în special din celule de tipul I și dintr-un număr neînsemnat de celule de tipul II. Cel mai mare număr de celule de tipul II se observă în porțiunea pilorică a stomacului. Plexul submucos e dezvoltat slab. Excitația nervului vag provoacă accelerarea contracției stomacului și intensi-

fică excreția sucului gastric de către glande. Excitația nervilor simpatici, din contra, inhibă contractia și secreția gastrică.

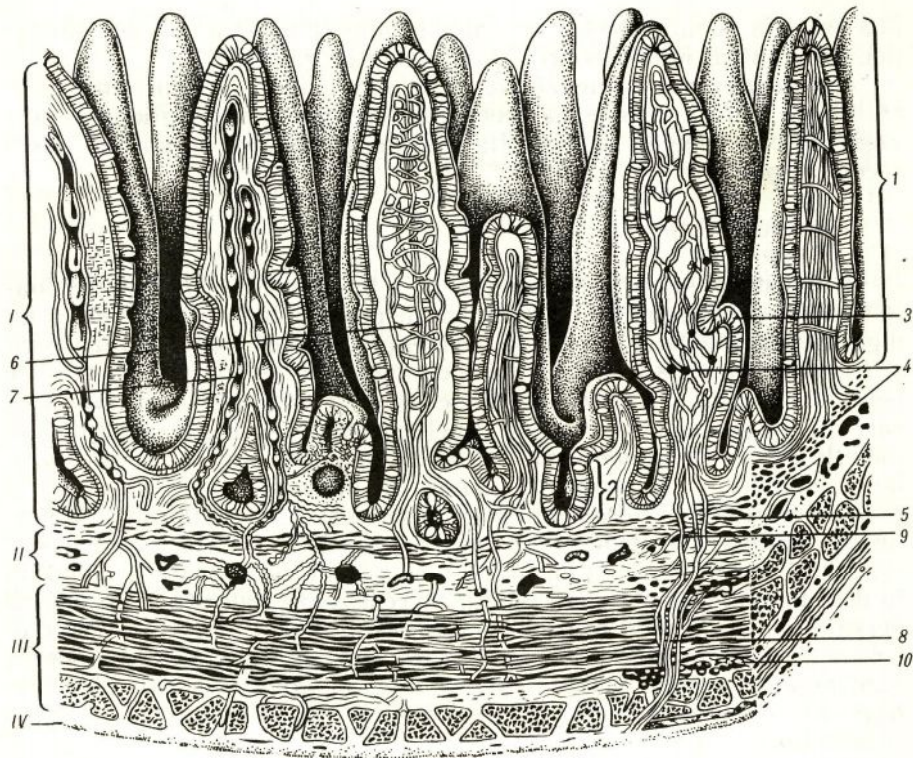
Fibrele aferente formează plexul senzitiv, situat în tunica musculară, fibrele cărora realizează inervația receptoare a ganglionilor nervoși, mușchilor netezi și țesutului conjunctiv. În stomac au fost găsiți receptori polivalenți.

Intestinul subțire

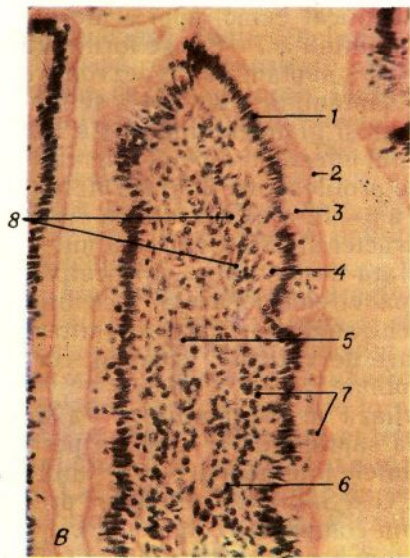
În intestinul subțire sînt supuse prelucrării chimice toate tipurile de substanțe nutritive: proteinele, lipidele și glucidele. La digerarea proteinelor participă fermeții: *enterokinaza*, *kinazogenul* și *tripsina*, care disociază proteinele simple; *erepsina* (un amestec de peptidaze), care disociază peptidele pînă la aminoacizi, și *nuclează*, care digeră proteinele complexe (nucleoproteidele). Digerarea glucidelor este asigurată de *amilază*, *maltază*, *zaharază*, *lactază* și *fosfatază*, iar a lipidelor — de fermentul *lipaza*. În intestinul subțire are loc și procesul de absorbție în vasele sanguine și limfatice a produselor disocierii proteinelor lipidelor și glucidelor. În afară de aceasta, intestinul are și funcția mecanică de propulsare a chimului în direcția caudală. Această funcție se realizează datorită contracțiilor peristaltice ale tunicii musculare a intestinului. Funcția endocrină, realizată de celulele secretoare speciale, constă în producerea substanțelor biologice active — *serotoninei*, *histaminei*, *motilinei*, *secretinei*, *enteroglucagonului*, *colescistokininei*, *pancreoziminei*, *gastrinei* și *inhibitorului gastrinei*.

Dezvoltarea. Intestinul subțire începe să se dezvolte în săptămîna a 5-a a embriogenezei. Epiteliul vilozităților, criptelor și glandele duodenale ale intestinului subțire se formează din entoderm. În primele etape de diferențiere epiteliul este unistratificat cubic, apoi el devine bistratificat prismatic și, în sfîrșit, în săptămîna a 7—8-a se formează epiteliul unistratificat prismatic. În a 8—10-a săptămîna de dezvoltare apar vilozitățile și criptele. Pe parcursul săptămîinii a 20—24-a se formează plicile circulare. În acest timp apar și glandele duodenale. La embrionul de 4 săptămîni celulele epiteliului intestinal nu sînt diferențiate și se caracterizează printr-o activitate proliferativă înaltă. Diferențierea epiteliocitelor începe în săptămîna a 6—12-a de dezvoltare. Apar epiteliocitele columnare, pentru care e caracteristică dezvoltarea intensă a microvilozităților, ce măresc suprafața de resorbție. Glicocalixul începe să se formeze spre sfîrșitul perioadei embrionare — începutul perioadei fetale. În acest timp în epiteliocite se disting caractere ultrastructurale de resorbție — un număr mare de vezicule, lizozomi, corpusculi multiveziculari și reziduuri meconiale.

Exocrinocitele caliciforme se diferențiază în săptămîna a 5-a de dezvoltare, iar endocrinocitele — în a 6-a săptămîna. În această perioadă printre endocrinocite predomină celulele intermediare cu granule nediferențiate; se evidențiază celulele EC, G și S. În perioada fetală predomină celulele EC, majoritatea cărora nu comunică cu lumenul criptelor (tip „închis“). În perioada fetală mai tardivă apar celulele de



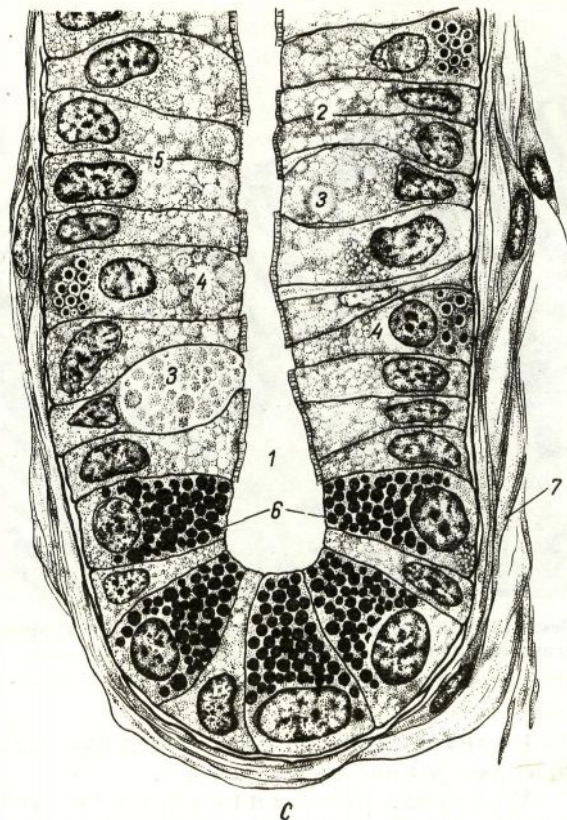
A



482

Des. 209. Structura intestinului subțire.
A — plan structural general (după Krioling și Grau);

I — tunica mucoasă; II — submucoasă; III — tunica musculară; IV — tunica seroasă; 1 — vilozități intestinale; 2 — glande intestinale (cripte); 3 — epiteliul; 4 — lama proprie a tunicii mucoase; 5 — lama musculară a tunicii mucoase; 6 — rețeaua vasculară; 7 — rețeaua limfatică; 8 — fibră nervoasă; 9 — plexul nervos submucos; 10 — plexul nervos miointestinal. B — secțiune longitudinală prin vilozitate (des. de N. A. Iurina, L. S. Rumeanțeva); 1 — epiteliul unistratificat prismatic cu margine striată; 2 — margine striată; 3 — exocrinocit calciform; 4 — lama proprie a tunicii mucoase; 5 — capilar sanguin; 6 — capilar limfatic; 7 — limfocite; 8 — miocite netede.



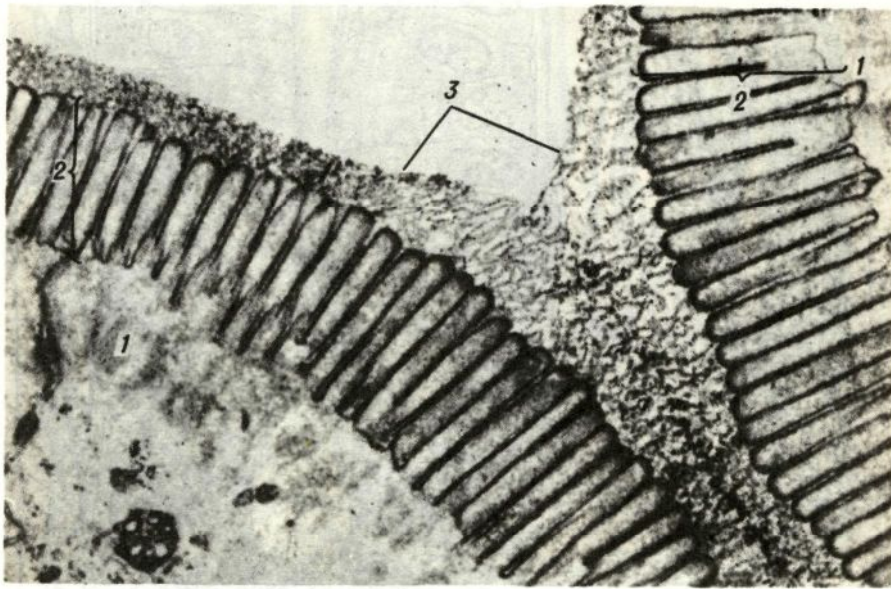
Des. 209. (continuare)

C — schema structurii glandei (criptei) intestinului subțire; 1 — lumenul intestinului; 2 — epiteliocite columnare; 3 — exocrinocit caliciform; 4 — celule argirofile (endocrinocite); 5 — epiteliocite nediferențiate; 6 — exocrinocite cu granule acidofile; 7 — țesutul conjunctiv al lamei proprii a tunicii mucoase.

tip „deschis”. Exocrinocitele cu granule acidofile sînt puțin diferențiate la embrionii și fetuții omului. Lama proprie a tunicii mucoase și submucoasa intestinului subțire se formează din mezenchim în săptămîna a 7—8-a a embriogenezei. Țesutul muscular neted din peretele intestinului subțire se dezvoltă din mezenchim nesimultan în diferite porțiuni: în săptămîna a 7—8-a apare stratul circular intern al tunicii musculare, apoi, în săptămîna a 8—9-a — stratul longitudinal extern și, în sfîrșit, în săptămîna a 24—28-a de dezvoltare a fătului apare lama musculară a tunicii mucoase. Tunica seroasă a intestinului subțire se formează în săptămîna a 5-a a embriogenezei din mezenchim (partea ei conjunctivă) și din foița viscerală a mezodermei (mezoteliul ei).

Structura. Peretele intestinului subțire este constituit din tunica mucoasă, lama submucoasă, tunica musculară și tunica seroasă (des. 209, A, B, C).

Tunica mucoasă are relief caracteristic datorită prezenței unui șir de formațiuni: a *plicilor circulare*, *vilozităților* și *criptelor* (glande intestinale). Aceste structuri măresc suprafața generală a intestinului subțire, ceea ce contribuie la realizarea funcțiilor sale fundamentale.



Des. 210. Glicocalixul și marginea striată în vilozitățile intestinale la piscă. Microfotografie electronică. X 24000 (după S. Ito).

1 — părțile apicale la două epiteliocite columnare; 2 — microvilozitățile marginii striate; 3 — glicocalixul.

Plicile circulare (plicae circulares) sînt formate din tunica mucoasă și lama submucoasă.

Vilozitățile intestinale (villi intestinales) prezintă proeminențe digitiforme sau foliacee ale tunicii mucoase, în lumenul intestinului subțire. Numărul vilozităților în intestinul subțire este extrem de mare. Cele mai numeroase ele sînt în duoden și jejun (22—40 de vilozități pe 1 mm^2), mai puține — în ileon (18—31 vilozități pe 1 mm^2). În duoden vilozitățile sînt late și scurte (înălțimea lor e doar de 0,2—0,5 mm), în jejun și ileon ele sînt ceva mai subțiri, însă mai înalte (pînă la 0,5—1,5 mm). La formarea fiecărei vilozități participă elementele structurale ale tuturor straturilor mucoasei.

La suprafața fiecare vilozitate este căptușită de un epiteliu unistratificat prismatic (des. 209, B). În epiteliu se disting trei tipuri de celule: epiteliocite columnare, exocrinocite caliciforme și endocrinocite. *Epiteliocitele columnare ale vilozității* (epitheliocyti columnares villi) constituie masa fundamentală a stratului epitelial, care acoperă vilozitatea. După formă, acestea sînt celule prismatice, cu înălțimea de circa 22—26 μm și lățimea de circa 8 μm . Ele se caracterizează printr-o polaritate pronunțată a structurii, ceea ce reflectă specializarea lor funcțională — asigurarea resorbției și transportului substanțelor, ce pătrund cu hrana.

Pe suprafața apicală a celulelor se observă *marginea striată* (limbus striatus), formată din numeroase microvilozități (des. 210). Numă-

rul de microvilozități pe 1 mcm² de suprafață celulară este de 60—90. La om înălțimea fiecărei microvilozități este de circa 0,9—1,25 mcm, diametrul — 0,08—0,11 mcm; intervalele dintre microvilozități sînt egale cu 0,01—0,002 mcm. Datorită numărului enorm de microvilozități suprafața de absorbție a intestinului se mărește de 30—40 de ori. În microvilozități se află filamente subțiri și microtubuli. În microvilozitățile marginii striate a fost observată o concentrație înaltă de fermenți, care participă la disocierea și transportul substanțelor absorbite: fosfataze, nucleoziddifosfataze, L- și D-glucozidaze, aminopeptidaze ș. a. Concentrația fosfatazelor în epiteliul intestinului subțire depășește nivelul lor din ficat aproape de 700 de ori și, pe lângă aceasta, 3/4 din cantitatea lor se află în marginea striată. S-a constatat că scindarea substanțelor nutritive și absorbția lor are loc mai intens în regiunea marginii striate. Acest proces a fost numit *digestie parietală*, spre deosebire de cea cavitara, care se produce în lumenul tubului digestiv, și de cea intracelulară. Suprafața microvilozităților are rolul unui absorbant poros al fermenților și substanțelor nutritive, iar intervalul dintre vilozități este optimal pentru reacțiile fermentative, ce au loc aici.

La suprafața microvilozităților se situează *glicocalixul*, prezentat de lipoproteide și glicozaminoglicani (des. 210).

În partea apicală a celulei se află *stratul terminal* bine pronunțat, care constă din filamente, amplasate paralel cu suprafața celulei. Pentru unirea părților apicale ale enterocitelor sînt caracteristice *plăcile conectante* și *contactele dense* (*zonula adherens*), care sînt unite cu rețelele terminale. În părțile mai profunde ale citoplasmei se află reticulul endoplasmatic granular, bine dezvoltat, lizozomii, corpusculii multiveziculari, gradul de dezvoltare al cărora depinde de intensitatea procesului de resorbție (des. 210). Nucleul e de formă ovală, posedă invaginații. În partea apicală mitocondriile sînt mai puțin dezvoltate și de dimensiuni mai mici decît în cea bazală. Complexul Golgi de obicei se află deasupra nucleului.

În partea bazală a epiteliocitului columnar se situează un număr mare de ribozomi, poliribozomi și mitocondrii. Contactele laterale între părțile bazale ale celulelor se realizează prin intermediul desmozomilor și invaginațiilor digitiforme.

Exocrinocitele caliciforme (*exocrinocyti caliciformes*) ale vilozităților sînt situate izolat printre celulele columnare (des. 209). Numărul lor crește, pornind de la duoden spre ileon. Structural ele sînt celule mucoase tipice. În ele se observă schimbări ciclice, ce depind de acumularea și eliminarea ulterioară a mucusului. În faza de acumulare a secreției nucleii acestor celule sînt deplasați spre baza lor, iar în citoplasmă deasupra nucleului se observă picături de mucus. Complexul Golgi și mitocondriile sînt situate lângă nucleu. Formarea secreției se petrece în regiunea complexului Golgi. În perioada de acumulare a mucusului, în celulă se evidențiază un număr mare de mitocondrii puternic modificate. Ele sînt voluminoase, de culoare clară, cu criste scurte. După eliminarea secreției, celula caliciformă devine îngustă, nucleul se micșorează, citoplasma se eliberează de granulele secreției. Mucusul eliminat de exocrinocitele caliciforme, servește la umectarea suprafeței

tunicii mucoase a intestinului, contribuind astfel la propulsarea particulelor alimentare.

Sub epiteliul vilozității este situată membrana bazală, după care urmează țesutul conjunctiv fibros lax al lamei proprii a mucoasei. În el trec vase sanguine și limfatice și nervi, care sînt orientați de-a lungul vilozității. În stroma vilozității se află permanent celule musculare netede solitare-derivate ale lamei musculare a tunicii mucoase. Fasciculele miocitelor netede sînt înconjurate de o rețea de fibre reticulare, care le leagă de stroma vilozității și membrana bazală.

Contractia miocitelor contribuie la propulsarea produselor de absorbție ale hidrolizei alimentelor în sîngele și limfa vilozităților intestinale. Alte fascicule de celule musculare netede, care pătrund în submucoasă, formează straturi circulare în jurul vaselor ce trec pe acolo. Contractia acestor grupuri de mușchi reglează irigația cu sînge a organului.

Glandele intestinale (criptele) (glandulae seu cryptae intestinales) prezintă adîncituri tubulare ale epiteliului, care sînt situate în lama proprie a mucoasei (des. 209, A, B). Orificiul lor se deschide în lumenul dintre vilozități. Unui mm^2 al suprafeței intestinale îi revin aproape 100 de cripte, iar în total în intestinul subțire se află peste 150 mln de cripte. Fiecare criptă intestinală are o lungime de circa 0,25—0,5 mm și diametrul pînă la 0,07 mm. Suprafața totală a criptelor în intestinul subțire constituie circa 14 m^2 .

Învelișul epitelial al criptelor intestinale conține următoarele tipuri de celule: epiteliocite columnare, epiteliocite nediferențiate, exocrinocite caliciforme, endocrinocite și exocrinocite cu granule acidofile (celulele Paneth). *Epiteliocitele columnare* formează cea mai mare parte a criptelor. În comparație cu celulele analoge ale vilozităților, ele sînt mai joase, au o margine striată mai subțire și o citoplasmă bazofilă. *Epiteliocitele nediferențiate* sînt situate în jumătatea inferioară a criptelor. În ele deseori se observă figuri de mitoză. Aceste elemente servesc drept sursă de regenerare atît pentru celulele epiteliale ale vilozităților, cît și pentru celulele criptelor. Perioada de alternare a epiteliului constituie circa 48 de ore. *Exocrinocitele caliciforme* se află permanent în cripte, structura lor este asemănătoare cu a celor descrise mai sus. În cripte *endocrinocitele* sînt mult mai numeroase decît în vilozități. *Exocrinocitele cu granule acidofile* (exocrinociti cum granulis acidophilis) sînt situate la fundul criptelor cîte una sau în grupuri (des. 209, C). În partea lor apicală se evidențiază granule dense care refractă puternic lumina. Aceste granule au o acidofilie pronunțată, eozina le imprimă o culoare roșu-aprins, se dizolvă în acizi, dar sînt rezistente față de baze. Citochimic în granule se evidențiază un complex proteico-polizaharidic, fermenți și lizozim. Citoplasma părții bazale a exocrinocitelor cu granulație acidofilă posedă o bazofilie pronunțată. În jurul nucleului mare rotunjit se află un număr neînsemnat de mitocondrii. Cercetările histochemice au dovedit că celulele cu granulație acidofilă conțin o cantitate mare de zinc, este pronunțată activitatea fosfatazei acide și a dehidrogenazelor. În cazul administrării pilocarpinei animalelor de laborator, se observă de asemenea o excreție forțată din aceste celule a granulelor

secretoare. După eliminarea secreției, celulele par înguste, colorate întunecat. Peste o oră de la injectarea pilocarpiniei granulația se acumulează iarăși în citoplasmă. Se presupune că aceste celule elimină diptidaze (erepsină), care participă la disocierea dipeptidelor pînă la aminoacizi. Conform altei reprezentări aceste celule elimină secreție, ce neutralizează acidul clorhidric, care se află în chim.

Endocrinocitele gastrointestinale în intestin sînt de cîteva tipuri. Cele mai numeroase sînt celulele EC, care secretă serotonină, motilină și substanța P. Celulele A, care produc enteroglucagon, sînt nenumeroase. Celulele S, care produc secretină, sînt amplasate neuniform în diferite porțiuni ale intestinului. În afară de aceasta în intestin au fost găsite celulele I, care secretă colecistokinină și pancreozimină — substanțe biologic active, care stimulează funcțiile pancreasului și ficatului. Au fost de asemenea evidențiate celulele G (producătoare de gastrină), D și D₁, care produc peptide active (des. 211, A, B).

Pentru lama proprie a tunicii mucoase (des. 209, B) este caracteristică prezența unui număr mare de fibre reticulare. Ele formează o rețea densă pe tot parcursul lamei proprii și, apropiindu-se de epiteliu, participă la formarea membranei bazale. Cu fibrele reticulare sînt legate intim celulele cu prelungiri, care conform structurii se aseamănă cu celulele reticulare din organele hematopoietice. În lama proprie se întîlnesc permanent eozinofile, limfocite și celule plasmaticе.

Lama musculară a tunicii mucoase constă din două straturi: intern — circular și extern — (mai lax) — longitudinal (des. 209, A). Grosimea ambelor straturi este de circa 40 mcm. În ele se află și fascicule de celule musculare, orientate oblic. De la stratul muscular intern circular unele celule musculare trec în lama proprie a tunicii mucoase și în submucoasă.

În tunica mucoasă există multe aglomerări de țesut limfoid. Noduli limfoizi solitari (noduli lymphatici solitarii) se întîlnesc pe tot parcursul intestinului subțire. Diametrul lor e de circa 0,5—3 mm. Noduli mai mari, situați în porțiunile distale ale intestinului subțire, pătrund în lama musculară a tunicii mucoase și se localizează parțial în submucoasă. Numărul de noduli limfoizi solitari în peretele intestinului subțire la copii în vîrstă de la 3 pînă la 13 ani este de circa 15 000. Pe măsura îmbătrînirii organismului numărul lor se micșorează.

Agregate de noduli limfoizi (noduli lymphatici agregati), de regulă, se localizează în ileon, dar uneori se întîlnesc în jejun și duoden. Numărul lor variază în dependență de vîrstă: în intestinul subțire la copii este de circa 100, la adulți — de circa 30—40, iar la bătrîni numărul lor se micșorează considerabil. Lungimea unui agregat de noduli limfoizi poate fi de la 2 pînă la 12 cm, iar lățimea — de circa 1 cm. Cele mai mari dintre ele pătrund în submucoasă. În tunica mucoasă, în regiunile localizării agregatelor de noduli limfoizi, vilozitățile de obicei lipsesc.

Lama submucoasă conține lobuli de țesut adipos. În ea sînt situate vase și plexul nervos submucos. În duoden se află glandele
















complexe tubulare ramificate ale *submucoasei* (gll. *submucosae*), porțiunile terminale ale cărora ocupă aproape toată grosimea submucoasei. Lobulii glandelor submucoasei pot ajunge și în regiunea sfincterului piloric, iar uneori pot pătrunde cu câțiva centimetri în porțiunea pilorică a stomacului și în porțiunea incipientă a jejunului. Mai frecvent glandele submucoasei sînt situate în grosimea plicilor circulare (des. 212). După caracterul secreției eliminate acestea sînt glande mucoase. Ele au o oarecare asemănare cu glandele pilorice ale stomacului. Celulele secretoare au o citoplasmă lucidă, areolară și un nucleu aplatizat, întunecat, situat la baza celulei. Canalele excretoare ale acestor glande se deschid în criptele intestinale sau în spațiile dintre vilozități. În segmentele inițiale, canalele sînt căptușite de celule cubice sau prismatice. În comparație cu celulele porțiunilor terminale, ele sînt mai mici și conțin o cantitate mai mică de mucus. În segmentele externe canalele excretoare sînt căptușite de celule cu margine striată. În aceste glande pot fi întîlnite de asemenea exocrinocite cu granule acidofile, endocrinocite gastrointestinale, celule caliciforme și celule parietale izolate. Glandele submucoasei au un rol important, participînd la formarea sucului intestinal. În secreția acestor glande au fost identificate dipeptidaze similare celor din glandele pilorice și cardiale ale stomacului. Secreția acestor glande participă la disocierea glucidelor cu ajutorul amilazei, activizînd totodată acțiunea amilolitică a sucului pancreatic. Mucoidele ce se află în secreție neutralizează acidul clorhidric, care pătrunde din stomac. Se consideră că în glandele duodenale se află endocrinocite — celule S, care produc hormonul secretina. Eliminarea secreției de către glande are loc în cazul stimulării nervului vag și administrării acidului clorhidric în duoden.

Tunica musculară a intestinului subțire constă din două straturi: intern — circular (mai masiv) și extern — longitudinal (des. 209, A). Direcția traectului fasciculelor de celule musculare în ambele straturi nu este strict circulară sau longitudinală, ci în formă de spirală. În stratul extern tururile spiralei sînt mai largi decît în stratul intern. Între ambele straturi musculare se localizează un strat intermediar de țesut conjunctiv fibros lax, în care se află vase și ganglionii plexului nervos miointestinal.

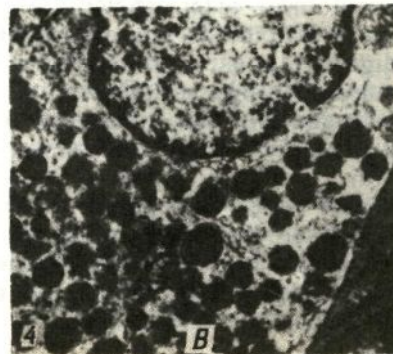
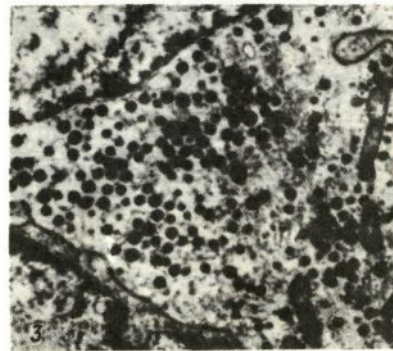
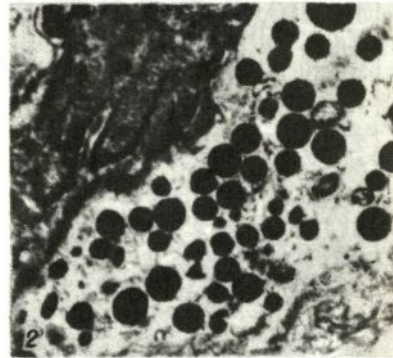
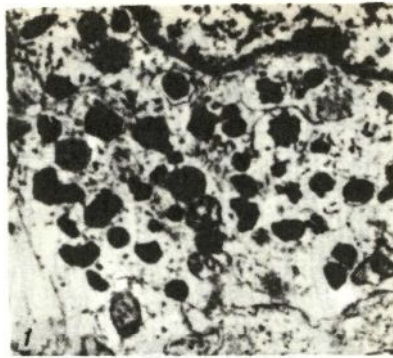
Funcția tunicii musculare constă în amestecarea și propulsarea chimului pe parcursul intestinului. În intestinul subțire se disting contracții de două tipuri. Contracțiile cu caracter local sînt determinate, în primul rînd, de contracțiile stratului intern al tunicii musculare. Ele se produc ritmic de 12—13 ori pe minut. Celelalte contracții — peristaltice — sînt generate de acțiunea elementelor musculare ale ambelor straturi și se răspîndesc în mod succesiv pe întreaga lungime a intesti-

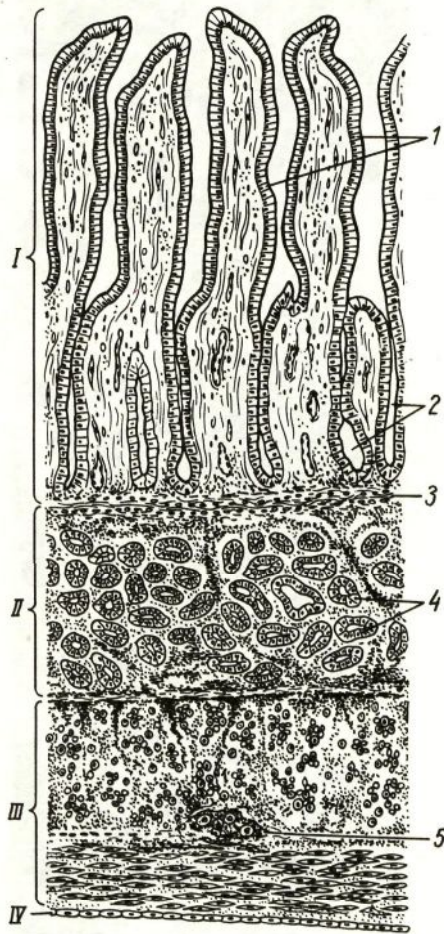
Des. 211. Structura și repartizarea diferitelor tipuri de endocrinocite gastrointestinale în sistemul digestiv la om.

A — clasificarea internațională și repartizarea endocrinocitelor. Ultrastructura granulelor lor (după D. Grube și V. Forsman cu schimbări). B — structura ultramicroscopică a endocrinocitelor gastrointestinale: 1 — celulele E, C cu granule de diferită formă; 2 — celule L cu granule mari electronice—dense; 3 — celule D₁ cu numeroase granule mici; 4 — celule D cu granule mari de o densitate moderată (după S. M. Goyalov, I. M. Corostîșeva, M. S. Vinogradova).

Tipurile de celule	Granulele de secreție (dimensiunile în nm)
<i>EC₁</i>	 300
<i>EC₂</i>	 350
<i>EC</i>	 200
<i>G</i>	 300
<i>D</i>	 350
<i>D₁</i>	 160
<i>A</i>	 250
<i>L</i>	 400
<i>X</i>	 300
<i>S</i>	 200
<i>I</i>	 250
<i>K</i>	 350
<i>N</i>	 300
<i>pp</i>	 180
<i>p</i>	 120

A





Des. 212. Structura duodenului (secțiune longitudinală).

1 — tunica mucoasă; 2 — submucoasă; 3 — tunica musculară; 4 — tunica seroasă; 1 — vilozități intestinale; 2 — glande intestinale (cripte); 3 — lama musculară a tunicii mucoase; 4 — glandele submucoasei (duodenale); 5 — plexul nervos miointestinal.

nului. Conracțiile peristaltice încetează după distrugerea plexului nervos miointestinal. Amplificarea peristalticii intestinului subțire are loc în cazul excitației nervilor simpatici, iar atenuarea ei — în cazul excitației nervului vag.

Tunica seroasă învelește la exterior intestinul subțire din toate părțile afară de duoden, care este acoperit de peritoneu numai din partea anterioară, iar din celelalte părți are un înveliș de țesut conjunctiv.

Vascularizația. Arterele, intrând în peretele intestinului subțire, formează *trei plexuri*: *intermuscular* — între straturile intern și extern ale tunicii musculare; *macroareolar* — în submucoasă; *microareolar* — în tunica mucoasă. Din ultimul pleacă arteriole, care formează capilare sanguine în jurul criptelor, și câte 1—2 arteriole, care pătrund în fiecare vilozitate, divizându-se

acolo în rețele de capilare. Din capilarele sanguine ale vilozității sîngele se acumulează în venula, care trece de-a lungul axului ei (des. 188, A). Venele intestinului subțire formează *două plexuri*: unul în tunica mucoasă și altul în submucoasă. Sînt prezente de asemenea numeroase anastomoze arteriolo-venulare de tipul arterelor conectante, care reglează afluxul de sînge spre vilozitățile intestinale. În timpul actului digestiv, anastomozele dintre artere și vene sînt închise și întreaga masă de sînge se îndreaptă în tunica mucoasă spre vilozitățile ei. În perioada inaniției anastomozele sînt deschise și masa principală a sîngelui trece ocolind tunica mucoasă. Venele obturatorii reglează volumul refluxului venos de la intestinul subțire. În cazul congestiei, aceste vene pot depozita o cantitate mare de sînge.

Vasele limfatice ale intestinului subțire sînt reprezentate de o rețea ramificată foarte puternic. În fiecare vilozitate există un capilar limfatic central, care se termină orb la apexul ei. Lumenul lui este mai larg decît în capilarele sanguine. Din capilarele limfatice ale vilozităților, lim-

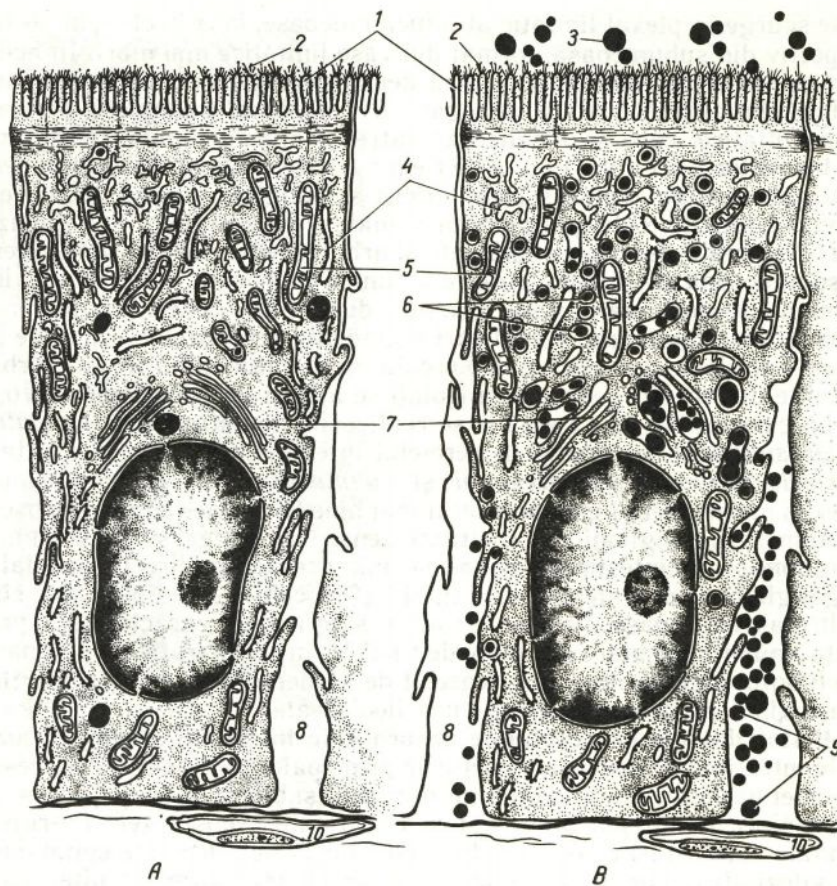
fa se scurge în plexul limfatic al tunicii mucoase, iar din el — în plexul respectiv din submucoasă, format din vase limfatice mai mari. În acest plex se varsă de asemenea o rețea densă de capilare care înconjoară nodulii limfatici solitari și agregați. De la plexul submucos pornesc vase limfatice, care se localizează între straturile tunicii musculare.

Inervația. *Inervația aferentă* este realizată de *plexul senzitiv miointestinal* (*plexus myentericus sensibilis*), format din fibrele nervoase senzitive ale ganglionilor spinali și din terminațiile lor senzitive. Terminații nervoase ramificate și arborescente deseori se întâlnesc în submucoasă și în lama proprie a tunicii mucoase. Ramusculile lor terminale ajung pînă la vase, glandele duodenale, epiteliul criptelor și vilozităților intestinale. Ramificări abundente ale fibrelor senzitive se observă în ileon și regiunea ileo-cecală, unde predomină tipurile arborescente de receptori. Receptori izolați se află și în ganglionii nervoși.

Inervația eferentă se realizează de către *nervii simpatici și parasimpatici*. În grosimea peretelui intestinal sînt bine dezvoltate *plexurile nervoase miointestinal și submucos*. *Plexul miointestinal* (*plexus myentericus*) este dezvoltat mai bine în duoden, unde se observă numeroși ganglioni mari, situați dens. Cantitatea și dimensiunile ganglionilor în intestinul subțire se micșorează în direcție caudală. În ganglioni se disting celule de tipul I și II, celulele de tipul I aici sînt mult mai numeroase. Pentru intestinul subțire este caracteristică prezența unui număr mare de celule de tipul II, în comparație cu alte părți ale tubului digestiv. Ele sînt deosebit de numeroase în duoden, porțiunea inițială a ileonului și regiunea ileo-cecală.

Histofiziologia procesului de absorbție în intestinul subțire. Vilozitățile intestinale constituie structurile principale, care asigură procesul digestiei parietale și absorbției în intestinul subțire. În acest proces un rol semnificativ îl joacă și criptele intestinale. Substanțele nutritive, scindate sub influența fermenților, pătrund în epiteliocitele columnare ale vilozităților, unde se supun unui șir de transformări ulterioare. Apoi, prin lama proprie a tunicii mucoase, ele pătrund în capilarele sanguine (proteinele, glucidele) sau capilarele limfatice (lipidele). Celulele musculare netede, situate în stroma vilozităților, contractîndu-se, contribuie la pătrunderea substanțelor absorbite în vasele care se dilată în acest timp. În cazul reexpansionării vilozităților intestinale, substanțele nutritive iarăși intră prin epiteliu în stroma lor, iar capilarele din nou se umplu cu sînge. În fiecare minut fiecare vilozitate efectuează circa 4—6 contracții. Cea mai activă mișcare a vilozităților intestinale se observă la nivelul procesului de absorbție. În timpul inaniției mișcarea lor se rărește. S-a calculat ca o vilozitate este capabilă să absoarbă în minut circa $0,03 \text{ mm}^3$ de substanțe din chim. 1,4 mln de vilozități ale intestinului subțire pot absorbi într-un minut circa 45 cm^3 de substanțe nutritive.

Absorbția grăsimilor începe la vârful vilozității intestinale și se răspîndește în direcția bazei ei. La început (peste 20 de minute după hrănirea animalului de laborator) picăturile mici de grăsime (chilomicroni) se situează în marginea striată a epiteliocitului columnar, mai exact în spațiile dintre microvili, precum și sub marginea striată



Des. 213. Schema procesului de absorbție a grăsimilor prin epiteliul intestinului subțire (după Kardel, Badenhausen, Porter, cu schimbări).

A — epiteliocit columnar după inaniția animalului; B — epiteliocit după ingerarea hranei grase; 1 — microvilozitățile marginii striate; 2 — glicocalixul; 3 — picături de lipide; 4 — reticulul endoplasmatic; 5 — mitocondrii; 6 — chilomicroni; 7 — complexul Golgi; 8 — spațiu intercelular; 9 — picături de lipide, care pătrund prin spațiul intercelular în capilarul limfatic (10).

în zona periferică a citoplasmei (des. 213). Aici ele se supun acțiunii lipazelor. Ca rezultat se formează glicerina și acizi grași liberi, care se esterizează cu ajutorul colinesterazei și colinesterinei și se transformă în eteri de colesterol, absorbiți de către celula. Eterii de colesterol, trecând prin membrana celulei se supun disocierii, și ca urmare apar acizi grași liberi, care se unesc din nou cu glicerină absorbită de celule, formând picături de grăsime. La sinteza grasimilor neutre din glicerina și acizi grași, un rol important îl joacă, probabil, complexul Golgi și mitocondriile epiteliocitului.

Există date, care confirmă că paralel cu procesul descris, are loc și absorbția nemijlocită a grăsimilor emulsionate de către epiteliocitele

columnare. Apoi chilomicronii încep să se deplaseze în partea bazală a celulei. Ceva mai târziu (peste 30—60 min — 1 oră după începutul experienței), picături de grăsime se observă și în zona supranucleară a citoplasmei, unde este localizat complexul Golgi.

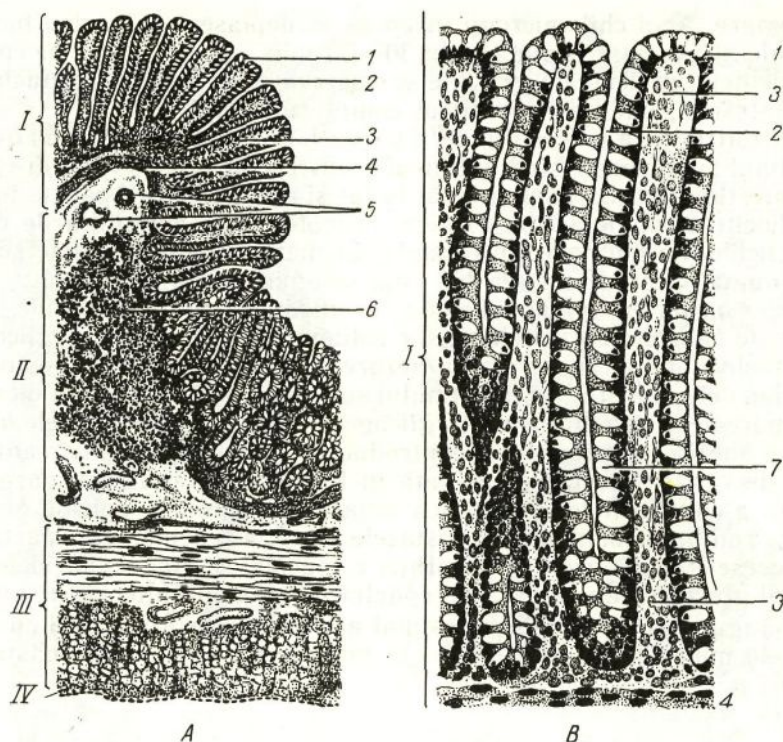
Histofiziologia procesului de absorbție a proteinelor în intestinul subțire este studiată insuficient. Incluziuni proteice în epiteliul intestinal pot fi văzute numai la făt și nou-născuți. Apariția lor în epiteliocitele columnare se explică, probabil, prin deglutiția de către făt a lichidului amniotic. În organismul matur toate proteinele se absorb numai după disocierea lor pînă la aminoacizi.

Absorbția glucidelor în intestinul subțire depinde, probabil, de capacitatea epiteliocitelor columnare de a sintetiza glicogen prin fosforilare (transformarea hezozelor în eterii acidului fosforic). Epiteliocitele vilozităților intestinului subțire la embrion conțin o cantitate mare de glicogen. La adulți glicogenul apare în epiteliocitele intestinului subțire numai în cazul introducerii în intestin a unei cantități mari de zahăr. Acesta se constată în formă de granule în marginea striată a epiteliocitelor. Marginea striată și porțiunile apicale ale celulelor conțin fosfoamidaza, fosfatazele alcalină și acidă, care participă la procesele de disociere și absorbție a glucidelor. Monozaharidele (în special glucoza), absorbite prin epiteliocite, pătrund ulterior în capilarele sanguine. Prin epiteliu intestinal are loc și absorbția apei cu substanțele minerale dizolvate în ea, a vitaminelor și a altor substanțe.

INTESTINUL GROS

Intestinul gros îndeplinește funcții importante — absorbția intensă a apei din chilm și formarea materiilor fecale. Capacitatea de absorbție a lichidelor este folosită în practica medicală pentru administrarea bolnavilor a substanțelor nutritive cu ajutorul clismelor. În intestinul gros se elimină o cantitate considerabilă de mucus, care înlesnește propulsarea conținutului prin intestin și contribuie la aglutinarea particulelor de hrană nedigerată. Una din funcțiile intestinului gros este cea excretorie. Prin mucoasa acestui intestin se elimină o serie de substanțe, de exemplu, calciul, magneziul, fosfații, sărurile metalelor grele ș. a. m. d. În intestinul gros se produc vitaminele K și B. Acest proces se realizează cu participarea florei microbiene, prezente permanent în intestin. Cu ajutorul bacteriilor în intestinul gros se produce digerarea celulozei.

Dezvoltarea. Epiteliul colonului și segmentului pelvian al rectului se dezvoltă din entoderm. În zonele cutanată și intermediară ale segmentului anal al rectului epiteliul e de origine ectodermală. Limita dintre epiteliul de tip intestinal și cutanant nu este pronunțată și se situează între zonele columnară și intermediară ale rectului. Epiteliul tubului digestiv proliferază intens în săptămîna a 6—7-a de dezvoltare intrauterină a fătului. La embrion vilozitățile și criptele tunicii mucoase se dezvoltă aproape concomitent. Mai târziu aici pătrunde mezenchimul, fapt ce conduce la proeminarea puternică a vilozităților în lumenul intestinului. În luna a 4-a de dezvoltare embrionară,



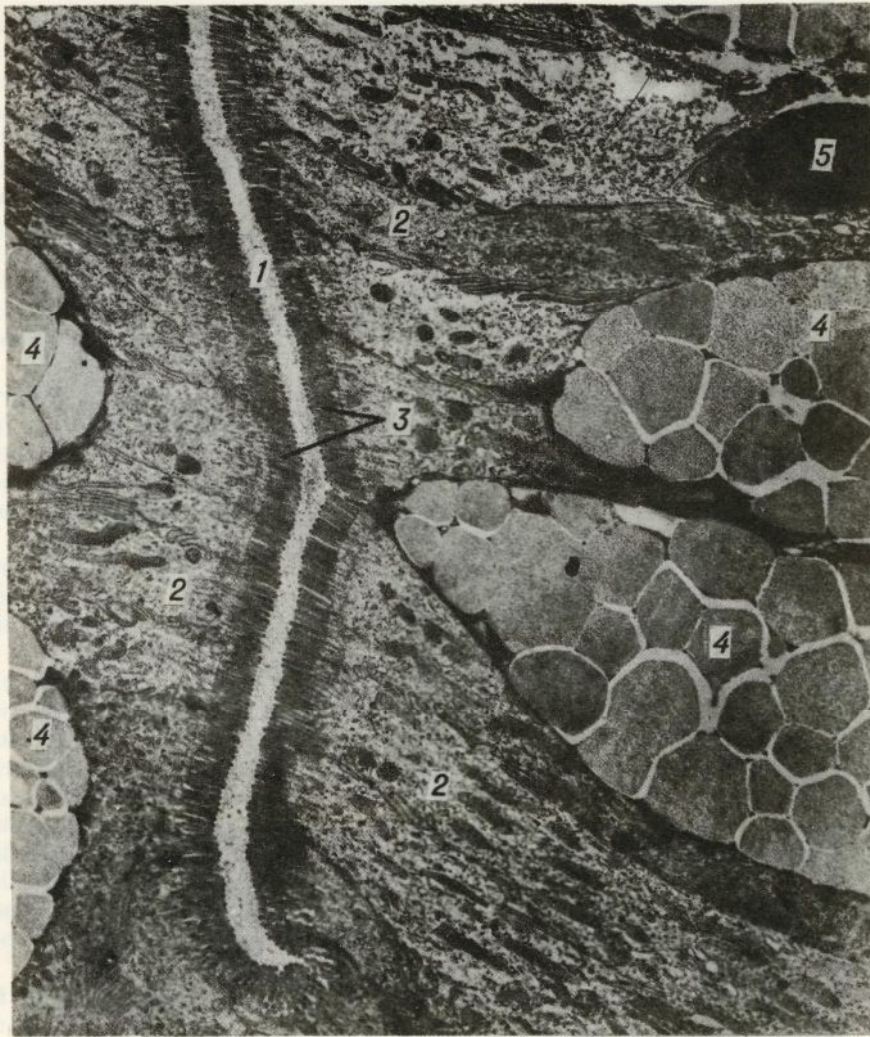
Des. 214. Structura intestinului gros.

A — schemă; B — microfotografie. I — tunica mucoasă; II — submucoasă; III — tunica musculară; IV — tunica seroasă; 1 — epiteliul; 2 — glande intestinale (cripte); 3 — lama proprie a tunicii mucoase; 4 — lama musculară a tunicii mucoase; 5 — vase sanguine; 6 — nodul limfoid solitar; 7 — exocrinocit caliciform.

primordiul intestinului gros conține un număr mare de vilozități. În continuare, creșterea intensă a suprafeței tunicii mucoase conduce la extensia și ștergerea acestor vilozități. Spre sfârșitul embriogenezei vilozitățile în intestinul gros lipsesc. Tunica musculară a intestinului gros se dezvoltă în luna a 3-a a perioadei intrauterine, iar lama musculară a mucoasei — în luna a 4-a de dezvoltare a embrionului.

Colonul

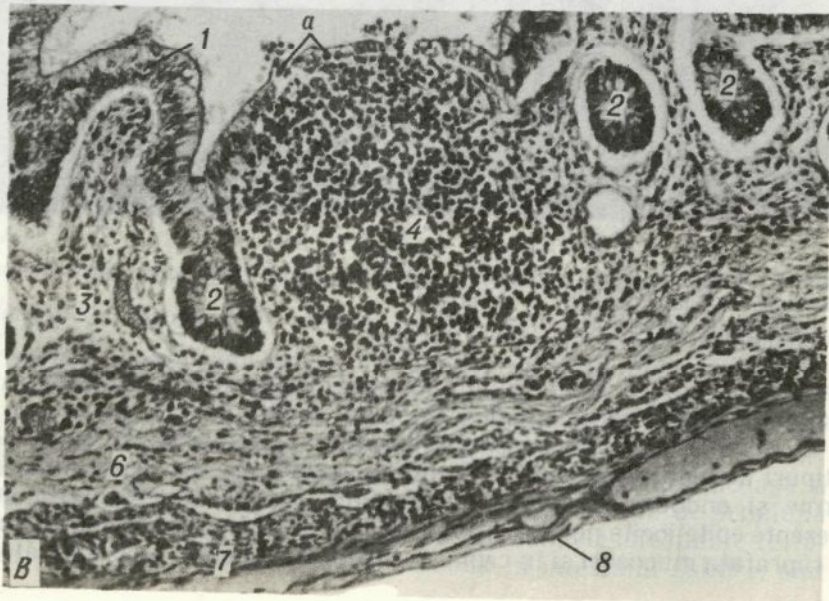
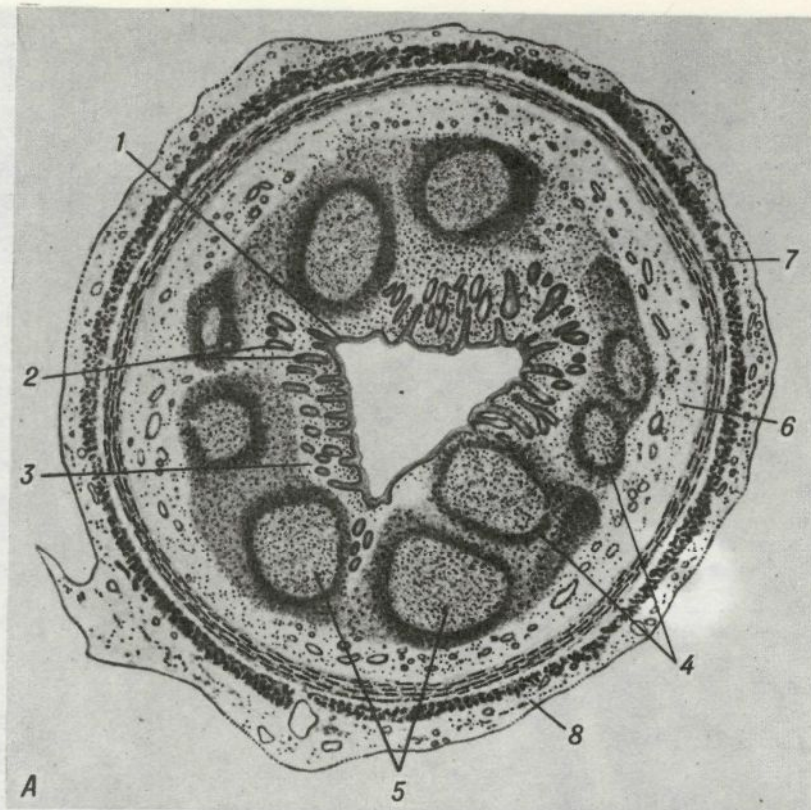
Peretele colonului este format din *tunica mucoasă, lama submucoasă, tunicile musculară și seroasă*. În *tunica mucoasă* sînt prezente numeroase plici circulare și glande intestinale (cripte), care măresc considerabil suprafața ei; vilozitățile lipsesc (des. 214). Plicile circulare se formează pe suprafața internă a intestinului din mucoasă și submucoasă. Ele sînt amplasate transversal și au formă de semilună (de aici și denumirea de „plici semilunare”). Glandele intestinale (criptele) în colon sînt dezvoltate mai bine decît în intestinul subțire, sînt



Des. 215. Partea superioară a glandei (criptei) intestinului gros la ciine. Microfotografie electronică. $\times 6000$ (după K. A. Zufarov).
 1 — lumenul glandei intestinale (criptei); 2 — epiteliocite columnare cu marginea striată; 3 — margine striată (microvilozități); 4 — exocrinocite caliciforme; 5 — limfocit.

amplasate mai des, dimensiunile lor sînt mai mari (0,4—0,7 mm), ele sînt mai largi și conțin numeroase exocrinocite caliciforme.

Epiteliul tunicii mucoase e unistratificat prismatic. El constă din 3 tipuri de celule de bază: epiteliocite columnare, exocrinocite caliciforme și endocrinocite gastrointestinale. În afară de aceasta, sînt prezente epiteliocite nediferențiate. *Epiteliocitele columnare* sînt situate la suprafața mucoasei și în criptele ei. Structural ele sînt asemănătoare



cu celulele analoge ale intestinului subțire, însă marginea lor striată este mai subțire (des. 214, B ; 215). *Exocrinocitele caliciforme*, care elimină mucus, sînt prezente în număr mare în cripte. Structura lor a fost deja descrisă. La baza criptelor intestinale sînt situate epiteliocitele nediferențiate. În ele se constată frecvent mitoze. Pe baza acestor celule are loc regenerarea epiteliocitelor columnare și exocrinocitelor caliciforme. În afară de aceasta, rareori se întîlnesc celule endocrine cu granule acidofile.

Lama proprie a tunicii mucoase formează între criptele intestinale straturi intermediare subțiri de țesut conjunctiv. În această lamă se întîlnesc frecvent noduli limfoizi solitari, din care limfocitele migrează în țesutul conjunctiv ambiant și pătrund în epiteliu.

Lama musculară a tunicii mucoase este mai pronunțată decît în intestinul subțire și constă din două straturi. Stratul intern este mai dens și e format în special din fascicule de miocite netede, situate circular. Stratul extern este reprezentat de fascicule de miocite netede, orientate longitudinal și oblic față de axul intestinului. Celulele musculare în acest strat sînt situate mai lax decît în cel intern.

Lama submucoasă conține multe celule adipoase. Aici sînt situate plexurile vasculare și plexul nervos submucos. În submucoasa colonului se întîlnesc numeroși noduli limfoizi, care pătrund aici din lama proprie a mucoasei.

Tunica musculară este reprezentată de două straturi de mușchi netezi : intern — circular și extern — longitudinal. Stratul extern al tunicii musculare în colon are o structură specială. Acest strat nu este continuu și fasciculele de miocite netede din el se unesc în trei benzi, care se întind de-a lungul colonului întreg. În porțiunile intestinului, situate între benzi, se observă doar un strat subțire, constituit dintr-un număr neînsemnat de fascicule de miocite netede, dispuse longitudinal. Aceste porțiuni ale intestinului formează dilatații care proemină în afară. Între cele două straturi ale tunicii musculare se situează un strat intermediar de țesut conjunctiv fibros lax, prin care trec vase și unde se află plexul nervos miointestinal.

Tunica seroasă acoperă colonul la exterior. Uneori ea posedă excrescențe digitiforme. Aceste excrescențe reprezintă aglomerări de țesut adipos, acoperite de peritoneu.

Apendicele vermicular

Pentru acest organ este caracteristică prezența unor aglomerări mari de țesut limfoid. Apendicele vermicular are un lumen de formă triunghiulară la copii și rotundă — la adulți. Cu anii acest lumen poate să se oblitereze cu țesut conjunctiv.

Des. 216. Apendicele vermicular la om.

A — la adult ; B — la fătul uman în săptămîna a 24-a de dezvoltare (preparatul lui E. L. Rabotnicova) ; 1 — epitelul ; a — infiltrație cu limfocite ; 2 — glande intestinale (cripte) ; 3 — lama proprie a tunicii mucoase ; 4 — noduli limfatici ; 5 — centrul germinativ ; 6 — submucoasa ; 7 — tunica musculară ; 8 — tunica seroasă

Tunica mucoasă a apendicelui vermicular posedă glande intestinale (cripte), acoperite de epiteliu unistratificat prismatic cu un conținut neînsemnat de celule caliciforme. La fundul criptelor intestinale, mai frecvent decât în alte porțiuni ale intestinului gros, se întâlnesc exocrinocite cu granule acidofile. Tot aici se localizează epiteliocitele nediferențiate și celulele endocrine de tipul ECL, care sînt mai numeroase comparativ cu criptele intestinului subțire (în medie circa 5 celule în fiecare criptă).

Lama proprie a tunicii mucoase trece în submucoasă fără o limită pronunțată (datorită dezvoltării slabe a lamei musculare a mucoasei). În lama proprie și submucoasă se amplasează numeroase aglomerări mari de țesut limfoid, care confluează pe alocuri. În cazul pătrunderii infecției în lumenul apendicelui, totdeauna apar modificări reactive pronunțate în peretele lui. În nodulii limfoizi apar centri reactivi masivi, limfocitele infiltrază puternic țesutul conjunctiv al lamei proprii și o parte din ele trec prin epiteliu în lumenul apendicelui vermicular. În aceste cazuri în lumenul apendicelui pot fi observate frecvent epiteliocite descumate și aglomerări de limfocite degenerate. În lama submucoasă se localizează vase sanguine și plexul nervos submucos.

Tunica musculară are două straturi: intern — circular și extern — longitudinal. Stratul muscular longitudinal al apendicelui este continuu, spre deosebire de stratul respectiv al colonului. La exterior apendicele este de obicei acoperit de tunica seroasă, care formează mezoul propriu al apendicelui.

Apendicele vermicular are funcție de protecție; aglomerările de țesut limfoid intră în componența regiunilor periferice ale sistemului imun.

Rectul

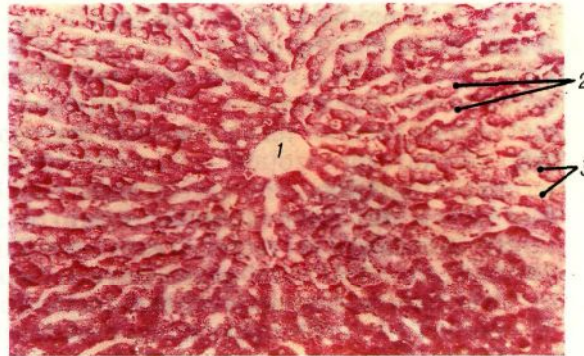Peretele rectului constă din aceleași tunici, ca și peretele colonului. În segmentul pelvian al rectului tunica mucoasă are trei plici transversale. La formarea acestor plici participă submucoasa și stratul inelar al tunicii musculare. Mai jos de aceste plici se situează 8—10 plici longitudinale, între care se observă adîncituri.

În segmentul anal al rectului se disting trei zone: columnară, intermediară și cutanată. În zona columnară plicile longitudinale formează coloanele rectale. În zona intermediară aceste formațiuni se unesc, formînd zona tunicii mucoase cu suprafața netedă în formă de inel, avînd lățimea de circa 1 cm (zona haemorrhoidalis).

Tunica mucoasă a rectului este constituită din epiteliu, lama proprie și lama musculară. În partea superioară a rectului, epiteliul este unistratificat prismatic, în zona columnară a părții inferioare — pluristratificat cubic, în cea intermediară — pluristratificat pavimentos necornificat, în zona cutanată — pluristratificat pavimentos cornificat. Trecerea de la epiteliul pluristratificat cubic la cel pluristratificat pavimentos are loc brusc în formă de zigzag — linia ano-rectală (linea anorectalis).

Trecerea în epiteliul de tip cutanat este treptată. În epiteliul rectului

Des. 217. Ficatul la om.
Lobulul hepatic.
1 — vena centrală; 2 — trabeculi
hepatici; 3 — capilare
sinusoidale.



se întâlnesc epitelioците columnare cu margine striată, exocrinocite caliciforme și celule endocrine (ECL). Ultimele sînt mai numeroase în zona columnară. În partea superioară a rectului, epiteliul formează cripte intestinale. Ele sînt ceva mai lungi decît în colon, însă mai puțin numeroase. În porțiunile inferioare ale rectului criptele treptat dispar.

Lama proprie participă la formarea plicilor rectale. Aici se localizează *noduli limfoizi solitari* și vase. În regiunea zonei columnare în lama proprie se situează o rețea de lacune sanguine cu pereți subțiri, din care sîngele se scurge în venele hemoroidale. În lama proprie a acestei regiuni trec canalele glandelor situate în submucoasă.

În zona intermediară lama proprie conține un număr mare de fibre elastice, precum și limfocite și bazofile tisulare (mastocite). Aici se află și glande sebacee solitare.

În zona cutanată, care înconjoară orificiul anal, la glandele sebacee aderă și părul. Glandele sudoripare în lama proprie a tunicii mucoase apar la distanța de 1—1,5 cm de la anus și prezintă glande tubulare, porțiunile terminale ale cărora sînt răsucite în formă de inel (gll. circumanales). Acestea sînt glande de tip apocrin.

Lama musculară a tunicii mucoase constă din două straturi ca și în alte segmente ale intestinului gros. Fasciculele de miocite netede ale acestora trec treptat în fascicule longitudinale înguste, care se prelungesc pînă la zona columnară.

În lama submucoasă sînt amplasate plexuri vasculare și nervoase. Tot aici se întâlnesc corpusculi nervoși lamelari. În submucoasă se situează un plex de vene hemoroidale. În cazul dereglării tonusului pereților acestor vase apar dilatații varicoase. În timpul modificărilor patologice, aceste formațiuni pot cauza hemoragii. În submucoasa zonei columnare a rectului se află 6—8 formațiuni tubulare ramificate, care ajungînd pînă la stratul circular al tunicii musculare, îl străbat și se termină orb în țesutul conjunctiv intermuscular. La extremitățile lor se formează dilatări ample, care sînt căptușite de unul sau două straturi de celule cubice. Epiteliul canalelor principale ale acestor glande anale rudimentare (gll. anales) constă din cîteva straturi de celule poligonale. Orificiul canalului este căptușit de epitelul pluristratificat pavimentos. Acești tubi epiteliali se consideră omologi ai glande-

lor anale la animale. La om, în condiții patologice, ele pot servi drept loc de formare a fistulelor.

Tunica musculară este constituită din două straturi: intern — circular și extern — longitudinal. Stratul circular la diferite niveluri ale rectului formează două îngroșări, care se prezintă ca formațiuni anatomice izolate — sfinctere (m. sphincter ani internus et externus). Ultimul mușchi, spre deosebire de întreaga tunică musculară, este format din țesut muscular striat. Stratul extern longitudinal al tunicii musculare a rectului este continuu, spre deosebire de alte porțiuni ale intestinului gros. Între ambele straturi musculare există un strat intermediar de țesut conjunctiv fibros lax neordonat, în care se situează plexurile miointestinale și vasele.

Tunica seroasă acoperă rectul în partea lui superioară; în părțile inferioare rectul posedă un înveliș de țesut conjunctiv.

Inervația. În plexul nervos miointestinal parasimpatic al intestinului gros, începând de la segmentele proximale, neuronii motori de tipul I se înlocuiesc treptat cu neuronii senzitivi de tipul II, care în rect devin preponderenți.

Inervația aferentă în rect este pronunțată. În intestinul gros fibrele aferente formează în tunica musculară un plex senzitiv. Terminațiile senzitive sînt în formă de arborizații și ramuri terminale, care se sfîrșesc în mușchii netezi.

Ficatul

Ficatul (hepar) este cea mai mare glandă a tubului digestiv. Funcțiile ficatului sînt foarte diverse. În el se neutralizează multe produse ale metabolismului, se inactivează hormonii, aminele biogene și de asemenea un șir de preparate medicamentoase. Ficatul participă în reacțiile de protecție ale organismului contra microbilor și substanțelor heterogene în cazul pătrunderii lor din afară. În el se formează glicogenul — sursa principală de menținere a unei concentrații permanente a glucozei în sînge. În ficat se sintetizează cele mai importante proteine ale plasmii sanguine: fibrinogenul, albuminele, protrombina ș. a. Aici are loc metabolismul fierului și se formează bila — necesară pentru absorbția grăsimilor în intestin. El joacă un mare rol în metabolismul colesterolului, care este o parte componentă importantă a membranelor celulare. În ficat se acumulează vitaminele liposolubile necesare pentru organism — A, D, E, K ș. a. În afară de aceasta în perioada embrionară ficatul este un organ hematopoietic. Aceste numeroase și importante funcții ale ficatului determină însemnătatea lui ca organ vital necesar pentru organism.

Dezvoltarea. Primordiul ficatului se formează din entoderm la sfîrșitul săptămîinii a 3-a a embriogenezei și are înfățișarea unei bombări sacciforme a peretelui ventral al intestinului trunchiular (jgheabul hepatic), care se împlîntă în mezenter. În procesul dezvoltării jgheabul hepatic se desparte în părțile superioară (cranială) și in-

ferioară (caudală). Partea cranială servește drept sursă de dezvoltare a ficatului și canalului hepatic, iar cea caudală — a vezicii biliare și canalului cistic. Orificiul jgheabului hepatic, în care intră părțile cranială și caudală, formează canalul coledoc. Celulele epiteliale ale părții craniale a jgheabului hepatic proliferază intens în mezenchimul mezenterului, formînd numeroase cordoane. Între cordoanele epiteliale se situează o rețea de capilare sanguine largi, ce provin din vena vitelină, care în procesul dezvoltării dă începutul venei porte.

Parenchimul glandular al ficatului format în așa mod după structură amintește un burete. Diferențierea ulterioară a ficatului are loc în jumătatea a doua a perioadei intrauterine de dezvoltare și în primii ani după naștere. Totodată pe parcursul ramurilor venei porte în interiorul ficatului pătrunde țesutul conjunctiv, împărțindu-l în lobuli hepatici.

Structura. Suprafața ficatului este acoperită de o *capsulă de țesut conjunctiv*, care concrește intim cu foița viscerală a *peritoneului*. Parenchimul ficatului e format din *lobuli hepatici* (lobuli).

Lobulii hepatici sînt unitățile structural-funcționale ale ficatului (des. 217). Există cîteva reprezentări despre structura lor — cea veche, clasică și cele mai noi, exprimate la mijlocul secolului XX. Conform reprezentării clasice, lobulii hepatici au forma unor prisme hexagonale cu baza plată și vîrfurile puțin bombate. Lățimea lor nu depășește 1,5 mm, în timp ce înălțimea, indiferent de devierile considerabile, este un pic mai mare. Uneori lobulii simpli se contopesc (doi și mai mulți) cu bazele lor și formează lobuli hepatici compuși, mai mari. Numărul lobulilor în ficatul omului atinge 500 de mii. Țesutul conjunctiv interlobular formează stroma organului. În ea trec vasele sanguine și canalele biliare, legate structural și funcțional cu lobulii hepatici. Țesutul conjunctiv interlobular la om e slab dezvoltat, și de aceea lobulii hepatici sînt slab delimitați unul de altul. Așa o structură este caracteristică pentru ficatul sănătos la om. Dimpotrivă, dezvoltarea intensă a țesutului conjunctiv, însoțită de atrofia lobulilor hepatici, este caracteristică pentru o afecțiune grea a ficatului, cunoscută sub denumirea de „ciroză“.

Sistemul circulator. Reieșind din reprezentarea clasică despre structura lobulilor hepatici, sistemul circulator al ficatului poate fi împărțit convențional în trei părți: sistemul de aflux al sîngelui spre lobuli, sistemul de circulație al sîngelui în interiorul lor și sistemul de reflux al sîngelui de la lobuli (des. 218).

Sistemul de aflux este prezentat de *vena portă* și *artera hepatică*. Vena portă, adunînd sîngele de la toate organele impare ale cavității abdominale, bogat în substanțe absorbite în intestin, îl transportă în ficat. Artera hepatică aduce sîngele de la aortă, saturat cu oxigen¹. În ficat ele se ramifică de multe ori în vase mai mici: *vene* și *artere lobare, segmentare, interlobulare* (vv. și aa. interlobulares), *vene și artere perilobulare* (vv. și aa. perilobulares). Pe tot parcursul aceste

¹ O parte de oxigen pătrunde în ficat cu sîngele și prin vena portă.

vase sînt însoțite de *canale biliare* analoge după denumire (ductuli biliferi). Ramurile venei porte, arterei hepatice și canalele biliare alcătuiesc așa-numitele *triade*. Alături de ele se află vasele limfatice.

Venele și arterele interlobulare, care se subîmpart după mărime în 8 ordine, trec de-a lungul fețelor laterale ale lobulilor hepatici. Venele și arterele perilobulare, care pornesc de la ele, înconjoară lobulii la diferite niveluri.

Venele interlobulare și *perilobulare* sînt vase cu tunica musculară slab dezvoltată. Însă în regiunile ramificărilor în peretele lor se observă aglomerări de elemente musculare, care formează sfînctere. Arterele interlobulare și perilobulare respective fac parte din vasele de tip muscular. Concomitent arterele au diametrul de cîteva ori mai mic decît venele ce se află alături.

De la venele și arterele perilobulare încep *capilarele sanguine*. Ele pătrund în *lobulii hepatici* și se contopesc, formînd vase sinusoide *intra*lobulare, care reprezintă sistemul de circulație al sîngelui în lobulii hepatici. În ele circulă sînge mixt în direcția de la periferie spre centrul lobulilor. Raportul dintre sîngele venos și arterial în vasele sinusoide intralobulare este determinat de starea sfîncterelor venelor interlobulare. Capilarele intralobulare fac parte din capilarele de tip sinusoid (pînă la 30 μ m în diametru) cu membrana bazală întreruptă. Ele trec printre cordoanele de celule hepatice — *cordoanele hepatice*, radial intrunindu-se în *venele centrale* (vv. centrales), care se localizează în centrul lobulilor hepatici.

Cu *venele centrale* începe sistemul de reflux al sîngelui de la lobuli. La ieșirea din lobuli aceste vene se varsă în *venele colectoare* sau sublobulare (vv. sublobulares), care trec prin septurile interlobulare. Venele sublobulare nu sînt însoțite de artere și canale biliare, deci nu intră în componența triadelor. După acest criteriu ele se deosebesc ușor de vasele din sistemul venei porte — venele interlobulare și perilobulare, care transportă sîngele spre lobuli.

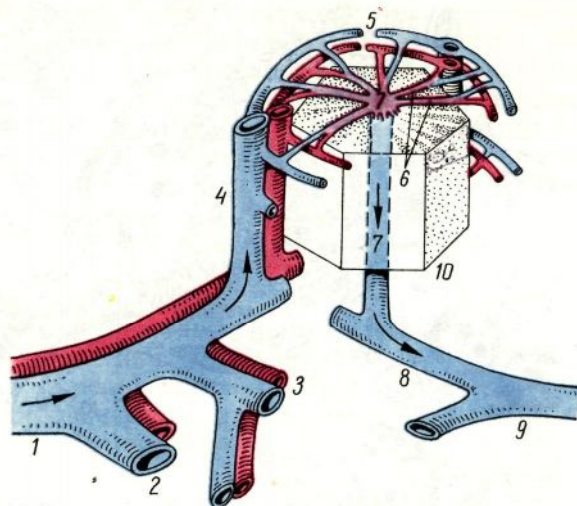
Venele centrale și sublobulare sînt vase de tip amuscular. Ele se unesc și formează *ramurile venelor hepatice*, care cîte 3—4 ies din ficat și se varsă în *vena cavă inferioară*. Ramurile venelor hepatice posedă sfînctere musculare bine dezvoltate. Cu ajutorul lor se reglează refluxul de sînge de la lobuli și de la tot ficatul în conformitate cu masa și componența lui chimică.

Astfel, ficatul este asigurat cu sînge din două surse puternice — vena portă și artera hepatică. Datorită acestui fapt, prin ficat într-un timp scurt trece tot sîngele organismului, îmbogățindu-se cu proteine, eliberîndu-se de produsele metabolismului azotat și de alte substanțe dăunătoare. Parenchimul ficatului are un număr enorm de capilare sanguine și ca urmare circulația sîngelui în lobulii hepatici are loc lent, ceea ce contribuie la schimbul dintre sînge și celulele ficatului, care îndeplinesc funcțiile de protecție, inactivare, sintetică și alte funcții importante pentru organism. Cînd este necesar, în vasele ficatului se poate acumula o cantitate mare de sînge.

Lobulii hepatici. Conform reprezentării clasice, lobulii hepatici sînt formați din *cordoane (trabeculi) hepatice* și *capilare sanguine in-*

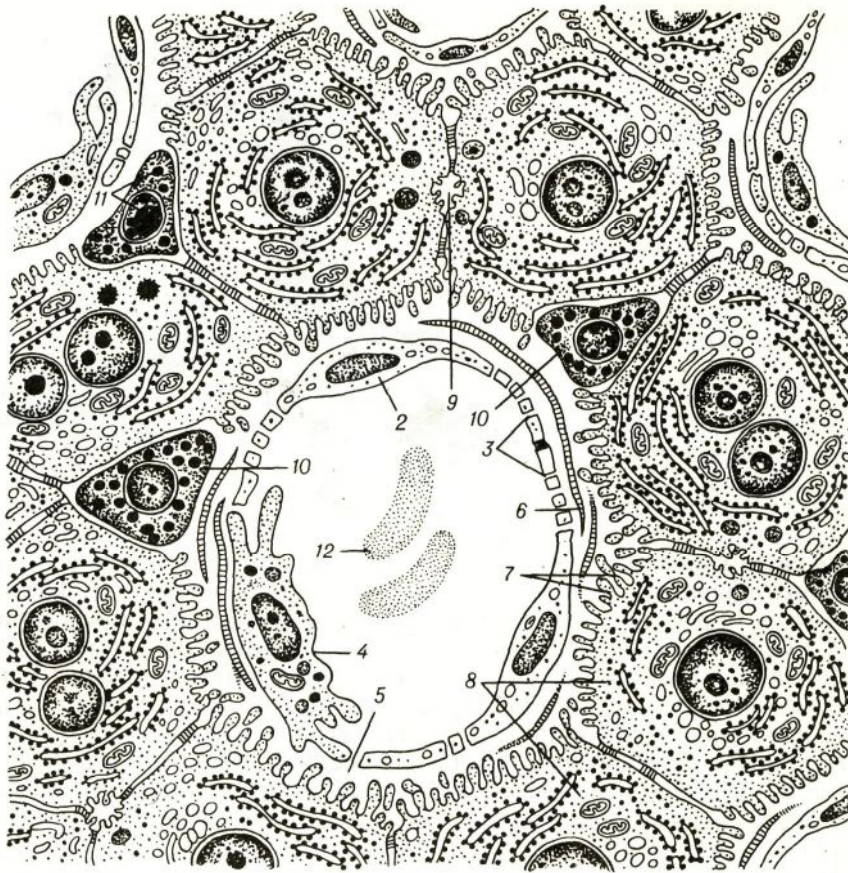
Des. 218. Schema sistemului sanguin al ficatului (des E. E. Kotovskii).

1 — vena portă și artera hepatică; 2 — vena și artera lobară; 3 — vena și artera segmentară; 4 — artera și vena interlobulară; 5 — vena și artera perilobulară; 6 — hemocapilare intralobulare; 7 — vena centrală; 8 — vena colectoare; 9 — venele hepatice; 10 — lobul hepatic.



tralobulare sinusoidale. Cordoanele hepatice, compuse din *hepatocite* — *epiteliocite hepatice*, se situează în direcție radială. Între ele în aceeași direcție de la periferie înspre centrul lobulilor trec capilarele sanguine.

Capilarele sanguine intralobulare sînt căptușite de endoteliocite pavimentoase. În locul joncțiunilor celulelor endoteliale se află *pori* mărunți. Aceste porțiuni ale endoteliului se numesc ciuruite (des. 219). Între endoteliocite sînt amplasate neregulat numeroase *macrofage stelate* (celulele lui Kupffer), care nu formează un strat continuu. Spre deosebire de endoteliocite ele sînt de origine monocitară și sînt macrofage hepatice (*macrophagocytus stellatus*), ce au legătură cu funcția de protecție a ficatului. Macrofagele stelate au o formă ramificată și o structură tipică pentru fagocite. În timpul realizării reacțiilor de protecție ele se desprind de peretele capilarelor sanguine și se transformă în macrofage libere. Capilarele intralobulare pe o distanță mare sînt lipsite de membrana bazală, cu excepția regiunilor periferice și centrale. Capilarele sînt înconjurate de un *spațiu perisinusoid îngust* (0,2—1 mcm). Prin porii endoteliului capilarelor în acest spațiu pot nimeri părțile componente ale plasmii sanguine, iar în condiții patologice aici pătrund și elementele figurate. În el, în afară de lichid bogat în proteine, se află microviliile hepatocitelor, uneori prelungirile macrofagelor stelate, fibre argirofile, care împletesc de jur împrejur cordoanele hepatice, și de asemenea prelungirile celulelor, cunoscute sub denumirea de *lipocite perisinusoide*. Aceste celule sînt de dimensiuni neînsemnate (5—10 mcm) și se localizează între hepatocitele limitrofe. Ele conțin permanent picături de grăsime, ce nu se contopesc, posedă mulți ribozomi și mitocondrii izolate. Numărul de lipocite perisinusoide poate crește brusc în timpul unui șir de afecțiuni cronice ale ficatului. Se consideră că lipocitele, asemenea fibroblastelor, sînt capabile să formeze fibre și totodată să depoziteze vitamine liposolubile.



Des. 219. Schema structurii ultramicroscopice a ficatului (des. E. E. Kotovskii)

1 — vas sinusoid intralobular; 2 — celulă endotelială; 3 — sectoare ciuruite; 4 — macrofagocite stelate; 5 — spațiu perisinusoid; 6 — fibre reticulare; 7 — microvilozitățile hepatocitelor; 8 — hepatocite; 9 — capilar biliar; 10 — lipocite perisinusoide; 11 — incluziuni de lipide; 12 — eritrocite în hemocapilar.

Cordoanele hepatice constau din *hepatocite* (vezi mai jos), legate între ele prin intermediul desmozomilor și joncțiunilor digitiforme. Cordoanele anastomozează între ele și de aceea orientarea lor radială în lobuli nu se observă clar întotdeauna. În cordoanele hepatice și anastomoze hepatocitele se situează în două rânduri, strâns adiacente între ele. În legătură cu aceasta pe secțiunea transversală fiecare cordon este compus din două celule. Prin analogie cu alte glande, cordoanele hepatice pot fi considerate drept porțiuni terminale ale ficatului, deoarece hepatocitele care le formează secretă glucoză, proteinele sângelui și un șir de alte substanțe.

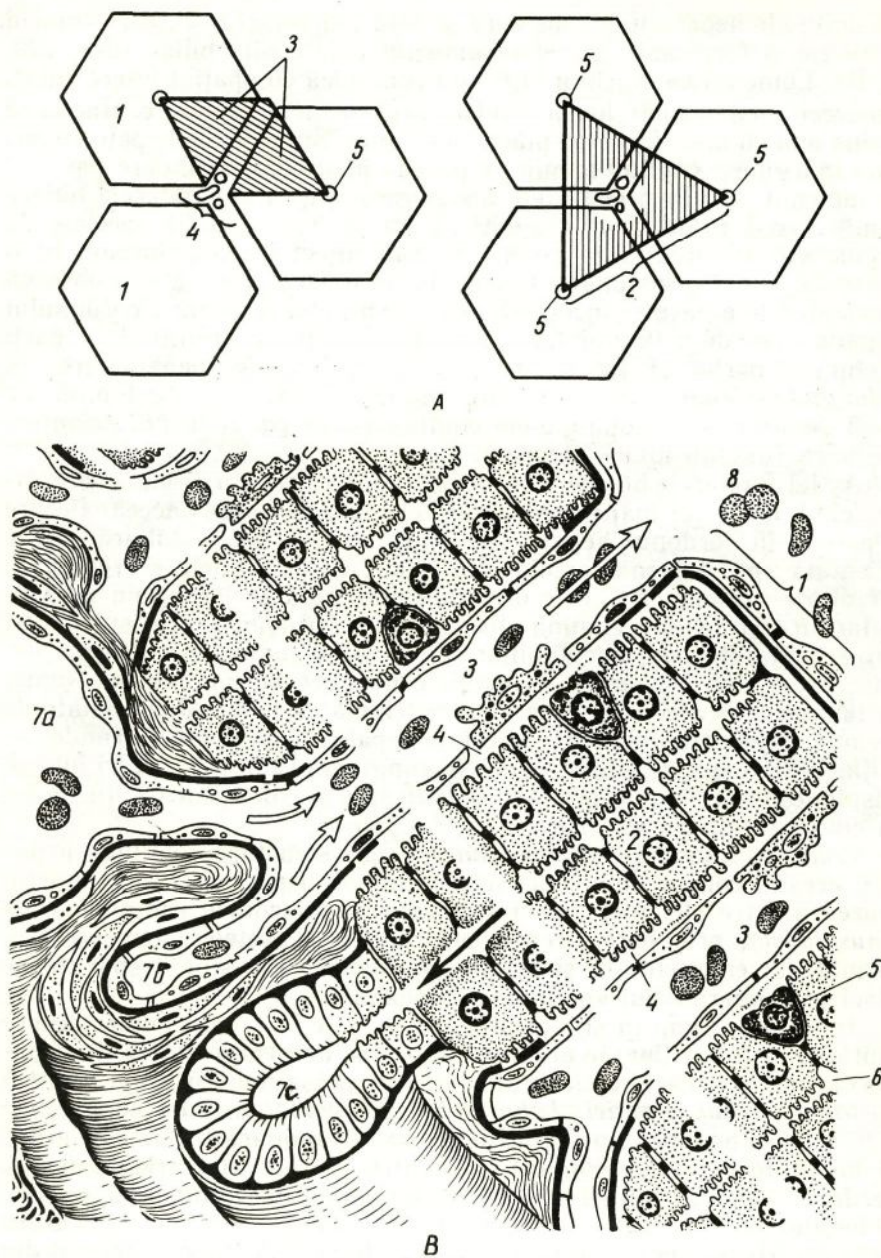
Între rândurile de hepatocite, ce constituie cordonul, se situează *capilarele biliare* cu diametrul de la 0,5 până la 1 mcm. Aceste capilare n-au perete propriu. Peretele lor e format de suprafețele în-

vecinate ale hepatocitelor, pe care se află adâncituri mici, care coincid între ele și formează împreună lumenul capilarului biliar (des. 220, A, B). Lumenul capilarului biliar nu comunică cu spațiul intercelular, deoarece membranele hepatocitelor megieșe în acest loc contactează strâns una cu alta, formînd plăci conectante. Suprafețele hepatocitelor, care mărginesc capilarele biliare, posedă microvilozități, care pătrund în lumenul lor. În preparatele histologice obișnuite capilarele biliare rămîn neobservate și se evidențiază numai prin metode speciale de prelucrare (impregnarea cu argint sau injectarea capilarelor cu o masă colorantă prin canalul biliar). În asemenea preparate se observă că capilarele biliare se încep orb pe extremitatea centrală a cordonului hepatic, trec de-a lungul lui, curbîndu-se puțin și trimițînd în părți prelungiri oarbe, și, în sfîrșit, la periferia lobulilor hepatici trec în *colangiote* — tubi scurți, lumenul îngust al cărora este limitat de 2—3 celule ovale. Colangiotele confluează în *canalele biliare interlobulare* (ductuli interlobulares).

Astfel capilarele biliare se situează în interiorul cordoanelor hepatice, cînd între cordoane trec capilarele sanguine. De aceea fiecare hepatocit în cordonul hepatic are două fețe. O față — biliară — este orientată spre lumenul capilarului biliar, unde celulele secretă bila, iar alta — vasculară — este orientată spre capilarul sanguin intralobular, în care celulele elimină glucoza, ureia, proteine și alte substanțe. Între capilarele sanguine și biliare nu există o comunicare directă, deoarece ele sînt despărțite de celulele hepatice și endoteliale. Numai în timpul unor afecțiuni (icterul parenchimos ș. a.), determinate de lezarea și necroza unei părți de celule hepatice, bila poate pătrunde nemijlocit din capilarele biliare în cele sanguine. În aceste cazuri bila se răspîndește cu sîngele prin tot organismul și colorează țesuturile lui în culoare galbenă (icterul).

Conform altei reprezentări despre structura lobulilor hepatici, aceștia constau din plăci late (*laminae hepaticae*), care anastomozează între ele. Între plăci se localizează lacunele sanguine (*vas sinusoidem*), prin care circulă lent sîngele. Peretele lacunelor este format din endoteliocite și macrofage stelate. Ele sînt despărțite de plăci prin intermediul spațiului perilacunar.

În ultimul timp în știință a apărut a treia reprezentare despre unitățile histofuncționale ale ficatului, ce se deosebesc de lobulii hepatici clasici. În această calitate sînt examinați așa-numiții *lobuli hepatici portali* și *acinii hepatici*. *Lobulul hepatic portal* include segmentele a trei lobuli hepatici clasici megieși, care înconjoară triada. De aceea el are o formă triunghiulară, în centrul lui se află triada, iar la periferie, adică la colțuri — venele (centrale). În legătură cu aceasta în lobulul portal circulația sîngelui prin capilarele sanguine e orientată de la centru spre periferie (des. 220, A). *Acinul hepatic* este format din segmentele a doi lobuli hepatici clasici situați alături, și datorită acestui fapt are formă de romb. În regiunea unghiurilor lor ascuțite trec venele (centrale), iar în regiunea unghiului obtuz — triada, de la care în interiorul acinului trec ramurile ei (perilobulare). De la aceste ramuri spre vene (centrale) se îndreaptă hemocapilarele (des. 220, A). Astfel



Des. 220. Structura lobulilor (A) și cordonelor (B) ficatului (des. E. F. Kotovskii)
A — schema structurii lobulului portal și acinului ficatului: 1 — lobul hepatic clasic; 2 — lobul portal; 3 — acin (hașurat); 4 — triadă; 5 — vene centrale. *B* — schema structurii cordonului hepatic: 1 — cordonane hepatice (plăci); 2 — hepatocite; 3 — capilare sanguine; 4 — spațiu perisinusoid; 5 — lipocit perisinusoidal; 6 — canalicul biliar; 7a — venă perilobulară; 7b — artera perilobulară; 7c — canalul biliar perilobular; 8 — venă centrală.

în acin, ca și în lobulul portal, vascularizația se realizează de la sectoarele lui centrale spre cele periferice.

Celulele hepatice, sau *hepatocitele*, constituie 60% din toate elementele celulare ale ficatului. Hepatocitele au formă neregulată poligonală. Diametrul lor atinge 20—25 mcm. Multe dintre ele (pînă la 20% în ficatul omului) conțin doi și mai mulți nuclei. Numărul acestor celule depinde de starea funcțională a organismului: de exemplu graviditatea, lactația, inaniția influențează considerabil la procentul lor din ficat.

Nucleii hepatocitelor au formă rotundă, dimensiunile lor oscilează între 7 și 16 mcm. Aceasta se explică prin prezența în celulele hepatice paralel cu nucleii obișnuiți (diploizi) a nucleilor mari (poliploizi). Numărul acestor nuclei cu vîrsta treptat se mărește și spre bătrînețe atinge 80%.

Citoplasma celulelor hepatice se colorează nu numai cu coloranți acizi, dar și bazici, deoarece se caracterizează printr-un conținut mare de R.N.P. În ea sînt prezente toate tipurile de organite generale. Reticulul endoplasmatic granular are forma unor canalicule înguste cu ribozomi fixați. În celulele centrolobulare el se situează în rînduri paralele, iar în cele periferice — în direcții diferite. Reticulul endoplasmatic agranular în formă de tubi și vezicule se întîlnește sau în regiuni limitate ale citoplasmei, sau este dispersat prin toată citoplasma. Tipul granular al reticulului participă la sinteza proteinelor singelui, iar cel agranular — la metabolismul glucidelor. În afară de aceasta, pe contul fermenților ce se formează în el reticulul endoplasmatic realizează dezințoxicarea substanțelor dăunătoare (și de asemenea inactivarea unui șir de hormoni și medicamente). Lîngă canaliculele reticulului endoplasmatic granular se situează peroxizomii, de care depinde metabolismul acizilor grași. Majoritatea mitocondriilor au o formă rotundă sau ovală și dimensiunile de 0,8—2 mcm. Mai rar se observă mitocondrii filiforme, lungimea cărora atinge 7 mcm și mai mult. Mitocondriile se deosebesc printr-un număr comparativ mic de criste și matricea relativ densă. Ele sînt repartizate uniform în citoplasmă. Numărul lor într-o celulă poate să se schimbe. Complexul Golgi în perioada secreției active a bilei se deplasează în celulă spre lumenul capilarului biliar. În jurul lui se întîlnesc lizozomi izolați sau în grupuri mici. Pe suprafețele vasculară și biliară ale celulelor se află microvilozități.

Hepatocitele conțin diferite incluziuni: glicogen, lipide, pigmenți ș. a., care se formează din produsele aduse de sînge. Cantitatea lor se schimbă în diferite faze de activitate a ficatului. Aceste schimbări cel mai ușor se evidențiază în legătură cu procesele de digestie. De acum peste 3—5 ore după primirea hranei cantitatea de glicogen în hepatocite se mărește și atinge maximumul peste 10—12 ore. Peste 24—48 ore după masă glicogenul, transformîndu-se treptat în glucoză, dispare din citoplasma celulelor. În acele cazuri cînd hrana e bogată în grăsimi, în citoplasma celulelor apar picături de lipide și, cel mai devreme — în celulele situate la periferia lobulilor hepatici. În timpul unor afecțiuni acumularea lipidelor în celule poate trece în starea lor

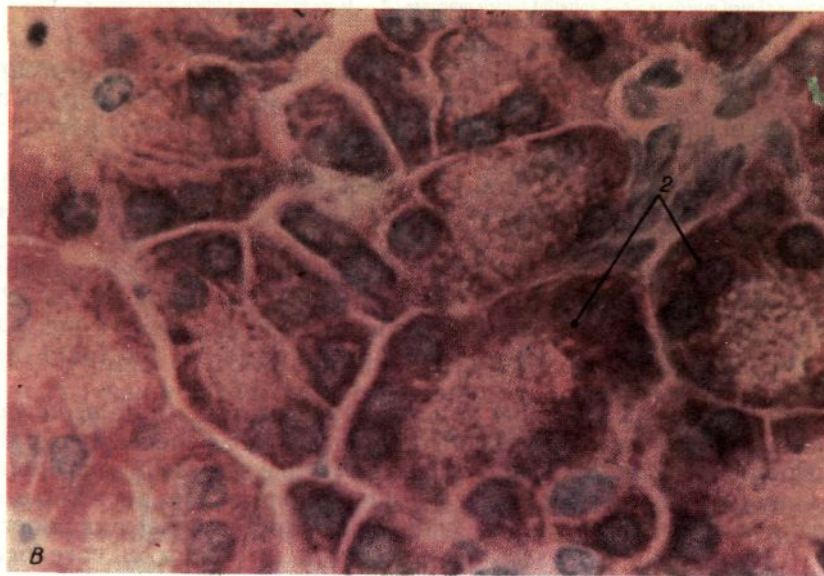
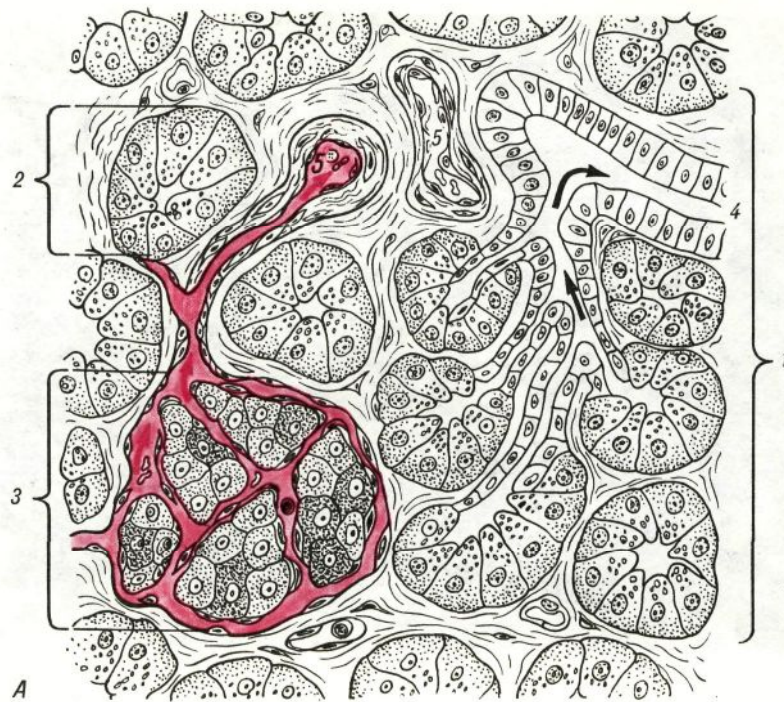
patologică — adipozitate. Procesele de adipozitate a hepatocitelor se manifestă brusc în timpul alcoolismului, traumelor cerebrale, bolii actinice ș. a.

În ficat există un ritm nictemeral al proceselor secretoare : ziua predomină eliminarea bilei, iar noaptea — sinteza glicogenului. Probabil acest ritm se reglează cu participarea hipotalamusului și hipofizei. Bila și glicogenul se formează în diferite zone ale lobulului hepatic : bila de obicei se produce în zona periferică și numai apoi acest proces se extinde treptat spre zona centrală, iar depunerea glicogenului se realizează în direcție opusă — de la centru spre periferia lobulului. Hepatocitele elimină în sânge glucoza, ureia, proteine, lipide, iar în capilarele biliare — bila.

Căile biliare. Dintre acestea fac parte : canalele biliare intrahepatice și extrahepatice. La cele intrahepatice se referă *canalele biliare interlobulare*, iar la cele extrahepatice — *canalele hepatice drept și stâng, canalele hepatic comun, cistic și coledoc*. Canalele biliare interlobulare împreună cu ramificările venei porte și arterei hepatice formează în ficat triadele. Peretele canalelor interlobulare constă din epiteliu unistratificat cubic, iar în canalele mai mari — din epiteliu cilindric, înzestrat cu margine striată și dintr-un strat subțire de țesut conjunctiv lax. În zonele apicale ale celulelor epiteliale ale canalelor deseori se întâlnesc părțile componente ale bilei în formă de granule și picături. Pe baza aceasta se consideră că canalele biliare interlobulare îndeplinesc funcție secretorie. Canalele hepatic, cistic și coledoc au aproximativ aceeași structură. Ele reprezintă tubi relativi subțiri cu diametrul de circa 3,5—5 mm, peretele cărora este format din trei tunici. **Tunica mucoasă** constă din epiteliu unistratificat prismatic înalt și dintr-un strat de țesut conjunctiv bine dezvoltat (lama proprie). Pentru epiteliul acestor canale este caracteristică prezența în celulele lui a lizozomilor și incluziunilor de pigmenți biliari. Unii consideră aceasta ca o demonstrație a funcției de resorbție a epitelului canalelor. În epiteliu deseori se întâlnesc celule caliciforme. Numărul lor se mărește brusc în timpul afecțiunilor căilor biliare. Lama proprie a canalelor biliare se deosebește prin abundența de fibre elastice, situate longitudinal și circular. În număr limitat în ea se află glande mucoase. **Tunica musculară** este subțire, constă din fascicule de miocite netede situate circular, între care se află mult țesut conjunctiv. Tunica musculară e pronunțată bine doar în anumite porțiuni ale canalelor — în peretele canalului cistic la trecerea lui în vezicula și în peretele canalului coledoc la intrarea lui în duoden. În aceste locuri fasciculele de miocite netede se situează în special circular. Ele formează sfinctere, care reglează pătrunderea bilei în intestin. Tunica adventițială constă din țesut conjunctiv lax.

Vezicula biliară

Vezicula biliară (vesica biliaris) constituie un organ cu peretele subțire (grosimea peretelui 1,5—2 mm), care conține 40—70 ml de bilă. Peretele veziculei biliare constă din trei tunici: *mucoasă, musculară și adventițială* (des. 221). Din partea cavității abdominale vezicula

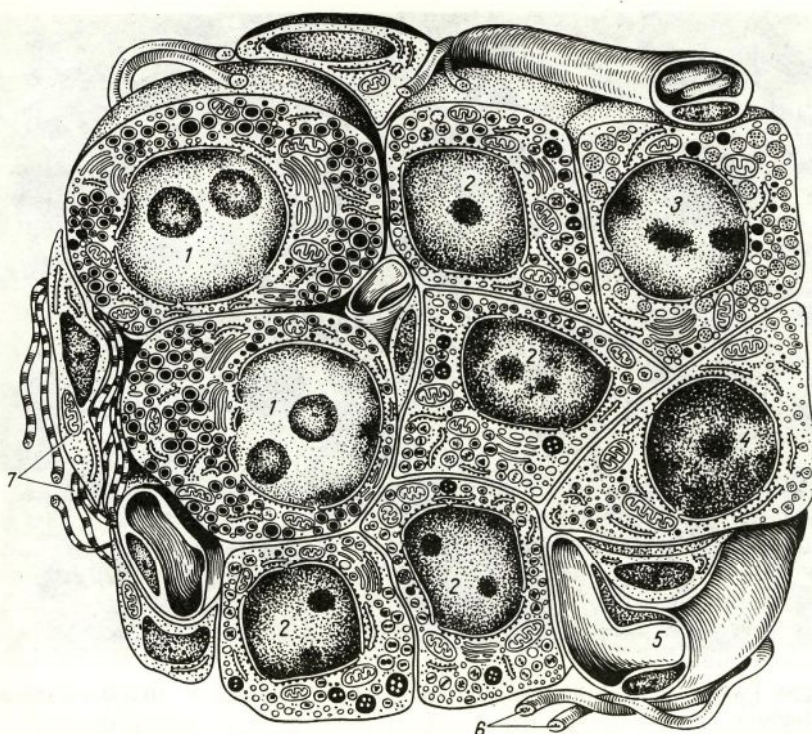


Des. 223. Structura pancreasului

A — schemă (după lu. I. Afanasiev) ; *B* — microfotografie (după V. V. Iaglov) ; 1 — lobul ; 2 — părțile exocrine (acini pancreatici) ; 3 — insulă pancreatică ; 4 — canal intralobular ; 5 — vase sanguine.

întâlni insule ce au formă de bandă și stelată. În mediu diametrul lor oscilează între 100 și 300 mcm. Cea mai mare cantitate de insule se localizează în partea caudală a glandei. Numărul lor general oscilează de la 1 până la 2 mln. și mai mult, dar totodată volumul lor nu depășește 3% din volumul total al glandei.

Insulele constau din celule endocrine — *insulocite* (insulocyti), în-



Des. 225. Schema structurii ultramicroscopice a celulelor insulei pancreatice (des. Iu. I. Afaanasiev și Iu. A Runihin).
 1 — celule A; 2 — celule B; 3 — celule D; 4 — celule PP; 5 — hemocapilar; 6 — fibre nervoase; 7 — țesut conjunctiv fibros lax.

tre care se află capilare sanguine de tip fenestrat, înconjurate de un spațiu pericapilar. Anume aici nimeresc în primul rând hormonii insulari, iar apoi prin peretele capilarelor — în sânge.

Insulocitele spre deosebire de celulele acinoase au dimensiuni mai mici. În citoplasma lor este dezvoltat moderat reticulul endoplasmatic, dar este prezentat bine complexul Golgi, mitocondriile (mici) și granulele secretoare (des. 225). După proprietățile fizico-chimice și morfologice aceste granule sînt inegale în diferite celule ale insulelor. Pe baza aceasta între celulele insulare se deosebesc 5 tipuri de bază: celulele B (bazofile), celulele A (acidofile), celulele D (dendritice), celulele D₁ (argirofile) și celulele PP.

Celulele B constituie masa de bază a celulelor insulare (circa 70—75%). Cea mai mare parte din ele se află în centrul insulelor. Granulele secretoare ale celulelor B nu se dizolvă în apă, dar se dizolvă complet în alcool. Ele manifestă proprietăți bazofile, colorîndu-se cu aldehyd-fuxină și violet de gențiană în culoare albastră. Granulele au dimensiunea de 275 nm. Între conținutul lor și membrana care le acoperă se află o zonă clară. Unele granule conțin o structură cristalină densă, în care se evidențiază zinc. Granulele celulelor B constau din hormonul insulina, care se sintetizează în aceste celule. Unul dintre efectele

