


**Fig. 160.** Infarct miocardic. Sectorul de necroză (sus) este delimitat de miocardul intact (jos) printr-o zonă de inflamație defensivă.



vaselor persistente se remarcă insulițe de fibre musculare hipertrofiate. Pericardita fibrinoasă induce formarea în cavitatea pericardului a aderențelor, prevăzute adesea cu vase, care instituie anastomoze cu colateralele extracardiace, ameliorînd astfel irigația miocardului. Așadar, la organizarea infarctului pe locul acestuia se formează o cicatrice dură. În astfel de cazuri se vorbește despre cardioscleroza macrofocală postinfarct. Miocardul persistent, mai cu seamă la periferia cicatricei, este supus hipertrofiei regenerative.

**Complicațiile** infarctului sunt: șocul cardiogen, fibrilația ventriculară, asistolia, insuficiența cardiacă acută, miomalacia, anevrismul acut și ruptura inimii, tromboza parietală, pericardita.

*Miomalacia* sau lichefierea miocardului necrozat, apare în cazurile de prevalare a proceselor de autoliză a țesutului mortificat. Miomalacia duce la ruptura inimii (fig. 161, p.296) și hemoragie în cavitatea pericardului (hemopericard și tamponada cardiacă) (fig. 162, p.296).

*Anevismul cardiac acut*, adică bombarea peretelui necrozat al inimii (fig. 158, vezi planșe color), se formează în infarctele vaste. Cavitatea anevrismului de obicei se trombozează, în peretele lui apar rupturi incomplete ale endocardului. Sângele pătrunde în aceste fisuri provocând detașarea endocardului și distrugerea miocardului necrozat. Apare *ruptura inimii și hemopericardul*.

*Trombii parietali* apar în infarctele subendocardic și transmural, ei fiind cauza complicațiilor tromboembolice. *Pericardita*, de obicei fibrinoasă, se remarcă adesea în infarctele subepicardic și transmural.

**Moartea** în infarctul miocardic poate fi legată atât de infarctul miocardic ca atare, cât și de complicațiile lui. Cauza nemijlocită a decesului în perioada precoce a infarctului poate fi fibrilația ventriculară, asistolia, șocul cardiogen, insuficiența cardiacă acută. Complicațiile letale ale infarctului miocardic în perioada mai tardivă a bolii sunt *ruptura inimii* sau a *anevrismului ei acut* cu hemoragie în cavitatea pericardului, precum și tromboemboliile (de exemplu, a vaselor cerebrale) din cavitatea inimii, când sursă a tromboemboliei devin trombii de pe endocard din regiunea infarctului, în anevrismul acut, în auriculile inimii.

## CARDIOSCLEROZA

*Cardioscleroza* ca manifestare a cardiopatiei ischemice cronice poate fi difuză microfocală de geneză aterosclerotică sau macrofocală postinfarct, în baza căreia se dezvoltă anevrismul cardiac cronic (modificări postinfarct).

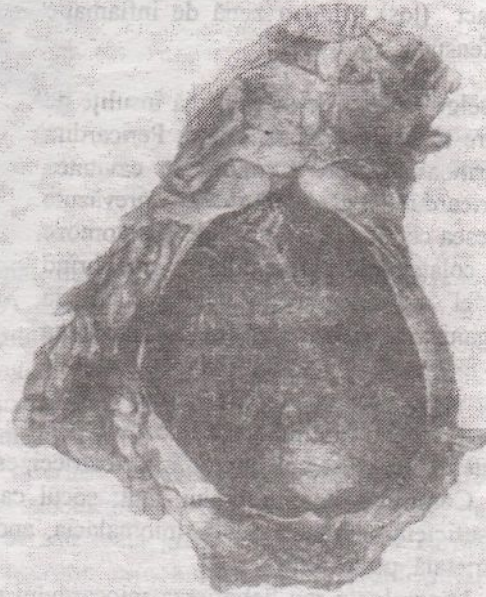
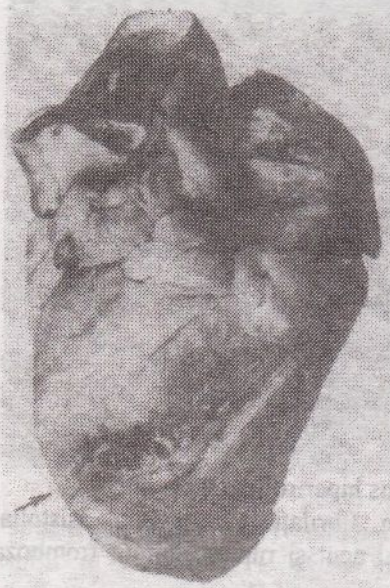

Fig. 161. Infarct miocardic, ruptura cordului (e arătată prin săgeți).

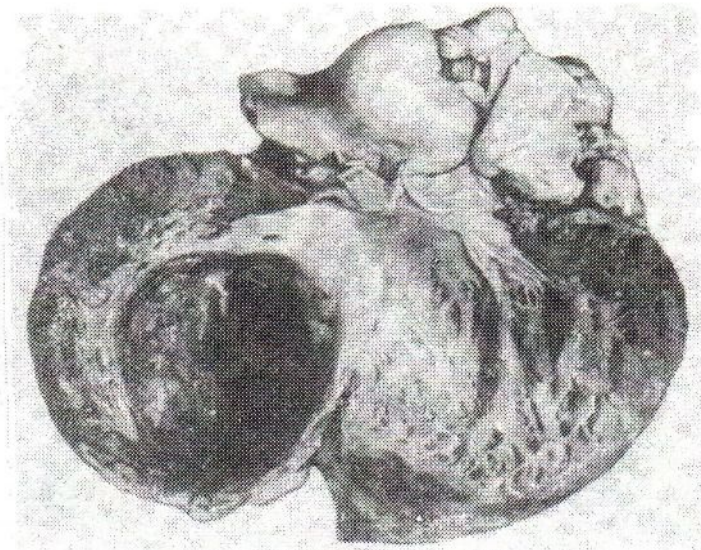
Fig. 162. Tamponada cavității pericardului în ruptura cordului pe bază de infarct. Cavitățile pericardului e umplută cu sânge.

*Anevrismul cardiac cronic* (fig. 163, p. 297) este, de obicei, consecința infarctului vast transmural, când țesutul conjunctiv cicatricial, ce substituie infarctul, devine perete al inimii. Acesta se efilează și sub presiunea sângelui se bombează, formând sacul anevrismal, umplut cu mase trombotice stratificate. Anevrismul cronic induce insuficiența cardiacă cronică (în cord permanent se află sânge "restant"), complicații tromboembolice și rupturi ale peretelui anevrismului cu tamponada cavității pericardului. Aceste complicații sunt cele mai frecvente cauze de deces în cardiopatia ischemică cronică. Vom reține, că bolnavul cu cardiopatie ischemică cronică este permanent periclitat de un eventual infarct repetat cu toate complicațiile posibile în astfel de cazuri.

### AFECȚIUNILE CEREBROVASCULARE

*Afecțiunile cerebrovasculare* se caracterizează prin tulburări acute ale circulației cerebrale, care se dezvoltă pe fondul aterosclerozei și bolii hipertensive. Sunt manifestări cerebrale ale aterosclerozei și bolii hipertensive, mai rar - a hipertensiunilor simptomatice.

În calitate de grup de boli de sine stătătoare afecțiunile cerebrovasculare au fost desemnate, ca și cardiopatia ischemică, în legătură cu importanța lor socială. În



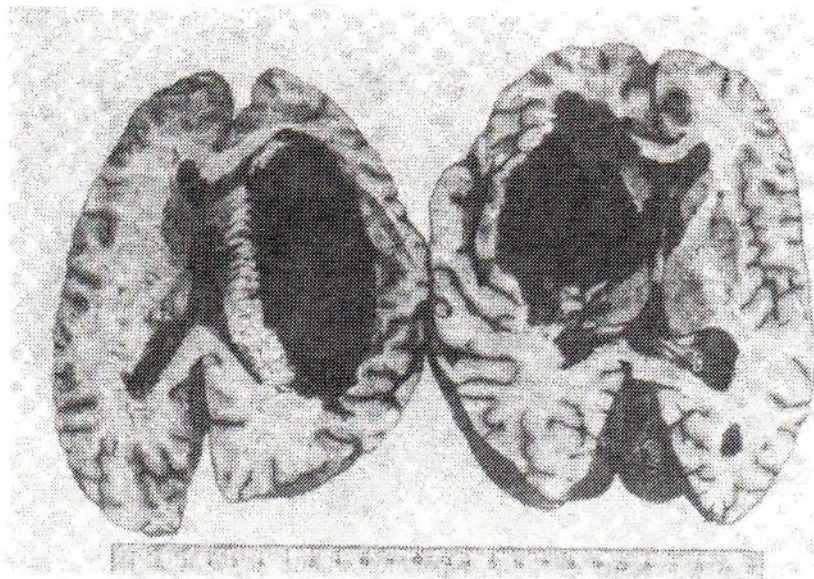
**Fig. 163.** Aneurism cardiac cronic.

țările economic dezvoltate aceste afecțiuni după morbiditate și letalitate "au ajuns" cardiopatia ischemică.

**Etiologia și patogenia.** Totul, ce s-a spus despre etiologia și patogenia cardiopatiei ischemice (vezi), e acceptabil și pentru afecțiunile cerebrovasculare. Locul central printre cauzele tulburărilor acute ale circulației cerebrale îl ocupă *spasmul, tromboza și tromboembolia arterelor cerebrale și precerebrale* (carotide și vertebrale). O importanță deosebită are *supraîncordarea psihoemoțională*, care duce la tulburări angioneurotice.

**Clasificarea.** Printre tulburările acute ale circulației cerebrale, ce stau la baza afecțiunilor cerebrovasculare, se disting ischemia cerebrală tranzitorie și ictusul. *Ictus* (din lat. *in (-) saltare* – a sări) se numește dereglarea locală a circulației cerebrale, care se dezvoltă acut (subit), însoțită de alterarea substanței cerebrale și tulburarea funcției encefalului. Se deosebește: 1) ictus hemoragic, reprezentat printr-un hematom sau infiltrație hemoragică a substanței cerebrale; de el aparține și hemoragia subarahnoidiană; 2) ictus ischemic, expresia morfologică a cărui este infarctul (ischemic, hemoragic, mixt).

**Anatomia patologică.** Morfologia *ischemiei cerebrale tranzitorii* e reprezentată de tulburări vasculare (spasmul arteriolelor, infiltrația plasmatică a pereților lor, edemul perivascular și mici hemoragii solitare) și modificări focale ale țesutului cerebral (edem, modificări distrofice ale unor grupe de celule). Aceste modificări sunt reversibile; pe locul fostelor hemoragii mici se pot decela depuneri perivasculare de hemosiderină. La formarea *hematomului cerebral*, întâlnit în 85% din cazurile de ictus hemoragic, se constată o alterare exprimată a pereților arteriolelor și arterelor de calibru mic cu formarea microanevrismelor și ruptura pereților lor. Pe locul hemoragiei țesutul encefalului se distruge, se formează cavitatea umplută cu cheaguri de sânge și țesut cerebral ramolit (*ramolismen cerebral roșu*). Hemoragia se localizează de cele mai multe ori în nucleii subcorticali ai encefalului (talamus, capsula internă) și în cerebel. Dimensiunile ei pot fi diverse: uneori ea ocupă toată masa nucleelor



**Fig. 164.** Hemoragie cerebrală cu breșă în ventriculii laterali (ictus hemoragic).

subcorticali, sângele pătrunde în ventriculii laterali, III și IV ai encefalului, infiltrându-se în regiunea lui bazală (fig. 164). Ictusul cu breșă în ventriculii cerebrali totdeauna se soldează cu moartea. Dacă bolnavul cu ictus supraviețuiește, atunci la periferia hemoragiei în țesutul cerebral apar numeroși siderofagi, corpi granuloși, celule gliale și cheagurile de sânge se resorb. Pe locul hematomului se formează un chist cu pereți ruginii și conținut brun. La bolnavii care au suferit timp îndelungat de forma cerebrală a bolii hipertensive și decedați de ictus, de rând cu hemoragii recente se depistează adesea chisturi ca o sechelă a hemoragiilor precedente.

La *infiltrația hemoragică a substanței cerebrale* ca o variantă a ictusului hemoragic se depistează focare de hemoragii mici confluențe. În substanța cerebrală îmbibată cu sânge se pun în evidență celule nervoase cu modificări necrobiotice. Hemoragiile de tipul infiltrației hemoragice se întâlnesc, de obicei, în talamus și puntea lui Varoli și, de regulă, nu apar în cortexul cerebral și în cerebel.

*Infarctul cerebral ischemic*, format în tromboza arterelor cerebrale sau precerebrale modificate aterosclerotice, are o localizare diversă. Ea este cea mai frecventă (75% de cazuri) manifestare a ictusului ischemic. Infarctul ischemic are aspectul unui *focar de ramolism cenușiu al encefalului*. La examen microscopic printre masele necrotice se pot depista neuroni necrozați.

*Infarctul cerebral hemoragic* în aparență amintește un focar de infiltrație hemoragică, însă mecanismul dezvoltării lui este altul: mai întâi se dezvoltă ischemia țesutului cerebral, și apoi hemoragiile în țesutul ischemiat. Infarctul hemoragic se întâlnește mai des în scoarța cerebrală, mai rar în nucleii subcorticali.

În *infarctul mixt*, care se produce totdeauna în substanța cenușie a encefalului, se pot decela porțiuni de infarct atât ischemic, cât și hemoragic. Pe locul infarctelor cerebrale, ca și a hematomului, se formează chisturi, totodată pereții chistului rezultat din infarctul hemoragic conține acumulări de hemosiderină ("chist ruginiu").

**Complicațiile** ictusurilor (hemoragiilor și infarctelor cerebrale), ca și ale sechelelor lor (chisturilor cerebrale), sunt paralizii. Ictusurile cerebrale sunt deseori cauza decesului bolnavilor de ateroscleroză și boală hipertensivă.

## CARDIOMIOPATIILE

*Cardiomiopiile* (din grec. *kardia* – cord, *myos* – mușchi, *pathos* – boală) sunt un grup de afecțiuni, caracterizate prin modificări distrofice primare ale miocardului. Acest grup include diferite maladii de geneză necoronară (*cardiomiopatii necoronarogene*) și nereumatice (*cardiomiopatii nereumatogene*), diverse după etiologie și patogenie, dar clinic asemănătoare. Principala manifestare clinică a cardiomiopatiei este insuficiența funcției contractile a miocardului în legătură cu distrofia lui.

**Clasificarea.** Cardiomiopiile se împart în primare (idiopatic) și secundare.

Printre cele *primare (idiopatic)* se distinge *cardiomiopia*: 1) hipertrofică (constrictivă); 2) prin dilatație (congestivă); 3) restrictivă (fibroza endomiocardică). *Cardiomiopiile secundare* se întâlnesc în: 1) intoxicații (alcool, etilenglicol, sărurile metalelor grele, uremie ș.a.); 2) infecții (infecții virale, tifosuri, tripanosomiatoza – boala Chagas, trichineloză ș.a.); 3) bolile metabolice cu caracter ereditar (tezurismoze-amiloidoza cardiopatică, glicogenoză) și dobândite (guta, tireotxicoza, hiperparatiroidia, amiloidoza primară, avitaminoza, dereglările steroideo-electrolitice); 4) bolile aparatului digestiv (sindromul de malabsorbție, pancreatita, ciroza hepatică ș.a.).

### CARDIOMIOPATIILE PRIMARE (IDIOPATICE)

1. *Cardiomiopia hipertrofică (constrictivă)* are caracter ereditar. Dintre ipotezele morfologice se discută următoarele: 1) contractibilitatea sporită, condiționată probabil de creșterea sensibilității față de catecolamine, duce la deteriorarea cardiomiocitelor, fibroză și hipertrofia miocardului contractil; 2) contractibilitatea sporită în perioada embrionară (faza prenatală) duce la dezvoltarea hiperplaziei cardiomiocitelor în anumite sectoare ale miocardului; predominant în septul interventricular. Hiperplazia cardiomiocitelor este substituită în faza postnatală prin hipertrofia evolutivă a miocardului; 3) patologia primară a colagenului cu dereglarea scheletului fibros al miocardului duce la dezorganizarea miofibrilelor.

Cardiomiopia hipertrofică se poate manifesta prin două forme: *difuză (hipertrofia idiopatică a miocardului)* sau *locală (stenoza hipertrofică idiopatică subaortică)*. În prima formă se observă îngroșarea difuză a miocardului ventriculului stâng și a septului interventricular, sectoarele drepte ale inimii se hipertrofiază rar, dimensiunile cavităților cordului sunt normale sau micșorate. La examen microscopic se relevă o amplasare haotică a cardiomiocitelor, mai cu seamă în septul interventricular. În forma a doua, locală, hipertrofia miocardului ocupă în principal sectoarele superioare ale ventriculului stâng, ceea ce duce la stenoza subaortică (stenoză musculară subaortică). În formele difuză și locală aparatul valvular al cordului și arterele coronare sunt intacte.

2. *Cardiomiopia prin dilatație (congestivă)* se pune pe seama miocarditei virale (îndeosebi a virusului Coxsackie). Se presupune că dezvoltarea acestei forme de cardiomiopatie este favorizată de acțiunea combinată a virusului și a alcoolului.

Pentru cardiomiopia prin dilatație e caracteristică dilatarea considerabilă a cavitațiilor cordului, mușchiul căruia poate fi într-o măsură sau alta hipertrofiat. Inima capătă formă sferică, masa ei crește, mai cu seamă pe contul ventriculului stâng. Miocardul e flasc, opac, străbătut de straturi intermediare albicioase, fiind caracteristică alternarea cardiomiocitelor hipertrofiate și atrofice. Aparatul valvular și arterele coronare ale inimii nu sunt modificate. În cavitațiile cordului adesea apar trombi.

3. *Cardiomiopia restrictivă* este considerată de unii autori drept consecință a endocarditei parietale Löffler (vezi); această opinie nu este suficient argumentată. În forma dată de cardiomiopatie primară se pune în evidență fibroza difuză sau în focar a endocardului ventriculului stâng, mai rar a celui drept; uneori în proces este antrenată cuspidă posterioară a valvei mitrale. Se întâlnesc frecvent trombi parietali cu organizarea lor ulterioară. Îngroșarea endocardului, uneori foarte pronunțată (până la 3-5 cm), duce la micșorarea (obliterarea) cavitațiilor cordului.

### CARDIOMIOPATIILE SECUNDARE

Manifestările morfologice ale cardiomiopatiilor secundare sunt destul de polimorfe în legătură cu diversitatea cauzelor lor. Totuși, la baza cardiomiopatiilor secundare indiferent de factorii etiologici se află distrofia cardiomiocitelor. *Cardiomiopia alcoolică* este de cea mai mare importanță printre cardiomiopatiile secundare.

**P a t o g e n i a** cardiomiopatiei alcoolice e legată în primul rând de proprietățile biologice ale alcoolului – acțiunea lui toxică directă asupra cardiomiocitelor, precum și influența metabolitului etanolului – acetaldehidei. Este de asemenea incontestabilă importanța tulburărilor vasculare și a hipoxiei legate de ele, acțiunilor nocive asupra miocardului a catecolaminelor.

**M o d i f i c ă r i l e m o r f o l o g i c e** ale cordului se reduc la hipertrofia moderată a miocardului, dilatarea cavitațiilor cordului cu trombi parietali. Miocardul e flasc, cu aspect argilos, uneori cu mici cicatrice. Arterele coronare sunt intacte, se pot decela pete și bandelete lipidice pe intimă, modificări aterosclerotice manifeste lipsesc. La examen microscopic se observă combinarea distrofiei (hidropice și grase), atrofiei și hipertrofiei cardiomiocitelor, se întâlnesc microfocare de liză a cardiomiocitelor și de scleroză. Sectoarele lezate ale miocardului alternează cu cele nemodificate. La examenul electronomicroscopic al biopstatelor din cord se constată lărgirea chistică a rețelei sacroplasmatică și a sistemului-T al cardiomiocitelor, fenomene caracteristice cardiomiopatiei alcoolice.

**C o n s e c i n țe l e** cardiomiopatiei alcoolice sunt moartea subită (fibrilația ventriculară) sau insuficiența cardiacă cronică, sindromul tromboembolic.

**C o m p l i c a ți i l e** cardiomiopatiilor se exprimă, de obicei, prin insuficiența cardiovasculară cronică sau sindromul tromboembolic în legătură cu prezența trombilor în cavitațiile cordului.

### VASCULITELE

*Vasculitele* sunt afecțiuni caracterizate prin inflamația și deseori necroza adițională a peretelui vascular. Ele pot avea caracter local sau de sistem. *Vasculitele locale* se dezvoltă, de obicei, în focarele de inflamație ca urmare a trecerii procesului pe peretele vascular din țesuturile circumiacente (de exemplu, vasculita pio-necrotică în caz de flegmon). Pentru *vasculitele de sistem*, care pot fi baza unor boli de sine stătătoare

(vasculite primare) sau o manifestare a unei oarecare boli (vasculite secundare), este caracteristică leziunea generalizată a vaselor.

## VASCULITELE DE SISTEM

Dintre vasculite în patologia omului importanță primordială au vasculitele de sistem. Drept criteriu pentru evaluarea lor morfologică servesc: 1) tipul reacției inflamatorii, care determină caracterul vasculitei; 2) profunzimea leziunii peretelui vascular; 3) topografia și gradul de răspândire a modificărilor în aparatul circulator; 4) caracterul patologiei organice legate de afectarea vaselor.

În funcție de tipul reacției inflamatorii, predominarea modificărilor alterativ-exsudative sau productive deosebim vasculite *necrotice* (distructive), *distructiv-productive*, *productive*, evidențiindu-se cele *granulomatoase*. Ținând cont de profunzimea leziunii peretelui vascular, adică de antrenarea în procesul inflamator a intimei, mediei și adventiției, se distinge *endovasculita*, *mezovasculita* și *perivasculita*, iar în caz de combinare a leziunilor tunicilor – *endomezovasculita* și *panvasculita*. Majoritatea covârșitoare a vasculitelor de sistem se caracterizează prin lezarea tuturor tunicilor peretelui vascular cu evoluție în scleroză și calcinoză, ceea ce în unele cazuri duce la stenoza pronunțată a lumenului, chiar până la obliterarea lui, în altele – la dezvoltarea anevrismului.

Topografia și gradul de răspândire a modificărilor în aparatul circulator în vasculitele de sistem sunt cele mai variate – în proces pot fi antrenate vasele de orice calibru și tip: aorta (*aortită*), arterele (*arterite*), arteriolele (*arteriolite*), capilarele (*capilarite*), venele (*flebite*), vasele limfatice (*limfangite*). Însă în diverse tipuri de vasculită se afectează predominant vasele de anumit calibru: aorta și ramificațiile ei principale, arterele de calibru mare, mediu și mic (de tip elasto-muscular și muscular), arterele mici și vasele patului microcirculator, venele.

Modificările din organe și țesuturi induse de dezvoltarea vasculitei au un caracter secundar și sunt reprezentate de infarcte, scleroza macrofocală postinfarct și microfocală ischemică, atrofia elementelor parenchimotoase, gangrenă, hemoragii. În afară de cele locale se pot observa și modificări generale, legate de inflamația vasului care alimentează un organ sau altul. Astfel, antrenarea în proces a arterelor renale duce la dezvoltarea hipertensiunii renale, a vaselor pulmonare – la hipertensiunea micii circulații și simptomele insuficienței cardio-pulmonare, a vaselor pielii – la diateza hemoragică.

**Etiologia și patogenia.** Etiologia majorității covârșitoare a vasculitelor primare de sistem nu este cunoscută. Patogenia vasculitelor de sistem (atât primare, cât și secundare) e legată de reacțiile imune de hipersensibilitate, care apar la diverși antigeni. În funcție de predominarea unui sau altui mecanism de hipersensibilitate vasculitele de sistem se împart în trei grupe: 1) vasculitele de hipersensibilitate de tip imediat; 2) vasculitele de hipersensibilitate de tip întârziat; 3) vasculitele de hipersensibilitate de tip mixt. Dacă rolul principal revine hipersensibilității de tip imediat (leziunea imunocomplexă a peretelui vascular), atunci predomină procesele alterative (modificări fibrinoide, până la necroză) și exsudative (infiltrarea peretelui cu leucocite polimorfonucleare, macrofagi), se dezvoltă vasculitele distructive (necrotice),

mai frecvent arterite necrotice (periarterita nodoasă, sindromul Wegener, granulomatoza alergică, vasculitele în afecțiunile reumatice, "angeitele de hipersensibilitate sporită"). La predominarea hipersensibilității de tip întârziat rolul central revine reacțiilor celulare sub formă de infiltrate limfohistiocitare și formării granuloamelor. Apar vasculitele productive, inclusiv arteritele granulomatoase (boala Takayasu, boala Horton). Vasculitele, condiționate de hipersensibilitatea de tip imediat și caracterizate prin modificări distructive, evoluează de obicei acut, iar vasculitele condiționate de hipersensibilitatea de tip întârziat și mixt, care au un caracter productiv, granulomatos – subacut și cronic.

**Clasificarea** vasculitelor de sistem se face în baza următoarelor criterii [Serov V.V., Kogan A.E., 1982]: etiologia, patogenia, apartenența nozologică, caracterul predominant și gradul de răspândire a reacției inflamatorii, tipul morfologic al vaselor lezate, localizarea preponderentă, care condiționează afectarea anumitor organe (patologia organică); tabloul clinic al maladiei. Totodată trebuie respectat principiul nozologic, în baza căruia vasculitele se împart în primare și secundare.

## CLASIFICAREA VASCULITELOR DE SISTEM

[după Serov V.V. și Kogan E.A., 1982]

### A. VASCULITE PRIMARE

I. Cu afectarea predominantă a aortei și a ramificațiilor ei principale și reacție gigantocelulară granulomatoasă: aortoarterita nespecifică (boala Takayasu), arterita temporală (boala Horton).

II. Cu afectarea predominantă a arterelor de calibru mediu și mic și reacție distructiv-productivă: 1) periarterita nodoasă, 2) granulomatoza alergică; 3) vasculita necrozantă de sistem; 4) granulomatoza Wegener; 5) sindromul limfatic cu lezarea pielii și a mucoaselor.

III. Cu afectarea predominantă a arterelor de calibru mic, vaselor sistemului microcirculator și a venelor: trombangita obliterantă (boala Burger).

IV. Cu afectarea arterelor de divers calibru – forma mixtă (inclasificabilă).

### B. VASCULITE SECUNDARE

V. În bolile infecțioase: 1) sifilitice; 2) tuberculoase; 3) rickettsioase, inclusiv de tifos exantematic; 4) septice; 5) altele.

VI. În afecțiunile de sistem ale țesutului conjunctiv: 1) reumatice; 2) reumatoide; 3) lupice.

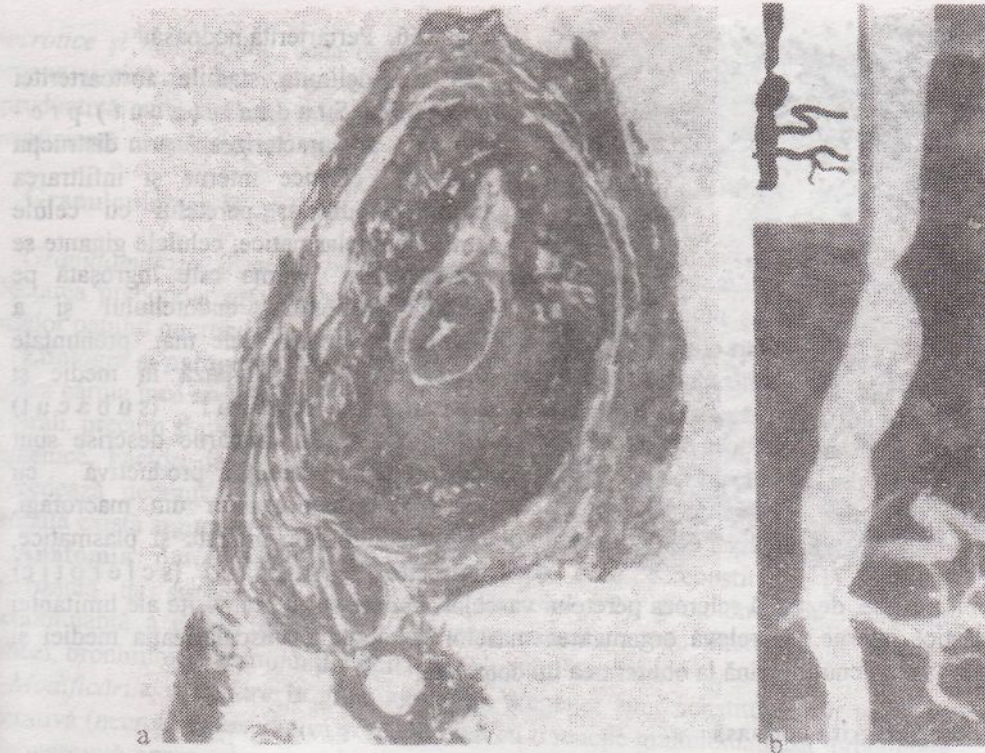
VII. Vasculite "de hipersensibilitate" în: 1) boala serului; 2) purpura Schonlein – Henoch; 3) crioglobulinemia mixtă esențială; 4) neoformațiunile maligne.

Printre vasculitele primare de sistem cele mai importante sunt aortoarterita, periarterita nodoasă, granulomatoza Wegener și trombangita obliterantă. Vasculitele secundare de sistem sunt descrise în capitolele, consacrate bolilor infecțioase și reumatice.

### Aortoarterita nespecifică

La baza aortoarteritei nespecifice (boala Takayasu) stă inflamația arterelor de tip elastic – aortei și porțiunilor proximale ale ramificațiilor ei, trunchiului arterei pulmonare.





**Fig. 165. Aortoarterită nespecifică.**

a – aorta; îngroșarea considerabilă a peretelui și ocluzia lumenului; b – stenoza porțiunii descendente a aortei toracice, stenoza trunchiului celiac și a ambelor artere renale, ocluzia arterei mezenterice superioare (aortografie, preparatul lui A. V. Pokrovski).

**Etiologia și patogenia.** Etiologia nu este elucidată, însă se observă legătura cu diferite boli infecțioase (rickettsioze, reumatism). Joacă rol de asemenea noxele profesionale (intoxicarea cu pesticide, compuși plumbului, aerosoli de sudare). Patogenia se pune pe seama mecanismelor imunopatologice.

**Anatomia patologică.** Leziunea se localizează mai ales în regiunea arcului aortei și a arterelor brahiocefalice (74 %), mai rar în aorta abdominală (42 %) și toracică (18%), în regiunea bifurcației (18 %) și în partea ascendentă a arcului (9 %). În proces pot fi antrenate orice ramificații ale aortei inclusiv și arterele coronare ale inimii. La generalizarea procesului modificările inflamatorii se pun în evidență și în pereții arterelor de calibru mai mic. Vasele au un aspect caracteristic: pereții sunt îngroșați, rigizi, constituiți din țesut albicios. Intima poate avea îngroșări ce stenozează lumenul, în care se depistează trombi parietali sau obliteranți (fig. 165). În adventiție și țesutul perivascular sunt pronunțate fenomenele de scleroză, se întâlnesc bombări anevrismale ale peretelui. Leziunea poate fi segmentară sau difuză. În funcție de tabloul macroscopic se distinge varianta *stenozantă*, *anevrismală* și *deformantă* de aortoarterită nespecifică.

**Microscopic** se constată leziunea tuturor straturilor peretelui vascular-*panarterită cu reacție gigantocelulară*. Se observă o succesiune a fazelor reacției inflamatorii, care finalizează prin sclerozarea peretelui vascular, ceea ce permite



Fig. 166. Periarterită nodoasă.

de a delimita stadiile aortoarteritei nespecifice. Stadiul (acut) precoce se caracterizează prin distrucția limitantei elastice interne și infiltrarea tuturor straturilor peretelui cu celule limfoide și plasmatică; celulele gigante se întâlnesc rar. Intima este îngroșată pe contul proliferării endoteliului și a trombilor parietali. Cele mai pronunțate modificări se evidențiază în medie și adventiție. În stadiul (subacut) tardiv modificările descrise sunt substituite de reacția productivă cu formarea granuloamelor din macrofagi, celule epitelioide, gigante și plasmatică, limfocite. În stadiul (sclerotic)

final se dezvoltă scleroza peretelui vascular, în care se văd rămășițe ale limitantei elastice interne. Se relevă organizarea maselor trombotice, vascularizația mediei și stenoza lumenului, până la obliterarea lui completă.

#### Periarterita nodoasă

*Periarterita nodoasă* (sinonime: periarterita nodoasă clasică, boala Kussmaul-Meyer) este o boală reumatică, caracterizată prin leziunea de sistem a țesutului conjunctiv al arterelor predominant de calibru mediu și mic.

**Etiologia și patogenia.** Etiologia bolii nu este cunoscută. În patogenie rolul primordial îl joacă mecanismul imunocomplex de afectare a peretelui vascular, finalizat prin necroza fibrinoidă.

**Anatomia patologică.** Dintre arterele de calibru mic și mediu cel mai des se afectează arterele renale (90–100%), arterele coronare ale inimii (88–90%), mezenterice (57–60%), arterele ficatului și encefalului (46%). Mai rar se constată arterite ale musculaturii striate, stomacului, pancreasului, suprarenalelor, nervilor periferici. Uneori în proces sunt antrenate arterele de calibru mare (carotide, subclaviculare, iliace, femurale).

La baza bolii stă *vasculita*, inflamația peretelui arterial manifestându-se în acest caz prin substituirea consecutivă a *modificărilor alterative* (necroză fibrinoidă segmentară sau circulară a mediei) prin reacții celulare exsudative și proliferative în adventiție. Inflamația finalizează prin scleroză cu formarea unor îngroșări nodulare ale peretelui arterial (periarterita nodoasă, fig.166). În funcție de faza procesului, depistată de morfolog, în periarterita nodoasă se distinge *vasculita distructivă*, *distructiv-productivă* și *productivă*.

Evoluția periarteritei nodoase poate fi acută, subacută și cronică ondulantă, ceea ce determină caracterul divers al modificărilor organice. În evoluția acută și subacută în organele interne apar focare de *ischemie*, *infarcte*, *hemoragii*; în evoluția cronică ondulantă – *modificări sclerotice* în combinație cu cele *distrofico-*

*necrotice și hemoragice*, ceea ce duce la insuficiența funcțională a unor sau altor organe și sisteme. În rinichi adesea se dezvoltă *glomerulonefrita subacută* (productivă extracapilară) sau *cronică* (mezangială), care duce la nefroscleroză și la insuficiență renală progresivă.

### **Granulomatoza Wegener**

*Granulomatoza Wegener* este o vasculită necrozantă de sistem cu granulomatoză și afectarea preponderentă a arterelor și venelor de calibru mediu și mic, precum și a vaselor patului microcirculator al căilor respiratorii, plămânilor și rinichilor.

**Etiologia și patogenia.** Dezvoltarea bolii este pusă pe seama unui antigen ipotetic, natura căruia încă nu e stabilită. Se presupune că ar avea importanță agenții microbieni și virali, precum și preparatele medicamentoase, care dispun de proprietăți antigenice și haptene. Factori declanșatori pot fi suprarăcirea, insolația, vaccinarea, care adesea precedează debutul afecțiunii. Patogenia e strâns legată de mecanismele imunologice, totodată există argumente în favoarea genezei imunocomplexe a leziunilor vasculare.

**Anatomia patologică.** Baza morfologică a bolii o constituie: 1) vasculita necrozantă de sistem cu reacție granulomatoasă; 2) granulomatoza necrozantă predominantă a căilor respiratorii superioare cu antrenarea ulterioară în proces a traheei, bronhiilor și țesutului pulmonar; 3) glomerulonefrita.

*Modificările vasculare* în granulomatoza Wegener sunt constituite din trei faze: alterativă (necrotică), exudativă și productivă cu o reacție granulomatoasă pronunțată. În consecință apare scleroza și hialinoza vaselor cu dezvoltarea anevrismelor cronice sau stenozei, până la obliterarea completă a lumenului. În arterele de calibru mediu (de tip muscular) mai frecvent se pune în evidență endarterita, în arterele de calibru mic-panarterita. Permanent se afectează vasele patului microcirculator, se dezvoltă arteriolite, capilarite și flebite productive și distructiv-productive. Tocmai afectarea acestor vase stă la baza formării granuloamelor, care se contopesc, generând câmpuri de țesut granulomatos, supus necrozei.

*Granulomatoza necrozantă* la început se depistează în regiunea căilor respiratorii superioare, fiind însoțită de tabloul rinofaringitei, deformării în formă de șa a nasului, highmoritei, frontitei, etmoiditei, anginei, stomatitei, laringitei, otitei. Patognomonică este inflamația purulentă cu formarea ulceratiilor și hemoragiilor. În unele cazuri aceste simptome sunt unica manifestare a afecțiunii – *forma localizată* de granulomatoză Wegener. În caz de progresare se dezvoltă *forma generalizată*, în care granulomatoza necrozantă se depistează în trahee, bronhii, țesutul pulmonar, unde se dezvoltă procese ulcero-necrotice, focare de bronhopneumonie. În afară de căile respiratorii, granuloamele se pot depista de asemenea în rinichi, piele, țesuturile articulațiilor, ficat, splină, cord și alte organe. Leziunile granulomatoase sfârșesc prin dezvoltarea sclerozei și deformarea organelor.

*Glomerulonefrita* este un semn caracteristic al granulomatozei Wegener. Mai frecvent este reprezentată de forma mezangioproliferativă sau mezangiocapilară cu necroza fibrinoidă a anselor capilare și a arteriolelor glomerulare și cu reacție extracapilară (formarea “semilunelor” caracteristice).

În majoritatea covârșitoare a cazurilor se observă combinarea leziunilor căilor respiratorii superioare, plămânilor și rinichilor.

### **Trombangeita obliterantă**

*Trombangeita obliterantă (boala Winiwarter – Buerger)* este o vasculită de sistem, în care leziunea predominantă a arterelor și venelor de calibru mic ale extremităților inferioare duce la ocluzia acestor vase.

**Etiologia și patogenia.** Cauzele bolii, ca și mecanismul dezvoltării ei, nu sunt stabilite. Importanță incontestabilă are fumatul. Sunt afectați mai frecvent bărbații în vârstă de până la 40 ani.

**Anatomia patologică.** Predomină afectarea venelor extremităților inferioare, se dezvoltă preponderent endo-, mezo- și periflebita productivă, la care se asociază tromboza cu obliterarea lumenului vaselor. În arterele extremităților inferioare, afectate într-o măsură mai mică în comparație cu venele, se dezvoltă modificări similare – endo-, mezo- și periarterita productivă. Vasele capătă aspect de cordoane fibroase groase cu îngroșare segmentară a pereților.

Se disting stadiile: acută, subacută și cronică ale bolii. Pentru stadiul acut e caracteristică dezvoltarea trombovasculitei alterativ-exsudative și alterativ-productive. La modificările alterative se asociază infiltrarea peretelui vascular și a țesutului perivascular cu leucocite polimorfonucleare, ceea ce cauzează distrugerea limitantei elastice interne, iar uneori și formarea microabceselor. În stadiul subacut predomină reacția tisulară productivă. În pereții vaselor se pun în evidență infiltrate limfohistiocitare, semne de vascularizare excesivă și de organizare precoce a trombilor. Deosebit de tipică este formarea granuloamelor, care se depistează, de obicei, în medie și în jurul fragmentelor necrozate ale limitantei elastice interne, cât și în masele trombotice. Granuloamele se aseamănă cu oleogranuloamele sau cu granuloamele tuberculoase. În stadiul cronic predomină semnele de organizare a trombilor, ceea ce duce la obliterarea completă a lumenului vasului. Organizarea trombilor se poate însoți de canalizarea și petrificarea lor.

E posibilă generalizarea trombangeitei cu antrenarea în proces a vaselor cordului și encefalului, ceea ce duce la dezvoltarea infarctelor.

**Evoluția** bolii e cronică și ondulantă, în final adesea se complică cu gangrena extremităților.

### **AFEȚIUNILE DE SISTEM ALE ȚESUTULUI CONJUNCTIV (BOLILE REUMATICE)**

*Afecțiunile de sistem ale țesutului conjunctiv* în prezent sunt numite *boli reumatice*. Până nu demult se numeau boli de colagen (Klemperer P., 1942), ceea ce nu reflectă esența lor. În bolile reumatice se afectează tot sistemul țesutului conjunctiv și aparatul circulator în legătură cu tulburarea homeostazei imunologice (boli ale țesutului conjunctiv cu dereglări imune). Acest grup de afecțiuni include reumatismul, artrita reumatoidă, boala Behțerev, lupusul eritematos diseminat, sclerodermia sistemică, periarterita nodoasă, dermatomiozita.

Leziunea țesutului conjunctiv în bolile reumatice se manifestă sub formă de *deorganizare evolutivă de sistem* și e constituită din 4 faze: intumescență mucoidă, modificări fibrinoide, reacții celulare inflamatorii și scleroză. Însă fiecare boală are particularitățile sale clinico-morfologice condiționate de localizarea preponderentă a modificărilor într-un anumit organ sau țesut. Evoluția este cronică și ondulantă.

**Etiologia** bolilor reumatice este studiată insuficient. Cea mai mare atenție se acordă infecției (virusul), factorilor genetici, care determină dereglările homeostazei imunologice, influenței unui șir de factori fizici (răceala, insolația) și a medicamentelor (intoleranță medicamentoasă).

**Baza patogenică** a bolilor reumatice o constituie reacțiile imunopatologice – reacțiile de hipersensibilitate de tip imediat și tardiv.

### REUMATISMUL

*Reumatismul* (boala Sokolski – Bouillaud) este o boală infecto-alergică cu afectarea preponderentă a cordului și vaselor, evoluție ondulantă, cu perioade de acutizare (puseuri) și remisiune. Alternarea puseurilor și a remisiunilor se poate prelungi multe luni și chiar ani; uneori reumatismul capătă o evoluție latentă.

**Etiologia.** Este dovedit rolul streptococului hemolitic –  $\beta$  din grupul A în apariția și dezvoltarea bolii, precum și a sensibilizării organismului de către streptococ (recidivele anginei). Prezintă importanță și factorii genetici și de vârstă (reumatismul este o boală poligenic moștenită).

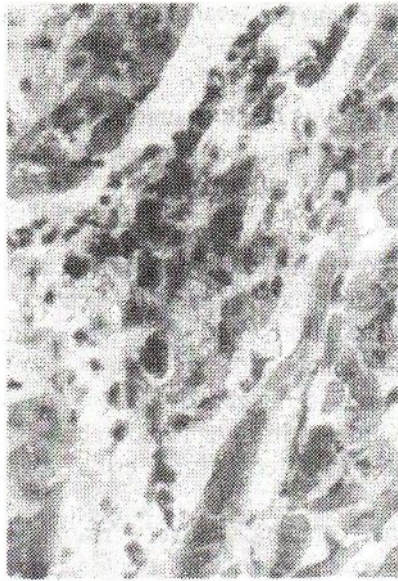**Patogenia.** În reumatism apare un răspuns imun complex și divers (reacții de hipersensibilitate de tip imediat și tardiv) la mulțimea de antigeni ai streptococului. Rolul principal se atribuie anticorpilor, care dau o reacție încrucișată cu antigenii streptococului și antigenii țesuturilor cordului, precum și reacțiilor imune celulare. Unii fermenți ai streptococului exercită o influență proteolitică asupra țesutului conjunctiv și contribuie la scindarea complexelor glicozaminoglicanilor cu proteinele din substanța fundamentală a țesutului conjunctiv. Ca rezultat al răspunsului imun la componenții streptococului și la produsele dezintegrării țesuturilor proprii în sângele bolnavilor apare un spectru larg de anticorpi și complexe imune, se creează premise pentru dezvoltarea proceselor autoimune. Reumatismul capătă caracter de boală continuu-recidivantă cu trăsături de autoagresivitate.

**Morfogeneza.** Baza structurală a reumatismului o constituie dezorganizarea evolutivă de sistem a țesutului conjunctiv, lezarea vaselor, îndeosebi a patului microcirculator, și procesele imunopatologice. Toate aceste procese ating cel mai înalt grad de manifestare în țesutul conjunctiv al cordului (substanța fundamentală a endocardului valvular și parietal și într-un grad mai mic a foițelor pericardului), unde pot fi urmărite toate fazele de dezorganizare ale țesutului conjunctiv: intumescența mucoidă, modificările fibrinoide, reacțiile celulare inflamatorii și scleroza.

*Intumescența mucoidă* (fig. 30, planșă color) este o fază de dezorganizare superficială și reversibilă a țesutului conjunctiv și se caracterizează printr-o reacție metacromatică accentuată pentru glicozaminoglicani (preponderent pentru acidul hialuronic), precum și prin hidratarea substanței fundamentale.

*Modificările fibrinoide* (intumescența și necroza) reprezintă o fază de dezorganizare profundă și ireversibilă: în caz de asociere a intumescenței mucoide se constată omogenizarea fibrelor colagene și îmbibarea lor cu proteine plasmatică, inclusiv și cu fibrină.

*Reacțiile celulare inflamatorii* se manifestă prin formarea în primul rând a *granulomului reumatic specific*. Constituirea granulomului începe din momentul modificărilor fibrinoide și se caracterizează inițial prin acumularea în focarul leziunii



**Fig. 167.** Granulom reumatic "florid".

din țesutul conjunctiv a macrofagilor, care se transformă în celule mari cu nucleeele hiperchrome. Apoi aceste celule încep a se orienta în jurul masei de fibrinoid. În citoplasma celulelor crește conținutul de ARN și de granule de glicogen. Ulterior se formează granulomul reumatic tipic caracterizat prin amplasarea în palisadă sau în formă de evantai a celulelor în jurul masei de fibrinoid, localizate în centru (fig.167). Macrofații iau parte activă la resorbția fibrinoidului, dispunând de un înalt potențial fagocitar. Ei pot fixa imunoglobulinele. Granuloamele reumatice, constituite din astfel de macrofați mari, se numesc "floride" sau "mature" (vezi fig.167). Mai târziu celulele granulomului

încep a se alungi, printre ele apar fibroblaști, masele fibrinoide devin tot mai puține – se formează granulomul "ofilit" sau involutiv.

În consecință fibroblaștii substituie celulele granulomului, în acesta apar fibre agrentafine, iar apoi colagene, fibrinoidul se resoarbe complet; granulomul capătă caracter cicatrizant. Ciclul de dezvoltare al granulomului constituie 3-4 luni.

În toate fazele de dezvoltare granuloamele reumatice sunt înconjurate de limfocite și plasmocite. Probabil că limfocitele eliminate de limfocite activează fibroblaștii, ceea ce contribuie la fibroplazia granulomului. Procesul de morfogeneză a nodulului reumatic a fost descris de Aschoff (1904) și mai târziu mai detaliat de V.T.Talalaev (1921), de aceea nodulul reumatic poartă denumirea de *granulomul Aschoff-Talalaev*.

Granuloamele reumatice se formează în țesutul conjunctiv al endocardului valvular și parietal, al miocardului, epicardului, adventiției vaselor. Într-o formă redusă se întâlnesc în țesutul conjunctiv periamigdalian, periarticular și intermuscular.

În afară de granuloame, în reumatism se observă *reacții celulare nespecifice*, care au un caracter difuz sau focal. Ele sunt reprezentate de infiltrate limfohistiocitare interstițiale în organe. Reacții tisulare nespecifice sunt *vasculitele* din sistemul patului microcirculator. *Scleroza* este faza finală de dezorganizare a țesutului conjunctiv. Ea are caracter de sistem, fiind mai pronunțată în învelișurile cordului, în pereții vaselor și în membranele seroase. De cele mai multe ori scleroza în reumatism se dezvoltă în urma proliferațiilor celulare și a granuloamelor (*scleroza secundară*), în cazuri mai rare – datorită modificării fibrinoide a țesutului conjunctiv (*hialinoză*, "*scleroză primară*").

**Anatomia patologică.** Cele mai caracteristice modificări în reumatism se dezvoltă în cord și vase.

În c o r d modificări distrofice și inflamatorii pronunțate se dezvoltă în țesutul conjunctiv din toate straturile lui și miocardul contractil. Ele și determină tabloul clinico-morfologic al bolii.

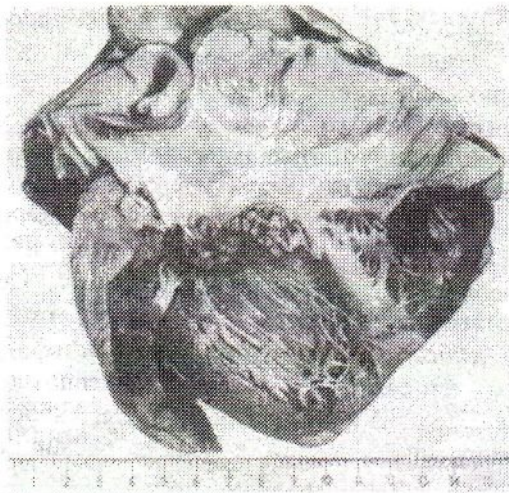


Fig. 168. Endocardită verucoasă acută.

Fig. 169. Endocardită verucoasă recurentă.

**Endocardita** – inflamația endocardului – este una din manifestările elocvente ale reumatismului. După localizare se distinge endocardita *valvulară, cordală și parietală*. Cele mai pronunțate modificări se dezvoltă în cuspidale valvulei mitrale sau aortice. Afectarea izolată a valvulelor inimii drepte se observă foarte rar și doar în prezența endocarditei valvulelor inimii stânga.

În endocardita reumatică se constată modificări distrofice și necrobiotice ale endoteliului, intumescență mucoidă și fibrinoidă, precum și necroza carcasi conjunctive a endocardului, proliferarea celulară (granulomatoza) în grosimea endocardului și trombogeneza pe suprafața lui. Combinarea acestor procese poate fi diferită, ceea ce permite de a deosebi câteva forme de endocardită. Se disting 4 forme de endocardită valvulară reumatică [A.I.Abricosov, 1947]: 1) difuză sau valvulită; 2) verucoasă acută; 3) fibroplastică; 4) verucoasă-recurentă.

*Endocardita difuză, sau valvulita* (după V.T.Talalaev), se caracterizează prin leziunea difuză a cuspidelor valvulelor, dar fără modificarea endoteliului și depozite trombotice. *Endocardita verucoasă acută* e însoțită de lezarea endoteliului și formarea pe marginea de contact a valvelor (pe locul leziunii endoteliului) a depozitelor trombotice în formă de veruce (fig.168). *Endocardita fibroplastică* se dezvoltă ca o consecință a acestor două forme precedente de endocardită în caz de predispoziție deosebită a procesului la fibroză și cicatrizare. *Endocardita verucoasă-recurentă* se caracterizează prin dezorganizarea repetată a țesutului conjunctiv al valvulelor, modificarea endoteliului lor și depozitari trombotice pe fondul sclerozei și a îngroșării cuspidelor (fig.169). Consecințe ale endocarditei sunt scleroza și hialinoza endocardului, ceea ce duce la îngroșarea lui și deformarea valvulelor, adică la dezvoltarea viciului cardiac (vezi *Valvulopatiile cardiace dobândite*).

**Miocardita** este inflamația miocardului, întâlnită permanent în reumatism. Se disting 3 forme ale acesteia: 1) nodulară productivă (granulomatoasă); 2) exsudativă interstițială difuză; 3) exsudativă interstițială de focar.

*Miocardita nodulară productivă (granulomatoasă)* se caracterizează prin formarea în țesutul conjunctiv perivascular al miocardului a granuloamelor reumatice (miocardită reumatismală specifică – vezi fig.167). Granuloamele, depistate numai prin examen microscopic, sunt dispersate prin tot miocardul, cel mai mare număr al lor fiind întâlnit în auriculul atrului stâng, în septul interventricular și în peretele posterior al ventriculului stâng. Granuloamele se află la diferite stadii de dezvoltare. Granuloamele “floride” (“mature”) se observă în perioada de puseu reumatic, granuloame “ofilite” sau “în curs de cicatrizare” – în perioada de remisiune. Miocardita nodulară induce *scleroza perivasculară*, care se accentuează pe măsura progresării reumatismului și poate duce la *cardioscleroză pronunțată*.

*Miocardita exsudativă interstițială difuză* descrisă de M.A.Skvorțov, se caracterizează prin edem, hiperemia interstițiului miocardului și infiltrația considerabilă a acestuia cu limfocite, histiocite, neutrofile și eozinofile. Granuloamele reumatice se întâlnesc extrem de rar, din care cauză se vorbește despre miocardita difuză nespecifică. Cordul devine foarte flasc, cavitățile lui se dilată, capacitatea contractilă a miocardului în legătură cu modificările distrofice ce se dezvoltă în el se dereglează brusc. Această formă de miocardită reumatismală se întâlnește în copilărie și foarte repede se poate solda cu decompensare și moartea bolnavului. În caz de evoluție favorabilă în miocard se dezvoltă *cardioscleroză difuză*.

*Miocardita exsudativă interstițială de focar* se caracterizează printr-o infiltrație de focar neînsemnată a miocardului cu limfocite, histiocite și neutrofile. Granuloame se formează rar. Această formă de miocardită se observă în evoluția latentă a reumatismului.

În toate formele de reumatism se întâlnesc focare de alterare și necrobioză a celulelor musculare ale cordului. Astfel de modificări ale miocardului contractil pot deveni cauza decompensării chiar și în cazurile cu o activitate minimă a procesului reumatic.

*Pericardita* are caracter *seros, sero-fibrinos* sau *fibrinos* și adesea sfârșește cu formarea aderențelor. E posibilă *obliterarea* a cavității pericardului și calcificarea țesutului conjunctiv neoformat (cord “în cuirasă”).

În caz de combinare a endo- și miocarditei avem *cardită reumatismală*, iar la combinarea endo-, mio- și pericarditei – *pancardită reumatismală*.

**V a s e l e** de divers calibru, mai cu seamă ale patului microcirculator, sunt antrenate permanent în procesul patologic. Apar *vasculite reumatice* – arterite, arteriolite și capilarite. În artere și arteriole apar modificări fibrinoide ale pereților, uneori tromboza. Capilarele se circumscriu cu manșoni din celule adventițiale în curs de proliferare. Cea mai pronunțată este proliferarea celulelor endoteliale, care se descuamează. Un asemenea tablou al *endoteliozei reumatismale* este caracteristic pentru faza activă a bolii. Permiabilitatea capilarelor crește brusc. Vasculitele în reumatism au caracter de sistem, adică pot fi observate în toate organele și țesuturile (fig.170, p.311). Vasculita reumatismală induce *scleroza vaselor* (arterioscleroza, arteriolo-scleroza, capilaroscleroza).

**Afectarea articulațiilor** – *poliartrita* – este considerată una din manifestările permanente ale reumatismului. Actualmente ea se întâlnește la 10-15% din bolnavi. În cavitatea articulației apare exsudat sero-fibrinos. Membrana sinovială e hiperemiată, în faza acută în ea se observă intumescență mucoidă, vasculite, prolifera-



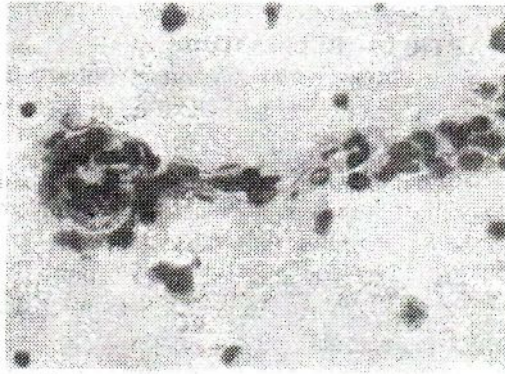


Fig. 170. Capilarita și arteriolita encefalului în reumatism.

rea sinoviocitelor. Cartilajul articular de regulă se păstrează. Deformări de obicei nu au loc. În țesuturile periarticulare, pe parcursul tendoanelor țesutul conjunctiv se poate supune dezorganizării cu reacție celulară granulomatoasă. Apar noduli mari, fenomen caracteristic pentru forma *nodoasă a reumatismului*. Nodulii sunt constituiți dintr-un focar de necroză fibrinoidă, circumscris de un burelet din celule mari de tip macrofagic. Cu timpul acești noduli se resorb și pe locul lor rămân cicatrice mici.

Afectarea sistemului nervos se dezvoltă în legătură cu vasculitele reumatismale (vezi fig. 170) și se poate manifesta prin modificări distrofice din partea celulelor nervoase, focare de distrucție a țesutului nervos și hemoragii. Modificările de acest fel pot domina în tabloul clinic, ceea ce se observă mai frecvent la copii – *forma cerebrală a reumatismului (chorea minor)*.

În puseul reumatic se observă modificări inflamatorii din partea învelișurilor seroase (*poliserozită reumatică*), rinichilor (*glomerulonefrită reumatismală de focar sau difuză*), plămânilor cu afectarea vaselor și a interstițiului (*pneumonie reumatismală*), mușchilor scheletali (*reumatism muscular*), pielii sub formă de edem, vasculite, infiltrație celulară (*eritem nodos*), glandelor endocrine, unde se dezvoltă modificări distrofice și atrofici.

În organele sistemului imunitar se constată hiperplazia țesutului limfoid și transformare plasmocelulară, ceea ce reflectă starea de imunitate încordată și denaturată (autoimunizare) în reumatism.

**Formele clinico-anatomice.** În funcție de predominarea manifestărilor clinico-morfologice ale bolii se deosebesc (într-o anumită măsură condiționat) următoarele forme de reumatism descrise deja mai sus: 1) cardiovasculară; 2) poliarticulară; 3) nodoasă; 4) cerebrală.

**Complicațiile** reumatismului sunt legate de afectarea cordului. Endocardita poate sfârși cu leziuni valvulare cardiace. Endocardita verucoasă poate deveni sursa tromboemboliei vaselor marelui circulații, din care cauză apar infarcte în rinichi, splină, retină, focare de ramolism în encefal, gangrena extremităților etc. Dezorganizarea reumatică a țesutului conjunctiv duce la scleroză, deosebit de pronunțată în cord. O complicație a reumatismului pot fi procesele aderențiale din cavități (obliterarea cavității pleurei, pericardului etc).

**Moartea** în reumatism poate surveni în timpul puseului prin complicații tromboembolice, dar mai frecvent bolnavii mor din cauza valvulopatiei cardiace decompensate.

#### **ARTRITĂ REUMATOIDĂ**

*Artrita reumatoidă* (sinonime: poliartrită infecțioasă, infect-artrită) este o boală reumatică cronică, condiționată de dezorganizarea evolutivă a țesutului conjunctiv al învelișurilor și cartilajului articulațiilor, care duce la deformarea lor.

**Etiologia și patogenia.** Se presupune că în apariția afecțiunii au importanță bacteriile (streptococul hemolitic -  $\beta$  din grupul B), virusurile, micoplasma. Un rol important revine și factorilor genetici. Este cunoscut, că de artrită reumatoidă se îmbolnăvesc mai ales femeile - purtătoarele de antigen al histocompatibilității HLA/B27 și D/DR4. În geneza leziunilor tisulare - atât locale, cât și de sistem - din artrita reumatoidă un rol important le revine complexelor imune macromoleculare. Aceste complexe conțin în calitate de antigen IgG, iar în calitate de anticorp - imunoglobuline din diferite clase (IgM, IgG, IgA), denumite *factor reumatoid*.

Factorul reumatoid se elaborează atât în membrana sinovială (el se depistează în lichidul sinovial, sinoviocite și în celulele ce infiltrază țesuturile articulației), cât și în ganglionii limfatici (factorul reumatoid al complexelor imune circulante). Modificările țesuturilor articulare în mare măsură sunt legate de factorul reumatoid sintetizat local în membrana sinovială, care se referă preponderent la IgG. El este fixat de fragmentul-Fc al imunoglobulinei - antigen, ceea ce duce la formarea complexelor imune, care activează complementul și chimiotactismul neutrofilelor. Aceste complexe reacționează cu monocitele și macrofagii, activează sinteza prostaglandinelor și a interleuchinei I, care stimulează eliminarea de către celulele membranei sinoviale a colagenazei, accentuând leziunea țesuturilor.

Complexele imune, care conțin *factorul reumatoid* și *circulă în sânge*, sedimentându-se pe membranele bazale ale vaselor, în celule și țesuturi, fixează complementul activat și provoacă inflamația. Sunt afectate în primul rând vasele patului microcirculator (*vasculită*). În afară de reacții imune umorale, în artrita reumatoidă au importanță și *reacțiile de hipersensibilitate de tip întârziat*, mai accentuate în membrana sinovială.

**Anatomia patologică.** Modificările iau naștere în țesuturile articulațiilor și în țesutul conjunctiv al altor organe.

În articulații procesele de dezorganizare a țesutului conjunctiv se depistează în țesutul periarticular și în capsula articulațiilor mici ale mâinilor și picioarelor, de obicei antrenând atât extremitățile superioare, cât și cele inferioare. Deformarea survine la început în articulațiile mici, apoi și în cele mari, mai ales a genunchiului.

În țesutul conjunctiv periarticular inițial se observă intumescență mucoasă, arteriolite și arterite. Apoi survine necroza fibrinoidă, în jurul focarelor de necroză fibrinoidă apar reacții celulare: acumulări de histiocite mari, macrofagi, celule gigante de resorbție. În cele din urmă pe locul dezorganizării țesutului conjunctiv se dezvoltă țesut conjunctiv fibrilar matur cu vase cu pereții groși. La acutizarea afecțiunii aceleași modificări apar în focarele de scleroză. Focarele

descrise de necroză fibrinoidă se numesc *noduli reumatoizi* (fig. 171). Ei apar de obicei în regiunea articulațiilor mari cu aspect de formațiuni dense ce ating dimensiunile unei nuci. Ciclul lor de dezvoltare de la apariția intumescenței mucoide până la formarea cicatricii ocupă 3-5 luni.

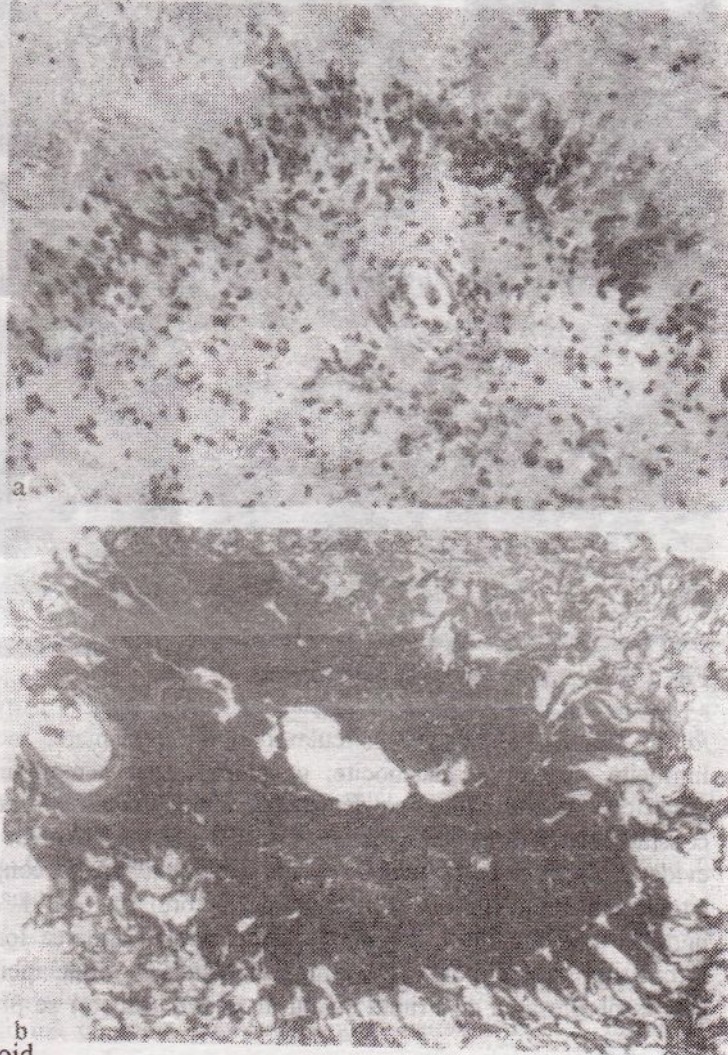


Fig. 171. Nodul reumatoid.

a - necroză fibrinoidă în țesutul periarticular cu reacție celulară la periferie; b - nodul reumatoid în țesutul pulmonar cu necroză și dezintegrare în centru.

În membrana sinovială inflamația apare în termenii precoci ai afecțiunii: în naștere sinovita (fig. 172, p.314), cea mai importantă manifestare morfologică a bolii. În dezvoltarea ei se deosebesc trei stadii.

În primul stadiu al sinovitei în cavitatea articulației se acumulează un lichid tulbure; membrana sinovială se tumefiază, devine hiperemiată, opacă. Cartilajul articular persistă, deși în el pot apărea câmpuri lipsite de celule și fisuri mici. Vilozițiile sunt edemațiate, în stromă depistându-se sectoare de intumescență mucoidă

și fibrinoidă, uneori până la necroza unor vilozități. Astfel de vilozități se detașează în lumenul articulației, din ele formându-se mulage dense – așa-numiții *corpusculi riziformi*.

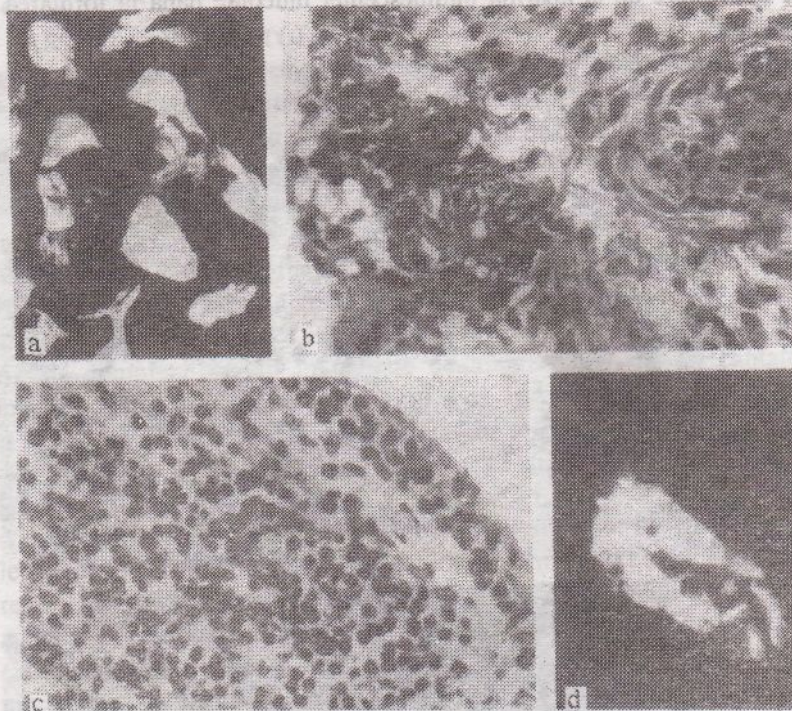


Fig. 172. Sinovită în artrita reumatoidă.

a – corpusculi riziformi; b – sinovită; c – plasmocitele infiltratului; d – fixarea IgG în peretele arteriolei.

*formi*. Vasele patului microcirculator sunt hiperemiate, înconjurate de macrofagi, limfocite, neutrofile, plasmocite; pe alocuri apar hemoragii. În pereții fibrinoid – modificați ai arteriolelor se depistează imunoglobuline. Într-un șir de vilozități se constată proliferarea sinoviocitelor. În citoplasma celulelor plasmatică se pune în evidență factorul reumatoid; în lichidul sinovial crește conținutul de neutrofile, în citoplasma unora din ele depistându-se factorul reumatoid. Astfel de leucocite sunt numite *ragocite* (din grec. *ragos* – ciorchine). Formarea lor e însoțită de activarea fermentilor lizozomilor, care elimină mediatori ai inflamației, contribuind pe această cale la progresarea ei. Primul stadiu al sinovitei uneori se prelungește până la câțiva ani.

În al doilea stadiu al sinovitei se observă proliferarea vilozităților și distrugerea cartilajului. Pe marginile extremităților articulare ale oaselor treptat apar insulițe de țesut de granulație, care în formă de strat – *pannus* (din lat. *pannus* – lambou) se extind pe membrana sinovială și pe cartilajul articular. Acest proces este deosebit de pronunțat în articulațiile mici ale mâinilor și picioarelor. Articulațiile interfalangiene și metacarpo-falangiene se supun ușor luxației sau subluxației cu o deviere tipică a degetelor în partea exterioară (ulnară), ceea ce le imprimă mâinilor aspectul unor aripioare de morskă. Modificări similare se observă în articulațiile și oasele degetelor extremităților inferioare. În articulațiile mari în acest stadiu se constată o limitare a mobilității, îngustarea cavității articulare și osteoporoza epifizelor

Fig. 173. Sinovită în artrita reumatoidă. Formarea foli- culilor limfoizi în grosimea vilozităților.

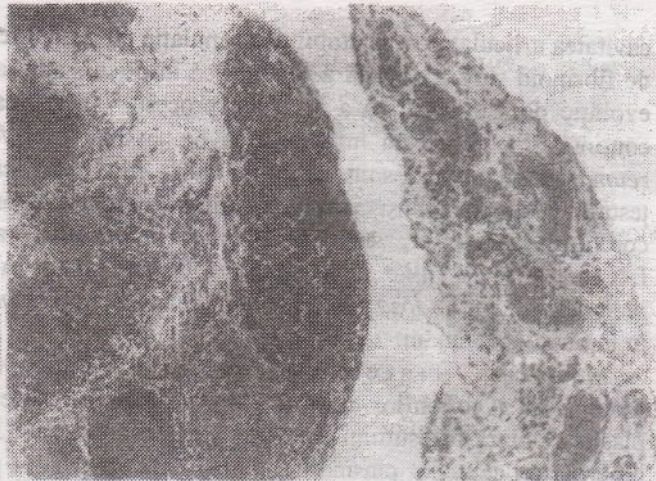
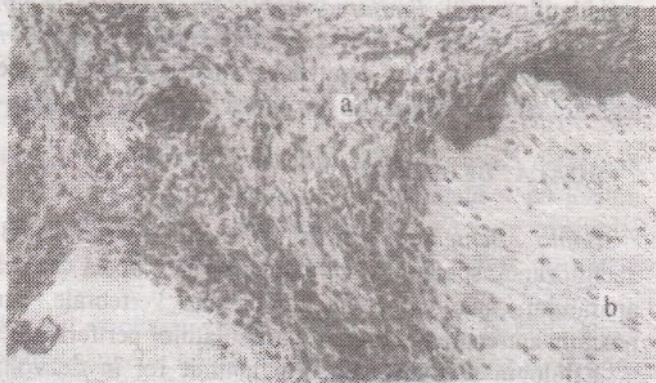


Fig. 174. Artrită reumatoi- dă. Țesutul de granulație (a) se extinde pe cartilajul articular (b).



oaselor. Se observă îngroșarea capsulei articulațiilor mici, suprafața ei interioară fiind neregulată, neuniform hiperemiată, iar suprafața cartilaginoasă opacă, cartilajul cu leziuni de uzură, fisuri. În articulațiile mari se observă concreșterea suprafețelor de contact ale membranei sinoviale.

La examen microscopic pe alocuri se constată fibroza membranei sinoviale și focare de fibrinoid. O parte din vilozități persistă și proliferază, stroma lor fiind infiltrată cu limfocite și celule plasmatică. În vilozitățile îngroșate apar aglomerări limfoide focale sub formă de foliculi cu centre germinative (fig.173), membrana sinovială devenind organ al imunogenezei, iar în celulele plasmatică din foliculi se depistează factorul reumatoid. Printre vilozități se întâlnesc câmpuri de țesut de granulație, bogat în vase și constituit din neutrofile, plasmocite, limfocite și macrofagi. Țesutul de granulație distruge și substituie vilozitățile, proliferază pe suprafața cartilajului și pătrunde în grosimea lui prin fisuri mici (fig.174). Cartilajul hialin sub influența granulațiilor treptat se efilează, se lizează; suprafața osoasă a epifizei se dezgolește. Pereții vaselor membranei sinoviale sunt îngroșați și hialinizați.

Stadiul trei al sinovitei reumatoide, care se dezvoltă uneori peste 20-30 ani de la debutul bolii, se caracterizează prin apariția *anchilozei fibroase*. Prezența în

cavitatea articulației a țesutului de granulație cu grad diferit de maturizare și a maselor de fibrinoid sunt o dovadă a faptului că în orice stadiu al bolii uneori chiar în caz de evoluție de lungă durată a acesteia, procesul își păstrează activitatea și progresează continuu, finalizând cu invalidizarea bolnavului. *Manifestările viscerale ale artritei reumatoide* de obicei sunt slab pronunțate, fiind reprezentate de modificări din partea țesutului conjunctiv și vaselor patului microcirculator al membranelor seroase, cordului, plămânilor, sistemului imunocompetent și a altor organe. Deosebit de frecvent apar *vasculite și poliserozita*, leziuni renale sub formă de *glomerulonefrită, pielonefrită, amiloidoză*. Mai rar se întâlnesc *noduli reumatoizi și sectoare de scleroză* în miocard și plămâni.

Modificările sistemului imunocompetent se caracterizează prin hiperplazia ganglionilor limfatici, splinei, măduvei oaselor; se constată transformarea plasmocelulară a țesutului limfoid, o corelație directă între gradul de manifestare a hiperplaziei celulelor plasmatică și gradul de activitate a procesului inflamator.

**Complicațiile.** Complicații ale artritei reumatoide sunt *subluxațiile și luxațiile* articulațiilor mici, *limitarea mobilității, anchilozele fibroase și osoase, osteoporoza*. Cea mai gravă și frecventă complicație este *amiloidoza nefropatică*.

**Moartea** bolnavilor de artrită reumatoidă survine adesea prin insuficiență renală în legătură cu amiloidoza sau din cauza unor boli asociate – pneumonie, tuberculoză ș.a.

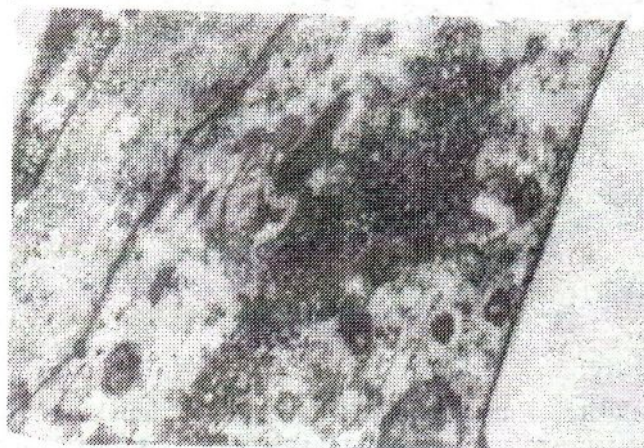
## BOALA BEHTEREV

*Boala Behterev* (sinonime: boala Strümpell-Behterev-Marie, spondilartrita anchilozantă, spondilită reumatoidă) este o boală cronică cu afectarea preponderentă a aparatului osteoligamentar al coloanei vertebrale, care duce la imobilitatea ei; e posibilă antrenarea în proces a articulațiilor periferice și a organelor interne.

**Etiologia și patogenia.** Un anumit rol în dezvoltarea bolii îi revine factorului infecto-alergic, traumei coloanei vertebrale și în principal – eredității; suferă mai frecvent bărbații, la care în 80-100 % de cazuri se depistează antigenul histocompatibilității HLA-B27. E posibilă autoimunizarea, deoarece antigenul histocompatibilității HLA-B27, întâlnit aproape permanent la bolnavii de spondilartrită anchilozantă, e cuplat cu gena răspunsului imun slab. Aceasta explică eventualitatea reacției imune incomplete și denaturate la acțiunea agenților bacterieni și virali, ceea ce determină dezvoltarea inflamației imune cronice în coloana vertebrală cu transformarea osteoplastică a țesutului ei. Prin răspunsul imun incomplet și denaturat se explică de asemenea dezvoltarea inflamației cronice și a sclerozei în organele interne.

**Anatomia patologică.** Spondiloartrita anchilopoietică generează modificări distructiv-inflamatorii în țesuturile articulațiilor mici ale coloanei vertebrale, care puțin ce diferă de modificările din artrita reumatoidă. Evoluția de lungă durată a inflamației duce la distrugerea cartilajelor articulare, apariția anchilozelor articulațiilor mici. Țesutul conjunctiv din cavitatea articulațiilor suportă metaplazie osoasă, cu dezvoltarea anchilozelor osoase a articulațiilor, și limitarea mobilității lor. Același proces are loc în discurile intervertebrale, ceea ce duce la imobilitatea completă a coloanei vertebrale. Se dereglează funcțiile cordului și ale plămânilor,

**Fig. 175.** Lupusul eritematos diseminat. Incluziuni viruliforme în endoteliul capilarului glomerulului renal (investigație electronomicroscopică a bioptatului renal). X 15000.



uneori se dezvoltă hipertensiune pulmonară. Se afectează și organele interne: în a o r t ă , c o r d , p l ă m ă n i se observă inflamația cronică și scleroza focală; se dezvoltă a m i l o i d o z a cu lezarea preferențială a rinichilor.

#### LUPUSUL ERITEMATOS DISEMINAT

*Lupusul eritematos diseminat (LED)* (boala Libman-Sacks) este o boală de sistem acută sau cronică a țesutului conjunctiv cu o autoimunizare pronunțată și cu leziuni preferențiale ale pielii, vaselor și rinichilor. Este boala femeilor tinere, care constituie 90 % din cei afectați de această boală. Se pot îmbolnăvi și copii, femei de vârstă înaintată, rareori bărbați.

**Etiologia.** În prezent s-a dovedit etiologia virală a LED. În celulele endoteliale (fig.175), limfocitele și trombocitele sângelui bolnavilor de LED la examen electronomicroscopic s-au depistat incluziuni viruliforme. La bolnavii de LED și la rudele lor s-au pus în evidență anticorpi limfocitotoxici, marcheri ai infecției virale persistente, și anticorpi față de ARN bispiral (viral). Mai mult ca atât, în LED se relevă titruri înalte de anticorpi circulanți față de virusurile rujeolei, rubeolei, paragripei și alte ARN-virusuri din grupul paramixovirusurilor. Nu se exclude posibilitatea dezvoltării secundare a infecției virale în LED pe fond de imunodeficiență celulară. Un rol deosebit are predispoziția ereditară.

**Patogenia.** Dezvoltarea bolii e condiționată de tulburarea reglării imunității umorale și celulare, slăbirea controlului celular - T din cauza afectării limfocitelor-T de către virus. Investigațiile clinice, de laborator și imunomorfologice au demonstrat, că în LED are loc sensibilizarea organismului de către componenții nucleelor celulare (ADN). În mecanismul declanșator al dereglărilor imune joacă rol nu numai virusurile, dar și insolția, factorii ereditari. Reacțiile imune umorale sunt favorizate de prezența în plasma sanguină a unui spectru larg de autoanticorpi la diverși componenți ai nucleului și citoplasmei (față de ADN, ARN, histone, nucleoproteide), la eritrocite, limfocite, trombocite, dar mai ales față de ADN nativ. În sânge apare un număr mare de complexe imune, care provoacă în țesuturi inflamație și necroză fibrinoidă (manifestări ale hipersensibilității de tip imediat). Acțiunea patogenă a reacțiilor imune

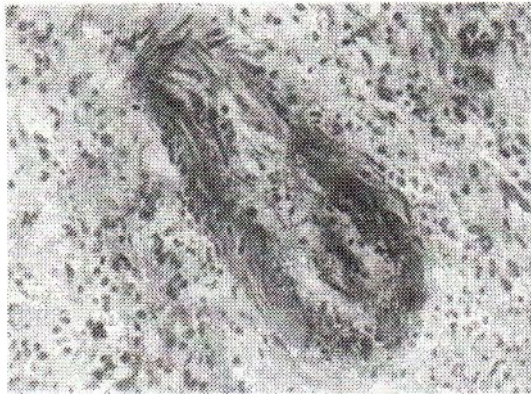

Fig. 176. Necroză fibrinoidă a arterei de calibru mic în lupusul eritematos diseminat.

celulare (hipersensibilitate de tip tardiv) e reprezentată de infiltratele limfomacrofagice, care distrug elementele tisulare. Grație tratamentului LED capătă o evoluție mai lentă și benignă.

**Anatomia patologică.** Modificări în LED se disting printr-o mare diversitate. Afecțiunea poartă un caracter generalizat pronunțat, de aici polimorfismul ei clinic și morfologic neobișnuit, care creează mari dificultăți în diagnostic. Modificările, decelate la necropsia defunctului, nu au careva semne caracteristice. Diagnosticul morfologic se stabilește de obicei după totalitatea semnelor morfologice și a datelor examenului clinic. Doar tabloul microscopic permite de a releva semnele caracteristice acestei boli. Cele mai pronunțate modificări se constată în țesutul conjunctiv lax (subcutanat, periarticular, intermuscular), în cord, rinichi și în organele sistemului imunocompetent.

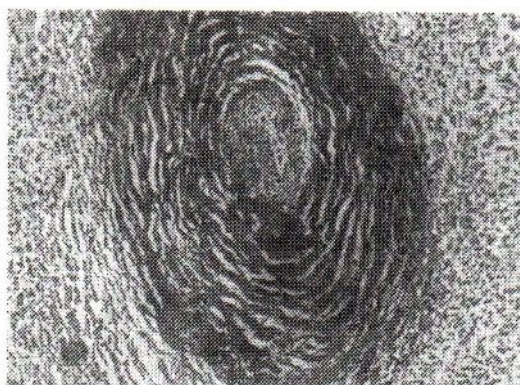
Modificările tisulare și celulare pot fi divizate în 5 grupe. La primul grup se referă modificările necrotice și distrofice ale țesutului conjunctiv. Se observă toate stadiile de dezorganizare evolutivă a țesutului conjunctiv, modificări fibrinoide și necroza pereților vaselor sanguine de calibru mic (fig.176), mai cu seamă a patului microcirculator. Fibrinoidul în LED are particularitățile sale: el conține o cantitate mare de proteină nucleică dezintegrată și blocuri de cromatină.

Al doilea grup de modificări tisulare în LED este reprezentat de *inflamația interstițială subacută* a tuturor organelor, inclusiv și a sistemului nervos, cu antrenarea în proces a vaselor patului microcirculator (*capilarite, arteriolite, venulite*). Printre celulele infiltratului inflamator predomină limfocitele, macrofagii, plasmocitele. Procese inflamatoare de diversă intensitate apar și în membranele seroase (poliserozită).

Al treilea grup îl constituie modificările cu caracter sclerotic generate de modificările din grupul întâi și doi. Scleroza adesea se combină cu manifestările recente ale dezorganizării țesutului conjunctiv și vasculite, ceea ce denotă o acutizare a afecțiunii. Semne caracteristice ale LED sunt *scleroza "bulbară" periarterială din splină* (fig.177, p.319).

Al patrulea grup e reprezentat de modificările sistemului imunocompetent. În măduva oaselor, ganglionii limfatici, splină se depistează aglomerări de limfocite și celule plasmatică, care produc imunoglobuline. Se întâlnește





**Fig. 177.** Scleroză "bulbară" periarterială în splină în lupusul eritematos diseminat.

hiperplazia timusului cu foliculi limfoizi. Se observă o hiperactivitate fagocitară a macrofagilor. În splină și în ganglionii limfatici apar precipitate proteice, ca rezultat al disproteinoziei.

La al cincilea grup de modificări se referă patologia nucleului, observată în celulele tuturor organelor și țesuturilor, dar mai cu seamă în ganglionii limfatici. Configurația nucleelor se păstrează, însă ele treptat pierd ADN-ul și la colorația cu coloranți nucleici devin palizi. La necroza celulei nucleul se determină sub formă de corp colorat pal cu coloranți nucleici, ulterior el se descompune în blocuri. Astfel de nucleee se numesc *corpusele hematoxilini*, specifici pentru LED. În legătură cu apariția anticorpilor antinucleici (*factorul lupic*) se mai observă un fenomen imunologic caracteristic pentru LED care constă în faptul că neutrofilele și macrofagi fagocitează celulele cu nucleee lezate, formând așa-numitele *celule lupice* (fig.178, p.320). Depistarea lor în sânge este unul din semnele sigure ale LED. Aceste celule pot apărea în măduva oaselor, splină, ganglionii limfatici, pereții vaselor.

Toate cinci grupuri de modificări tisulare și celulare din LED se depistează de obicei în diferite combinații, însă gradul lor de manifestare poate fi diferit în dependență de acuitatea și durata evoluției bolii.

*Manifestările viscerale ale lupusului eritematos diseminat* sunt diverse. Cordul în LED se afectează în 1/3 de cazuri; modificări se pot observa în toate straturile lui – endocard, miocard, pericard. La o parte din bolnavi se dezvoltă *endocardita verucoasă abacteriană*, denumită după numele autorilor care au descris-o *endocardită Libman-Sacks*.

După cum s-a menționat deja, vasele de divers calibru suportă modificări considerabile, în deosebi vasele patului microcirculator – apar arteriolite, capilarite, venulite. În peretele arterei în legătură cu afectarea microvaselor ei apar modificări secundare sub formă de elastoliză și cicatrice mici în tunica medie. În diferite organe vasculitele provoacă modificări secundare – distrofia elementelor parenchimatose, necroză.

*Rinichii* se afectează frecvent în LED. Apar două variante de *glomerulonefrită*: una cu semne morfologice caracteristice – nefrita lupică, alta – fără aceste semne, având tabloul obișnuit al glomerulonefritei (vezi *Afecțiunile renale*). În *nefrita lupică* rinichii sunt măriți, pestriți, cu sectoare de hemoragii (fig. 179, p.320). La examen microscopic nefrita lupică se caracterizează prin prezența modificărilor patolo-

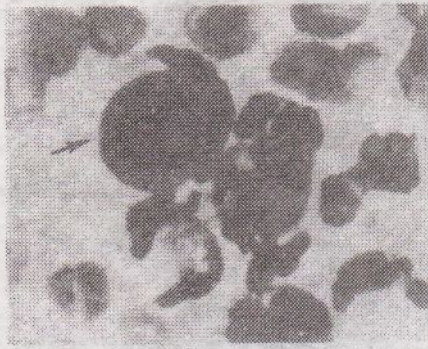


Fig. 178. Celulă lupică (e arătată prin săgeți).

gice din partea nucleelor (*corpusculi hematoxilini*), îngroșarea membranelor capilarelor glomerulare, care capătă aspect de *anse de sârmă*, prin apariția *trombilor hialini* și a focarelor de *necroză fibrinoidă* cu fixarea la nivelul lor a complexelor imune (fig. 180, p. 321). Nefrita lupică poate sfârși prin nefroscleroză cu dezvoltarea ulterioară a *uremiei*.

**Articulațiile** se antrenează în procesul patologic, însă modificările nu ating un grad avansat și rar duc la deformarea lor (în astfel de cazuri boala se aseamănă cu artrita reumatoidă). Histologic în membrana sinovială se determină infiltrat celular, constituit din macrofagi și plasmocite, se întâlnesc vilozități sclerozate, se dezvoltă vasculite. În țesutul periarticular se observă sectoare de intumescență mucoidă și fibrinoidă și câmpuri de scleroză.

Pe **piele** a suprafețelor laterale ale feței apar simetric sectoare roșii, cu o descuamare ușoară, unite pe rădăcina nasului printr-o dungă îngustă de aceeași culoare (*figură de fluture*). În caz de acutizare și de progresare a bolii apar erupții și pe alte regiuni ale corpului. Cu timpul petele capătă nuanță cafenie. La examen histologic în derm în cazurile acute se pune în evidență edem și capilarite, în artere se observă modificări fibrinoide, chiar până la necroză. La stingerea procesului în pereții vaselor și în jurul lor apar limfocite și macrofagi. Se dezvoltă scleroza, hiperkeratoza, atrofia glandelor sudoripare și sebacee, ceea ce duce la alopecie.

**Complicațiile.** Cele mai periculoase complicații pentru viață sunt legate de

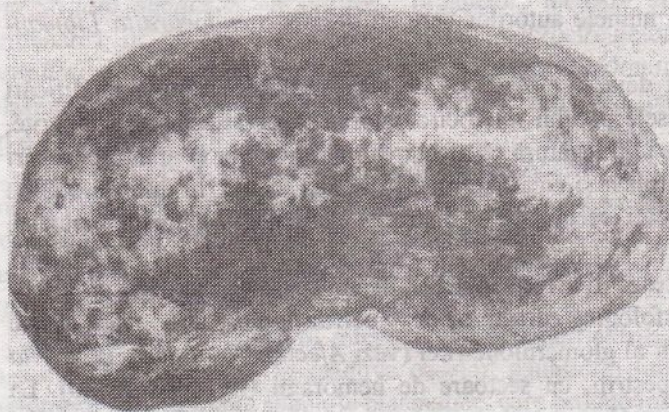
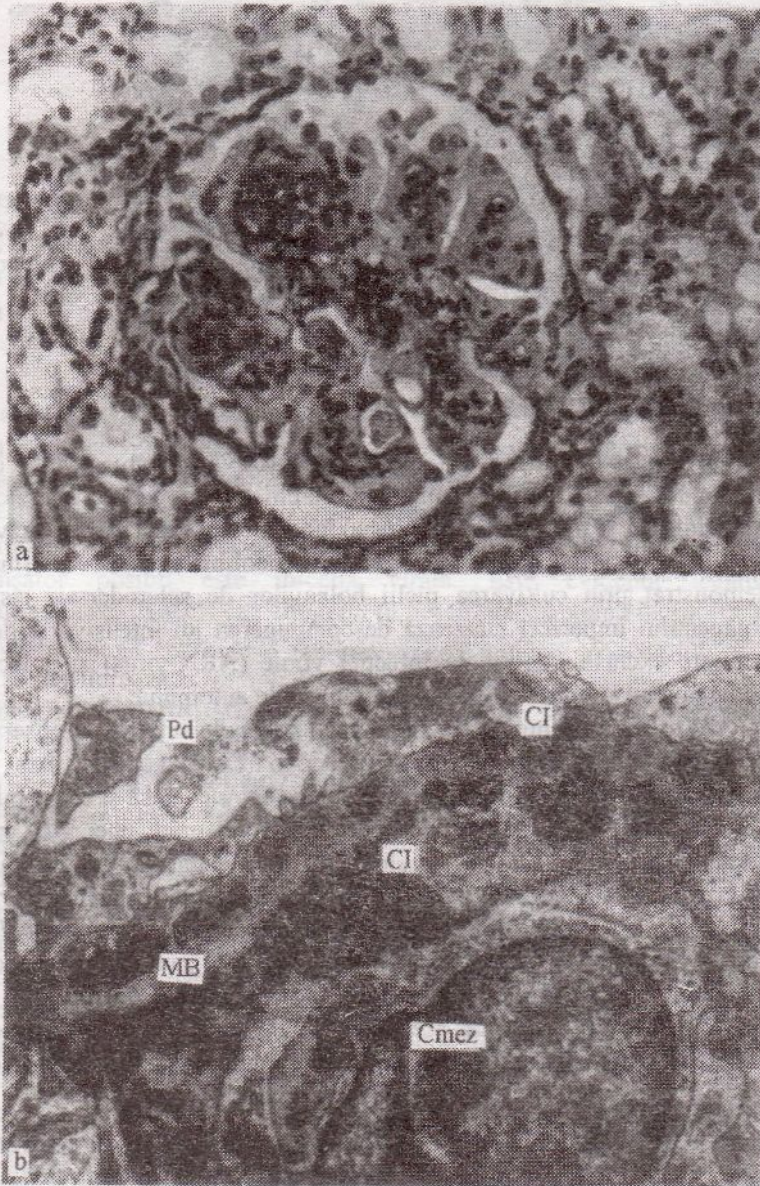


Fig. 179. Rini-chiul în nefrita lupică.

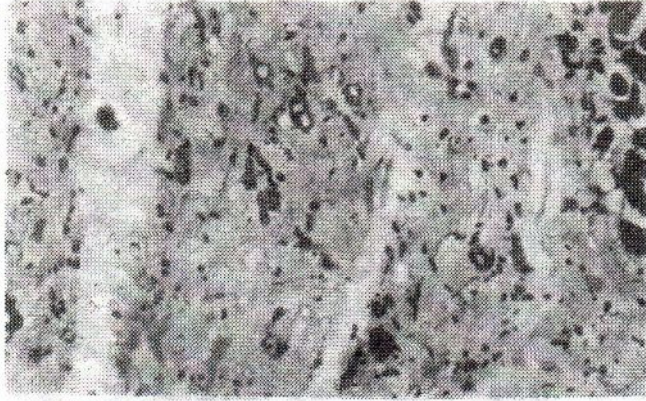

**Fig. 180.** Nefrită lupică.

a - cariorexis, trombi hialini (tablou histologic); b - complexe imune (CI) subepiteliale și mezangiale, distrucția podocitelor (Pd). MB - membrană bazală. C<sub>mez</sub> - celulă mezangială. X 10000.

afectarea rinichilor - dezvoltarea insuficienței lor pe baza nefritei lupice. Uneori în legătură cu tratamentul intensiv cu preparate hormonale se dezvoltă procese purulente sau septică, tuberculoza "steroidă" și tulburări endocrine.

**Moartea** bolnavilor survine cel mai frecvent din cauza insuficienței renale sau a infecției (sepsis, tuberculoză).



**Fig. 181.** Câmp cicatricial în miocard în sclerodermia sistemică.

### **SCLERODERMIA SISTEMICĂ**

*Sclerodermia sistemică* (scleroza progresivă sistemică) este o boală cu lezarea preponderentă a țesutului conjunctiv al pielii și manifestări viscerale.

**Etiologia și patogenia.** Se presupune, că rolul principal în dezvoltarea afecțiunii îi revine tulburării sintezei colagenului (neofibrilogeneză anormală), ceea ce s-a demonstrat prin cultivarea pielii bolnavilor de sclerodermie sistemică. Elaborarea colagenului imperfect cauzează descompunerea lui intensivă și dezvoltarea fibrozei. Nu este exclusă importanța infecției virale (ARN-virus) și a factorilor genetici. În patogenie un anumit rol îl pot juca tulburările autoimune.

**Anatomia patologică.** În piele și în organele interne se observă toate tipurile de dezorganizare a țesutului conjunctiv cu o reacție celulară slab pronunțată, soldate printr-o *scleroză* și *hialinoză* severe. Pielea devine densă și cu mobilitate redusă. În a r t i c u l a ț i i se observă vasculite de divers grad, uneori cu trombi. Deosebit de periculoasă este afectarea vaselor renale în legătură cu eventualitatea dezvoltării necrozei stratului cortical al rinichilor și insuficiența lor acută – “*rinichi sclerodermic adevărat*”. E posibilă predominarea *cardiosclerozei macrofocale* cu insuficiență cardiovasculară – “*cord sclerodermic*” (fig.181) sau a fibrozei sectoarelor bazale ale plămânilor și a regiunilor subpleurale – *pneumofibroză bazală*.

**Complicația** cea mai frecventă la bolnavii de sclerodermie este insuficiența organelor și sistemelor, în care sunt mai pronunțate modificările sclerotice.

### **PERIARTERITA NODOASĂ**

Despre periarterita nodoasă vezi *Vasculitele*.

### **DERMATOMIOZITA**

*Dermatomiozita* este o boală reumatică a cărei manifestare clinico-morfologică principală este leziunea de sistem a musculaturii striate, într-o măsură mai mică a celei netede și a pielii. Se observă cazuri de îmbolnăvire fără lezarea pielii, numite *poliomiozită*. Dermatomiozita și poliomiozita se întâlnesc la orice vârstă, mai ales la femei.