

SUB REDACȚIA  
CONF. UNIV. DR. VICTOR NIMIGEAN

ANATOMIE CLINICĂ ȘI  
TOPOGRAFICĂ  
A CAPULUI ȘI GÂTULUI

NOTE DE CURS ȘI LUCRĂRI PRACTICE  
PENTRU STUDENȚII FACULTĂȚII DE  
MEDICINĂ DENTARĂ

CONFORM PROGRAMEI DIDACTICE APROBATE  
DE CONSILIUL UNIVERSITAR AL FACULTĂȚII



Editura Universitară „Carol Davila”  
București - 2008

SUB REDACȚIA  
CONF. UNIV. DR. VICTOR NIMIGEAN

**ANATOMIE CLINICĂ ȘI  
TOPOGRAFICĂ  
A CAPULUI ȘI GÂTULUI**

NOTE DE CURS ȘI LUCRĂRI PRACTICE  
PENTRU STUDENȚII FACULTĂȚII DE  
MEDICINĂ DENTARĂ

CONFORM PROGRAMEI DIDACTICE APROBATE  
DE CONSILIUL UNIVERSITAR AL FACULTĂȚII



Editura Universitară „Carol Davila”  
București - 2008

**ISBN: 978 – 973 – 708 – 301 – 2**

**Editura Universitară „Carol Davila” București a  
U.M.F. „Carol Davila” București este acreditată de  
Consiliul Național al Cercetării Științifice din Învățământul  
superior (CNCSIS), cu avizul nr. 11/23.06.2004**

**EDITURA UNIVERSITARĂ „CAROL DAVILA” BUCUREȘTI  
a U.M.F. „CAROL DAVILA” BUCUREȘTI**

## **AUTORI**

**Dr. VICTOR NIMIGEAN** – conferențiar universitar, Șeful Catedrei de Anatomie Clinică și Topografică, Facultatea de Medicină Dentară, U.M.F. „Carol Davila” București, medic primar în medicină dentară – Clinica de Endodonție, medic de medicină generală, doctor în științe medicale.

**Dr. NICOLETA MĂRU** – asistent universitar, Catedra de Anatomie Clinică și Topografică, Facultatea de Medicină Dentară, U.M.F. „Carol Davila” București, medic specialist O.R.L., doctorand.

**Dr. VANDA ROXANA NIMIGEAN** – șef de lucrări universitar, Catedra de Reabilitare Orală, U.M.F. „Carol Davila” București, medic primar în medicină dentară, medic de medicină generală, doctor în științe medicale.

Fiului meu  
**ELIADE !**

**Motto:**

„ Așa pretind oamenii: pentru ca să creadă în tine tu trebuie să renunți la tot ce e al tău și apoi la tine. Oamenii sunt răi și criminali: ei vor să mori pentru a garanta autenticitatea credinței tale. De ce admiră ei scrierile răsărite dintr-o însângerare durabilă? Fiindcă aceasta îi scutește de suferințe sau le dă iluzia suferinței. Ei vor să vadă sânge sau lacrimi dincolo de rânduri, pentru ca din mediocritatea și satisfacția lor, să le apară ca un destin particular și demn de admirație.”

**Emil Cioran – „Pe culmile disperării.”**

## CUPRINS

Cuvânt înainte.....	11
Prefață .....	13
Introducere .....	15

### Partea I: ANATOMIE CLINICĂ A CAPULUI ȘI GÂTULUI

1. Anatomia topografică și clinică a cavității bucale.....	17
2. Anatomia topografică și aplicată a proceselor alveolare .....	41
3. Structura funcțională a mandibulei și topografia canalului mandibular.....	80
4. Anatomia topografică și aplicată a sinusurilor maxilare .....	98
5. Bazele anatomice ale propagării infecțiilor cu punct de plecare dentar .....	112
6. Anatomia topografică și aplicată privind ramurile periferice trigeminale .....	137
7. Anatomia topografică și aplicată privind arborizația terminală a nervului facial .....	150
8. Noțiuni de anatomie clinică și aplicată privind articulația temporo-mandibulară.....	155
9. Descoperiri chirurgicale și ligaturi de artere .....	179
10. Noțiuni despre microvascularizația și microinervația dento-parodontală.....	190
11. Drenajul limfatic al teritoriului oro-maxilo-facial.....	202
12. Terminologie antropometrică utilizată în studiul aparatului dento-maxilar.....	216
13. Anatomia pe viu a capului și gâtului .....	225
14. Anatomia radiologică a capului .....	236

### Partea a II-a: ANATOMIE TOPOGRAFICĂ ȘI APLICATĂ A CAPULUI ȘI GÂTULUI

1. Împărțirea topografică a capului și gâtului .....	240
2. Regiunile topografice ale capului și gâtului și relațiile lor aplicative în practica oro-maxilo-facială .....	244
2.1. Regiunea frontală.....	244
2.2. Regiunea parietală .....	247

2.3. Regiunea occipitală.....	248
2.4. Regiunea temporală .....	249
2.5. Regiunea infratemporală.....	255
2.6. Regiunea parotideo-maseterină .....	266
2.7. Regiunea bucală.....	276
2.8. Regiunea orală (labială, a buzelor).....	287
2.9. Regiunea mentală.....	291
2.10. Regiunea orbitală.....	297
2.11. Regiunea nazală.....	303
2.12. Regiunea auriculară .....	310
2.13. Regiunea submentală.....	314
2.14. Regiunea submandibulară.....	316
2.15. Regiunea trigonului carotic.....	320
2.16. Regiunea infrahioidiană.....	324
2.17. Regiunea de tranziție vasculo-nervoasă cervico-toracică..	328
2.18. Regiunea laterală a gâtului.....	330
<b>Bibliografie .....</b>	<b>332</b>

## CUVÂNT ÎNAINTE

Noul curs de anatomie clinică a capului și gâtului definește, în primul rând, competența profesională a autorului în acest domeniu.

Clinician și anatomist, autorul înțelege foarte bine necesitatea cunoașterii în acest domeniu și a formării în acest sens a viitorilor medici dentiști.

Foarte interesant și de bun augur mi se pare continuarea cursului cu notele de lucrări practice, bine gândite și redată atât explicativ cât și iconografic, fapt ce permite studentului să-și însușească foarte bine acest domeniu util în formarea sa.

Este demn de remarcat claritatea și ținuta științifică a materialelor prezentate cât și iconografia personală de mare valoare didactică.

Prin acest volum autorul își aduce o contribuție substanțială la formarea tinerilor medici dentiști, aliniindu-se la cerințele actuale europene de pregătire a studenților și de asemenea se definește ca un cadru universitar de bază al facultății noastre.

**G-ral. Prof. Univ. Dr. Augustin MIHAI**  
**Șeful Clinicii de Implantologie**  
**Decanul Facultății de Medicină Dentară**

## PREFAȚĂ

Medicina dentară este o ramură a medicinei umane în care teritoriul anatomic căruia i se adresează reprezintă cea mai bogată și diversificată asocieră morfofuncțională din întregul organism.

În acest context atât de complex, anatomia descriptivă a capului și gâtului apare doar ca o punere în temă periferică a studentului asupra structurilor regionale osoase, musculare, articulare, vasculare și nervoase.

Pentru medicul dentist în devenire și nu numai, anatomia topografică dar mai ales noțiunile de anatomie clinică, reprezintă cel mai valoros îndrumar practic în descifrarea și stăpânirea semiologiei bolilor aparatului dento-maxilar, a stabilirii diagnosticului și desfășurării actului terapeutic.

Într-un moment în care la noi, dintr-o greșită înțelegere a evoluției procesului didactic, disciplinelor fundamentale nu li se mai acordă importanța deținută în perioada de glorie a învățământului medical tradițional, parcurgând cu atenție paginile manualului de față trăiesc o deosebită satisfacție profesională pentru viitorul școlii bucureștene de medicină dentară.

Explicația rezidă în plăcuta și funciara constatare, dar nu și surpriză, că un coleg reprezentativ pentru tânăra generație de cadre didactice a acestei facultăți fanion a medicinei dentare românești, d-l Conf. univ. Dr. Victor Nimigean, sparge cutumele contemporane locale și relansează anatomia pe făgașul său firesc, de *"știință a formei vii"*, așa cum l-a trasat marele său înaintaș, anatomist și erudit, care a fost profesorul Francisc Reiner.

Tripla sa formație, de anatomist, medic și medic dentist, cu preocupări particulare notabile în endodonție, implantologie și chirurgie oro-dentară, îi oferă autorului șansa de a expune noțiunile de anatomie clinică și topografică a capului și gâtului de o manieră care să garanteze cititorului nu numai corecta înțelegere dar mai ales potențiala excelență în efectuarea tratamentului afecțiunilor aparatului dento-maxilar.

Manualul de față captează în particular prin informația științifică riguros verificată și viziunea sa integrativă în prezentarea formațiunilor anatomice. Din fiecare capitol, fără deosebire, se desprinde limpede, pe baza propriei experiențe acumulate prin numeroase lucrări originale de cercetare, corelația imanentă cu examenul clinic, respectiv investigațiile paraclinice.



Materialul informativ modern, iconografia bogată și originală, ca și echilibrul perfect dintre prezentarea teoretică și îndrumarea practică, fac ca acest manual să aibă un pronunțat caracter formativ, fiind deosebit de util atât în pregătirea studenților, stagiariilor și rezidenților, cât și generațiilor mai vechi de medici dentiști doritori de a se menține în circuitul competițional al profesiei.

**Prof. univ. Dr. Andrei A. Ilescu**  
**Membru titular al Academiei de Științe Medicale**  
**Membru Certificat al Societății Europene de Endodonție**

## INTRODUCERE

Având în vedere rolul tot mai important al anatomiei clinice în practica oro-maxilo-facială, am încercat să prezentăm în această carte o serie de aspecte de morfologie pe care le considerăm utile studenților în medicina dentară, medicilor de medicină dentară cât și medicilor rezidenți sau celor aflați în diferite specialități chirurgicale sau de ortodonție.

În elaborarea acestei lucrări am avut drept modele „Anatomia Orală” a profesorului Sicher S. și „Anatomia cervico-oro-facială” a profesorului Seres-Sturm L. care au evidențiat în mod deosebit interrelația dintre anatomia capului și gâtului și practica oro-maxilo-facială.

Prezentând o serie de aspecte topografice, în special de la nivelul feței, cât și o serie de noțiuni de anatomie clinică, încercăm să evidențiem încă o dată rolul cercetării fundamentale în învățământul clinic.

Considerăm că datele prezentate pot fi utile clinicienilor privind propagarea infecțiilor cu punct de plecare dentar, cât și în anestezia loco-regională, în endodonție, parodontologie, chirurgia dento-alveolară, implantologie sau ortodonție. De asemenea prezentarea regiunilor topografice ale capului și gâtului poate oferi chirurgului o serie de repere privind căile de abord pentru diferitele intervenții din regiunile peribucale superficiale și profunde.

În acest manual sunt prezentate numeroase cifre, utile pentru a face comparații și de a stabili anumite ierarhii. Dintre acestea nu trebuie reținute decât cele care reprezintă valori medii importante pentru practică în medicina dentară.

Imaginile prezentate completează textul și de aceea nu ar trebui neglijate.

Pentru elaborarea acestui manual am utilizat date recente din literatura de specialitate, precum și o serie de observații obținute prin cercetări personale și nu în ultimul rând experiența acumulată în cealaltă specialitate, medicina dentară.

Având în vedere faptul că de peste două decenii lucrez în cele două domenii, anatomie și odontoterapie, am încercat ca prin această lucrare să stabilesc o serie de corelații anatomo-clinice privind în special teritoriul oro-maxilo-facial, cu speranța că aceste observații vor fi utile viitorului și actualului medic de medicină dentară.

Repet, aceste noțiuni au fost prezentate în principal pentru studenții anului al II-lea ai Facultății de Medicină Dentară, încercând o lucrare de anatomie clinică cât mai completă și cât mai modernă care să corespundă exigențelor.

Am insistat și asupra variantelor anatomice admise de Nomenclatorul Anatomic Internațional, cât și asupra unor particularități ale teritoriului oro-maxilo-facial, atât de importante în practica medicală.

Pentru o mai bună comunicare este bine să renunțăm la o serie de termeni vechi, de exemplu glanda "submaxilară", corect fiind glanda submandibulară. Se impune respectarea la unison a unor termeni anatomici moderni, atât în preclinic cât și în clinic, pentru un limbaj medical comun, european și modern. De exemplu, nervii alveolari nu formează întotdeauna plex nervos, varianta plexiformă fiind destul de rară, deci este mai corect să vorbim de anestezia supraperiostală paraapicală decât de anestezia plexală.

De asemenea, se impune precizarea că la elaborarea acestei cărți a contribuit dr. Nicoleta Măru la partea I, capitolele 1, 2, 4, 5, și 14 cât și la partea a II-a, capitolele 2.1, 2.11. și 2.12. și dr. Vanda Roxana Nimigean la partea de aplicații practice.

Vom fi recunoscători tuturor celor care ne vor semnala eventuale erori sau sugestii personale pentru o ediție ulterioară îmbunătățită.

Mulțumesc celor care m-au ajutat și m-au sprijinit moral sau material pentru apariția acestui manual.

**VICTOR NIMIGEAN**

## PARTEA I

### ANATOMIE CLINICĂ A CAPULUI ȘI GÂTULUI

#### 1. ANATOMIA TOPOGRAFICĂ A CAVITĂȚII BUCALE

Cavitatea bucală, primul segment al tubului digestiv, are o constituție anatomică complexă, menită să asigure substratul structural al funcțiilor sale multiple pe care le îndeplinește în cadrul aparatului dento-maxilar.

Este situată în etajul inferior al feței și formează împreună cu regiunile peribucale superficiale și profunde și regiunile suprahioidiene, teritoriul oro-maxilo-facial.

Este alcătuită din cadrul scheletic maxilo-palatino-mandibular, completat de formațiunile extensibile ale regiunilor peribucale superficiale și profunde.

Este captușită de mucoasa orală care are rol biologic complex.

Conține arcadele alveolo-dentare și limba, fiindu-i anexate glandele salivare mari. Comunică cu exteriorul prin orificiul bucal și se continuă cu faringele prin intermediul istmului buco-faringian.

Cavitatea bucală este divizată de arcadele alveolo-dentare în două compartimente:

- extern: vestibulul bucal,
- intern: cavitatea bucală propriu-zisă.

#### 1.1. VESTIBULUL BUCAL

##### **A. Delimitare:**

- extern: - buzele și obrații (regiunea labială și regiunile bucale);
- intern: - versantul extern al arcazelor gingivo-alveolo-dentare.

Este un spațiu în formă de potcoavă, cu un perete extern musculo-cutanat și altul intern alveolo-dentar.

Comunică cu cavitatea bucală propriu-zisă prin spațiile interdentare, prin spațiul retromolar (intervalul dintre ultimul molar și marginea anterioară a ramului mandibulei), precum și prin spațiile edentate atunci când acestea există.

**B. Mucoasa vestibulară este divizată în raport cu peretele vestibular subiacent în:**

1. Mucoasa labială care căptușește suprafața internă a buzelor (m. orbicular al gurii). este groasă și cu o suprafață reliefată de glandele labiale. Este o mucoasă de acoperire, activ mobilă, inervată de nn. infraorbital, respectiv. mental.

2. Mucoasa bucală tapetează intern mușchiul buccinator, nu formează plici, se întinde posterior până la marginea anterioară mandibulară și are o suprafață neregulată datorită abundenței glandelor salivare mici din submucoasă. glandele bucale.

Este o mucoasă activ mobilă, inervată de nervul bucal.

3. Mucoasa peretelui intern al vestibulului este divizată în:

- gingie liberă ;
- gingie atașată ;
- mucoasa alveolară.

Limita dintre gingia liberă și gingia atașată este dată de șanțul gingiei libere.

Limita dintre gingia atașată și mucoasa alveolară este dată de joncțiunea muco-gingivală.

Limita dintre mucoasa alveolară și mucoasa fundurilor de sac corespunde șanțurilor vestibulare superior și inferior (fig. 1).

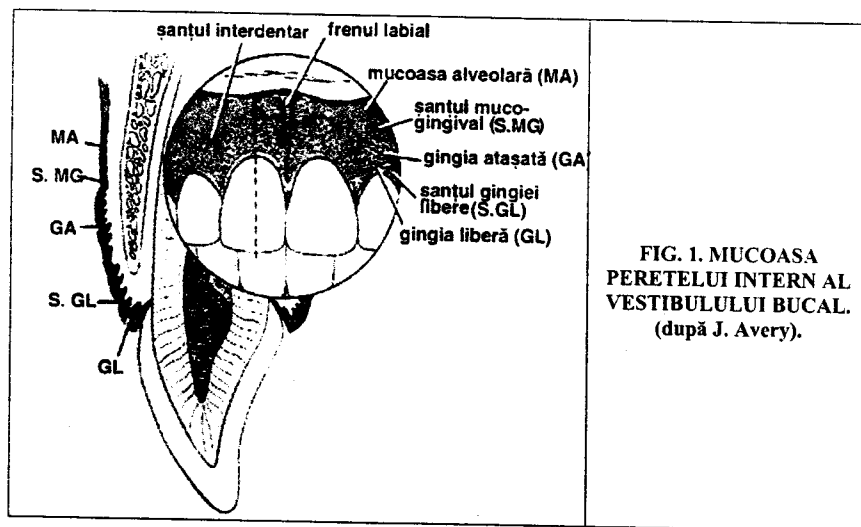


FIG. 1. MUCOASA PERETELUI INTERN AL VESTIBULULUI BUCAL. (după J. Avery).

Mucoasa alveolară este aderentă de periost, se numește mucoperiost, mucoasă masticatorie sau mucoasă fixă. Ea acoperă arcada alveolară, și este inervată, în principal, de nervii alveolari (vezi observații).

4. Mucoasa fundurilor de sac vestibulare este locul de reflexie a mucoasei labiobucale (de acoperire) în mucoasa alveolară la nivelul fundurilor de sac vestibulare superior și inferior. Această mucoasă este slab fixată de zona de contact labio-buco-alveolară datorită unei submucoase abundente laxe care facilitează mobilitatea buzelor și obrazilor, este o mucoasă pasiv mobilă și reprezintă limita bazei unei viitoare proteze mobile (fig. 2).

Inervația este similară cu inervația mucoasei alveolare.

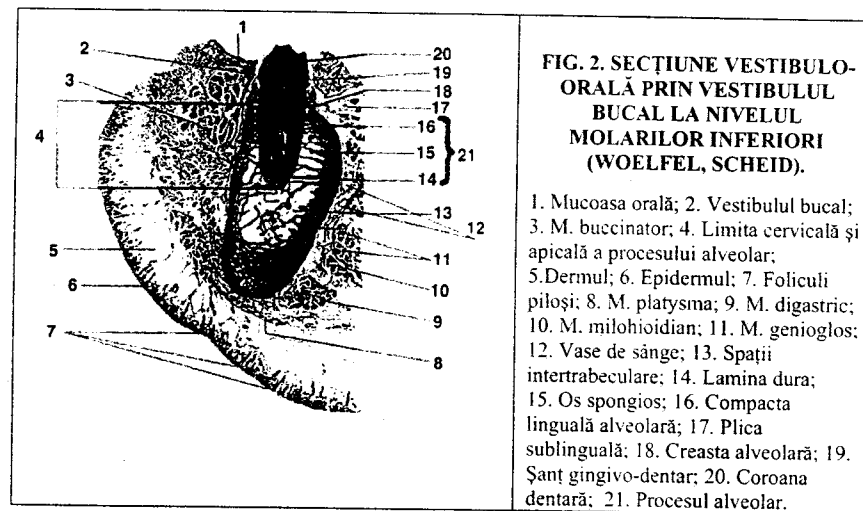


FIG. 2. SECȚIUNE VESTIBULO-ORALĂ PRIN VESTIBULUL BUCAL LA NIVELUL MOLARILOR INFERIORI (WOELFEL, SCHEID).

### C. Împărțirea vestibulului bucal:

1. În raport cu planul de ocluzie:
  - a. porțiune maxilară (superioară);
  - b. porțiune mandibulară (inferioară);
2. În raport cu peretele extern:
  - a. zona labială;
  - b. zonele bucale stângă și dreaptă.

**D. În alcătuirea peretelui extern** al vestibulului bucal descriem regiunea labială și regiunea bucală (vezi Regiunile peribucale).

**E. În alcătuirea peretelui intern** descriem procesele alveolare și relațiile lor cu dinții (fig. 3, 4).

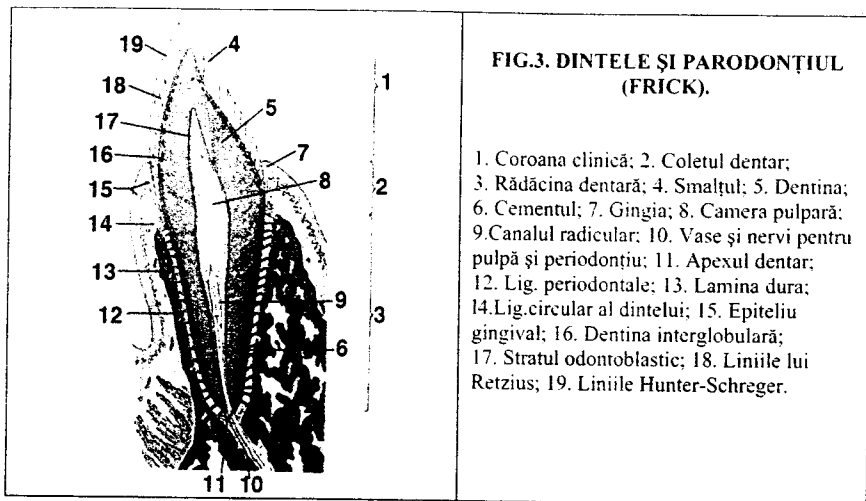


FIG. 3. Dintele și parodontiul (FRICK).

1. Coroana clinică; 2. Coletul dentar;
3. Rădăcina dentară; 4. Smălțul; 5. Dentina;
6. Cementul; 7. Gingia; 8. Camera pulpară;
9. Canalul radicular; 10. Vase și nervi pentru pulpă și parodontiu; 11. Apexul dentar;
12. Lig. periodontale; 13. Lamina dura;
14. Lig. circular al dintelui; 15. Epiteliu gingival;
16. Dentina interglobulară;
17. Stratul odontoblastic; 18. Liniile lui Retzius; 19. Liniile Hunter-Schreger.

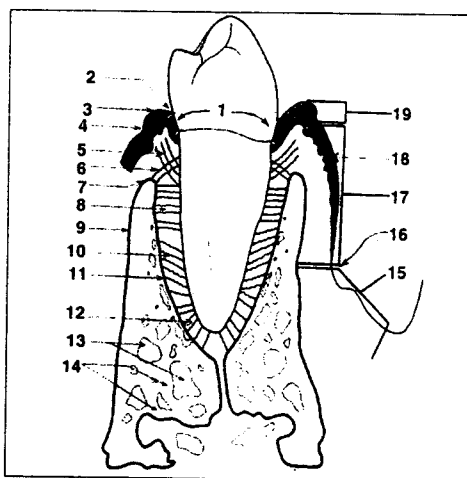


FIG. 4. SECȚIUNE VESTIBULO-ORALĂ PRIN VESTIBULUL BUCAL LA NIVELUL PREMOLAR (WOELFEL, SCHEID).

1. Joncțiunea epitelială; 2. Șanțul gingival; 3. Gingia marginală; 4. Șanțul gingiei libere; 5. Fibrele gingiei libere;
6. Fibrele crestei alveolare; 7. Creasta alveolară; 8. Fibre orizontale dento-alveolare; 9. Compacta alveolară externă; 10. Fibre oblice dento-alveolare;
11. Perete alveolar (lamina dura); 12. Fibre apicale; 13. Spații intertrabeculare; 14. Trabecule osoase;
15. Mucoasa alveolară; 16. Joncțiunea muco-gingivală; 17. Gingia atașată;
18. Epiteliu gingival; 19. Gingia liberă.

#### F. Detalii de suprafață și repere:

La nivelul vestibulului bucal putem prezenta următoarele formațiuni vizibile și palpabile:

1. **Frâul buzei superioare:** este o plică de mucoasă situată în zona labială superioară, întinsă pe linia mediană între mucoasa buzei superioare și mucoasa alveolară.

2. **Frâul buzei inferioare:** o formațiune similară cu precedenta, dar întinsă între mucoasa buzei inferioare și mucoasa alveolară, mai puțin dezvoltată, este prezentă în 50% din cazuri.

3. **Plicile alveolobucale (bride):** sunt cute de mucoasă care traversează șanțurile vestibulare în dreptul premolarilor sau caninului superior, participând la compartimentarea vestibulului bucal.

4. **Papila și orificiul de deschidere ale canalului parotidian (Stenon):** proemină pe mucoasa bucală în dreptul coletului molarului 2 superior.

5. **Gaura infraorbitală:** se proiectează împreună cu conținutul său în zona bucală a șanțului vestibular superior, fiind situată pe verticala care trece între premolarii superiori la o distanță de 5-9 mm sub rebordul orbital sau pe verticala care unește gaura (incizura) supraorbitală cu gaura mentală și trece prin extremitatea medială a suturii maxilo-zigomatice.

6. **Gaura mentală:** situată în șanțul vestibular inferior, împreună cu conținutul său se proiectează între rădăcinile premolarilor inferiori la semidistanța dintre marginea inferioară și cea alveolară a mandibulei sau la semidistanța dintre marginea anterioară a mușchiului maseter și simfiza mentală.

7. **Fosa canină:** apare ca o depresiune distală și superioară de eminența canină, locul de inserție pentru mușchiul ridicător al unghiului gurii.

8. **Eminența canină:** corespunde rădăcinii (alveolei) caninului superior.

9. **Creasta zigomatico-alveolară:** se reliefează în dreptul molarului 1 superior.

#### G. Vascularizația și inervația vestibulului bucal:

##### 1. Arterele:

- artera facială;
- artera transversă a feței;
- artera infraorbitală;
- artera mentală;
- artera submentală;
- arterele labiale superioară și inferioară;
- artera bucală.

##### 2. Venele sunt colectate de:

- vena facială;
- vena maxilară;
- plexul venos pterigomaxilar.

Acestea conduc sângele spre vena jugulară internă.

3. **Vasele limfatice** conduc limfa în ganglionii limfatici submandibulari, submentali, parotidieni, bucali, cervicali profunzi.

4. **Nervii senzitivi** sunt ramuri din nn. mandibulari și maxilari și se dispun

astfel:

- ramuri ale n. infraorbital pentru șanțul gingivolabial superior și buza superioară;

- n. mental pentru șanțul gingivolabial inferior, buza inferioară și bărbie;  
- n. bucal cu ramurile sale pentru mucoasa obrazilor și mucoasa alveolară inferioară de la molarul 1 la premolarul 2 și pentru pielea obrazului;  
- ramuri ale nervilor alveolari superiori și inferiori pentru mucoasa peretelui intern vestibular.

5. Nervii motori sunt ramuri din nervul facial.

6. Inervația simpatică provine din plexul pericarotic extern.

7. Inervația parasimpatică pentru glandele salivare mici de la acest nivel este dată de fibrele cu origine în nucleul salivator inferior, care ajung la acest nivel pe calea nervului bucal (via gg. otic).

#### H. Aplicații practice:

1. La nivelul vestibulului bucal se efectuează anestezia loco-regională pentru:

a. nervul infraorbital, ținând cont de poziția găurii infraorbitale și de direcția canalului infraorbital, orientat inferior, medial și anterior, astfel încât axele celor 2 canale se încrucișează pe linia mediană la nivelul arcadei alveolodentare superioare;

b. nervul mental (la gaura mentală), ținând cont de poziția găurii mentale; nervul incisiv și nervul mental (în canalul mental), ținând cont și de direcția canalului mental orientat superior, posterior și lateral;

c. nervul bucal care după ce părăsește fosa infratemporală prin spațiul format de marginea anterioară a maseterului și cea posterioară a buccinatorului, încrucișează marginea anterioară a ramului mandibulei la nivelul planului de ocluzie superior și poate fi anesteziat aici după palparea marginii anterioare a ramului mandibulei (el proiectându-se pe linia care unește tragusul cu comisura bucală) sau în fundul de sac vestibular inferior;

d. nervii alveolari postero-superiori, ținând cont de creasta zigomatico-alveolară; ei sunt situați pe versantul postero-extern al tuberozității maxilare, la intersecția verticalei care trece înapoia molarului 3 cu orizontala ce trece prin mijlocul distanței dintre marginea inferioară a orbitei și marginea liberă a gingiei la nivelul premolarului 1, linie care corespunde cu jumătatea înălțimii maxilarului.

2. La nivelul vestibulului bucal se efectuează anestezia paraapicală supraperiostală (vezi « Procesele alveolare »). Este mai corect apelativul de «anestezie paraapicală» față de «anestezie plexală» pentru că de multe ori ramurile dentare ale nervilor alveolari nu formează plex dentar.

3. Tesutul conjunctiv lax subiacent șanțurilor vestibulare formează două loji perimaxilară și perimandibulară, delimitate de jgheabul musculo-

osos maxilar, respectiv mandibular și mucoasa fundurilor de sac. Aceste loji pot fi sediul unor procese inflamatorii superficiale având ca punct de plecare o infecție cronică dentară (abcese perimaxilar, respectiv perimandibular extern).

4. Vestibulul bucal constituie calea de acces pentru abordul chirurgical al sinusului maxilar, la nivelul fosei canine, cât și al proceselor alveolare în cursul rezecțiilor apicale, chiuretajului periapical, odontectomiilor sau în cazul fracturilor radiculare.

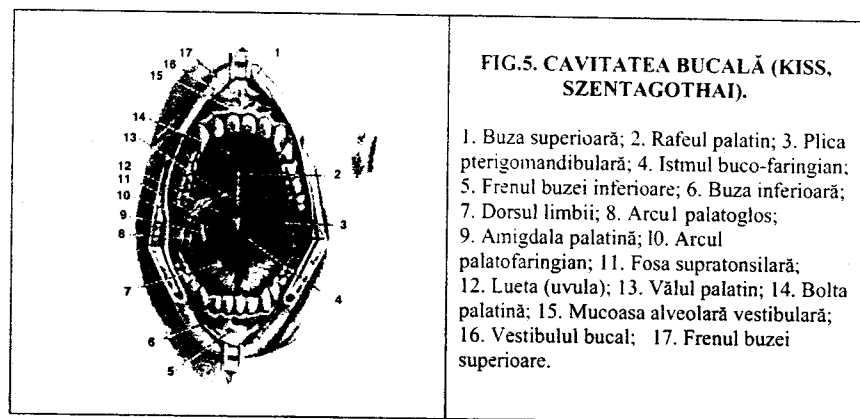
## 1.2. CAVITATEA BUCALĂ PROPRIU-ZISĂ

### I. Delimitare:

- antero-extern: arcadele gingivo-alveolo-dentare;
- superior: bolta palatină;
- inferior: planșeul bucal;
- posterior: istmul bucofaringian (fig. 5).

### II. Diviziune topografică:

- regiunea palatină;
- regiunea sublinguală;
- regiunile retromolare.



### 1.2.1. REGIUNEA PALATINĂ

Reprezintă septul osteomusculomembranos de despărțire a cavității bucale de cavitatea nazală format în cele 2/3 anterioare de bolta palatină, iar în 1/3 posterioară de vălul palatin (palatul moale) (fig. 6).




FIG. 6. REGIUNEA PALATINĂ  
(FRICK).

1. Palatul dur; 2. Palatul moale; 3. Uvula;  
4. Papila incisivă; 5. Plici palatine  
transverse; 6. Rafeul median; 7. Arcul  
palatoglos; 8. Plica triangulară; 9. Tonsila  
palatină; 10. Arcul palatofaringian;  
11. Plica semilunară.

Are aspectul de cupolă, fiind o suprafață concavă, flancată lateral de arcada alveolară superioară, cu lungimea medie de 8-9 cm și lățimea medie de 4-5 cm.

#### A. Detalii de suprafață și repere :

1. Torsul palatin - o proeminență osoasă de mărime variabilă, situată pe linia mediană a bolții palatine, mai frecvent în 1/3 mijlocie, dar și anterior sau posterior de această zonă. Prezența lui poate produce dificultăți în protezarea adjuncată.

2. Rafeul palatin - o zonă de mucoperiost avasculară, situată pe linia mediană a bolții palatine, corespunde suturii medio-palatine.

3. Papila incisivă - o proeminență ovalară de mucoasă, situată pe linia mediană, la 10 mm înăpoia incisivilor centrali superiori, acoperă gaura incisivă, fiind un reper important pentru anestezia n. nasopalatin Scarpa la gaura incisivă.

4. Plicile palatine transverse (rugile palatine) - sunt 2-6 reliefuri de mucoasă dispuse simetric de o parte și de alta a liniei mediane, în porțiunea anterioară a bolții palatine, cu rol în prehensiune și supt.

5. Proeminența cărligului procesului pterigoidian - care se poate palpa în partea laterală a palatului moale, posteromedial de arcada alveolară superioară, la 10-12 mm posterior de linia Ah, este un reper pentru anestezia n. palatin mare la gaura palatină mare.

6. Foveolele palatine - sunt depresiuni mici pe palatul moale, de o parte și de alta liniei mediane, practic sunt situate la limita dintre palatul dur și palatul moale și reprezintă locul unde se găsesc glandele salivare mici palatine.

7. Gaura palatină mare se proiectează în unghiul posterolateral al bolții palatine, la 4-5 mm anterior de marginea posterioară a acesteia, la

10-15 mm intern de arcada alveolară superioară, în dreptul molarului trei, la 15-17 mm lateral de linia medio-palatină și la 10-12 mm anterior de cărligul procesului pterigoid. Sediul acestui orificiu este marcat printr-o ușoară înfundare a mucoasei palatine la acest nivel, mai deschisă la culoare. Valorile medii menționate au fost obținute prin măsurători pe 50 de cranii.

8. Linia Ah - o linie transversală, ușor convexă anterior, mai deschisă la culoare, care marchează limita dintre palatul dur și palatul moale și corespunde marginii osoase posterioare a bolții palatine având o lățime de 2-5 mm, în funcție de poziția vălului palatin.

#### B. Mucoasa regiunii palatine:

1. Mucoasa palatului dur este aderentă de periost formând un strat gros de mucoperiost sau de mucoasă fixă (masticatorie) și se continuă pe fața palatină a arcaadelor alveolare cu mucoasa alveolară fără o linie de demarcație spre gingie. Prezintă un anumit grad de înfundare, numit reziliență și în raport cu aceasta distingem 3 zone:

- zona fibroasă care corespunde suturii mediopalatine și rebordului alveolar;

- zona grăsoasă (adipoasă), simetrică, în partea anterioară a palatului dur, între porțiunile zonei fibroase, cu țesut submucos adipos;

- zona glandulară, dispusă simetric, în partea posterioară a palatului dur, de o parte și alta a liniei mediane, conține în submucoasă glandele salivare mici, glande palatine.

2. Mucoasa alveolară palatină care corespunde versantului intern al proceselor alveolare maxilare, este o mucoasă fixă, aderentă de periost, care se continuă cu gingia.

3. Mucoasa vălului palatin: este mai subțire, cu un număr mare de glande salivare mici în submucoasă, este o mucoasă activ mobilă, de acoperire, care se continuă posterior cu mucoasa nazală.

#### C. Planul osteomusculofibros este format din:

1. Scheletul bolții palatine alcătuit din:

- procesele palatine maxilare,
- lamele orizontale palatine,
- sutura palatină mediană și transversă (sutura cruciformă).

2. Lama musculoaponevrotică a palatului moale alcătuită din:

- aponevroza palatină,
- mușchii vălului palatin.

#### D. Vascularizația și inervația regiunii:

1. Artère:

- artera palatină descendentă prin artera palatină mare și arterele palatine mici vascularizează 2/3 posterioare ale palatului dur și vălul palatin;

- artera palatină ascendentă destinată palatului moale;
- rr. din artera faringiană ascendentă pentru palatul moale;
- rr. din artera sfenopalatină și rr. din artera canalului pterigoidian (fig. 7).

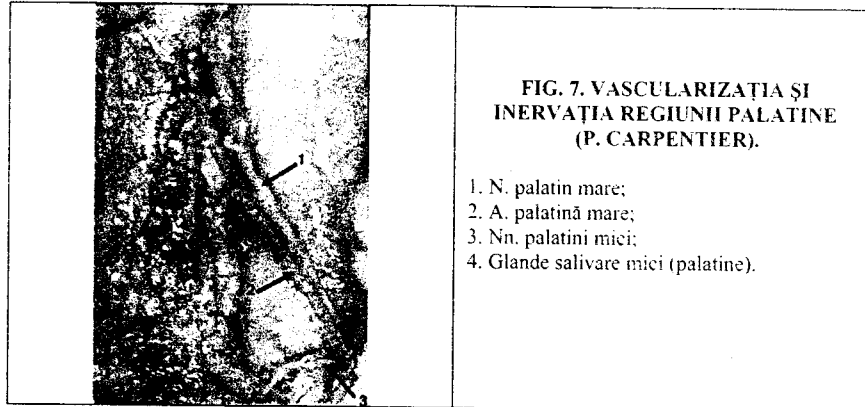


FIG. 7. VASCULARIZAȚIA ȘI INERVAȚIA REGIUNII PALATINE (P. CARPENTIER).

1. N. palatin mare;
2. A. palatină mare;
3. Nn. palatini mici;
4. Glande salivare mici (palatine).

2. Venele: conduc sângele în plexul venos pterigomaxilar, în vena facială și în vena faringiană ascendentă.

3. Vasele limfatice: conduc limfa în ganglionii limfatici bucali, retrofaringieni, parotidieni profunzi și cervicali profunzi.

4. Inervația senzitivă a mucoasei este asigurată de:

- nervii nasopalatini - asigură inervația senzitivă la nivelul mucoasei bolții palatine (1/3 anterioară) și a mucoasei alveolare adiacente;
- nervii palatini mari - asigură inervația părții posterioare a bolții palatine (2/3 posterioare) și a mucoasei alveolare adiacente;
- nervii palatini mici - asigură inervația senzitivă la nivelul vălului palatin;
- nervii glosofaringian și vag asigură inervația senzitivă în zona istmului bucofaringian (fig. 8).

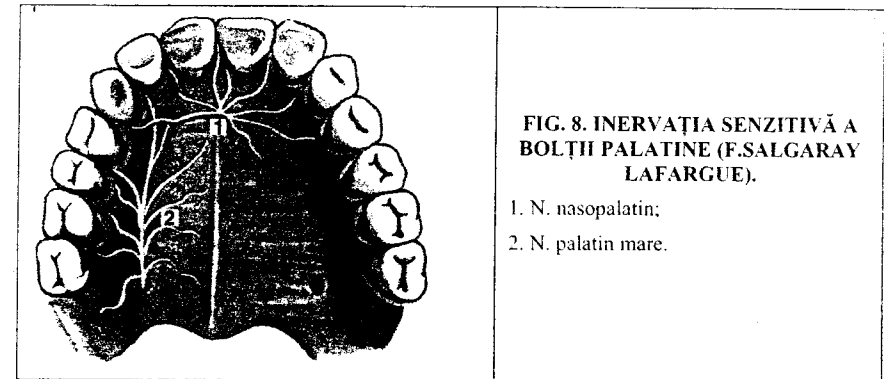


FIG. 8. INERVAȚIA SENZITIVĂ A BOLȚII PALATINE (F.SALGARAY LAFARGUE).

1. N. nasopalatin;
2. N. palatin mare.

#### E. Aplicații practice:

1. Gaura incisivă: este locul de anestezie a nervilor nasopalatini, ținând cont de direcția canalului incisiv: în jos, intern și înainte și folosind ca reper, papila incisivă. De asemenea, prin canalul incisiv se poate face anestezia nervilor alveolari antero-superiori cu ajutorul sistemului Wand – tehnica P- ASA (palatal anterior superior alveolar).

2. Gaura palatină mare: este locul pentru anestezia nervilor palatini mari și mici cât și a nervului maxilar dacă pătrundem prin acest orificiu până la baza craniului, în apropierea găurii rotunde, ținând cont de direcția canalului: în jos, intern și înainte și de reperele osoase și de părți moi ale găurii.

3. Pe cale palatinală se poate efectua anestezia nervilor alveolari superiori anteriori și mijlocii cu ajutorul sistemului Wand – tehnica P-AMSA (palatal anterior middle superior alveolar), la jumătatea distanței dintre linia medio-palatină și marginea liberă a gingiei, pe linia dintre premolari.

4. Artera palatină mare: poate fi lezată în cursul inciziilor pentru abcese palatine sau la deraparea instrumentelor de extracție (elevator) sau de șlefuit (discuri dentare).

Artera are un traiect oblic dinapoi-înainte, dinafară-înăuntru, pe palatul dur, îndepărtându-se anterior de arcada alveolodentară.

De aceea recomandăm inciziile paralele cu traiectul arterei, nu pe cele transversale și plasate cât mai aproape de rebordul alveolodentar, pentru că artera secționată trebuie ligaturată sau, dacă se retrage în canalul său osos hemoragia nu va putea fi oprită decât prin ligatura arterei carotide externe.

5. Bolta palatină poate fi sediul despicăturilor palatine congenitale.

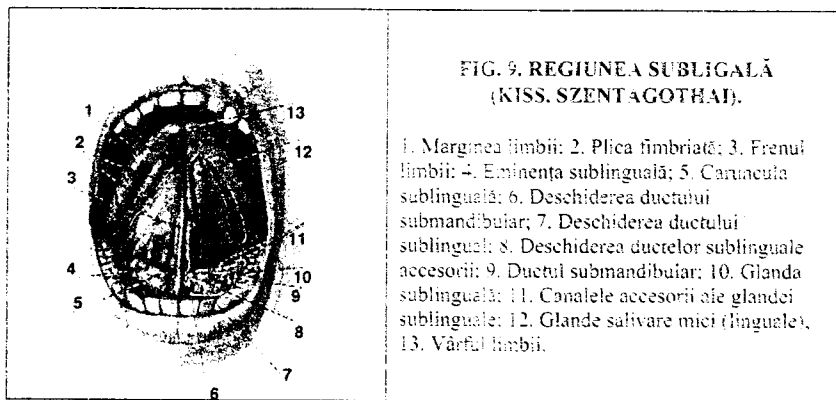
6. Bolta palatină reprezintă și calea de acces pentru abordarea caninilor incluși în palatopozitie și a abceselor palatine.

7. Bolta palatină reprezintă zona de sprijin pentru protezele totale maxilare.

### 1.2.2. REGIUNEA SUBLINGUALĂ

Cuprinde formațiunile planșeului bucal, situate deasupra mușchilor milohioidieni care formează diafragma orală, ce separă cavitatea bucală de regiunile suprahioidiene.

Planșeul bucal, acoperit în cea mai mare parte de limbă, este explorabil doar în porțiunea lui anterioară, după ridicarea segmentului mobil al limbii (fig. 9).



#### A. Detalii de suprafață și repere:

1. **Triunghiul sublingual:** reprezintă teritoriul liber al planșeului bucal, delimitat de fața internă a corpului mandibulei și a arcadei alveolodentare și de rădăcina limbii.

Deoarece toată saliva se scurge aici, triunghiul este denumit pelvis salivar (Seres-Sturm L.).

2. **Frâul limbii:** este o cută fibromucoasă de formă semilunară, situată pe linia mediană a planșeului bucal, ce se întinde între planșeul bucal (sau gingia linguală dintre incisivii centrali) și fața inferioară a corpului limbii.

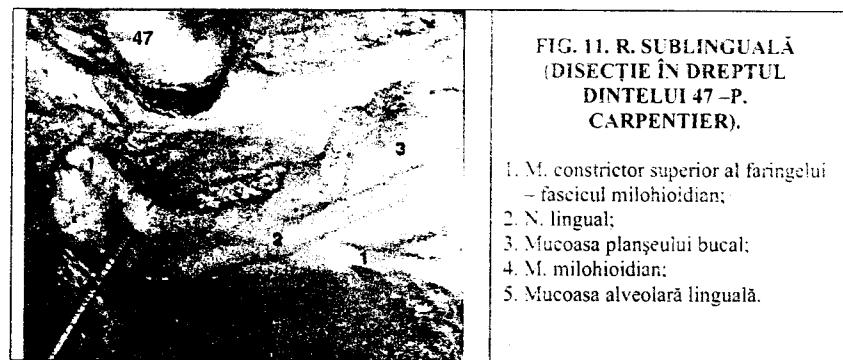
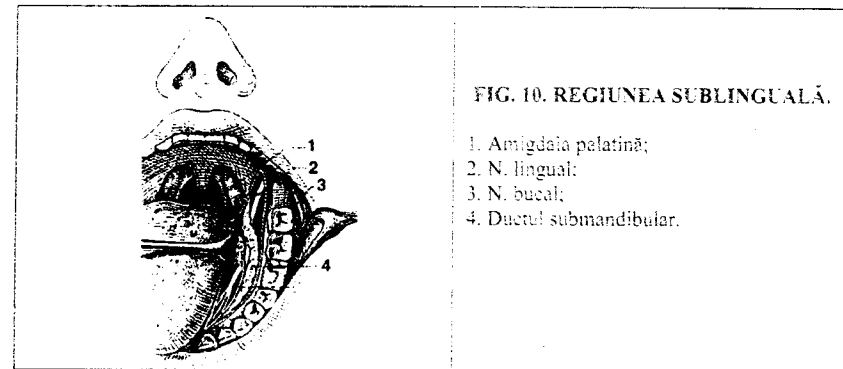
3. **Caruncula sublinguală:** o formațiune simetrică, în formă de creastă de cocoș, situată de o parte și de alta a bazei de inserție a frenului limbii, pe suprafața căreia se deschid ductul submandibular Wharton împreună cu ductul sublingual principal (Bartholin).

4. **Eminența sublinguală:** este o proeminență alungită situată postero-lateral de caruncula sublinguală și corespunde glandei sublinguale. Pe

suprafața ei se deschid canalele accesorii Rivinius ale glandei sublinguale.

5. **Plica sublinguală:** este o proeminență mucozală simetrică care corespunde ductului submandibular.

6. **Nervul lingual** în dreptul molarului al 3-lea este situat sub mucoasa planșeului bucal, situație care expune nervul iritației mecanice în timpul extracțiilor molarului de minte inferior (fig. 10, 11).



**B. Mucoasa planșeului bucal:** continuă mucoasa de pe fața inferioară a limbii și se reflectă pe fața linguală a arcadei alveolare inferioare formând mucoperiostul acesteia, deci această mucoasă de acoperire, activ mobilă, se va continua cu mucoasa fixă alveololinguală fără însă să existe o limită precisă de demarcație între ele. Mucoasa fixă alveolo-linguală se continuă cu gingia.

Vasele mucoasei provin din a. și v. sublinguală.

Vasele limfatice sunt colectate de ganglionii limfatici cervicali profunzi, submentali și submandibulari.



Nervii senzitivi ai mucoasei provin din n. sublingual.

Inervația vegetativă (parasimpatică) pentru glandele salivare mici din mucoasa planșeului bucal este asigurată de fibre cu origine în nucleul salivator superior.

### C. Loja sublinguală:

Reprezintă spațiul cuprins între diafragma orală, mucoasa sublinguală și arcul mandibular.

#### Delimitare:

1. *Superior*: mucoasa planșeului bucal, motiv pentru care spațiul glandular se mai numește și spațiul sublingual submucos.

2. *Inferior*: m. milohioidian.

3. *Medial*: mm. geniolos, geniohioidian și hioglos.

4. *Lateral*: foseta sublinguală a mandibulei.

#### Comunicări:

1. *Anterior* comunică cu loja opusă printr-un pasaj situat între mucoasă și mușchiul genioglos.

2. *Posterior* comunică cu regiunea submandibulară prin spațiul lateral al limbii, delimitat de mușchiul milohioidian, mușchiul hioglos și mucoasa planșeului bucal (interstițiul hiogloso-milohioidian) (fig. 12).

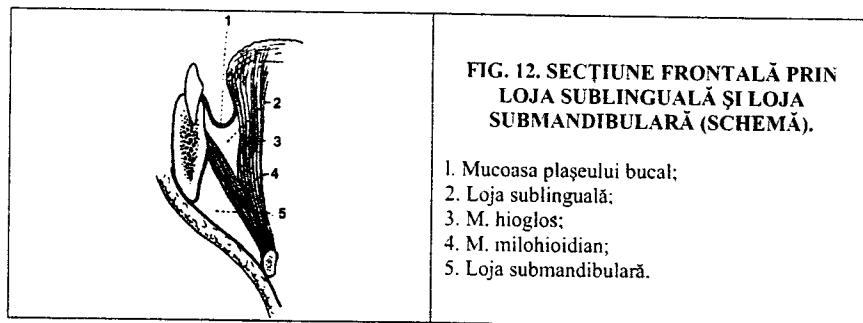


FIG. 12. SECȚIUNE FRONTALĂ PRIN LOJA SUBLINGUALĂ ȘI LOJA SUBMANDIBULARĂ (SCHEMĂ).

1. Mucoasa planșeului bucal;
2. Loja sublinguală;
3. M. hioglos;
4. M. milohioidian;
5. Loja submandibulară.

#### Conținutul lojei sublinguale:

1. *Glanda sublinguală*, situată în partea postero-laterală a lojei, ocupă cea mai mare parte din lojă.

2. *Prelungirea anterioară a glandei submandibulare* care poate ajunge până la glanda sublinguală; ea însoțește ductul submandibular.

3. *Canalul Warthon* trece în lojă medial de glanda sublinguală.

4. *Nervul lingual* – inițial sub mucoasa planșeului bucal în dreptul molarului 3, apoi descrie o spirală în jurul canalului Warthon plasându-se inițial deasupra, apoi lateral, inferior și medial de acesta; nervul lingual emite la acest nivel *nervul sublingual* care trece lateral de glandă, și se divide în numeroase ramuri pentru mucoasa sublinguală.

5. *Nervul hipoglos* situat inferior de canalul Warthon și medial de glanda sublinguală.

6. *Vasele sublinguale* (a. și v.) situate medial de glanda sublinguală;

7. *Țesutul conjunctiv lax* care conține elementele din lojă.

#### D. Aplicații practice:

1. *Mucoasa alveolinguală* reprezintă *peretele chirurgical* al lojei sublinguale, prin care se abordează conținutul acesteia, abcesele submucoase sublinguale de cauză dentară, cât și canalul Warthon în litiaza salivară

2. Teritoriul regiunii sublinguale, aflat înapoia molarului 1 este important pentru *extinderea bazelor protezelor mobile*, fiind denumit în clinică zona paralinguală.

3. Fractura procesului alveolar în timpul extracției molarului 3 *poate leza nervul lingual*.

### 1.2.3. REGIUNILE RETROMOLARE

Cuprind teritoriul situat înapoia ultimilor molari și anterior de arcul palatoglos. Importanța clinică a regiunii este dată de faptul că la acest nivel se abordează nervii alveolar inferior și lingual pentru anestezie.

#### A. Detalii de suprafață și repere:

1. *Fovea retromolară superioară*: este o depresiune situată la locul de joncțiune a maxilei cu osul palatin (procesul piramidal) și procesul pterigoidian, înapoia arcadei alveolodentare superioare, pe versantul intern al acesteia.

2. *Papila retromolară superioară*: este o proeminență gingivală care delimitează fovea retromolară superioară.

3. *Tuberculul alveolar superior*: este o proeminență rotunjită, acoperită de mucoasă și corespunde extremității posterioare a procesului alveolar superior.

4. *Fovea retromolară inferioară*: corespunde trigonului retromolar al mandibulei.

5. *Papila retromolară inferioară*: este o proeminență gingivală situată în partea anterioară a foveei retromolare inferioare.

6. *Pernița retromolară glandulară*: se situează înapoia papilei retromolare inferioare și corespunde glandelor retromolare (salivare mici).

7. *Tuberculul piriform (tuberculul mandibular)*: este porțiunea osoasă mai ridicată a extremității posterioare a arcadei alveolare inferioare, după pierderea ultimului molar.

8. Plica pterigomandibulară: reliefată de ligamentul pterigomandibular, este dispusă oblic în jos și în afară, reprezintă o răspântie tendinoasă între mușchiul buccinator și mușchiul constrictor superior al faringelui și corespunde limitei mediale a intrării în spațiul pterigomandibular, fiind un reper pentru anestezia la acest nivel.

**B. Alcătuire :**

a. Mucoasa regiunii: reprezintă continuarea mucoasei vestibulare și a cavității bucale propriu-zise care se continuă în mucoasa istmului bucofaringian, acoperă deschiderea orală a spațiului pterigomandibular, fiind aplicată pe marginea anterioară a ramului mandibulei și a mușchiului pterigoidian medial.

b. Spatiul retromolar - cu detaliile de suprafață menționate mai sus.

Observație: spațiul pterigomandibular se proiectează în această regiune, intrarea în spațiu fiind barată de mucoasa regiunii retromolare. Anterior intrarea în spațiu este delimitată lateral de creasta temporală a mandibulei, de marginea anterioară a procesului coronoid și de tendonul mușchiului temporal, iar medial, de marginea anterioară a mușchiului pterigoidian medial, căreia îi corespunde plica pterigomandibulară. Prin această intrare spațiul este accesibil cu ușurință clinicianului.

Conținutul spațiului pterigomandibular:

1. Nervul alveolar inferior și vasele alveolare inferioare.
2. Nervul lingual - la 5 mm înaintea nervului alveolar inferior.
3. Nervul milohioidian - situat înapoia nervului alveolar inferior și vasele milohioidiene.
4. Nervul bucal - cu traiect anterior încrucișând tendonul mușchiului temporal în planul de ocluzie al molarilor superiori.
5. Ligamentul sfenomandibular (fig. 13).

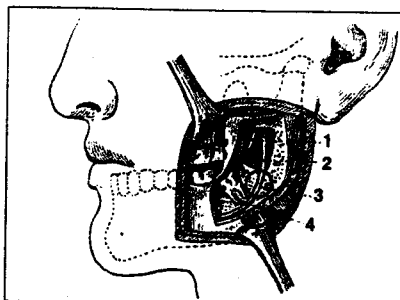


FIG. 13. ANATOMIA TOPOGRAFICĂ A SPAȚIULUI PTERIGOMANDIBULAR (SCHEMĂ).

1. N. lingual;
2. N. alveolar inferior;
3. Locul topografic de abord chirurgical 1;
4. Molarul 3 inferior.

**C. Aplicații practice:**

Anestezia arcadei alveolodentare inferioare se poate obține prin injectarea spațiului pterigomandibular, deci este important să cunoaștem raporturile nervilor de la acest nivel cu ramul mandibulei.

1. Gaura mandibulară este situată pe fața internă a ramului mandibulei, la 1 cm superior de planul de ocluzie al molarilor inferiori; pentru anestezie folosim ca repere marginea anterioară a ramului mandibulei, creasta temporală și plica pterigomandibulară. Are de obicei formă rotunjită cu diametrul antero-posterior mediu de 5-6 mm.

În sens vertical, poziția ei variază față de planul de ocluzie al dinților inferiori:

- între 6 și 10 ani este situată la nivelul planului de ocluzie;
- între 10 și 16 ani este situată la 5 mm superior de planul de ocluzie;
- peste 16 ani este situată la 10 mm superior de planul de ocluzie.

**Tabel I. Poziția găurii mandibulare față de marginea anterioară (1) și marginea posterioară (2) a ramului mandibular**

Marginea	Parte	Valoare maximă	Valoare minimă	Valoare medie
1	Stângă	21,2 mm	13 mm	17,1 mm
	Dreaptă	21,5 mm	11,8 mm	16,6 mm
2	Stângă	13 mm	5 mm	9 mm
	Dreaptă	13 mm	5 mm	9 mm

**Tabel II. Poziția găurii mandibulare față de creasta temporală(3)**

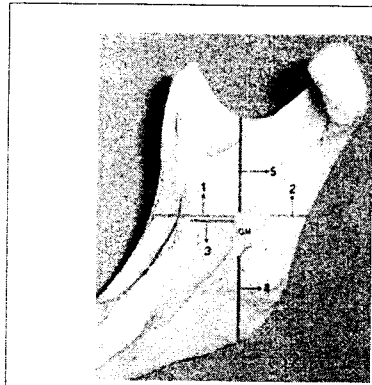
Parte	Valoare maximă	Valoare minimă	Valoare medie
Stângă	14 mm	8 mm	11 mm
Dreaptă	14,5 mm	8 mm	11,2 mm

**Tabel III. Poziția găurii mandibulare față de marginea inferioară (4) și marginea superioară (incizura) (5) a ramului mandibular**

Marginea	Parte	Valoare maximă	Valoare minimă	Valoare medie
4	Stângă	34 mm	16 mm	25 mm
	Dreaptă	36 mm	18 mm	27 mm
5	Stângă	19 mm	12 mm	15,5 mm
	Dreaptă	19 mm	12 mm	15,5 mm

**Tabel IV. Lățimea ramului mandibular (fig.14)**

Parte	Valoare maximă	Valoare minimă	Valoare medie
Stângă	36 mm	27 mm	31,5 mm
Dreaptă	35,5 mm	27 mm	31,5mm



**FIG. 14. POZIȚIA GĂURII MANDIBULARE PE FAȚA INTERNĂ A RAMULUI MANDIBULAR.**

Distanța de la gaura mandibulară la marginea anterioară (1), posterioară (2), inferioară (4) sau superioară (5) ale ramului mandibulei și față de creasta temporală (3) : (GM- gaura mandibulară).

2. Orientarea găurii este determinată de poziția ramului mandibulei care formează un unghi deschis posterior de 2-25° cu corpul mandibulei.

3. Gaura este flancată anterior de lingula mandibulei, palpabilă, cu vârful situat deasupra orificiului cu câțiva mm, iar posterior de antilingulă, nepalpabilă. Lingula mandibulei se mai numește spina Spix.

4. Torsul mandibular Weissbrem: este situat deasupra și anterior de lingulă, în planul de ocluzie al molarilor superiori. Este locul de răspântie al nervilor alveolar inferior, lingual și bucal, unde aceștia pot fi anesteziați în bloc, datorită poziției lor apropiate. Este situat la vârful trigonului infraincizural Berg.

5. Intrarea în spațiul pterigomandibular în vederea efectuării anesteziei se face în intervalul dintre creasta temporală și plica pterigomandibulară, pătrunzând circa 1,5 cm cu acul, care va trebui să mențină în permanență contactul cu ramul mandibulei.

6. Datorită poziției apropiate a nervilor facial și auriculotemporal ei pot fi afectați cu ocazia injectărilor efectuate în spațiul pterigomandibular apărând o serie de pareze tranzitorii, respectiv anestezii tranzitorii (fig. 15).



**FIG. 15. CONȚINUTUL SPAȚIULUI PTERIGO-MANDIBULAR (P.MACHTOU).**

1. Lig. sfenomandibular;  
2. N. alveolar inferior;  
3. N. lingual.

### Concluzii:

- Reduceri lățimii ramului mandibular pe o parte i se asociază o creștere a lățimii ramului de partea opusă, aproximativ cu aceeași dimensiune.
- Modificări precum resorbția și atrofia la nivelul ramului mandibular sunt mai frecvente la marginea anterioară decât la nivelul marginii inferioare sau superioare.
- Pentru anestezia la gaura mandibulară pe cale extraorală putem avea în vedere următoarele distanțe medii : 26 mm de la marginea inferioară la gaură, 9 mm de la marginea posterioară la gaură și 15,5 mm între gaură și incizura mandibulară.
- În plan sagital gaura mandibulară este plasată la unirea celor 2/3 anterioare cu 1/3 posterioară a ramului, la 1 cm superior de planul de ocluzie al dinților inferiori, situație care contrazice afirmațiile clasice care o plasau la mijlocul ramului.
- Putem considera creasta temporală drept cel mai important reper pentru anestezia la gaura mandibulară, gaura fiind plasată la 11,1 mm posterior de aceasta.
- Gaura mandibulară prin poziția ei poate reprezenta un obstacol anatomic pentru anestezia tronculară periferică a nervului alveolar inferior în stomatologie.
- Având în vedere observațiile de mai sus, eșecurile privind anestezia la acest nivel pot fi reduse.

### 1.2.4. LIMBA

Este situată în cavitatea bucală propriu-zisă, între regiunea palatină și regiunea sublinguală.

1. Aspect extern: are forma unui con aplatizat, prezintă două porțiuni (corpul și rădăcina limbii), două fețe ( dorsum și fața inferioară), două margini și un vârf.

Rădăcina limbii - porțiunea posterioară, fixă, atașată prin musculatură și mucoasă la osul hioid, procesul stiloid, mandibulă, faringe, laringe, etc.

Corpul limbii - porțiunea anterioară, mobilă, se termină anterior cu vârful limbii.

Dorsum-ul lingual prezintă șanțul terminal (atestă originea embriologică diferită a corpului și rădăcinii) de forma literei „V” cu apexul posterior:

- 2/3 anterioare (segmentul aflat anterior de șanțul terminal) privește superior, către regiunea palatină, se numește parte presulcală, arie bucală sau palatină a limbii; acest segment prezintă șanțul median al limbii;
  - 1/3 posterioară (segmentul aflat posterior de șanțul terminal) privește posterior, către faringe, se numește parte postsulcală sau arie faringiană.
- Fața inferioară este mai scurtă decât dorsum-ul lingual, privește către

regiunea sublinguală.

2. **Alcătuire:** mucoasa linguală (de acoperire și senzorială), musculatura limbii (mușchi intrinseci și extrinseci), scheletul fibros, formațiuni limfatice, glande linguale.

Mucoasa linguală - **senzorială** în porțiunea presulcală a dorsum-ului (aria palatinală) sau **de acoperire** în porțiunea postsulcală a dorsum-ului, pe margini și pe fața inferioară a limbii (unde aspectul mucoasei este neted).

- **mucoasa senzorială (specializată)** - suprafața mucoasei este denivelată și astfel, mărită, de proeminențe numite papile linguale, de 4 tipuri:

Tipul de papile	Localizarea
Circumvalate (caliciforme)	Coloană neregulată paralelă cu șanțul terminal și înaintea acestuia; formează „V”-ul lingual. Sunt cele mai mari papile, în număr de 8-12. Se găsesc sub nivelul suprafeței limbii, sunt înconjurate de un șanț circular la nivelul căruia se deschid ductele glandelor seroase Von Ebner. Au atașați muguri gustativi pe marginile laterale.
Filiforme	Aria palatină; sunt cele mai numeroase; proeminențele papilare sunt orientate spre posterior; formează șiruri oblice ce iradiază de la linia mediană a limbii; nu au atașați muguri gustativi.
Fungiforme	Anterior de „V”-ul lingual, mai puțin numeroase decât papilele filiforme. Papilele se proiectează ușor deasupra suprafeței limbii și au o colorație roșie aprinsă datorită unei rețele capilare bogate, vizibilă prin epiteliul relativ subțire. Au atașați muguri gustativi pe versanții lor laterali.
Foliolate	Partea posterioară a ariei presulcale în apropierea papilelor circumvalate; sunt mai aglomerate la nivelul vârfului și marginilor limbii - rudimentare la om.

- **mucoasa de acoperire** se găsește în partea postsulcală a dorsum-ului lingual, pe marginile și fața inferioară a limbii. Se continuă cu mucoasa orofaringelui, a vălului palatin și a planșeului bucal.

**Mușchii limbii** - au rol în deglutiție, fonație, masticatie; sunt inervați în special de nervul hipoglos (XII).

Mușchii extrinseci ai limbii	Mușchii intrinseci ai limbii
m. genioglos	m. longitudinal superior
m. hioglos	m. longitudinal inferior
m. condroglos	m. transvers
m. stiloglos	m. vertical
m. palatoglos	

**Scheletul fibros al limbii** - format din **septul lingual** (median, de la hioid la vârful limbii) și **aponevroza linguală** (reprezintă îngroșarea laminei propria a mucoasei linguale), oferă suport de inserție mușchilor limbii.

**Formațiuni limfatice aglomerate** - în mucoasa porțiunii postsulcale a dorsum-ului lingual, formează **tonsila linguală**.

**Glandele linguale** (vezi clasificarea glandelor salivare mici).

3. **Arterele limbii:** artera linguală prin ramurile dorsale linguale, artera profundă a limbii; artera faringiană ascendentă (ramură colaterală din artera carotidă externă); artera palatină descendentă (ramură din artera maxilară).

4. **Venele limbii:** venele dorsale ale limbii, vena profundă a limbii, venele linguale principale (vene „ranine” - vizibile pe fața inferioară a limbii), vena comitantă a nervului hipoglos, vena sublinguală; acestea se colectează în vena linguală care drenează în vena jugulară internă.

5. **Limfaticele limbii:** (vezi curs Limfatice).

6. **Inervația limbii:**

-inervația motorie: în special n XII;

-inervația senzitivă: nn. V, IX, X;

-inervația senzorială (gustativă): nn. VII, IX.

7. **Aplicație practică:**

Între limbă și arcadele alveolo-dentare apar o serie de interrelații prin raport direct. Raportul dintre forța exercitată asupra dinților de mușchiul orbicular al gurii și de limbă influențează poziția dinților frontali inferiori. Astfel, dacă mușchiul orbicular al gurii are forță mai mare, dinții frontali inferiori vor fi oralizați, iar dacă forța exercitată de limbă este mai mare, dinții vor fi vestibularizați.

## OBSERVAȚII:

1. **Inervația senzitivă a dinților, mucoasei alveolare și gingiei:**

a. Arcada alveolodentară superioară:

Segment	Vestibular	Dinții	Palatinal
Molar	Nerv alveolar postero-superior	Nerv alveolar postero-superior	Nerv palatin mare
Premolar	Nerv infraorbital (nerv alveolar superior mijlociu)	Nerv alveolar superior mijlociu (n. infraorbital)	Nerv palatin mare
Frontal (I+C)	Nerv infraorbital (nerv alveolar superior anterior)	Nerv alveolar superior anterior	Nerv nazopalatin

b. Arcada alveolodentară inferioară:

Segment	Vestibular	Dinții	Lingual
Molar	Nerv bucal + Nerv alveolar inferior	Nerv alveolar inferior	Nerv sublingual
Premolar	Nerv bucal + Nerv mental	Nerv alveolar inferior	Nerv sublingual
Frontal (I+C)	Nerv mental	Nerv alveolar inferior	Nerv sublingual

## 2. Clasificarea glandelor salivare mici:

### A. Ale vestibulului bucal:

- a. labiale: -superioare;  
-inferioare;

### b. bucale:

- anterioare;
- mijlocii;
- posterioare (glande molare laterale).

### B. Ale cavității bucale propriu-zise:

#### a. glande ale planșeului bucal:

- glande sublinguale mici ale ductelor sublinguale mici (Rivinus);
- glande glosopalatine (la baza plicii glosopalatine) :
  - glande molare mijlocii (Henle);
  - glandele istmului orofaringian (Carmelt);
- glande incisive (Suzanne Merkel);

#### b. glande palatine (superioare):

- glande ale bolții palatine;
- glande ale palatului moale;
- glande ale uvulei;

#### c. glande ale limbii:

- glande linguale anterioare (Nühn, Blandin) (vârful limbii);
- glande linguale mijlocii (ale marginilor) (Weber);
- glande linguale posterioare (ale bazei limbii) (Ebner).

#### d. glande buco-faringiene : situate în plica pterigo-mandibulară.

## 3. Modificări morfologice la edentatul total:

### a. Maxilarul:

Consecutiv pierderilor dentare se produce resorbția și atrofia alveolară și osoasă a maxilarelor, astfel încât circumferința maxilarelor edentate se reduce, iar bolta palatină își reduce adâncimea. Axele dentare convergente apical imprimă caracterele resorbției.

Se produce o reducere apreciabilă a volumului oaselor maxilare, uneori între cavitatea bucală și cavitatea nazală rămânând o lamă osoasă subțire.

*Anterior* spina nazală anterioară poate rămâne proeminentă pe « coama » crestei edentate.

*Lateral* reducerea arcadei alveolare poate să fie mai mare la nivel premolar.

*Posterior* zona tuberozităților maxilare rămâne proeminentă, iar procesele zigomatice rămân evidente la nivelul crestei alveolare edentate.

### b. Mandibula:

Prin resorbție alveolară, arcul mandibular se lărgeste (axe dentare divergente apical).

Atrofia distală alveolară se oprește la nivelul fosei retromolare, motiv pentru care pernița de grăsime retromolară poate fi folosită ca reper pentru restabilirea planului de ocluzie care va fi situat la 3-4 mm superior de această proeminență.

Prin atrofie pronunțată gaura mentală poate ajunge pe « coama » crestei edentate, iar creasta oblică și creasta milohioidiană pot determina o față alveolară concavă a mandibulei.

La nivelul trigonului retromolar se produce o resorbție mai redusă și în consecință se va forma o proeminență numită *tubercul piriform* pe a cărui treime posterioară se prinde ligamentul pterigo-mandibular.

Intern de tuberculul piriform se formează *foseta linguală retromolară delimitată astfel:*

- lateral: tuberculul piriform, ligamentul pterigo-mandibular și m.constrictor superior al faringelui;

- posterior: mușchiul palatoglos;

- inferior: mușchiul stiloglos.

### c. Mucoasa alveolară:

Dacă nu urmează atrofia osoasă apare o mucoasă mobilă, balantă care trebuie excizată chirurgical.

Alteori se poate subția prin atrofie exagerată și nu mai poate suporta presiuni în special la nivelul zonelor proeminente (tuberozități maxilare).

### d. Mușchii mobilizatori ai mandibulei:

Prin modificarea poziției de repaus a mandibulei (mai aproape de maxilar) la edentatul total se produce o întindere (alungire) a mușchilor coborători ai mandibulei, respectiv, o scurtare a mușchilor ridicători ai mandibulei.

De asemenea, mușchiul maseter și fasciculul posterior al mușchiului temporal se contractă mai puternic. Inserția mușchilor milohioidieni și geniogloși se apropie de creasta edentată.

### e. Articulația temporo-mandibulară:

Consecutiv edentației, mișcările mandibulare devin mult mai libere.

Pentru propulsie și lateralitate nu mai este necesară coborârea prealabilă a mandibulei, aceste mișcări efectuându-se direct.

În consecință condilii mandibulari urmează o deplasare aproape orizontală și prin disc presează asupra tuberculilor articulari producând

resorbții anterioare discale și ale tuberculilor articulari care se traduc prin apariția zgomotelor articulare.

De asemenea, prin apropierea mandibulei de maxilar, condilii mandibulari se deplasează mai mult posterior întinzând capsula articulară, iar prin repetare, mișcările condililor mandibulari devin labile și vor favoriza apariția luxației temporo-mandibulare.

## 2. ANATOMIA TOPOGRAFICĂ ȘI APLICATĂ A PROCESELOR ALVEOLARE

Acest studiu este important pentru aprecierea modului de propagare a infecțiilor cu punct de plecare dentar.

De asemenea extracțiile dentare alveolo-plastice, intervențiile chirurgicale preprotetice sau cele ajutătoare tratamentelor endodontice, cât și chirurgia implantelor necesită o cunoaștere prealabilă a detaliilor structurale și topografice privind procesele alveolare.

Fiecare proces alveolar este alcătuit din două lame compacte externe, din osul alveolar propriu-zis și din osul de susținere.

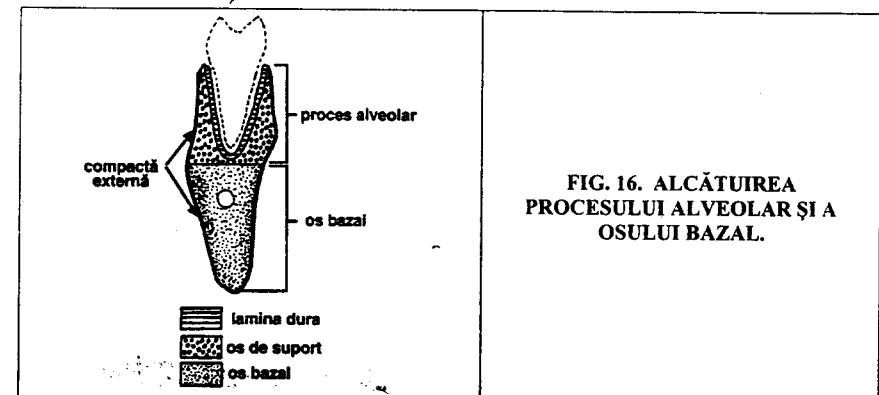
Compactele alveolare externe sunt reprezentate de porțiunea vestibulară, respectiv orală a procesului alveolar.

Osul alveolar propriu-zis este osul compact care formează alveolele dentare; el se mai numește compactă alveolară internă sau lamina dura. La acest nivel se inseră fibrele periodontale. Prezintă o serie de orificii pentru vase și nervi, motiv pentru care unii autori l-au denumit lamina cribriforma.

Osul de susținere este situat în jurul osului alveolar și subiacent acestuia, este alcătuit din os spongios care este delimitat vestibular și oral de cele două compacte alveolare externe. Este mai bine reprezentat la nivelul maxilarului.

Marginea coronară a osului alveolar (marginea alveolară) se mai numește rebord alveolar și este localizat la 1-1,5 mm apical de joncțiunea smalț-cement.

Aceste elemente sunt ilustrate în schema următoare (fig. 16) :



Osul alveolar diferă din multe privințe față de celelalte oase ale corpului uman, el prezintă un grad mare de modificări și este extrem de activ din punct de vedere metabolic.

Rolul său cel mai important, de suport, este de a menține dinții în alveole și de a răspunde la forțele exercitate pe dinți. Aceste forțe vor avea efecte directe asupra osului alveolar în cazul prezenței dinților sau al implanturilor, respectiv, indirecte prin intermediul protezelor dentare în timpul mișcărilor funcționale și nefuncționale ale mandibulei.

Prin eliminarea funcției (de suport) se produce atrofia procesului alveolar, ceea ce va duce la reducerea înălțimii și lățimii până la dispariția sa totală. Densitatea osoasă a proceselor alveolare este foarte importantă în osteointegrarea implantelor, în bolile periodontale sau în bolile sistemice cu manifestări orale, cum ar fi osteoporoza.

Calitatea osoasă este cel mai important parametru în implantologie pentru fixarea inițială, este mai importantă decât cantitatea osoasă din punct de vedere al prognosticului acestui tratament.

Determinarea precisă a densității osoase la nivelul proceselor alveolare ne ajută, de asemenea, să evaluăm evoluția și tratamentul în bolile periodontale.

După Yang J., osul uman normal prezintă o densitate osoasă de 1,85 g cm<sup>3</sup>.

## 2.1. PROCESUL ALVEOLAR AL MAXILARULUI ȘI RELAȚIILE LUI CU DINȚII

La maxilar, incisivii sunt situați sub planșeul fosei nazale, premolarii și molarii sub planșeul sinusului maxilar, iar caninul ocupă o poziție neutră între cele 2 cavități.

### 1. Incisivii:

a. Raporturile lor cu planșeul fosei nazale depind de:

- înălțimea feței,
- înălțimea procesului alveolar,
- lungimea rădăcinilor dentare.

b. Incisivul central:

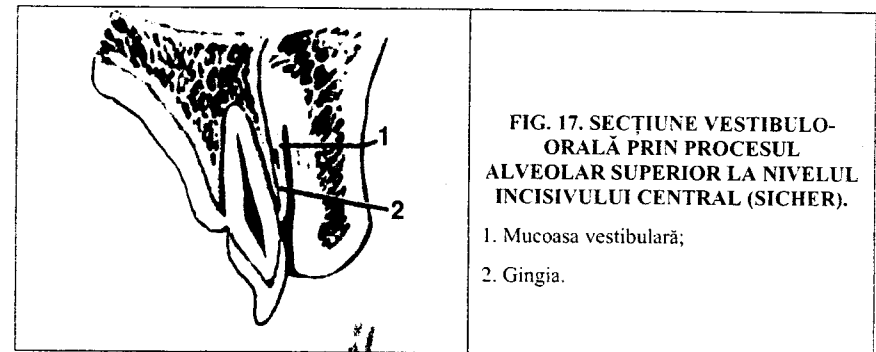
- la persoane cu proces alveolar cu înălțime mică și rădăcină dentară lungă, apexul acestui dinte poate atinge lama osoasă compactă și subțire care formează planșeul fosei nazale, situație care poate produce probleme în cursul intervențiilor chirurgicale periapicale sau apicale, iar o infecție de la acest dinte poate ajunge în meatul nazal inferior;
- în cealaltă extremă, un strat osos gros se interpune între cele 2 structuri, strat care poate avea până la 10 mm grosime sau chiar mai mult.

c. Incisivul lateral - prezintă apexul mai depărtat de planșeul nazal. Datorită înclinației distale și orale a treimii apicale radiculară și datorită faptului că planșeul nazal devine ascendent lateral, apexul său vine rar în contact cu planșeul nazal.

d. Configurația procesului alveolar în regiunea incisivă depinde și de forma palatului osos, astfel palatul înalt este acompaniat de o creastă alveolară înaltă, iar palatul plat (coborât), de o creastă alveolară lată.

e. Alveolele incisivilor sunt plasate excentric în procesul alveolar, spre vestibular. la acest nivel, axul alveolar și radicular fiind mult mai vertical decât axul întregului proces alveolar.

Osul alveolar al incisivilor în partea vestibulară este fuzionat cu lama compactă externă a procesului alveolar, iar oral, o suprafață de os spongios în formă de pană se interpune între alveole și compacta externă orală a procesului alveolar (fig. 17).

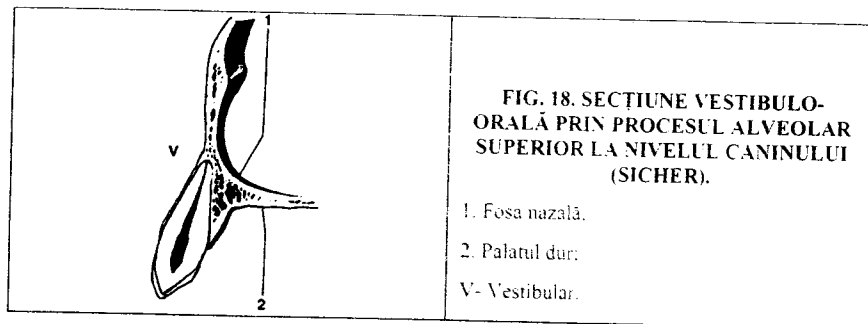


În consecință infecțiile de la acești dinți vor difuza spre vestibular, cu mențiunea că incisivul lateral poate produce în multe situații abcese palatinale datorită înclinației treimii sale apicale a rădăcinii.

### 2. Caninul:

Rădăcina lui este situată în stâlpul canin al viscerocraniului cea mai stabilă structură osoasă de la baza procesului alveolar al maxilarului, fiind plasată la distanță de fosa nazală și sinusul maxilar, în majoritatea cazurilor.

Raportul caninului cu procesul alveolar este asemănător incisivului central, rădăcina lui fiind încastrată excentric, spre vestibular (fig. 18).

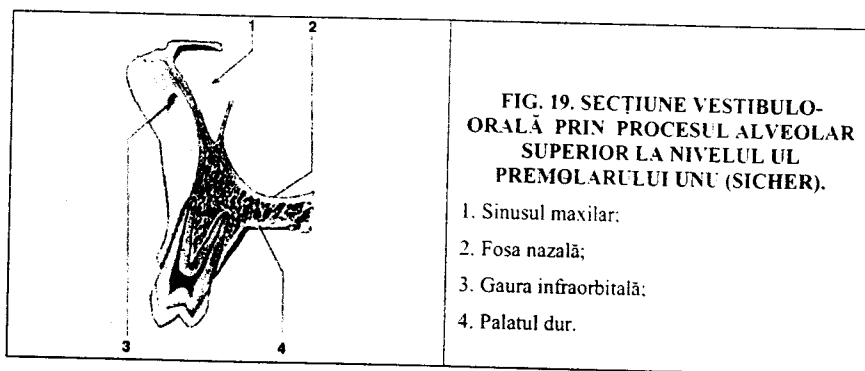


Mărimea acestei rădăcini formează cea mai pronunțată proeminență a procesului alveolar, eminența canină.

În consecință o infecție de la acest dinte va evolua întotdeauna vestibular.

### 3. Premolarul I:

a. Dacă prezintă două rădăcini (în majoritatea cazurilor), cea vestibulară este intim aplicată pe lama externă vestibulară a procesului alveolar, iar rădăcina palatinală este plasată aproape în centrul porțiunii spongioase alveolare sau mai aproape de lama compactă externă orală a procesului alveolar (fig. 19).



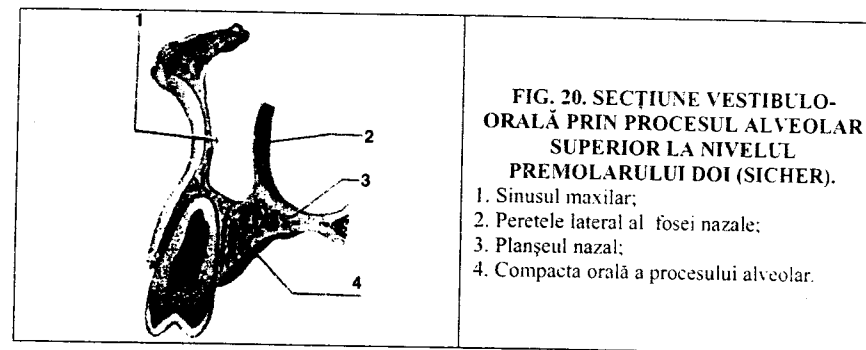
b. Dacă prezintă o rădăcină (rar) alveola sa este în strânsă relație cu lama compactă externă vestibulară a procesului alveolar și este separată de lama compactă externă orală prin os spongios.

Asemănător zonei incisivo-canine, lama compactă externă vestibulară a procesului alveolar este subțire.

Având în vedere aceste dispoziții radiculare, o infecție de la acest dinte, poate difuza vestibular și palatinal.

### 4. Premolarul al-II-lea:

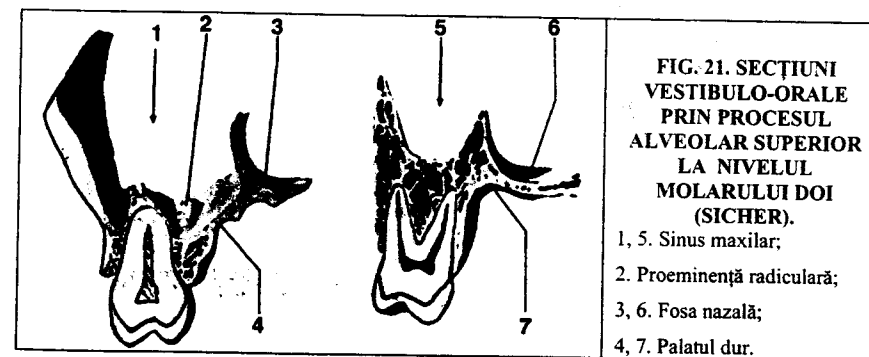
La acest nivel spongioasa retroalveolară este redusă, iar rădăcina acestui dinte are o poziție neutră în procesul alveolar, sau mai apropiată de lama compactă externă vestibulară, situație pentru care pledează și faptul că în majoritatea cazurilor infecțiile de la acest nivel evoluează vestibular (fig. 20).



### 5. Molarii:

La acest nivel, poziția verticală a lamei compacte externe orale a procesului alveolar reduce spongioasa retroalveolară doar la nivelul rădăcinilor mezio-vestibulare la mici suprafețe orale, pentru că rădăcina palatinală este situată alături de rădăcina disto-vestibulară (în același plan transversal).

Rădăcinile palatinală sunt fuzionate cu lama compactă externă orală a procesului alveolar sau sunt foarte aproape de ea în special la primii doi molari și mai rar la nivelul molarului al 3-lea datorită marii variabilități de număr și poziție a rădăcinilor lui (fig. 21). Rădăcinile vestibulare sunt situate în apropierea compactei externe vestibulare.





**Raporturile dinților superiori în procesul alveolar (MV- rădăcina mezi vestibulară ; DV- rădăcina distovestibulară; P-rădăcina palatinală)**

	VESTIBULAR						Gros. Cortic apical	PALATINAL			Gros. cortic. apical
	Distanța compactă-rădăcină							Distanța rădăcină compactă-			
	cervical	1/3 medie		apex				cervical	1/3 medie	apex	
1.1	0,01	0,01		0,3			0,8	0,01	2,3	5,9	1,3
1.2	0,01	0,01		0,3			0,6	0,01	1	4,9	1,4
1.3	0,01	0,01		0,4			0,7	0,01	2,1	5,7	1,7
1.4	0,01	0,01		0,01			0,7	0,01	2	3,6	1,5
1.5	1,7	1,3		0,9			0,8	0,01	2,2	4,5	1,2
1.6	0,01	0,5	0,01	0,9	0,01	0,7	0,9	P	P	P	0,7
	MV	DV	MV	DV	MV	DV		0,3	0,7	1,7	
1.7	0,2	0,5	0,4	0,4	0,7	0,8	0,7	P	P	P	0,8
	MV	DV	MV	DV	MV	DV		0,2	0,2	1,5	
1.8	0,2	0,6	0,9	0,5	0,9	1	0,6	P	P	P	0,5
	MV	DV	MV	DV	MV	DV		0,3	0,4	0,9	
2.1	0,01	0,01		0,01			0,7	0,01	1,3	4,9	0,7
2.2	0,01	0,5		0,9			0,6	0,01	1,5	4	0,7
2.3	0,01	0,4		0,8			0,5	0,01	1,9	6,1	0,8
2.4	0,2	0,9		0,7			0,5	0,01	0,01	2,2	0,8
2.5	1,9	2,2		2,7			0,4	0,01	0,5	4,2	0,9
2.6	0,01	1,2	0,01	0,5	1,6	1,2	0,9	P	P	P	0,7
	MV	DV	MV	DV	MV	DV		0,5	0,7	1,5	
2.7	0,2	0,9	0,1	0,6	1,5	1,7	0,6	P	P	P	0,7
	MV	DV	MV	DV	MV	DV		0,4	0,2	1,2	
2.8	0,7	1,6	0,6	0,3	1,7	2	0,8	P	P	P	0,7
	MV	DV	MV	DV	MV	DV		1	0,5	1,9	

În consecință infecțiile de la acești dinți evoluează vestibular dacă pleacă de la nivelul rădăcinilor vestibulare și oral dacă pleacă de la nivelul rădăcinii palatinală, cu amendamentul că, prezența crestei zigomatico-alveolare în dreptul molarului 1 poate influența evoluția orală a infecției și de la nivelul rădăcinii mezo - vestibulare.

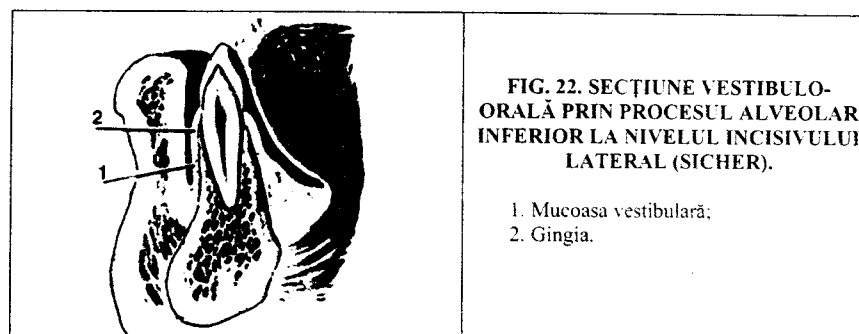
Înapoia molarului al 3-lea, extremitatea posterioară a procesului alveolar formează o proeminență osoasă cu lățime variabilă, *tuberculul alveolar*, frecvent penetrat de o expansiune a sinusului maxilar.

**2.2. PROCESUL ALVEOLAR MANDIBULAR ȘI RELAȚIILE LUI CU DINȚII**

La nivelul mandibulei, procesul alveolar este mai dur și mai puternic decât la nivelul maxilarului.

**1. Zona incisivo-canină:**

La acest nivel, procesul alveolar este îngustat în direcție labio-linguală, iar osul alveolar este fuzionat pe o mare întindere a rădăcinilor dentare, cu lamele compacte externe vestibulară și linguală ale procesului alveolar (fig. 22).



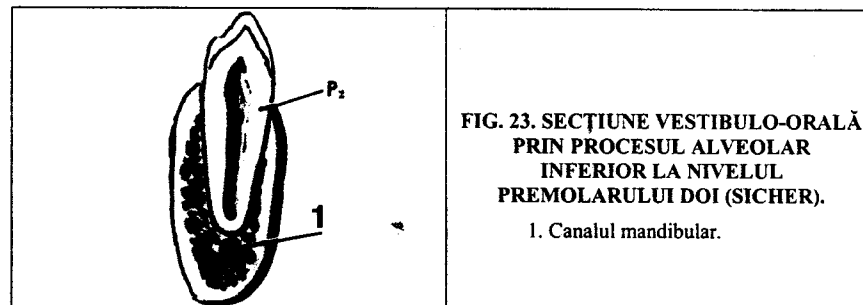
**FIG. 22. SECȚIUNE VESTIBULO-ORALĂ PRIN PROCESUL ALVEOLAR INFERIOR LA NIVELUL INCISIVULUI LATERAL (SICHER).**

1. Mucoasa vestibulară;  
2. Gingia.

În consecință o infecție de la acești dinți poate evolua oral sau vestibular, dar în special vestibular datorită compactei externe vestibulare care este mai subțire decât compacta externă linguală.

**2. Premolarii și molarul 1**

Acești dinți prezintă rădăcinile lor, în mod frecvent, în relație apropiată cu lama vestibulară a procesului alveolar, dar pot avea și o poziție neutră, având în vedere faptul că la acest nivel procesul alveolar se lărgiște, deci o infecție de la acești dinți evoluează de obicei vestibular și mai rar oral (fig. 23).



**FIG. 23. SECȚIUNE VESTIBULO-ORALĂ PRIN PROCESUL ALVEOLAR INFERIOR LA NIVELUL PREMOLARULUI DOI (SICHER).**

1. Canalul mandibular.

### 3. Molarul al 2-lea și al 3-lea:

La acest nivel se constată o relație inversată, orală, în procesul alveolar, situație care este o regulă pentru ultimul molar (fig. 24).

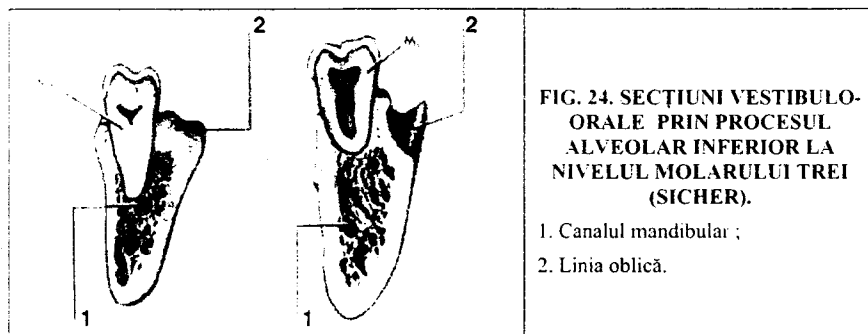


FIG. 24. SECȚIUNI VESTIBULO-ORALE PRIN PROCESUL ALVEOLAR INFERIOR LA NIVELUL MOLARULUI TREI (SICHER).

1. Canalul mandibular ;
2. Linia oblică.

Prezența pe fața externă a corpului mandibulei a *liniei oblice*, proeminentă, favorizează interpunerea unui strat osos gros între alveolele ultimilor doi molari și lama compactă externă vestibulară a procesului alveolar.

În consecință, infecțiile de la acești dinți evoluează oral, iar micile intervenții chirurgicale conservatoare de la acest nivel vor fi dificile.

Uneori alveola molarului trei este proiectată pe suprafața internă a mandibulei asemănător unui balcon, iar alteori poziția este atât de internă încât este situată aproape în totalitate în interiorul arcului alveolar mandibular.

Lama compactă internă a procesului alveolar este cea mai subțire la nivelul molarului 3 existând pericolul fracturării ei, cu lezarea nervului lingual în timpul extracțiilor acestui dinte. La acest nivel se găsește linia milohioidiană.

Relațiile liniei milohioidiene cu apexurile dinților depind de:

- a. înălțimea corpului mandibular;
- b. lungimea procesului alveolar;
- c. lungimea rădăcinilor dentare;
- d. dispoziția liniei milohioidiene (ascendentă posterior).

De obicei apexurile molarului 3 sunt situate sub creasta milohioidiană, ceea ce duce la difuziunea unei infecții de la acest dinte în regiunea submandibulară. Raporturi asemănătoare prezintă molarul al doilea, restul dinților având apexurile situate superior de această linie, în consecință, infecția difuzează în spațiul sublingual.

4. Distal de alveola molarului 3 se găsește *trigonul retromolar* care poate fi considerat ca limită posterioară a procesului alveolar mandibular, iar unghiul posterior al acestui triunghi se continuă posterior cu creasta temporală.

După pierderea ultimului molar, la acest nivel se formează o proeminență numită *tubercul piriform*.

5. Distantele medii (mm) dintre rădăcinile dentare și compactele alveolare :

	VESTIBULAR			LINGUAL		
	Cervical	1/3 medie	Apical	Cervical	1/3 medie	Apical
3.1	0.01	0.2	3.2	0.3	0.7	2.2
3.2	0.01	0.2	3.0	0.3	1.0	2.3
3.3	0.05	0.6	3.5	0.7	2.0	2.5
3.4	0.1	1.4	3.5	0.8	3.0	3.2
3.5	0.25	1.7	4.0	0.8	3.5	3.7
3.6 M	0.25	3.2	4.5	0.9	3.7	4.5
3.6 D	0.35	3.2	4.7	0.9	3.7	5
3.7 M	1.2	4.0	5.2	0.9	3.2	5
3.7 D	1.75	4.2	5.5	0.8	3.0	4.5
3.8 M	1.75	4.7	5.7	0.8	2.2	3.7
3.8 D	2.25	5.0	6.2	0.8	1.7	3.2
4.1	0.05	0.25	3.0	0.5	0.6	2.2
4.2	0.05	0.25	2.7	0.5	1.0	2.2
4.3	0.25	0.8	3.0	0.7	2.0	2.3
4.4	0.28	1.1	3.3	0.9	3.0	3.2
4.5	0.28	1.7	3.7	0.9	3.5	4.0
4.6 M	0.30	2.2	4.0	0.9	3.7	4.0
4.6 D	0.35	2.5	4.5	1.1	3.5	4.7
4.7 M	1.0	3.5	5.5	1.0	3.2	4.2
4.7 D	1.0	4.2	5.7	1.0	3.0	3.7
4.8 M	2.8	4.7	6.0	1.0	2.2	3.2
4.8 D	3.5	5	6.5	1.0	1.7	3.0

6. Grosimea medie a compactelor mandibulare în 1/3 apicală radiculară:

	VESTIBULARĂ	LINGUALĂ
3.1	1,7	2,8
3.2	2	2,7
3.3	2,1	2,6
3.4	2,2	2,5
3.5	2,3	2,4
3.6 M	2,7	2,2
3.6 D	2,7	2,0
3.7 M	3,0	1,7
3.7 D	3,0	1,7
3.8 M	3,2	1,7
3.8 D	3,2	1,5
4.1	1,7	3,0
4.2	1,8	2,9
4.3	1,9	2,8
4.4	2,0	2,7
4.5	2,1	2,6
4.6 M	2,4	2,3
4.6 D	2,5	2,1
4.7 M	2,7	2,0
4.7 D	3,0	1,9
4.8 M	3,1	1,8
4.8 D	3,1	1,7

### 2.3. ASPECTE DE MORFOLOGIE RADICULARĂ EXTERNĂ

#### 2.3.1. ASPECTE DE MORFOLOGIE RADICULARĂ EXTERNĂ PRIVIND DINȚII SUPERIORI

##### 1. INCISIVII

Rădăcinile lor devin progresiv mai înguste de la colet spre apex și sunt mai lungi decât coroanele.

##### a) Incisivul central:

Rădăcina acestui dinte este puțin mai lungă decât coroana, proporția rădăcină coroană fiind în medie 1,26:1.

##### Aspectul vestibular al rădăcinii:

Rădăcina incisivului central este mai groasă în treimea cervicală și se îngustează spre apex. Are forma de con și nu prezintă de obicei curbură apicală.

Acest dinte este singurul dintre dinții superiori a cărui rădăcină prezintă aproximativ aceeași grosime la colet (6,4 mm) atât în sens

mezio-distal cât și în sens vestibulo-oral. Ceilalți dinți superiori prezintă rădăcinile mai groase vestibulo-oral decât mezio-distal.

##### Aspectul oral al rădăcinii:

Rădăcina este convexă și este mai îngustă mezio-distal.

##### Aspectul proximal al rădăcinii:

Rădăcina este mai lată la colet și se îngustează progresiv spre un apex rotunjit.

Fața mezială a rădăcinii este turtită și prezintă un șanț longitudinal în treimea medie, situat în apropierea suprafeței palatinale radiculare.

Fața distală radiculară este convexă și nu prezintă șanțuri. Pe secțiune transversală, rădăcina are aspect de triunghi echilateral cu unghiuri rotunjite.

- Înălțimea medie coronară: 10,3 mm.
- Lungimea medie a rădăcinii: 13 mm.

Lungimea dintelui	Nr. canale principale	Curbură rădăcinii
- medie 23,3 mm - maximă 25,6 mm - minimă 21 mm	1 canal 100%	Dreaptă 92% Curbă distal 3% Curbă mezial 1% Curbă vestibular 3% Curbă oral 1%

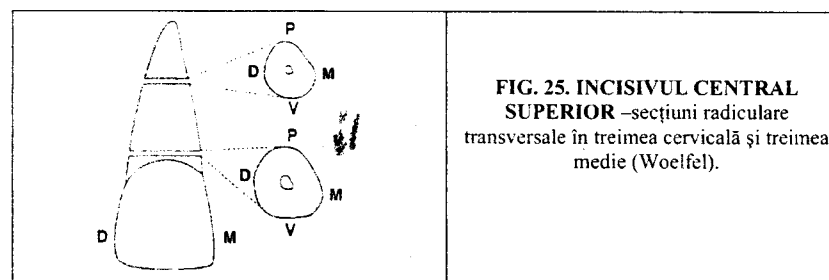


FIG. 25. INCISIVUL SUPERIOR –secțiuni radiculare transversale în treimea cervicală și treimea medie (Woelfel).

##### b) Incisivul lateral:

##### Aspectul vestibular al rădăcinii:

Rădăcina se îngustează în mod egal spre un apex rotunjit, înclinat în cele mai multe cazuri distal.

##### Aspectul oral al rădăcinii:

Rădăcina este mai îngustă decât vestibular.

##### Aspectul proximal al rădăcinii:

Rădăcina se îngustează spre apex, care devine plat și prezintă un șanț longitudinal pe mijlocul feței meziale. Conturul mezial este asemănător cu cel distal, dar suprafața radiculară distală este mai puțin convexă decât

cea mezială, care are un aspect mai degrabă turtit decât convex și nu prezintă șanț longitudinal.

Pe secțiune transversală rădăcina este ovalară, aplatizată mezio-distal.

- Înălțimea medie a coroanei: 9,6 mm.
- Lungimea medie a rădăcinii: 13 mm.

Lungimea dintelui	Nr. Canale principale	Curbura rădăcinii
- medie 22,6 mm - maximă 25 mm - minimă 20,3 mm	1 canal 100%	Dreaptă 35% Curbă distal 55% Curbă mezial 2% Curbă vestibular 3% Baionetă 5%

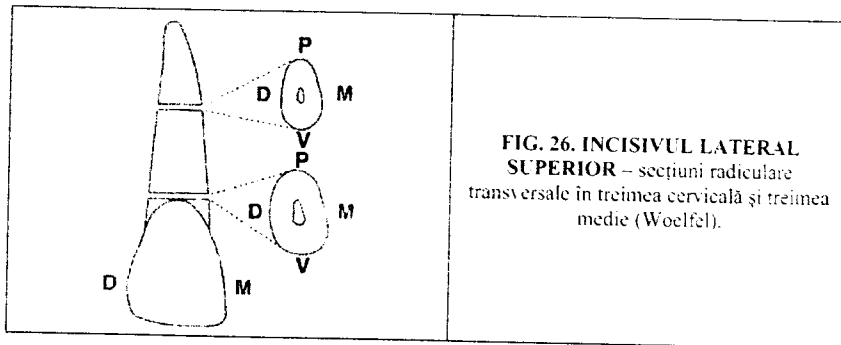


FIG. 26. INCISIVUL LATERAL SUPERIOR – secțiuni radiculare transversale în treimea cervicală și treimea medie (Woelfel).

## 2. CANINUL:

Rădăcina lui este lungă și conică. Treimea apicală este îngustă mezio-distal, frecvent curbată distal (38% după Woelfel), iar apexul este ascuțit. Este cea mai lungă rădăcină de pe arcada superioară.

Fața vestibulară radiculară este convexă.

Palatinal rădăcina este mai îngustă decât vestibular.

Conturul rădăcinii: ea este voluminoasă în sens vestibulo-oral în 1/3 cervicală și frecvent în 1/3 medie; de asemenea rădăcina este ușor convexă dinspre vestibular și mai convexă dinspre oral.

### Aspect proximal al rădăcinii:

Fața mezială prezintă un șanț vertical de la colet la apex (70% după Woelfel).

Fața distală prezintă de asemenea un șanț longitudinal care este mult mai accentuat decât cel de pe fața mezială (90% după Woelfel).

Pe secțiune transversală, rădăcina poate fi ovalară și aplatizată mezio-distal sau are aspect de triunghi isoscel.

- Înălțime medie a coroanei: 10,5 mm.
- Lungimea medie a rădăcinii: 15,5 mm.

Lungimea dintelui	Nr. canale principale	Curbura rădăcinii
- medie 26 mm - maximă 28,8 mm - minimă 23,2 mm	1 canal 100%	Dreaptă 50% Curbă distal 38% Curbă vestibular 6% Curbă oral 3% Baionetă 3%

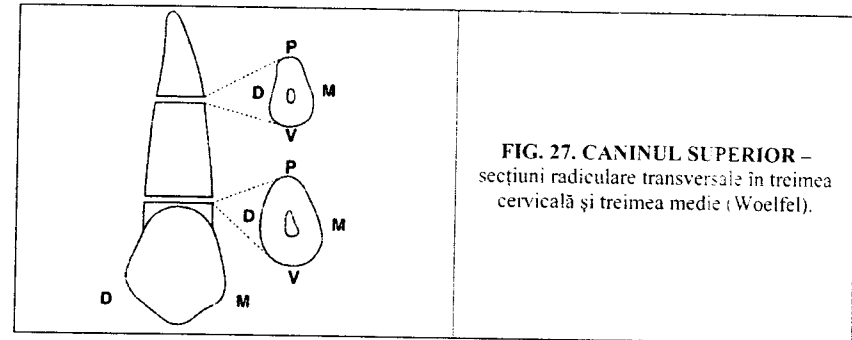


FIG. 27. CANINUL SUPERIOR – secțiuni radiculare transversale în treimea cervicală și treimea medie (Woelfel).

## 3. PREMOLARII:

### Aspectul vestibular al rădăcinilor premolarilor:

În general, premolarul 1 maxilar are 2 rădăcini: vestibulară și palatinală. Există și situații când rădăcinile formează un trunchi comun în treimea apicală (premolarul 1 superior de obicei are 2 rădăcini. 61% după Woelfel, față de premolarul 2 superior care frecvent prezintă o rădăcină). La premolarul 1 superior (cu 2 rădăcini) putem vedea tipul rădăcinii palatinale care poate fi dreaptă sau înclinată în direcții diferite față de rădăcina vestibulară.

Rădăcina premolarului 2 este mai lungă decât a premolarului 1 cu 0,6 mm (valoare medie) și este aproape dublă (ca lungime) față de coroană. Raportul dintre rădăcină și coroană este 1,8:1 fiind cel mai mare raport dintre toți dinții maxilari.

### Aspectul palatinal al rădăcinilor premolarilor:

Rădăcina palatinală a premolarului 1 superior este mai scurtă decât rădăcina vestibulară (cu  $\approx$  0,8 mm). Porțiunea apicală a rădăcinii palatinale poate fi înclinată mezial sau distal. Ambele rădăcini ale premolarului 1 și rădăcina premolarului 2 se subțiază spre vârf.

### Aspectul proximal al rădăcinilor premolarilor:

#### Conturul rădăcinii:

În cazul premolarului 1 cu 2 rădăcini, acestea sunt de obicei, relativ drepte exceptând înclinarea distală a apexului rădăcinii vestibulare care este destul de frecventă. Premolarii 2 au frecvent o singură rădăcină.

Santurile de pe suprafața rădăcinii:

Rădăcinile premolarilor, văzute dinspre mezial sau distal, prezintă adesea o depresiune care variază ca adâncime. Cunoașterea frecvenței cu care apar, localizarea și adâncimea acestora, ne poate ajuta clinic atunci când evaluăm suprafața rădăcinilor datorită prezenței depozitelor calcificate care contribuie la boala parodontală și când identificăm suprafețele cariate ale rădăcinilor.

Premolarul 1 este singurul premolar cu o depresiune evidentă pe fața mezială a coroanei care se continuă pe rădăcină (100%). Datorită acestui lucru acest dinte are de obicei două rădăcini, cu o bifurcație în treimea apicală a rădăcinii. Chiar și când premolarul 1 are doar o rădăcină, există o depresiune mezială pe aceasta. Pe suprafața distală, lângă colet, rădăcina este în general convexă sau plată, cu o depresiune mică sau fără nici o depresiune.

În treimea medie a porțiunii nebifurcate există o depresiune pe care o găsim și când P1 are două rădăcini și când P1 are doar o rădăcină. Această depresiune longitudinală este mai adâncă pe fața mezială decât pe fața distală.

Secțiunea transversală la nivelul coletului prezintă un aspect aplatizat mezio-distal.

- Înălțimea medie a coroanei: 7,3 – 7,7 mm.
- Lungimea medie a rădăcinii: 14 mm.

Premolarul 2 prezintă o depresiune longitudinală pe fața mezială a rădăcinii (78% cazuri) dar niciodată nu se întinde pe fața mezială a coroanei. Pe fața distală a rădăcinii există, de obicei, o depresiune longitudinală în treimea medie a rădăcinii, care este mai adâncă decât cea de pe fața mezială. Această caracteristică este exact opusă premolarului 1 superior care, de obicei, prezintă o depresiune mai adâncă pe fața mezială a rădăcinii decât pe fața distală.

Pe secțiune transversală cervicală, aspectul radicular este asemănător cu P1.

- Înălțimea medie a coroanei: 7,4 mm.
- Lungimea medie a rădăcinii: 14,6 mm.

Premolarul 1:

Lungimea dintelui	Nr. canale principale	Curbura rădăcinii		
		Vestibulară	Orală	1 răd.
- medie 21,3 mm	2 canale 86% 1 canal 9% 3 canale 5%	Dreaptă 30%	50%	40%
- maximă 23,8 mm		Curbă distal 14%	14%	38%
- minimă 18,8 mm		Curbă vestib.12%	26%	14%
		Curbă oral 40%	10%	8%
		Baionetă 4%	0%	0%

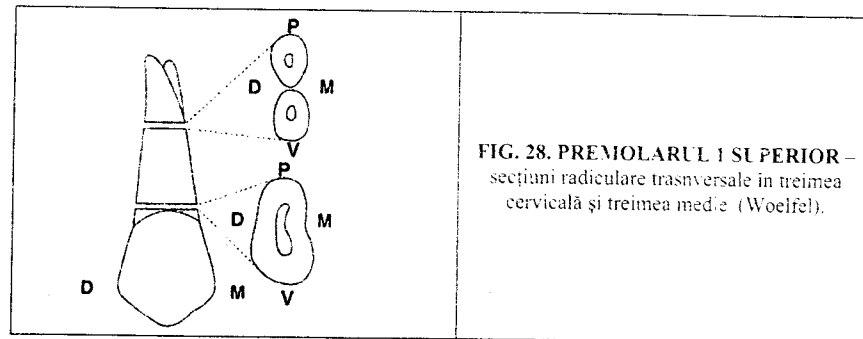


FIG. 28. PREMOLARUL 1 SU PERIOR – secțiuni radiculare trasversale în treimea cervicală și treimea medie (Woelfel).

Premolarul 2:

Lungimea dintelui	Nr. canale principale	Curbura rădăcinii
- medie 22 mm - maximă 23 mm - minimă 19 mm	1 canal 77%	Dreaptă 25%
	2 canale 22%	Curbă distal 40%
	3 canale 1%	Curbă medial 1%
		Curbă vestibular 13%
		Curbă oral 6%
		Baionetă 15%

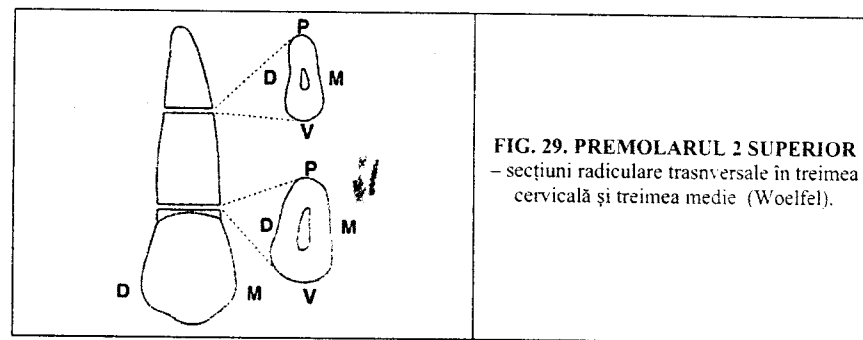


FIG. 29. PREMOLARUL 2 SUPERIOR – secțiuni radiculare trasversale în treimea cervicală și treimea medie (Woelfel).

**4. MOLARII:**

a) Rădăcinile molarilor de 6 și de 12 ani:

În mod normal fiecare molar prezintă 3 rădăcini:

- palatinală (cea mai lungă),
- mezio-vestibulară,
- disto-vestibulară (cea mai scurtă).

La nivelul liniei cervicale există o bază mai largă și nedivizată ce poartă numele de trunchi radicular (mai lung la molarul 2). Acest trunchi se împarte în trei părți (rădăcini): palatinală, mezio-vestibulară și disto-vestibulară. Zona de furcație este situată frecvent la joncțiunea dintre

treimea medie și treimea cervicală a rădăcinilor. Această zonă se numește trifurcație pentru că din trunchi ies trei rădăcini.

În dreptul rădăcinii vestibulare, distanța dintre zona de furcație și linia cervicală este mai mare la molarul 2 decât la molarul 1.

#### Aspect vestibulo-oral al rădăcinilor:

##### Molarul 1:

Sunt multe variații în ceea ce privește forma rădăcinilor.

La molarul 1, rădăcinile mezo-vestibulară și disto-vestibulară sunt adesea, bine separate și în așa fel înclinate încât arată ca mânerul unui clește. Acest lucru este în contrast cu aspectul rădăcinilor molarului 2 care se apropie, fiind aproape paralele și cu rădăcinile molarului 3 care sunt mai scurte și adesea fuzionează.

La molarul 1, rădăcinile mezo-vestibulară și disto-vestibulară sunt frecvent curbate spre distal. La molarul 1, curbura treimii apicale a rădăcinii mezo-vestibulare poate fi suficientă pentru a plasa apexul acestei rădăcini distal de linia șanțului vestibular de pe coroană.

Rădăcinile au aproximativ aceeași lungime ( $\pm 1,5$  mm), de obicei rădăcina mezo-vestibulară este cu aproape 0,75 mm mai lungă decât rădăcina disto-vestibulară și cu 0,75 mm mai scurtă decât rădăcina palatinală (după Woelfel). Ambele rădăcini vestibulare devin ascuțite spre vârf, apexul rădăcinii mezo-vestibulare fiind de obicei mai rotunjit. Caracteristic este faptul că diametrul, pe secțiune, în treimea medie a celor două rădăcini vestibulare este aproximativ egal cu diametrul, pe secțiune, al coroanei.

##### Molarul 2:

Rădăcinile sunt mai puțin curbate și mai apropiate decât ale molarului 1. La molarul 2, rădăcinile mezo-vestibulară și disto-vestibulară sunt mai puțin curbe decât ale molarului 1; sunt mai mult paralele între ele, ambele curbându-se spre distal în treimea apicală (nu întotdeauna).

Într-un studiu din Japonia referitor la forma rădăcinilor, realizat pe un număr de 3370 molari 2, 50% aveau 3 rădăcini, 49% erau egal împărțite între 1 rădăcină și 2 rădăcini, iar 1% aveau 4 rădăcini. În 75% din cazurile cu 3 rădăcini, acestea erau complet separate. Tendința de a fuziona era mai mare la rădăcinile dinților extrași de la femei. Rădăcina palatinală era situată în mijloc la dinții cu 3 rădăcini.

#### Aspect proximal al rădăcinilor:

##### Molarul 1:

La molarul 1, dinspre mezial, rădăcina mezo-vestibulară este mai lată în sens vestibulo-oral și mai scurtă decât rădăcina palatinală. Este lată (două treimi din dimensiunea vestibulo-orală) acoperind rădăcina disto-vestibulară. Apexul rădăcinii mezo-vestibulare este în linie cu

vârful cuspidului mezo-vestibular, pe când suprafața vestibulară (mai convexă) a acestei rădăcini adesea depășește puțin fața vestibulară a coroanei.

Suprafața palatinală a rădăcinii mezo-vestibulare este, în general, mai convexă și în treimea apicală se curbează brusc spre vestibular.

Suprafața mezială a rădăcinii mezo-vestibulare are un șanț longitudinal (și, deși nu se poate vedea, această rădăcină poate avea 2 canale: mezo-vestibular și mezo-palatinal).

Rădăcina palatinală este cea mai lungă dintre cele 3 rădăcini ale molarului 1, având formă de "banană", extinzându-se mult în afara feței palatinale a coroanei. Acest lucru ne poate ajuta pentru a deosebi molarul 1 de molarul 2. Această rădăcină este îngustată apical și, de obicei, este curbată vestibulo-oral, suprafața vestibulară fiind concavă. Are doar un singur canal (de obicei).

Văzut dinspre distal, molarul 1 superior are rădăcina disto-vestibulară mai scurtă și mai îngustă decât rădăcina mezo-vestibulară. Nu este atât de extinsă spre vestibular, iar apexul este mult mai drept decât cel al rădăcinii mezo-vestibulare. Suprafața distală a rădăcinii disto-vestibulare este convexă, fără șanț longitudinal. Are un singur canal (de obicei).

La nivelul apexurilor, există orificii mici prin care trec vasele de sânge și nervii.

Pe secțiuni transversale, rădăcina palatinală de aspect ovalar, apare aplatizată vestibulo-oral, iar rădăcinile vestibulare sunt aplatizate în sens mezo-distal și prezintă, de asemenea, un aspect ovalar.

- Înălțimea medie a coroanei: 7,7 mm.
- Lungimea medie a rădăcinii: MV-12,8; DV-12,4; P-13,3 mm.

##### Molarul 2:

La molarul 2 rădăcinile sunt mai apropiate decât la molarul 1 (văzute din orice parte). Rădăcina palatinală e mai dreaptă decât a molarului 1 și, de obicei nu depășește fața palatinală a coroanei (se înscrie în perimetrul coroanei), dar mai există și excepții.

Văzute dinspre proximal, rădăcinile molarului 2 nu depășesc limitele coronare față de cele ale molarului 1.

Rădăcina mezo-vestibulară a molarului 2 foarte rar se poate întinde vestibular în afara suprafeței vestibulare a coroanei. Dinspre distal apexul rădăcinii palatinale a molarului 2 este, adesea, în linie cu vârful cuspidului disto-palatinal. Rădăcina mezo-vestibulară, care este mai lungă și mai lată decât rădăcina disto-vestibulară, poate fi văzută înapoia rădăcinii disto-vestibulare (dacă dintele este privit dinspre distal). În general, prezintă 3 rădăcini și 3 canale, dar rădăcina mezo-vestibulară poate prezenta 2 canale (15-17%). Aspectul secțiunilor transversale

radiculare este asemănător cu cel al molarului 1.

- Înălțime medie a coroanei: 7,2 mm.
- Lungimea medie rădăcinii: MV-12,8; DV-12,1; P-13,5mm.

**Caracteristicile rădăcinilor M1:**

Lungimea dintelui	MV	DV	P	Nr. canale principale
- medie (mm)	20,5	20,1	21,0	Trei 47%
- maximă (mm)	22,4	21,9	23,7	Patru 50%
- minimă (mm)	18,6	18,3	18,3	Cinci 3%

Curbura rădăcinii			
	P	MV	DV
Dreaptă	40%	20%	55%
Curbă distal	0%	78%	15%
Curbă mezial	5%	0%	20%
Curbă vestibular	55%	0%	0%
Baionetă	0%	2%	10%

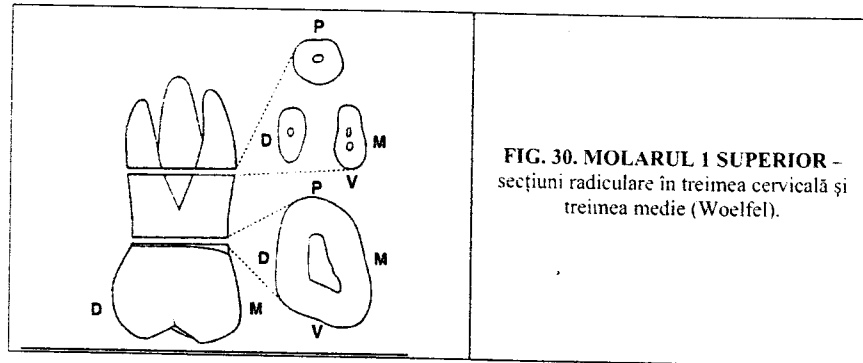


FIG. 30. MOLARUL 1 SUPERIOR - secțiuni radiculare în treimea cervicală și treimea medie (Woelfel).

**Caracteristicile rădăcinilor M2:**

Lungimea dintelui	MV	DV	P	Nr. canale principale
- medie (mm)	20,0	19,3	20,7	Trei 45%
- maximă (mm)	21,8	21,2	22,5	Patru 55%
- minimă (mm)	18,2	17,4	18,9	

Curbura rădăcinii			
	P	MV	DV
Dreaptă	65%	30%	65%
Curbă distal	0%	65%	5%
Curbă mezial	0%	0%	25%
Curbă vestibular	35%	5%	5%

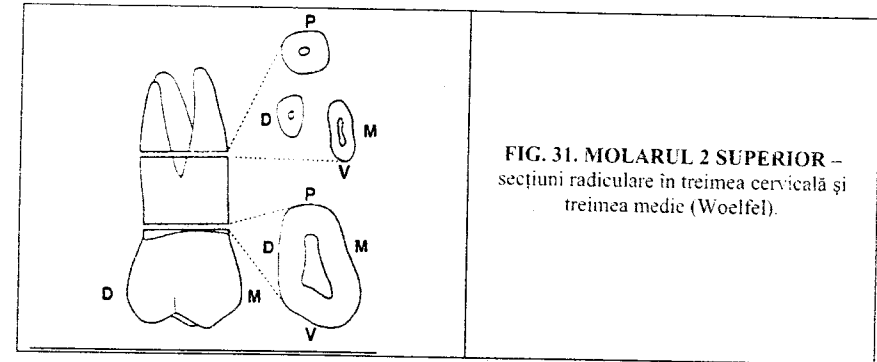


FIG. 31. MOLARUL 2 SUPERIOR - secțiuni radiculare în treimea cervicală și treimea medie (Woelfel).

b) Rădăcinile molarului de minte:

Acest dinte prezintă 3 rădăcini: mezio-vestibulară, disto-vestibulară și palatinală care pot fi separate asemănător molarilor 1 și 2, dar de cele mai multe ori sunt sudate aproape pe toată lungimea, cu bifurcații la mică distanță de apexuri. Aceasta arată un trunchi radicular lung. Frecvent aceste rădăcini sunt sudate în totalitate de la colet până la apex.

Rădăcinile sunt mai scurte decât ale primilor doi molari cu 2-2,5 mm, deseori sunt foarte curbe, iar majoritatea se curbează în treimea apicală spre distal.

Mulți molari de minte nu se formează sau nu se dezvoltă niciodată, circa 20% din populație nu prezintă unul sau mai mulți molari 3.

Uzual acești dinți prezintă 3 canale; canalele lor fiind mai largi decât la ceilalți molari datorită faptului că ei se dezvoltă mai târziu, fiind cu 9-11 ani biologic mai tineri decât primii molari.

Acești dinți pot prezenta următoarele variante privind rădăcinile; unică cu un canal radicular larg, bifidă cu 2 canale radiculare, trifidă cu 3 canale radiculare, 4-5 rădăcini cu tot atâtea canale radiculare.

- Dimensiuni medii:
- înălțimea medie a coroanei 6-6,5 mm;
  - lungimea medie radiculară 10-12 mm;
  - lungimea medie a dintelui 16-18,5 mm.

**2.3.2. ASPECTE DE MORFOLOGIE RADICULARĂ EXTERNĂ PRIVIND DINȚII INFERIORI**

**1. INCISIVII:**

Rădăcinile văzute dinspre vestibular:

Au formă de lumânare (devin din ce în ce mai subțiri) de la linia cervicală spre apex. Sunt mai late vestibulo-lingual decât mezio-distal. Se

pot curba în treimea apicală; când se curbează, o fac de obicei spre distal. Sunt mai lungi decât coroanele.

**Rădăcinile văzute dinspre proximal:**

Sunt mai late cervical și se subțiază spre apex. Au o depresiune longitudinală în treimea medie a suprafeței meziale a rădăcinii; prezintă de asemenea o depresiune (șanț) pe fața distală.

**a) Incisivul central :**

**Dinspre vestibular** rădăcinile sunt foarte înguste mezo-distal, dar late vestibulo-lingual (ca o panglică), și se subțiază uniform de ambele părți dinspre linia cervicală spre apex. Extremitatea apicală se poate curba ușor spre distal.

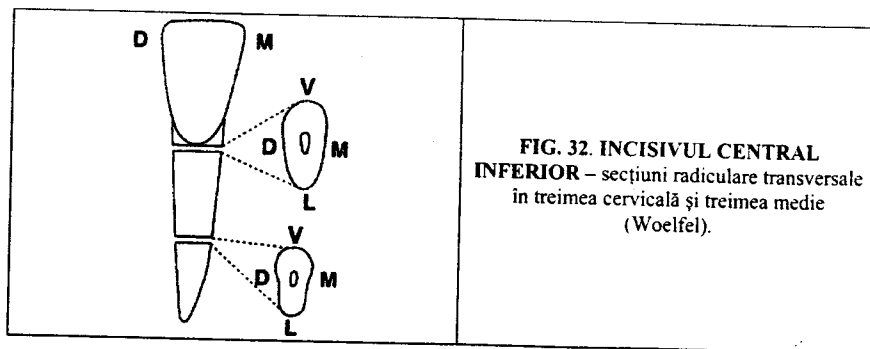
**Aspectul radicular dinspre lingual:**

Ca și la ceilalți incisivi, rădăcina este ușor mai îngustă pe fața linguală decât pe fața vestibulară. Prezintă șanțuri longitudinale pe ambele fețe ale rădăcinii, spre deosebire de rădăcinile incisivilor maxilari, care au în mod normal depresiuni pe fața mezială a rădăcinii.

**Aspectul radicular dinspre proximal:**

Conturul rădăcinii dinspre proximal: fețele vestibulară și linguală sunt aproape drepte de la linia cervicală până în treimea mijlocie, apoi rădăcina se subțiază spre apex, pe axul său lung. Porțiunea cervicală a rădăcinii este cu 2 mm mai lată vestibulo-lingual decât mezo-distal. Rădăcinile sunt în mod vizibil mai late decât la incisivii maxilari – trăsătură caracteristică. Depresiunile de pe fețele proximale ale rădăcinii : există un șanț în treimea medie a fețelor mezială și distală, cel distal fiind mai pronunțat. Pe secțiune transversală, rădăcina acestui dinte este ovalară și aplatizată mezo-distal.

- Înălțime medie a coroanei: 10 mm.
- Lungimea medie rădăcinii: 12,5 mm.



**FIG. 32. INCISIVUL CENTRAL INFERIOR** – secțiuni radiculare transversale în treimea cervicală și treimea medie (Woelfel).

**b) Incisivul lateral :**

**Aspectul radicular dinspre-vestibular** – rădăcina este foarte subțire

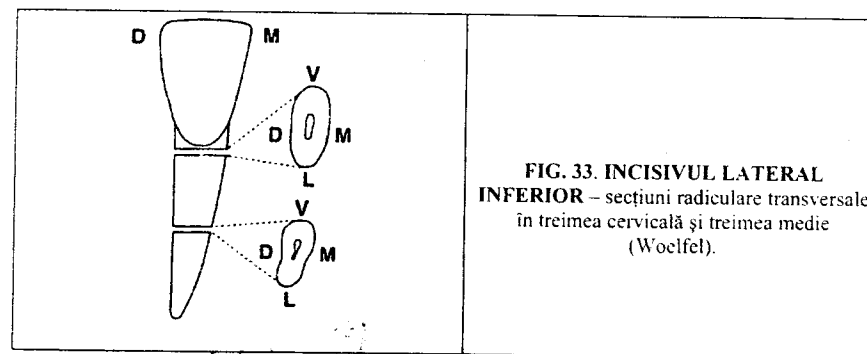
mezo-distal și se subțiază treptat de la linia cervicală spre apex, care poate fi ușor curbat spre distal.

**Aspectul radicular dinspre lingual:** fața linguală a rădăcinii e convexă, netedă și mai îngustă decât fața vestibulară. Uneori șanțurile longitudinale de pe fețele proximale pot fi văzute dinspre lingual.

**Conturul proximal și șanțurile:** conturul rădăcinii este aproape drept de la linia cervicală până în treimea medie, apoi se subțiază. Există un șanț longitudinal pe fața mezială, superficial; șanțul de pe fața distală e ușor mai pronunțat.

**Pe secțiune transversală,** rădăcina acestui dinte este ovalară și aplatizată mezo-distal.

- Înălțime medie a coroanei: 8,6 mm.
- Lungimea medie a rădăcinii: 13 mm.



**FIG. 33. INCISIVUL LATERAL INFERIOR** – secțiuni radiculare transversale în treimea cervicală și treimea medie (Woelfel).

**Caracteristicile incisivilor: (IC-central; IL-lateral)**

Lungimea dintelui (mm): IC	Nr. canale principale	Curbură rădăcinii
- medie 22,5 - maximă 24,5 - minimă 20,5	1 canal 79% 2 canale 21%	Dreaptă 80% Curbă distal 10% Curbă vestibular 10 %

Lungimea dintelui (mm): IL	Nr. canale principale	Curbură rădăcinii
- medie 21,6 - maximă 23,2 - minimă 20	1 canal 72% 2 canale 28%	Dreaptă 74% Curbă distal 20% Curbă vestibular 6%



## 2. CANINUL :

Caninii mandibulari se disting față de cei maxilari prin: rădăcini mai drepte și mai scurte, cu apexul mai teșit, nu sunt atât de angulate în treimea apicală ca și superiorii.

Fața vestibulară a rădăcinii: rădăcina e convexă și se subțiază apical spre un apex oarecum teșit. Vârful rădăcinii este mai frecvent drept decât curbat spre mezial sau distal.

*Într-un studiu pe 100 de canini mandibulari, dr. Woelfel a observat că 45 de dinți au avut rădăcina absolut dreaptă, 29 aveau treimea apicală înclinată spre mezial, iar 26 aveau treimea apicală ușor curbată spre distal; din această cauză în cazul caninilor mandibulari curbura rădăcinii nu trebuie folosită pentru a deosebi caninul de partea dreaptă de cel de partea stângă.*

Aspectul radicular dinspre lingual: rădăcina este convexă. Ca și la incisivi, rădăcina e mai îngustă pe fața linguală pe toată lungimea sa și din această cauză putem vedea de obicei șanțurile longitudinale de pe fețele mezială și distală dinspre această față.

Aspectul radicular dinspre proximal: rădăcinile prezintă șanțuri longitudinale distincte pe fețele proximale, cel de pe fața distală fiind mai adânc decât cel de pe fața mezială.

Există posibilitatea ca rădăcina să se bifurce într-o rădăcină vestibulară și una linguală, situație destul de rar întâlnită (ceea ce face ca apariția sa să fie interesantă), dar nu atât de rar încât să fie considerată excepțională. În acest caz, rădăcinile sunt separate de șanțuri proximale foarte adânci.

Pe secțiune transversală, rădăcinile sunt mai late vestibulolingual decât meziodistal în treimea cervicală. au aspect ovalar și sunt aplatizate mezio-distal.

- Înălțime medie a coroanei: 9,3 mm.
- Lungimea medie rădăcinii: 16 mm.

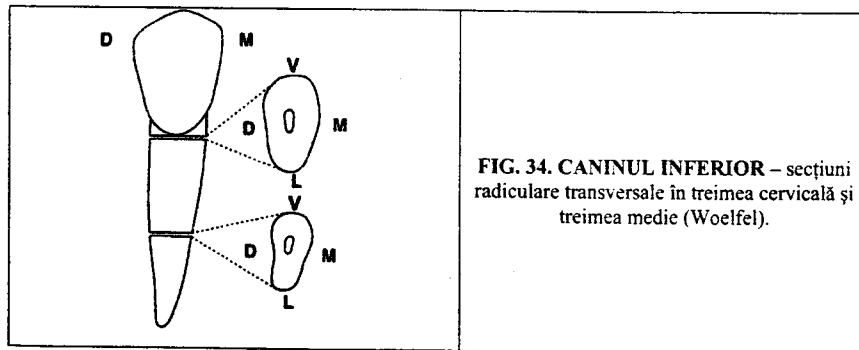


FIG. 34. CANINUL INFERIOR – secțiuni radiculare transversale în treimea cervicală și treimea medie (Woelfel).

## Caracteristicile caninului :

Lungimea dintelui (mm)	Nr. canale principale	Curbura rădăcinii
- medie 25,3 - maximă 27,8 - minimă 22,8	1 canal 96 % 2 canale 4%	Dreaptă 80 % Curbă vestibular 5% Curbă distal 15%

## 3. PREMOLARII :

Aspectul dinspre vestibular al rădăcinilor premolarilor mandibulari: rădăcinile se subțiază treptat spre apex, sunt în mod vizibil mai teșite la premolarii 2 decât la premolarii 1. Ca și la majoritatea rădăcinilor există tendința ca treimea apicală a rădăcinii să fie înclinată spre distal, situație întâlnită la 58% din premolarii 1 și 62% din premolarii 2; tendința de înclinare spre mezial este întâlnită la 23% din premolarii 1 și la 17% din premolarii 2.

Forma rădăcinii premolarilor 2 (în ambele tipuri, cu 2 cuspidi și cu 3 cuspidi): rădăcina este cu 0,2 mm mai lată meziodistal și mai lungă decât cea a premolarului 1. Rădăcina este aproape de două ori mai lungă decât coroana, cu un raport rădăcină: coroană de 1,80:1.

Aspectul radicular dinspre lingual: rădăcina premolarului 2 este mai subțire și ușor mai lungă decât cea a premolarului 1 (în medie cu 0,3 mm mai lungă).

Aspectul radicular dinspre proximal:

Premolarul 1: deseori conturul fețelor vestibulară și linguală este aproape drept în treimea cervicală, sau chiar în jumătatea cervicală, iar apoi se subțiază apical spre un vârf teșit. Ocazional poate avea rădăcina bifurcată în zona apicală, într-o porțiune vestibulară și una linguală și excepțional poate avea două rădăcini vestibulare și una linguală.

Premolarul 2 : rădăcina de asemenea se subțiază apical, cu îngustarea minimă în treimea cervicală. Rareori se bifurcă, într-o rădăcină mezială și una distală.

Șanțurile de pe fețele proximale radiculare:

Premolarul 1: prezintă un șanț longitudinal superficial în treimea apicală și medie a feței meziale, întâlnit la aproximativ 45% din dinți. Este mai probabil să aibă un șanț longitudinal pe fața distală (86% din dinți). Comparând adâncimile șanțurilor de pe fețele mezială și distală la acest dinte, acestea nu sunt o bază sigură pentru a diferenția dinții de partea stângă de cei de partea dreaptă.

Premolarul 2: este mai puțin probabil să aibă un șanț longitudinal pe fața

mezială. situație întâlnită doar la 19% din cazuri. Este mai probabil să aibă un șanț în treimea mijlocie a feței distale (73% din dinți), unde este de obicei detectabil, de aceea fața distală este cel mai frecvent concavă. Deosebirea netă dintre fețele mezială și distală ne poate ajuta să diferențiem dinții de partea dreaptă de cei de partea stângă.

Secțiunea transversală la nivel cervical este ovală, cu diametrul mai mare vestibulo-lingual, atât pentru premolarul 1, cât și pentru premolarul 2. Premolarul 2 cu trei cuspidi prezintă pe secțiune porțiunea linguală mai lată decât tipul cu doi cuspidi.

### Caracteristicile premolarilor :

#### Premolarul 1:

Lungimea dintelui (mm)	Nr. canale principale	Curbură rădăcinii
- medie 22,2 - maximă 24,4 - minimă 20	1 canal 76 % 2 canale 24%	Dreaptă 50 % Curbă distal 38% Curbă vestibular 5% Curbă oral 7%

- Înălțimea medie a coroanei: 8,5 mm.
- Lungimea medie a rădăcinii: 13,7 mm.

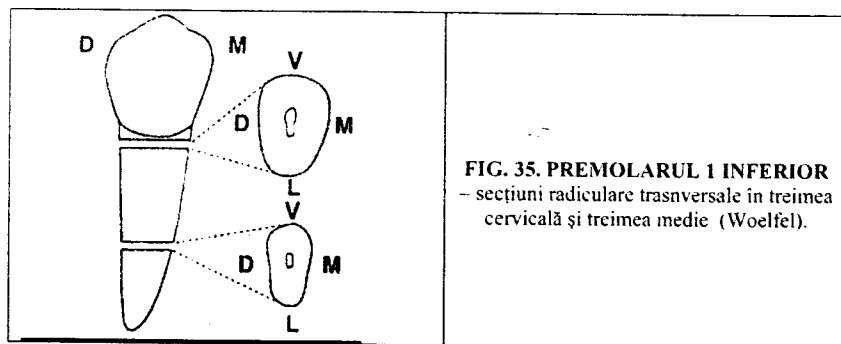


FIG. 35. PREMOLARUL 1 INFERIOR – secțiuni radiculare trasversale în treimea cervicală și treimea medie (Woelfel).

#### Premolarul 2:

Lungimea dintelui (mm)	Nr. canale principale	Curbură rădăcinii
- medie 22,4 - maximă 24,7 - minimă 20,1	1 canal 90 % 2 canale 10%	Dreaptă 45 % Curbă distal 40% Curbă vestibular 10% Curbă oral 5%

- Înălțimea medie a coroanei: 8,4 mm.
- Lungimea medie a rădăcinii: 14 mm.

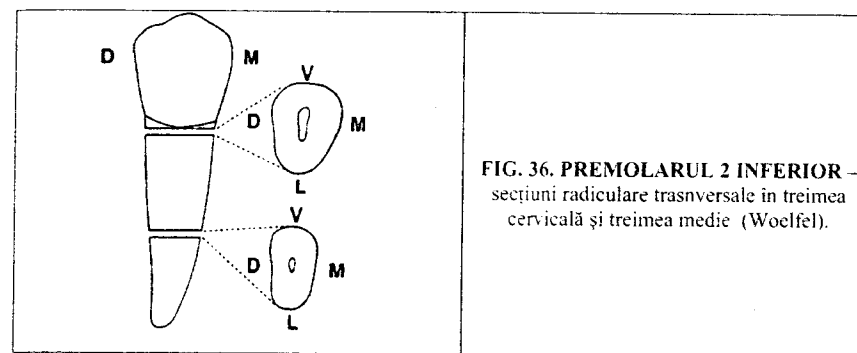


FIG. 36. PREMOLARUL 2 INFERIOR – secțiuni radiculare trasversale în treimea cervicală și treimea medie (Woelfel).

### 4. MOLARI:

Trăsături caracteristice ce diferențiază molarii mandibulari de cei maxilari: prezintă doar două rădăcini, mezială și distală, cea mezială fiind în medie cu 1 mm mai lungă decât cea distală. Bifurcația radiculară este de obicei aproape de linia cervicală, făcând ca trunchiul radicular să fie mai scurt decât la molarii superiori, în special în cazul primilor molari. Rădăcinile molarilor secunzi sunt la fel de lungi, dar mai puțin late vestibulo-lingual decât ale molarilor de 6 ani și mai puțin divergente apical, aproape paralele, mai "adunate". Trunchiul radicular este ușor mai lung la molarii secunzi.

Privind numărul rădăcinilor, Woelfel afirmă :

- molarul 1 : 93,1% - 2 rădăcini ; 5,2% - 3 rădăcini ; 1,7% - 1 rădăcină (rădăcini fuzionate);
- molarul 2 : 96% - 2 rădăcini ; 2% - 3 rădăcini ; 2% - 1 rădăcină (rădăcini fuzionate);
- molarul 3 : 65% - 2 rădăcini ; 25% - 1 rădăcină ; 8% - 3 rădăcini ; 2% - 4 rădăcini.

#### a) caracteristicile molarilor 1 și 2 :

##### Aspectul radicular dinspre vestibular al molarilor de 6 și 12 ani:

Rădăcinile mezială și distală ale molarilor unu și doi mandibulari au aproximativ aceeași lungime; în cazul molarului unu, rădăcina mezială este în medie cu 1 mm mai lungă decât cea distală. Amândouă rădăcinile sunt aproape de două ori mai lungi decât coroana, raportul rădăcină: coroană este de 1,83:1 pentru molarul unu, cel mai mare dintre toți dinții inferiori. Bifurcația radiculară a molarului unu este aproape de linia cervicală, și deci trunchiul radicular este relativ scurt (mai scurt decât la

molarul doi). Ambii molari prezintă un șanț la nivelul trunchiului radicular, ce unește linia cervicală cu bifurcația radiculară.

Molarul 1 prezintă, de obicei, 2 rădăcini și 3 canale radiculare. Rădăcinile sunt mai larg distanțate între ele. Curbura feței meziale a rădăcinii meziale se poate extinde pe fața mezială a coroanei dintelui. Dinspre vestibular este posibil să se vadă fața distală a rădăcinii meziale datorită modului în care rădăcina este răsucită la nivelul trunchiului. Rădăcina distală este mai dreaptă decât cea mezială și poate avea apexul mai ascuțit. Curbura și direcția rădăcinilor este de așa manieră încât apexul rădăcinii meziale poate fi pe aceeași linie cu șanțul meziostomian coronar, iar apexul rădăcinii distale adesea se situează distal de fața distală a coroanei. Molarul 2 prezintă, de obicei, 2 rădăcini și 3 canale radiculare. Rădăcinile se subțiază apical, ambele sunt mai ascuțite decât cele ale molarului unu. Adesea apexul ambelor rădăcini este orientat spre linia mediană a dintelui. Ambele se pot curba spre distal. Cea mezială este ușor mai lungă decât cea distală, în medie cu 0,9 mm.

Variații radiculare: în unele cazuri rădăcinile pot fi curbate extrem de mult spre distal, situație denumită flexiune. Molarul unu prezintă adesea o creastă de cement ce unește cele două rădăcini la nivelul bifurcației în sens mezo-distal. Ocazional, rădăcina mezială este bifurcată într-o rădăcină mezo-vestibulară și una mezo-linguală, astfel molarul unu având trei rădăcini; această situație este întâlnită la eschimoși într-un procent de 10-20%. O situație excepțională o reprezintă existența unei a treia rădăcini, vestibulară, mică, subțire, pedunculată.

Aspectul rădăcinilor dinspre lingual: în cazul molarului 1, trunchiul radicular este mai lung pe fața linguală decât pe cea vestibulară deoarece linia cervicală este situată mai spre ocluzal pe această față. Trunchiul radicular prezintă, ca și pe fața vestibulară, un șanț ce unește linia cervicală cu bifurcația radiculară. Rădăcinile sunt mai înguste pe fața linguală decât vestibulară. Dinspre lingual este deseori posibil să se vadă fața mezială a rădăcinii meziale datorită felului în care este răsucită la nivelul trunchiului radicular; uneori se poate vedea și fața distală a rădăcinii distale din cauza subțierii rădăcinii spre lingual.

Observație: smalțul de pe fețele vestibulară și linguală ale coroanei se poate extinde la nivelul bifurcației radiculare, împiedicând atașarea normală a țesuturilor de acoperire și putând direcționa boala parodontală spre zona furcației.

Aspectul rădăcinilor dinspre proximal: rădăcina mezială este mai lată și are de obicei două canale. Dinspre mezial maschează rădăcina

distală, fiind lată vestibulo-lingual în cazul molarului 1; la molarul 2 este mai puțin lată vestibulo-lingual, mai îngustă în treimea cervicală și mai ascuțită la apex, spre deosebire de molarul 1, care prezintă un apex teșit. De obicei există un șanț adânc pe fața mezială a acestei rădăcini, care se întinde de la linia cervicală la apex, indicând probabilitatea existenței a două canale radiculare în această rădăcina lată: un canal vestibular și unul lingual. Uneori această rădăcină este împărțită într-o rădăcină vestibulară și una linguală. Șanțurile de la nivelul furcației sunt adesea mai adânci decât acelea de pe suprafața externă a rădăcinilor.

Rădăcina distală nu este chiar atât de lată vestibulo-lingual, nici atât de lungă ca rădăcina mezială și este mai ascuțită la apex. La unii dinți fața distală a acestei rădăcini e convexă, la alții poate exista un șanț longitudinal superficial: acest șanț poate indica prezența a două canale, nu a unui singur, cum se întâlnește de obicei la această rădăcină.

Acești dinți prezintă pe secțiuni transversale radiculare, în 1/3 medie, aspect ovalar, rădăcinile fiind aplatizate în sens mezo-distal. Rădăcinile nu se separă imediat sub linia coletului, ci pornesc dintr-un trunchi radicular comun de circa 4-5 mm înălțime, situație care prezintă un interes deosebit în extracțiile cu separație radiculară.

Observație: localizarea furcațiilor, precum și a șanțurilor verticale și a concavităților este importantă. Aceste zone concave ale rădăcinilor sunt predispuse la acumularea depozitelor tartrice. Îndepărtarea acestor depozite devine în timp destul de dificilă. Furcația cu cât este situată mai coronar, cu atât este mai probabil să fie implicată în boala parodontală, dar este și mai ușor de tratat prin tratament parodontal tradițional. Cu cât este situată mai apical, cu atât tratamentul devine mai complex.

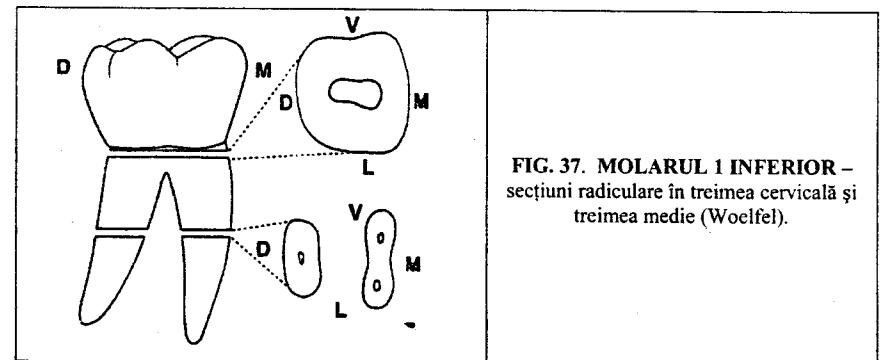


FIG. 37. MOLARUL 1 INFERIOR – secțiuni radiculare în treimea cervicală și treimea medie (Woelfel).

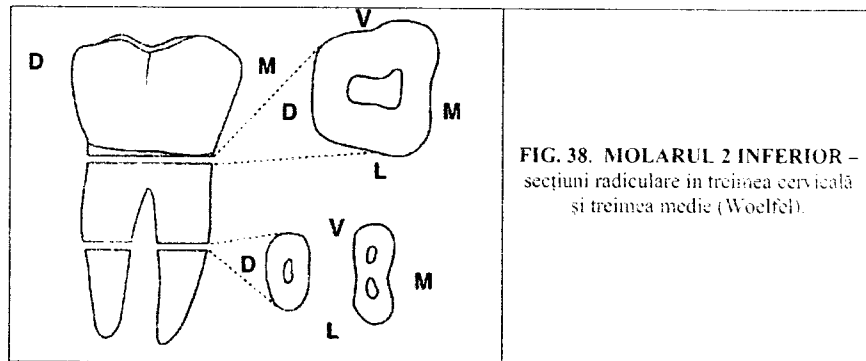


FIG. 38. MOLARUL 2 INFERIOR - secțiuni radiculare în treimea cervicală și treimea medie (Woelfel).

### b) Caracteristicile molarului 3:

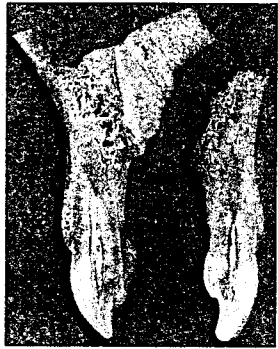Rădăcinile molarului trei mandibular sunt scurte și fuzionate. Ca și în cazul molarilor unu și doi, molarul trei prezintă două rădăcini, mezială și distală, dar adesea acestea sunt fuzionate; dacă rădăcinile sunt separate trunchiul radicular este lung. Apexul lor este de obicei mai ascuțit decât al molarilor 1 și 2. Pot avea una sau mai multe rădăcini.

Rădăcinile pot fi curbate foarte mult spre distal (mult mai curbate decât ale molarilor unu și doi). Rădăcinile sunt în mod normal semnificativ mai scurte decât ale molarului 2, în medie cu peste 2 mm. Rădăcinile sunt doar o dată și jumătate mai mari față de coroană, iar raportul rădăcină: coroană este în mod evident diferit față de molarii unu și doi - 1,6:1 față de 1,8:1. Rădăcinile variază considerabil ca formă, putând prezenta chiar și 7 rădăcini și tot atâtea canale radiculare. Obișnuit, prezintă 2 rădăcini.

-Înălțimea medie a coroanei: molarul unu - 7,7 mm; molarul doi - 7,2 mm; molarul trei - 7 mm.

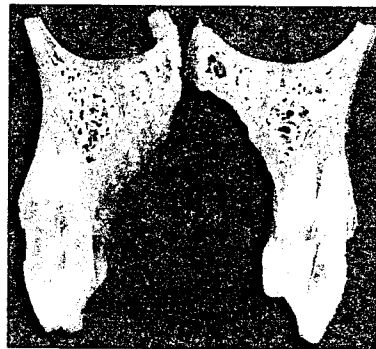
### Caracteristicile molarilor (în mm):

	Molar unu		Molar doi		Molar trei	
Lungimea medie a răd. M	13,3		13,8		10,5	
Lungimea medie a răd. D	13,2		13,7		9,5	
Lungimea medie a dintelui	M: 21	D: 20,9	M: 21	D: 20,9	M: 17,5	D: 16,5
Lungimea maximă a dintelui	M: 22,8	D: 22,6	M: 22,8	D: 22,6	M: 19	D: 18
Lungimea minimă a dintelui	M: 19,2	D: 19,2	M: 19,2	D: 19,2	M: 16	D: 15
Număr canale principale	Mezial	Distal	Mezial	Distal	Mezial	Distal
	2 canale 100%	1 canal 70%	1 canal 16%	1 canal 93%	1 canal 20%	1 canal 60%
Curbura rădăcinii		2 canale 30%	2 canale 84%	2 canale 7%	2 canale 70%	2 canale 40%
					3 canale 10%	
	Mezială	Distală	Mezială	Distală	Mezială	Distală
	Dreaptă 15%	Dreaptă 76%	Dreaptă 30%	Dreaptă 66%	Dreaptă 10%	Dreaptă 50%
	Curbă distal 22%		Curbă distal 20%		Curbă distal 40%	
		Curbă distal 70%	Curbă mezial 10%		Curbă distal 80%	
	Curbă mezial 2%		Curbă vestibular 4%		Curbă mezial 10%	

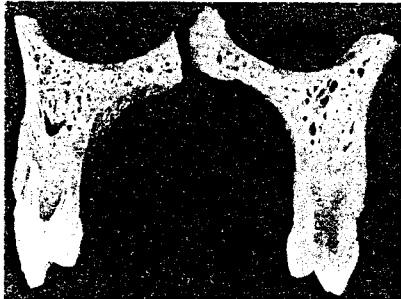


1.1

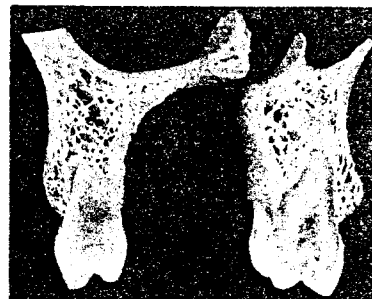1.2



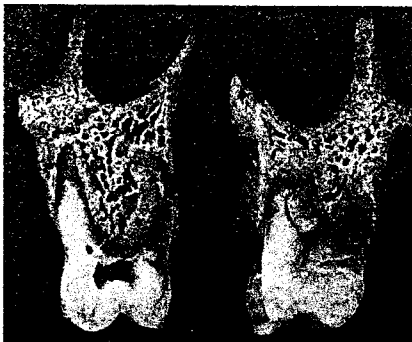2.3



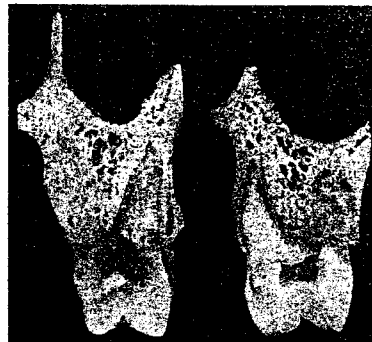
2.4



2.5

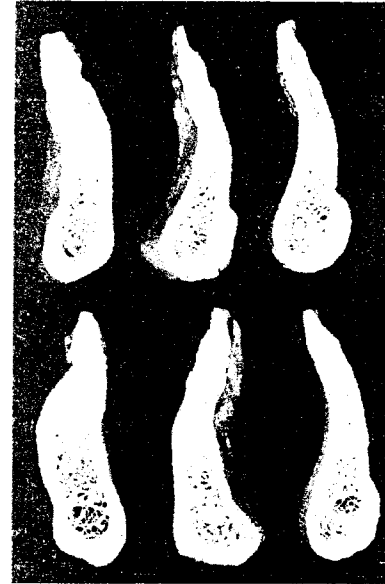


2.6

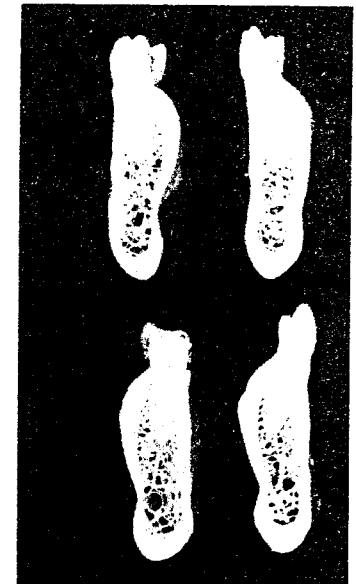


2.7

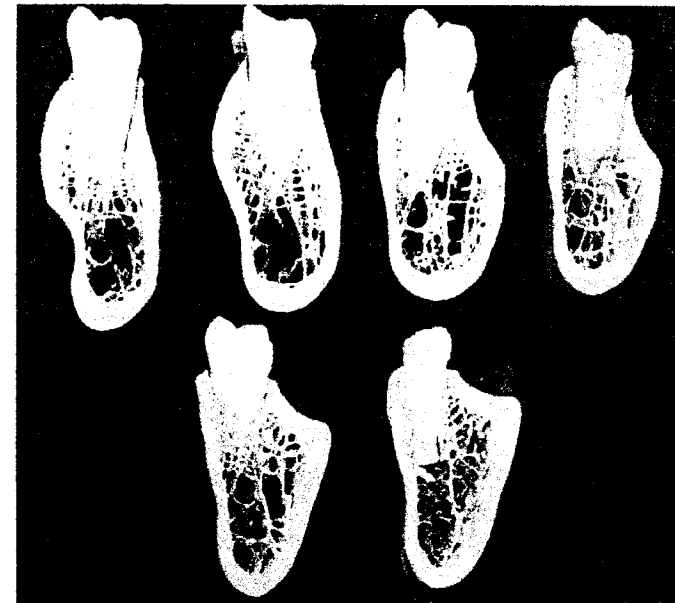
PLANȘA I : SECȚIUNI VESTIBULO-ORALE MAXILARE.



A



B



C

PLANȘA II : SECȚIUNI VESTIBULO-ORALE MANDIBULARE LA NIVEL: A- INCISIVO-CĂNIN; B- PREMOLAR; C- MOLAR.

## 2.4. CONSIDERAȚIUNI CLINICE PRIVIND PROCESELE ALVEOLARE ȘI MORFOLOGIA RADICULARĂ EXTERNĂ

### 1. Din punct de vedere parodontal :

- a) În timp ce anatomia coroanei este importantă din punct de vedere ocluzal, anatomia radiculară determină suportul real al dintelui. Suprafața de contact radiculară depinde de lungimea rădăcinii, de numărul rădăcinilor și de diametrul secțiunii transversale a rădăcinii de la joncțiunea smalț-cement până la apex. De asemenea depinde de prezența sau absența concavităților sau a curburilor radiculare. Aceste trăsături determină rezistența dintelui la forțele ocluzale sau la alt tip de forțe, în special când sunt aplicate din direcție laterală, vestibulo-linguală.
- b) În cazul dinților sănătoși, înainte de îmbolnăvirea parodontală, fibre de legătură se inseră în cementul întregii suprafețe radiculare. Această atașare reprezintă inserția fibrelor gingivale (supracrestale) aproape de joncțiunea smalț-cement și inserția ligamentelor periodontale pentru restul rădăcinii. Rădăcinile lungi și cu diametrul secțiunii transversale mare cresc suportul parodontal.
- c) Concavitățile și alte curburi radiculare cresc suportul parodontal în două moduri: în primul rând cresc suprafața totală a rădăcinii, iar în al doilea rând configurația arcuată duce la o orientare multidirecționată a fibrelor, ceea ce face dintele mai rezistent la forțele ocluzale. De exemplu, un dinte cu o concavitate mezială este mai rezistent la forțele vestibulo-linguale decât un dinte cu o formă mai conică, mai convexă.
- d) Dinții pluriradiculari au suportul și rezistența la forțe crescute. Pentru acești dinți localizarea furcației este importantă; cu cât este situată mai coronar, cu atât este mai bună stabilitatea. În plus, convergența sau divergența rădăcinilor influențează suportul. Rădăcinile divergente cresc stabilitatea și permit existența unei cantități mai mari de os interradicular de suport.
- e) Alt factor important în determinarea stabilității radiculare este gradul de îngustare radiculară spre apex. Dinții cu rădăcini conice, precum premolarul 1 mandibular, tind să aibă majoritatea suprafeței radiculare (mai mult de 60%) în jumătatea coronară a rădăcinii și o suprafață mult mai mică (doar în jur de 40%) în jumătatea apicală a rădăcinii.
- f) Bazându-ne doar pe suprafața radiculară am putea în general să ne așteptăm să găsim caninul maxilar cel mai stabil dinte monoradicular și incisivii centrali mandibulari cei mai puțin stabili. Pentru dinții posteriori ne putem aștepta că molarul 1 maxilar, cu cele trei rădăcini

divergente, să fie mai stabil decât molarii 3, care au frecvent rădăcini fuzionate. În timp ce aceste reguli se aplică, factori adiționali, cum ar fi prezența sau absența inflamației parodontale și a forțelor ocluzale excesive pot influența foarte mult stabilitatea dentară.

- g) De asemenea, densitatea și structura osului de suport influențează stabilitatea dentară.
- h) O parte din factorii descriși ca având rol în creșterea suportului parodontal devin suprafețe potențiale pentru dezvoltarea bolii parodontale, sau pot perpetua boala o dată ce a fost inițiată.
- i) Îmbolnăvirea parodontală având drept rezultat pierderea atașării gingivale și pierderea osoasă începe de obicei într-o zonă inaccesibilă, care nu este nici supusă autocurățirii, iar pacientul nu ajunge ușor la acest nivel cu mijloacele ajutoare de igienă orală. De aceea este foarte important ca atât stomatologul, cât și igienistul dentar să cunoască temeinic anatomia radiculară externă.
- j) Cunoașterea exactă a formei radiculare e importantă în orice examinare parodontală. Ea ajută diagnosticianul să depisteze boala parodontală în zone care sunt predispușe îmbolnăvirii, dar frecvent trecute cu vederea. Cunoașterea furcațiilor și a localizării lor potențiale, a concavităților, anatomiei rădăcinilor atipice și a altor aspecte privind anatomia radiculară îi ajută pe stomatolog și igienistul dentar să identifice zonele de risc pentru dezvoltarea bolii parodontale.
- k) Această cunoaștere ajută de asemenea efectiv la debridarea radiculară, ce include îndepărtare depozitelor și a cementului afectat de pe suprafețele radiculare, planarea rădăcinilor, instrucțiuni adresate pacientului privind metodele potrivite de igienă și identificarea zonelor la care este dificil sau imposibil de ajuns sau care nu răspund la tratament.
- l) Deși furcațiile, concavitățile, șanțurile verticale și alte curburi radiculare au tendința de a crește suprafața de atașare ligamentară, făcând dintele rezistent la forțele ocluzale, aceste trăsături ale anatomiei radiculare pot deveni în același timp centre unde forțele sunt concentrate. Aceste centre, osul și ligamentele periodontale ce le corespund (și li se conformează) permit dintelui comprimarea ligamentelor și a osului într-o varietate de direcții.

### 2. Din punct de vedere endodontic :

- a) Forma și numărul canalelor radiculare ale unei singure rădăcini au fost din punct de vedere anatomic împărțite în patru mari clase (pentru orice dinte):
  - tipul 1: un singur canal de la camera pulpară la apex ;

- tipul 2: două canale pornind separat de la camera pulpară și unindu-se spre apex pentru a forma un canal apical ;

- tipul 3: două canale ce pornesc separat de la camera pulpară și rămân separate, pentru a părăsi rădăcina prin orificii apicale separate ;

- tipul 4: un singur canal ce pornește de la camera pulpară și se divide în treimea apicală în două canale ce vor avea orificii apicale diferite .

b) Cunoașterea numărului canalelor radiculare este deosebit de importantă pentru succesul unui tratament endodontic. Nedepistarea tuturor canalelor radiculare are drept rezultat un discomfort continuu pentru pacient și posibila apariție a unor afecțiuni periapicale.

Studiile anatomiei interne și externe a dinților mandibulari au arătat că variațiile anatomice pot să apară la orice grup de dinți, la orice persoană și la orice grup populațional.

c) Astfel endodontul trebuie să fie pe deplin conștient de morfologia dentară în vederea atingerii scopului urmărit prin tratament. Cercetătorii au arătat în timp că, în special la nivelul molarilor mandibulari, tratamentul endodontic necesită multă atenție, numărul rădăcinilor și canalelor radiculare fiind variabil.

d) Nerespectarea raportului dinților cu formațiunile anatomice de vecinătate (sinus maxilar, canal mandibular) poate duce la împingerea conținutului canalului radicular sau a materialelor de obturație de canal la aceste nivele, cu consecințele de rigoare.

e) De asemenea direcția curburii radiculare este de importanță fundamentală pentru alegerea instrumentarului necesar tratamentului endodontic și parodontal sau pentru extracții radiculare.

### **3. Din punct de vedere al anesteziei loco-regionale:**

a) Având în vedere grosimea compactei alveolare vestibulare mandibulare în dreptul apexurilor dentare în zona incisivo-canină, cât și faptul că ea prezintă la acest nivel diverse orificii vasculare nutritive, anestezia paraapicală supraperiostală se poate practica în această zonă. La aceasta se adaugă și poziția inferioară și vestibulară a canalului incisiv la acest nivel.

b) La nivel premolar și molar, grosimea mai mare a compactei vestibulare mandibulare face dificile aceste anestezii, respectiv imposibile.

c) La maxilar, atât în zona laterală cât și în zona frontală anesteziiile supraperiostale paraapicale vor avea succes datorită grosimii reduse a compactei vestibulare, cât și datorită poziției apropiate a apexurilor dentare față de această compactă. Doar în zona rădăcinii mezio-vestibulare a molarului 1, datorită prezenței crestei zigomatico-alveolare, acest tip de anestezie poate fi un insucces.

### **4. Din punct de vedere al difuziunii infecțiilor dentare:**

a) De la nivelul dinților frontali inferiori, infecția va difuza vestibular datorită faptului că la acest nivel compacta vestibulară este mai subțire și fenestrată, chiar dacă apexurile dentare sunt mai apropiate de compacta orală.

b) La nivel premolar mandibular se constată o poziție neutră a rădăcinilor acestor dinți în procesul alveolar. În această situație, infecțiile pot difuza vestibular și oral în proporție sensibil egală și datorită faptului că la acest nivel cele două compacte sunt sensibil egale ca grosime.

c) La nivel molar mandibular, compacta vestibulară devine tot mai groasă, iar apexurile dentare devin tot mai apropiate de compacta orală pe măsură ce ajungem la nivelul molarului 3. Acest raport facilitează difuziunea orală a infecțiilor cu punct de plecare dentar. Ulterior evoluția acestora poate fi influențată de inserțiile mușchilor milohioidieni și buccinatori la nivel mandibular.

d) De la nivelul dinților frontali superiori infecțiile pot difuza astfel: de la incisivul central - vestibular sau în meatul nazal inferior; de la incisivul lateral - oral și mai rar vestibular; de la canin - vestibular.

e) La nivel premolar maxilar: de la premolarul 1 - vestibular și oral; de la premolarul 2 - vestibular sau în sinusul maxilar.

f) La nivel molar maxilar: vestibular, oral sau în sinusul maxilar.

### **5. Din punct de vedere chirurgical:**

a) Faptul că la nivelul coletului dentar, atât vestibular cât și oral, de la incisivul central la molarul de 12 ani, cantitatea osoasă este redusă, intervențiile preprotetice de genul gingivo-alveoloplastiilor vor fi ușor accesibile.

b) De asemenea, cunoașterea dimensiunii compactei vestibulare cât și a distanțelor dintre apexurile dentare și această compactă, mai sus prezentate, pot fi deosebit de utile în cazul intervențiilor chirurgicale ajutătoare terapiei endodontice de genul rezecție apicală și chiuretaj periapical.

c) Datele centralizate pot fi utile și în cazul extracțiilor alveoloplastice sau în cazul frecventelor situații din rețeaua stomatologică extrauniversitară cu tentative de extracții nereușite și cu rămânerea treimii apicale sau a jumătății apicale a diverselor rădăcini în alveole.

### **6. Din punct de vedere ortodontic:**

În ortodonție se face distincție între osul bazal, nemodificabil, și osul funcțional al procesului alveolar, care poate fi modificat prin proceduri ortodontice.

## 2.5. PROCESELE ALVEOLARE EDENTATE TOTAL

### 1. Generalități:

Consecutiv pierderilor dentare se produce resorbția și atrofia proceselor alveolare în funcție de cronologia pierderii dinților. Astfel, dacă pierderile dentare au fost la intervale scurte, atrofia va fi simetrică și uniformă, invers, dacă pierderile dentare s-au succedat la intervale mai mari atrofia va fi asimetrică și neuniformă.

Mecanismul atrofiei crestei alveolare nu este încă complet elucidat.

În acest sens există mai multe teorii :

- atrofia prin nesolicitare funcțională,
- atrofia prin aport sanguin scăzut,
- atrofia prin presiuni mari și neuniforme exercitate de protezele dentare,
- atrofia prin inflamații localizate în osul alveolar.

Atrofia alveolară este un proces continuu pe toată durata vieții, duce la pierderi de țesut dur și devine devastator cu trecerea timpului.

La nivelul maxilarului axele dinților sunt convergente apical, iar atrofia va fi centripetă și va fi urmată de îngustarea arcului alveolar maxilar.

La nivelul mandibulei axele dinților sunt divergente apical, atrofia va fi centrifugă și este urmată de lărgirea arcului alveolar mandibular.

Osul disponibil este în mod particular important în implantologie și descrie arhitectura externă sau volumul ariei edentate vizată de implant. Densitatea osului disponibil în zona edentată este un factor determinant în planul de tratament, designul implantului, abordarea chirurgicală, timpul de vindecare și încărcarea inițială progresivă a osului în timpul reconstrucției protetice.

### 2. Resorbția și atrofia crestei alveolare mandibulare:

Mandibula este osul cu cel mai mare potențial de atrofia (aproximativ 70% din volumul inițial), pierde în general 1,2 mm din înălțime în primul an și circa 0,4 mm pe an ulterior, după ADELL.

ATWOOD a stabilit 6 clase mandibulare în funcție de forma și mărimea procesului alveolar, astfel:

- clasa I: - creasta alveolară integră;
- clasa a II-a - creasta alveolară imediat după extracție;
- clasa a III-a - creasta alveolară înaltă și rotunjită;
- clasa a IV -a - creasta alveolară îngustă și ascuțită;
- clasa a V -a - creasta alveolară joasă și rotundă, există

frecvent o față alveolară nivelată;

- clasa a VI-a - creasta alveolară nu mai există, corpul mandibular prezintă o concavitate superioară (fig. 39).

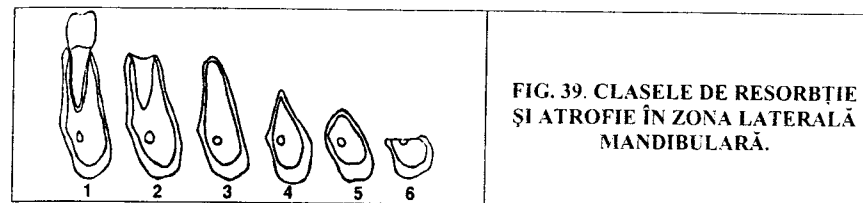


FIG. 39. CLASELE DE RESORBȚIE ȘI ATROFIE ÎN ZONA LATERALĂ MANDIBULARĂ.

La mandibulă premolarii și molarii se pierd în general înaintea incisivilor și caninilor, de aceea resorbția în zona laterală este mai mare, astfel că uneori în zona laterală există o atrofia de clasa V, VI, iar în zona frontală doar clasa III, IV.

Clasa a II-a nu pune probleme implantării, de asemenea clasa a III-a care se păstrează doar în primii doi ani postextracțional este propice implantării.

Clasa a IV-a se menține mai mulți ani, este improprie implantării datorită diametrului transversal al crestei alveolare mai mic decât al implantului, situație care impune reducerea chirurgicală a crestei alveolare ascuțite.

Clasa a V-a pune probleme implantării în zona laterală datorită înălțimii, existând posibilitatea de a leza nervul alveolar inferior. Distanța dintre "coama" crestei edentate și canalul mandibular este mică, situație care impune uneori transpoziția nervului alveolar inferior sau efectuarea, implanturilor doar în zona interforaminală (între găurile mentale).

Clasa a VI-a presupune o mandibulă cu o înălțime de 5-8 mm ceea ce face implantarea dificilă necesitând efectuarea prealabilă a unor plastii de adiție.

Din observațiile mai sus menționate și din cercetările noastre putem afirma că mandibula trece prin 4 etape involutive:

- recentă (timpurie) care prezintă urme alveolare;
- medie care prezintă o creastă alveolară;
- tardivă în care creasta alveolară dispare;
- foarte avansată în care apare o față alveolară concavă.

### 3. Resorbția și atrofia crestei alveolare maxilare:

Maxilarul se resoarbe mai încet, de obicei 0,1 mm pe an.

După FALLSCHUSSEL, la maxilar există 6 clase:

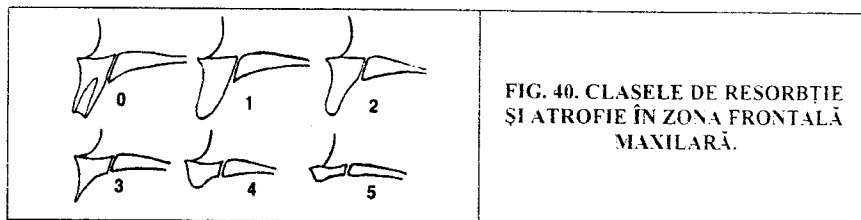
- clasa 0 - creastă alveolară completă;
- clasa I - creastă alveolară lată, înaltă și rotunjită;
- clasa a II-a - creastă alveolară înaltă și îngustă;
- clasa a III-a - creastă alveolară înaltă și ascuțită;
- clasa a IV -a - creastă alveolară lată mult redusă în înălțime;
- clasa a V -a - creastă alveolară foarte atrofiată și plată.



Primele două clase (I, II) prezintă suficient os pentru a ancora un implant (fig. 40).

Clasa a III-a pune probleme implantării datorită lății reduse a crestei edentate : 2,5-3 mm.

Clasele IV și V pun probleme implantării datorită crestei alveolare redusă în înălțime.



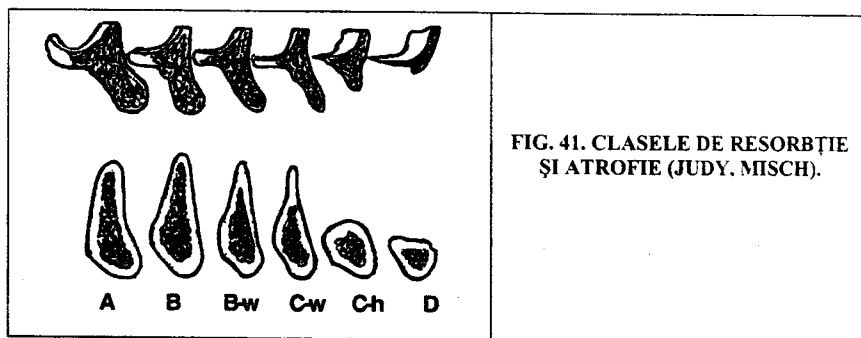
Frontal distanța față de planșeul fosei nazale este de 20 mm la clasa I și 8 mm la clasa a V-a, deci există o grosime suficientă de os pentru implantare.

Lateral, consecutiv pierderilor dentare crește pneumatizarea sinusului maxilar și se reduce distanța dintre creasta alveolară și planșeul sinusal, situație care necesită pentru implantare sinus-liftingul.

În zona tuberozității maxilare atrofia este mică, dar structura osoasă deosebit de spongioasă face această zonă improprie implantării.

#### Clasificarea Judy/Misch:

Această clasificare a apărut ca necesitate a orientării asupra arhitecturii osului disponibil (grosime și înălțime). Fiecare diviziune se referă atât la arcul maxilar cât și la cel mandibular (fig.41).



Diviziunea A – acest volum osos prezintă os disponibil abundent în toate dimensiunile pentru plasarea unui implant. Osul e suficient de lat și înalt pentru orice diametru sau lungime cerută de implantul endoosos.

Diviziunea B – oferă suficient os dar este puțin adecvat fiind compromisă grosimea, datorită resorbției osoase.

Diviziunea B-w sau C-w – arată că gradul de compromitere a acestui tip de os exclude plasarea implanturilor fără o augmentare a crestei edentate.

Diviziunea C-h – descrie compromiterea osului din punct de vedere al înălțimii datorată resorbției pe termen lung.

Referitor la crestele alveolare edentate, pentru implantologie, foarte importante rămân înălțimea, dar și lățimea lor. Înălțimea minimă admisă pentru aplicarea unui implant este de 10 mm, iar lățimea minimă măsurată pe « coama » crestei edentate este de 5 mm pentru implantele șurub și cilindru și de 3 mm pentru implantele lamă.

În funcție de înălțimea și lățimea creștelor alveolare edentate, **Misch și Judy** au stabilit **4 grupe de creste alveolare** :

Grupa	Înălțimea crestei	Lățimea crestei	Observații
A	8-12 mm	Minim 5 mm	Implant șurub și cilindru
B	Max. 10 mm	2,5-5 mm	Implant lamă sau osteoplastie
C	Inadecvată	Inadecvată	Augumentare + implant sau implant subperiostal
D	Atrofie severă		Implant subperiostal

### 3. STRUCTURA FUNCȚIONALĂ A MANDIBULEI ȘI TOPOGRAFIA CANALULUI MANDIBULAR

S-au prezentat anterior aspecte topografice privind procesul alveolar mandibular, relațiile lui cu dinții, cât și aspecte privind procesul alveolar edentat.

Cunoașterea structurii corpului mandibular și a topografiei canalului mandibular este indispensabilă pentru *implantologie* cât și pentru o serie de *intervenții chirurgicale* la nivelul corpului mandibular (chistectomie, rezecții apicale la dinții laterali etc.).

Densitatea osoasă este importantă în osteoacceptarea implanturilor, calitatea osoasă fiind esențială pentru fixarea inițială a implantului, este mult mai importantă decât cantitatea osoasă din punct de vedere al prognosticului acestui tratament.

#### 3.1. STRUCTURA FUNCȚIONALĂ A MANDIBULEI

##### 3.1.1. Date sintetice despre osteogeneză și histologie :

###### 1. Osteogeneza :

Deși osul se poate maturiza prin două mecanisme de osificare, intramembranoasă și endcondrală, procesul de bază este același, sărurile minerale vor fi depozitate în matricea organică (hidroxiapatita).

Celulele responsabile sunt osteoblastele care apar prin diferențierea celulelor mezenchimale locale. Când masa minerală formată include osteoblastele, acestea devin osteocite. Osteoclastele sunt implicate în resorbția osoasă. Osul format intramembranos constă dintr-o masă internă de os spongios acoperit de un strat de suprafață de os compact de origine periostală. Procesul este dependent de vascularizație. Artera și vena alveolară inferioară sunt vasele nutritive ale corpului mandibular. Condilul mandibular are vase nutritive diferite care penetrează osul în special în locul de inserție musculară. Sistemul haversian și canalele Volkmann asigură o circulație colaterală la nivelul compactelor. Această circulație poate fi compromisă de trauma chirurgicală și de inflamația postoperatorie. O parte din circulația arterială și din venele de întoarcere trec prin *periost, acesta fiind stratul reacției vitale*. Toate modificările de la nivel periostal (retracții gingivale, lambouri) pot crea staze vasculare care compromit vitalitatea la nivel cortical. Deci, se impune conservarea capacității osteogenice a periostului.

În condiții normale se menține un echilibru perfect între resorbția și formarea osoasă; resorbția predomină în condiții de presiune localizată iar formarea în condiții de tracțiune directă.

###### 2. Organizare histologică :

Macroscopic, se diferențiază două tipuri de os :

- *osul trabecular (spongios)* alcătuit din trabecule osoase (spiculi) care se întretaie pentru a forma o rețea ca un burete;
- *osul compact* care nu prezintă spații vizibile cu ochiul liber în matricea osoasă.

Osul este acoperit de un strat de țesut conjunctiv dens, *periostul*, iar un alt strat conjunctiv tapetează suprafața osoasă dinspre cavitatea medulară, *endosteumul*, ambele având potențial osteogenic.

a) *Osul compact* este alcătuit aproape în totalitate din substanța extracelulară (matrice), dispusă microscopic sub formă de straturi subțiri denumite lamele (aspect lamelar) care formează sisteme haversiene, motiv pentru care se mai numește și os lamelar. Prezintă canale interne care conțin 1-2 vase capilare și câteva fibre nervoase. Un al doilea sistem de canale, Volkmann, stabilesc conexiuni între suprafețele internă și externă ale osului și conțin vase aflate în legătură cu vasele din canalele haversiene și cu cele periostale. Prin creșterea lentă a suprafeței periostale în timpul modelării structurale osoase va rezulta o compactă osoasă fină, iar prin apozitia periostală rapidă va rezulta o compactă osoasă grosieră.

b) *Osul trabecular (spongios)* prezintă matricea osoasă sub formă de lamele, aceasta nu formează sisteme haversiene. Este format din trabecule osoase intersectate, neregulate, care sunt alcătuite din lamele cu osteocite. Măduva osoasă separă trabeculele. Cantitatea de os spongios este în funcție de forțele aplicate la nivelul lui. Rezistența osului trabecular depinde de grosimea, orientarea și conexiunea trabeculelor osoase. În funcție de necesitățile funcționale, trabeculele se reorientează de-a lungul liniilor de forță conform *legii lui Wolff*, pentru a asigura forța maximă cu minimum de volum.

c) *Matricea osoasă* este alcătuită din fibre de collagen și substanță fundamentală. Duritatea ei este dată de conținutul în săruri anorganice. Hidroxiapatita reprezintă aproape 75% din substanța uscată a osului, care se depozitează printre fibrele de collagen.

###### d) Celulele osoase :

- *osteoblastele* sunt celule formatoare de os și sunt localizate în periost sau endosteum, iar pe parcursul înglobării lor în matricea osoasă se diferențiază în *osteocite*;
- *osteoclastele* sunt celulele de resorbție osoasă care acționează prin distrugerea fibrelor de collagen din matricea osoasă.

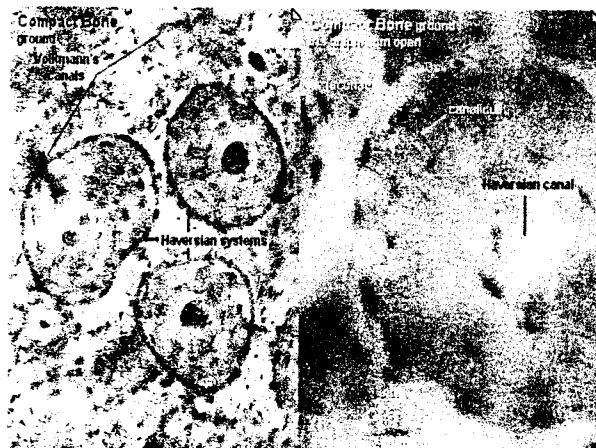


FIG.42. OS COMPACT UMAN, NECOLORAT (MISCH): lacunele osteocitelor sunt cel mai vizibil element al secțiunii; sunt vizibile ca puncte negre alungite în matricea osoasă; canaliculele iradiază de la lacune în matricea înconjurătoare; sunt vizibile și câteva lamele; nu există o limitare foarte strictă între lamele.

**Tiparul mandibular adult** constă dintr-un strat superficial bine definit de os cortical (compact) care acoperă o masă de țesut spongios, situat între partea alveolară și stratul cortical de suprafață cât și între alveolele învecinate. Față de rolul său structural, de suport, funcția primară și esențială a osului este metabolizarea calciului, o funcție vitală.

Aparatul masticator este unul dintre cele mai rafinate structuri mecanice din organism; cu toate acestea maxilarele și mandibula sunt pasibile unui atac metabolic mai ales atunci când protecția mecanică oferită de dentiție este compromisă, producându-se atrofia. Clinicianul trebuie să aprecieze în primul rând rolul metabolic al țesutului osos pentru că între deficiențele structurale, vindecare și rezistența la încărcare (implant) există o legătură metabolică.

**Modelarea osoasă** este o activitate specifică de suprafață (apozitie sau resorbție) ce produce o schimbare clară a mărimii și, sau a formei osoase, ceea ce înseamnă că activitatea celulară duce în mod independent la formare sau resorbție osoasă. Modelarea este un proces fundamental de creștere, atrofie sau reorganizare.

**Remodelarea** este un proces de restructurare internă a osului preexistent. Este un fenomen cuplat la nivel tisular. Activitatea celulelor precursori osoase se desfășoară în secvențe: resorbție activă, liniște sau revenire și formare. Include toate schimbările localizate într-un osteon sau în trabecule: atrofie, hipertrofie, revenire (turnover) și reorientare.

### 3.1.2. Date morfologice privind:

- compacta linguală,
- compacta vestibulară,
- țesutul spongios al corpului mandibular,
- canalul mandibular.

Studiind elementele de mai sus pe secțiuni vestibulo-orale la nivele diferite: incisiv, canin, premolar, molar, am stabilit o serie de *dimensiuni medii* privind aceste elemente cât și o serie de *corelații anatomo-clinice*. Diametrul compactelor și grosimea lor sunt direct proporționale cu solicitările, fiind mai influențate de forța maximă decât de frecvența solicitărilor.

Cantitatea de os spongios crește progresiv spre posterior, iar trabeculele osoase sunt remodelate continuu în funcție de forțele aplicate pe os. De exemplu, cantitatea de os spongios este redusă în jurul dintelui fără antagonist, deși lamina dura nu se modifică, iar pe de altă parte, osul spongios din jurul unui dinte izolat (asupra lui se exercită forțe excesive în masticatie) este dur, cu trabecule numeroase și groase.

1. **În zona incisivă** - *compacta linguală* la nivelul marginii inferioare a mandibulei este bine dezvoltată, având o grosime medie de 3,1 mm apoi se subțiază spre marginea alveolară până la 2 mm (dimensiune medie 2,5 mm). La nivel apical: 2,8-2,9 mm. Prezintă cea mai mare grosime în zona spinei mentale. La acest nivel *compacta vestibulară* prezintă o grosime medie de 1,4-2 mm, iar la nivel apical 1,7-1,9 mm. *Spongioasa* corpului mandibular este destul de densă cu o tendință ridicată de compactizare, mai lată în 1/2 bazală decât în 1/2 alveolară, iar *canalul incisiv* bine conturat are o tendință de coborâre și de vestibularizare (fig. 43).

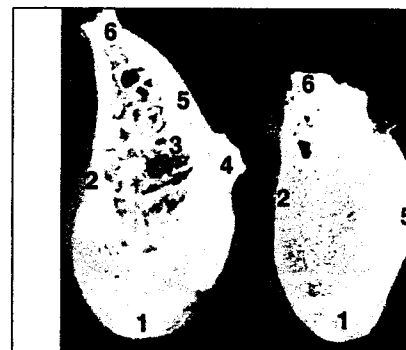

FIG. 43. SECȚIUNE VESTIBULO-ORALĂ LA NIVELUL MANDIBULEI EDENTATE ÎN ZONA INCISIVĂ.

1. Compacta bazală;
2. Compacta vestibulară;
3. Canalul incisiv;
4. Spina mentală;
5. Compacta linguală;
6. Creasta alveolară.

2. **În zona canină** - dimensiunea medie a *compactei linguale*, de

asemenea mai groasă spre marginea inferioară, este de 2,2-2,7 mm. *Compacta vestibulară* devine mai evidentă, cu o grosime medie de 1,7-2,1 mm, iar apical 1,9 mm.

*Spongioasa* este mai puțin densă decât la nivel incisiv și conține, de asemenea, canalul incisiv.

3. **În zona premolară** - cele 2 *compacte* sunt aproximativ egale în 1/2 inferioară a mandibulei, iar în 1/2 superioară *compacta linguală* este mai groasă decât cea vestibulară, dimensiunea medie fiind de 2,2-2,6 mm pentru ambele compacte, iar *canalul mandibular* este situat în mijlocul *spongioasei* mandibulare, mai puțin densă la acest nivel, dar cu diametrul transversal mai mare (fig. 44).

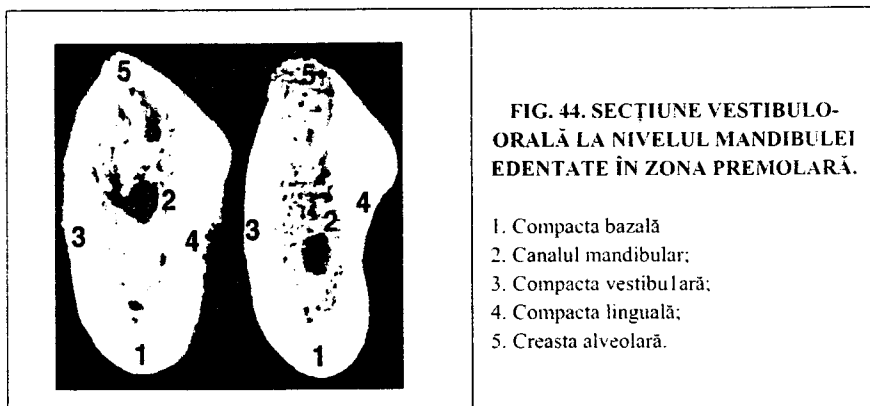


FIG. 44. SECȚIUNE VESTIBULO-ORALĂ LA NIVELUL MANDIBULEI EDENTATE ÎN ZONA PREMOLARĂ.

1. Compacta bazală
2. Canalul mandibular;
3. Compacta vestibulară;
4. Compacta linguală;
5. Creasta alveolară.

Spre premolarul 2 *compacta vestibulară* devine mai groasă decât cea linguală 2,2-2,3 mm față de 2,1-2,2 mm. La acest nivel *spongioasa* prezintă un canal scurt care se desprinde din canalul mandibular, *canalul mental* care se deschide pe fața externă a compactei vestibulare. Aceste dimensiuni medii ale compactelor sunt asemănătoare și la nivelul 1/3 apicale radiculare a premolarilor.

4. **În zona molară** - diametrul transversal în 1/2 alveolară este mai mare decât în 1/2 inferioară a mandibulei.

*Compacta vestibulară* este mai groasă decât cea linguală, are dimensiunile medii de 2,5- 2,7 mm în dreptul M1; 2,7-2,9 mm în dreptul M2; 3,1-3,2 mm în dreptul M3.

*Compacta linguală*: 2-2,3 mm în dreptul M1 ; 1,8-2 mm în dreptul M2 ; 1,6-1,7 mm în dreptul M3. Aceste dimensiuni sunt asemănătoare și în 1/3 apicală radiculară (fig.45).

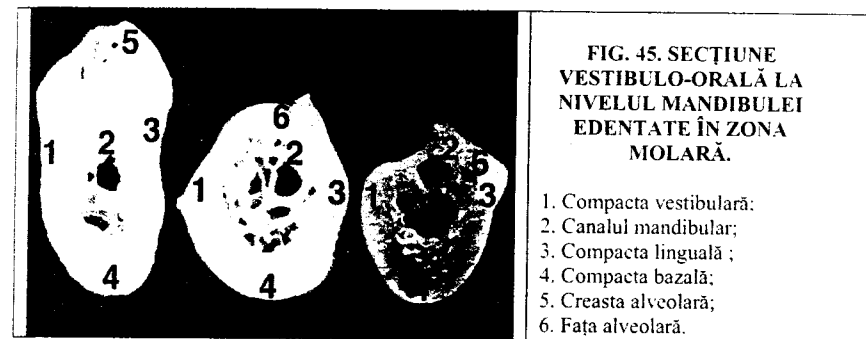


FIG. 45. SECȚIUNE VESTIBULO-ORALĂ LA NIVELUL MANDIBULEI EDENTATE ÎN ZONA MOLARĂ.

1. Compacta vestibulară;
2. Canalul mandibular;
3. Compacta linguală ;
4. Compacta bazală;
5. Creasta alveolară;
6. Fața alveolară.

*Spongioasa* este puțin densă, cu diametrul transversal mai mare în 1/2 alveolară, iar *canalul mandibular* este descendent anterior și vestibular (fig. 46).

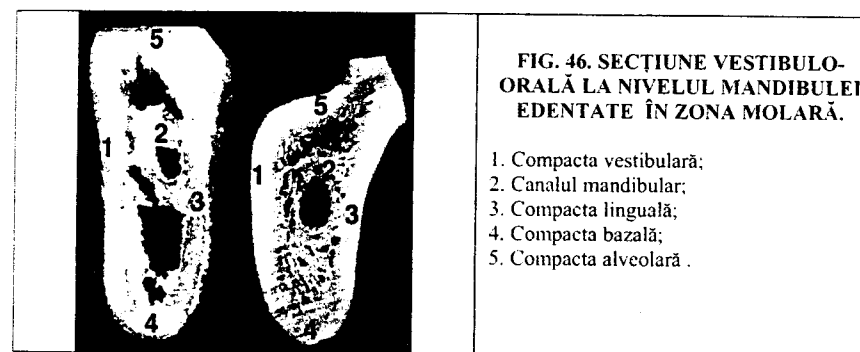


FIG. 46. SECȚIUNE VESTIBULO-ORALĂ LA NIVELUL MANDIBULEI EDENTATE ÎN ZONA MOLARĂ.

1. Compacta vestibulară;
2. Canalul mandibular;
3. Compacta linguală;
4. Compacta bazală;
5. Compacta alveolară .

*Spongioasa* se menține densă doar vestibular și inferior, iar în rest există spații largi între trabeculele osoase (fig. 47, 48).

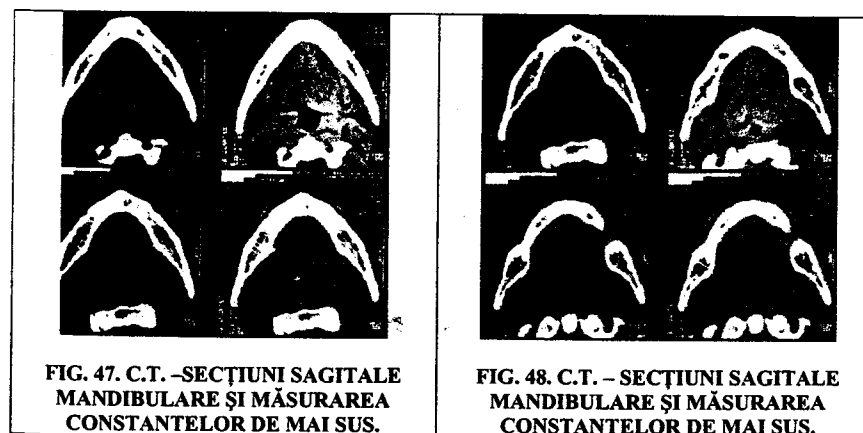


FIG. 47. C.T. - SECȚIUNI SAGITALE MANDIBULARE ȘI MĂSURAREA CONSTANTELOR DE MAI SUS.

FIG. 48. C.T. - SECȚIUNI SAGITALE MANDIBULARE ȘI MĂSURAREA CONSTANTELOR DE MAI SUS.

Aspectul secțiunilor posterioare este efilat spre bază, față de aspectul efilat spre marginea alveolară în zona incisivo-canină.

### 5. Grosimea medie a osului de suport (spongios) :

Nivel	Grosimea medie (mm) a osului de suport
Incisiv central	5,0-5,3
Incisiv lateral	4,9-5,3
Canin	5,3-5,9
Premolar 1	6,3-6,7
Premolar 2	7,0-7,5
Molar 1 rădăcina mezială	8,0-9,0
Molar 1 rădăcina distală	9,0-9,7
Molar 2 rădăcina mezială	9,7-10,2
Molar 2 rădăcina distală	9,4-10,1
Molar 3 rădăcina mezială	9,2-9,4
Molar 3 rădăcina distală	9,4-9,5

### 6. În funcție de structura funcțională, deosebim 4 tipuri mandibulare:

- mandibulă cu compacte omogene, groase și spongioasa foarte redusă și densă, care nu permite aplicarea unui implant șurub datorită densității osoase mari;
- mandibulă cu compacte groase și spongioasa densă bine reprezentată;
- mandibulă cu compacte subțiri și spongioasa densă bine reprezentată; -situațiile b) și c) permit introducerea implantelor șurub;
- mandibulă cu compacte subțiri și spongioasa aerisită, cu spații intertrabeculare mari pentru care se recomandă implantate cu înveliș de hidroxiapatită care ar favoriza o mai bună osteointegrare.

Această clasificare este în conformitate cu datele prezentate de Lekholm și Zarb.

#### Aplicații practice:

- Un viitor implant se introduce în zona laterală spre vestibular, uneori fiind necesară o prealabilă creștere a compactizării la acest nivel (cu hidroxiapatită).
- În zona frontală implantul se va introduce în jumătatea linguală a corpului mandibular pentru că la acest nivel compacta linguală este mai groasă.
- În zone cu spongioasa puțin densă se recomandă creșterea compactizării, iar dimensiunea implantului va fi stabilită în funcție de

tipul mandibulei, gradul de resorbție și atrofie și datele generale privind diametrele.

### 3.1.3. Densitatea osoasă:

Osul are o structură internă caracterizată de calitate și densitate care reflectă rezistența osului. Arhitectura internă și externă a osului controlează în mod virtual orice parte a practicii în implantologie.

Zona anterioară a mandibulei are o mai mare densitate osoasă comparativ cu zona anterioară a maxilarului. Zona posterioară a mandibulei are o densitate mai scăzută decât zona anterioară. Volumul osos nu e singurul factor care se modifică în urma pierderii dinților. Osul e un organ capabil să se modifice în relație cu numeroși factori ca: hormonii, vitaminele, influențele mecanice.

În general, densitatea osului evoluează ca rezultat al deformărilor osoase în urma microtensiunilor. Densitatea osoasă scade în mod normal după pierderea dinților. Densitatea scăzută este corelată cu timpul în care zona respectivă a fost edentată și nu a fost încărcată corespunzător.

Aprecierea densității osoase și a relației sale cu implantologia dentară a existat de mai mult de 25 de ani.

Linkow în 1970, a clasificat densitatea osoasă în trei categorii :

- clasa I - tipul ideal de os alcătuit din trabecule distanțate, cu mici spații lacunare;
- clasa a II-a - osul are lacunele mai largi și o structură osoasă mai puțin uniformă;
- clasa a III-a - os cu spații medulare largi, cu spații mari între trabeculele osoase.

Linkow susține că osul de clasa a III-a rezultă în urma pierderii implantului. Clasa a II-a e satisfăcătoare pentru implanturi. Clasa I reprezintă o „fundatie” foarte bună pentru protezarea pe implanturi.

#### Clasificarea lui Misch privind densitatea osoasă:

- Os cortical dens și /sau poros care se poate întâlni la suprafața externă a mandibulei și deci inclusiv la nivelul crestei alveolare a arcadei edentate.
- Os grosolan (de proastă calitate) și os trabecular fin se pot găsi în stratul din imediata apropiere a corticalei, și ocazional pe creasta edentată. Aceste patru diferențe macroscopice pot fi aranjate de la cel mai dens până la cel mai puțin dens, așa cum le-a descris Frost:
  - corticală densă ;
  - corticală poroasă;
  - os trabecular grosolan;
  - os trabecular fin.

Aceste patru densități descrise descendent stabilesc 4 categorii de os (fig. 49).

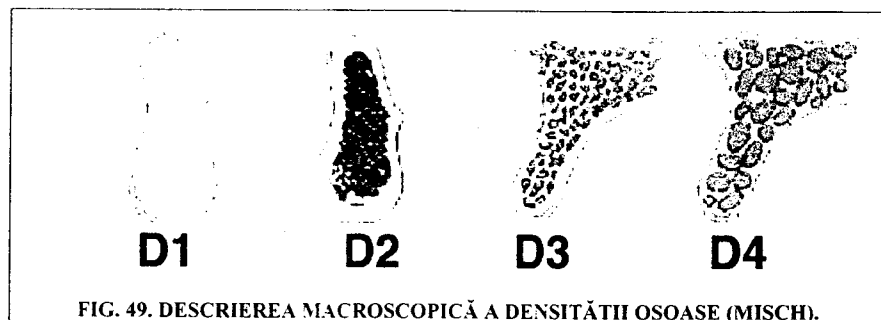


FIG. 49. DESCRIEREA MACROSCOPICĂ A DENSITĂȚII OSOASE (MISCH).

**D1**- este os primar cortical;

**D2**- are os cortical dens până la poros pe creastă și în rest os trabecular grosolan;

**D3** - corticală subțire și poroasă și os trabecular fin;

**D4** - aproape nu există corticală și osul trabecular mai puțin fin constituie singurul os prezent;

Un os foarte puțin dens poate fi încadrat în **D5**, descris ca un os imatur.

Densitatea osoasă poate fi apreciată în special, prin evaluare radiografică.

Diferite densități osoase pot fi suprapuse anumitor zone ale maxilarului și mandibulei:

- Osul de densitate **D1** nu e aproape niciodată întâlnit la maxilar. La mandibulă **D1** este întâlnit în aproape 42 % din cazuri, în regiunea anterioară fiind de două ori mai frecvent întâlnit decât în zona posterioară. Acest tip de densitatea osoasă se întâlnește în condiții de diviziune osoasă A. Cu cât osul se reduce spre Ch în special în zona anterioară a mandibulei **D1** va fi întâlnit cu o mai mare frecvență și poate ajunge la 25% în timp ce **D3** va fi redus la mai puțin de 10 %. Mandibula Ch de obicei prezintă o flexiune și o torsiune mai mare în regiunea anterioară în special interforaminal, solicitare care duce la o creștere a densității osoase în timpul exercitării funcției.

- Osul de densitate **D2** este frecvent la mandibulă. Osul din regiunea anterioară e în 2/3 din cazuri de tip **D2**. În aproximativ jumătate din cazuri avem **D2** în jumătatea posterioară a mandibulei. Maxilarul prezintă **D2** mai rar decât la mandibulă. Aproximativ 1/4 din pacienți au **D2** și mai curând cei edentați parțial, în zonele frontală și laterală decât la pacienții edentați terminal. Lipsa a 1-2 dinți se însoțește aproape întotdeauna de os **D2**.

- **D3** este foarte comun maxilarului, pentru mai mult de 1/2 dintre pacienți. În zona anterioară **D3** are un procent mai mare. Jumătate din pacienți au **D3** în zona posterioară a maxilarului (mai frecvent în regiunea premolarilor). Aproape 50% din zonele posterioare ale

mandibulei pot prezenta **D3**, în timp ce în zonele anterioare **D3** este prezent în doar 25% din cazuri.

- Cel mai moale os, **D4** este frecvent întâlnit în zona posterioară a mandibulei, aproximativ în 40% din cazuri. (Diviziunile A, B, Bw, Cw, Ch, D-sunt conform clasificării Judy-Misch privind osul disponibil).

Generalizări în vederea unui plan de tratament pot fi făcute doar cu prudență bazându-ne pe localizare. E mai bine să subevaluăm densitatea osoasă, astfel că protezarea va fi mai ușor tolerată decât în cazul unei supraevaluări. Partea anterioară a maxilarului este frecvent tratată ca **D3**, iar partea posterioară ca **D4**, zona anterioară a mandibulei ca **D2** și cea posterioară ca **D3**.

Radiografiile retroalveolare și cele panoramice nu sunt mai utile în determinarea densității osoase deoarece corticalele se suprapun peste osul trabecular ecranându-l parțial. În plus, modificările subtile de la **D2** la **D3** nu pot fi cuantificate pe aceste radiografii.

O determinare cu o mai mare acuratețe a densității osoase se poate realiza cu ajutorul CT-ului. Densitatea osoasă poate fi precis determinată de radiografiile tomografice, în special de CT.

CT produce imagini axiale, perpendiculare pe axul lung al corpului. Fiecare imagine CT are 260000 de pixeli, fiecărui pixel fiindu-i atribuit un număr (unitate Hounsfield) corelat cu densitatea țesutului. În general cu cât numărul acesta e mai mare, țesutul e mai dens. CT scanner-urile moderne pot diferenția obiecte la o distanță mai mică de 0,5mm.

Clasificarea densității osoase după Misch poate fi evaluată pe imaginile CT prin corelare cu o scară a unităților Hounsfield:

- D1 >1250 unități;
- D2 850-1250 unități;
- D3 350-850 unități;
- D4 150-350 unități;
- D5 < 150 unități.

Densitatea osoasă poate varia de la creasta alveolară la regiunea apicală unde se va plasa implantul. Zona cea mai critică este a creștelor de 7-10 mm. De aceea când densitatea osoasă variază în jurul implantului creasta de 7-10 determină protocolul planului de tratament.

Densitatea osoasă inițială nu numai că oferă un suport rigid în timpul vindecării dar după vindecare permite distribuția și transmiterea stresului provocat de proteze la interfața os-implant. Densitatea osoasă influențează cantitatea de os în contact cu suprafața implantului nu doar în prima fază chirurgicală dar și în cea de a doua, de implant neîncărcat sau în cea de încărcare ușoară. Procentul de contact cu osul e semnificativ mai mare în osul cortical decât în cel spongios.

Pentru a ajunge la un echilibru, planul de tratament trebuie adaptat fiecărei densități osoase. Densitatea osoasă e un factor care modifică planul de tratament în câteva direcții – factorul protetic, dimensiunea implantului, designul implantului, condițiile de la suprafața implantului, numărul implanturilor și încărcarea progresivă.

Cu cât densitatea osoasă scade, duritatea osului scade de asemenea. Pentru a scădea incidența microfracturilor, forța asupra osului trebuie redusă. Aceasta e direct proporțională cu stresul. În consecință, stresul asupra implantului trebuie redus cu cât densitatea osoasă scade. Deci cu cât densitatea osoasă scade trebuie urmărit să se realizeze o încărcare cât mai axială a implantului. Stresul poate fi redus și prin creșterea suprafeței funcționale pe care se aplică forța. Creșterea numărului de implanturi este o cale excelentă de reducere a presiunii prin creșterea suprafeței de încărcare.

**Folosind clasificarea lui Misch privind densitatea osoasă am analizat mandibulele secționate și am stabilit următoarele corespondențe procentuale (%) pentru populația românească:**

Tipul osos	Zona interforaminală mandibulară	Zona posterioară mandibulară
D1	10	5
D2	55	40
D3	34	54
D4	1	1

**De asemenea am evaluat densitatea osoasă cu ajutorul CT și urmărind din nou clasificarea Misch am stabilit următoarele date procentuale (%) pentru populația românească:**

Tipul osos	Zona interforaminală mandibulară	Zona posterioară mandibulară
D1	12	6
D2	60	42
D3	25	50
D4	3	2

### 3.1.4. Concluzii privind structura funcțională a mandibulei:

1. Compactele alveolare externe și lamina dura sunt alcătuite din os lamelar. Cantitatea osului spongios (de suport) este în funcție de forțele aplicate la nivelul său, crește progresiv în direcție posterioară și este redus în zona incisivo-canină. La nivelul dinților izolați asupra cărora se exercită forțe excesive în timpul masticației, osul spongios devine dens, cu trabecule mai groase și mai numeroase.
2. Deficitele structurale osoase în zona dorită pentru implantare (cantitate, calitate și distribuție) pot conduce la respingerea multora dintre potențialii pacienți.
3. Principalii factori care determină potențialul osului de a accepta un implant sunt: starea metabolică, istoricul încărcării funcționale a zonei de implantat, traumatismul chirurgical, răspunsul la citokine și factori de creștere în timpul procesului de vindecare și biomecanica din timpul fazei funcționale.
4. Modelarea osoasă este o activitate specifică de suprafață (apozitie și resorbție) ce produce o schimbare clară a mărimii și formei osoase, este un proces independent, ceea ce înseamnă că activarea celulelor duce în mod independent la formare sau resorbție osoasă.
5. Remodelarea osoasă este definită ca o restructurare internă a osului preexistent este un fenomen cuplat la nivel tisular cu activitatea celulelor precursorare osoase și are loc în secvența: resorbție activă, liniște sau revenire și formare. Remodelarea include toate schimbările dintr-un osteon sau din trabeculele osoase: revenire, hipertrofie, atrofie și reorientare.
6. Osul disponibil este în mod particular important în implantologie, descrie arhitectura externă sau volumul ariei edentate și are o structură internă caracterizată de calitate și densitate, care reflectă rezistența osului. Arhitectura internă și externă a osului controlează în mod virtual orice parte a practicii în implantologie, iar densitatea osului disponibil în zona edentată este un factor determinant în planul de tratament, designul implantului, abordarea chirurgicală, timpul de vindecare și încărcarea inițială progresivă a osului în timpul reconstrucției protetice.
7. Densitatea osoasă poate fi precis determinată pe radiografiile tomografice (CT).
8. Cu cât densitatea osoasă scade, duritatea osului scade de asemenea. Pentru a scădea incidența microfracturilor, forța asupra osului trebuie să fie redusă. Aceasta este direct proporțională cu stresul. În consecință stresul asupra implantului trebuie redus cu cât densitatea osoasă scade.
9. Pentru că densitatea și structura osului de suport influențează stabilitatea dentară, acești doi parametri trebuie atent analizați și în

terapia bolilor parodontale; factorii menționați ca având rol în creșterea suportului parodontal devin suprafețe potențiale pentru dezvoltarea bolii parodontale, sau pot perpetua boala odată ce a fost inițiată.

### 3.2. CONSIDERAȚIUNI TOPOGRAFICE PRIVIND CANALUL MANDIBULAR

#### 3.2.1. Generalități:

Canalul mandibular are un diametru de circa 3-4 mm.

Începe la nivelul găurii mandibulare, deci la nivelul ramului mandibular și se continuă la nivelul corpului până la nivelul liniei mediane corespunzătoare simfizei mentale.

Traiectul său este cuprins în țesut osos spongios, iar pereții sunt formați de os compact. El descrie o curbă concavă superior și are tendința de a se apropia din ce în ce mai mult de fața laterală a corpului mandibulei.

În parcursul său trece de obicei la 0-3 mm sub molarul 3, la 3-5 mm sub molarul 2, la 5-6 mm sub molarul 1, iar distanța dintre canal și apexurile dentare crește progresiv spre linia mediană.

Canalul mandibular prezintă în peretele său superior orificii care se continuă cu canale care se deschid la nivelul vârfului alveolelor dentare și prin care trec mănunchiurile vasculo-nervoase apicale.

Inferior de premolarul unu, canalul mandibular se bifurcă în:

a. canalul mental care se deschide pe fața externă a corpului mandibular prin gaura mentală, canal prin care trece mănunchiul vasculo-nervos mental;

b. canalul incisiv care continuă anterior traiectul canalului mandibular și conține mănunchiul vasculo-nervos incisiv (fig. 50).

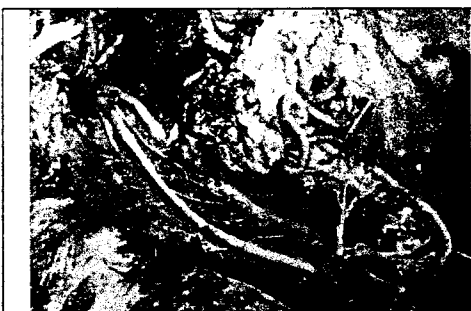

FIG. 50. NERVUL ALVEOLAR INFERIOR ÎN CANALUL MANDIBULAR (F.SALGARAY LAFARGUE).

În anumite situații poate exista un canalicul desprins din canalul mandibular, canalul Robinson care începe și el la gaura mandibulară, pe

fața laterală a bazei lingulei și se continuă până sub alveola ultimului molar. Conține un ram nervos din nervul alveolar inferior și un ram al arterei alveolare inferioare pentru molarul al treilea.

În funcție de restructurările mandibulare consecutive vârstei și edentației, canalul mandibular prezintă modificări de calibru (se reduce) și poziție (se apropie de marginea alveolară a mandibulei).

#### 3.2.2. Traiectul canalului mandibular între ultimul molar și primul premolar:

a. De la M3 la PM2 este situat în jumătatea linguală a spongioasei, la nivelul M3 fiind foarte apropiat de compacta linguală, iar în continuare are o tendință de coborâre în corpul mandibulei.

b. La nivelul PM1 este situat în centrul spongioasei sau în jumătatea vestibulară a ei, cu aceeași tendință de coborâre.

c. Se poate spune că acest canal prezintă o triplă oblicitate: anterioară, inferioară și vestibulară.

d. La tipurile mandibulare cu involuție tardivă și foarte avansată se îndreaptă lent spre fața alveolară în zona M3 și se dispune în unghiul dintre compacta linguală și cea alveolară făcând posibilă o eventuală anestezie supraperiostală la acest nivel.

Uneori poate să "hernieze" spre suprafața trigonului retromolar prin compactă.

#### 3.2.3. Traiectul canalului mandibular anterior de PM1:

Canalul mandibular este continuat anterior de canalul incisiv, cu un lumen apreciabil la început; apoi se îngustează până la nivelul planului medio-sagital. Inițial ocupă partea centrală a spongioasei mandibulare. Apoi se apropie de compacta vestibulară și de marginea inferioară a mandibulei.

Este motivul pentru care anesteziiile supraperiostale paraapicale la nivel incisiv trebuie efectuate cât mai aproape de marginea inferioară a corpului mandibular.

#### 3.2.4. Relațiile dinților inferiori cu canalul mandibular:

a. Cel mai frecvent tip de raport este acela în care canalul mandibular este în raport apropiat cu fundul alveolei molarului 3, iar apoi distanța dintre canal și apexurile dentare crește progresiv spre incisivul central. Uneori conținutul canalului poate fi în raport direct cu apexurile molarului 3. Acest raport face dificil tratamentul endodontic și extracția acestui dinte (fig. 51).



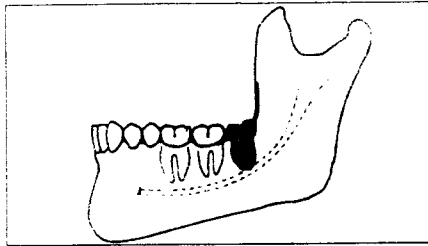


FIG. 51. CEL MAI FRECVENT TIP DE RAPORT AL DINȚILOR INFERIORI CU CANALUL MANDIBULAR.

b. În cazul unui corp mandibular cu înălțime mai mare, iar rădăcinile dentare de lungime medie, canalul mandibular *nu are raport cu nici un dinte*.

c. Când corpul mandibular are o înălțime mai mică, iar dinții au rădăcini lungi, canalul mandibular poate fi în raport cu rădăcinile celor 3 molari și cu rădăcina premolarului 2. Acest ultim tip de raport este normal la tineri când înălțimea corpului mandibular nu este definitivată.

d. De asemenea se poate menționa că frecvența *incluzie a molarului 3* poate prezenta molarul respectiv cu rădăcinile extinse dincolo de conținutul canalului mandibular, vestibular sau oral. Foarte rar canalul mandibular se poate plasa între rădăcinile ultimului molar, iar apexurile lui se pot uni inferior de canal, situație care poate face extracția acestui dinte, dramatică.

#### Concluzie:

Pentru practica oro-maxilo-facială sunt deosebit de importante raporturile dinților cu canalul mandibular și conținutul său, cât și topografia orificiilor mandibular și mental.

### 3.3. CONSIDERAȚIUNI ANATOMO-CLINICE PRIVIND CONȚINUTUL CANALULUI MANDIBULAR

Canalul mandibular conține nervul alveolar inferior și vasele alveolare inferioare.

#### 3.3.1. Dispoziția plexiformă a nervului alveolar inferior:

a. Trunchiul principal al nervului alveolar inferior prezintă o structură ramificată, plexiformă, alcătuită din întrepătrunderi fine ale nervului alveolar inferior cu artera alveolară inferioară.

b. Nervul alveolar inferior trece prin corpul mandibulei înconjurat uneori de o teacă conjunctivă densă (în interiorul canalului osos), continuându-se cu ramurile dentare care pot forma un plex nervos între trunchiul nervului și apexurile dentare.

c. Din plexul alveolar inferior localizat între canalul mandibular și rădăcinile dinților inferiori pornesc ramificații fine, care pot aborda rădăcinile dentare apical și mai rar lateral, uneori pătrunzând în canalul radicular la distanță apreciabilă de apex, explicând existența deltei apicale în treimea apicală a canalului radicular (Barker) (fig. 52).



FIG. 52. PLEXUL ALVEOLAR INFERIOR (Carter).

A- a. alveolară inferioară;  
N- n. alveolar inferior;  
R- rădăcina distală a molarului 1;  
Ir- ram nervos care intră în canalul radicular lateral de apex.

3.3.2. Majoritatea autorilor susțin că în canalul mandibular nervul alveolar inferior prezintă **2 tipuri topografice:**

a) *Tipul I*, prezent în 65% din cazuri, arată că nervul alveolar inferior prezintă un traiect singular până la premolarul 1, după care se împarte în 2 ramuri: n. mental și n. incisiv. La acest tip există și ramuri dentare desprinse din trunchiul principal al nervului dispuse posterior de rădăcinile dentare.

Se citează și cazuri în care nervul incisiv nu este situat în canalul mandibular, ci în țesut osos spongios, iar ramurile lui dentare nu sunt incluse într-o teacă fibroasă.

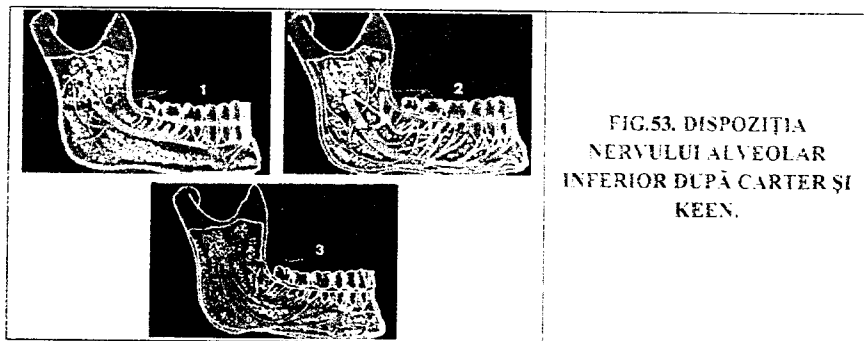
b) *Tipul II*, prezent în 35% din cazuri, arată că nervul alveolar inferior se divide imediat după penetrarea canalului mandibular, într-o ramură mai groasă, nervul mental care iese apoi prin gaura mentală fără să prezinte ramuri dentare, și o ramură care formează un plex nervos din care se desprind ramuri dentare fine de la M3 la incisivul central. La alcătuirea acestui plex pot participa excepțional și ramuri din nervul mental desprinse la originea sa.

3.3.3. După Carter și Keen dispoziția nervului alveolar inferior în canalul mandibular prezintă **3 tipuri topografice:**

a. *Tipul I* cu nervul alveolar inferior bine reprezentat într-un canal osos care se termină la nivelul PM1 cu nervul mental și cu ramificații dentare fine care ajung la caninul și incisivii inferiori.

b. *Tipul II* cu nervul alveolar inferior situat la distanță de apexurile dentare, care prezintă multiple ramuri dentare dispuse plexiform.

c. *Tipul III* prezintă nervul alveolar inferior bifurcat la nivelul PM1 în nerv mental și nerv incisiv (cel mai frecvent tip) (fig. 53).



3.3.4. Se poate menționa și existența găurii retromolare a lui Ossenberg, situație în care trunchiul nervului alveolar inferior se divide în ramuri care penetrează ramul mandibular în zona retromolară în locuri diferite. Acest lucru devine important în timpul intervențiilor chirurgicale din zona retromolară sau în anestezia lociă.

3.3.5. Relatiile vaselor alveolare inferioare cu nervul alveolar inferior sunt asemănătoare cu bariera sanguină a creierului. Înalt selectivă și impermeabilă, afectarea nervului și a capacității lui de refacere fiind strâns legată de gradul de vascularizație și implicit de anoxia unui anumit teritoriu. Artera se plasează inferior de nerv în cea mai mare parte a canalului, trecând superior de nerv doar în partea distală a canalului mandibular.

De asemenea se poate afirma că diametrul arterei alveolare inferioare descrește cu vârsta, aspect important pentru anastomozele microchirurgicale și afecțiunile mănunchiului vasculo-nervos mandibular din timpul intervențiilor reconstructive mandibulare.

### 3.3.6. Observații clinice :

Posibilitățile de lezare a nervului alveolar inferior în cursul diferitelor procedee chirurgicale sunt multiple, iar cunoașterea poziției sale topografice este importantă pentru aprecierea consecințelor.

Acest lucru se poate întâmpla în cursul odontectomiilor molarilor de minte, în cursul tratamentului implanto-protetic, în cursul traumatismelor, în cursul tratamentului endodontic (semnul Vincent

d'Alger) sau în cursul intervențiilor chirurgicale ajutătoare terapiei endodontice (rezeecția apicală).

Astfel poate să apară hiperestezie, hipoestezie sau anestezie în teritoriul de distribuție al nervului alveolar inferior. În consecință se recomandă prudență în timpul manevrelor chirurgicale din vecinătatea canalului mandibular și a găurii mentale.

#### 4. ANATOMIA TOPOGRAFICĂ ȘI APLICATĂ A SINUSULUI MAXILAR (ANTRUL HIGHMORE)

Dispoziția sinusurilor maxilare în imediata vecinătate a apexurilor radiculare ne obligă să prezentăm o serie de corelații morfologice dento-sinusale care pot explica o serie de afecțiuni sinusale odontogene, foarte frecvent, din nefericire iatrogene.

##### 4.1. ASPECTE PRIVIND EMBRIOLOGIA ȘI DEZVOLTAREA SINUSURILOR MAXILARE

1. Spre deosebire de osul maxilar care se conturează în săptămâna a 8-a de viață intrauterină sub forma unor *trabecule intramembranoase* în mezenchimul premaxilar, antrul (sinusul) maxilar apare în luna a 4-a de viață intrauterină prin invaginarea epiteliului șanțului uncibular la nivelul infundibulului, înaintea celorlalte sinusuri paranasale.

2. *Dezvoltarea inițială* a sinusurilor maxilare este urmarea unor evenimente morfogenetice care se produc în dezvoltarea foselor nazale care vor influența expansiunea pereților laterali și apariția cometelor și meaturilor nazale.

Astfel, fundul meatului nazal mijlociu se adâncește, *apare infundibulul* care penetrează formațiunile cartilagineoase și osoase ale porțiunii superioare a feței *pneumatizându-le* și ducând la apariția *complexului sinusian anterior* alcătuit din sinusurile maxilare, sinusurile frontale și celulele etmoidale anterioare.

3. Ulterior *expansiunea meatului nazal mijlociu* se continuă în direcție inferioară ocupând progresiv tot mai mult din viitorul corp al maxilarului.

4. *Forma și dimensiunile* sinusurilor maxilare sunt în funcție de *potențialul osteolitic* al mucoasei invadante și de *terenul individual*, ambele elemente fiind expuse unor influențe necunoscute în totalitate, cum ar fi: calitatea țesuturilor, caracteristicile calcificării, factori endocrini, influențe aflate însă într-o continuă evoluție.

Se poate afirma că *apariția* sinusurilor maxilare ar fi rezultatul *distribuției și propagării* forțelor generate de aparatul dento-maxilar, formarea lor evidențiind o latură a *arhitecturii funcționale* a oaselor feței.

5. *După luna a 4-a*, sinusurile maxilare progresează lent în profunzime pe măsură ce *mugurii dentari* coboară.

*Perinatal*, sinusurile maxilare prezintă următoarele diametre: 7-16 mm în plan antero-posterior (sagital), 2-13 mm în plan vertical și 1-7

mm în plan transversal. De asemenea pneumatizarea lor începe postnatal.

6. Creșterea în continuare se realizează printr-un proces de *resorbție progresivă* a masei conjunctive centrale, *nu prin erodare osoasă*, proces care se desfășoară concomitent cu dezvoltarea viscerocraniului, fiind *influențat în principal* de erupția dentară, apariția forțelor de masticație și amplitudinea mișcărilor respiratorii, pentru ca *dezvoltarea ulterioară* să se subordoneze dezvoltării dinților și a oaselor maxilare. *Dezvoltarea până la 2 ani* se desfășoară în sens antero-posterior.

*La 6 ani* va apărea un sinus adult în miniatură.

*La 9 ani* sinusurile maxilare încep să penetreze procesele osului maxilar, iar la *12 ani* planșeul sinusal este situat aproximativ la același nivel cu planșeul foselor nazale.

Creșterea continuă până în jurul vârstei de *15 ani* și depinde de dezvoltarea arcadei alveolo-dentare, astfel încât *extremitatea postero-inferioară* a sinusului maxilar ajunge la *forma definitivă* abia după erupția molarului trei superior.

În consecință, se poate afirma că la nivelul antrului maxilar apar modificări de formă și volum până la data *erupției tuturor dinților permanenți*.

*În forma finală*, sinusurile maxilare se prezintă ca o piramidă triunghiulară, cu 3 pereți, anterior, posterior, superior, o bază situată intern care reprezintă cel mai complex perete și un vârf situat superior și lateral spre osul zigomatic.

Correspunzător procesului alveolar, prezintă *planșeul sinusal*.

În cursul dezvoltării sinusurilor maxilare pot să apară și o serie de anomalii de dezvoltare:

1. agenezia sinusală;
2. sinusuri supranumerare;
3. sinusuri mai mari sau mai mici de volum;
4. prezența septurilor osoase sau fibroase, complete sau incomplete la nivelul sinusurilor, situație care poate genera erori de diagnostic diferențial cu chisturile maxilare.
5. prezența *recesurilor (prelungirilor) sinusale*:
  - a. reces alveolar - în procesul alveolar, cel mai frecvent, în 52% din cazuri, situație care favorizează atacul antral în terapia endodontică sau chirurgicală ;
  - b. reces zigomatic - în procesul zigomatic al maxilarului sau chiar în corpul osului zigomatic, în 42%, din cazuri;
  - c. reces frontal - în procesul frontal, în 4% din cazuri;
  - d. reces palatinal - în procesul palatin, în 2% din cazuri (fig. 54).



Fig. 54. RECESUL  
ZIGOMATIC AL  
SINUSULUI MAXILAR.

## 4.2. SINUSUL MAXILAR ADULT

### 1. Peretele anterior (antero-lateral, jugal):

Este un perete chirurgical, întinzându-se în plan vertical, de la Rebordul alveolar (de la canin la premolarul 2) până la rebordul orbital, iar în plan transversal de la unghiul intern ocular până la joncțiunea maxilo-zigomatică.

Pe peretele jugal se observă: *orificiul infraorbital* prin care trec vasele și nervul respectiv, situat la circa 5-9 mm sub rebordul inferior al orbitei, pe linia verticală care trece prin comăsura labială sau printre cei doi premolari superiori. Nervul infraorbital trebuie reperat în cura radicală sinusală pentru a nu-l leza în cursul deperiostării (fig. 55).

*Fosa canină* apare ca o zonă escavată, situată posterior de eminența canină, în dreptul celor 2 premolari. Profunzimea escavației este proporțională cu volumul sinusului maxilar.

Peretele are la acest nivel, o grosime minimă, fiind zona de trepanare în cura radicală sinusală. La acest nivel se prinde mușchiul ridicător al unghiului gurii.

*Eminența canină* dată de rădăcina caninului este un reper important pentru anestezia endobucală la gaura infraorbitală.

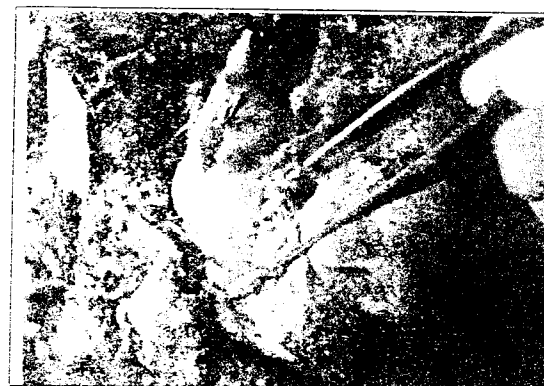

Fig. 55. PERETELE  
ANTERIOR AL  
SINUSULUI MAXILAR ȘI  
NERVUL  
INFRAORBITAL.

Acest perete este format din os compact, mai gros la periferie și mai subțire în fosa canină. Prin acest perete osos trec canaliculele pentru nervi și vase.

*Canaliculul nervului* alveolar antero-superior ia naștere din partea anterioară a canalului infraorbital și prin el trec vasele și nervul respectiv. Nervul alveolar superior mijlociu, inconstant, se termină la nivelul premolarilor, uneori și la nivelul rădăcinii vestibulo-meziale a molarului 1 (fig. 56).

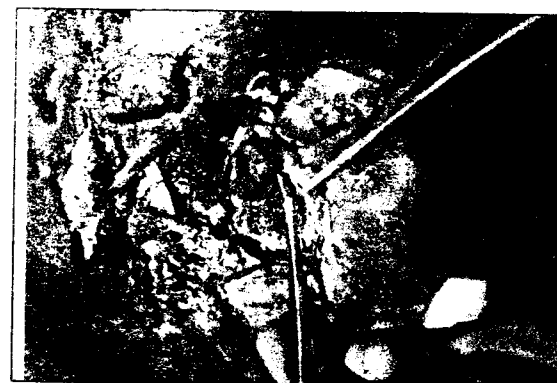

Fig. 56. NERVUL  
ALVEOLAR ANTERO-  
SUPERIOR ÎN RAPORT  
DIRECT CU MUCOASA  
SINUSALĂ.

La acest nivel există și *canale vasculare*, dintre care cel mai important este canalul lui Parinaud, foarte dezvoltat la copil, și care pleacă de la alveola caninului la unghiul infero-intern al orbitei. Acest canal conține ramura maxilo - antrală a arterei angulare. Canaliculele sunt deseori dehiscente și pun nervul în contact cu mucoasa sinusului, explicând o nevralgie infraorbitală secundară. La copil, tot în peretele anterior osos se află mugurii *dentiției definitive*, care separă dinții temporari de cavitatea

sinusului, motiv pentru care intervențiile chirurgicale cu abord vestibular sunt contraindicate.

Peretele anterior este divizat în 2 zone: una inferioară, gingivo-bucală, tapetată de mucoperiost (gingie) și zona superioară, jugală, acoperită de periost puțin aderent și de un strat muscular.

Elementele vasculare traversează peretele anterior, deasupra stratului muscular (a. și v. facială).

### **2. Peretele superior (orbital):**

Este foarte subțire și formează o parte din planșeul orbitei. Are formă triunghiulară, fiind delimitat anterior de marginea infraorbitală, lateral de sutura maxilo-zigomatică și de fisura orbitală inferioară, iar intern de lama papiracee a etmoidului, osul lacrimal și procesul orbital al palatinului.

Acest perete prezintă șanțul și canalul infraorbital cu conținutul lor.

Canalul infraorbital face un relief important în cavitatea sinusală. Astfel, o lamă papiracee, uneori dehiscentă, separă nervul de mucoasa sinusului, fapt care explică durerea nevralgică din teritoriul nervului infraorbital în sinuzite maxilare (fig. 57).

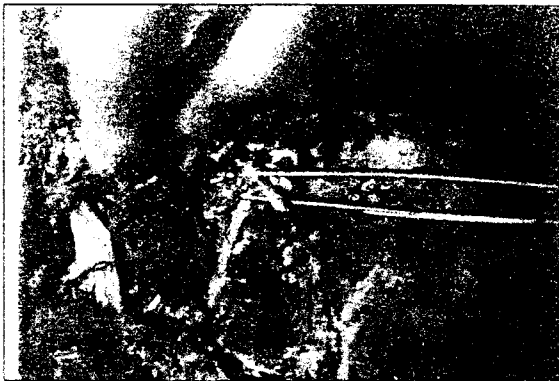


Fig. 57. PERETELE SUPERIOR- NERVUL INFRAORBITAL ÎN RAPORT DIRECT CU MUCOASA SINUSALĂ.

Este cel mai subțire perete, frecvent prezintă dehiscente care explică complicațiile orbito-sinusale.

În canalul infraorbital se desprind nervii alveolari antero-superiori și mijlocii care coboară spre dinții frontali și respectiv, spre premolari, în canalicule osoase situate în peretele anterior sinusal.

### **3. Peretele posterior (infratemporal):**

Este de asemenea un perete chirurgical și este reprezentat de fața infratemporală a maxilarului.

La acest nivel, tuberozitatea maxilară este străbătută de canalele alveolare prin care trec nervii și vasele alveolare postero-superioare destinate molarilor superiori.

Raporturile peretelui posterior în regiunea de trecere de la vestibulul bucal la fosa pterigo-palatină sunt constituite lateral de mușchiul buccinator care delimitează la acest nivel spațiul Eisinger, anterior de bufa grăsoasă Bichat, iar posterior și în afară de mușchiul maseter.

La nivelul acestui perete artera maxilară face o curbă, cu convexitatea anterioară, lipită de partea superioară a tuberozității maxilare. Este partea cea mai apropiată de sinus și care se ligaturează în epistaxisul rebel.

Din artera maxilară se desprind la acest nivel arterele alveolare postero - superioare care coboară lipite de tuberozitatea maxilară (fig. 58).

Tot la nivelul acestui perete urcă nervul maxilar și tot aici se găsește plexul venos pterigoidian.

Acest perete este puțin mai solid având aproximativ 2 mm grosime. Prin acest perete uneori se poate aborda chirurgical regiunea infratemporală (calea transinusală).

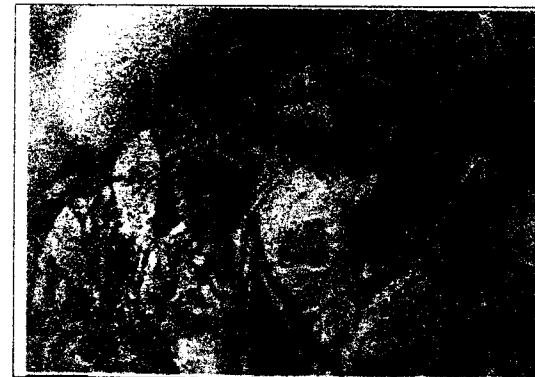

Fig. 58. PERETELE POSTERIOR CU ARTERELE ȘI NERVII ALVEOLARI POSTERO-SUPERIORI.

### **4. Baza piramidei (peretele nazal, peretele intern):**

Acest perete corespunde peretelui lateral al fosei nazale.

Prezintă frecvent o formă patrulateră, este mai gros înainte și mai subțire înapoi. Prezintă în centru o scobitură triunghiulară cu baza situată superior. Inserția cornetului nazal inferior care taie în diagonală acest perete delimitează la acest nivel 2 regiuni triunghiulare, opuse prin baza lor: un triunghi postero - superior corespunzător meatului nazal mijlociu, și un triunghi antero - inferior corespunzător meatului nazal inferior, în care se deschide canalul lacrimo-nazal. Peretele intern al sinusului este continuu la nivelul meatului inferior, fără dehiscente și frecvent bombat

în sinus. Zona cea mai subțire este la nivelul apofizei maxilare a cornetului inferior, loc de elecție pentru puncția și trepanarea sinusului maxilar, în caz de cură radicală.

Canalul lacrimo - nazal este format în afară de jgheabul lacrimal al maxilei, jgheab care determină un relief important în cavitatea sinusului (în porțiunea anterioară a peretelui intern). Canalul lacrimo - nazal se deschide obișnuit, la 1 cm inferior de extremitatea anterioară a cornetului nazal inferior, iar puncția sinusului trebuie făcută la 2 cm posterior de extremitatea anterioară a cornetului nazal inferior, unde se află apofiza maxilară a sa, care este foarte subțire.

Această zonă triunghiulară antero-inferioară corespunde feței interne a procesului frontal maxilar, pe o întindere de 2-2,5 cm prin bază, iar vârful, orientat posterior, corespunde osului palatin.

Triunghiul postero - superior corespunde meatului nazal mijlociu și prezintă un *orificiu* delimitat anterior - de procesul uncinat al etmoidului, posterior - de lama verticală a palatinului, inferior - de cornetul nazal inferior, iar superior - de masa laterală etmoidală.

Suprafața este împărțită în două zone de procesul uncinat etmoidal, cu direcție oblică - inferior și posterior unde se termină prin 3 prelungiri: una superioară spre bula etmoidală, alta inferioară spre cornetul nazal inferior și alta posterioară spre osul palatin, prelungiri care determină cu marginea orificiului principal 3 orificii secundare. Procesul uncinat și bula etmoidală sunt cornete rudimentare eversate și inversate (fig. 59).

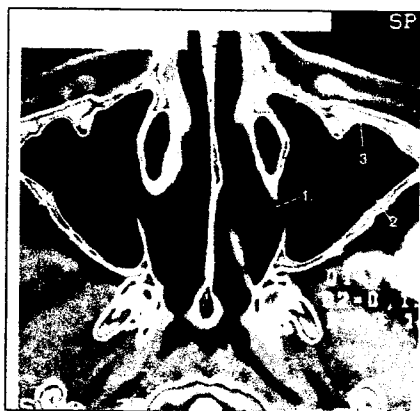

Fig. 59. C.T. - SECȚIUNE AXIALĂ LA NIVELUL SINUSULUI MAXILAR:

1. Ostiumul semilunar;
2. Peretele posterior;
3. Peretele anterior.

Pe acest perete se găsesc orificiile și sistemul de drenaj al sinusului maxilar. La acest nivel, mucoasa nazală și cea sinusală tapetează peretele intern sinusal pe ambele fețe, lăsând liber ostiumul semilunar (fig. 60).

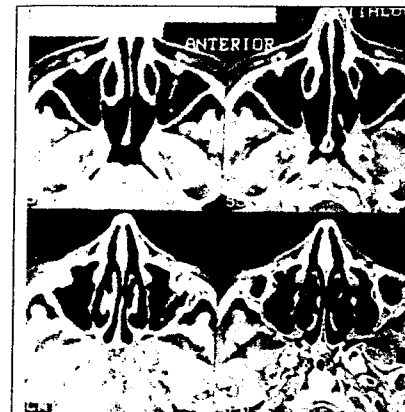

Fig. 60. C.T. - SECȚIUNI AXIALE LA NIVELUL SINUSULUI MAXILAR.

La acest nivel, pe craniu se găsește un defect osos mare - hiatusul maxilar, care la omul viu este micșorat de oasele din peretele lateral nazal (anterior: osul lacrimal, posterior - lama verticală a osului palatin, superior - procesul uncinat și bula etmoidală, inferior - cornetul nazal inferior), dar și de mucoasa care căptușește acest perete. Din hiatusul maxilar mai rămâne vizibil doar ostiumul maxilar, sub formă de picătură sau de clepsidră, la nivelul hiatusului semilunar.

Partea de mucoasă nazală care nu are suport osos se va lipi de mucoasa sinusală. Aceste zone mucoase poartă numele de fontanele, zone slabe ale peretelui, în care pot să apară orificii accesorii de comunicare cu sinusul maxilar. Fontanelele anterioară și posterioară se formează în raport cu partea inferioară a procesului uncinat. Deși orificiile accesorii din fontanele sunt dispuse la un nivel inferior în raport cu ostiumul sinusal, secrețiile din sinus "urcă" pe baza sinusului până la nivelul acestuia, deci nu drenează prin orificiile accesorii. Ele au formă rotundă, spre deosebire de ostiumul maxilar, asemănat cu o picătură.

Ostiumul natural, cu un diametru mediu de 4-6 mm se plasează în partea superioară a bazei sinusului maxilar, imediat sub podeaua orbitei. Măsurată la nivelul peretelui lateral nazal, distanța ostiumului natural față de orificiul narinar este de 45 mm, iar față de planșeul nazal este de 30 mm.

5. **Planșeul sinusal** este orientat inferior și lateral spre procesul alveolar al maxilarului. La acest nivel poate forma funduri de sac între rădăcinile dentare. În copilărie, acesta se găsește la același nivel cu planșeul fosei nazale, dar coboară cu vârsta. În mod normal, se găsește cam la 1,5 cm sub planșeul fosei nazale, pe o linie orizontală dusă de la extremitatea inferioară a aripii nasului. Vom reveni asupra lui în capitoul următor (fig. 61).

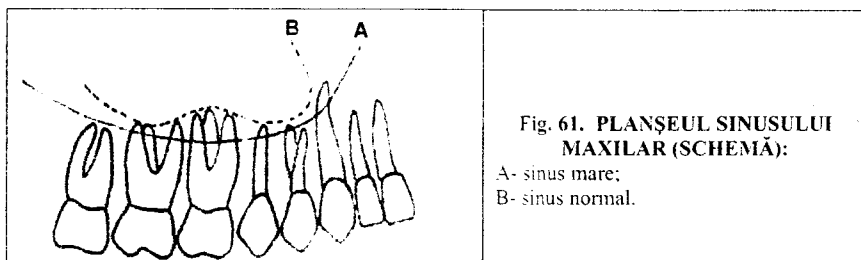


Fig. 61. PLANȘUL SINUSULUI MAXILAR (SCHEMĂ):

A- sinus mare;  
B- sinus normal.

6. **Vârful** se află la nivelul recesului zigomatic al maxilarului și poate penetra chiar osul zigomatic.

7. **Cavitatea sinusului:**

În mod normal este plină cu aer, tapetată de mucoasă și are la adult planșeul situat puțin sub planșeul fosei nazale.

Dimensiunile medii ale sinusului sunt de: 35 mm înălțime la nivelul primului molar, 25 mm lățime și 32 mm adâncime antero-posterioară. Volum: 10-15 ml.

8. **Mucoasa sinusului:**

Are aceeași structură histologică pentru toate sinusurile paranazale. Macroscopic, are o colorație roz, este umedă, foarte aderentă de periost și cu o grosime destul de mică. Microscopic, prezintă un epiteliu cu 3 straturi celulare și un corion cu două zone distincte: superficială și profundă.

Epiteliul respirator al sinusului maxilar are cea mai mare densitate de celule caliciforme ( $10000/\text{mm}^2$ ) și de glande seromucoase față de celelalte sinusuri.

Mucoasa sinusală este o prelungire a mucoasei nazale care formează pliuri la nivelul ostiumului, pe care-l vor obstrua în caz de edem inflamator. La inflamații repetate, ea devine fungoasă, ajungând până la 1 cm grosime.

9. **Raporturi:** cu obrazul (anterior); fosele infratemporală și pterigopalatină (posterior); orbita și mănunchiul vasculo-nervos infraorbital (superior); dinții și palatul dur (inferior).

10. **Vascularizație și inervatie:**

- artere: facială, infraorbitală, palatină descendentă, alveolare superioare anterioare și posterioare, sfenopalatină;
- vene: vena facială, plexul venos pterigoidian, vena oftalmică inferioară;
- limfatice: drenează către fosa pterigopalatină, dar și în ganglionii submandibulari;

- nervi senzitivi (din V/2): nervii alveolari superiori anteriori, mijlocii, posteriori, nervul palatin mare, nervul infraorbital (prin ramuri perforante).

### 4.3. VARIANTE MORFOLOGICE ALE RAPORTURILOR DENTO-SINUSALE

1. **Aceste raporturi prezintă două componente:** radiculară reprezentată de rădăcinile dinților sinusali și **antrală** reprezentată de planșeul sinusal.

a. **Componenta radiculară** este reprezentată de rădăcinile dinților sinusali : P2, M1, M2 (vezi Procesele alveolare).

b. **Planșeul sinusal** poate prezenta următoarele nivele de dispoziție:

- a. sub planșeul fosei nazale ;
- b. coborât în procesul alveolar al maxilarului sub forma unor funduri de sac (recesuri alveolare) ;
- c. în dreptul planșeului fosei nazale.

2. **Aceste raporturi sunt în funcție de:**

- a. lungimea rădăcinilor dinților sinusali ;
- b. înălțimea procesului alveolar al maxilarului ;
- c. mărimea și forma sinusului maxilar.

3. **Diferențiate pe dinți** vom avea următoarele situații:

a. **Caninul** - prezintă raport tangent (punctiform) cu sinusul maxilar când treimea apicală a rădăcinii lui este curbă distal și sinusul maxilar prezintă o expansiune alveolară foarte mare. În cele mai multe cazuri caninul prezintă un raport depărtat, la distanță, față de planșeul sinusal (fig. 62).





Fig. 62. RAPORTURI DENTO-SINUSALE DISTANȚATE (13, 14).

b. **Premolarul 1** - de cele mai multe ori apexurile radiculare ale lui sunt separate de planșeul sinusal printr-un perete osos gros, deci există un raport depărtat, deoarece în zona premolar 1 - canin, planșeul sinusal

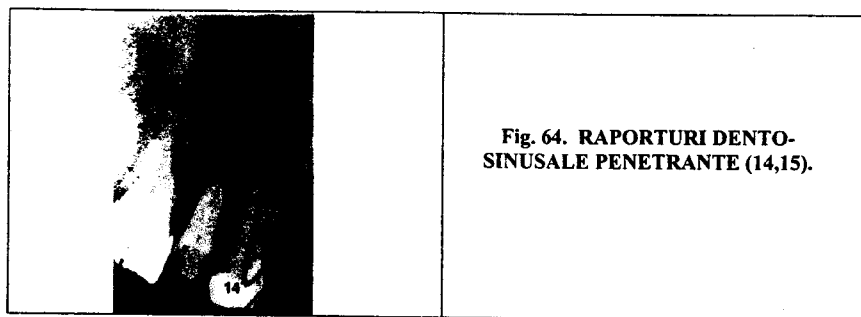
se înalță pentru a se continua în peretele anterior, acest lucru fiind corelat cu dimensiunile stâlpului canin al viscerocraniului la baza lui.

c. *Premolarul al 2-lea* - relațiile lui sunt de regulă mai apropiate cu sinusul maxilar față de primul premolar. Numai dacă recesul alveolar al sinusului maxilar este absent sau slab dezvoltat există un strat de os spongios între fundul alveolei premolarului 2 și planșeul sinusal (rar).

La majoritatea persoanelor, planșeul sinusal se adâncește la nivelul premolarului 2, iar fundul alveolei va fi separat de sinus de un strat subțire de os compact, situație care caracterizează *raportul tangent* (fig. 63).

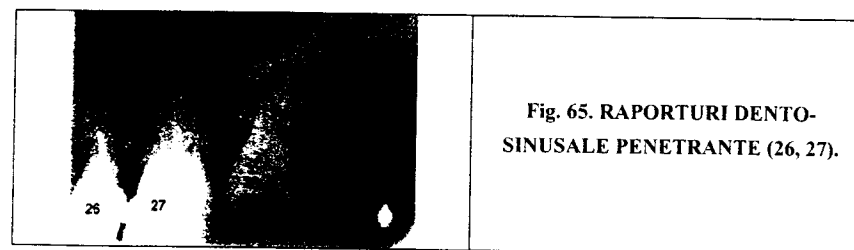


Într-un procent mai redus de cazuri sinusul maxilar se poate extinde în afara fundului alveolar al premolarului 2 și atunci, alveola sa va produce o proeminență ușoară pe suprafața planșeului sinusal. Dacă expansiunea sinusală este mai extinsă, lama osoasă subțire separatoare alveolo-sinusală poate să dispară și atunci țesutul periodontal periapical este în contact direct cu mucoperiostul sinusal, sau chiar îl penetrează, situație care caracterizează *raportul dento-antral penetrant* (fig. 64).



d. *La nivelul molarului 1 și 2* relațiile dintre sinus și dinți sunt, de regulă, apropiate, interpunerea unui strat substanțial de os între fundul alveolelor și planșeul sinusal este o excepție.

Alveolele molarilor ating aproape întotdeauna planșeul sinusal (raport tangent), dar frecvent, extremitățile apicale ale unor rădăcini sau ale tuturor rădăcinilor molarilor protruzează la nivelul sinusului maxilar, sau protuberanțe mici, rotunde, pe planșeul sinusal, marchează poziția rădăcinilor. Defectele osoase (dehiscente) la vârful acestor proeminențe nu sunt deloc rare și uneori au o extindere mare, este situația care caracterizează raportul penetrant. Divergența rădăcinilor molarilor permite frecvent o extensie a sinusului spre trifurcația radiculară sub forma fundurilor de sac interradiculare (fig. 65).



Uneori, creste osoase în formă de seceră fac legătura între proeminențele radiculare care pătrund la nivelul planșeului sinusal, iar ramurile nervilor alveolari destinate acestor rădăcini folosesc crestele osoase respective ca pe niște punți de trecere spre apexuri. Acestea sunt adesea dehiscente spre sinus pe o lungime variabilă, expunând nervii în contact cu mucoasa sinusală.

Aceste creste alveolare compartimentează recesul alveolar sinusal.

Rădăcinile vestibulare ale primilor doi molari sunt situate frecvent în apropierea mucoasei sinusale, iar rădăcina palatinală proemină mai rar în sinus. Acest lucru este explicat de faptul că, în cursul dezvoltării, deplasarea laterală a sinusului maxilar antrenează și rădăcinile vestibulare ale primilor doi molari superiori (fig. 66).

e. *Molarul al 3-lea* prezintă o gamă largă de raporturi dento - sinusale (la distanță, tangente sau penetrante). Acest lucru este posibil și datorită tulburărilor de erupție și anomaliilor radiculare de la nivelul acestui dinte, care pot prezenta o gamă largă de variații de formă, curbură și număr, creând o serie de situații de raport, care vin în defavoarea medicului.



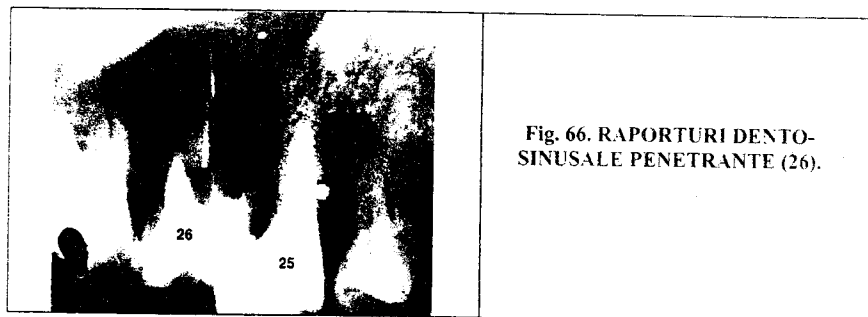


Fig. 66. RAPORTURI DENTO-SINUSALE PENETRANTE (26).

f. Înapoia molarului al 3-lea, capătul posterior al procesului alveolar maxilar formează *tuberculul alveolar*, frecvent penetrat de o prelungire sinusală. Având în vedere că osul de la acest nivel este subțire, frecvent în timpul extracției acestui molar, prin exercitare de presiuni distale, se poate fractura acest perete osos producându-se o comunicare buco-sinusală largă.

g. *Dinții temporari* se găsesc întotdeauna la distanță de planșeul sinusal datorită dimensiunilor reduse ale rădăcinilor lor, ale procesului alveolar maxilar și ale sinusului maxilar. În plus între rădăcinile dinților temporari și planșeul sinusal se găsesc mugurii dinților permanenți.

#### 4. Observații:

a. Din datele mai sus prezentate se poate afirma că există următoarele posibilități de raport dento-antral:

- *raport distanțat* când între apexurile radiculare și planșeul sinusal se interpune un perete osos gros;

- *raport tangent* când între apexurile radiculare și planșeul sinusal există o lamă foarte subțire de os compact ;

- *raport penetrant* când apexurile radiculare sunt acoperite de mucoasa sinusală.

b. Din punct de vedere *static*, raportul dento-antral este reprezentat de *grosimea și forma planșeului sinusal*.

După *Kustra* grosimea septului alveolo-sinusal este cuprinsă între 0,5-4,5 mm. Acesta este străbătut de numeroase canalicule vasculo-nervoase.

În majoritatea cazurilor, raportul radiculo - antral se realizează pe o distanță de 1-1,5 cm sub planșeul fosei nazale.

c. Tesutul osos interradiculo - antral de aspect lamelar uniform, prezintă o față de contact antrală, în raport cu mucoperiostul sinusal și o față de contact bucală, apexo - radiculară în raport cu spațiul periapical. Aceste limite ale planșeului sinusal, radiculo - dentară și antrală, sunt independente ca orientare și raport una față de cealaltă și rareori, pe

distanțe scurte, sunt paralele.

Rolul cel mai important în dirijarea raportului celor 2 suprafețe ale planșeului antral îi revine doar feței antrale care se poate apropia sau depărta de apexurile radiculare.

d. Nivelul de raport dintre cele 2 suprafețe ale planșeului antral își pierde importanța când septul radiculo - antral este subțire, mulat între rădăcinile dentare. Atunci, infecția inițială, în sens dentar sau antral putând fi ușor confundată, favorizând apariția sindromului endo - antral descris de Selden.

Când septul radiculo - antral este gros, cauza inițială a unei infecții sinusale sau dentare se diferențiază ușor, fără a fi confundată.

e. Pericolul atacului antral prin raport anatomic și patologic penetrant este de partea rădăcinilor vestibulare ale primilor 2 molari și de partea rădăcinii premolarului al doilea, care pot fi denumite rădăcini sinusale.

f. Corelând observațiile noastre cu date din literatura de specialitate, se poate afirma că efectul de coborâre al planșeului sinusal ar fi condiționat de următorii factori:

- *raportul anatomic* existent anterior extracțiilor dentare, cu referire la raportul apropiat cu planșeul sinusal coborât în spațiile peri - și interradiculare;

- *raportul patologic* existent anterior extracțiilor dentare, cu referire la cel prin contiguitate reprezentat de granuloame, chisturi sau osteite apicale care lizează septul osos radiculo-antral;

- *actul terapeutic* operator prin manevrele de înlăturare chirurgicală a proceselor patologice distructive periapicale;

- *vârsta* la care s-au produs extracțiile dentare, elocventă în acest sens fiind afirmația lui Duformentl "extracția prematură a molarului 1 superior, duce la prabușirea planșeului sinusal la nivelul alveolei dezbrăcate".

În consecință, implanturile dentare în această zonă necesită realizarea prealabilă a unui sinus-lifting (sinus elevation) la nivelul planșeului sinusal.

g. Pentru cunoașterea interrelațiilor dento-alveolo-sinusale este absolut necesar un examen radiologic special, tomografie computerizată, sau rezonanță magnetică nucleară, pentru obținerea unor detalii importante, mascate sau deformate pe radiografiile obișnuite.

## 5. BAZELE ANATOMICE ALE PROPAGĂRII INFECȚIILOR CU PUNCT DE PLECARE DENTAR

Având în vedere adresabilitatea în ultimul moment la medicul curant a unei bune părți a populației, moment în care un proces supurativ este deja constituit și tratamentul medicamentos este inefficient fără o manevră chirurgicală, este important să aducem o serie de precizări privind spațiile peribucale superficiale și profunde.

Studiul spațiilor conjunctive cefalice și parțial cervicale este important pentru a corela noțiunile de anatomie clasică și modernă, aplicată, urmărind ideea unei noi clasificări a regiunilor și spațiilor conjunctive cervico-faciale, pentru a studia comportamentul acestora în cazul difuziunii infecțiilor din aceste regiuni și pentru a putea aplica un tratament chirurgical adecvat și eficace.

Calea de difuziune a unei infecții cu punct de plecare dentar poate fi înțeleasă din studiul anatomiei topografice a capului și gâtului.

### 5.1. POSIBILITĂȚI DE PROPAGARE A INFECȚIILOR CU PUNCT DE PLECARE DENTARE

Există trei posibilități de propagare a infecțiilor dentare:

1. Prin invadarea microbiană a vaselor limfatice și consecutiv a ganglionilor limfatici regionali (vezi drenajul limfatic la nivelul aparatului dento-maxilar).

2. Prin continuitate, infecția străbate procesul alveolar, difuziunea fiind în funcție de poziția rădăcinilor dentare în procesul alveolar (vezi topografia proceselor alveolare).

Apoi invadează spațiile perimaxilar, respectiv perimandibular extern, situate la limita de reflexie a mucoasei activ mobile în mucoasa fixă alveolară la nivelul fundurilor de sac vestibulare, respectiv regiunea palatină și regiunea sublinguală sau submandibulară.

În continuare interesează spațiile peribucale superficiale și profunde.

Difuziunea infecției prin continuitate este în funcție de:

a. răspândirea țesutului conjunctiv lax, țesut care reprezintă calea celei mai mici rezistențe în difuziunea infecțiilor, situație care impune o cunoaștere a dispoziției acestui țesut la nivelul capului și gâtului;

b. prezența fasciilor cervico-faciale;

c. dispoziția grăsimii masticatorii.

3. Calea venoasă, situație care presupune cunoașterea anastomozelor venoase. Cel mai des este implicată una dintre următoarele căi:

a. vena facială → vena angulară și/sau venele oftalmice superioare → sinus cavernos (fig. 67);

b. vena facială → venele oftalmice inferioare → plexul venos pterigoidian → venele emisare → sinusul cavernos;

c. vena maxilară → plexul venos pterigoidian → sinusul cavernos.

Aceste anastomoze favorizează propagarea infecțiilor faciale spre sinusul cavernos (fig. 68).

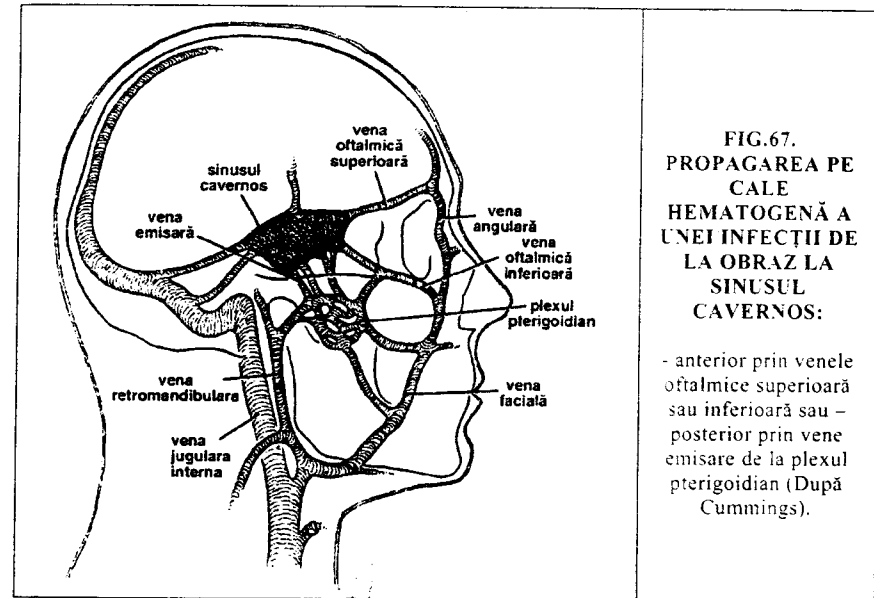


FIG. 67.  
PROPAGAREA PE CALE HEMATOGENĂ A UNEI INFECȚII DE LA OBRAZ LA SINUSUL CAVERNOS:

- anterior prin venele oftalmice superioară sau inferioară sau - posterior prin vene emisare de la plexul pterigoidian (După Cummings).

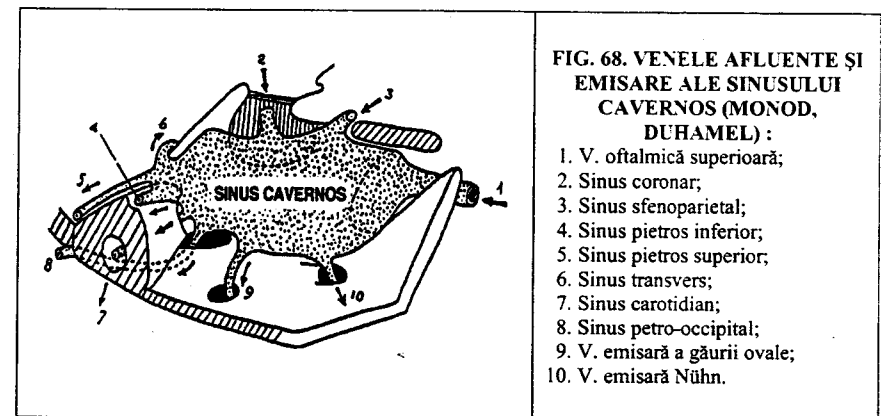
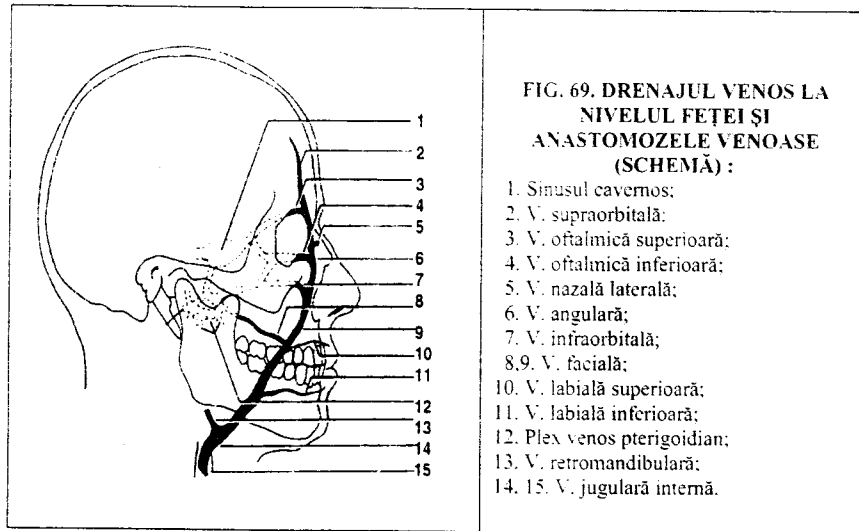


FIG. 68. VENELE AFLUENTE ȘI EMISARE ALE SINUSULUI CAVERNOS (MONOD, DUHAMEL):

1. V. oftalmică superioară;
2. Sinus coronar;
3. Sinus sfenoparietal;
4. Sinus sfenoid inferior;
5. Sinus pietros superior;
6. Sinus transvers;
7. Sinus carotidian;
8. Sinus petro-occipital;
9. V. emisară a găurii ovale;
10. V. emisară Nuhn.

În situația a. implicarea orbitei prin celulita orbitală sau retrobulbară indică o implicare a sinusului cavernos. În situațiile b. și c. implicarea orbitei nu este evidentă, lipsește deci „sistemul de alarmă” orbital (fig. 69).



## 5.2. CONSIDERAȚII ANATOMO-CLINICE PRIVIND SPAȚIILE FASCIALE

Împărțirea clasică, mai mult didactică nu corespunde realităților anatomoclinice, ducând frecvent la confuzii în catalogarea acestor spații atât de utile în chirurgia extremității cefalice.

Apare deci necesitatea unei precise delimitări a acestor spații și stabilirea comunicărilor posibile dintre ele.

Spațiile fasciale se pot împărți în trei categorii:

1. **spații intrafasciale:** formate prin diviziunea lamelor fasciale;
2. **spații intercomunicate:** înconjoară faringele și se întind între lama fascială și pereții faringelui;
3. **spații oarbe:** potențiale, din peretele faringian, situate profund de fascia faringiană.

Difuziunea unei infecții dentare în țesuturile moi înconjurătoare folosește calea osului cel mai subțire.

Evoluția infecțiilor cu punct de plecare dentar: submucoasă, intrafascială sau subtegumentară este în primul rând în funcție de inserțiile musculare de la baza procesului alveolar.

Spațiile fasciale sunt zone delimitate de fascii care pot fi destinate de

procesul inflamator. Aceste zone sunt spații potențiale care nu există la omul sănătos, dar pot deveni reale în infecții.

Unele conțin elemente vasculo-nervoase și sunt cunoscute sub numele de compartimente, altele sunt umplute cu țesut conjunctiv lax și sunt denumite fante sau despicături (“clefts”).

Spațiile care sunt implicate direct, sunt cunoscute ca **spații fasciale de implicare primară.**

Spații maxilare primare	Spații mandibulare primare	Spații fasciale secundare
Canin	Submental	Maseterin
Bucal	Bucal	Pterigomandibular
Infratemporal	Submandibular	Temporal superficial și profund
		Masticator
	Spațiul corpului mandibulei	Laterofaringian
		Retrofaringian
		Prevertebral
		Al glandei parotide
		Periviscerale ale gâtului
		Perivertebrale ale gâtului (de pericol)

### I. SPAȚIILE FASCIALE PRIMARE

#### A) Maxilare:

##### 1. Spațiul canin: spațiu potențial;

Delimitare:

- superior: originea m. ridicător al buzei superioare;
- inferior : m. orbicular al gurii;
- anterior: tegument, țesut subcutanat;
- posterior: osul maxilar;
- medial: m. ridicător comun al aripii nasului și buzei superioare;
- lateral: m. zigomatic mare.

Infecția în acest spațiu apare de la caninul superior, singurul dinte care are rădăcina suficient de lungă pentru ca difuziunea prin osul alveolar să ajungă superior de inserția mușchilor mimicii. Infecția erodează osul superior de originea mușchiului ridicător al unghiului gurii și inferior de cea a mușchiului ridicător al buzei superioare.

Când acest spațiu este infectat, apare o tumefacție la nivelul feței, cu ștergerea pliului naso-labial.

2. **Spatiul bucal:** este implicat de la dinții maxilari atunci când infecția traversează osul, superior de inserția mușchiului buccinator.

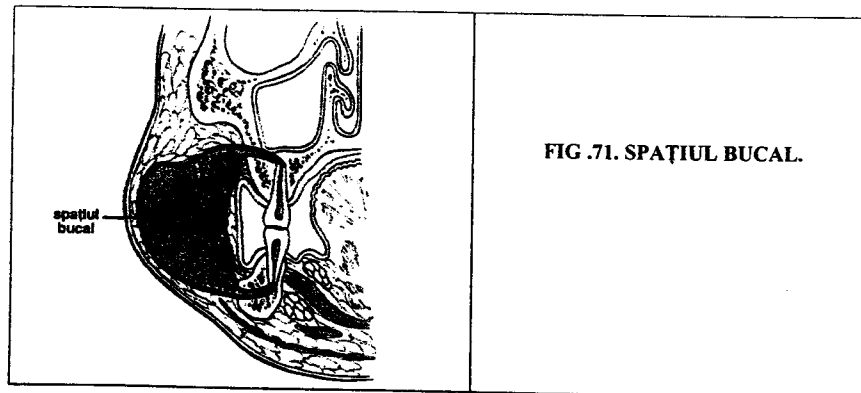
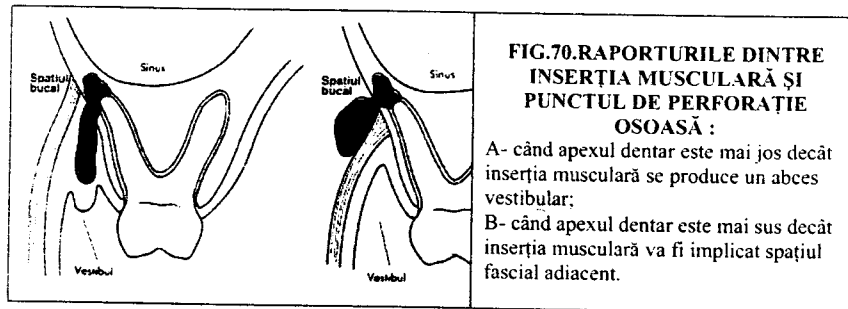
Delimitare:

- superior: osul zigomatic;
- inferior: marginea inferioară a corpului mandibulei;
- anterior: modiolus;
- posterior: m. maseter;
- medial: m. buccinator;
- lateral: tegument, țesut celular subcutanat.

Acest spațiu poate fi infectat prin extensii ale infecțiilor, atât de la dinții maxilari cât și de la dinții mandibulari.

Majoritatea supurațiilor din spațiul bucal sunt provocate de infecții ale molarilor superiori, dar și infecțiile de la premolari pot ajunge în acest spațiu.

Se produce o tumefacție sub arcul zigomatic și deasupra marginii inferioare a mandibulei, de aceea atât arcul zigomatic cât și marginea inferioară a mandibulei pot fi palpate în infecțiile spațiului bucal (fig. 70, 71).



3. **Spatiul infratemporal:** este situat posterior de maxilar. Este delimitat medial de lama laterală pterigoidiană și superior de baza craniului. Lateral și superior spațiul infratemporal se continuă cu spațiul temporal profund. Acest spațiu este rareori infectat, dar atunci când este, infecția se produce de la molarul al treilea superior.

Observatii clinice:

1. Infecțiile odontogene maxilare pot determina, prin difuziune:
  - a. celulita orbitară sau periorbitară secundară (edem și eritem la nivelul pleoapelor, cu implicarea atât a componentelor vasculare cât și a celor nervoase ale orbitei); aceasta este o infecție serioasă care necesită intervenție medicală și chirurgicală multidisciplinară;
  - b. tromboza de sinus cavernos (propagare a infecției pe cale hematogenă); bacteriile pot trece de la maxilar, posterior către plexul venos pterigoidian și venele emisare sau anterior, via vena angulară și venele oftalmice superioară sau inferioară către sinusul cavernos; venele de la față și orbită nu au sistem valvular care să permită sângelui să curgă în altă direcție; tromboza de sinus cavernos este o complicație neobișnuită de la o infecție odontogenă; ca și celulita orbitară, aceasta necesită intervenție medicală și chirurgicală multidisciplinară.

Tromboza de sinus cavernos are, chiar și în zilele noastre, o mortalitate ridicată.

2. La nivelul maxilarului, dacă infecția perforează periostul superior de inserția mușchiului buccinator poate să apară un abces al spațiului bucal, iar prin evoluția lui, ulterior, poate să devină abces subcutanat, respectiv, prin extensie inferioară poate implica spațiul submandibular. Dacă infecția evoluează inferior de inserția mușchiului buccinator, se va localiza intraoral submucos în vestibul bucal.

De asemenea, sinusul maxilar poate fi invadat de o infecție a dinților sinusali, iar extensia palatină a infecției este mai rară.

Țesutul conjunctiv lax de la nivelul regiunilor labială și bucală este întrerupt de mușchii mimicii care au inserție tegumentară. Acești mușchi au un permisium subțire și au un rol important în direcționarea infecției.

3. Cel mai frecvent, infecțiile odontogene maxilare implică patru zone: regiunea labială, spațiul canin, spațiul bucal și spațiul infratemporal.

- La nivelul regiunii labiale se găsesc mușchi mici și slabi care nu opresc difuziunea infecției, care de obicei provine din zona incisivă maxilară.

- În spatiul canin infecția apare în special de la caninul și premolarul 1 maxilar. Infecția se localizează între mușchiul ridicător al buzei superioare și orbicularul gurii (anterior) respectiv, mușchiul buccinator (posterior).
- În spatiul bucal, infecția se va situa între tegumentul obrazului și mușchiului buccinator, iar prin prelungirile corpului adipos al obrazului se poate extinde retro-zigomatic și infratemporal. Frecvent, sunt implicați ultimii doi molari superiori.
- Infecția spațiului infratemporal este gravă datorită complicațiilor ce pot urma, astfel poate implica plexul venos pterigoidian și în final sinusul cavernos. De asemenea infecția se poate extinde în orbită prin fisura orbitală inferioară sau în regiunea temporală.

### **B) Mandibulare:**

#### **1. Spatiul corpului mandibulei:**

a) Este un plan potential de clivaj între fascie și os:

- este limitat anterior de fascia cervicală superficială, și inserția pântecelui anterior al mușchiului digastric pe mandibulă;
- este limitat posterior de fascia și de inserția mușchiului pterigoidian medial pe mandibulă;
- este limitat inferior de prelungirea lamelor fasciale cervicale;
- este limitat superior de inserția lamelor fasciale pe corpul mandibulei;
- este format prin inserția lamei superficiale a fasciei cervicale, atât pe suprafața externă cât și pe cea internă a corpului mandibulei:
  - inserția pe suprafața externă este la marginea inferioară a mandibulei,
  - inserția pe suprafața internă se întinde până la originea mușchiului milohioidian.

b) Clinic: o infecție în această zonă poate rămâne localizată aici sau se poate extinde în spațiul masticator.

#### **2. Spatiul fascial submandibular:**

Este un segment anterior al spațiilor fasciale perifarngiene (se continuă cu spațiul laterofaringian). Infecțiile de la nivelul planșeului bucal pot infiltra spațiul submandibular și pot difuza posterior în spațiul laterofaringian. Este limitat superior de mucoasa orală și de limbă (mucoasa linguală). Limita inferioară este dată de lama superficială a fasciei cervicale, care se întinde de la osul hioid până la mandibulă. Posterior se continuă cu spațiul laterofaringian.

Este împărțit în două compartimente:

- mușchiul milohioidian împarte spațiul submandibular într-o porțiune superioară de mușchi-spațiul sublingual și una inferioară – spațiul submandibular.

- aceste două subdiviziuni pot comunica între ele de-a lungul marginii posterioare a mușchiului milohioidian, în zona glandei submandibulare care se întinde superior și inferior porțiunii posterioare a mușchiului milohioidian (prezintă o parte situată superior și una inferioară de marginea posterioară a mușchiului milohioidian).

#### **a) Spatiul sublingual:**

Este situat în treimea anterioară a planșeului bucal strict sub mucoasa planșeului, motiv pentru care se mai numește spațiul sublingual submucos.

Conține glanda sublinguală, ductul glandei submandibulare, prelungirea anterioară a glandei submandibulare, nervul lingual, vasele sublinguale și nervul hipoglos în profunzime.

De asemenea conține țesut conjunctiv lax ce se găsește deasupra glandei sublinguale, a nervilor lingual și hipoglos și a unei porțiuni din glanda submandibulară și ductul său.

Este spațiu pereche ce comunică anterior.

Subdivizarea spațiului este legată de relația cu mușchii genioglos și geniohioidian.

Clinic: infecția se poate propaga inferior în spațiul submandibular, fie pe la marginea posterioară a mușchiului milohioidian fie direct prin mușchiul milohioidian. Factorul care determină dacă infecția ajunge în spațiul sublingual sau în cel submandibular este reprezentat de inserția mușchiului milohioidian pe mandibulă (fig. 72).




FIG. 72. SPAȚIUL SUBLINGUAL.

b) Spatiul submandibular este împărțit în spațiul submental și submandibular propriu-zis prin inserția lamei superficiale a fasciei cervicale pe pântecelul anterior al mușchiului digastric. Pe secțiune, se observă că spațiul submental este un spațiu median care separă cele două spații submandibulare.

Spatiul submental situat anterior conține ganglionii limfatici submentali și corespunde trigonului cu același nume.

Delimitare:

- superior: mușchiul milohioidian;
- inferior: fascia cervicală superficială și mușchiul platysma;
- posterior: osul hioid;
- lateral: pânțelele anterior al digastricului.

**Spațiul submandibular** situat postero-lateral, sub mușchii planșeului bucal, conține glanda submandibulară și fascia sa, artera și vena facială, nervul hipoglos și vena linguală, nervul lingual și vasele submentale, vasele și nervul milohidian.

Acest spațiu este închis posterior, spre fosa retromandibulară, de o prelungire a fasciei cervicale, bandeleta interparotideo-submandibulară (fig. 73).

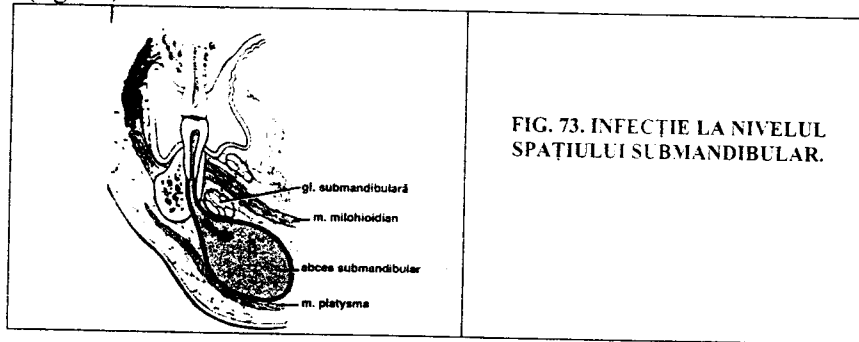


FIG. 73. INFECȚIE LA NIVELUL SPAȚIULUI SUBMANDIBULAR.

Aceste spații prezintă un plan de clivaj între fascie și mușchi. Rădăcinile molarilor 3 și uneori 2 sunt sub nivelul mușchiului milohioidian. Infecțiile ce pornesc de la acești dinți trec direct în spațiul submandibular și de aici în spațiul laterofaringian. Niciodată nu se fac anestezii locale dacă există o infecție în spațiul submandibular. Infecția poate difuza pe traseul acului într-o zonă mai profundă (injectită).

#### **Spațiul glandei submandibulare:**

Lamele fasciale înconjoară glanda și formează o capsulă în jurul ei, închizând acest spațiu care se mai numește din acest motiv spațiul intrafascial submandibular.

- Glanda submandibulară și ganglionii limfatici asociați sunt incluși și fuzionați cu capsula fascială.
- Lama externă a capsulei este continuarea superioară a principalei porțiuni a lamei superficiale a fasciei cervicale și este groasă.
- Lama internă a capsulei este mai subțire și este perforată de ductul glandei.

- **Clinic:** infecțiile ce pornesc din această regiune a glandei, în general se propagă în profunzime.

#### **Observații clinice:**

În difuziunea infecțiilor de la dinții inferiori, atașarea mușchiului milohioidian pe fața medială a mandibulei și a mușchiului buccinator pe suprafața laterală, joacă un rol important.

Linia de origine a mușchiului milohioidian începe aproape de marginea inferioară a mandibulei și merge ascendent și posterior în diagonală pe suprafața internă a corpului mandibular, către ultimul molar. Apexurile radiculare ale incisivilor, caninului, premolarilor și molarului 1 sunt situate superior de această linie, în timp ce apexurile molarului 3 depășesc inferior, în mod constant, linia, raport asemănător putând avea și molarul 2. Dacă o infecție periapicală a incisivilor, caninului și premolarilor depășește compacta linguală a mandibulei, va implica planșeul bucal superior de mușchiul milohioidian și cauzează celulita și apoi abcesul sublingual. Dacă infecția își are originea la nivelul molarului 3 (uneori și molarul 2), este invadat țesutul conjunctiv situat inferior de mușchiul milohioidian, în spațiul submandibular, și mai departe se propagă posterior și medial în spațiul perifaringian, cauzând celulita cervicală.

Infecțiile mandibulare se pot propaga în spațiul sublingual, în loja glandei parotide, în spațiul masticator, în spațiul carotidian, în spațiile perivisceral și perivertebral, toate aceste spații comunicând între ele.

Infecțiile sublinguale pot de asemenea să migreze pe suprafața mușchiului milohioidian și să avanseze dincolo de limita posterioară a sa în spațiul submandibular. Reciproc, infecțiile din spațiul submandibular se pot răspândi în jurul marginii posterioare a mușchiului milohioidian, în spațiul adiacent sublingual, în spațiul parotidian sau perifaringian.

Există două spații sublinguale, fiecare de-o parte și de alta a rafeului median, situate superior de mușchiul milohioidian. Nu există o barieră naturală care să împiedice propagarea infecției de la un spațiu sublingual la altul. Abcesele sublinguale, în general derivă de la un dinte situat în regiunea anterioară a mandibulei.

Spațiul submandibular e frecvent afectat în infecții dentare. Acest spațiu este situat între mușchiul milohioidian și tegument și este limitat lateral de partea posterioară a corpului mandibulei.

Implicarea acestui spațiu este datorată infecției de la molarii deciduali sau permanenți, care se extinde prin os, inferior de mușchiul milohioidian sau peste periost de la un abces parodontal sau de la o periocoronarită supurată.

Spațiul submental este situat în limitele triunghiului submental, care este mărginit lateral de pânțelele anterioare ale mușchilor digastrici și inferior

de osul hioid. Infecția se localizează între piele și mușchiul platisma inferior, respectiv mușchiul milohioidian acoperit de fascia sa superior. Posterior, infecția se întinde spre spațiul submandibular. Se formează astfel abces sau celulită submentală.

## II. SPAȚIILE FASCIALE SECUNDARE

Aceste spații sunt implicate în caz de lipsă sau eșec al tratamentului pentru infecțiile din spațiile fasciale primare. Infecția devine mai severă, mult mai dificil de tratat, iar complicațiile și morbiditatea mai mari. Deoarece aceste spații sunt înconjurate de fascii de țesut conjunctiv care au o vascularizație săracă, infecțiile de la acest nivel sunt greu de tratat în absența unei intervenții chirurgicale.

### 1. Spațiul maseterin :

Delimitare:

- superior: arcul zigomatic;
- inferior: marginea inferioară a ramului mandibulei;
- anterior: inserția anterioară a fasciei maseterine;
- posterior: parotida;
- medial: ramul mandibulei;
- lateral: fascia maseterică.

El este implicat în special ca urmare a propagării infecțiilor de la spațiul bucal sau de la țesutul moale din jurul M<sub>3</sub> inferior.

### 2. Spațiul pterigo-mandibular (spațiu de anestezie) :

Delimitare:

- superior: mușchiul pterigoidian lateral;
- inferior: inserția m. pterigoidian medial;
- anterior: mucoasa retromolară;
- posterior: parotida;
- medial: mușchiul pterigoidian medial;
- lateral: ramul mandibulei.

Infecțiile în acest spațiu provin de la o infecție primară în spațiul submandibular sau sublingual. Când din spațiile secundare este doar spațiul pterigomandibular implicat, tumefacția facială este mică sau absentă, dar pacientul aproape întotdeauna are trismus (*trismus fără tumefacție facială = cheia pentru o infecție în spațiul pterigomandibular*). Cauza: poate fi o infecție prin actul de anestezie.

### 3. Spațiul temporal: este situat posterior și superior față de spațiile

maseterin și pterigomandibular.

Mușchiul temporal îl divizează în 2 porțiuni: porțiune superficială, între fascia și mușchiul temporal și o porțiune profundă, între mușchi și planul osos, care se continuă cu spațiul infratemporal.

Spațiile temporale superficial și profund sunt implicate rar și numai în infecții severe.

Tumefacția care apare în acest caz este situată superior de arcul zigomatic și posterior de marginea laterală a aditusului orbital.

### 4. Spațiul masticator (fig.74): corespunde spațiilor: maseterin (1), pterigomandibular (2) și temporal (3).

Este format prin diviziunea lamei superficiale a fasciei cervicale în jurul ramului mandibulei, al mușchilor maseter, pterigoidian medial și al porțiunii inferioare a mușchiului temporal.

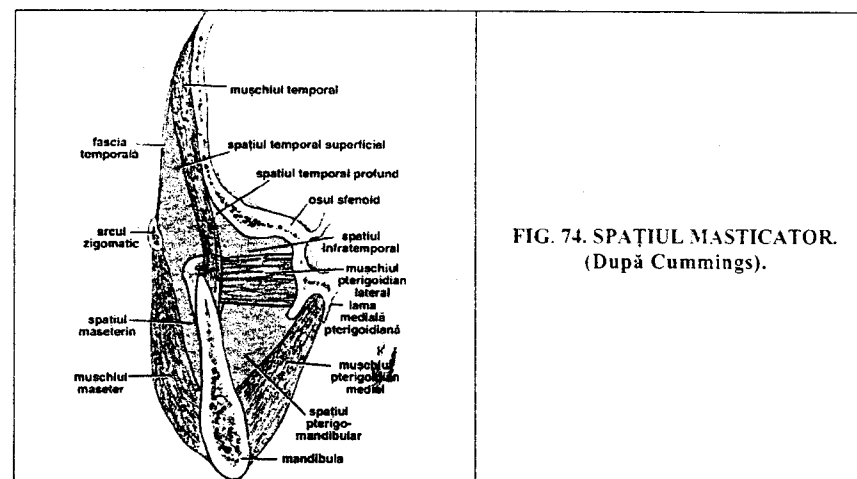


FIG. 74. SPAȚIUL MASTICATOR.  
(După Cummings).

- Având în vedere că aceste structuri se găsesc între lamele fasciale de pe suprafața externă a mușchiului maseter și suprafața internă a mușchiului pterigoidian medial, țesutul conjunctiv lax și grăsimea dintre acestea formează un spațiu potențial.
- Partea cea mai extinsă a acestui spațiu se găsește medial de ramul mandibulei, între acesta și mușchiul pterigoidian medial și medial și anterior de porțiunea inferioară a inserției mușchiului temporal.
- Posterior, pereții fasciali ai acestui spațiu se unesc posterior de ramul mandibulei.
- Anterior, o parte a fasciei maseterine se atașează de mandibulă, anterior mușchiului maseter și la inserția mușchiului temporal de-a lungul marginii anterioare a ramului mandibulei.

- Anterior, este limitat de o altă parte a fasciei care trece anterior de ramul mandibulei de-a lungul suprafeței externe a corpului adipos al obrazului și se atașează de maxilar și de fascia buccinatorie.
- Superior, este delimitat de originea mușchiului temporal pe craniu.
- Superficial, este delimitat de originea mușchiului temporal pe fascia temporală.
- Profund, anterior de lama laterală a procesului pterigoidian se extinde în fosa pterigopalatină.
- Se întinde în jurul mușchilor masticatori. Elementele care delimitează spațiul sunt unite prin lame fasciale subțiri care le separă pe pernița de grăsime și împart spațiul masticator în compartimente care nu comunică direct unele cu altele.
- La acest nivel se descriu trei lame fasciale:
  - aponevroza interpterigoidiană, cu dispoziție oblică între cei doi mușchi pterigoidieni, împarte spațiul în două compartimente: pterigomaxilar-situat supero-medial, și pterigomandibular-situat infero-lateral;
  - aponevroza pterigo-temporo-mandibulară, acoperă mușchiul pterigoidian lateral pe fața lui internă și este dispusă între colul mandibulei și lama laterală a procesului pterigoidian;
  - lama vasculară, o lamă de țesut conjunctiv care învelește artera maxilară și ramurile sale.
- Este în mare parte ocupat de pernița de grăsime bucală, și prelungirile acesteia: superioare, posterioare și mediale.

#### Clinic:

- Infecțiile pornind de la oasele zigomatic și temporal pot pătrunde în spațiul masticator, la fel ca și cele de la molarii inferioari.
- Abcesele din această zonă se pot observa în zona anterioară a m. maseter, fie în obraz, fie în cavitatea bucală, sau se mai pot observa în zona posterioară a m. maseter sub glanda parotidă.

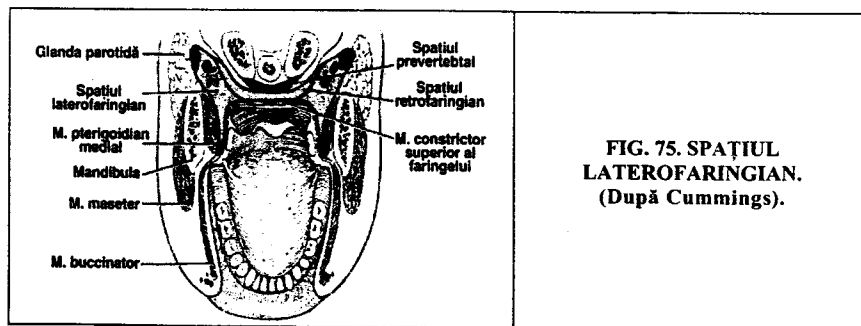


FIG. 75. SPAȚIUL LATEROFARINGIAN.  
(După Cummings).

#### 5. Spațiul laterofaringian (fig. 75):

##### Delimitare:

- superior: baza craniului;
- inferior: osul hioid (fiind limitat aici de capsula glandei submandibulare și de legătura dintre aceasta și fasciile mușchiului stilohipoidian și a pântecelui posterior al mușchiului digastric);
- anterior: rafeul pterigomandibular;
- posterior: fascia prevertebrală;
- medial: mușchiul constrictor superior al faringelui și aponevroza faringiană;
- lateral: mușchiul pterigoidian medial (anterior), capsula parotidiană (posterior).

Acest spațiu este traversat de mușchii stiloglos și stilo-faringian și comunică anterior cu spațiul submandibular.

##### Clinic: zonă de infecție de la diferite surse:

- Este considerat a fi calea prin care se pot transmite infecții cu diferite origini. În general, infecția nu trece direct în spațiul lateral visceral ci împinge teaca carotică și trece în spațiul retrofaringian și de aici în mediastin.
- Datorită raporturilor cu spațiul sublingual, poate recepționa și transmite infecții de origine dentară din acea zonă.
- Similar, are raporturi cu glanda submandibulară și infecțiile pornind de la această glandă se pot extinde în spațiul submandibular și apoi în spațiul laterofaringian.
- Spațiul masticator cât și glanda parotidă delimitează lateral spațiul laterofaringian iar infecțiile din aceste zone penetrează profund (nu superficial) și vor invada spațiul laterofaringian.
- Zona tonsilară a faringelui reprezintă peretele medial al spațiului laterofaringian, iar infecțiile tonsilare pot invada acest spațiu.
- Infecțiile din porțiunea pietrosă a osului temporal pot pătrunde direct în spațiul laterofaringian, iar infecțiile vârfului procesului mastoidian pot străbate gaura mastodiană și se pot extinde de-a lungul mușchiului digastric și a procesului stiloid în acest spațiu.

Acest spațiu este afectat de infecții ale molarului 3 inferior, de extensii ale abceselor pterigo-mandibulare, faringite, amigdalite și parotidite. Infecția din acest spațiu diseminează ușor către orificiile de la baza craniului sau de-a lungul tecii carotice spre mediastin.

#### 6. Spațiul retrofaringian :

Se găsește înapoia țesutului moale din peretele posterior al faringelui și esofagului cervical. Este mărginit de mușchii constrictori ai faringelui și fascia lor de înveliș, iar posterior de lama alară a fasciei prevertebrale.



Acest spațiu începe la baza craniului și se extinde inferior până la nivelul vertebrei C<sub>7</sub> sau T<sub>1</sub>.

Datorită conținutului redus de elemente anatomice din acest spațiu, infecția determină probleme mai puțin semnificative decât în cazul spațiului laterofaringian.

Importanța acestui spațiu este însă alta, și anume aceea că o infecție de la acest nivel ajunge relativ rapid în mediastinul superior, complicație foarte serioasă.

### 7. Spațiul prevertebral :

Se întinde de la tuberculul faringian al bazei craniului până la mușchiul diafragma. Este delimitat anterior de fascia prevertebrală și posterior de musculatura prevertebrală. Infecția acestui spațiu se poate extinde rapid inferior până la nivelul mușchiului diafragma, putând implica toracele și mediastinul la orice nivel (fig. 76).

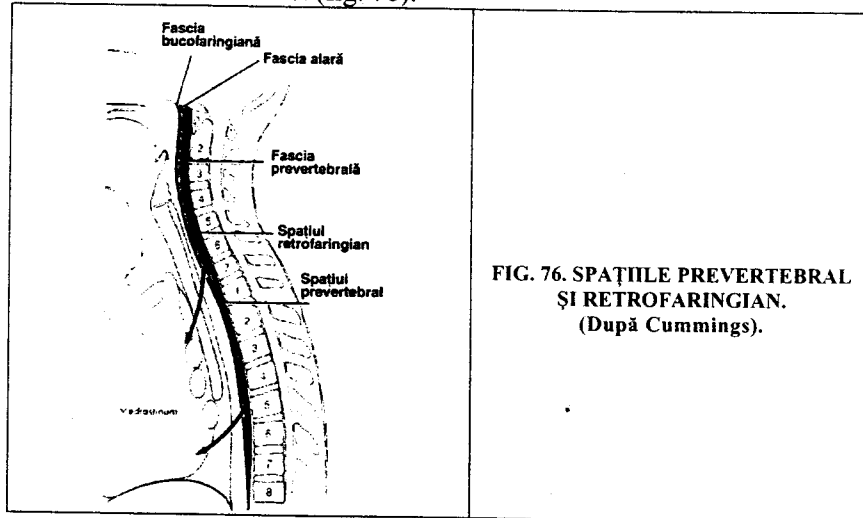


FIG. 76. SPAȚIILE PREVERTEBRAL ȘI RETROFARINGIAN.  
(După Cummings).

Când spațiul retrofaringian și/sau spațiul prevertebral sunt implicate, cele *trei mari complicații clinice* posibile sunt:

- obstrucție severă a căilor aeriene superioare ca urmare a deplasării anterioare a peretelui posterior faringian;
- evacuarea unui abces retrofaringian cu aspirarea puroiului în plămâni și asfizia consecutivă;
- difuziunea infecției din spațiul retrofaringian în mediastin, cu infecție severă în torace.

### 8. Spațiul glandei parotide:

Se mai numește și fosa retromandibulară, este un spațiu subcutanat; nu este un spațiu interfascial. Admițând că densificarea

conjunctivă care acoperă glanda parotidă se confundă cu fascia cervicală care se continuă anterior cu fascia maseterină și aderă de tegument, trebuie să considerăm că spațiul respectiv este un spațiu subcutanat.

Glanda parotidă este atașată de propria fascie, la fel ca și glanda submandibulară.

**Clinic:** chiar dacă partea profundă (medială) a glandei este densă, infecțiile (de obicei ale glandei sau ale ganglionilor limfatici) se pot extinde medial către peretele lateral orofaringian, prin urmare o infecție în acest spațiu se poate evidenția ca o tumefacție în cavitatea orală.

Celelalte spații interfasciale din partea superioară a gâtului sunt formate prin diviziunea lamei superficiale a fasciei cervicale, care se atașează atât de craniu cât și de mușchii zonei. Singurul dintre aceste spații care conține o cantitate apreciabilă de țesut conjunctiv lax, este cel asociat cu mușchii masticatori.

### 9. Spațiile periviscerale ale gâtului:

Fascia cervicală profundă din jurul faringelui, traheei, esofagului și glandei tiroide se extinde prin apertura toracică superioară în mediastin. Între fascie și viscere există un spațiu numit perivisceral din care fac parte: spațiul perifaringian, peritraheal și periesofagian.

### 10. Spațiul "de pericol" (danger space) sau spațiul perivertebral (după Misch):

Este delimitat anterior de lama alară a fasciei prevertebrale (dedublare anterioară a acesteia, ce se întinde de la baza craniului la vertebra T1), iar posterior de lama prevertebrală a fasciei prevertebrale (dedublare posterioară a acesteia). Se întinde de la baza craniului până la nivelul mediastinului.

O complicație importantă de la acest nivel este implicarea spațiului prevertebral, care este separat de spațiul retrofaringian prin lama alară a fasciei prevertebrale; el poate fi implicat dacă lama alară se perforază.

### Observații clinice:

Infecțiile spațiilor perivisceral și/sau perivertebral se pot propaga în mediastin și pot determina pleurită, pericardită sau abces pulmonar.

De asemenea, condensarea fascială din jurul mănunchiului vasculo-nervos al gâtului numită teacă carotică poate fi interesată de infecții care ajung aici din spațiile submandibular, infratemporal, parotidian sau perifaringiene (latero- și retrofaringian). Această infecție se poate complica cu tromboza venei jugulare interne, afecțiune foarte serioasă pentru că nu există barieră anatomică împotriva diseminării infecției în mediastin.

Altă complicație a infecțiilor de la față și gât este tromboza sinusului

cavenos. complicație majoră care poate fi produsă prin propagarea directă a infecției din spațiul infratemporal, prin orificiile de la baza craniului.

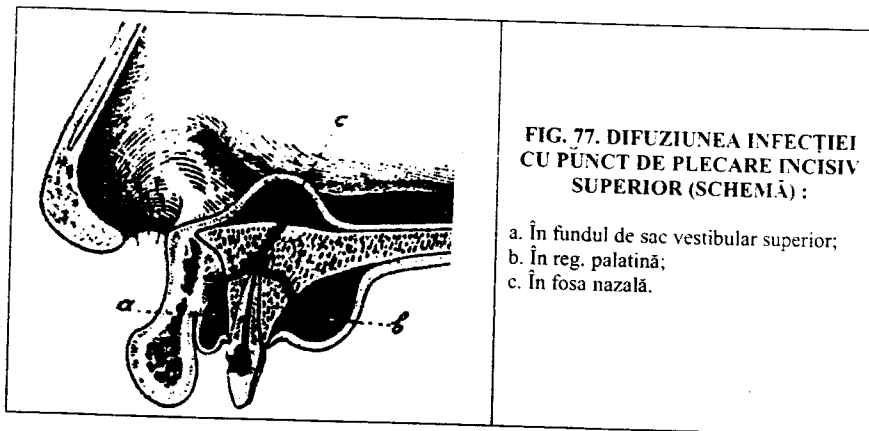
Prin stabilirea cu exactitate a comunicărilor acestor spații, acest studiu devine util pentru a sprijini efortul chirurgilor oro-maxilo-faciali într-o patologie din ce în ce mai variată și frecventă.

### 5.3. DISTRIBUȚIA ȚESUTULUI CONJUNCTIV LAX ÎN TERITORIUL ORO-MAXILO-FACIAL

La nivelul regiunilor bucale și labială țesutul conjunctiv lax este parțial divizat de inserțiile cutanate ale mușchilor mimicii. Astfel:

1. Incisivii și premolarii superiori aproape niciodată nu produc un abces subcutanat datorită faptului că mușchii mimicii din zona respectivă au origine la distanță mai mare de baza procesului alveolar decât în alte zone. În consecință o infecție de la acești dinți va difuza în țesutul conjunctiv lax al fundurilor de sac vestibulare, deci în spațiul perimaxilar extern apărând abcesul vestibular.

De asemenea, se poate afirma că țesutul conjunctiv este mult mai lax la nivelul fundurilor de sac vestibulare decât la marginea fixă a buzelor și în consecință abcesele cutanate vor fi rare (fig. 77).



2. La nivelul mandibulei, când incisivii inferiori prezintă rădăcini dentare lungi, infecția de la acești dinți poate fi subcutanată în regiunea mentală sau în regiunea submentală, pentru că evoluția infecției prin țesutul conjunctiv submucos este barată de mușchiul mental.

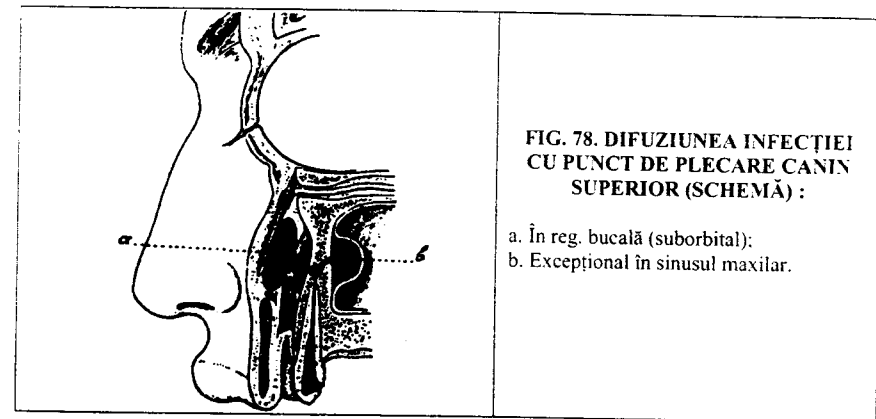
O situație similară se petrece la nivelul caninilor inferiori dacă mușchiul mental este puternic (bine dezvoltat) și originea lui se extinde în zona

alveolară canină.

În alte situații, incisivii inferiori prezintă rădăcini dentare cu apexurile situate deasupra inserției m. mental, situație în care infecția va difuza de obicei, submucos vestibular și mai rar, submucos sublingual.

3. Caninii superiori prin poziția lor în procesul alveolar favorizează difuziunea infecției de la nivelul lor în zona vestibulară și apoi prin țesutul conjunctiv, în unghiul intern al ochiului, într-un mic spațiu situat între mușchiul ridicător al buzei superioare și mușchiul ridicător comun al buzei superioare și aripii nasului, spațiu care se lărgiște spre marginea infraorbitală și se deschide subcutanat. Dacă rădăcina caninului superior este lungă, cu apexul situat superior de originea mușchiului ridicător al unghiului gurii, atunci infecția poate difuza în spațiul dintre mușchii superficiali și profunzi ai buzei superioare, iar apoi printre capul infraorbital și capul nazal al mușchiului ridicător al buzei superioare să ajungă subcutanat, inferior de unghiul intern ocular (fig. 78).

În cele mai multe cazuri însă infecția cu punct de plecare canin superior se cantonează în țesutul conjunctiv lax al fundului de sac vestibular superior, submucos.



4. Premolarii inferiori prin poziția lor în procesul alveolar favorizează difuziunea infecției în țesutul conjunctiv al spațiului sublingual submucos sau în fundul de sac vestibular, submucos (fig. 79).

5. La nivelul molarilor: vestibular, inserția mușchiului buccinator la baza procesului alveolar, superior, respectiv inferior de apexurile dentare, favorizează difuziunea infecției cu punct de plecare molar în țesutul conjunctiv situat submucos vestibular, răspândirea infecției sub piele fiind blocată de mușchiul buccinator și fascia lui.

La tineri și la persoane care prezintă molari cu rădăcini lungi, apexurile rădăcinilor molarilor sunt situate superior, respectiv inferior de inserția

mușchiului buccinator și în consecință infecția cu punct de plecare molar va difuza subcutanat (fig 80).

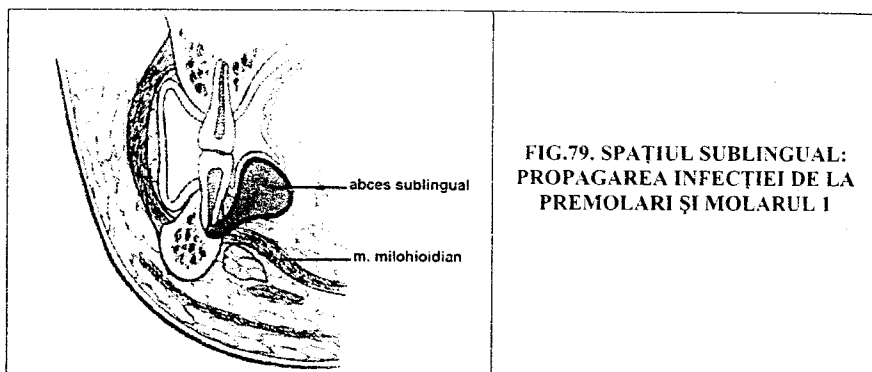


FIG. 79. SPAȚIUL SUBLINGUAL:  
PROPAGAREA INFECȚIEI DE LA  
PREMOLARI ȘI MOLARUL I

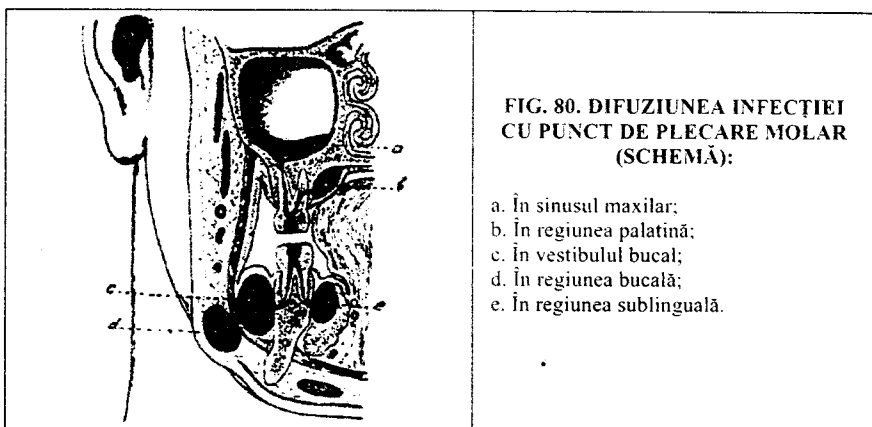


FIG. 80. DIFUZIUNEA INFECȚIEI  
CU PUNCT DE PLECARE MOLAR  
(SCHEMĂ):

- a. În sinusul maxilar;
- b. În regiunea palatină;
- c. În vestibulul bucal;
- d. În regiunea bucală;
- e. În regiunea sublinguală.

Sunt implicate rădăcinile vestibulare ale molarilor superiori și rădăcinile molarilor inferiori.

De asemenea, mușchiul buccinator dirijează și răspândirea infecției de la molarul al 3-lea inferior. Având origine în apropierea liniei oblice, va dirija difuziunea infecției în jos și înainte spre primii doi molari îngreunând stabilirea dintelui cauzal (diagnosticul etiologic).

6. *Oral la nivel molar* prezența mușchiului milohioidian cu o linie de inserție ascendentă posterior spre alveola molarului 3 inferior asigură dirijarea infecției cu punct de plecare dentar inferior astfel: apexurile incisivilor, caninului și premolarilor inferiori vor fi plasate deasupra acestei linii, apexurile molarului de minte sub această linie, ale molarului al 2-lea vor fi plasate asemănător cu molarul de minte, iar ale molarului 1 asemănător cu premolarii.

În consecință infecția în zona linguală de la dinții inferiori va implica de obicei țesutul conjunctiv al spațiului sublingual submucos situat deasupra mușchiului milohioidian (incisivi, canin, premolari, molar 1, uneori molar 2) și mai rar țesutul conjunctiv de sub mușchiul milohioidian al spațiului submandibular (molar 3 și uneori molar 2).

Din spațiul intrafascial submandibular infecția difuzează în spațiile cervicofasciale ale gâtului, difuziunea nefiind împiedicată de nici un obstacol.

Având în vedere faptul că țesutul conjunctiv al spațiului sublingual submucos nu este întrerupt de linia mediană, infecția difuzează în partea opusă interesând și țesutul conjunctiv dintre mușchii genioidieni și geniogloși, situație care caracterizează celulita de planșeu bucal o stare premergătoare flegmonului de planșeu bucal.

**Raportul perforației osoase cu inserțiile musculare în funcție de dinte:**

Dintele implicat	Locul unde este perforat osul	Raportul perforației cu inserțiile musculare	Mușchiul implicat	Localizarea
<b>Maxilar</b>				
Incisivul central	Vestibular	Inferior	Orbicularul gurii	Vestibul
Incisivul lateral	Vestibular Palatinal	Inferior	Orbicularul gurii	Vestibul Palatinal
Caninul	Vestibular	Inferior	Ridicătorul unghiului gurii	Vestibul
	Vestibular	Inferior	Ridicătorul unghiului gurii	Spațiul canin
Premolarii	Vestibular	Inferior	Buccinator	Vestibul
Molarii	Vestibular	Inferior	Buccinator	Vestibul Spațiul bucal Palatinal
	Vestibular Palatinal	Superior	Buccinator	

Mandibulă				
Incisivii	Vestibular	Superior Inferior	Mental Mental	Vestibul Vestibul
Caninul	Vestibular	Superior Inferior	Coborătorul unghiului gurii Mental	Vestibul Vestibul
Premolarii	Vestibular	Superior	Buccinator	Vestibul
Molarul 1	Vestibular Vestibular Lingual	Superior Inferior Superior	Buccinator Buccinator Milohioidian	Vestibul Spațiul bucal Spațiul sublingual
Molarul 2	Vestibular Vestibular Lingual Lingual	Superior Inferior Superior Inferior	Buccinator Buccinator Milohioidian Milohioidian	Vestibul Spațiul bucal Spațiul sublingual Spațiul submandibular
Molarul 3	Lingual	Inferior	Milohioidian	Spațiul submandibular

#### 5.4. GRĂSIMEA MASTICATORIE ȘI DISPOZIȚIA FASCIILOR MUȘCHILOR MASTICATORI

Acestea prezintă un rol deosebit în difuziunea infecțiilor dentare prin continuitate. Astfel:

1. Aceste fascii sunt dispuse pe fața externă a mușchilor maseter și temporal și pe fața internă a mușchiului pterigoidian medial.

2. Spațiul dintre tendonul mușchiului temporal și fascia temporală este ocupat parțial de țesut conjunctiv adipos și de asemenea între foițele de bifurcație ale lamei profunde a fasciei temporale se găsește pernița de grăsime temporală care face parte de asemenea din grăsimea masticatorie.

3. Mușchii temporal și pterigoidieni sunt separați de spații largi umplute de câte o perniță adiposă care se continuă în spațiul dintre mușchiul maseter și mușchiul buccinator cu partea bucală a grăsimii masticatorii (corpul adipos al obrazului, bula grăsoasă Bichat) (fig. 81).

4. Grăsimea masticatorie se extinde și între mușchiul temporal și osul zigomatic, între mușchiul temporal și fascia temporală și în spațiul pterigo-mandibular, interpterigoidian, și, prin fisura pterigo-maxilară în fosa pterigo-palatină.

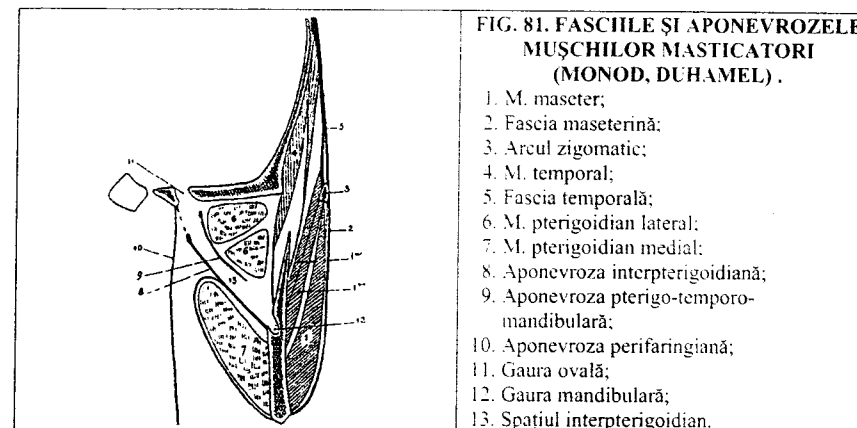


FIG. 81. FASCIILE ȘI APONEVROZELE MUȘCHILOR MASTICATORI (MONOD, DUHAMEL).

1. M. maseter;
2. Fascia maseterină;
3. Arcul zigomatic;
4. M. temporal;
5. Fascia temporală;
6. M. pterigoidian lateral;
7. M. pterigoidian medial;
8. Aponevroza interpterigoidiană;
9. Aponevroza pterigo-temporo-mandibulară;
10. Aponevroza perifaringiană;
11. Gaura ovală;
12. Gaura mandibulară;
13. Spațiul interpterigoidian.

5. Corespunzător cu grăsimea masticatorie se diferențiază 3 spații care comunică între ele cât și cu spațiile perifaringiene:

- a. spatiul bucal situat între mușchiul maseter și mușchiul buccinator;
- b. spatiul zigomatico-temporal numit și spațiul retrozigomatic situat între osul zigomatic și partea anterioară a mușchiului temporal;
- c. spatiul pterigo-mandibular situat între mușchiul pterigoidian medial și ramul mandibulei.

#### Observatii:

1. Fasciile sunt perforate de vase și nervi, deschideri care permit difuziunea infecțiilor.
2. La nivelul capului și gâtului există 2 spații închise: spațiul dintre foițele de bifurcație a lamei profunde a fasciei temporale și spațiul suprasternal; toate celelalte spații fasciale comunică între ele.

#### 5.5. DIFUZIUNEA INFECȚIILOR DENTARE ÎN ZONA CERVICALĂ

Difuziunea infecțiilor cu punct de plecare dentar la nivelul regiunilor gâtului este explicată de:

1. Dispoziția fasciei cervicale în regiunea submandibulară materializată prin spațiul submandibular intrafascial.
2. Extensia spațiului retrovisceral al gâtului între faringe și mușchiul pterigoidian medial materializată prin spatiul pterigo-faringian.
3. Dispoziția fasciei buco-faringiene care se continuă la nivelul regiunii bucale pe fața externă a mușchiului buccinator.
4. Țesutul conjunctiv lax din spațiile peribucale superficiale și profunde prezintă condensări de țesut conjunctiv dens cu rol important în difuziunea infecțiilor, dirijându-le spre anumiți pereți ai spațiului

respectiv.

5. Datorită prezenței acestui *țesut conjunctiv dens*, o infecție cu punct de plecare dentar poate difuza în spațiile viscerale ale gâtului, în mediastinul superior, mai rar în axilă, în spațiul delto-pectoral sau în fosa supraclaviculară, de unde poate trece apoi subcutanat pentru că fascia cervicală este perforată de vase și nervi.

## 5.6. CONCLUZII

1. Stabilind exact comunicările tuturor spațiilor cervico-faciale, anatomia topografică trebuie să devină aplicativă pentru a sprijini eforturile practicianului oro-maxilo-facial într-o patologie variată, apărând deci necesitatea introducerii apelativului de *anatomie clinico-funcțională*, utilă în diagnosticul și terapia corectă a supurațiilor perimaxilare.

2. Având în vedere topografia dinților inferiori în procesul alveolar, structura funcțională a mandibulei și relațiile apexurilor acestor dinți cu linia milohioidiană, o infecție de la acești dinți va difuza:

- de la Ic, Il, C → vestibular sau oral (sublingual);
- de la P1, P2, M1 → vestibular sau oral (sublingual);
- de la M2 și M3 → oral ( submandibular).

3. Având în vedere topografia dinților superiori în procesul alveolar și raporturile apexurilor acestora cu fosa nazală sau cu planșeul sinusului maxilar, o infecție de la acești dinți va difuza astfel:

- Ic, C, P2, rădăcinile vestibulare ale P1, M1, M2, M3 → vestibular;
- Il, rădăcinile palatinale ale P1, M1, M2, M3 → palatinal;
- Ic → meat nazal inferior;
- P2, M1, M2 → sinus maxilar (fig. 82).

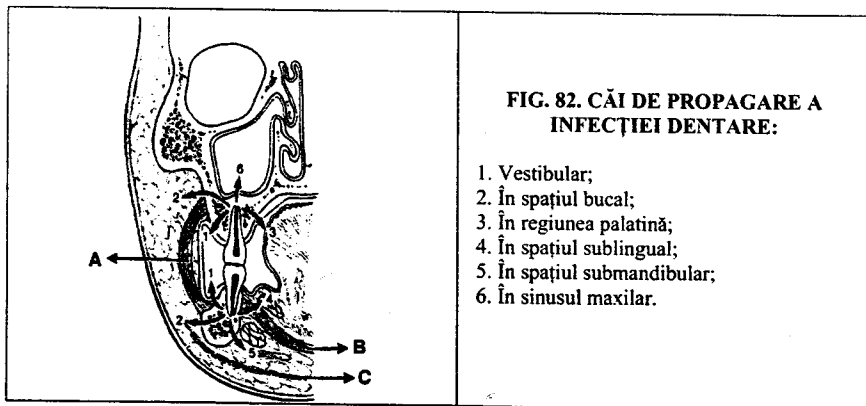


FIG. 82. CĂI DE PROPAGARE A INFECȚIEI DENTARE:

1. Vestibular;
2. În spațiul bucal;
3. În regiunea palatină;
4. În spațiul sublingual;
5. În spațiul submandibular;
6. În sinusul maxilar.

4. În difuziunea vestibulară, în prima fază infecția se cantonează la nivelul țesutului conjunctiv lax din spațiile perimaxilar și perimandibular extern (fig. 83).

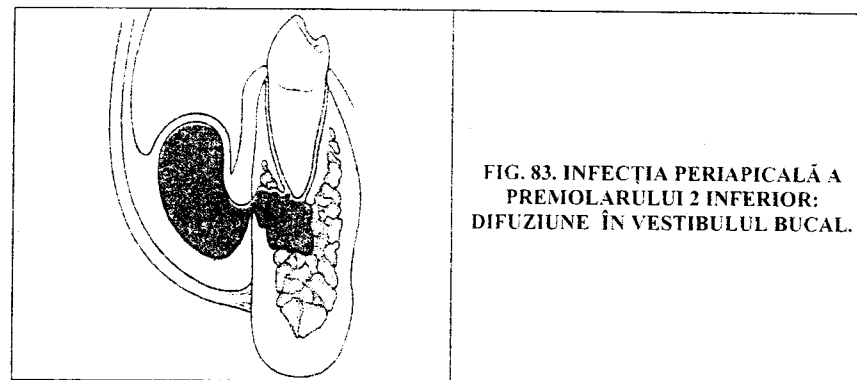


FIG. 83. INFECȚIA PERIAPICALĂ A PREMOLARULUI 2 INFERIOR: DIFUZIUNE ÎN VESTIBULUL BUCAL.

5. În continuare, infecția (prin continuitate) interesează regiunile peribucale superficiale și profunde, iar apoi spațiile cervico-toracice, în funcție de țesutul conjunctiv lax, dispoziția fasciilor și grăsimea masticatorie, dar și de comunicările dintre aceste spații.

6. Nu în ultimul rând, difuziunea infecțiilor este în funcție și de drenajul limfatic.

7. Relațiile dinților superiori cu spațiile peribucale:

	I	C	Pm	M
1.	Spațiul perimaxilar extern sau regiunea palatină			
2.	Regiunea nazală	-	-	-
3.	Regiunea labială	-	-	-
4.	-	Regiunea bucală + regiunea orbitală		
5.	-	Sinusul maxilar		
6.	-	-	-	Spațiile perifaringiene
7.	-	-	-	Regiunea infratemporală
8.	-	-	-	Mediastin superior

## 8. Relațiile dinților inferiori cu spațiile peribucale:

	I + C	Pm	M
1.	Spațiul perimandibular extern		
2.	Spațiul sublingual submucos		
3.	Regiunea submentală	-	
4.	Regiunea mentală	Regiunea bucală	
5.	-		Regiunea submandibulară
6.	-		Spațiile perifaringiene
7.	-		Regiunea infratemporală
8.	-		Loja maseterină
9.	-		Mediastin superior

## 6. ANATOMIA TOPOGRAFICĂ ȘI APLICATĂ PRIVIND RAMURILE PERIFERICE TRIGEMINALE

Tehnicile de anestezie în stomatologie se bazează pe cunoștințe anatomice precise, selectând repere osoase corelate între ele pentru a putea oferi o independență operatorului față de variațiile individuale.

Reperele sunt în majoritate puncte de pe schelet, dar nu toate sunt accesibile ochiului sau palpării.

O anestezie la mandibulă poate prinde toate ramurile dentare inferioare (nervul alveolar inferior), pe când la maxilar aceste ramuri trebuie abordate separat.

Pentru o anestezie completă a complexului gingivo-alveolo-dentar mandibular trebuie blocați anesteziic nervii: alveolar inferior, lingual și bucal sau nervul mandibular la ieșirea din gaura ovală.

Pentru o anestezie completă a complexului gingivo-alveolo-dentar maxilar trebuie blocați anesteziic nervii: alveolari postero-superiori, alveolari antero-superiori, alveolari supero-mijlocii când există, nazopalatin și palatin mare, sau nervul maxilar la ieșirea din gaura rotundă.

### 1. Topografia nervilor alveolari postero-superiori:

Sunt nervi senzitivi, se desprind din nervul maxilar în fosa pterigo-palatină, la o mică distanță înapoia feței posterioare a osului maxilar, în partea superioară a tuberozității maxilare, și abordează osul la nivelul găurilor alveolare de la acest nivel, formând apoi, uneori, un plex nervos cu ceilalți nervi alveolari superiori.

Acești nervi pot fi abordați pentru anestezie la locul de intrare în canalele osoase situate în peretele posterior al sinusului maxilar.

Această zonă poate fi localizată trăgând o linie verticală înapoia ultimului molar superior și o linie orizontală situată la jumătatea distanței dintre marginea liberă a gingiei și marginea infraorbitală a maxilarului, linie care va intersecta linia verticală la nivelul premolarului 1. La persoane de 10 – 16 ani se poate folosi ca reper molarul al 2-lea.

### Obstacole anatomice:

- *creasta zigomatico-alveolară* situată în dreptul primului molar superior (reperul cel mai important), poate constitui un obstacol pentru anestezie, de aceea acești nervi trebuie abordați distal de această creastă;
- *corpul osului zigomatic*, de aceea abordul anesteziic se va efectua inferior de acest obstacol anatomic;
- *plexul venos pterigo-maxilar (pterigoidian)* foarte bine reprezentat la acest nivel poate constitui de asemenea un

impediment în anestezia acestor nervi putând duce la apariția hematoamelor profunde;

- de asemenea, prin lezarea *arterelor alveolare postero-superioare* în timpul injectării se pot produce hemoragii; pentru evitarea lezării vaselor de la acest nivel se recomandă menținerea permanentă a acului în contact cu osul.

Nervii alveolari postero-superiori *inervează* (se distribuie) la molarii superiori (frecvent fără rădăcina mezio-vestibulară a molarului 1), mucoasa vestibulară de la acest nivel, periodonțiul și osul alveolar corespunzător, papilele interdente cât și peretele posterior al sinusului maxilar și mucoasa care îl tapetează (fig. 84, 85).

Evitarea obstacolelor anatomice prezentate mai sus se poate face efectuând *anestezia supraperiostală paraapicală*.

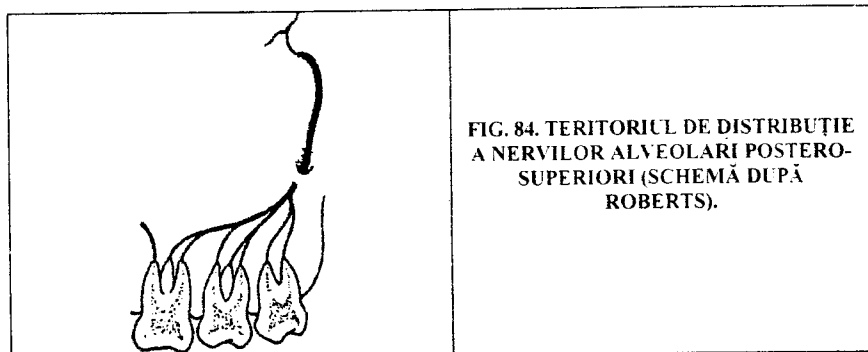


FIG. 84. TERITORIUL DE DISTRIBUȚIE A NERVIILOR ALVEOLARI POSTERO-SUPERIORI (SCHEMĂ DUPĂ ROBERTS).

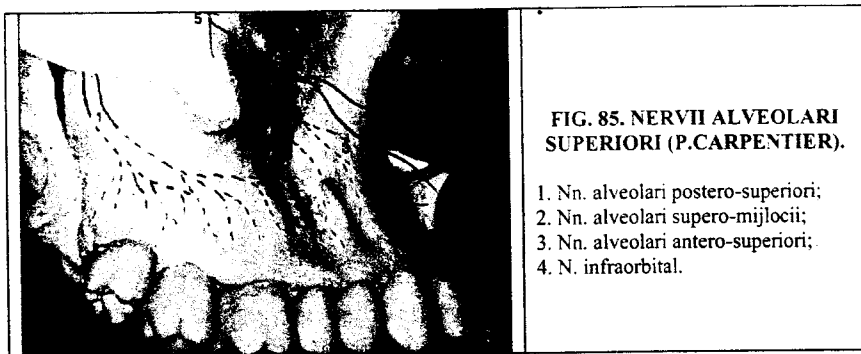


FIG. 85. NERVII ALVEOLARI SUPERIORI (P.CARPENTIER).

1. Nn. alveolari postero-superiori;
2. Nn. alveolari supero-mijlocii;
3. Nn. alveolari antero-superiori;
4. N. infraorbital.

## 2. Topografia nervilor alveolari antero-superiori:

Acești nervi *se desprind* din nervul infraorbital în canalul infraorbital la o distanță de 6-10 mm posterior de gaura infraorbitală, situație care presupune pentru anestezie penetrarea cu acul a canalului infraorbital, având în vedere topografia găurii infraorbitale și direcția canalului

infraorbital (vezi regiunile peribucale).

Acești nervi *se distribuie* incisivului central, incisivului lateral, caninului superior, mucoasei vestibulare de la acest nivel, periodonțiului și osul alveolar corespunzător, papilelor interdente, peretelui anterior al sinusului maxilar și mucoasei care îl tapetează (fig. 86).

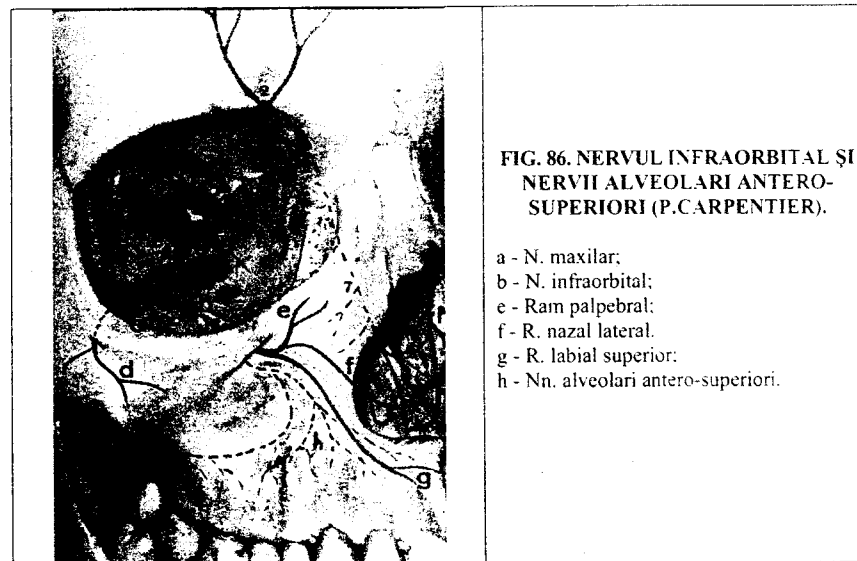


FIG. 86. NERVUL INFRAORBITAL ȘI NERVII ALVEOLARI ANTERO-SUPERIORI (P.CARPENTIER).

- a - N. maxilar;
- b - N. infraorbital;
- e - Ram palpebral;
- f - R. nazal lateral.
- g - R. labial superior;
- h - Nn. alveolari antero-superiori.

Foarte frecvent și premolarul 1 este anesteziat, și mai rar premolarul al 2-lea, extinderea anesteziei și la nivel premolar fiind explicată de includerea fibrelor nervilor alveolari supero-mijlocii în grupul anterior de nervi.

*Zona incisivului central* primește fibre și din partea opusă datorită anastomozelor stânga-dreapta de la nivelul liniei mediane, situație care presupune anestezia bilaterală.

Se mai pot utiliza ca *repere*: *eminența canină* având în vedere faptul că puncția anestezică se face în fosa canină; *linia verticală medio-pupilară* față de care gaura infraorbitală este plasată la 4-5 mm medial; cât și linia verticală care trece prin extremitatea medială a *suturii zigomatico-maxilare*, gaura infraorbitală fiind situată pe această linie la 5-9 mm sub marginea infraorbitală.

### Obstacole anatomice:

- uneori (rar) deschiderea canalului infraorbital poate fi mascată de o *proeminență osoasă* sau se face prin mai multe orificii mici, situații în care nu se poate penetra canalul infraorbital, iar anestezia va fi limitată doar la părțile moi;

- trebuie să avem în vedere și faptul că *lama osoasă care separă canalul infraorbital de conținutul orbitei* se subțiază posterior pentru a dispărea apoi, situație care favorizează interesarea ramului inferior al *nervului oculomotor* care se distribuie mușchiului drept inferior și mușchilor oblici ai globului ocular apărând o *pareză tranzitorie* tradusă prin vedere dublă (*diplopie*).

Observații:

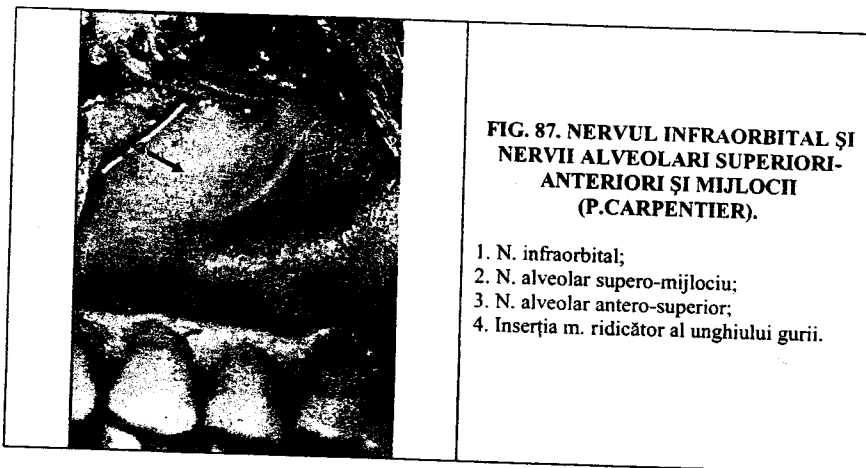
- blocajul anestezic al nervilor alveolari antero-superiori în canalul infraorbital, cu riscurile prezentate mai sus pare să fie lipsit de interes pentru că este posibil să anesteziem premolarii superiori și grupul incisivo-canin superior practicând *injecții paraapicale supraperiostale*, având în vedere faptul că peretele anterior al sinusului maxilar care conține ramurile nervoase respective este foarte subțire;

- la o astfel de anestezie pentru premolarii superiori, acul poate penetra *vena facială* care este în raport constant cu fosa canină, situație care impune un test de aspirație;

- de asemenea dacă se infiltrează cu anestezic țesutul fibros care atașează *cartilajul septului nazal* de spina nazală anterioară, anestezia va fi foarte dureroasă;

- trebuie menționat și faptul că ramura nervoasă destinată incisivului central superior este situată în apropierea planului medio-sagital și se poate *anastomoza* uneori cu nervul nasopalatin; în consecință, la un eșec anestezic la acest nivel, trebuie să ne gândim să completăm anestezia fie la gaura incisivă fie la nivelul planșeului nazal (fig. 87).

- nervii alveolari antero-superiori pot fi abordați pentru anestezie și prin canalul incisiv, prin *tehnica P-ASA* (sistemul Wand).




**FIG. 87. NERVUL INFRAORBITAL ȘI NERVII ALVEOLARI SUPERIORI-ANTERIORI ȘI MIJLOCII (P.CARPENTIER).**

1. N. infraorbital;
2. N. alveolar supero-mijlociu;
3. N. alveolar antero-superior;
4. Inserția m. ridicător al unghiului gurii.

**3. Topografia nervilor palatini:**

Țesuturile moi care acoperă palatul dur și gingia palatină de la nivelul dinților superiori sunt inervate senzitiv de nervii nasopalatin Scarpa și palatin mare.

Limita dintre cele 2 teritorii de distribuție nervoasă corespunde unei linii care unește cei 2 canini superiori, delimitarea nefiind perfectă pentru că *zona limită* este deservită de ambii nervi care se anastomozează între ei la nivelul respectiv (fig. 88).



**FIG. 88. DISTRIBUȚIA NERVILOR PALATINI (F.SALGARAY LAFARGUE).**

Nervul naso-palatin inervează 1/3 anterioară, iar nervul palatin mare inervează 2/3 posterioare ale bolții palatine.

a) Nervul palatin mare:

Este o eferență a ganglionului pterigo-palatin care pătrunde în cavitatea bucală prin gaura palatină mare și se orientează anterior în șanțul dintre procesul alveolar și palatul dur, fiind însoțit de artera și vena palatină mare.

Prezintă ramuri lungi spre linia mediană pentru mucoasa bolții palatine și ramuri scurte laterale pentru gingie.

La nivelul găurii palatine mari nervul palatin mare și vasele respective sunt înconjurată de *țesut conjunctiv lax* bine reprezentat la acest nivel, țesut care umple spațiul dintre procesul palatin al maxilarului, procesul alveolar superior, lama orizontală a palatinului și mucoasa palatului dur.

Prezența țesutului conjunctiv lax la acest nivel (gaura palatină mare) se traduce prin *lipsa de rezistență* din timpul injectării.

Cu excepția acestei zone, restul mucoasei palatine este foarte aderentă de periost, situație care poate produce dureri și decolări ale mucoasei palatine cu riscul de necroză la injectarea anestezicului sub presiune. De asemenea pot fi lezate artera sau vena palatină mare (fig. 89).





FIG. 89. GAURA PALATINĂ  
MARE SITUATĂ MEDIAL DE  
MOLARUL TREI SUPERIOR  
(F. SALGARAY LAFARGUE).

Foarte importantă pentru anestezie este poziția găurii palatine mari (vezi regiunea palatină) și faptul că sediul acestui orificiu este „marcat” pe mucoasa palatină printr-o depresiune mai deschisă la culoare.

Dacă se penetrează cu acul canalul palatin mare se obține anestezia nervului palatin mare, a nervilor palatini mici și chiar a nervului maxilar dacă ne apropiem de gaura rotundă. Pentru aceasta se impune cunoașterea direcției canalului palatin mare: inferior, anterior și medial, cât și topografia găurii palatine mari.

b) *Nervul nazopalatin Scarpa:*

Face parte din eferențele ganglionului pterigo-palatin, trece prin canalul incisiv și pătrunde în cavitatea bucală prin gaura incisivă.

Canalul incisiv (canalul palatin anterior) este situat înapoia incisivilor centrali superiori, având o lungime medie de circa 10 mm și un traiect paralel cu compacta externă a maxilarului.

În consecință, pentru anestezie, acul va trebui să fie paralel cu compacta osoasă externă a maxilarului. Se dispune (*inervează senzitiv*) mucoasei palatine, periostului și gingiei în treimea anterioară a bolții palatine (în zona incisivo-canină).

*Gaura incisivă* este situată pe linia mediană a bolții palatine, la 10 mm retroalveolar de incisivii centrali superiori. Este acoperită de *papila incisivă*, o proeminență ovalară de mucoasă, bine vascularizată și bine inervată, care reprezintă punctul de referință la pacient pentru anestezia nervului nazopalatin la gaura incisivă (fig. 90).

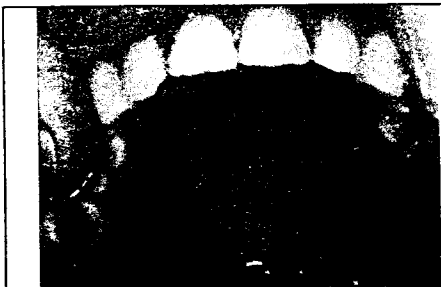

FIG. 90. POZIȚIA GĂURII  
INCISIVE  
(F. SALGARAY LAFARGUE).

Uneori la nivelul acestei găuri se deschid patru mici canale (Stenson) prin care trec nervii nazopalatini și ramuri din arterele palatine mari.

De obicei există 2 canale (Scarpa) prin care trec cei 2 nervi nazopalatini, cel stâng prin canalul anterior și cel drept prin canalul posterior.

Pentru anestezie este necesară *penetrarea canalului incisiv* (un canal osos în „V” sau „Y”) care este orientat inferior, anterior și medial.

De asemenea, nervul nazopalatin poate fi abordat pentru anestezie și la nivelul deschiderilor nazale ale canalului incisiv situate de o parte și de alta septului nazal, la 15 mm înapoia pragului narinar.

*Concluzie:* pentru intervenții majore la nivelul maxilarului se impune *blocarea anestezică a nervului maxilar la gaura rotundă* sau în apropierea ei (anestezie tronculară bazală), care se poate face pe cale extraorală subzigomatică sau suprazigomatică, sau pe cale orală folosind canalul palatin mare sau fundul de sac vestibular superior înapoia molarului al 3-lea.

4. *Topografia nervului alveolar inferior:*

Este o ramura mixtă a nervului mandibular care se desprinde în fosa infratemporală, trece în spațiul pterigo-mandibular și prin gaura mandibulară pătrunde în canalul mandibular unde de obicei prezintă toate ramurile sale dentare.

În apropierea găurii mandibulare, nervul alveolar inferior este situat într-un țesut grăsos care ocupă spațiul dintre fața internă a ramului mandibular și tendonul mușchiului temporal, în partea laterală, respectiv, mușchiul pterigoidian medial și ligamentul sfeno-mandibular, în partea medială.

Acest nerv asigură *inervația senzitivă* a dinților inferiori, a periodonțiului acestor dinți, a mucoasei vestibulare distal și medial (cu excepția zonei deservită de nervul bucal), a procesului alveolar mandibular, a tegumentului și mucoasei buzei inferioare și a tegumentului bărbiei, în jumătatea respectivă. Clasic, nervul alveolar inferior, se termină cu 2 ramuri: nervul mental și nervul incisiv.

La nivelul incisivilor centrali inferiori se anastomozează cu nervul din partea opusă, situație care impune pentru incisivii centrali anestezia bilaterală. Este nervul al cărui blocaj anestezic îl interesează în mod special pe stomatolog.

Nervul alveolar inferior *poate fi abordat pentru anestezie în spațiul pterigo-mandibular*, accesibil anterior între tendonul mușchiului temporal atașat de creasta temporală a mandibulei și marginea anterioară a mușchiului pterigoidian medial (fig. 91).



FIG. 91. SPAȚIUL PTERIGO-MANDIBULAR.

N - n. alveolar inferior;  
 A - a. alveolară inferioară.  
 T - tendonul m. temporal;  
 S - ligamentul sfeno-mandibular.

*Plica pterigo-mandibulară* poate servi ca reper pentru marginea anterioară a mușchiului pterigoidian medial, această bandă tendinoasă fiind tensionată când gura este deschisă și devine vizibilă.

Intrarea anterioară în spațiul pterigo-mandibular este separată de cavitatea bucală printr-o lamă fină a mușchiului buccinator și de mucoasa retromolară. La intrarea în spațiul pterigo-mandibular nervul alveolar inferior este separat de ramul mandibulei prin mușchiul pterigoidian lateral, iar apoi, inferior de acest mușchi devine convergent spre gaura mandibulară.

Nervul alveolar inferior este accesibil pentru anestezie în partea inferioară a șanțului colului mandibular (Sicher), exact deasupra găurii mandibulare, unde relația nerv - os este cea mai apropiată.

Pentru anestezie sunt importante următoarele *repere*: poziția găurii mandibulare (vezi regiunea retromolară), înclinarea variabilă a ramului mandibular față de planul sagital, variațiile de lățime ale ramului mandibular și planul de ocluzie al dinților inferiori față de care gaura mandibulară este situată aproximativ la 1 cm superior (fig. 92).

De asemenea, ligamentul *sfeno-mandibular* conținut în spațiul pterigomandibular are rol de ghidare a fluidului anestezic spre gaura mandibulară (Sicher).

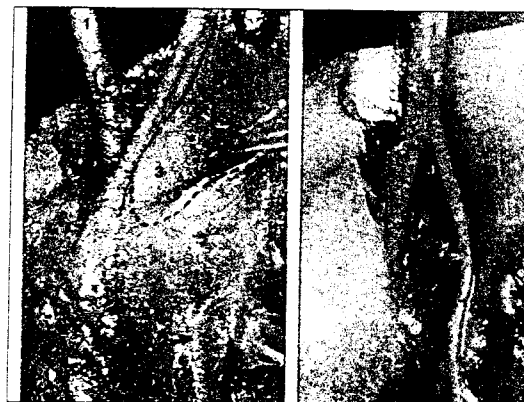

FIG. 92. NERVUL ALVEOLAR INFERIOR ȘI LIG. SFENOMANDIBULAR (P.CARPENTIER).

1. N. alveolar inferior;  
 2. N. milohioidian;  
 3. Lig. sfenomandibular.

Nervul alveolar inferior poate fi abordat pentru anestezie în spațiul pterigo-mandibular și la nivelul torusului mandibular Weissbrem împreună cu nervii lingual și bucal, având în vedere poziția torusului, antero-superior de lingula mandibulei, în planul de ocluzie al dinților superiori.

Obstacole anatomice:

- o *injecție prea înaltă și posterioară* la nivelul spațiului pterigo-mandibular poate duce la anestezia nervului auriculo-temporal cu apariția senzației de anestezie la nivelul urechii externe, respectiv afectarea nervului facial tradusă prin pareza tranzitorie a mușchilor mimicii de partea respectivă (fig. 93);

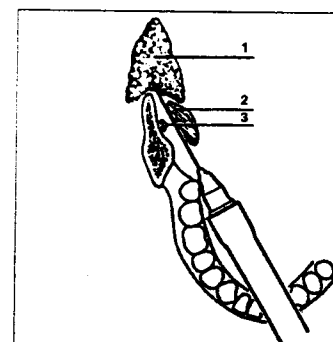


FIG. 93. NERESPECTAREA REPERELOR GĂURII MANDIBULARE DUPĂ ROBERTS (INJECTARE POSTERIOARĂ).

1. Glanda parotidă;  
 2. M. pterigoidian medial;  
 3. A. și n. alveolar inferior.

- o *injecție medială plicii pterigo-mandibulare* va infiltra peretele faringian cu apariția tulburărilor de deglutiție.


Nervul alveolar inferior poate fi abordat pentru anestezie și *extraoral* fie la marginea inferioară, fie la marginea posterioară a ramului mandibular, în special atunci când deschiderea gurii este imposibilă (vezi regiunea retromolară).

### 5. Topografia nervului mental:

Nervul mental *se desprinde* în canalul mandibular din nervul alveolar inferior la nivelul premolarului 1, traversează canalul mental și iese prin gaura mentală. Este un nerv senzitiv care *inervează* tegumentul și mucoasa buzei inferioare în jumătatea respectivă, tegumentul bărbiei și mucoasa alveolară vestibulară la nivelul dinților frontali și premolarului unu.

Pentru *anestezia* acestui nerv la gaura mentală este importantă poziția găurii mentale (vezi regiunea mentală). În plus, uneori această gaură este situată sub apexul premolarului al 2-lea, alteori este dublă îngreunând accesul.

Se poate spune de asemenea, că gaura mentală este situată la mijlocul distanței dintre simfiza mentală și marginea anterioară a mușchiului maseter, această localizare fiind utilă în special la edentați (fig. 94).



Penetrând canalul mental se poate *anestezia nervul incisiv* obținând astfel o anestezie la nivelul dinților frontali inferiori, uneori și a premolarului unu cât și la nivelul periodonțiului lor. Pentru aceasta, pe lângă poziția găurii mentale se impune cunoașterea direcției canalului mental, superior, posterior și lateral.

Datorită anastomozelor de la nivelul liniei mediane, pentru incisivii centrali trebuie anesteziați ambii nervi incisivi (stâng și drept).

Penetrând cu acul gaura mentală putem leza vasele de la acest nivel și deci poate să apară un hematom disgrațios în această regiune.

De asemenea *anestezia paraapicală suprapariostală* la grupul incisivo-canin inferior este eficace sub rezerva de a evita cu acul protuberanța mentală pentru că grosimea corticalei osoase vestibulare de la acest nivel reprezintă un obstacol în difuziunea anestezicului.


### 6. Topografia nervului lingual:

Nervul lingual *se desprinde* din nervul mandibular în fosa infratemporală. Trece în spațiul pterigo-mandibular, apoi în regiunea submandibulară, sublinguală și se termină la nivelul limbii. Este un nerv senzitiv, ramurile lui *inervează* mucoasa linguală, mucoasa planșeului bucal și mucoasa alveolară linguală de la nivelul dinților

inferiori.

Nervul lingual poate fi *abordat pentru anestezie* în spațiul pterigo-mandibular folosind reperele descrise la topografia nervului alveolar inferior în acest spațiu. Nervul lingual se dispune anterior de nervul alveolar inferior cu 0.5-1 cm, în planul găurii mandibulare.

Inițial acești nervi sunt foarte apropiați la nivelul torusului mandibular unde pot fi anesteziați în bloc folosind ca repere poziția torusului mandibular (vezi mai sus), apoi devin divergenți pe măsură ce coboară în spațiul pterigo-mandibular (fig. 95).



Nervul lingual se dispune între ramul mandibulei și mușchiul pterigoidian medial la o mică distanță înapoia crestei temporale și a tendonului mușchiului temporal, locul unde poate fi abordat pentru anestezie. Apoi se dispune intern și inferior față de inserția ligamentului pterigo-mandibular și a fasciculului milohioidian al mușchiului constrictor superior al faringelui pe mandibulă.

Apoi se angajează prin defileul hiogloso-milohioidian însoțit de prelungirea anterioară a glandei submandibulare și de canalul Wharton.

Orientându-se apoi anterior spre planșeul bucal, nervul lingual devine superficial sub mucoasa planșeului bucal în șanțul sublingual (mandibulo-lingual) în dreptul molarului al 3-lea inferior, la jumătatea distanței dintre marginea liberă a gingiei și baza limbii. Este locul unde se poate face *anestezia lui izolată*, indicată în intervenții chirurgicale pe limbă și la nivelul planșeului bucal (fig. 96).

În regiunea sublinguală trece medial de glanda sublinguală și intersectează din afară înăuntru canalul Wharton înainte de a se împărți în ramuri destinate complexului salivar sublingual și mucoasei corpului limbii la nivelul căreia se termină.

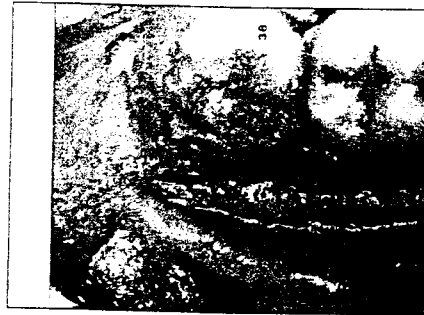

FIG. 96. NERVUL LINGUAL ÎN  
REGIUNEA SUBLINGUALĂ  
(P.CARPENTIER).

1. Mucoasa alveolară linguală;
2. N. lingual;
3. Mucoasa planșeului bucal;
4. Glanda sublinguală;
38. Molarul 3 inferior stâng.

### 7. Topografia nervului bucal:

Nervul bucal se desprinde din nervul mandibular în fosa infratemporală. Trece în spațiul pterigo-mandibular, apoi intersectează fața profundă a tendonului mușchiului temporal și baza procesului coronoid al mandibulei la marginea anterioară. Este situat aproximativ la jumătatea înălțimii marginii anterioare a ramului mandibulei. Apoi se dispune între partea anterioară a mușchiului maseter și partea posterioară a mușchiului buccinator unde descrie o curbă cu concavitatea superioară. Nervul bucal intersectează marginea anterioară a ramului mandibular în planul de ocluzie al dinților superiori. Nervul bucal se împarte în ramuri terminale pe fața externă a mușchiului buccinator la 1 cm posterior și inferior de orificiul ductului parotidian Stenon. În regiunea bucală, de la marginea anterioară a mușchiului maseter, se proiectează pe linia trago-comisurală.

Nervul bucal asigură *inervația senzitivă*, la nivelul mucoasei și tegumentului regiunii bucale cât și la nivelul mucoasei alveolare vestibulare în dreptul molarului unu și premolarului doi existând la acest nivel și o serie de variații anterioare și posterioare destul de frecvente. Foarte rar poate participa la inervația molarilor inferiori, iar blocajul său anestezic poate fi oportun în intervenții chirurgicale în sectorul molar inferior (fig. 97).

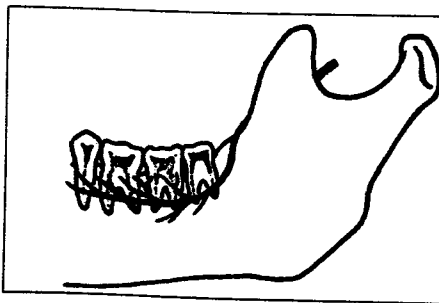


Fig. 97. NERVUL BUCAL  
(SCHEMĂ DUPĂ ROBERTS).

### Poate fi abordat pentru anestezie:

- a) în spațiul pterigo-mandibular la torusul mandibular;
- b) la marginea anterioară a bazei procesului coronoid al mandibulei sau la jumătatea înălțimii ramului mandibular folosind ca repere planul de ocluzie al dinților superiori și orificiul canalului Stenon,
- c) în apropierea fornixului vestibular inferior prin infiltrația mucoasei în dreptul molarului 1 sau premolarului al 2-lea;
- d) la marginea anterioară a mușchiului maseter folosind ca reper linia tragocomisurală;
- e) de obicei se recomandă anestezia trunchiului nervului bucal, folosind ca reper vertical partea internă a marginii anterioare a ramului mandibulei, în fosa retromolară, în afara crestei temporale.

Concluzie: pentru intervenții chirurgicale majore la nivelul mandibulei se preferă anestezia nervului mandibular la gaura ovală (trunculară bazală) pe cale suprazigomatică sau subzigomatică, reperul important fiind baza procesului pterigoidian față de care gaura ovală este situată posterior și superior.

## 7. ANATOMIE TOPOGRAFICĂ PRIVIND ARBORIZAȚIA TERMINALĂ A NERVULUI FACIAL

În acest capitol vor fi prezentate câteva aspecte privind arborizația terminală a nervului facial, care au fost selectate din observații personale, studiile realizate de Ross R. (univ. California, 1990), precum și din literatura de specialitate.

Ca material și metodă au fost utilizate disecții pe cadavre umane pe care s-au creat lambouri în regiunile parotideo-maseterină, temporală și bucală: aceste lambouri prezentau grosime variabilă chiar și la același cadavru. Grosimea medie a lambourilor în regiunile temporală și bucală a fost de 3,2 mm.

În literatura de specialitate sunt descrise *variații privind*:

- ramificația terminală a n.facial (rr. temporale sau temporo-frontale, zigomatice, bucale, mandibulare, cervicale);
- anastomozele dintre ramurile terminale;
- profunzimea ramurilor în teritoriul lor de distribuție.

### Trunchiul principal al nervului facial:

- devine exocranian la gaura stilomastoidiană;
- trece printr-un spațiu delimitat de exobază, procesul stiloid, mușchiul digastric pânțec posterior și glanda parotidă, după care se dispune anterior de lobulul urechii;
- urcă în glanda parotidă, de la gaura stilomastoidiană sub un unghi de 45° (după Dargent și Duroux, traiectul de la gaura stilomastoidiană la glanda parotidă este de circa 0,5-0,9 cm);
- la acest nivel are o profunzime față de tegument: 20 ± 3 mm;
- trunchiul nervului facial poate fi descoperit chirurgical la acest nivel, folosind ca reper artera stilomastoidiană.

### Diviziune intraparotidiană:

- în majoritatea cazurilor nervul facial prezintă un *tip bifurcat de diviziune*: trunchi superior (temporo-facial) și trunchi inferior (cervico-facial), fiecare cu grosime aproximativ egală cu a trunchiului principal;
- din trunchiurile principale se vor desprinde apoi *ramurile terminale* ale nervului facial: rr. temporale (temporo-frontale), zigomatice, bucale, mandibulare, cervicale, care vor fi situate profund la ieșirea din glandă.

### Dimensiunile medii ale glandei parotide:

ÎNĂLȚIME	LĂȚIME SAGITALĂ
4,30 ± 0,25 cm	2,40 ± 0,30 cm

### Ramurile terminale, la ieșirea din glandă:

Ramul	Temporal (TF)	Zigomatic	Bucal	Mandibular
Media profunzimii	9,0 ± 2,9 mm	9,1 ± 2,3 mm	9,5 ± 2,1 mm	10,5 ± 2,8 mm

### Ramurile terminale, distal de parotidă:

#### 1. R.temporal (temporo-frontal):

- este situat în planul subcutanat al regiunilor temporală și frontală;
- are raport superficial față de articulația temporo-mandibulară la origine;
- extraparotidian, se împarte în mai multe ramuri (anterioară, mijlocie, posterioară) care devin tot mai *superficiale*, dar *protejate* de un înveliș fascial (dependent de porțiunea anterioară a fasciei temporale superficiale);

Distanta față de parotidă	Profunzimea medie
3,5 cm	3,3 ± 1,1 mm
5 cm	2,4 ± 0,5 mm

- distal, ramurile devin și mai superficiale; se apropie de tegument în locul unde penetrează partea frontală a mușchiului occipito-frontal, la aproximativ 1 cm deasupra porțiunii laterale a marginii supraorbitale, la acest nivel, ramurile nu sunt protejate de fascie;
- este ramura cel mai frecvent afectată datorită poziției sale topografice, fiind situată într-un triunghi delimitat de lobulul urechii, unghiul lateral al sprâncenei și cea mai înaltă cută tegumentară frontală (De Castro și Zani).

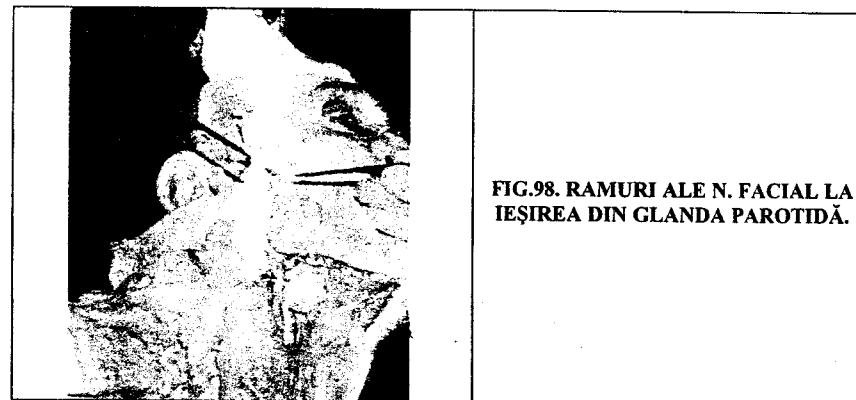


FIG. 98. RAMURI ALE N. FACIAL LA IEȘIREA DIN GLANDA PAROTIDĂ.

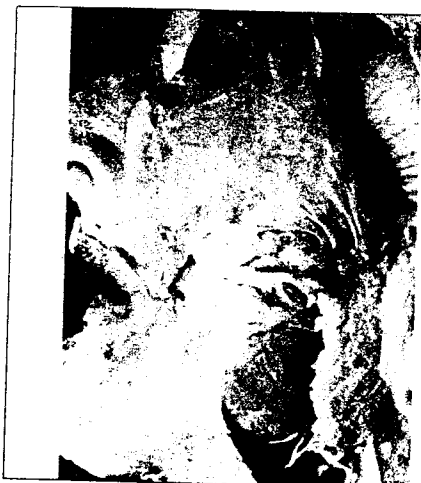

FIG. 99. RAMURI ALE N. FACIAL LA IEȘIREA DIN GLANDA PAROTIDĂ.

### 2. Rr. zigomatice:

- străbat spațiul intermuscular al regiunii bucale;
- proiecție: de la glanda parotidă la unghiul extern ocular;
- la ieșirea din glandă sunt înglobate în țesut adipos, fără un înveliș fascial evident;
- unele ramuri traversează arcul zigomatic și sunt *superficiale*;
- alte ramuri se orientează în jos, inferior de corpul zigomatic → se dispun *profund* în grăsimea facială (rol protector, afectare rară);
- nu există ramuri care traversează corpul osului zigomatic.

Distanța față de parotidă	Profunzimea medie
3,5 cm	4,3 ± 1,3 mm
5 cm	5,5 ± 1,7 mm

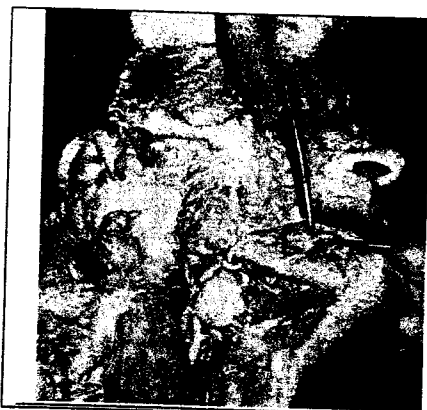

FIG. 100. RAMURA MANDIBULARĂ SUPERIOARĂ A N. FACIAL.

### 3. Rr. bucale:

- străbat spațiul intermuscular al regiunii bucale;
- de obicei există două ramuri:
  - a). r. *suprastenoniană* (superioară) - situată în fosa de sub proeminența zigomatică, *în grăsime*;
  - b). r. *infrastenoniană* (inferioară) - traversează m. maseter, într-un *înveliș fascial* dependent de fascia maseterină.

*La persoanele mai slabe, aceste ramuri sunt mai expuse, datorită țesutului subcutanat mai redus.*

Există variații considerabile privind profunzimea ramurilor bucale superioare protejate de grăsimea facială, față de cele inferioare relativ expuse riscului lezional.

Ramurile care trec anterior de mușchiul maseter se dispun profund în grăsime, după care penetrează mușchii mimicii din porțiunea centrală a obrazului.

Distanța față de parotidă	Profunzimea medie
3,5 cm	4,7 ± 2,2 mm
5 cm	6,5 ± 2,6 mm

*Variațiile mari sunt explicate astfel: unele ramuri depășesc anterior m. maseter pentru a se dispune profund în grăsimea facială, altele, nu.*

#### Observații:

- disecția ramurilor faciale (zigomatice, bucale) în straturile de grăsime facială este îngreunată de prezența, la acest nivel, și a unui țesut conjunctiv dens (fascial difuz);
- ramurile zigomatice și bucale superioare, distal de parotidă sunt situate profund într-un strat adipos, fără a prezenta un înveliș fascial evident, deci sunt mai protejate.

### 4. Rr. mandibulare:

- apar la cca. 2-3 mm sub marginea inferioară a mandibulei (este palpabilă);
- *intersectează superficial vasele faciale* (vasele traversează mandibula anterior de m. maseter, la cca. 3 cm anterior de marginea anterioară a parotidei) și prezintă o dispoziție superficială în special la persoanele slabe;
- vasele faciale reprezintă reperul pentru evidențierea acestor ramuri aflate profund de mușchiul platisma;
- **rr. superioare** - trec lateral de partea inferioară a m. maseter, chiar deasupra marginii inferioare mandibulare;
- **rr. inferioare** - trec submandibular, până la aproximativ 2 cm;

- anterior de vasele faciale există frecvent două ramuri fine dispuse submandibular care urcă ulterior pentru a penetra mușchii buzei inferioare și ai bărbiei.

Distanta față de parotidă	Profunzimea medie
3,5 cm	4,0 ± 1,7 mm
5 cm	4.2 ± 2.0 mm

#### **Observație:**

- deasupra maseterului, rr. bucale inferioare și mandibulare superioare sunt situate într-un înveliș fascial care restricționează moderat mobilizarea lor în timpul disecției, protejându-le.

#### **5. R. Cervicală:**

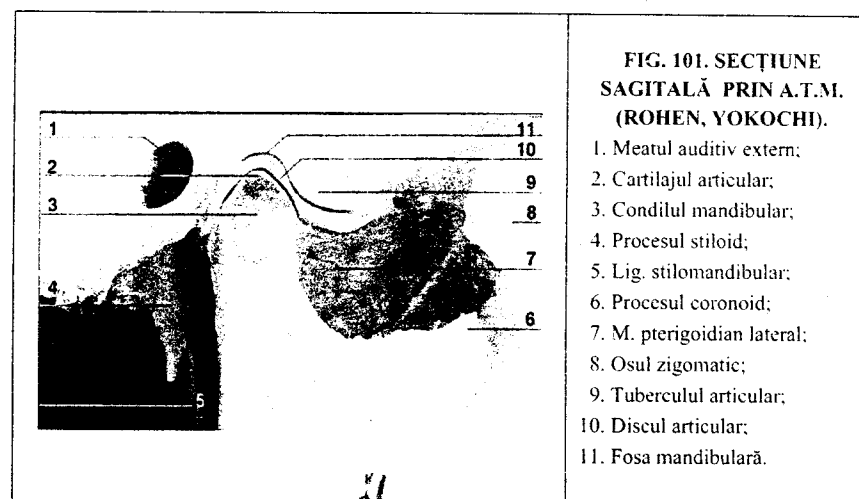
În apropierea unghiului mandibulei trece superficial de vena jugulară externă și poate fi ușor lezată în cazul ligaturii chirurgicale a acestei vene.

#### **Arii de pericol:**

- zonele în care rr. terminale ale n. facial devin mai superficiale sunt acelea unde ariile subiacente, convexe, împing superficial nervul;
- rr. temporo-frontale în partea distală (zona Ishikawa) sunt expuse mai mult riscului;
- r. bucală inferioară și r. mandibulară superioară sunt, de asemenea, superficiale (mai ales la persoanele slabe), dar sunt protejate de fascia maseterină și de țesutul adipos subcutanat (zona mută Seres-Sturm);
- rr. mandibulare au, de asemenea, o poziție superficială la intersecția cu vasele faciale, protecția fiind asigurată de mușchiul platisma;
- din fericire, lezarea ramurilor terminale ale nervului facial nu este influențată numai de situația lor superficială, deoarece o anumită protecție este asigurată și de structurile fasciale superficiale ale fetei.

## 8. NOȚIUNI DE ANATOMIE TOPOGRAFICĂ ȘI APLICATIVĂ PRIVIND ARTICULAȚIA TEMPORO-MANDIBULARĂ

Pe lângă studiul descriptiv al suprafețelor osoase articulare, al aparatului capsulo-ligamentar și al agenților motori articulari se impun câteva observații privind topografia articulară, morfologia și funcția discului (meniscului) articular cât și despre bazele anatomice privind mecanica masticației (fig. 101).



### 8.1. RAPORTURILE A.T.M.

#### **A) Superficial:**

La acest nivel se găsește *pielea și țesutul subcutanat* slab reprezentat, motiv pentru care excursia condilului mandibular pe panta articulară se poate simți ușor prin palpate sau, chiar, se poate uneori observa direct cu ochiul liber.

Profund de țesutul subcutanat sunt vase și nervi:

- a) ramuri temporale din nervul facial;
- b) nervul auriculo-temporal;
- c) anastomoza dintre ramuri ale nervului facial și nervul auriculo-temporal;
- d) artera și vena temporală superficială care urcă anterior de n. auriculo-temporal în gutiera auriculo-condiliană;
- e) ganglioni limfatici parotidieni superficiali (preauriculari);

f) polul superior al porțiunii superficiale a glandei parotide acoperă uneori jumătatea posterioară a ligamentului colateral extern (temporo-mandibular lateral).

Aplicație practică:

Datorită prezenței unor ramuri din nervul facial, inciziile de la acest nivel (în artrite acute supurate de exemplu) vor fi strict tegumentare.

**B) Posterior :**

a) raport foarte intim cu partea profundă a glandei parotide, articulația fiind separată de glandă doar prin capsula parotidiană;

b) bifurcația terminală a arterei carotide externe în a. temporală superficială și a. maxilară se află la nivelul colului condilian;

c) peretele anterior al conductului auditiv extern, acest raport explicând posibilitățile de înfundare ale condilului mandibular la acest nivel, în lovituri pe menton de exemplu, mai ales atunci când meniscul articular nu însoțește condilul mandibular în așa zisele dislocări cu sau fără reducere;

d) între planul menisco-condilian și planul auricular există un mic spațiu angular umplut cu țesut celular adipos și uneori de o prelungire parotidiană, spațiu care corespunde porțiunii extraarticulare (retroglaseriene) a fosei mandibulare, porțiune unde se adăpostește meniscul în retropulsie mandibulară (fig. 102).



**FIG. 102. RAPORTURI POSTERIOARE ALE A.T.M. (ROHEN, YOKOCHI).**

1. Discul articular;
2. Capul mandibulei;
3. Capsula articulară;
4. N. auriculotemporal;
5. A. temporală superficială;
6. A. maxilară;
7. A. carotidă internă și plexul pericarotic intern;
8. Ramul mandibulei;
9. A. carotidă externă.

Aplicație practică :

La acest nivel (posterior) se face ligatura chirurgicală a arterei carotide externe, folosind ca reper ligamentul stilo-mandibular.

**C) Medial :**

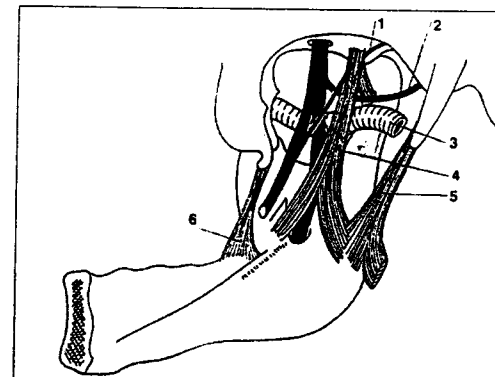
La acest nivel articulația corespunde formațiunilor vasculo-nervoase subiacente exobazei craniului, situate în spațiul subcondilian anterior descris de Sebileau, astfel:

a) între colul condilian și ligamentul sfeno-mandibular se delimitează butoniera retrocondiliană Juvara prin care trec artera maxilară, vena maxilară și nervul auriculo-temporal;

b) la acest nivel, din artera maxilară se pot desprinde ramurile: a. timpanică anterioară, a. alveolară inferioară, a. meningee medie;

c) intern, puțin anterior și la mică distanță, trece nervul mandibular din care se desprinde nervul auriculo-temporal, a cărui prezență la acest nivel îl expune riscului iritației mecanice în timpul deplasărilor antero-mediale ale condilului mandibular: durerea consecutivă va iradia în teritoriul de distribuție al nervului, în special în regiunea temporală;

d) în literatura de specialitate se menționează și raporturi apropiate ale nervului alveolar inferior și ale nervului lingual cu partea medială a condilului mandibular, situație când o deplasare medială a discului articular poate interfera mecanic cu acești nervi (fig. 103).



**FIG. 103. A.T.M.: RAPORTURI MEDIALE (C.MONOD, B. DUHAMEL).**

1. N. coarda timpanului;
2. N. auriculo-temporal;
3. A. maxilară;
4. Lig. sfenomandibular;
5. Lig. stilomandibular;
6. Lig. pterigomandibular.

Aplicații practice:

a) Aceste raporturi pot oferi o explicație pentru durerile acute articulare din timpul mișcărilor mandibulare, durerea proiectându-se în teritoriul de distribuție al ramurilor nervoase, în vecinătatea articulației (regiune temporală), limbă, dinți, etc.

b) Fracturile subcondiliene înalte pot leza elementele vasculo-nervoase situate medial de articulația temporo-mandibulară.



#### D) Anterior:

- a) mușchiul maseter prin fibrele posterioare și verticale ale fasciculului profund care trec de-a lungul versantului antero-extern articular;
- b) mușchiul pterigoidian lateral care se prinde pe disc, capsulă și colul condilian;
- c) puțin mai în față, tendonul mușchiului temporal;
- d) artera maseterină, vena maseterină și nervul maseterin, nerv susceptibil compresiunii printr-o translație condiliană succesivă;
- e) de asemenea, condilul temporal corespunde anterior planului infratemporal, nervului și vaselor temporale profunde posterioare, acest nerv fiind expus iritației mecanice când există o hipermobilitate condiliană (fig. 104).

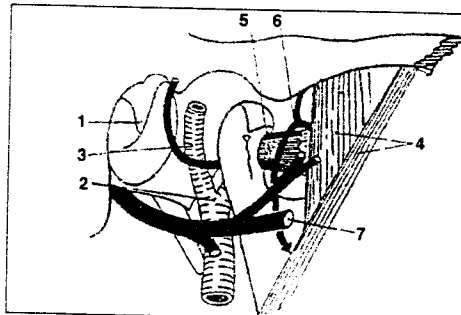


FIG. 104. A.T.M.: RAPORTURI ANTERIOARE ȘI POSTERIOARE (C. MONOD, B. DUHAMEL).

1. Meatul auditiv extern;
2. Aa. carotidă externă;
3. A. temporală superficială;
4. Mm. maseter;
5. M. pterigoidian lateral;
6. N. temporal profund posterior;
7. R. temporal al n. facial.

#### E) Superior:

La acest nivel articulația corespunde meningelui și lobului temporal al creierului, peretele cranian fiind reprezentat de o lamă osoasă subțire (fosa mandibulară) care se poate fractura ușor în timpul traumatismelor dacă există o dislocare discală fără reducere.

Acest raport explică răsunetul posibil al leziunilor articulare asupra meningelui, cum ar fi în cazul artritelor acute supurate și tumorilor.

## 8.2. MORFOLOGIE ȘI FUNCȚIE MENISCALĂ

a) Morfologia articulară se schimbă în funcție de factori funcționali care cuprind factorul neuromuscular și forțele de ocluzie, astfel încât articulația ar fi complet formată la vârsta de 25 de ani, osul reprezentând materialul suport, mușchii - țesutul generator al mișcării, iar dinții sistemul inductor al mișcării (determinantul anterior) (fig. 105).

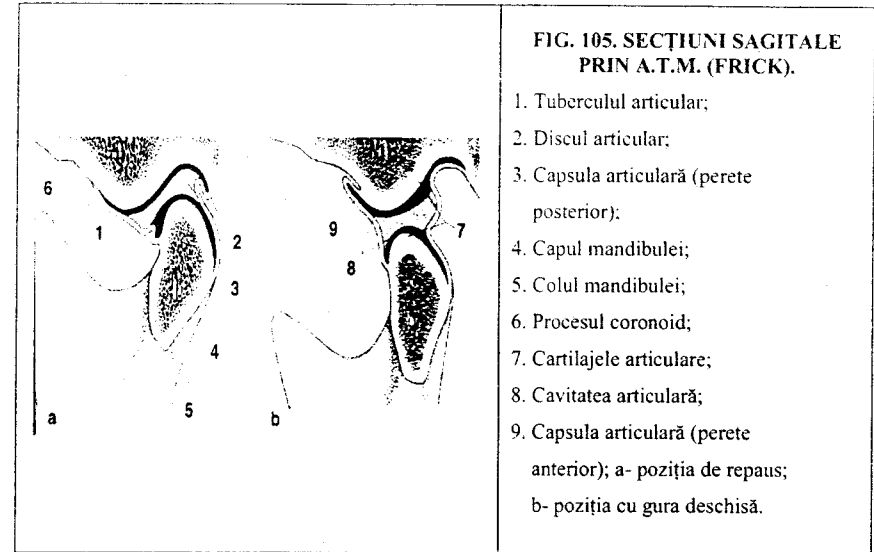


FIG. 105. SECȚIUNI SAGITALE PRIN A.T.M. (FRICK).

1. Tuberculul articular;
2. Discul articular;
3. Capsula articulară (perete posterior);
4. Capul mandibulei;
5. Colul mandibulei;
6. Procesul coronoid;
7. Cartilajele articulare;
8. Cavitătea articulară;
9. Capsula articulară (perete anterior); a- poziția de repaus; b- poziția cu gura deschisă.

b) Meniscul (discul) articular reprezintă mediatorul dinamic și funcțional al condilului mandibular față de baza craniului fiind și mediatorul creșterii temporo-mandibulare; se deplasează concomitent cu condilul mandibular.

c) Forma discului este variabilă în funcție de forma condililor mandibulari ; când este întins, în mișcare, are aspectul unei "coacăze negre" (plan-concav), situație care se opune aspectului biconcav pe care îl ia spontan în repaus.

Hafez și Jordan prezintă următoarea clasificare privind formele discului :

- discul în "nod de cravată" (cea mai frecventă formă);
- discul plan;
- discul în pânză;
- discul în "Y";
- discul cu suprafață boselată (neregulată).

Referitor la relațiile capsulo-menisco-musculare, conform unor date recente din literatura de specialitate se poate afirma că mușchiul pterigoidian lateral nu deține exclusivitate în aceste relații, deoarece mușchiul temporal prin fibre posterioare și profunde și mușchiul maseter prin fibre sub - și antesigmoidiene se inseră pe jumătatea externă a marginii anterioare a complexului menisco - capsular printr-o lamă tendinoasă comună celor trei mușchi (Dubeck).

Astfel, fibrele meniscale ale m. temporal explică existența eroziunii și uzurii antero-posterioare a condilului temporal, care devine aplatizat și

contribuie la diminuarea profunzimii fosei mandibulare și la glisarea meniscului în sus și înainte, favorizând luxația totală temporo-mandibulară.

Fibrele meniscale ale m. maseter duc la alunecarea discului sub rădăcina transversală a procesului zigomatic al temporalului care poate astfel interfera mecanic cu ramurile nervoase de la acest nivel.

Acest mușchi apare ca un stabilizator pentru complexul disc-condil, în special în timpul masticației unilaterale (fig. 106).

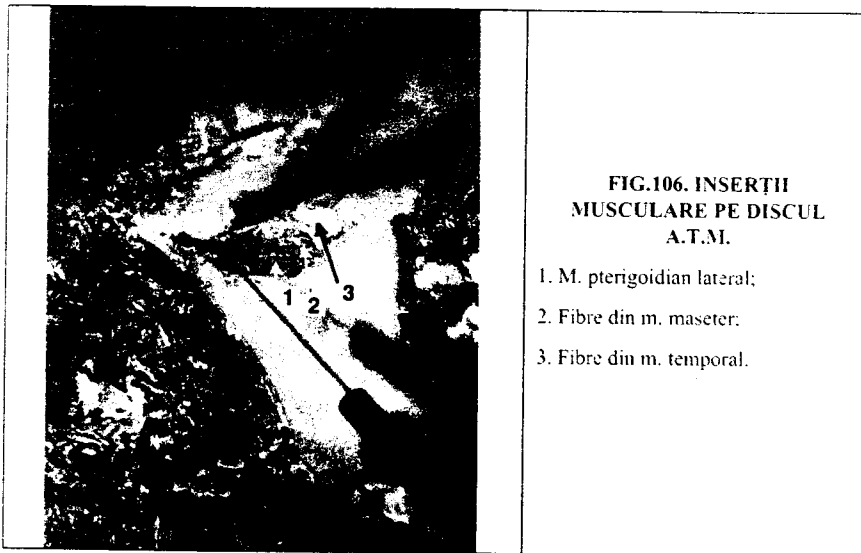


FIG.106. INSERTII MUSCULARE PE DISCUL A.T.M.

1. M. pterigoidian lateral;

2. Fibre din m. maseter;

3. Fibre din m. temporal.

e) Meniscul articular este suplu, elastic și inextensibil oricare ar fi forța și direcția de presiune și prezintă o direcție de alunecare anterioară de 6-11 mm.

Se poate compara cu o pernă hidraulică care suportă presiuni de până la 180 kg/cm<sup>2</sup>.

Lama retrodiscală (frâul meniscal posterior) reprezintă singura structură articulară capabilă să furnizeze o forță retractilă asupra discului articulației temporo-mandibulare.

f) Discul articular are următoarele funcții:

- contribuie ca cele două suprafețe articulare, incongruente, să se adapteze morfologic și funcțional și să devină astfel congruente;
- izolează capul mandibulei de fosa mandibulară și de tuberculul articular al temporalului, împărțind spațiul articular în două spații distincte, morfologic și funcțional :

- spațiul superior are o poziție antero-superioară și în el se face translația anterioară a discului împreună cu capul mandibular în cursul deschiderii gurii, al mișcărilor de propulsie și de lateralitate ale mandibulei, iar spațiul inferior are o poziție postero-inferioară și aici condilul face mișcări de rotație în jurul axului său;

- contribuie activ la deplasarea anterioară a capului mandibular, prin inserția capului superior al mușchiului pterigoidian lateral; datorită faptului că meniscul articular prezintă inserții musculare, articulația temporo-mandibulară este cea mai diferențiată și cea mai evoluată din organism, nici o altă articulație cu disc nu are inserții musculare;
- îndeplinește un rol tampon între suprafețele articulare osoase, datorită elasticității sale amortizează presiunile produse în cursul masticației, protejând articulația de presiuni nefiziologice;
- rolul fundamental al meniscului este evidențiat prin faptul că secționarea lui este urmată de pierderea propulsiei mandibulare ;
- rolul plastic al discului a apărut secundar rolului său mecanic, articulația bicondiliană omnivoră apărând mai târziu, ca un superlativ față de celelalte tipuri masticatorii simple.

g) Bandedeta elastică (de readucere) din partea posterioară a discului se întinde până la fisura pietro-scuamoasă, iar tensiunea din acest țesut elastic poate împiedica discul să facă excursii succesive, sau, poate preveni prinderea porțiunii dense a discului între condilul mandibular și porțiunea nearticulară a fosei mandibulare în cursul mișcărilor rapide de închidere a gurii.

Structura ondulatorie a fibrelor de colagen ale discului contribuie la reducerea forțelor de întindere și compresie, de asemenea, meniscul putând acționa și ca absorbant al șocului împotriva compresiei verticale a condilului în timpul masticației, iar ligamentele articulare acționează ca fibre ghidante care restricționează anumite mișcări în timp ce permit alte mișcări.

Accentuarea cu vârsta a anarhiei aranjamentului fibrelor conjunctive discale ar fi dovada că meniscul este o formațiune adaptativă la forțele existente în articulație.

h) Tulburări morfofuncționale:

h<sub>1</sub>) În ultimul timp al mișcării de închidere a gurii (intercuspidare maximă) cu meniscul destins, dacă se produce o alunecare mandibulară prin interferență cuspidiană se va produce un traumatism meniscal.

h<sub>2</sub>) Distorsiunile meniscale cât și alunecarea exagerată a condilului mandibular și relaxarea prematură a meniscului atunci când condilul

mandibular este sub condilul temporal, favorizează apariția luxației temporo-mandibulare (distensie meniscală).

h<sub>3</sub>) De asemenea, condriificarea nodulară a meniscului și frecarea acestuia împotriva condilului temporal și apoi împotriva condilului mandibular duce la apariția zgomotelor articulare caracteristice artritei cronice.

h<sub>4</sub>) O alterare a presiunii intraarticulare sau o modificare morfologică discală, duce la alterarea mișcării condil-disc cu apariția tulburărilor interferenței discului pe care Bell le împarte astfel:

- deranjamente ale complexului disc-condil care includ: deplasări ale discului (pocnitura reciprocă), dislocarea cu reducere și dislocarea fără reducere (blocaj închis);
- incompatibilități structurale ale suprafețelor articulare ce implică aderări și alterări ale discului, cu apariția zgomotelor articulare (fig. 107, 108).

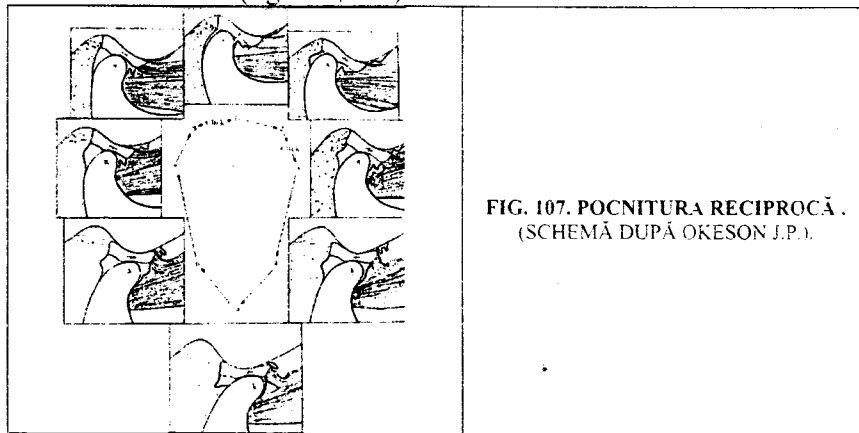


FIG. 107. POCNITURA RECIPROCĂ.  
(SCHEMĂ DUPĂ OKESON J.P.).

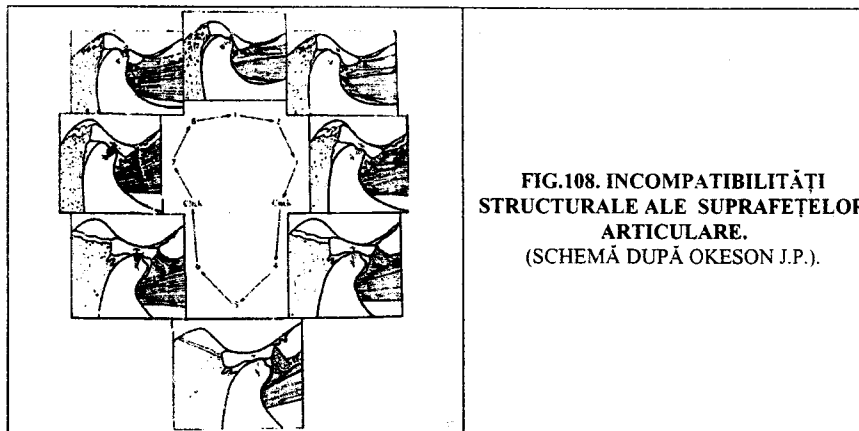


FIG. 108. INCOMPATIBILITĂȚI  
STRUCTURALE ALE SUPRAFETELOR  
ARTICULARE.  
(SCHEMĂ DUPĂ OKESON J.P.).

h<sub>5</sub>) Concluzii:

- Se poate afirma că discul articular trebuie examinat în mod special în orice tulburare a cinematicii mandibulare (C.T., R.M.N.), nu secundar prin leziunile care afectează articulația temporo-mandibulară (fig. 109, 110).




FIG. 109. A.T.M. - C.T.:  
IMAGINE FRONTALĂ.  
1. Grosimea în zona centrală a  
discului A.T.M.;  
2. Grosimea extremității  
mediale a discului A.T.M.




FIG. 110. A.T.M. - C.T.: IMAGINE  
PARASAGITALĂ.  
1. Grosimea posterioară a discului A.T.M.;  
2. Grosimea anterioară a discului A.T.M.;  
3. Distanța dintre centrul de greutate al  
condilului mandibular și procesul  
coronoid.

- După B. Nebbe se pot clasifica articulațiile în cinci categorii în funcție de poziția discului:

- a) poziția discală normală, când marginile anterioară și posterioară ale discului sunt plasate de o parte și de alta a centrului de greutate condilian într-o dispoziție "în plecăciune"; lungimea medie a discului este de 11,30 mm, iar deplasare discală nu există;
- b) deplasare ușoară anterioară când centrul de greutate condilian se învecinează cu bandelela posterioară a discului; lungimea medie a discului este de 10,20 mm, iar deplasarea medie 1,10 mm;
- c) deplasare anterioară moderată când centrul de greutate condilian este în raport cu zona bilaminară a discului; lungimea medie a discului 9,30 mm și deplasarea medie 2,30 mm (fig. 111);
- d) Dislocare totală cu reducere care presupune interpunerea zonei bilaminare discale între structurile osoase; lungimea

medie a discului este de 7.60 mm și deplasarea medie 3.60 mm (fig. 112) ;

e) dislocare totală fără reducere cu lungimea medie a discului este de 5.30 mm și deplasarea medie 5.00 mm (fig. 113).

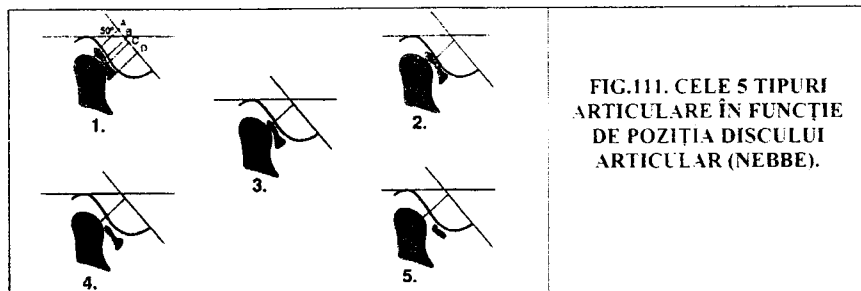


FIG. 111. CELE 5 TIPURI ARTICULARE ÎN FUNCȚIE DE POZIȚIA DISCULUI ARTICULAR (NEBBE).

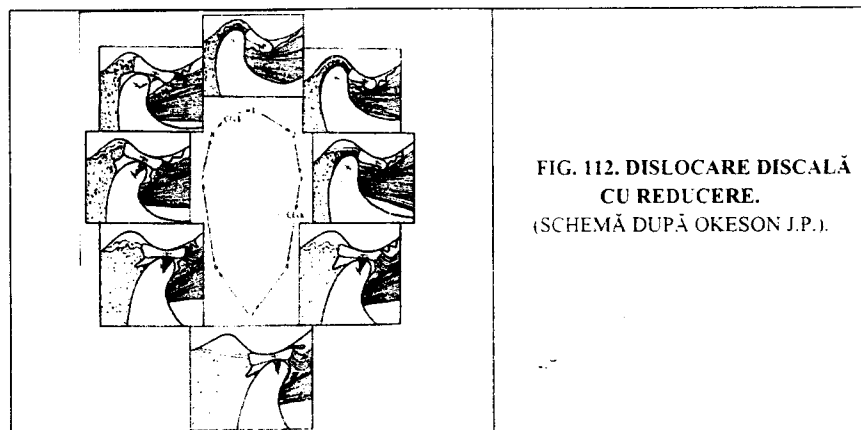


FIG. 112. DISLOCARE DISCALĂ CU REDUCERE. (SCHEMĂ DUPĂ OKESON J.P.).

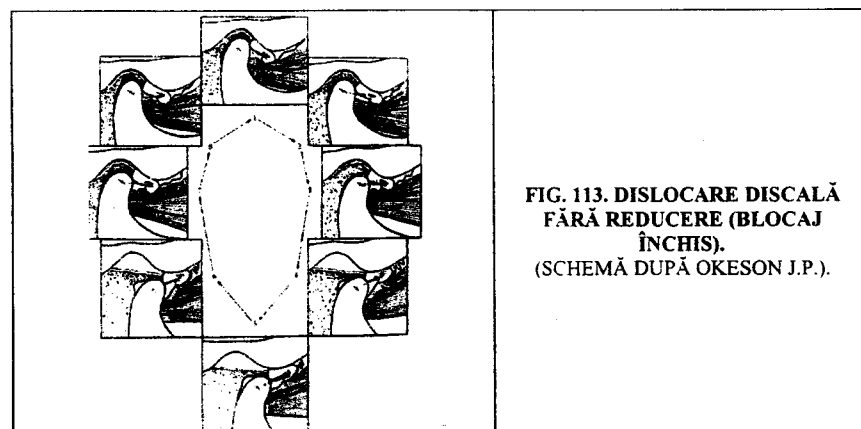


FIG. 113. DISLOCARE DISCALĂ FĂRĂ REDUCERE (BLOCAJ ÎNCHIS). (SCHEMĂ DUPĂ OKESON J.P.).

Scurtării progresive a discului articular i se asociază un grad crescut de deplasare discală, elemente care se află în relație de invers proporționalitate. Când discul este dislocat, țesutul retrodiscal interpus între suprafețele osoase suferă o remodelare și o ischemie vasculară.

- Atrofia discală apare în asociere cu remodelarea degenerativă deoarece în acest caz discul nu mai este hidratat arătând o alterare în distribuția apei și a proteoglicanilor, consecință a alterării tisulare.
- Referitor la distanța cea mai apropiată dintre capul condilian și panta articulară, punctul respectiv se poate numi centrul de greutate al condilului, în funcție de care se pot stabili lungimea și deplasările discului articular.
- De asemenea am considerat că spațiul articular cel mai îngust dintre capul condilian și panta articulară reprezintă aria de maximă solicitare funcțională articulară, ceea ce ne face să afirmăm că în articulațiile normale, centrul de greutate al condilului și centrul discului articular ar trebui să fie într-o strânsă intimitate.

Observații:

În timpul mișcărilor de coborâre-ridicare ale mandibulei complexul disc-condil se deplasează împreună nu datorită anexelor ligamentare, ci datorită a două trăsături fundamentale: morfologia discului și presiunea intraarticulară. Condilul mandibular se menține în zona centrală, cea mai subțire a discului, iar marginile anterioară și posterioară mai groase ale discului îl forțează să translateze condilul în timpul închiderii și deschiderii gurii. Morfologia discului este astfel cea care impune mișcarea meniscală concomitentă cu condilul mandibular.

Dacă există o alterare a presiunii articulare sau o modificare în morfologia discului, mișcarea condil-disc poate fi alterată, fapt care reprezintă începutul tulburărilor de interferență meniscală.

Aceste tulburări reprezintă numai o parte din ansamblul de disfuncționalități temporo-mandibulare.

Important pentru clinician este dacă aceste disfuncționalități sunt intracapsulare sau extracapsulare și acest lucru trebuie stabilit.

*Dislocări ale discului A.T.M.* - când se produc subțieri la marginea posterioară a discului și ligamentele devin elongate discul poate efectua o translație transversală pe suprafața articulară a condilului mandibular, situație anormală, ceea ce duce la apariția unei poziții meniscale anterioară și medială pe condil, în cele mai multe cazuri. Se pare că rolul principal revine mușchiiului pterigoidian lateral. În această situație funcția de joncțiune normală disc-condil mandibular este alterată când gura este

închisă (RC sau IM), condilul mandibular articulându-se cu marginea posterioară a discului. În timpul mișcării de coborâre, condilul mandibular se deplasează anterior pe panta articulară împreună cu meniscul. La un moment dat discul se deplasează brusc posterior permițând rotația normală disc-condil. Această deplasare bruscă presupune o rotație condiliană care se traduce printr-o pocnitură.

În mișcarea de revenire discul poate fi dislocat din nou spre finalul mișcării, redislocare care va produce o a 2-a pocnitură.

Dacă marginea posterioară a discului devine și mai subțire, iar lama retrodiscală și ligamentul colateral extern devin mai elongate, discul poate urma o dislocare anterioară deoarece se pierde contactul între suprafața articulară a condilului mandibular și menisc.

Când gura este deschisă, în prezența acestei dislocări condilul mandibular se deplasează în jos pe panta articulară spre marginea posterioară a discului, ceea ce duce la o senzație de blocare, strivire sau reținere în timpul mișcării de coborâre mandibulară, mișcare care poate fi sesizată de examinator.

În unele situații pacientul poate efectua concomitent și deplasări laterale mandibulare și brusc, să deplaseze condilul mandibular peste marginea posterioară a discului în zona intermediară, fiind practic o revenire la mișcarea de coborâre și ridicare normală a mandibulei, revenindu-se și la raportul normal disc-condil. În timpul dislocării discale menționate mai sus, condilul mandibular vine în raport cu țesuturile retrodiscale iar datorită vaselor și nervilor de la acest nivel, se poate asocia uneori durerea.

*Prin dislocări meniscale repetate* cu reducere se poate instala o scădere a elasticității ligamentelor colaterale și a lamei retrodiscale, situație care face și mai dificilă restabilirea raportului normal condil-disc în timpul mișcării de coborâre a mandibulei.

Dacă, în această mișcare, condilul mandibular se deplasează anterior, iar meniscul nu revine la raportul său normal, se produce o dislocare meniscală fără reducere (*blocaj închis*).

Această dislocare poate fi identificată de pacient și examinator și duce la limitarea deschiderii gurii (25-30 mm) deoarece condilul mandibular nu poate translata complet, situație care favorizează artrita temporo-mandibulară cronică.

De obicei, aceste dislocări sunt unilaterale și în consecință anumite mișcări laterale bruște sunt afectate. Când pacientul efectuează mișcarea de lateralitate spre aceeași parte a dislocării, limita normală a mișcării se menține, deoarece condilul de partea lucrătoare efectuează o rotație

imperceptibilă, iar dislocarea meniscală nu afectează mișcarea de lateralitate respectivă.

Deoarece condilul de balans opus nu poate translata pe panta articulară în jos, înaintu și înainte, se va produce o mișcare mandibulară excentrică restrictivă.

La dislocări fără reducere, nu se produc deplasări meniscale în timpul deschiderii gurii, astfel nu se percep zgomote sau cracmente.

*Incompatibilitățile structurale* ale suprafețelor osoase articulare pot produce o a doua categorie de tulburări de interferență meniscală.

Lipirea suprafețelor articulare a fost numită aderență. Aderențele pot debuta ca lipiri temporare ale suprafețelor articulare în special după încărcarea statică prelungită a articulației în timpul strângerii puternice din dinți, în timpul somnului de exemplu. Aderențele permanente se pot transforma secundar în traume (hemartroza) sau deranjamente meniscale și bineînțeles mișcările normale articulare vor fi alterate sau limitate. Aderențele se pot instala între disc-condil și fosă mandibulară-disc. La aderențele temporare, la încercări de mobilizare mandibulară se simte o singură pocnitură ce reprezintă eliberarea de aderență și restabilirea mișcării normale.

*Aderențele temporare în spațiul temporo-meniscal* limitează translația complexului disc-condil și prin aceasta limitează mișcările articulare numai pentru rotație, producându-se o limitare a deschiderii gurii la 25-30 mm.

*Aderențele temporare în spațiul menisco-mandibular* restricționează rotația discului pe condil, dar permite translația complexului disc-condil. În această situație deschiderea gurii poate fi normală, dar mișcarea este modificată.

*Aderențele permanente* în spațiul temporo-meniscal pot duce la subțierea marginii anterioare a discului, secundar deplasării anterioare a condilului mandibular. Acest fapt duce la o deplasare a condilului mandibular peste marginea anterioară a discului spre capul discal al mușchiului pterigoidian lateral ceea ce se traduce clinic printr-o disfuncționalitate ușoară la deschiderea gurii, iar la închiderea gurii această disfuncționalitate se produce când condilul mandibular se reîntoarce peste marginea anterioară a discului, apărând o ușoară reținere a mandibulei în timpul mișcării.

Deseori se poate produce o mișcare mandibulară excentrică, condilul mandibular se deplasează de-a lungul marginii anterioare a discului permițând deschiderea gurii.

Dacă există un disc dislocat sau deplasat, suprafețele articulare sunt alterate și aderențele pot apărea și evolua. Acestea vor face imposibilă reîntoarcerea discului spre o poziție normală, dacă ele nu sunt întrerupte.

Dacă forma suprafețelor articulare este alterată, mișcarea de translație condil-disc pe panta articulară va fi modificată, ceea ce se traduce clinic prin cracmente articulare sau devieri mandibulare în mișcarea de coborâre.

Cheia în diagnosticarea incompatibilităților structurale este că pocnitura la deschidere sau închidere sau deviația mandibulară se produc la același grad de deschidere, deosebindu-se de zgomotele apărute în timpul dislocărilor meniscale.

În absența durerii, gradul de disfuncționalitate și de incongruență determină necesitatea tratamentului.

Rezolvarea corectă a acestor tulburări de interferență a discului se bazează pe doi factori: diagnosticul corect și înțelegerea cursului natural al afecțiunii.

Referitor la diferențele între anatomia normală și patologică a discului am examinat discuri obținute prin disecții pe cadavre umane, prin radiografia articulare și tomografiile computerizate și le-am comparat cu simptomatologia unor pacienți cu afecțiunii articulare. Am ținut cont și de datele recente din literatura de specialitate privind discul A.T.M. Examinând discurile observate la cadavre în vederea stabilirii dereglării s-a stabilit următoarea clasificare pentru a codifica starea discurilor:

- dereglare maximă - perforarea discului cu eburnația condilului;
- dereglare minimă - subțierea discului - aproape toate discurile de cadavre umane prezentau subțieri discale;
- stare normală - cu dereglări neobservabile.

Presiunea condilului asupra părții nesuținute, liberă, a discului (posteroară), în timpul închiderii gurii cât și « izbirea condilului » de panta articulară în timpul primei faze a deschiderii gurii pot produce durere și deplasare traumatică a discului, la nivelul căruia apar perforații în special în zona laterală.

Aceste cunoștințe alăturate informațiilor provenite din studiul modificărilor morbide ale discului care se petrec în diferite etape ne permit să ne formăm o imagine chibzuită asupra discului articular și a implicării în traumă, uzură și îmbătrânire.

Caracterul complex al investigației A.T.M. apare mai evident în urma faptului că impune un examen individualizat care să țină cont de particularitățile morfofuncționale ale structurilor osteoarticulare, dento-parodontale și neuromusculare ale fiecărui caz în parte.

### 8.3. CINEMATICA MANDIBULARĂ ȘI MECANICA MASTICAȚIEI

#### A) Relația centrică:

Punctul de plecare pentru deplasările mandibulei este poziția de repaus a acesteia, care este menținută prin acțiunea gravitației și echilibrul tonic al mușchilor mobilizatori antagoniști, poziția de repaus este statică și orice altă poziție necesită contracția mușchilor mobilizatori, de asemenea este simetrică față de maxilar atât cranio-caudal cât și ventro-dorsal. În această poziție, datorită inocluziei interdentare care în dreptul premolarilor este de 1-2 mm, se creează un spațiu liber, între fața superioară a limbii și plafonul cavității bucale propriu-zise, numit spațiul lui Donders; el contribuie la realizarea anumitor articulări fonetice (spațiu minim de vorbire).

Poziția de contact interdental maxim - *intercuspidare maximă (IM)* - reprezintă ocluzia centrică și presupune prezența totală sau parțială a dinților.

Spre deosebire de aceasta, *relația centrică (RC)* este raportul constant al mandibulei față de baza craniului indiferent de existența dentiției. Ea poate fi definită ca o poziție simetrică a celor doi condili mandibulari, care în fosele mandibulare, se află în poziția cea mai înaltă și posteroară, iar anterior la o dimensiune verticală optimă funcționalității musculare. Cu alte cuvinte, în relația centrică, cei doi condili mandibulari se află pe axa balama terminală. Ramfjord consideră această relație centrică drept o poziție limită funcțională utilizată în special în deglutiție, mai puțin în masticăție. Dawson este de părere că mandibula se așează în relație centrică, pentru alimentele dure. Este poziția constantă toată viața pentru că elementele componente ale A.T.M. își păstrează funcționalitatea și este reproductibilă pe modelul de studiu.

Posselt constată că la unii indivizi, relația centrică corespunde cu intercuspidarea maximă, situație numită "*point centric*"; la alți indivizi pentru a ajunge din intercuspidare maximă în relație centrică, mandibula alunecă în plan sagital, rectiliniu (0,3-0,8 mm) pe o suprafață numită "*long centric*".

Ranfjord consideră că există o asemenea arie de deplasare și în sens transversal și o numește "*wide centric*", iar libertatea de mișcare în sens sagital și transversal, "*freedom in centric*" apare când volumul vârfulor cuspizilor de sprijin este mai mic-decât fosele cu care se articulează.

Poziția de RC este punctul de plecare și întoarcere a condililor mandibulari în oricare dintre mișcările articulare și poate fi folosită ca reper fundamental în analiza corectă a parametrilor ocluziei funcționale.

### B) Mișcările mandibulare :

Se efectuează sub acțiunea mușchilor mobilizatori ai mandibulei, iar amplitudinea lor este condiționată de articulația temporo-mandibulară, arcadele dentare și ligamentele extraarticulare.

Mișcările articulare pot avea ca punct de plecare poziția de relație centrică (RC) sau poziția de postură (repaus) a mandibulei față de baza craniului când există un spațiu de inocluzie fiziologică.

Când mișcările încep din poziția de repaus, se pot descrie următoarele direcții de deplasare a mandibulei:

- a) deschidere și revenire;
- b) propulsie și revenire (retropulsie);
- c) deplasare laterală stânga-dreapta (abducție) și revenire (adducție) = mișcarea de diducție;
- d) retracție și revenire;
- e) ridicare și revenire.

Rezultă că, din poziția de repaus, mandibula poate efectua mișcări în șase direcții, în fiecare direcție mișcarea având două sensuri. Când mișcarea mandibulei începe din ocluzia centrică, direcțiile de deplasare se reduc la primele cinci (fig 114).

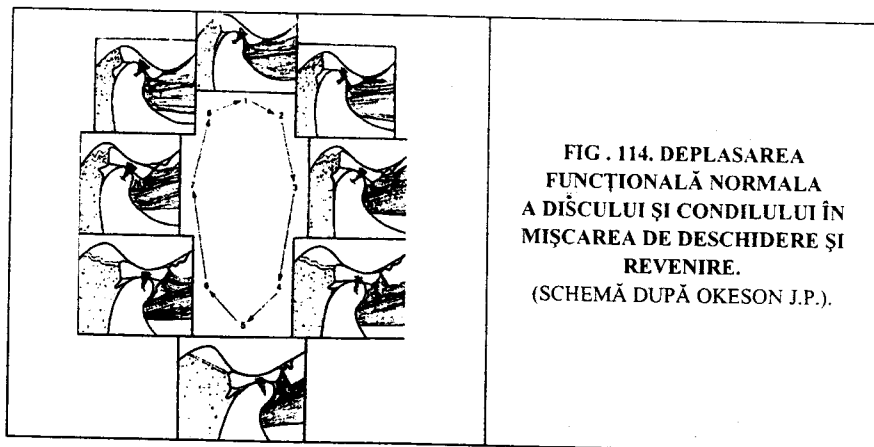


FIG . 114. DEPLASAREA FUNCȚIONALĂ NORMALĂ A DISCULUI ȘI CONDILULUI ÎN MIȘCAREA DE DESCHIDERE ȘI REVENIRE.

(SCHEMĂ DUPĂ OKESON J.P.).

### C) Mușchii masticatori :

Rolul cel mai important revine mușchilor masticatori, despre care putem puncta următoarele observații:

a) Mușchiul maseter: la adult și în general la persoanele care fac mișcări verticale (tipul masticator tocător), fibrele fascicului superficial își măresc aria de inserție mandibulară luând forma unui evantai cu deschidere mai largă inferioară.

Această orientare corespunde necesității unei mai intense solicitări funcționale în faza de readucere a gonionului din poziție distalizată.

Practic acțiunea mușchilor maseteri este de a duce mandibula în sus și ușor înainte la o contracție bilaterală și uniformă (fig. 115).

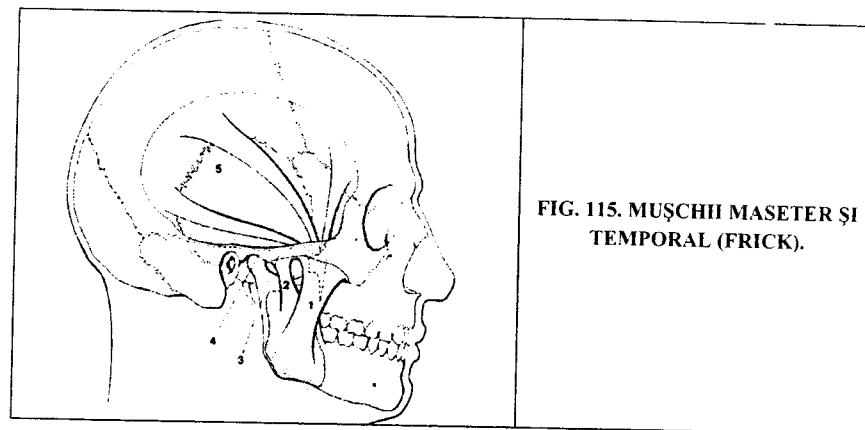


FIG. 115. MUȘCHII MASETER ȘI TEMPORAL (FRICK).

La o contracție unilaterală mandibula este dusă în sus, înainte și lateral de aceeași parte cu mușchiul contractat. Deci acțiunea lui este preponderentă în ridicarea mandibulei, concomitent cu o ușoară propulsie și lateralitate.

b) Mușchiul temporal: fiecare fascicul al său pe lângă participarea la contracția de ansamblu a mușchiului, poate acționa ca unitate motorie independentă cu caracter dominant datorită inervației proprii. Astfel pentru ridicarea mandibulei din poziția de repaus este suficientă acțiunea fascicului anterior. Când condilul mandibulei a făcut și o mișcare de translație, pentru revenire este necesară contracția fibrelor posterioare.

Prin contracția de ansamblu, mușchiul temporal duce mandibula în sus și înapoi.

Acțiunea dominantă a unuia sau altuia dintre cele 3 fascicule reprezintă un aspect al caracteristicilor individualizate ale morfologiei și funcției aparatului dento-maxilar, astfel, acțiunea dominantă a fascicului posterior se întâlnește la persoane care fac mișcări ample de deschidere a gurii, sau mișcări frecvente de propulsie.

La nou-născut, fasciculul posterior este abia schițat, dezvoltându-se ulterior condiționat de mișcarea de propulsie, caracteristică modului de alimentație naturală a copilului.

Dezvoltarea mușchiului temporal se perfectează în cursul celor 2 dentiții, cu imprimarea unor caracteristici individuale specifice, pentru

ca la edentați și persoanele în vârstă să prezinte modificări regresive de volum.

c) Mușchiul pterigoidian medial - formează împreună cu mușchiul maseter chinga pterigo-maseterină a mandibulei.

Contractia bilaterală și uniformă a lui ridică mandibula și o duce ușor înainte.

Deosebirea față de mușchiul maseter intervine când contractia este unilaterală, mandibula fiind dusă în sus, înainte și medial.

Preponderența de contractie a lui sau a mușchiului maseter influențează zona unghiului mandibular: preponderența maseterului deplasează unghiul în afară dându-i o poziție eversată, iar preponderența pterigoidianului medial duce la o poziție de inversiune a unghiului.

Tracțiunea echilibrată a celor 2 mușchi, prin neutralizare reciprocă, permite menținerea gonionului într-o poziție echilibrată, normală.

Rezultă că cei 2 mușchi au o acțiune sinergică de ridicare și propulsie mandibulară atunci când se contractă uniform bilateral, și o acțiune în sens contrar la contractia unilaterală, astfel maseterul duce mandibula în sus, ușor înainte și în afară de aceeași parte, în timp ce pterigoidianul medial o duce în sus, ușor înainte și înăuntru.

Când toate cele 3 perechi de mușchi ridicători se contractă simultan, acțiunea lor ridică mandibula, iar intensitatea forței devine maximă la contact interdental (IM) în cadrul ocluziei centrice.

După Weber și Fick, forța cea mai mare o dezvoltă mușchiul maseter datorită direcției verticale a fibrelor sale și direcției de deplasare, tot verticală, în mișcarea de ridicare a mandibulei. Forța cea mai mică este dată de mușchiul pterigoidian medial.

Contractia mușchilor ridicători presează mandibula spre maxilar, și astfel forța de contractie musculară se transformă, la contactul interdental, în presiune ocluzală, care este transmisă parodontiului.

O presiune exagerată este semnalată scoarței cerebrale prin senzația de durere, și astfel se va comanda reducerea forței de contractie.

Astfel, intensitatea forței de contractie a mușchilor în timpul masticației este reglată permanent de sensibilitatea parodontală, putând fi astfel menținută în limite normale.

Schwartz susține că acțiunea dominantă a mușchilor temporali sau a grupului maseter-pterigoidian medial prezintă o deosebită importanță în morfogeneza.

Astfel, acțiunea dominantă a mușchiului temporal duce la formarea stereotipului de masticație tocător, cu o mandibulă mai puțin dezvoltată și cu un parodonțiu cu rezistență redusă și lipsa de atriție la nivelul dinților.

Acțiunea dominantă a mușchilor maseter-pterigoidian medial, favorizează stereotipul de masticație mixt (tocător-frecător) sau a tipului frecător, cu o mandibulă bine dezvoltată, cu un parodonțiu sănătos și atriția dinților (abraziune fiziologică) (fig. 116).

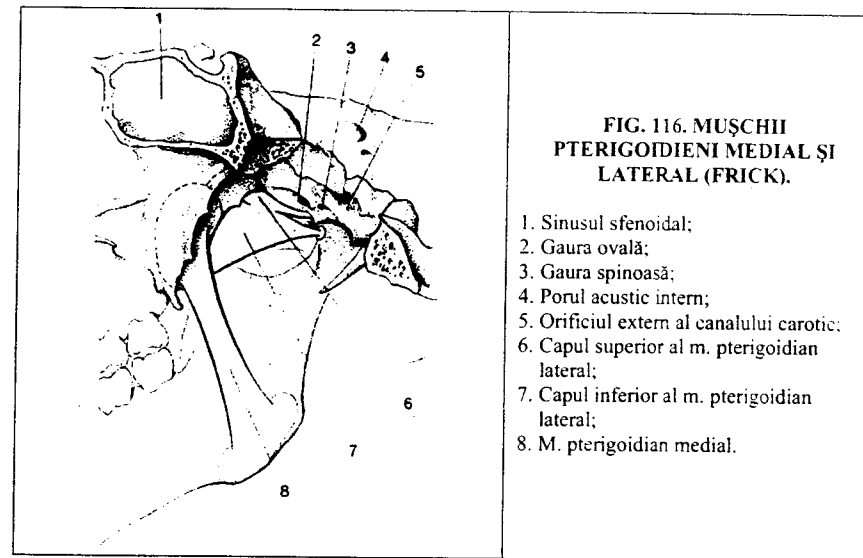


FIG. 116. MUȘCHII PTERIGOIDIENI MEDIAL ȘI LATERAL (FRICK).

1. Sinusul sfenoidal;
2. Gaura ovală;
3. Gaura spinoasă;
4. Porul acustic intern;
5. Orificiul extern al canalului carotic;
6. Capul superior al m. pterigoidian lateral;
7. Capul inferior al m. pterigoidian lateral;
8. M. pterigoidian medial.

d) Mușchiul pterigoidian lateral deține rolul principal în mobilizarea mandibulei în plan sagital și transversal, direcții de deplasare absolut necesare unei masticații eficiente.

Acțiunea lor este de propulsie a mandibulei la o contractie bilaterală simetrică, și de lateralitate la o contractie unilaterală, însă spre partea mușchiului contractat.

Dezvoltarea mușchilor pterigoidieni laterali, ca și acțiunea dominantă a unuia din cele 2 fascicule ale lor, este corelată cu vârsta, cu morfologia A.T.M. și implicit cu stereotipul de masticație.

Alimentația naturală implică mișcări de propulsie, favorizate de suprafețele articulare aproape plane, astfel dezvoltându-se fasciculul superior al mușchiului cu fibrele având direcție orizontală.

Erupția dinților temporari și apoi a celor permanenți favorizează dezvoltarea tuberculului articular și a fasciculului inferior al pterigoidianului lateral, situații care implică combinarea mișcărilor de propulsie și lateralitate cu mișcarea de coborâre.



Acțiunea dominantă a fascicului superior favorizează mișcările în plan orizontal, o pantă articulară cu valori joase sub valori de 20° și o ocluzie cap la cap la nivel frontal.

Acțiunea dominantă a fascicului inferior duce la formarea unei pante articulare cu valori între 40-50°, cu mișcări masticatorii predominant verticale și o supraacoperire a frontalilor inferiori (ocluzie adâncă).

Când cele 2 fascicule sunt armonios dezvoltate, se corelează cu un tip de masticație intermediar cu ocluzie frontală psalidodontă (1/3 supraacoperirea frontalilor inferiori) (fig. 117).

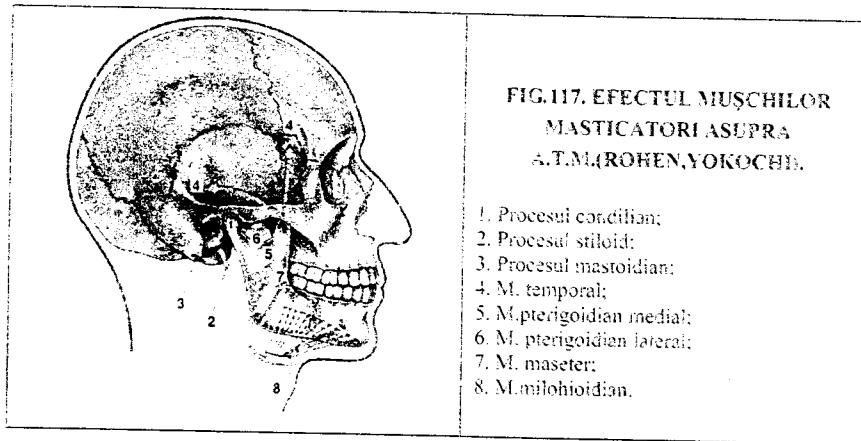


FIG.117. EFECTUL MUȘCHILOR  
MASTICATORI ASUPRA  
A.T.MAROHEN,YOKOCHI.

1. Procesul condilian;
2. Procesul stiloïd;
3. Procesul mastoidian;
4. M. temporal;
5. M. pterigoidian medial;
6. M. pterigoidian lateral;
7. M. maseter;
8. M. milohioidian.

#### Concluzie:

Din cele expuse mai sus rezultă o morfogeneză corelativă între elementele componente ale aparatului dento-maxilar, care duce la armonizarea permanentă a întregului ansamblu, în vederea menținerii echilibrului biologic.

#### D) Mecanica masticației :

În mecanica masticației intervin următorii factori :

1. *Articulația temporo-mandibulară.*
2. *Limba.*
3. *Palatul dur.*
4. *Buzele și obraji.*
5. *Contactele ocluzale dintre dinții antagoniști.*
6. *Mișcarea dinților individuali.*

1. Articulația temporo-mandibulară permite 3 tipuri de mișcări :

a) mișcarea de deschidere-închidere specifică carnivorelor, utilizată pentru secționarea alimentelor ;

b) mișcarea de propulsie specifică rozătoarelor, în partea ei inițială, când marginile incizale ale incisivilor antagoniști se apropie, este folosită pentru alimentele moi, iar apoi dacă se produce o retropulsie, prin repetarea celor două s-ar obține secționarea alimentelor dure la nivel incisiv (acțiune de forfecare a alimentelor) :

c) mișcarea de lateralitate care duce la măcinarea alimentelor între dinții posteriori, este o mișcare simetrică bilaterală.

În mecanica masticației mandibula, singura componentă mobilă a articulației temporo-mandibulare acționează ca o pârghie de gradul III, așa cum sunt cea mai mare parte a pârghiilor din organismul uman. Ea are avantajul vitezei și nu al forței; forța este aplicată la unghiul mandibulei, punctul de sprijin al acestei forțe se află în articulație, iar rezistența pe dinții între care se interpun alimentele, iar pentru mișcările nemasticatorii la nivelul fosetei digastrice.

Aceasta înseamnă că forța activă a mandibulei este reprezentată printr-un braț mai mic decât cel al rezistenței, motiv pentru care mușchii realizează mișcări rapide, dar pierd din forță, iar pârghia identificată cu linia ce unește articulația și punctul de rezistență este cu atât mai oblică. Cu cât mandibula este mai coborâtă, rezultanta musculară este aproape verticală, paralelă cu marginea anterioară a procesului coronoid și se va descompune în două componente:

a) una normală de pârghie, care la rândul său se va descompune în două forțe, una se aplică alimentului prins în "cleștele" dento-dentare și alta se aplică tuberculului articular temporal;

b) cea de-a doua componentă este paralelă cu pârghia și împinge condilul mandibular postero-superior.

Contractia fibrelor posterioare ale mușchiului temporal realizează în timpul mișcărilor mandibulei o pârghie de gradul I; în această situație, punctul de aplicare al forței este procesul coronoid unde se inseră fasciculus posterior al mușchiului temporal, punctul de sprijin este mandibula, iar rezistența se află la nivelul fosetei digastrice (se inseră mușchi coborâtori) sau la nivelul inserției mandibulare a ligamentelor accesorii ale acestei articulații.

În ceea ce privește funcția articulațiilor temporo-mandibulare, există câteva aspecte caracteristice, care merită să fie discutate și anume:

a) Cele două articulații temporo-mandibulare lucrează sincron și coordonat.

b) În fiecare articulație temporo-mandibulară, datorită discului,

există o compartimentare în două sisteme articulare: disco-temporal și disco-mandibular, ambele având o funcționalitate sincronă și coordonată, de aceea unii autori consideră cele două articulații temporo-mandibulare ca fiind patru articulații diferite (Gysi, Ackerman).

c) Mandibula se leagă funcțional de masivul cranio-maxilar și printr-o articulație dento-dentară, numită de Sicher "*relație intermaxilară liberă*" și are un caracter funcțional intermitent, sincron și coordonat. Intermitența articulării interdentare este una din caracteristicile esențiale ale mișcărilor mandibulare și nu diminuează cu nimic caracterul de articulație al acestui contact.

d) Cele două oase, mandibula și temporalul își tamponează încărcătura lor mecanică de presiune masticatorie prin intermediul unui menisc articular. Această încărcătură mecanică pleacă de la dinți prin maxilar, osul zigomatic, arcul zigomatic și ajunge la tuberculul articular al temporalului, iar la condilul mandibular ajunge prin mandibulă. Aceste două căi se întâlnesc în articulație și formează un "clește" masticator pe ambele părți laterale ale craniului.

e) La om, articulația temporo-mandibulară este situată în întregime sub craniul neural, pregătirea alimentelor și masticajia omnivoră scad în general forța masticatorie, o bună parte din presiune urmează stâlpii verticali și se anulează în platformele orizontale ale craniului visceral (vezi structura funcțională a craniului). Faptul că la om, această articulație este anexată în întregime bazei craniului, demonstrează dezvoltarea în toate sensurile a craniului neural datorită dezvoltării encefalului și o încărcătură mecanică mai mică a articulațiilor la care rolul principal este reprezentat de cinetica sa bazată pe cei doi condili articulari și meniscul articular.

f) Diversele concepții terapeutice clasice pot fi anulate de aceste concepte legate de fiziologia meniscală și de o serie de observații morfologice și clinice astfel:

- necesitatea păstrării jocului menisco-mandibular în propulsie și lateralitate în special după tratamentele chirurgical-ortodontice;
- interesul terapiei funcționale a disfuncțiilor articulare prin reechilibrare ocluzală cu reducerea mobilității mandibulare;
- interesul primordial pentru conservarea meniscului în tratamentul chirurgical al anchilozelor temporo-mandibulare și apoi mobilizarea mandibulei în propulsie;
- conservarea meniscului are nu numai avantajul de a realiza cu eforturi puține o interpoziționare fibroelastică

interosoasă, dar mai ales de a asigura o propulsie sigură, care este cel mai bun mijloc de a evita recidiva anchiloziei.

Propulsia se realizează la început prin mobilizare pasivă, apoi trebuie să devină activă, începând cu a cincisprezecea zi, cu ajutorul unui plan de alunecare ocluzală, un bun mijloc de a obține rapid o bună deschidere a gurii, depășind 25 mm (20 mm reprezentând maximum care poate oferi durabilitate mobilizării în rotație).

2. Limba intervine în :

- a) zdrobirea alimentelor moi împotriva palatului dur ;
- b) amestecă alimentele cu saliva și le transferă într-o parte și alta a cavității bucale selectând suprafețele ocluzale adecvate și asigurând ca toate componentele alimentare să fie corect masticate ;
- c) terminațiile senzoriale de pe fața dorsală, pe lângă rolul mai sus menționat, fac posibilă diferențierea între părțile alimentare gata de înghițit și cele care mai necesită masticajie ;
- d) igiena bucală prin îndepărtarea resturilor alimentare dintre dinți și din vestibulul bucal, funcție de curățire.

3. Palatul dur :

Datorită neregularităților de suprafață, palatul dur este suprafața ideală pentru strivirea alimentelor moi cu ajutorul limbii.

Numărul mare de terminații nervoase senzitive de la acest nivel are un rol important pentru aprecierea consistenței alimentelor și de a ajuta limba pentru a selecta acele porțiuni alimentare apte pentru a fi înghițite.

Are de asemenea rol important pentru aprecierea temperaturii alimentelor și a gustului lor amar sau acru.

4. Buzele și obrații :

Buzele au funcție senzorială în special pentru sensibilitatea termică și tactilă. Prin funcția mecanică permit transferul alimentelor și fluidelor în cavitatea bucală, iar prin sigilarea deschiderii gurii previn pierderea alimentare sau lichidiene în afară.

Obrații ajută la transferul alimentelor ajunse în vestibulul bucal în masticajie înapoi în cavitatea bucală propriu-zisă datorită acțiunii mm. buccinatori.

5. Contactele ocluzale dintre dinții antagoniști :

Alimentele sunt făcute « terci » între fețele ocluzale ale dinților posteriori. O parte din aliment poate fi împinsă anterior de limbă împotriva palatului dur și uneori poate fi introdusă între dinții anteriori pentru o masticajie fină. Apoi procesul se definitivează între dinții

posteriori. Foarte rar ciclul masticator este unilateral, exceptînd indivizii cu afecțiuni acute dentare sau cei cu obiceiuri vicioase.

Relațiile dintre numărul de mișcări masticatorii și numărul de contacte dintre dinții antagoniști depinde în mare măsură de natura alimentului.

O concepție frecvent exprimată este cea care arată că valoarea contactelor ocluzale dintre dinții antagoniști este limitată în timpul masticăției și mai degrabă servește ca un avertisment pentru a stopa mișcarea masticatorie.

#### 6. Mișcarea dinților individuali :

Mișcarea ușoară a dinților în alveole care se produce în masticăție în mod normal nu este conștientizată de subiect. Dacă această mișcare ar fi imposibilă, s-ar produce afectarea dinților pentru că aceștia ar fi incapabili să susțină stresul ocluzal brusc produs prin acțiunea mușchilor masticatori.

Ligamentele periodontale și sistemul vascular absorb și suportă unele dintre forțele aplicate asupra dinților. Mobilitatea normală a dinților este determinată în principal de vascularizația parodontală.

S-a demonstrat că mobilitatea dentară scade după administrarea locală de vasoconstrictoare, deoarece mișcarea în spațiul periodontal este inhibată de staza vasculară.

Forțele ocluzale ușoare produc alungirea rapidă a fibrelor ligamentelor periodontale în timp ce alungirea este urmată de o deformare elastică a țesutului osos alveolar înconjurător când sunt aplicate forțe ocluzale puternice.

## 9. DESCOPERIRI ARTERIALE ȘI LIGATURI DE ARTERE

Hemoragiile arteriale severe din timpul operațiilor pot fi prevenite printr-o ligatură preoperatorie a arterei respective.

Numeroasele și variatele anastomoze ale arterei faciale și ale ramurilor ei între ele cât și cu celelalte colaterale, fac necesară ligatura bilaterală. Hemoragiile apar uneori și în timpul evacuării abceselor dentare dacă nu se acordă suficientă considerație relației topografice dintre linia de incizie și vasele vecine.

Accidentele din timpul operațiilor de rutină pe dinți, fac necesară ligatura unor artere.

Așadar trebuie luată în considerație întâi, aria în care poate apare o afectare accidentală a unei artere, cât și rațiunea de a preveni o astfel de apariție, iar în al doilea rând trebuie avute în vedere bazele anatomice pentru ligatura arterelor din regiunile feței.

### 9.1. ARTERELE CARE POT FI LEZATE ÎN TIMPUL PROCEDURILOR CHIRURGICALE SAU ÎN TIMPUL TRATAMENTULUI STOMATOLOGIC

#### 1. Artera palatină mare (anterioară):

Aceasta intră în cavitatea bucală prin gaura palatină mare, care este situată palatinal față de molarul trei superior și la limita dintre procesul alveolar și peretele superior al cavității bucale.

Având o direcție anterioară, artera emite ramurile sale medial și lateral. Incizia unui abces palatinal, de pildă, se face în dreptul feței palatinale a molarului I și nu trebuie făcută transversal ci numai sagital (antero-posterior) și pe cât posibil aproape de marginea liberă a gingiei fără a ocoli abcesul. Mai mult, vârful bisturiului trebuie direcționat în afară.

Dacă aceste reguli sunt respectate, lezarea accidentală a acestor artere va fi evitată. Dacă artera este secționată, uneori este imposibil să oprești hemoragia prin tamponament compresiv local sau pensare și atunci este necesară ligatura arterei carotide externe.

#### 2. Artera sublinguală:

Lezarea acestei artere se poate produce când o serie de instrumente sau discul dentar derapează și lezează planșeul cavității bucale.

Dacă lezarea se produce, în regiunea premolarilor și a molarului I, artera sublinguală poate fi afectată dacă este de volum considerabil.

Această hemoragie poate fi un incident serios, tamponamentul ei compresiv sau pensarea ei pot fi încercate dar sunt dificil de realizat și atunci artera trebuie ligaturată.

Trebuie ținut cont de variațiile de vascularizație ale regiunii sublinguale, altfel oprirea sângerării nu poate avea succes.

Artera sublinguală este uneori o ramură mică a arterei linguale sau poate lipsi, când este înlocuită de ramuri din artera submentală.

Relațiile topografice ale regiunii sublinguale explică dificultatea în izolarea arterei sublinguale după un accident în această regiune.

Astfel în partea antero-medială a regiunii se găsește proeminența sublinguală dată de glanda sublinguală, iar lateral de frâul limbii se observă caruncula sublinguală care marchează deschiderea comună a ductului submandibular și a ductului sublingual principal. De asemenea loja sublinguală se întinde în profunzime între mușchiul milohioidian situat inferior și mușchii limbii și mușchiul geniohioidian situați medial și are un aspect triunghiular pe secțiune transversală.

Ea conține țesut conjunctivo-adipos care înconjoară celelalte structuri de la acest nivel, glanda sublinguală, ductul submandibular, frecvent însoțit de o prelungire a glandei submandibulare, nervul lingual, nervul hipoglos și artera sublinguală.

Artera sublinguală este situată medial și ușor inferior de ductul submandibular și de nervul lingual și trimite ramurile sale spre glanda sublinguală, mușchii milohioidian, geniohioidian, și genioglos. În traiectul său, artera este foarte apropiată de fața superioară a mușchiului milohioidian.

Pe fața inferioară a mușchiului milohioidian trece artera submentală care se desprinde din artera facială.

Artera submentală vascularizează mai ales mușchiul milohioidian și pânțelele anterior al digastricului.

Artera sublinguală și artera submentală se anastomozează prin ramurile lor pentru mușchiul milohioidian, fapt care constituie baza înlocuirii uneia printr-o ramură a celeilalte.

### **3. Artera facială:**

Acolo unde artera facială traversează nivelul fornixului vestibular inferior în regiunea primului molar inferior, poate fi lezată în timpul diverselor proceduri de la nivelul premolarilor și molarilor inferiori, când instrumentul derapează în obraz.

Artera facială poate fi lezată în timpul deschiderii abceselor din obraz cu punct de plecare de la primul molar inferior.

În timpul formării unui abces în obraz, artera facială este frecvent dislocată și în loc să treacă aproape vertical (cum este normal), înconjoară abcesul și trece pe fața lui laterală.

Inciziile profunde în acest caz pot leza artera facială.

4. **Arterele labiale superioară și inferioară**, datorită calibrului relativ mare cât și datorită poziției topografice, pot fi secționate accidental de medicul stomatolog, de obicei cu discurile dentare, situație în care hemoragiile pot fi grave impunându-se ligatura lor chirurgicală.

5. **Artera temporală superficială:** poate fi secționată accidental în timpul intervențiilor chirurgicale de reducere a fracturilor complexului zigomatic atunci când calea de abord este temporală.

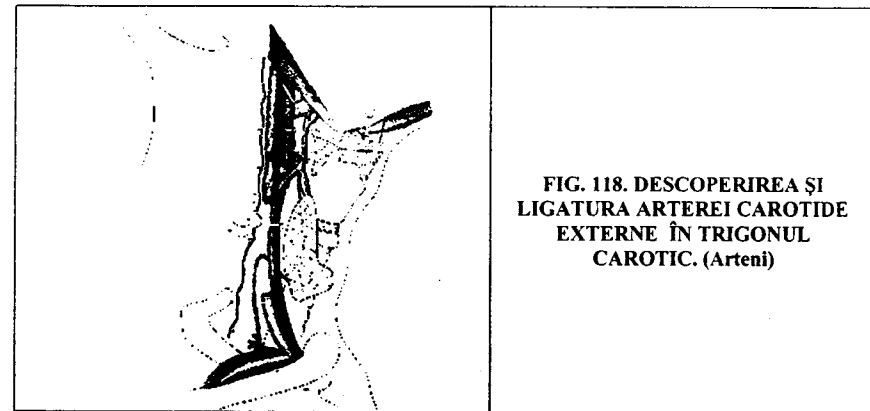
## **9.2. DESCOPERIREA CHIRURGICALĂ ȘI LIGATURA ARTERELOR**

### **1. Descoperirea chirurgicală și ligatura arterei carotide externe:**

Accidentele și leziuni ale părții superioare a gâtului sau ale structurilor superficiale și profunde ale feței impun ligatura acestei artere. Există două modalități prin care artera poate fi expusă.

Una din metode expune artera la originea ei din carotida comună, ligatura făcându-se superior de originea arterei tiroidiene superioare.

Prin acest procedeu, toate ramurile cu excepția tiroidienei superioare sunt eliminate.



Deși ligatura arterei carotide externe în trigonul carotic poate fi utilizată în sângerări din una sau mai multe ramuri sau chiar a trunchiului ei, ligatura înaltă, în fosa retromandibulară poate fi recomandată în caz de hemoragie a uneia din ramurile arterei maxilare.

Deoarece aceste ramuri vascularizează maxilarul și mandibula, această metodă trebuie să fie aleasă în leziunile maxilarelor și ale

mandibulei și în operațiile lor. De asemenea, ligatura arterei carotide externe este eficace în hemoragiile pe artera meningee medie întâlnite în diverse traumatisme craniene.

Trebuie menționat faptul că anastomozele tuturor ramurilor arterei carotide externe cât și anastomozele ramurilor din stânga și dreapta peste linia mediană, sunt atât de numeroase și în ansamblu atât de largi, încât ligatura unilaterală a acestor vase nu va opri hemoragia și nu va permite "uscarea" pierderilor mari de sânge.

*a. Expunerea arterei carotide externe în trigonul carotic:*

Ligatura arterei carotide externe în apropierea originii ei în trigonul carotic este cel mai bine înțeleasă dacă se discută întâi relațiile topografice ale acestei regiuni.

Superficial, această regiune a gâtului este acoperită de tegument, mușchiul platysma și fascia cervicală (lama superficială).

Între mușchiul platysma și fascia cervicală se găsesc venele superficiale ale gâtului reprezentate de vena jugulară externă și nervii superficiali ai gâtului desprinși din plexul cervical, reprezentați în principal de nervul transvers al gâtului.

Îndepărtarea foiței superficiale a fasciei cervicale expune prelungirea cervicală a glandei parotide în unghiul superior al trigonului carotic.

Unghiul superior al trigonului carotic conține câțiva din ganglionii limfatici cervicali profunzi înveliți într-o cantitate variabilă, dar în general moderată, de țesut adipos.

Prin ansamblul de ganglioni limfatici trece nervul accesoriu (r. extern), pentru a pătrunde în partea superioară a mușchiului sternocleidomastoidian. Dacă se îndepărtează ganglionii limfatici din această regiune și cei care continuă lanțul în jos, pot fi observate vasele mari și nervii din trigonul carotic. Foița profundă a tecii mușchiului sternocleidomastoidian este strâns conectată cu vena jugulară internă. Conexiunea unei vene cu o fascie din vecinătate este întâlnită în multe regiuni ale corpului și se pare că ar funcționa ca și căi auxiliare ale circulației venoase, ținând venele deschise sau chiar lărgind venele când fascia este sub influența activității musculare.

Artera carotidă comună și ramurile ei, sunt învelite de o teacă arterială care poate fi groasă și stabilă dar permite schimbarea volumului vaselor în timpul pulsațiilor.

Superficial, vena jugulară internă și ramurile arterei carotide comune sunt încrucișate de nervul hipoglos, care prezintă atașată la acest nivel rădăcina superioară a ansei cervicale profunde, situată superficial și lateral de artera carotidă comună.

Nervul vag este situat între vena jugulară internă și artera carotidă internă și apoi comună, dar profund de ele.

Artera carotidă comună se împarte în arterele carotidă internă și externă, la nivelul marginii superioare a cartilajului tiroid.

Superior, artera carotidă internă se orientează profund, iar cea externă rămâne antero-lateral.

Artera carotidă internă nu se ramifică, în timp ce artera carotidă externă poate fi identificată după ramurile sale, mai ales artera tiroidiană superioară care se desprinde din artera carotidă externă uneori chiar la originea acesteia din artera carotidă comună sau doar puțin deasupra acestui punct, fiind reper important pentru identificarea arterei carotide externe.

La o distanță variabilă deasupra originii arterei tiroidiene superioare se desprinde artera linguală din peretele anterior al arterei carotide externe, iar imediat deasupra ei se desprinde artera facială sau frecvent acestea se desprind printr-un trunchi comun, trunchiul linguo-facial.

Aproximativ la nivelul originii arterei linguale, artera carotidă externă emite artera occipitală din peretele său posterior.

Artera faringiană ascendentă este ultima ramură a carotidei externe în trigonul carotic, care se poate desprinde la bifurcația carotidei comune sau din artera carotidă externă la nivelul originii arterei occipitale sau chiar din artera occipitală.

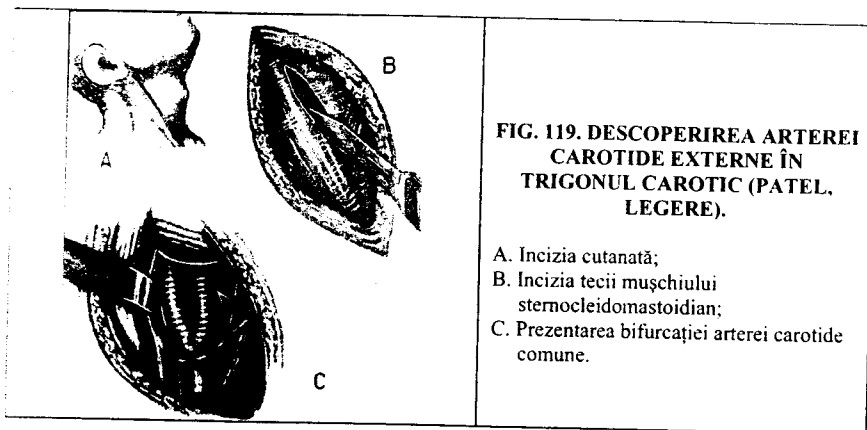
Dacă artera carotidă comună și ramurile ei sunt dislocate anterior, iar nervul vag și vena jugulară internă sunt dislocate posterior, se expun vederii mușchii prevertebrali înveliți de fascia prevertebrală.

*Procedeu chirurgical:* expunerea și ligatura arterei carotide externe în trigonul carotic poate fi făcută astfel: incizia tegumentului începe la nivelul unghiului mandibulei, pe marginea anterioară a mușchiului sternocleidomastoidian și coboară paralel cu ea până la cartilajul cricoid.

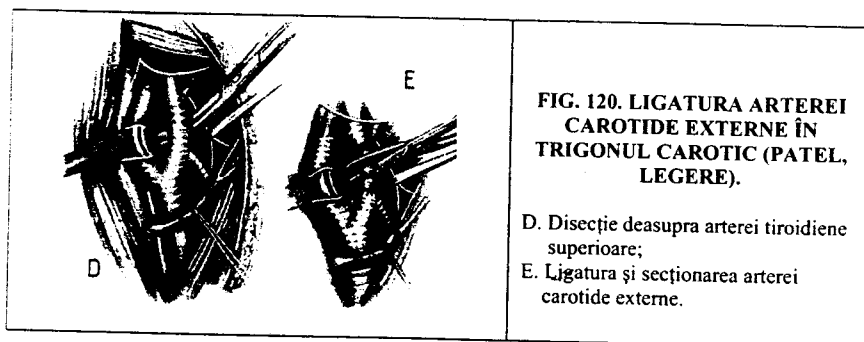
După secționarea tegumentului și a mușchiului platysma se incizează teaca mușchiului sternocleidomastoidian.

Se observă marginea anterioară a mușchiului sternocleidomastoidian care se retractă, astfel foița profundă a tecii acestui mușchi devine vizibilă și prin ea se observă vena jugulară internă. Anterior de venă, se secționează fascia pentru a descoperi arterele (fig. 119).

Artera carotidă externă este identificată prin prima ei ramură, artera tiroidiană superioară, apoi o izolăm denudând-o de fascie pe o distanță de câțiva milimetri de la originea ei și o ligaturăm deasupra acestei ramuri.



În timpul inciziei prin foița profundă a tecii mușchiului sternocleidomastoidian trebuie avut grijă să nu secționăm, nervul hipoglos, de aceea este bine ca această incizie să înceapă în punctul cel mai decliv la regiunii (fig. 120).



***b. Descoperirea a. carotide externe în fosa retromandibulară:***

Este al doilea loc unde această arteră poate fi descoperită, posterior de unghiul mandibulei. Aici artera trece pe fața laterală a ligamentului stilomandibular, de aici metoda a fost numită ligatura arterei carotide externe pe ligamentul stilomandibular.

Acest procedeu este preferabil în hemoragiile produse din una din ramurile arterei maxilare.

Mai departe artera este inaccesibilă chirurgical datorită traiectului ei profund.

Fosa retromandibulară conține cea mai mare parte a glandei parotide, care se extinde posterior de ramul mandibulei, sub meatul acustic extern și anterior de procesul mastoidian și mușchiul sternocleidomastoidian, iar în profunzime până la diafragma stiliană.

Glanda parotidă acoperă și parțial înconjoară artera carotidă externă.

Artera carotidă externă trece pe fața laterală a ligamentului stilomandibular și la acest nivel emite artera auriculară posterioară și apoi intră în parotidă în partea ei profundă și se continuă în glandă până la colul mandibulei unde se împarte în cele două ramuri terminale: artera maxilară și artera temporală superficială.

Superficial și paralel cu artera carotidă externă trece vena retromandibulară până la polul inferior al parotidei și este separată de arteră de o foiță glandulară parotidiană.

Superficial de aceste vase, nervul facial traversează spațiul retromandibular având un traiect oblic în jos și înainte.

Nervul auriculotemporal este un alt element al spațiului retromandibular care ajunge la acest nivel prin butoniera retrocondiliană, trece superficial și superior în parotidă și o părăsește împreună cu artera temporală superficială și cu vena respectivă formând pediculul superior al glandei.

Procedeu chirurgical: descoperirea chirurgicală a arterei carotide externe pe ligamentul stilomandibular este mai simplă și mai puțin periculoasă decât la nivelul trigonului carotic.

Se incizează tegumentul de la vârful mastoidei, înconjurând unghiul mandibulei la 1-1,5 cm distanță de marginea posterioară a ramului mandibulei. După incizia tegumentului și a fasciei cervicale, se evidențiază și se secționează vena retromandibulară și vena jugulară externă, vene care vor fi apoi ligaturate.

Se secționează fascia care leagă capsula parotidiană și marginea anterioară a mușchiului sternocleidomastoidian și apoi putem tracționa glanda anterior și superior.

Imediat sub glandă se observă pânțelele posterior al digastricului și lângă el mușchiul stilohioidian. Lângă acest mușchi, procesul stiloid și ligamentul stilomandibular pot fi palpate, mai ales dacă mandibula este împinsă anterior. Această mișcare a mandibulei nu numai că facilitează intrarea în fosa retromandibulară dar și tensionează ligamentul stilomandibular. La nivelul acestui ligament se poate simți pulsul arterei carotide externe care poate fi apoi izolată ușor și ligaturată.

***2. Descoperirea chirurgicală și ligatura arterei linguale:***

Descoperirea arterei linguale este posibilă în trigonul submandibular.

Superficial trigonul submandibular este acoperit de tegument, mușchiul platysma și fascia cervicală - lama superficială.

În regiunea submandibulară fascia cervicală se împarte în mai multe foițe, cele mai importante fiind cea dintre hioid și mandibulă și cea mai profundă care urmează mușchiul milohioidian și mușchiul digastric.

Partea anterioară a foiței profunde formează peretele intern al lojei submandibulare, iar partea posterioară ia parte la formarea peretelui inferior al lojei parotidiene.

Glanda submandibulară și spațiul său capsular ajung până la hioid și, uneori chiar mai jos. Dacă foița superficială a fasciei cervicale este incizată în lungul marginii inferioare a glandei, atunci glanda poate fi ușor mobilizată.

La polul său superior, glanda submandibulară este legată de artera facială.

La polul său anterior, profund, glanda este fixată de emergența ductului submandibular.

Polul superior al glandei este conectat în plus și de nervul lingual și de aferențele și eferențele ganglionului submandibular.

Trigonul submandibular prezintă o extensie superioară pe suprafața internă a mandibulei numită nișa submandibulară (milohioidiană).

Linia marginii posterioare a glandei orientată inferior și anterior, leagă alveola molarului 3 cu osul hioid.

Această margine este reperul cel mai important al regiunii submandibulare.

Posterior și inferior de mușchiul milohioidian, peretele lojei submandibulare este format de mușchiul hioglos, cu fibre verticale. spre deosebire de mușchiul milohioidian care are fibre oblice.

De asemenea, fibrele milohioidianului sunt groase și puternice, iar cele ale hioglosului sunt subțiri și fine care se întrepătrund cu fibrele orizontale ale mușchiului stiloglos. Capătul anterior al pântecelui posterior al mușchiului digastric împreună cu tendonul său, încrucișează superficial mușchiul hioglos.

Dintre structurile care formează conținutul trigonului submandibular glanda submandibulară este cea mai mare.

Dintre vasele regiunii, artera linguală este cea mai profundă.

Relația strânsă a arterei faciale cu glanda submandibulară explică, de ce îndepărtarea glandei este cu greu posibilă fără ligaturarea arterei faciale superior și inferior de glandă și excizia porțiunii de arteră situată între ligaturi.

Artera linguală are în prima sa porțiune un traiect paralel cu artera facială în sus și anterior, apoi devine aproape orizontală deasupra cornului mare al hioidului. La marginea posterioară a mușchiului hioglos, artera linguală trece pe fața profundă a acestui mușchi și continuă să se ramifice având un traiect anterior și superior.

Artera linguală poate fi ușor descoperită îndepărtând fasciculele mușchiului hioglos în trigonul lingual, locul de elecție pentru ligatura arterei linguale.

*Trigonul lingual* este delimitat superior de nervul hipoglos, anterior de marginea posterioară a mușchiului milohioidian, posterior de tendonul intermediar al mușchiului digastric, iar podeaua lui este formată de mușchiul hioglos.

Procedeu chirurgical: glanda submandibulară se palpează prin piele și incizia se face în jurul polului inferior al glandei, între vârful procesului mastoidian și menton. Se secționează pielea, mușchiul platysma, fascia cervicală (fig. 121).

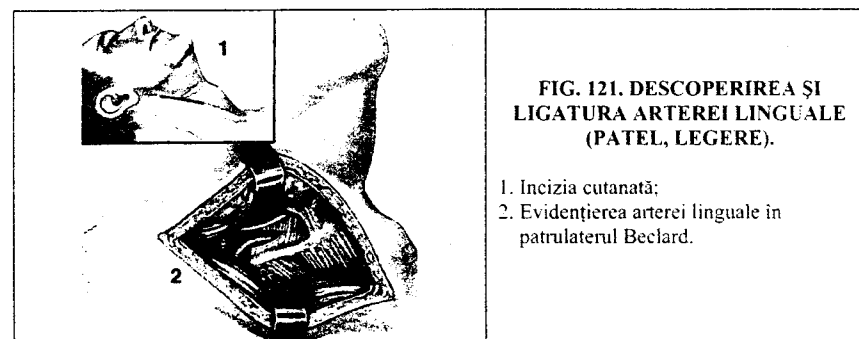


FIG. 121. DESCOPERIREA ȘI LIGATURA ARTEREI LINGUALE (PATEL, LEGERE).

1. Incizia cutanată;
2. Evidențierea arterei linguale în patrulaterul Beclard.

Se ridică apoi glanda și devine vizibil tendonul intermediar al mușchiului digastric. Urmărind anterior tendonul, marginea posterioară a milohioidianului va fi ușor reperată. Urmărind această margine în sus și înapoi, se descoperă nervul hipoglos. Astfel apare trigonul lingual și împingând tendonul digastric în jos pentru lărgirea trigonului, în podeaua lui se observă fibrele verticale ale mușchiului hioglos printre care se reperaază artera linguală care se poate ligatura la acest nivel (fig. 122).

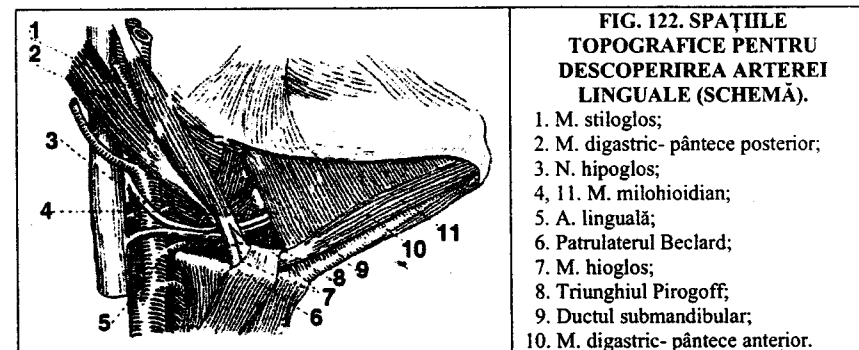


FIG. 122. SPAȚIILE TOPOGRAFICE PENTRU DESCOPERIREA ARTEREI LINGUALE (SCHEMĂ).

1. M. stiloglos;
2. M. digastric- pântece posterior;
3. N. hipoglos;
- 4, 11. M. milohioidian;
5. A. linguală;
6. Patrulaterul Beclard;
7. M. hioglos;
8. Triunghiul Pirogoff;
9. Ductul submandibular;
10. M. digastric- pântece anterior.

### **3. Descoperirea chirurgicală și ligatura arterei faciale:**

Această arteră poate fi descoperită foarte ușor în locul în care traversează marginea inferioară a mandibulei spre a trece din regiunea submandibulară la față, acest loc fiind situat anterior de inserția masețerului pe mandibulă.


La acest nivel se poate simți pulsul arterei faciale luând ca reper mușchiul masețer contractat.

Artera și vena facială sunt încrucișate superficial de ramura marginală a mandibulei din nervul facial. Acest nerv și aceste vase sunt acoperite de mușchiul platysma, țesut subcutanat și de piele.

Incizia nu trebuie să secționeze ramul marginal al mandibulei pentru că acesta inervează mușchii buzei inferioare.

Astfel incizia se face la 0,5-1 cm sub marginea inferioară a mandibulei și este paralelă cu ea. Mijlocul inciziei corespunde marginii anterioare a mușchiului masețer.

Se secționează pielea, mușchiul platysma, iar apoi țesuturile moi din zonă sunt îndepărtate ușor, iar degetul palpator caută pulsul arterei faciale. Apoi artera se izolează și se poate ligatura (fig. 123).



De asemenea descoperirea și ligatura arterei faciale se poate face și în regiunea submandibulară după ridicarea glandei submandibulare.

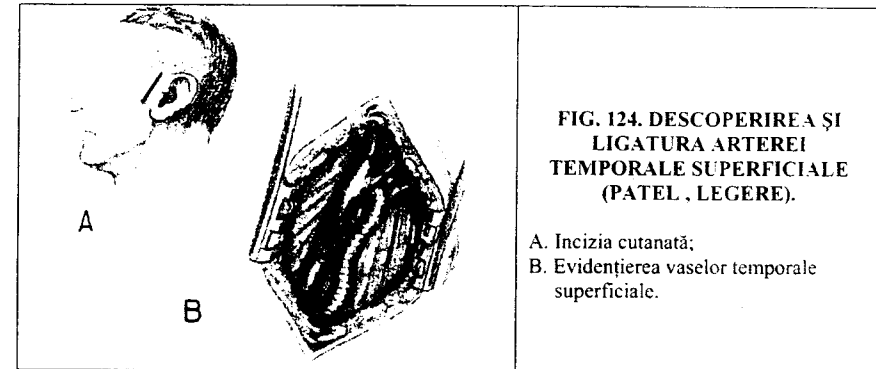
### **4. Descoperirea chirurgicală și ligatura arterei temporale superficiale:**

Având o dispoziție superficială în regiunea temporală ea se poate palpa pe planul osos al arcului zigomatic înaintea tragusului.

De asemenea datorită aceluiași considerațiuni, artera temporală superficială poate fi descoperită și ligaturată chirurgical. Pentru aceasta se efectuează o incizie strict tegumentară de circa 3 cm lungime, paralelă cu artera și perpendiculară pe arcul zigomatic, plasată între tragus și

condilul mandibulei pe care îl reperăm prin palpate în timpul mișcărilor de închidere și deschidere a gurii.

Se îndepărtează țesuturile moi din zonă, iar degetul palpator caută pulsul arterei temporale superficiale. Apoi artera se izolează și se poate ligatura (fig. 124).





## 10. NOȚIUNI DESPRE MICROVASCULARIZAȚIA ȘI MICROINERVAȚIA DENTO-PARODONTALĂ

Pornind de la premisa că o cercetare fundamentală serioasă poate aduce clinicianului informații utile pentru terapia conservator vom prezenta o serie de detalii privind circulația și inervația dento-parodontală utilizând date recente din literatura de specialitate cât și o serie de aspecte conținute prin cercetări personale.

### 10.1. SURSE ARTERIALE PULPARE ȘI PARODONTALE

Sursa arterială este reprezentată de artera maxilară, ramura terminală a arterei carotide externe care se desprinde în fosa retromandibulară postero-medial de colul mandibulei.

Artera alveolară inferioară reprezintă cea mai importantă sursă pentru complexul dento-parodontal mandibular, este o ramură colaterală a arterei maxilare care se desprinde în fosa infratemporală.

Pentru complexul dento-parodontal maxilar avem mai multe surse arteriale: arterele alveolare postero-superioare care se desprind din artera maxilară posterior de tuberozitatea maxilară, înainte ca acestea să pătrundă în fosa pterigopatatină și arterele alveolare antero-superioare care se desprind din artera infraorbitală în interiorul canalului infraorbital.

În corpul osos mandibular sau maxilar arterele alveolare prezintă mai multe categorii de ramuri colaterale.

Dintre acestea, unele vascularizează cele două compacte, externă și internă, iar altele pătrund în spongioasa alveolară, unde prin anastomoze vor forma:

- a. plexul vascular subalveolar situat în spongioasa alveolară care este format din ramuri colaterale ascendente ale arterelor alveolare; din acest plex se desprind apoi ramuri pulpare și periodontale;
- b. rețeaua vasculară interalveolară din care se desprind ramuri perforante și ramuri gingivale (fig.125, 126, 127).




FIG.125. PLEXUL VASCULAR SUBALVEOLAR.

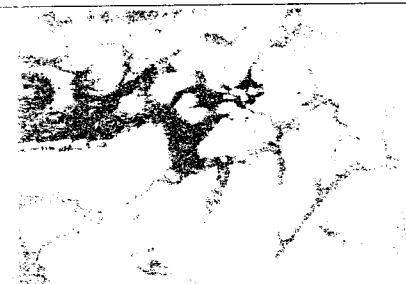


FIG.126. BUCLE ANASTOMOTICE LA PERIFERIA PULPEI DENTARE.

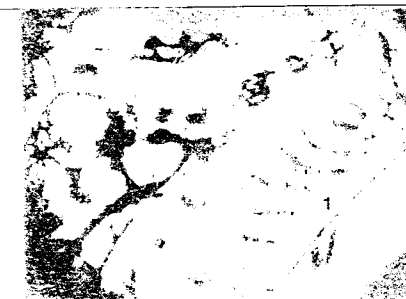

FIG.127. REȚEA VASCULARĂ ODONTOBLASTICĂ.

### 10.2. OBSERVAȚII PRIVIND VASELE PULPARE

1. Pentru fiecare rădăcină dentară se desprind din plexul subalveolar 1-2 artere radiculare principale care pătrund prin orificiul apical. În afara acestora există 2-3 arteriole cu același traiect. Vasele mai mici pot ajunge în pulpa dentară prin canale laterale sau prin canale accesorii (de exemplu canale de furcație).

2. Artera apicală sau arterele apicale penetrează apexul sau pereții laterali ai rădăcinii dentare având tendința de a se divide aproape imediat pentru a se forma astfel un fascicul de artere pulpare centrale sau

*principale* care urcă în canalul radicular și în camera pulpară ocupând o poziție centrală; au un diametru mediu de 50-100 μm.

3. *Arteriiolele* cu 20-30 μm diametru se orientează de asemenea spre porțiunea centrală a pulpei radiculare, dau ramuri care se orientează lateral spre stratul odontoblastic dedesbtul căruia se ramifică pentru a forma *plexul capilar*. Arteriiolele terminale au un diametru mediu de 10-15 μm. Capilarele apar sub formă de tubi de 8-10 μm, iar în timpul dentinogenezei active trec printre odontoblaste, adiacent la predentină.

4. Diametrul mic și traiectul rectiliniu al arterelor le distinge de *vene* care au „silueta” mai largă și mai rotunjită.

5. Arterele pulpare principale (radiculare) sunt în număr de 2-3 și există în general 2 *vene pulpare principale*, una antrenează partea superioară a pulpei dentare, iar cealaltă partea inferioară, vene care suntacompaniate de vene tributare.

6. *Cele mai mari vene* au un diametru maxim de 100-150 μm, fiind considerabil mai mari decât în cazul arteriiolelor, apar central, au pereții mai subțiri și ușor angulați.

7. Din trunchiurile principale arteriale pleacă o serie de ramuri care se desprind într-un unghi variabil, și, datorită numărului lor mare și traiectului lor, apare o imagine caracteristică pulpei dentare: *imagine „in ploaie”* (fig.128).




FIG. 128. IMAGINE VASCULARĂ ÎN PLOAIE.

8. Între trunchiurile arteriale groase care formează mănunchiul central pulpar nu se observă *anastomoze directe*, în afara buclelor vasculare existente la nivelul extremității ocluzale (incizale) a pulpei dentare.

9. La periferia pulpei dentare, trunchiurile principale se recurbează în arcade realizând între ele *bucle anastomotice* care formează o imagine caracteristică, de „*fântână arteziană*” (fig.129).

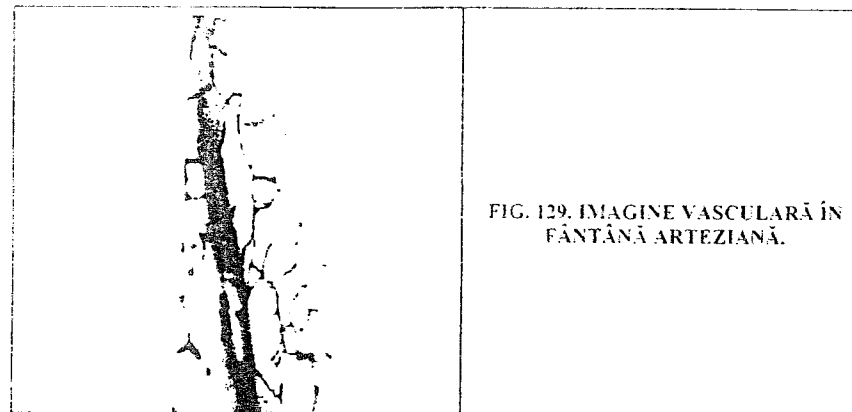


FIG. 129. IMAGINE VASCULARĂ ÎN FÂNTÂNĂ ARTEZIANĂ.

10. Din buclele respective se desprind ulterior ramuri colaterale periferice care se ramifică dihotomic și vor forma rețeaua capilară periferică sub formă de arcade, dispusă sub statul odontoblastic - *plexul subodontoblastic (rețeaua vasculară subodontoblastică)*.

11. Pe măsură ce arteriiolele ajung în pulpa coronară, iau o *dispoziție în evantai* de-a lungul dentinei, diminuează ca mărime și participă la formarea unei rețele capilare în zona subodontoblastică. Această rețea va asigura odontoblaștilor o bogată sursă de metaboliți.

12. Noțiunea de „plex odontoblastic” apreciem că este puțin exagerată în situația în care se adaugă și așa zisul „plex subdental” sau „predental”. Considerăm că cel mai aproape de adevăr este să vorbim despre o „*rețea vasculară odontoblastică*” care, în funcție de gradul activității dentinofomatoare a acestor celule, poate fi mai abundentă (sub-inter-supraodontoblastică).

13. *Venele* sunt mai largi, au pereți neregulați, iar cele mai multe dintre ele ocupă o poziție centrală. Pornind de la plexurile capilare, drenajul venos este reprezentat de un număr mare de vase care se orientează oblic înăuntru spre partea centrală și zona apicală a pulpei dentare. La acest nivel (apical), numărul venelor scade numeric, iar circulația pulpară devine lentă și favorizează difuziunea transvasculară a ionilor ( $Ca^{2+}$ ,  $Fe^{2+}$ , etc.).

14. *Vasele limfatice* au aspect tubular, lumen neregulat și pereți subțiri cu canale intraparietale cu rol de drenaj în timpul creșterii presiunii interstițiale în pulpa dentară inflamată.

15. În *zonele de furcație radiculară* vasele principale traversează dentina pentru a furniza pulpei coronare mai multe vase decât sistemul vascular apical.

16. În cele mai multe țesuturi circulația venoasă și arterială sunt reunite de plexuri capilare, prin *anastomoze arterio-venoase și veno-*

venoase directe care ar putea juca un mare rol în reglarea locală a curentului sanguin.

Prezența acestor șunturi arterio-venoase ar putea avea o importanță capitală pentru pulpă pentru că ele modifică concepția conform căreia patologia pulpară se baza pe strangularea apicală a vaselor pulpare și autotromboza consecutivă din cursul proceselor inflamatorii.

17. Prezența anastomozelor arterio-venoase (AAV) a fost semnalată atât în porțiunea coronară cât și în porțiunea radiculară a pulpei dentare, dar în special la nivel radicular.

Acestea asigură o comunicare directă între arteriole și venule evitându-se astfel patul capilar. Anastomozele arterio-venoase sunt venule relativ mici cu un diametru de circa 10 μm și presupunem că ar avea un rol important în reglarea circulației pulpare, teoretic, ele ar putea asigura o „deplasare” a sângelui din ariile afectate unde modificările microcirculației ar putea duce la tromboză și hemoragie.

18. Referitor la rețeaua vasculară subodontoblastică, am constatat că un număr mic de anse capilare penetrează stratul odontoblastic și se întind printre celule aproape de fața internă a predentinei, iar un număr mare din aceste anse au proiecții neregulate spre exterior. Ansele vasculare periferice se reduc prin apozitie progresivă de dentină secundară.

### 10.3. OBSERVAȚII PRIVIND VASELE PARODONȚIULUI

A fost deja menționat faptul că pentru un țesut conjunctiv spațiul ligamentului periodontal este excepțional de bine vascularizat, ceea ce reflectă marea rată de înlocuire a constituenților săi celulari și extracelulari. Vasele sanguine mai mari ale ligamentului periodontal se găsesc în spațiile interstițiale dintre benzile de fibre de colagen și sunt situate în principal în părțile periferice ale ligamentului periodontal, unde se formează o bogată rețea de arcuri capilare. Aportul arterial este derivat din arterele alveolare superioare și inferioară.

#### 1. Surse arteriale periodontale:


a. Arterele periodontale (ramuri din plexul subalveolar) – au traiect arcuat, ocolesc apexul radicular și pătrund în spațiul dintre alveolă și rădăcina dentară. Aceste artere împreună cu arterele radiculare formează o imagine tridimensională, un plex cilindro-conic având pe mijloc canalul radicular și rețeaua pulpară.

Regiunea apicală a ligamentului periodontal este vascularizată de ramuri ale arterelor pulpare ale dinților individuali și iau naștere înainte ca acestea să pătrundă prin foramenul apical.

b. Ramurile (arterele) perforante se desprind din rețeaua interalveolară, au traiect oblic sau transversal, străbat peretele alveolar, pătrund apoi în spațiul dintre alveolă și rădăcina dentară împreună cu arterele periodontale și formează plexul vascular periodontal.

Arterele perforante se găsesc mai din abundență în spațiul ligamentului periodontal al dinților posteriori față de cei anteriori și în număr mai mare la dinții mandibulari față de dinții maxilari. La dinții monoradiculari se găsesc mai frecvent în treimea gingivală a ligamentului, urmată de treimea apicală.

Aceast model de distribuție are importanță clinică în procesul de vindecare a plăgilor postextractionale, un țesut nou invadează prin perforații, iar formarea cheagului de sânge ocupă alveola mai rapid în treimea gingivală și în cea apicală (fig. 130).



Osul alveolar interradicular și interdental este vascularizat de ramuri ale arterelor alveolare care se desprind în interiorul osului înainte să ajungă la țesutul periodontal apical. Aceste artere, uneori numite arterele perforante ale lui Zukerkandl și Hirschfeld, cu traseu vertical prin procesul alveolar constituie aportul principal arterial în zonele mijlocii și cervicale ale ligamentului periodontal unde ajung prin mici perforații (canalele Volkmann) ale osului alveolar.

c. Ramuri cu origine în rețeaua gingivală ajung în rețeaua periodontală la nivelul coletului dentar (porțiunea cervicală a dinților), străbat spațiul alveolo-dentar și participă la formarea plexului periodontal.

2. Trebuie menționat faptul că nu există anastomoze între rețeaua pulpară și periodontală, aceste două rețele cu origine comună în plexul subalveolar, se despart la nivelul apexurilor dentare și rămân complet independente.


3. Venele urmează un traseu asemănător arterelor.

4. **Limfaticele** urmăresc același traseu cu vasele sanguine și se colectează în nodulii limfatici regionali.


5. **Aspectul rețelei periodontale** este diferit în funcție de secțiune.

a. **Secțiunile verticale** oferă o imagine de plex longitudinal, alcătuit din câteva trunchiuri și numeroase ramificații transversale, oblice, suprapuse, cu aspect denticulat (fig. 131).

b. **Secțiunile orizontale** demonstrează modul de pătrundere al vaselor în spațiul alveolo-dentar, originea surselor arteriale și modalitățile lor de ramificare.



6. **Dispozitivele anastomotice** arterio-venoase sunt situate la nivelul coletului dentar și la nivelul 1/3 medii a rădăcinilor dentare unde se formează ghemuri vasculare cu rol de amortizare a presiunilor transmise asupra dinților (fig. 132).




#### 7. **Vascularizația gingiilor:**

a. **Sursele arteriale** provin din vasele periostale și plexul periodontal.

b. **Arterele interalveolare** părăsesc osul compact și prin ramuri dispuse tangent la vârful crestei alveolare se apropie de stratul papilar al mucoasei gingivale. Aceste vase, considerate principale, emit arteriole

terminale pentru mucoasă și apare o imagine în palisadă, care caracterizează o rețea vasculară gingivală bogată (fig. 133).



c. Arterele care merg superficial la periost pe fețele vestibulare și orale ajung gingival din **ramurile arterelor regionale** ce se găsesc în zonele respective. În acest fel gingia e suplimentată vascular de ramuri din arterele infraorbitale, nazopalatine, bucale, mentale, linguale și palatine mari. Ramuri din aceste artere formează anse capilare în papilele de țesut conjunctiv și între papilele dermice ale epitelului gingival înainte de a se vărsa în vene.

d. **Pe secțiuni longitudinale** se disting diferențe între tipul de vascularizație al versantului liber, față de versantul cervical al gingiei, astfel:

- versantul liber gingival prezintă în profunzime un plex arterial, alcătuit din trunchiuri relativ groase, anastomozate între ele, din care se desprind ramuri paralele orientate periferic;

- versantul cervical gingival prezintă un plex vascular dens - plexul cervico - gingival în directă legătură cu plexul periodontal, având rol în fixarea gingiei de coletul dentar, inserția epitelială, care împiedică avansarea bolii parodontale.

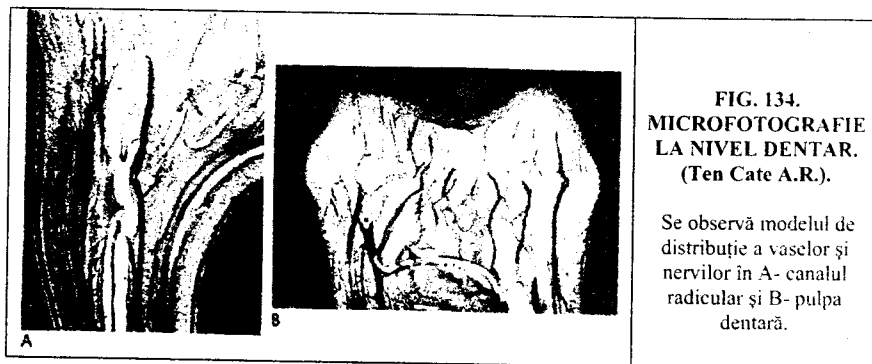
e. Vasele din zonele cervicală și joncțională sunt în principal derivate din **arterele intraosoase** care perforază osul alveolar în apropierea crestei alveolare, prin canale Volkmann. Ele formează anastomoze capilare bogate cu vasele gingivale descrise anterior.

#### **Concluzie:**


Având în vedere componenta vasculară a parodontopatiilor (deficit vascular) cât și originea comună a vaselor pulpare și parodontale (plexul subalveolar), se justifică extirparea vitală pulpară pentru devierea fluxului sanguin pulpar într-un parodonțiu cu deficit vascular.

## 10.4. INERVAȚIA PULPEI DENTARE

Împreună cu vasele, prin orificiul apical pătrund în pulpa dentară ramuri nervoase cu origine centrală, reprezentate de prelungiri dendritice ale neuronilor din ganglionul trigeminal Gasser, fibre simpatice postganglionare din ganglionul simpatic cervical superior și fibre parasimpatice care fac sinapsă în ganglionul otic sau pterigopalatin (fig. 134).



Fibrele cu origine centrală sunt numeroase și bine dezvoltate, sunt fibre mielinice, însoțesc vasele și formează sub zona bogat celulară plexul Raschkow (fig. 135).



Acest plex conține atât fibre mielinice, cât și amielinice, acestea din urmă pătrunzând în canaliculele dentinare unde însoțesc fibrele Tomes. Aceste fibre informează centrii nervoși superiori despre starea de echilibru și dezechilibru din pulpa dentară.

Fibrele nervoase vegetative, amielinice, sunt mai puțin numeroase și mai puțin dezvoltate decât fibrele cu origine centrală. Acestea se termină în

grosimea sau în apropierea peretelui vascular, unde vor participa la reglarea tonusului vascular.

### Caracteristicile fibrelor senzitive (Cohen și Burns) :

Tip de fibră	Mielinizare	Localizare	Caracteristicile durerii	Prag de stimulare
A $\delta$	Da	În principal la joncțiunea pulpo-dentinară	Ascuțită, Înțepătură	Relativ scăzut
C	Nu	Probabil răspândite de-a lungul pulpei	Arsură	Relativ înalt

### Clasificarea fibrelor nervoase (Cohen și Burns) :

Tip de fibră	Funcție	Diametru ( $\mu$ m )
A $\alpha$	motorii, proprioceptive	12 - 20
A $\beta$	presiune, atingere	5 - 12
A $\gamma$	motorii	3 - 6
A $\delta$	durere, temperatură, atingere	1 - 5
B	preganglionară autonomă	< 3
C	durere	0,4 - 1
simpatice	postganglionare	0,3 - 1,3

## 10.5. INERVAȚIA PERIODONTALĂ

Folosirea autoradiografiei și a marcării imunocitochimice a proteinelor neurale a adus mari îmbunătățiri în privința cunoștințelor despre inervația spațiului ligamentului periodontal față de rezultatele furnizate de metoda oarecum imprevizibilă a impregnării cu argint.

Ligamentul periodontal are o inervație bogată derivată din nervii alveolari superiori (dinții maxilari) sau nervul alveolar inferior (dinții mandibulari). Acestea sunt ramuri ale diviziunilor maxilare și mandibulare ale nervului trigemen.

Deși au fost raportate diferențe între specii, se pare că există un tipar general de inervație ligamentară.

În primul rând există o configurație anatomică generală, aplicabilă la toți dinții, cu fibre nervoase mergând dinspre apical spre marginea gingivală, fiind unite de fibre ce pătrund lateral prin perforațiile peretelui alveolar (canalele Volkmann). Aceste ramuri laterale se divid în ramuri, una ce se termină apical și cealaltă gingival. Toate fibrele se ramifică extensiv pentru a se termina ca receptori pentru durere sau mecanoreceptori.

În al doilea rând există variații regionale în ceea ce privește terminațiile elementelor nervoase, cu zona apicală conținând mai multe terminații nervoase decât orice altă zonă (cu excepția incisivilor superiori, unde există o situație particulară nu numai prin structura internă mai densă decât la molari, dar și prin distribuția mai densă a elementelor nervoase existente în jumătatea coronară a spațiului ligamentului periodontal ca și apical, sugerând că aranjamentul spațial al receptorilor este un factor important în determinarea caracteristicilor de răspuns ale ligamentului periodontal).

În al treilea rând modul în care aceste fibre nervoase se termină este clarificat. Au fost descrise patru tipuri de terminații nervoase:

a) Primul (cel mai frecvent), terminații nervoase libere care se ramifică precum un copac: ele se situează la intervale regulate de-a lungul rădăcinii, sugerând că fiecare terminație controlează propriul ei teritoriu și se întind la stratul de cementoblaste. Ele își au originea în fibre amielinice dar poartă cu ele o teacă Schwann cu prelungiri ce merg în țesutul conjunctiv înconjurător. Astfel de prelungiri se crede că sunt atât nociceptori cât și mecanoreceptori.

b) Al doilea tip de terminații nervoase este găsit în jurul apexului radicular și amintește de corpusculii Ruffini. Ei apar dendritici și se termină în expansiuni terminale de-a lungul benzilor de fibre ale spațiului ligamentului periodontal. La microscopia electronică astfel de receptori pot fi văzuți ca subdivizându-se mai departe în forme simple sau compuse, prima constând într-un singur neuron iar cea din urmă din câteva terminații urmând ramificarea. Amândouă sunt căptușite de celule Schwann ce sunt în mod special apropiate de benzile de fibre de collagen, fapt ce constituie dovada morfologică a funcției lor fiziologice, cunoscute, de mecanoreceptori. O capsulă fibroasă incompletă se găsește uneori asociată cu receptorii compuși.

c) Al treilea tip de terminație este cea încolăcită (buclată) găsită în zona de mijloc a spațiului ligamentului periodontal ale cărei funcție și ultrastructură nu au fost încă determinate.

d) Ultimul tip (cel mai puțin frecvent) este găsit la apex și constă în terminații fusiforme înconjurate de o capsulă fibroasă (fig. 136, 137).

Nervii ligamentului periodontal însoțesc vasele de sânge și sunt alcătuiți din fibre mielinice (fibre groase) sau amielinice (fibre subțiri). Se crede ca fibrele subțiri, amielinice, probabil fibre C, se termină ca terminații nervoase libere și sunt receptori pentru durere, în timp ce fibrele mielinice, probabil Aδ, se termină ca terminații specializate sub formă spiralată în jurul fibrelor ligamentare sau ca terminații încapsulate sau ca și combinații ale celor de mai sus. Aceste terminații se crede că sunt mecanoreceptori pentru aprecierea atingerii și presiunii, și sunt stimulate de mișcarea dintelui. Acești proprioceptori joacă un rol important în fiziologia masticației.

Inervația vegetativă (autonomă) a spațiului ligamentului periodontal nu a fost încă complet elucidată, cele câteva descrieri disponibile arată o inervație simpatică. Nu există nici o dovadă pentru existența unei inervații parasimpatice. Multiplele terminații nervoase libere observate în asociație cu vasele sanguine se crede că sunt simpaticice și influențează circulația locală.

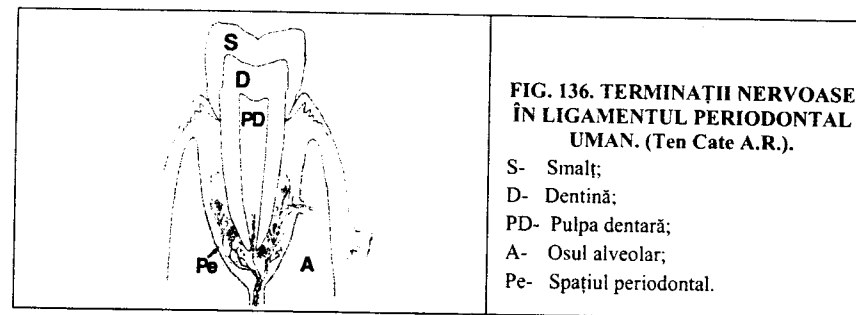


FIG. 136. TERMINAȚII NERVOASE ÎN LIGAMENTUL PERIODONTAL UMAN. (Ten Cate A.R.).

S- Smalt;  
D- Dentină;  
PD- Pulpa dentară;  
A- Osul alveolar;  
Pe- Spațiul periodontal.

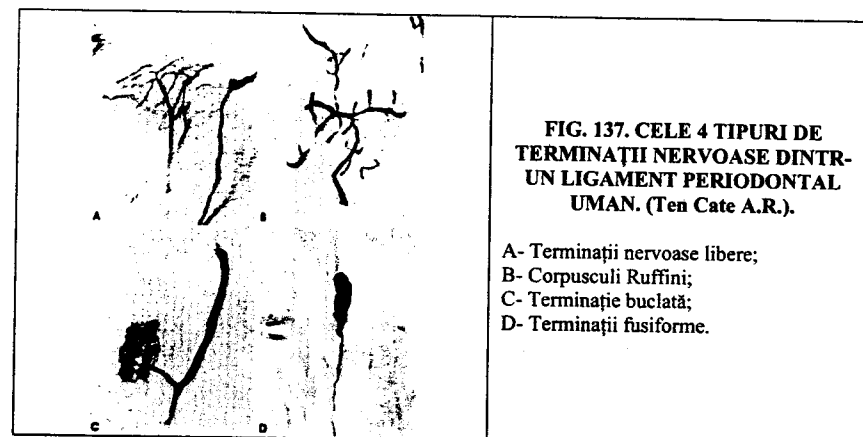


FIG. 137. CELE 4 TIPURI DE TERMINAȚII NERVOASE DINTR-UN LIGAMENT PERIODONTAL UMAN. (Ten Cate A.R.).

A- Terminații nervoase libere;  
B- Corpusculi Ruffini;  
C- Terminație buclată;  
D- Terminații fusiforme.

## 11. DRENAJUL LIMFATIC ÎN TERITORIUL ORO-MAXILO-FACIAL

Studiul limfaticelor aparatului dento-maxilar are o importanță clinică, experimentală și teoretică.

Referitor la importanța clinică este suficient să arătăm că ganglionii limfatici sunt primele puncte de localizare ale unui focar primar de infecție, frecvent de origine dentară.

Cunoașterea topografiei cât și a regiunii pe care o deservesc este de primă importanță în disecția chirurgicală a ganglionilor limfatici cervicali.

Din punct de vedere experimental acest studiu este important pentru cunoașterea relațiilor dintre modificările patologice asociate cu sistemul limfatic oral, pentru a sistematiza o semiologie limfatică cervico-facială cât și pentru explicarea edemelor din teritoriul oro-maxilo-facial.

Din punct de vedere teoretic, acest studiu poate fi important pentru realizarea unui atlas histologic și anatomic al limfaticelor aparatului dento-maxilar (fig. 138, 139).

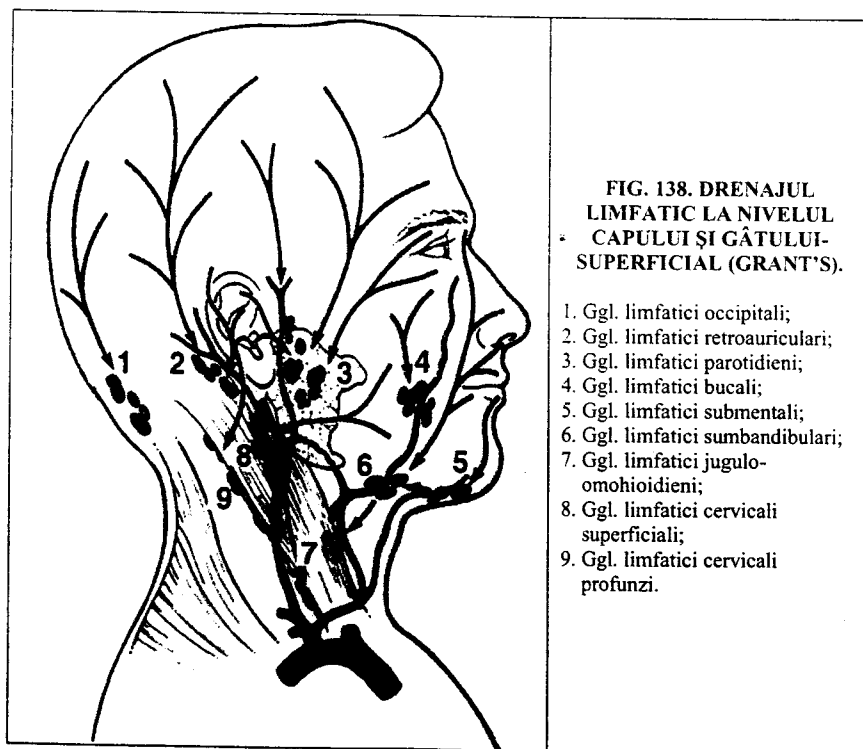


FIG. 138. DRENAJUL LIMFATIC LA NIVELUL CAPULUI ȘI GĂTULUI-SUPERFICIAL (GRANT'S).

1. Ggl. limfatici occipitali;
2. Ggl. limfatici retroauriculari;
3. Ggl. limfatici parotidieni;
4. Ggl. limfatici bucali;
5. Ggl. limfatici submentali;
6. Ggl. limfatici submandibulari;
7. Ggl. limfatici jugulo-omohioidieni;
8. Ggl. limfatici cervicali superficiali;
9. Ggl. limfatici cervicali profunzi.

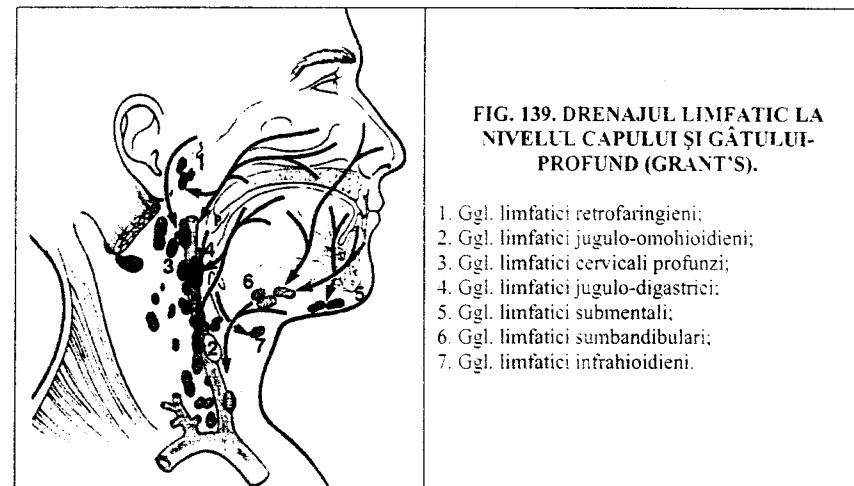


FIG. 139. DRENAJUL LIMFATIC LA NIVELUL CAPULUI ȘI GĂTULUI-PROFUND (GRANT'S).

1. Ggl. limfatici retrofaringieni;
2. Ggl. limfatici jugulo-omohioidieni;
3. Ggl. limfatici cervicali profunzi;
4. Ggl. limfatici jugulo-digastrici;
5. Ggl. limfatici submentali;
6. Ggl. limfatici submandibulari;
7. Ggl. limfatici intrahioidieni.

### 11.1. CLASIFICAREA GANGLIONILOR LIMFATICI DIN TERITORIUL ORO-MAXILO-FACIAL

Vasele limfatice sunt întrerupte de ganglioni limfatici. Fiecare regiune a corpului are un grup de ganglioni limfatici principali în care drenează. Cunoașterea ganglionilor limfatici regionali permite diagnosticarea unei infecții ascunse. Deși localizarea ganglionilor limfatici regionali este relativ constantă, există variații referitoare la numărul și dimensiunile lor.

Având în vedere observațiile lui BARTELS și ROUVIERE, propunem următoarea clasificare a ganglionilor limfatici faciali și cervicali:

#### 1. Ganglionii limfatici faciali:

Acest grup ganglionar limfatic poate fi împărțit astfel:

a. Ganglioni limfatici zigomatici: situați inferior de unghiul extern al ochiului pe traiectul vaselor zigomatico-orbitale.

Aceștia colectează vasele limfatice superficiale ale pleoapelor și prin vasele lor eferente conduc limfa în ganglionii limfatici parotidieni superficiali.

#### b. Ganglioni limfatici infraorbitali:

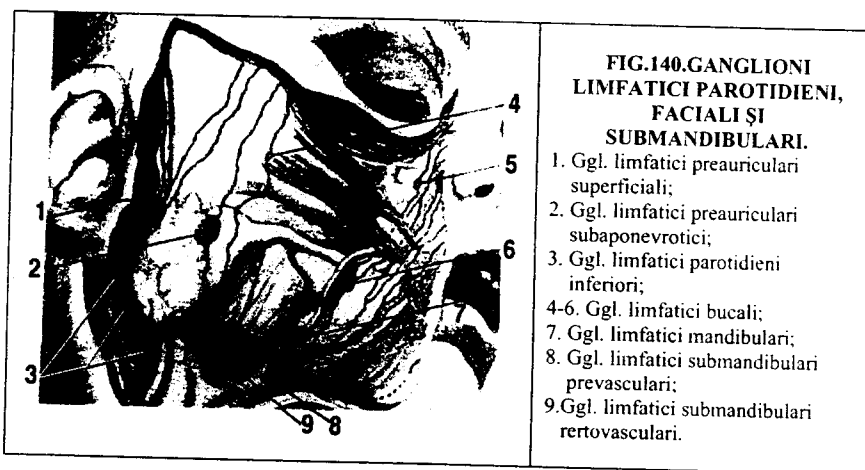
Ei sunt situați sub unghiul intern ocular, în jurul vaselor angulare, colectează vasele limfatice profunde de la nivelul pleoapelor cât și de la nivelul unghiului intern ocular și dorsului nasului și conduc limfa prin vasele lor eferente în ganglionii limfatici submandibulari.

c. Ganglionii limfatici bucali anteriori și posteriori:

Aceștia sunt situați anterior și posterior de vasele faciale, în partea centrală a regiunii bucale, colectează limfa de la nivelul pleoapelor, nasului extern, obraz, buza superioară, molarii și premolarii superiori și conduc apoi limfa în ganglionii limfatici submandibulari.

d. Ganglionii limfatici mandibulari:

Sunt situați lateral de corpul mandibulei, anterior de mușchii maseter și între vasele faciale. Ei colectează vasele limfatice palpebrale, ale nasului extern, ale buzei superioare, ale obrazului, ale buzei inferioare cât și ale molarilor și premolarilor inferiori și conduc apoi limfa în ganglionii limfatici submandibulari (fig. 140).



2. Ganglionii limfatici parotidieni:

Aceștia se împart în două grupe: superficiali și profunzi.

a. Ganglionii limfatici parotidieni superficiali:

- anteriori și superiori situați anterior respectiv, superior de tragus în raport cu vasele temporale superficiale, ei colectează limfa de la nivelul regiunii temporale, mușchii temporal, urechea externă, articulația temporo-mandibulară, regiunea parietală, regiunea frontală, regiunea bucală, mușchii maseter, jumătatea laterală a pleoapei inferioare;

- inferiori situați la polul inferior al porțiunii superficiale a glandei parotide, colectează limfa de la nivelul regiunii occipitale, regiunii bucale, nasului extern și vestibulului bucal.

Prin eferențele lor, ganglionii limfatici parotidieni superficiali conduc limfa în ganglionii limfatici cervicali superficiali situați în jurul venei jugulare externe.

b. Ganglionii limfatici parotidieni profunzi:

Sunt în număr de 4-10 ganglioni, situați intraparotidian în jurul venei jugulare externe.

Aferente: glanda lacrimală, glanda parotidă, fosele nazale, urechea medie, tuba auditivă, vălul palatin.

Eferente: ganglionii limfatici cervicali profunzi situați în jurul venei jugulare interne, de obicei subdigastric.

3. Ganglionii limfatici submandibulari:

Sunt situați în regiunea submandibulară, sub marginea inferioară a mandibulei și se împart astfel:

a. Preglandulari: situați pe traiectul vaselor submentale, anterior de glanda submandibulară.

b. Prevasculari: situați lateral de glanda submandibulară, anterior de vena facială.

c. Retrovasculari: situați lateral de glanda submandibulară, posterior de vena facială.

d. Retroglandulari: situați profund de glanda submandibulară.

e. Intracapsulari sau intraglandulari.

Alți autori îi împart în trei grupe:

a. Anteriori: situați de-a lungul v. submentale, în apropierea bărbiei.

b. Mijlocii: situați în jurul vaselor faciale, superior de glanda submandibulară.

c. Posteriori: situați posterior de vena facială.

Fiecare grup cuprinde un ganglion mai mare sau doi mai mici.

Aferențele lor: partea anterioară a cavității nazale și a regiunii palatine, regiunea bucală, jumătatea medială a pleoapei inferioare, glanda submandibulară, glanda sublinguală, buza inferioară și buza superioară, regiunea mentală, vestibulul bucal, gingia vestibulară superioară, dinții superiori, dinții laterali inferiori și gingia vestibulară de la acest nivel, planșeul bucal cu excepția părții anterioare, limba anterior de "V"-ul lingual, ganglionii limfatici submentali (fig. 141).



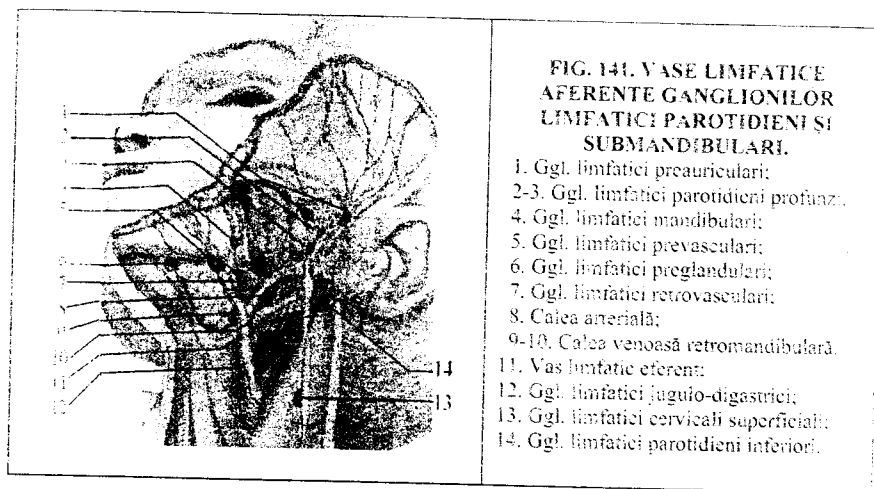


FIG. 141. VASE LIMFATICE AFERENTE GANGLIONILOR LIMFATICI PAROTIDIENI ȘI SUBMANDIBULARI.

1. Ggl. limfatici preauriculari;
- 2-3. Ggl. limfatici parotidieni profunzi;
4. Ggl. limfatici mandibulari;
5. Ggl. limfatici prevasculari;
6. Ggl. limfatici preglandulari;
7. Ggl. limfatici retrovasculari;
8. Calea arterială;
- 9-10. Calea venoasă retromandibulară.
11. Vas limfatic eferent;
12. Ggl. limfatici jugulo-digastrici;
13. Ggl. limfatici cervicali superficiali;
14. Ggl. limfatici parotidieni inferiori.

#### 4. Ganglionii limfatici submentali:

Sunt situați în regiunea submentală, interdigastric și superior de hioid, profund de mușchiul platysma și de lama superficială a fasciei cervicale. Se împart astfel:

a. Anteriori: situați interdigastric, inferior de protuberanța mentală.

b. Mijlocii:

- grup median, situat pe linia mediană, la 1/2 distanței dintre hioid și protuberanța mentală;

- grup lateral, situat lateral de linia mediană, de asemenea la 1/2 distanței dintre hioid și protuberanța mentală.

c. Posteriori: laterali și mediani situați în apropierea hioidului.

Aferente (drenaj parțial): partea centrală a buzei inferioare, regiunea mentală, dinții frontali inferiori, gingia dinților frontali inferiori, vârful limbii.

Eferente: în ganglionii limfatici submandibulari cât și în ganglionii limfatici cervicali profunzi situați în jurul venei jugulare interne, de aceeași parte sau de partea opusă.

Datorită relațiilor lor cu dinții, ganglionii limfatici submandibulari și submentali sunt descriși, uneori, ca ganglionii limfatici dentari.

#### 5. Ganglionii limfatici linguali:

Sunt situați pe traiectul vaselor linguale și se împart astfel:

a. Laterali: situați pe fața laterală a mușchiului genioglos sau a mușchiului hioglos.

b. Mediani: situați între cei doi mușchi geniogloși.

Aferente: colectează vasele limfatice ale limbii.

Eferente: ganglionii limfatici submentali (rar), submandibulari și cervicali profunzi jugulo-digastric și jugulo-omohioidian.

#### 6. Ganglionii limfatici cervicali:

Sunt situați de-a lungul venelor jugulare externă și internă. Diviziunea lor s-a făcut în profunzi și superficiali în raport cu poziția lor față de fascia cervicală.

a. Ganglionii limfatici cervicali superficiali: sunt de regulă, situați în zona superioară a gâtului, în unghiul dintre ramul mandibulei și mușchiul sternocleidomastoidian. Aceștia primesc limfa direct de la lobulul urechii și secundar de la ganglionii limfatici preauriculari și retroauriculari.

b. Ganglionii limfatici cervicali profunzi: se divid într-un grup superior și unul inferior. Ultimii se numesc supraclaviculari.

Dacă există un lanț continuu de ganglioni limfatici în jurul venei jugulare interne, mușchiul omohioidian reprezintă limita arbitrară dintre cele două grupuri.

În plus, fiecare din aceste grupuri este subîmpărțit într-un grup anterior (medial) și unul posterior (lateral).

Ganglionii limfatici superiori și inferiori acoperiți de mușchiul sternocleidomastoidian fac parte din grupul anterior (medial) iar cei situați în triunghiul posterior al gâtului, înapoia mușchiului sternocleidomastoidian se numesc posteriori (laterali).

Ganglionii profunzi reprezintă locul primar de drenaj pentru baza limbii, regiunea sublinguală și partea posterioară a regiunii palatine. Aceștia sunt ganglioni secundari sau terțiari pentru vasele limfatice care provin din ganglionii preauriculari, retroauriculari, submentali, submandibulari, accesorii ai feței și viscerali ai gâtului.

Cei doi ganglioni care se pot palpa atunci când sunt afectați, sunt ganglionul jugulo-digastric și ganglionul jugulo-omohioidian, care fac parte din lanțul jugular.

Ganglionii cervicali profunzi superiori drenează în cei inferiori. Limfa de pe partea dreaptă este apoi colectată de ductul limfatic drept iar cea din partea stângă, de canalul toracic.

#### 7. Ganglionii limfatici retrofaringieni (Gillet):

Sunt situați în spațiul retrofaringian unde formează un grup limfatic median și două grupuri limfatice laterale.

Aferente: cavitatea nazală, sinusurile paranazale, cavitatea timpanică, regiunea palatină, nazofaringe și orofaringe.

Eferente: ganglionii limfatici cervicali profunzi ai lanțului jugular intern.

Inflamația acestor ganglioni este tipică în adenoflegmonul retrofaringian care poate evolua ulterior spre spațiul latero-faringian.

Concluzie: având un teritoriu aferent limfatic, prezența adenopatiilor orientează investigațiile către un anumit teritoriu sau organ.

## 11.2. VASELE LIMFATICE DIN TERITORIUL ORO-MAXILO-FACIAL

Circulația limfatică începe cu capilarele limfatice terminale care drenează fluidele tisulare și le transportă în vase mai mari, în final în două ducte limfatice mari ( ductul limfatic drept și canalul toracic), care se deschid în sângele venos de la baza gâtului.

### Există trei mari categorii de vase limfatice:

a. Mici: cu origine în plexuri capilare, au pereții alcătuiți dintr-un singur strat endotelial, nu prezintă valvule și sunt situate în interiorul organului.

b. Mijlocii: cu origine în vasele limfatice mici, au pereții alcătuiți din trei tunici, prezintă valvule și sunt situate în afara organelor. În funcție de limfoganglion se împart în vase aferente și vase eferente.

c. Mari: rezultă din confluarea mai multor vase eferente, se numesc trunchiuri limfatice, prezintă valvule și pereții alcătuiți de asemenea din trei tunici.

### 1. Vasele limfatice ale regiunii bucale:

Aceste vase formează două rețele limfatice astfel:

a. Reteaua limfatică submucoasă care se varsă în ganglionii limfatici submandibulari (prevasculari și retrovasculari) sau în ganglionii limfatici cervicali superficiali din jurul venei jugulare externe.

b. Reteaua limfatică subcutanată care se varsă în ganglionii limfatici bucali, submandibulari și parotidieni superficiali.

Cele două rețele se contopesc frecvent datorită vaselor limfatice care leagă cele două rețele. De asemenea prezintă conexiuni cu vasele limfatice ale buzelor și ale gingiilor vestibulare (fig. 142).

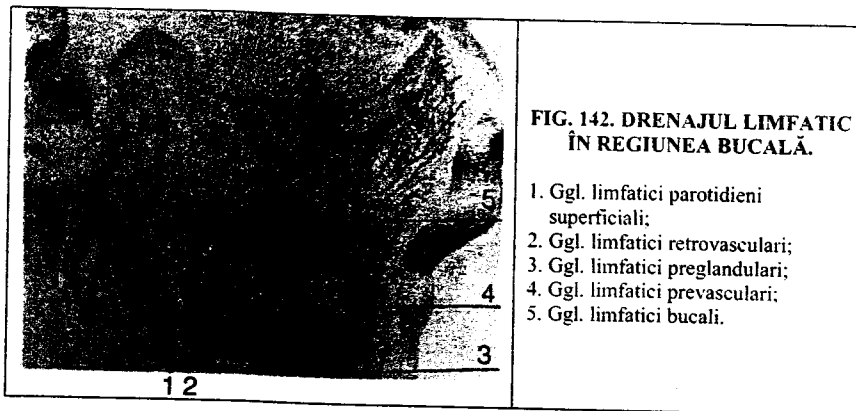


FIG. 142. DRENAJUL LIMFATIC ÎN REGIUNEA BUCALĂ.

1. Ggl. limfatici parotidieni superficiali;
2. Ggl. limfatici retrovasculari;
3. Ggl. limfatici preglandulari;
4. Ggl. limfatici prevasculari;
5. Ggl. limfatici bucali.

### 2. Vasele limfatice ale regiunii labiale (orale):

#### a. Vasele limfatice ale buzei inferioare formează:

- o rețea limfatică submucoasă, rețea care formează 3 trunchiuri limfatice submentali, submandibulari, sau chiar în ganglionii limfatici

limfatice, unul median și două laterale, în care se pot vărsa și vase limfatice din rețeaua subcutanată a buzei și de la nivelul gingiei și regiunii bucale, trunchiuri limfatice care se termină în ganglionii limfatici submentali și submandibulari;

- o rețea limfatică subcutanată care se termină în ganglionii cervicali profunzi ai lanțului jugular intern de aceeași parte, cât și în partea opusă, cu excepția zonei care drenează limfa numai de aceeași parte.

#### b. Vasele limfatice ale buzei superioare formează:

- o rețea limfatică submucoasă din care pornesc 5 trunchiuri limfatice colectoare care se termină în ganglionii limfatici parotidieni superficiali, submandibulari și cervicali profunzi ai lanțului jugular intern;

- o rețea limfatică subcutanată din care pornesc 1-2 trunchiuri limfatice colectoare care se termină în ganglionii limfatici submandibulari, bucali și parotidieni superficiali.

### 3. Vasele limfatice ale regiunii mentale:

Acestea se termină în ganglionii limfatici submentali de aceeași parte și controlateral, sau, în ganglionii limfatici submandibulari preglandulari sau prevasculari.

### 4. Vasele limfatice ale articulației temporo-mandibulare și ale mușchilor masticatori:

a. De la nivelul articulației temporo-mandibulare: vasele limfatice se termină în ganglionii limfatici parotidieni și cervicali profunzi jugulodigastrici și subdigastrici.

b. De la nivelul mușchiului maseter: vasele limfatice formează 3 trunchiuri limfatice colectoare care se termină în ganglionii limfatici parotidieni profunzi, submandibulari și cervicali profunzi din jurul venei jugulare interne.

c. De la nivelul mușchiului temporal: vasele limfatice formează 2 trunchiuri limfatice colectoare care se termină în ganglionii limfatici parotidieni superficiali și profunzi și în ganglionii limfatici cervicali profunzi din jurul venei jugulare interne.

d. De la nivelul muşchilor pterigoidieni lateral și medial: vasele limfatice se varsă în ganglionii limfatici cervicali profunzi din jurul venei jugulare interne.

### 5. Vasele limfatice ale glandelor salivare mari:

a. De la glanda sublinguală există două căi de drenaj limfatic:

- anterioară: vasele colectoare limfatice (2) vor perfora mușchiul milohioidian și vor ajunge în ganglionii limfatici submentali și submandibulari;

- posterioară: vasele colectoare limfatice (2-3) însoțesc ductul submandibular și se termină în ganglionii limfatici cervicali profunzi din jurul venei jugulare interne situați între mușchiul digastric și mușchiul omohioidian.

b. De la glanda submandibulară: se formează 3-4 vase limfatice colectoare care se termină în ganglionii limfatici submandibulari și cervicali profunzi ai lanțului jugular intern situați subdigastric sau între mușchiul digastric și omohioidian.

c. De la glanda parotidă: vasele limfatice se varsă în special în ganglionii limfatici parotidieni și submandibulari și într-o măsură mai mică în ganglionii cervicali superficiali.

### 6. Vasele limfatice ale regiunii palatine:

Vasele limfatice din stratul submucos al bolții palatine și ale stratului muscular al vălului palatin drenează astfel:

a. Cale anterioară: 1-2 vase limfatice colectoare perforază mușchiul buccinator și se termină în ganglionii limfatici submandibulari.

b. Cale mijlocie: vasele limfatice colectoare se termină în ganglionii limfatici cervicali profunzi superiori ai lanțului jugular intern.

c. Cale posterioară: vasele limfatice colectoare perforază mușchiul constrictor superior al faringelui și se termină în ganglionii limfatici retrofaringieni.

### 7. Vasele limfatice ale limbii:

Rețeaua limfatică a limbii nu este dispusă uniform pe suprafața organului, iar numărul vaselor limfatice se reduce de la vârful spre bază. Ele pot avea traiect independent de vasele sanguine în mucoasă unde se formează următoarele rețele limfatice superficiale:

- o rețea a feței superioare a limbii,
- o rețea a bazei limbii,
- o rețea a feței inferioare a limbii.

Alteori aceste vase limfatice prezintă o dispunere perivasculară, în țesut conjunctiv unde formează rețeaua limfatică profundă a limbii.

Vasele limfatice colectoare ale limbii se împart în 4 grupe:

a. apicale în număr de 2;

b. centrale în număr de 5-6;

c. marginale în număr de 8-9;

d. posteroare mediane în număr de 4 și laterale în număr de 4 (fig. 143).

Limfa unei jumătăți a limbii poate ajunge direct sau încrucișat la ganglionii regionali prin următoarele 4 căi de drenaj:

a. prin rețeaua limfatică din submucoasă întinsă pe toată suprafața limbii;

b. prin vasele limfatice colectoare apicale care ajung la ganglionii opuși după încrucișarea liniei mediane;

c. prin vasele limfatice colectoare mediane care se bifurcă și apoi trec în partea opusă;

d. prin vasele limfatice colectoare centrale care se angajează printre mușchii genioglos și geniohioidian în partea opusă.

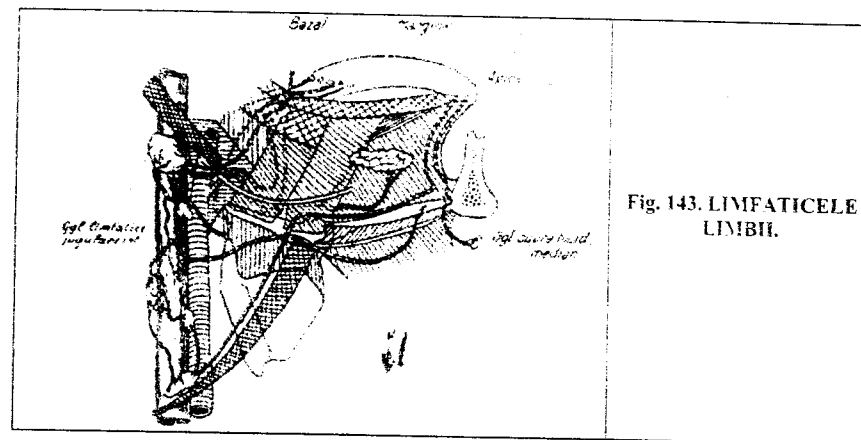
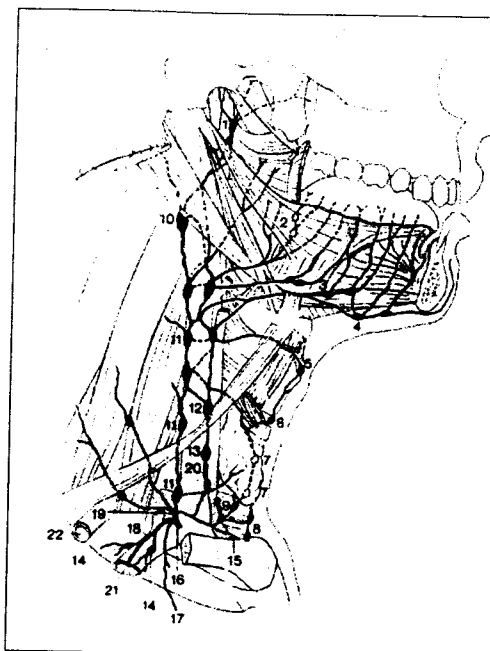


Fig. 143. LIMFATICELE LIMBII.

Fie direct, fie încrucișat, vasele limfatice colectoare ale limbii ajung o mare parte la ganglionii limfatici cervicali profunzi ai lanțului jugular intern situați între pânțelele posterior al mușchiului digastric și mușchiul omohioidian, cât și la ganglionii limfatici submandibulari și mai rar la ganglionii limfatici submentali (fig. 144).



**FIG. 144. DRENAJUL LIMFATIC AL LIMBII (Frick).**

1. Ggl. limfatici retrofaringieni;
2. Ggl. limfatici linguali;
3. Ggl. limfatici submandibulari;
4. Ggl. limfatici submentali;
5. Ggl. limfatici infrahioidieni;
6. Ggl. limfatici prelaringieni;
7. Ggl. limfatici tiroidieni;
8. Ggl. limfatici pretraheali;
9. Ggl. limfatici paratraheali;
10. Ggl. limfatici jugulodigastrici;
11. Ggl. limfatici jugulari laterali;
12. Ggl. limfatici jugulo-omohioidieni;
13. Ggl. limfatici jugulari anteriori;
14. Ggl. limfatici supraclaviculari;
15. Trunchi limfatic parasternal;
16. Ductul limfatic drept;
17. Trunchiul mediastinal anterior;
18. Trunchiul subclavicular;
19. Trunchiul jugular;
20. V. jugulară internă;
21. V. subclaviculară;
22. A. subclaviculară.

### 8. Vasele limfatice ale gingiei:

Gingia prezintă o rețea limfatică superficială situată la baza papilelor interdentare și o rețea limfatică profundă situată în stratul relicular, legate între ele prin capilare limfatice.

În regiunile în care mucoasa gingivală este foarte subțire cele 2 rețele se confundă.

Aceste rețele limfatice se continuă oral cu rețeaua limfatică a regiunii palatine, respectiv, cu rețeaua limfatică a planșeului bucal, iar vestibular cu rețeaua limfatică a regiunilor bucale și labială.

#### Vasele limfatice colectoare:

##### a. La nivelul gingiei dinților superiori:

- vasele limfatice vestibulare din regiunea incisivă, canină și premolară coboară anterior de vena facială, iar cele din regiunea molară, posterior de vena facială și se termină în ganglionii limfatici submandibulari prevasculari sau retrovasculari;

- vasele limfatice palatinale se termină în ganglionii limfatici cervicali profunzi ai lanțului jugular intern, în ganglionii limfatici retrofaringieni și mai rar în ganglionii limfatici parotidieni.

##### b. La nivelul gingiei dinților inferiori:

- vasele limfatice vestibulare formează împreună cu cele din regiunile bucale și de la nivelul buzei inferioare o rețea limfatică comună situată în

îndul de sac vestibular inferior și drenează împreună cu vasele limfatice din regiunile respective;

- vasele limfatice linguale se termină în ganglionii limfatici submandibulari sau cervicali profunzi ai lanțului jugular intern jugulodigastrici și mai rar juguloomohioidieni.

### 9. Vasele limfatice ale periodonțiului:

Vasele limfatice colectoare de la acest nivel urmează trei direcții:

a. fie trec peste creasta alveolară;

b. fie străbat orificiile compactei alveolelor dentare;

c. fie ajung în regiunea apicală;

a. Cele de la nivelul crestei alveolare trec în gingia vestibulară sau orală și drenează împreună.

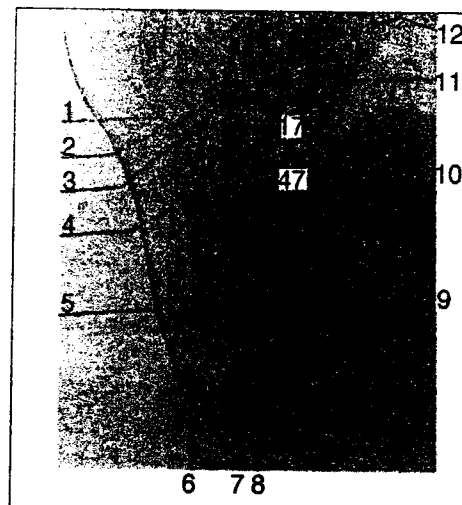
b. Cele care străbat orificiile compactei alveolelor dentare străbat spongioasa alveolară și se termină la nivelul vaselor limfatice din canalele alveolare maxilare sau mandibulare.

c. Cele din zona apexurilor dentare se unesc cu vasele limfatice apicale și drenează la fel ca și precedentele împreună cu vasele limfatice ale pulpei dentare (fig. 145).

### 10. Limfaticele pulpei dentare:

În țesutul pulpar nu există vase limfatice, la acest nivel s-au evidențiat numai capilare limfatice din care se va forma vasul limfatic postcapilar care părăsește orificiul apical sub denumirea de vas limfatic apical.

Sistemul limfatic capilar al pulpei dentare nu se deosebește de capilarele limfatice din alte țesuturi și organe decât poate prin dimensiunile lor mai mici.



**FIG. 145. DRENAJUL LIMFATIC LA NIVEL DENTO-PARODONTAL.**

1. Vase limfatice din regiunea bucală;
2. Vase limfatice care vin cu a. bucală;
3. Cale de drenaj spre ggl. submandibulari de la 1.7;
4. Vase limfatice ale mucoasei vestibulare;
5. Cale de drenaj spre ggl. submandibulari de la dintele 4.7;
6. Drenaj limfatic de la dintele 4.7 spre canalul mandibular;
7. Ggl. limfatic submandibular;
8. Altă cale de drenaj parodontală;
9. Vase limfatice din limbă și reg. sublinguală;
10. Cale de drenaj linguală de la 4.7;
11. Cale de drenaj palatinală de la 1.7;
12. Vase limfatice ale mucoasei palatine.

### 11.3. CONCLUZII

#### a. Drenajul limfatic al pulpei dinților superiori:

- vasele limfatice ale pulpei dinților frontali (incisivi și canin) formează un colector limfatic care poate urma următoarele direcții:
- canalul infraorbital și gaura infraorbitală după care ajung la vasele limfatice ale gingiei vestibulare, ale regiunii bucale și ale buzei superioare și drenează împreună în ganglionii limfatici submandibulari;
- sau, în canalul infraorbital după care ajung la nivelul feței infratemporale a maxilarului, apoi perforază mușchiul buccinator și se alătură venei faciale pentru a se termina în ganglionii limfatici submandibulari, sau însoțesc artera maxilară și se termină în ganglionii limfatici cervicali profunzi ai lanțului jugular intern;
- vasele limfatice ale pulpei dinților laterali (premolari și molari) formează 3-4 trunchiuri limfatice colectoare care vor străbate găurile alveolare posterioare după care fie vor perfora mușchiul buccinator pentru a se termina în ganglionii limfatici submandibulari, fie vor însoți artera maxilară pentru a se termina în ganglionii limfatici cervicali profunzi ai lanțului jugular intern (fig. 146).

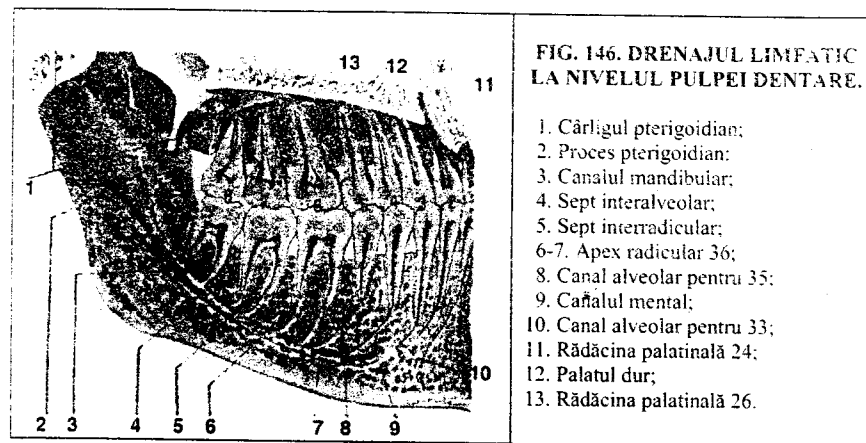


FIG. 146. DRENAJUL LIMFATIC LA NIVELUL PULPEI DENTARE.

1. Cârligul pterigoidian;
2. Proceș pterigoidian;
3. Canalul mandibular;
4. Sept interalveolar;
5. Sept interradicular;
- 6-7. Apex radicular 36;
8. Canal alveolar pentru 35;
9. Canalul mental;
10. Canal alveolar pentru 33;
11. Rădăcina palatinală 24;
12. Palatul dur;
13. Rădăcina palatinală 26.

#### b. Drenajul limfatic al pulpei dinților inferiori:

- vasele limfatice ale pulpei dinților frontali (incisivi și canin) străbat canalul și gaura mentală și ajung pe fața externă a corpului mandibular unde stabilesc anastomoze cu vasele limfatice ale buzei inferioare și ale gingiei vestibulare după care se termină în ganglionii limfatici submentali și submandibulari;
- vasele limfatice ale pulpei dinților laterali (premolari și molari) străbat canalul și gaura mandibulară și se termină în ganglionii limfatici submandibulari și cervicali profunzi ai lanțului jugular intern.

1. Capilarele limfatice din pulpa dentară formează o rețea complexă, tridimensională, o rețea unică care nu se anastomozează cu alte rețele capilare limfatice vecine.
2. În pulpa dentară nu există vase limfatice, la acest nivel se descriu doar capilare limfatice fără valvule, lipsa vaselor limfatice fiind explicată de raportul dintre diametrele orificiului apical, al mănunchiului vasculo-nervos apical și al vasului limfatic apical (fig. 147).
3. Ganglionii limfatici din teritoriul oro-maxilo-facial prezintă o structură histologică asemănătoare cu a marilor ganglioni limfatici din organism.




FIG. 147. SECȚIUNE TRANSVERSALĂ PRIN PULPA CORONARĂ A LUI 48 (COLORAȚIE TRICROM MASSON).

Capilare limfatice pulpare.

4. Trunchiurile limfatice colectoare extraorganice de la nivelul teritoriului oro-maxilo-facial înainte de a se vărsa în sistemul venos sunt întrerupte de ganglionii limfatici regionali care reprezintă centrii specifici pentru fiecare regiune și fiind prima stație ganglionară limfatică, dar nu o stație obligatorie.
5. Vasele limfatice eferente ale ganglionilor limfatici regionali se termină în majoritatea lor în ganglionii limfatici cervicali profunzi ai lanțului jugular intern situați în regiunea trigonului carotic între pânțelele posterior al mușchiului digastric și mușchiul omohioidian. Ei reprezintă o stație ganglionară obligatorie pentru toate vasele limfatice eferente de la nivelul teritoriului oro-maxilo-facial, unde ajung fie direct, fie indirect, după ce au străbătut unul din ganglionii limfatici regionali.

## 12. TERMINOLOGIA ANTROPOMETRICĂ UTILIZATĂ ÎN STUDIUL APARATULUI DENTO-MAXILAR

*Craniometria* este o metodă prin care se determină dimensiunile craniului.

Aplicată pe viu în mod direct, sau prin utilizarea radiografiilor sau teleradiografiilor, procedeul se numește cefalometrie și servește la evaluarea unor date antropologice și clinice privind dezvoltarea craniului cât și la analiza dizarmoniilor cranio-faciale în ortodonție. Această metodă se bazează pe utilizarea unor puncte fixe craniometrice în vederea stabilirii unor diametre, unghiuri și indici ai craniului neural și visceral.

Astăzi, studiul aparatului dento-maxilar nu se poate concepe fără noțiuni de antropometrie.

### 12.1. PUNCTE CRANIOMETRICE

Pot fi osoase sau cutanate, dispuse median sau lateral. Prin unirea acestor puncte se obțin linii sau planuri antropometrice care fac posibile delimitări, orientări sau raportări. Unele pot fi palpate, iar altele pot fi evidențiate doar radiologic.

#### A. Puncte mediane anterioare:

1. **Trichion (Tr.)** - este punctul situat la intersecția liniei mediane cu linia de inserție a părului frontal.
2. **Bregma (Bg.)** - este situat la intersecția suturii coronale cu sutura sagitală.
3. **Ophrion (Oph.)** - este situat la intersecția tangentei arcadelor sprâncenoase sau a tangentei plafonului orbitei cu linia mediană și este folosit în special pentru aprecierea dimensiunilor etajelor feței.
4. **Metopion (M.)** - este punctul cel mai anterior al scuamei frontale.
5. **Glabella (G1.)** - este punctul cel mai anterior situat pe linia mediană între arcurile superciliare, superior de sutura fronto-nazală. In vivo, se găsește deasupra rădăcinii nasului și între extremitățile mediale ale arcurilor sprâncenoase.
6. **Nasion (N.)** - corespunde rădăcinii nasului și este situat la locul de intersecție dintre sutura internazală cu sutura naso-frontală. Este un important punct de reper în ortodonție, fiind situat la limita dintre craniul neural și craniul visceral.

7. **Rhinion (Rh.)** - este punctul antero-inferior al suturii internazale.
8. **Hiperhinion (Hyr.)** - este punctul cel mai anterior al dorsului nasului.
9. **Nasospinalis anterior (Nsa.)** - corespunde bazei spinei nazale anterioare.
10. **Acanthion (Ac.)** - este punctul cel mai anterior al spinei nazale anterioare.
11. **Subnazale (Sn.)** - este punctul median situat la limita dintre buza superioară și septul nazal.
12. **Labiale superior (L.s.)** - este punctul median superior al roșului buzei superioare, situat pe linia cutaneo-mucoasă.
13. **Labiale inferior (L.i.)** - este punctul median inferior al roșului buzei inferioare, situat pe linia cutaneo-mucoasă.
14. **Stomion (St.)** - este punctul situat la intersecția liniei mediane cu linia de joncțiune dintre cele două buze.
15. **Pogonion (Pg.)** - este punctul median cel mai anterior de pe profilul mentonului.
16. **Gnathion (Gn.)** - este punctul median cel mai coborât al mentonului, numit de unii autori și „mentalis” (Me).

#### B. Puncte mediane posterioare:

1. **Basion (Ba.)** - este punctul median al marginii anterioare a găurii occipitale mari. Deoarece nu este întotdeauna vizibil pe radiografiile de profil, se poate utiliza un alt punct pentru extremitatea posterioară a bazei craniului numit „bolton”, situat între condilul occipital și baza scuamei occipitale.
2. **Opisthion (Op.)** - este punctul median al marginii posterioare a găurii occipitale mari.
3. **Opistocranion (Ops.)** - este punctul cel mai posterior pe linia medio-sagitală a scuamei occipitale. El marchează extremitatea posterioară a lungimii craniene maxime măsurată de la glabelă.
4. **Lambda (L.)** - este punctul median situat la intersecția suturii sagitale cu sutura lambdoidă.
5. **Inion (In.)** - este punctul median corespunzător protuberanței occipitale externe, situat la intersecția planului medio-sagital cu liniile nucale superioare.
6. **Vertex (V.)** - de fapt un punct superior, este punctul cel mai înalt al craniului, neural situat pe linia mediană.
7. **Nasospinalis posterior (Nsp.)** - este punctul cel mai distal al palatului dur de pe linia mediană, corespunde spinei nazale posterioare și este folosit pentru delimitarea planului maxilar.

### C. Puncte craniometrice laterale:

1. **Eurion (Eu.)** - este punctul cel mai lateral de pe osul parietal, corespunde tuberozității parietale.
2. **Zyghion (Zy.)** - este punctul cel mai extern al arcului zigomatic.
3. **Orbitale (Or.)** - este punctul cel mai coborât al marginii infraorbitale situat pe linia mediopupilară.
4. **Tragion (Tr.)** - corespunde depresiunii situate deasupra tragusului.
5. **Auriculare (Au.)** - corespunde centrului conductului auditiv extern.
6. **Cheilion (Ch.)** - este punctul cel mai extern situat la joncțiunea celor 2 buze.
7. **Porion (Po.)** - este punctul cel mai înalt și lateral situat la marginea superioară a porului acustic extern.
8. **Glenion (Gle.)** - este punctul situat la vârful cupolei glenoidiene (fosei mandibulare).
9. **Condilion (Cdl.)** - este punctul cel mai înalt al condilului mandibular.
10. **Articulare (Ar.)** - este punctul situat la intersecția versantului posterior al condilului mandibular cu arcul zigomatic.
11. **Fronto-temporale (FT.)** - este cel mai anterior punct de pe linia temporală, situat aproximativ la rădăcina procesului zigomatic al frontalului.
12. **Zygomaxilare (ZM.)** - este punctul cel mai coborât al suturii zigomatico-maxilare.
13. **Key Ridge (K.R.)** - este punctul cel mai coborât de pe stâlpul zigomatico-alveolar al craniului situat în dreptul cuspidului mezio-palatinal al molarului 1 superior.
14. **Gonion (Go.)** - este punctul cel mai coborât, cel mai extern și cel mai posterior de la nivelul unghiului mandibular.
15. **Pterion (Pt.)** - este situat la unirea oaselor frontal, temporal, parietal, sfenoidal, el reprezintă punctul aflat în mijlocul suturii sfenoparietale.
16. **Asterion (As.)** - este situat la unirea oaselor parietal, temporal și occipital.
17. **Alare (A.)** - punctul cel mai extern al aripiei nasului.

### D. Puncte dentare și alveolare:

1. **Incizale superior (I.)** - este situat la intersecția liniei mediane cu marginile incizale ale incisivilor centrali superiori.
2. **Incizale inferior (i.)** - este situat la intersecția liniei mediane cu marginile incizale ale incisivilor centrali inferiori.

3. **Interdentale superior (Id)** - este punctul median de pe vârful septului alveolar dintre incisivii centrali superiori.
4. **Interdentale inferior (id)** - este punctul median de pe vârful septului alveolar dintre incisivii centrali inferiori.
5. **Hipomoclion (Hm.)** - este situat la unirea treimii apicale cu treimea medie a rădăcinilor dentare. Este punctul prin care trece axul de basculare al dinților în tratamentul ortodontic.
6. **Apicale (Ap.)** - este punctul care marchează pătrunderea vaselor și nervului în rădăcina dentară.
7. **Molare superior (M.s.)** - este situat în centrul fosetei centrale a molarului 1 superior, iar prin unirea celor două puncte M.s. obținem lățimea arcadei dentare în zona molară superioară (PONT).
8. **Molare inferior (m.i.)** - corespunde vârfului cuspidului mezio-vestibular al molarului 1 inferior, iar prin unirea celor 2 puncte m.i. obținem lățimea arcadei dentare în zona molară inferioară.
9. **Premolare superior (P.m.)** - este situat în centrul șanțului intercuspidian la nivelul premolarului 1 superior, iar prin unirea celor 2 puncte P.m. obținem lățimea arcadei alveolare superioare la nivel premolar.
10. **Premolare inferior (p.m.)** - este punctul de contact vestibular dintre premolarii inferiori, iar prin unirea celor 2 puncte p.m. obținem lățimea arcadei alveolare inferioare la nivel premolar. Aceste distanțe, intermolare și interpremolare sunt utile în ortodonție pentru calcularea indicelui PONT.
11. **Prosthion (Pr.)** - este punctul median cel mai anterior al procesului alveolar maxilar. El servește ca punct de reper pentru măsurarea înălțimii faciale.
12. **Infradentale (Id.)** - este punctul cel mai anterior al procesului alveolar mandibular.
13. **Ectomolare superior (Ekm.)** - este punctul cel mai lateral al procesului alveolar maxilar situat în dreptul rădăcinii mezio-vestibulare a molarului 1 superior. Distanța dintre cele 2 puncte Ekm stabilește lățimea maximă a arcadei alveolare superioare.
14. **Ectomolare inferior (ekm.)** - este omolog precedentului, situat în dreptul molarului 1 inferior. Distanța dintre cele 2 puncte ekm stabilește lățimea maximă a arcadei alveolare inferioare.
15. **Punctul A Down (A.)** - este punctul cel mai posterior de pe linia mediană a procesului alveolar maxilar (situat între Nsa. și Pr.)
16. **Punctul B Down (B.)** - este punctul cel mai posterior de pe linia mediană a procesului alveolar mandibular (situat între Id. și Pg.).

## 12.2. LINII - AXE - PLANURI - DIAMETRE – INDICI

În cadrul figurii unui individ se delimitează 3 etaje:

- a) *inferior (bucal)* situat între gnathion și subnazale;
- b) *mijlociu (nazal)* situat între subnazale și ophrion;
- c) *superior (frontal)* situat între ophrion și trichion.

Etajul inferior se mai numește, „*etaj de influență protetică*” deoarece dimensiunea lui verticală depinde atât de prezența sau absența dinților cât și de existența unor lucrări protetice fixe sau mobile.

Măsurate pe verticală, cele 3 etaje pot fi egale (simetrice) în mod normal sau inegale (asimetrice).

Figura individului include cele 3 etaje mai sus menționate, pe când fața cuprinde doar etajul mijlociu și inferior. Prin trasarea unei linii imaginare verticale printre incisivii centrali superiori și inferiori se obține linia mediană a figurii care o împarte în 2 jumătăți simetrice. Termenul de simetrie presupune posibilități de comparație și corespondență exactă a 2 segmente asemănătoare dispuse invers, însă simetria figurilor umane nu presupune întotdeauna acordarea calificativului de frumos. De aceea arhitecții greci sau romani au introdus în operele lor ușoare imperfecțiuni (asimetrii) tocmai pentru a crea frumosul.

Simetria corpului uman este însă aproximativă și imperfectă.

A. Prin unirea anumitor puncte antropometrice obținem linii de referință în antropometrie, astfel:

1. **Linia Camper** (linia protetică) unește centrul orificiului auditiv extern (Au) cu nasospinalis anterior (Nsa) și este paralelă cu planul de ocluzie al dinților laterali.
2. **Linia de ocluzie** reprezintă proiecția pe un plan sagital a planului de ocluzie. Cele 2 linii de ocluzie determină planul de ocluzie.
3. **Linia bisprâncenoasă** unește cele 2 arcuri sprâncenoase.
4. **Linia bipupilară** unește centrul pupilelor și este utilă pentru stabilirea planului de ocluzie în zona dinților frontali superiori.
5. **Linia suborbitală** unește cele 2 puncte orbitale.
6. **Linia subnazală** - trece prin punctul subnazale, este transversală și delimitează între ele etajele mijlociu și inferior ale figurii.
7. **Linia bicomisurală** - unește cele 2 puncte cheilion.
8. **Linia bigoniacă** - unește cele 2 puncte gonion.
9. **Linia bizigomatică** - unește cele 2 puncte zyghion.

B. Pentru a putea descrie corect diferitele elemente anatomice care participă la formarea aparatului dento-maxilar este necesară stabilirea unor planuri convenționale de orientare, verticale sau orizontale:

1. **Planul orizontal de la Frankfurt** - unește punctele orbitale cu tragion (Or-Tr), este cel mai utilizat plan în ortodonție și împarte ca un ecuator capul în două jumătăți.

2. **Planul palatin (bispinal)** - unește punctele nazospinale anterior și posterior, se mai numește plan bazal maxilar și este de obicei convex.

3. **Planul bazal mandibular** - unește punctele gnathion și gonion, stabilește lungimea sagitală a mandibulei și poate fi curb sau orizontal.

4. **Planul nazo-frontal** - este reprezentat de perpendiculara coborâtă din punctul nasion pe orizontala de la Frankfurt.

5. **Planul orbito-frontal** - este reprezentat de perpendiculara coborâtă din punctul orbitale pe orizontala de la Frankfurt.

### C. Diametre:

1. **Diametrul vertical al craniului neural** situat între punctele bregma și bazion.

2. **Diametrul longitudinal al craniului neutral** (lungimea craniană maximă) situat între punctele glabella și opistocranion.

3. **Diametrul transversal al craniului neutral** (lățimea craniană maximă) situat între cele 2 puncte euryon.

4. **Diametrul vertical al craniului visceral** (înălțimea facială) situat între punctele nasion și gnathion.

5. **Diametrul longitudinal al craniului visceral** situat între punctele gnathion și basion.

6. **Diametrul transversal al craniului visceral** situat între cele 2 puncte zyghion.

7. **Lățimea facială medie** - reprezintă distanța dintre cele două puncte zygomaxilare.

8. **Înălțimea facială superioară** - reprezintă distanța dintre nasion și interdentale superior.

9. **Înălțimea facială inferioară** - reprezintă distanța dintre interdentale superior și gnathion.

10. **Înălțimea mentală** - reprezintă distanța dintre interdentale inferior și gnathion.



#### D. Indici cranieni:

Aceștia exprimă raportul dintre 2 mărimi liniare și sunt utilizați pentru a descrie proporțiile.

##### 1. Indicele cranian longitudinal (indice cefalic) =

Diametrul transversal al craniului neural x 100

Diametrul longitudinal al craniului neural

Valorile normale sunt cuprinse între 75 – 83 (mezocefal). Dacă indicele este mai mare de 83 avem un craniu alungit (doicocefal), iar dacă este mai mic de 75 avem un craniu scurtat (brahicefal).

##### 2. Indicele cranian vertical =

Diametrul vertical al craniului neural x 100

Diametrul longitudinal al craniului neural

Clasifică craniile în funcție de înălțimea bolții craniene văzută din profil.

Valorile normale sunt cuprinse între 70-75 (ortocefal).

Dacă indicele este mai mare de 75 avem un craniu înalt (hipsicefal), iar dacă este mai mic de 70 avem un craniu turtit (platicefal).

La omul viu indicii cefalici sunt mai mari decât indicii cranieni cu circa 2 cm datorită părților moi.

3. **Indicele facial total (I.f.t.)** - este cel mai utilizat indice facial, caracterizează proporționalitatea etajelor feței și se calculează după formula:

$$I.f.t. = \frac{\text{distanța ophrion - gnathion} \times 100}{2}$$

Valoarea medie a acestui indice este 97 - 104.

În funcție de valoarea acestui indice avem 3 tipuri faciale:

a. leptoprosope cu I.f.t. mai mare de 104;

b. mezoprosope cu I.f.t. 97-104;

c. euriprosope cu I.f.t. mai mic de 97.

#### E. Măsurători angulare:

Sunt relevante deoarece caracterizează foarte concis relația profilului facial cu un plan vertical și arată gradul de prognatism.

1. **Unghiul de profil total** este unghiul dintre linia care unește nasion și prosthion cu orizontala de la Frankfurt. În funcție de valoarea acestui unghi, craniile sunt clasificate în prognate dacă maxilarele protrud puternic sau ortognate dacă maxilarele nu protrud sau protrud ușor, existând și un tip intermediar numit mezognat:

- hiperprognat:  $x-69,9^\circ$ ;
- prognat:  $70-79,9^\circ$ ;
- mezognat:  $80-84,9^\circ$ ;
- ortognat:  $85-92,9^\circ$ ;
- hiperortognat:  $93^\circ-x$ .

Este de preferat să se determine separat înclinarea zonei nazale și alveolare a scheletului facial superior măsurând unghiul nazal de profil și unghiul alveolar de profil.

2. **Unghiul nazal de profil** este unghiul format de linia de la nasion la nasospinalis anterior cu orizontala de la Frankfurt, iar clasificarea conform acestuia este identică cu cea în funcție de unghiul de profil total.

3. **Unghiul alveolar de profil** este unghiul format de linia de la nasospinalis anterior la prosthion cu orizontala de la Frankfurt, iar clasificarea conform acestuia este identică cu cea în funcție de unghiul de profil total.

4. **Unghiul de profil mandibular** este unghiul dintre linia care unește interdentale inferior cu punctul anterior cel mai proeminent al mentonului cu orizontala de la Frankfurt când mandibula este în poziția de RC sau IM.

5. **Unghiul condilar al mandibulei** este unghiul dintre tangentele la marginea inferioară și la marginea posterioară a mandibulei și arată înclinarea condilului față de planul corpului mandibular.

6. **Unghiul bazal mandibular** este unghiul dintre cele două linii gnathion-gonion.

#### CONCLUZII:

1. Cu ajutorul acestor noțiuni de antropometrie se pot obține date privind înclinația dinților, înclinația proceselor alveolare, cât și privind o serie de tulburări de creștere la nivelul elementelor aparatului dento-maxilar.

2. Cea mai mare valoare a acestei metode biometrice este dată de posibilitatea comparării aceluiași dimensiuni, la același bolnav, înainte și după tratamentul ortodontic aplicat, pentru a aprecia obiectiv eficacitatea metodei terapeutice folosite.

3. Liniile, planurile și diametrele aduc o serie de informații asupra creșterii sagitale și transversale a craniului neural și visceral.

### 13. ANATOMIA PE VIU A CAPULUI ȘI A GÂTULUI

#### 13.1. ANATOMIA PE VIU A CAPULUI

Prin forma și mărimea sa, capul depășește gâtul în toate direcțiile. În norma laterală el se aseamănă cu un ovoid cu extremitatea mare orientată posterior. În norma verticală poate avea formă elipsoidală, pentagonală, romboidă, ovoidă, sferică.

Cunoașterea diametrelor craniului are o mare importanță în practica medicală curentă.

Măsurătorile care se efectuează (craniometria și cefalometria) au valoare în medicina legală dar și pentru alte specialități, în vederea interpretării deformațiilor artificiale și îndeosebi patologice ale capului.

Pentru a aprecia variațiile de lungime ale capului se calculează indicele cranian și indicele cefalic.

Indicele cranian se obține prin măsurători pe craniul izolat, iar indicele cefalic se calculează prin măsurători pe omul viu sau cadavru, incluzând și părțile moi. Acesta din urmă este cu aproximativ 2 cm mai mare decât cel cranian.

Dintre abaterile patologice de la forma normală a capului menționăm microcefalia (cap foarte mic) și macrocefalia (cap foarte mare).

La femeie craniul este mai mic decât la bărbat. cu oase mai subțiri și reliefuri mai pronunțate.

Expresia feței sau fizionomia individului și mimica sunt atribute ale capului, ale formațiunilor anatomice de la acest nivel.

Fizionomia este expresia permanentă și caracteristică unui individ.

Mimica reprezintă mișcările care schimbă în orice moment fizionomia prin contracția mușchilor pieloși ai capului și gâtului. Mimica reprezintă o parte din substratul anatomic al fondului psihologic al individului.

Factorii care condiționează expresia feței sunt: aspectul pilozității faciale, aspectul tegumentului, țesutul adipos subcutanat, mușchii mimicii, configurația oaselor feței, proeminențele feței (nas, bărbie, pomeți), forma și aspectul dinților frontali, raportul buzelor, vârsta, eforturile fizice, unele stări patologice și artificiile cosmetice.

În practica medicală examinarea capului se face prin observație directă, în special a feței, un medic fiind cu atât mai bun cu cât știe să extragă esențialul din prima impresie clinică.

Exercițiile de anatomie pe viu a capului permit o dezvoltare a observației și a simțului clinic de mâine având o mare importanță pentru practica medicală (fig. 153).

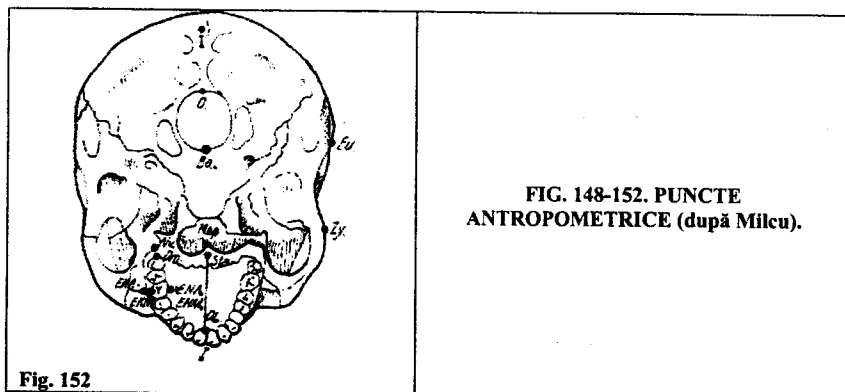
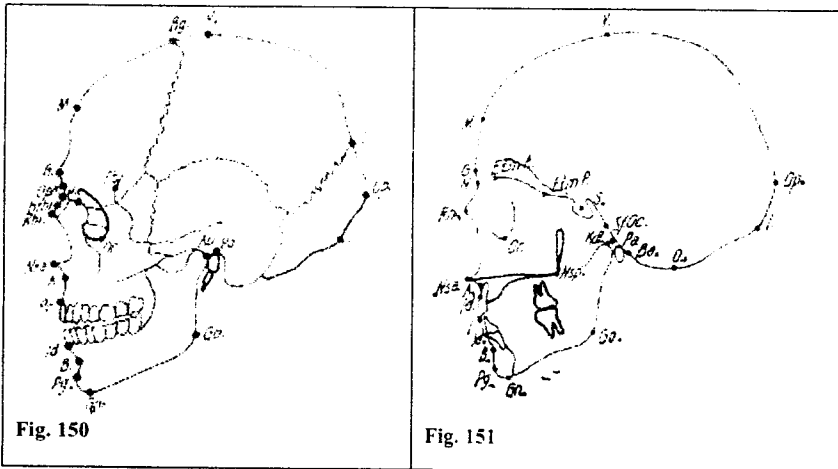
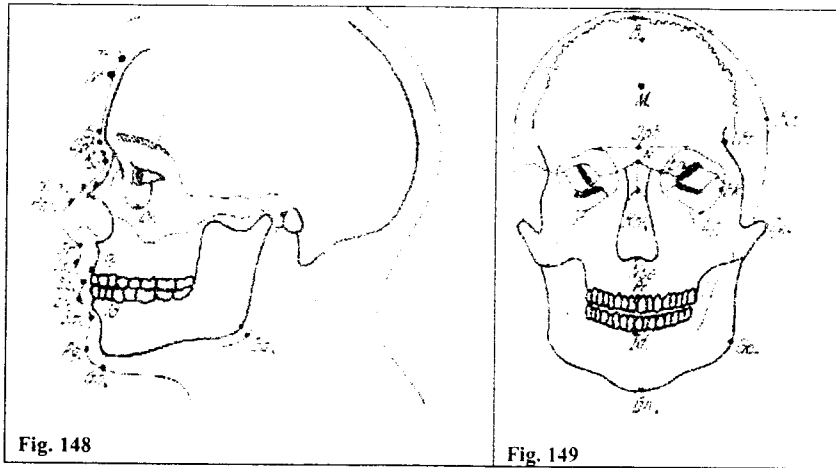
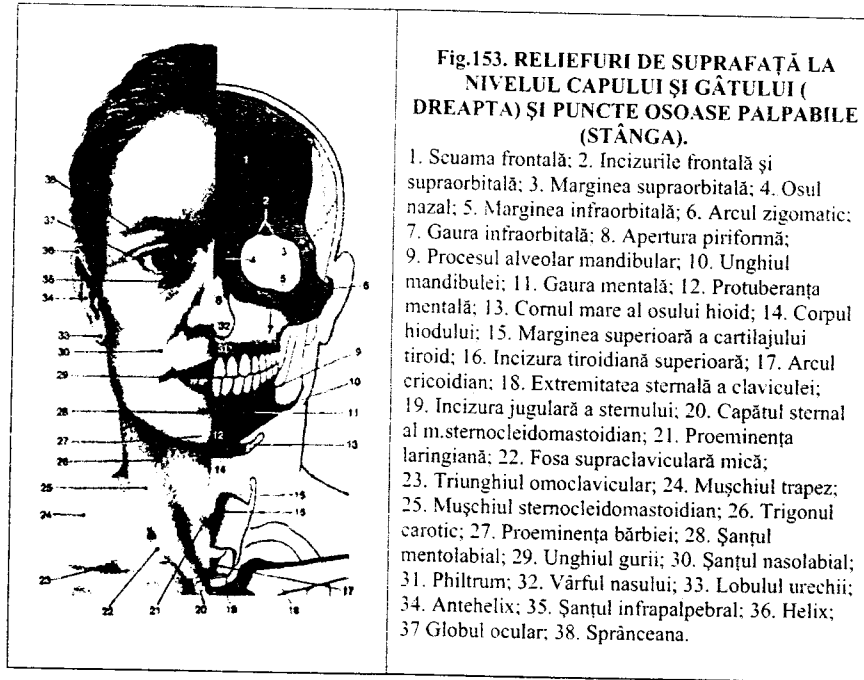


FIG. 148-152. PUNCTE ANTROPOMETRICE (după Milcu).



**Prin palpate** se stabilesc reperele osoase de la nivelul capului, se ia pulsul arterelor, se examinează formațiunile anatomice: mușchii, articulațiile temporo-mandibulare și grupele de ganglioni limfatici ale capului în diversele regiuni topografice. De asemenea se palpează și locurile de emergență periferică trigeminală la nivelul feței, cercetând și tulburările de sensibilitate posibile.

#### a. **Palparea contururilor osoase:**

**Oasele scheletului facial** și părțile adiacente ale craniului pot fi simțite fie prin piele, fie prin mucoasa cavității bucale.

Întinderea suprafeței osoase care poate fi palpată depinde de grosimea și fermitatea țesuturilor moi acoperitoare, de variația cantității de grăsime subcutanată și de volumul musculaturii înconjurătoare.

1. Prin pielea capului, **fața anterioară a scuamei frontale** poate fi simțită, prin palpate, pe toată întinderea ei de la o linie temporală la alta.

În partea inferioară a regiunii frontale, arcurile superciliare sunt vizibile și ușor de palpat prin piele.

Deasupra rădăcinii nasului, între arcurile superciliare poate fi palpată proeminența glabelei.

2. Cu toate că este acoperită de mușchiul temporal și de fascia temporală, **fața temporală a scuamei frontale** poate fi palpată la majoritatea

persoanelor pentru că la acest nivel mușchiul este întotdeauna suficient de subțire pentru a permite examinarea osului subiacent prin degetele care palpează.

În timpul examinării gura va fi ușor deschisă pentru a obține o relaxare a mușchilor masticatori (temporal).

3. Zonele periferice ale **fosei temporale** pot fi ușor reperate prin palpate, chiar sub liniile temporale datorită faptului că mușchiul temporal este foarte subțire în această zonă. Partea centrală a fosei temporale este acoperită de cea mai voluminoasă parte a mușchiului temporal și de aceea este inaccesibilă palpării, de asemenea și datorită fasciei temporale, foarte compactă și foarte întinsă la acest nivel.

Cu cât degetele palpatorului sunt mai aproape de arcul zigomatic cu atât mai puțin se poate simți vreun detaliu de la nivelul profunzimii fosei temporale, iar tensiunea fasciei temporale este atât de mare la acest nivel încât dă impresia de rezistență osoasă.

Fracturile craniului în această regiune pot trece de aceea neobservate și niciodată nu trebuie excluse fără o examinare radiologică.

4. De asemenea se poate palpa ușor sub piele și **mastoida** - fața externă, marginea anterioară și vârful ei.

5. **Scheletul osos al piramidei nazale** (nasul extern) este acoperit de o piele relativ subțire și este palpabil în întregime sa. Marginea laterală a aperturii piriforme poate fi de asemenea palpată, având în vedere că marginea ei inferioară și spina nazală anterioară sunt mascate de părțile moi.

6. **Marginile orificiului orbital** pot fi simțite prin palpate în întregime prin pielea extrem de fină a pleoapelor.

Pe marginea supraorbitală se palpează incizura frontală, când există, aproape de rădăcina nasului, iar lateral de aceasta se poate palpa incizura supraorbitală. Aceasta din urmă este transformată frecvent în orificiu supraorbital prin osificarea ligamentului care o înconjoară.

În aceste cazuri marginea supraorbitală este continuă de la incizura frontală până la procesul zigomatic al osului frontal.

Prin aceasta incizură, respectiv, gaură supraorbitală, trec vasele și nevul supraorbital în regiunea frontală. Oricum, emergența nervului supraorbital poate fi totuși palpată. În nevralgia supraorbitală, durerile cresc la presiune pe nerv, punctul fiind dureros și în sinuzita frontală.

Marginea supraorbitală în treimea medială este groasă și rotundă, iar la nivelul celor două treimi laterale este subțire și ascuțită (fig. 154).

Incizura supraorbitală se găsește la joncțiunea celor două porțiuni. Frecvent, într-o parte avem incizură supraorbitală iar în partea cealaltă avem o gaură supraorbitală. Această variație este importantă în timpul examinării sensibilității nervului supraorbital la presiune.

Presiunea nu trebuie exercitată de jos în sus împotriva marginii supraorbitale, ci împotriva osului frontal chiar deasupra incizurii sau găurii supraorbitale, astfel încât manevra este independentă de variația scheletului la acest nivel.

Marginea laterală a orificiului orbital formată de procesul zigomatic al frontalului și de procesul frontal al osului zigomatic este ușor accesibilă palpării, chiar și sutura fronto-zigomatică putându-se simți sub piele.

În porțiunea medială a orificiului orbital, procesul frontal al osului maxilar poate fi palpat, în special creasta lacrimală anterioară de pe fața lui externă.

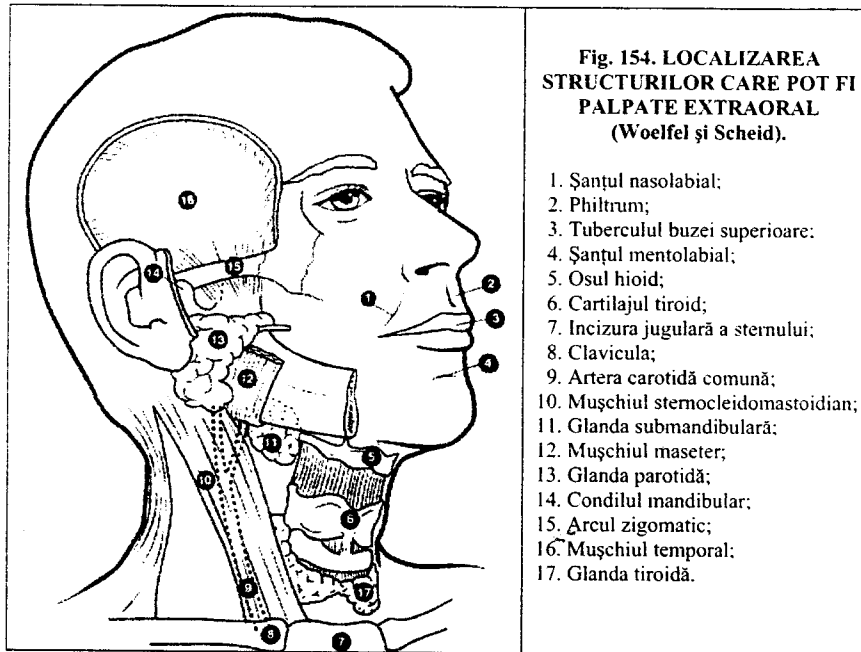


Fig. 154. LOCALIZAREA STRUCTURILOR CARE POT FI PALPATE EXTRAORAL (Woelfel și Scheid).

1. Șanțul nasolabial;
2. Filtrum;
3. Tuberculul buzei superioare;
4. Șanțul mentolabial;
5. Osul hioid;
6. Cartilajul tiroid;
7. Incizura jugulară a sternului;
8. Clavicula;
9. Artera carotidă comună;
10. Mușchiul sternocleidomastoidian;
11. Glanda submandibulară;
12. Mușchiul maseter;
13. Glanda parotidă;
14. Condilul mandibular;
15. Arcul zigomatic;
16. Mușchiul temporal;
17. Glanda tiroidă.

Marginea infraorbitală este de asemenea ușor reperată prin palpate prin pielea subțire a pleoapei inferioare.

La majoritatea persoanelor, sutura dintre maxilar și zigomatic, sutura maxilo-zigomatică este situată aproximativ la mijlocul marginii infraorbitale și este marcată de o ușoară proeminență, de fapt un tăiș osos neted. Acest punct (reper) este important pentru localizarea găurii infraorbitale, situată sub acest punct. Această gaură se palpează la 5-9 mm, sub rebordul orbital, pe verticala care trece printre premolarii superiori, sau pe verticala care trece prin axul premolarului al doilea, sau pe verticala care trece prin sutura maxilo-zigomatică (extremitatea ei medială).

7. La nivelul găurilor supraorbitală, infraorbitală, cât și la nivelul găurii mentale se examinează punctele de urgență periferică trigeminală prin plimbarea policelui, menținut presat pe zona de urgență cutanată a nervului și se observă reacția dureroasă la aceste manevre.

Gaura infraorbitală și gaura mentală se pot palpa atât pe cale cutanată, exobucal, cât și pe cale endobucală la nivelul mucoasei vestibulului bucal.

8. Fața anterioară a corpului osului maxilar și fața externă a procesului alveolar superior sunt palpabile prin piele.

La persoanele obeze partea superioară a fosei canine nu este ușor de simțit. Ca o regulă, forma și adâncimea fosei canine ca și limita ei posterioară dată de creasta zigomatico-alveolară, proeminentă, pot fi de asemenea examinate prin palpate atât pe cale cutanată cât și prin vestibulul bucal. Presiunea digitală în fosa canină exacerbează durerile din sinuzita maxilară.

Creasta zigomatico-alveolară situată în dreptul molarului I superior are o direcție în sus și în afară spre procesul zigomatic al maxilarului și se palpează obligatoriu de fiecare dată când se efectuează o anestezie la tuberozitatea maxilară.

Ușor de palpat sunt înălțimile alveolare ale incisivilor, caninului și premolarilor superiori.

Înapoia crestei zigomatico-alveolare, o mică porțiune din fața posterioară a corpului de maxilar poate fi simțită prin piele datorită maseterului interpus între tegument și os sau palparea se face prin vestibulul bucal.

La maxilar fața internă a procesului alveolar și aria centrală a palatului dur, unde frecvent se găsește, și un torus palatin, pot fi palpate prin cavitatea bucală. Aria laterală a palatului dur și baza procesului alveolar în regiunea molarilor nu poate fi palpată. La acest nivel membrana mucoasă formează un arc între palat și peretele lateral al cavității bucale și maschează scheletul de examinare digitală.

Pretenția că se poate localiza gaura palatină mare prin palpate este eronată. Se poate simți însă pernița de țesut conjunctiv care acoperă gaura palatină mare.

Posterior și medial de extremitatea distală a procesului alveolar, la baza palatului moale se poate palpa uneori hamulusul pterigoidian, sub forma unei proeminențe osoase.

9. Osul zigomatic și arcul zigomatic sunt în întregime accesibile examinării digitale în vederea depistării unei disjunctii traumatice sau a unei întreruperi a conturului arcului zigomatic, tot de natură traumatică, tradusă frecvent printr-o treaptă de înfundare.

La marginea inferioară a arcului zigomatic se palpează conturul tuberculului articular și incizura articulară dacă grăsimea subcutanată are

un volum moderat. Localizarea tuberculului articular și a incizurii articulare este facilitată dacă mandibula este deplasată, când gura este deschisă, condilul mandibular are nivelul la înălțimea tuberculului articular, iar în timpul închiderii gurii alunecă în fosa mandibulară.

10. O parte din condilul mandibular cât și din articulația temporo-mandibulară pot fi palpate prin piele sau prin meatul acustic extern.

Acest examen palpatoriu se face ținând indexele ambelor mâini în conductul auditiv extern drept și stâng iar policele pretragian. În timpul mișcărilor de deschidere și închidere a gurii se simte cu policele excursia condilului mandibular pe panta articulară și se percep eventuale zgomote articulare, excursii exagerate sau reduse ale condilului mandibular, aprecierea făcându-se comparativ pe ambele articulații temporo-mandibulare.

În special în timpul mișcărilor, polul lateral al condilului mandibular este ușor simțit prin palpate, iar uneori se observă prin piele excursia condiliană normală, restricții sau mișcări condiliene aberante.

Concomitent se examinează versantul posterior al condilului mandibular prin meatul acustic extern.

11. Palparea mandibulei :

Cât de mult din marginea posterioară a ramului mandibulei poate fi simțită prin piele depinde nu numai de dezvoltarea grăsimii subcutanate dar și de grosimea glandei parotide. La majoritatea persoanelor, întreaga margine posterioară a ramului mandibular, de la condil la unghi, poate fi examinată.

Imediat sub condil, o parte din suprafața externă a ramului mandibular poate fi palpată. Cea mai mare parte din această suprafață este inaccesibilă palpării datorită mușchiului maseter. Acest mușchi se extinde anterior mai mult decât marginea anterioară a ramului mandibular care poate fi palpată numai în partea ei inferioară și numai dacă maseterul este relaxat.

Întregul corp mandibular, suprafața lui externă, ca și marginea lui inferioară, procesul alveolar, ca și înălțimile alveolare, cu excepția molarului trei pot fi palpate prin piele. Linia oblică care continuă marginea anterioară a ramului mandibular este întotdeauna ușor de simțit sub piele. De asemenea gaura mentală se palpează, de obicei, pe linia dintre rădăcinile premolarilor inferiori, la mijlocul distanței dintre marginile inferioară și alveolară ale mandibulei, examinând sensibilitatea în teritoriul nervului mental. Toate aceste detalii de pe fața externă a corpului mandibular sunt mai ușor de palpat prin vestibulul bucal.

La nivelul unghiului mandibular și în fața lui, o suprafață variabilă din suprafața internă mandibulară poate fi simțită prin piele. Palparea acestei

suprafețe osoase este facilitată de înclinarea anterioară și de partea examinată a capului, pentru relaxarea țesuturilor moi acoperitoare.

Suprafața internă a mentonului este inaccesibilă palpării datorită mușchilor milohioidian și pântecelui anterior al digastricului, care, inserându-se aproape pe marginea inferioară a mandibulei restrâng examinarea digitală.

Se poate palpa însă ușor suprafața externă a mentonului, protuberanța mentală și tuberculii mentali.

Examinarea digitală prin vestibulul bucal relevă clar întreaga porțiune externă a proceselor alveolare.

La mandibulă, linia oblică poate fi simțită în dreptul molarului doi. Urmărind acest reper înapoi și în sus, degetul este condus către marginea anterioară a ramului mandibulei și mai sus către baza apofizei coronoide (gura fiind deschisă).

De asemenea se poate palpa intern de marginea anterioară ramului mandibular și creasta temporală a mandibulei, manevră obligatorie în toate anesteziile la gaura mandibulară.

Linia fornixului alveolar (fundul de sac vestibular), este în general găsită la nivelul treimii apicale a rădăcinilor dinților superiori și inferiori. Dacă gura este închisă și obrații relaxați, palparea digitală poate examina întreaga înălțime a proceselor alveolare și chiar părțile adiacente ale corpului maxilarului și mandibulei.

Accesibilitatea porțiunii posterioare a fornixului superior este de asemenea restrânsă de mușchiul maseter, de mușchiul temporal și de procesul coronoid al mandibulei care se apropie de procesul alveolar superior. Acest spațiu îngust poate fi ușor lărgit prin deplasarea mandibulei către partea examinată. Prin această mișcare, marginea anterioară a ramului mandibular și mușchii adiacenți sunt deplasați în afară față de maxilar.

Prin cavitatea bucală propriu-zisă: părțile late ale mandibulei pot fi ușor palpate. Suprafața internă a procesului alveolar este accesibilă în întregime palpării. Aria de deasupra liniei milohioidiene și inserția mușchiului milohioidian pot fi ușor palpate.

În regiunea molarului trei inferior, degetul palpator poate aluneca sub extremitatea posterioară a liniei milohioidiene, și se poate apropia de unghiul mandibulei.

La toate persoanele, inserția tendonului profund al mușchiului temporal poate fi localizată medial și posterior de marginea anterioară a ramului mandibular. Inserția tendinoasă poate face imposibilă palparea crestei temporale.

Între marginea anterioară a ramului mandibular și tendonul temporal, poate fi palpată fosa retromandibulară.

Creasta temporală este mai ușor de palpat la capătul său inferior, imediat înapoia molarului trei, unde este mai proeminentă.

Suprafața internă a ramului mandibular înapoia crestei temporale nu poate fi ajunsă de degetul examinador pentru că este acoperită de mușchiul pterigoidian medial.

**b. Palparea părților moi:**

**1. Palparea arterelor:**

*Artera temporală superficială* se simte pulsând dacă se comprimă pe arcul zigomatic, anterior de tragus.

În partea inferioară a marginii anterioare a maseterului, pe fața externă a corpului mandibular se palpează *artera facială*.

În unghiul infero-medial al orbitei se palpează pe suprafața osoasă a maxilei, *artera angulară*.

**1. Palparea glandei parotide și a ductului parotidian:**

Partea profundă a parotidei se poate palpa în șanțul retromandibular delimitat de ramul mandibulei și marginile anterioare ale mușchiului sternocleidomastoidian și mastoidei.

În regiunea bucală după punerea în contracție a mușchiului maseter, se palpează ductul parotidian, la marginea anterioară a maseterului contractat, acesta se simte ca un cordon rulând sub deget, pe orizontala care unește lobul urechii cu aripa nasului.

Ductul parotidian se poate palpa și endobucal în grosimea obrazului, și de asemenea, aici se poate palpa papila parotidiană.

3. Tonusul mușchilor se poate determina opunându-ne cu degetele la contracțiile acestora.

Pentru *mușchiul buccinator* se exercită presiune în obraji în timp ce subiectul umflă obraji.

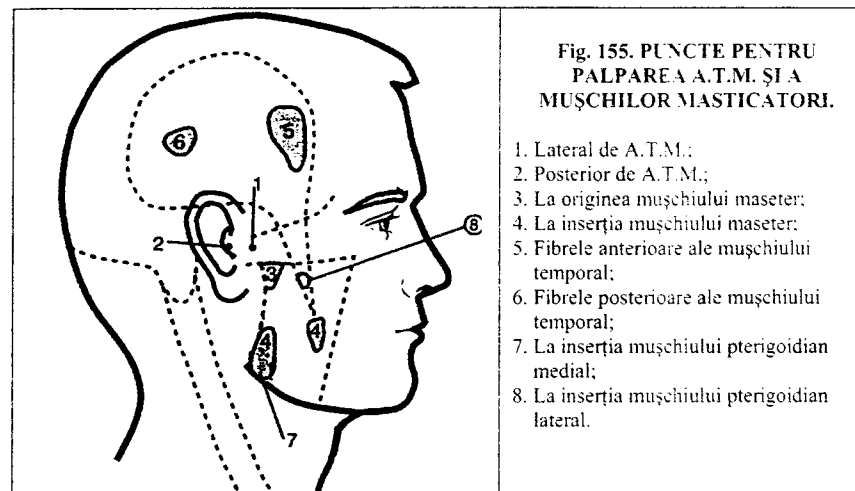
Pentru *mușchiul orbicular al gurii* se trage cu indexul, introdus în vestibulul bucal de către o comisură în timp ce subiectul strânge buzele.

Pentru tonusul *musculaturii limbii* se pune indexul "călare" (vertical) pe cele două buze, care se va opune mișcării de scoatere a limbii, pe care subiectul este rugat să o efectueze.

Palparea inserțiilor mandibulare ale *mușchilor pterigoidieni laterali* se face întotdeauna la sfârșitul examenului ocluziei pacientului, bilateral, pe cale endobucală.

Pentru palparea *mușchilor temporali* se aplică câte 3 degete bilateral la nivelul foselor temporale, pe cele trei fascicule musculare, anterior lângă arcada sprâncenoasă, posterior lângă pavilionul urechii și mijlociu între cele două. Se solicită strângerea dinților pentru a localiza prin contracție mușchii și, apoi, după relaxare se fac presiuni alternative cu cele 3 degete (index, medius și inelar). De exemplu, într-un bruxism centric durerea la palparea fasciculului posterior este bilaterală.

Pentru *mușchii maseteri* subiectul este invitat să strângă dinții, reliefând astfel masele musculare, iar după relaxare se efectuează presiuni cu indexul bilateral (fig. 155).



**Fig. 155. PUNCTE PENTRU PALPAREA A.T.M. ȘI A MUȘCHILOR MASTICATORI.**

1. Lateral de A.T.M.;
2. Posterior de A.T.M.;
3. La originea mușchiului maseter;
4. La inserția mușchiului maseter;
5. Fibrele anterioare ale mușchiului temporal;
6. Fibrele posterioare ale mușchiului temporal;
7. La inserția mușchiului pterigoidian medial;
8. La inserția mușchiului pterigoidian lateral.

4. Se pot evidenția prin palpare și ganglionii limfatici de la nivelul capului, ganglionii occipitali, ganglionii retroauriculari - anterior de mastoidă, ganglionii preauriculari - înaintea tragusului, ganglionii bucali - în obraz de-a lungul venei faciale.

5. Limba se palpează cu două degete în special în vederea depistării unor formațiuni profunde, tumori.

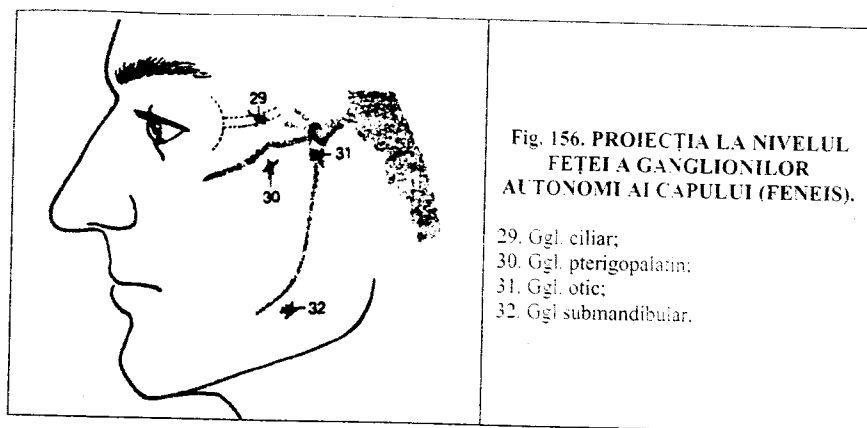
6. Planșeul cavității bucale se palpează bimanual, cu degetele (indexul de la o mână în cavitatea bucală, sublingual și cu degetele (index și medius) celeilalte mâini aplicate submandibular, apreciind astfel suplețea lui.

Se palpează de asemenea prin grosimea planșeului bucal glanda submandibulară și glanda sublinguală, bilateral, uneori evidențiind calculi salivari sau tumori glandulare.

De asemenea prin această manevră se pot depista și eventuali calculi salivari pe traseul canalului Wharton.

7. Endobucal se poate palpa și plica pterigomandibulară în vederea efectuării unei anestezii la gaura mandibulară.

8. Fără a putea fi palpați este totuși important să arătăm proiecția ganglionilor parasimpatici (autonomi - atașați unor ramuri trigeminale) la nivelul feței (fig. 156).



### 13.2. ANATOMIA PE VIU A GÂTULUI

Examinarea prin inspecție și palpăre a regiunilor anterolaterale ale gâtului se face de preferință în poziție ortostatică sau șezândă a bolnavului, flectând lateral sau ținând în extensie capul, în funcție de necesitatea de a palpa mai precis unele formațiuni.

Palpărea gâtului furnizează date cu mult mai numeroase și mai importante decât se pot obține prin inspecție.

1. În regiunea anterioară a gâtului, palpărea osului hioid se face prinzând între police și index coarnele sale mari și deplasându-l ușor lateral. La adult hioidul se găsește la o distanță de 1,8-3,5 cm superior de proeminența laringiană.

2. Din laringe se poate palpa pe linia mediană, incizura superioară, proeminența laringiană, spațiul dintre cartilajul tiroid și cricoid ocupat de ligamentul cricotiroidian și arcul cricoidului, iar lateral se simt, deși sunt acoperite de mușchi, lamele cartilajului tiroid și uneori liniile oblice.

Explorarea cavității laringelui se face prin laringoscopie, directă și indirectă.

3. Traheea cervicală poate fi explorată prin palpăre pe toată lungimea ei, în special în porțiunea ei superioară unde grosimea părților moi acoperitoare nu depășește 1,5 cm. Extensia capului superficializează și mai mult inelele traheale.

Traheea este deplasabilă lateral împreună cu complexul hioid-laringe, degetele examinatorului pot pătrunde între viscerele gâtului și mușchiul sterno-cleido-mastoidian și pot palpa tuberculii anteriori ai proceselor transverse ale vertebrelor cervicale.

4. Dintre aceștia, tuberculul carotic situat la aproximativ 6 cm superior, de articulația sternoclaviculară, corespunde cartilajului cricoid și este cel mai ușor de reperat prin palpăre pentru că este cel mai mare.

Pe acest plan osos se poate comprima artera carotidă comună, putând simți și număra pulsațiile ei. Palpărea este ușurată de flexia și înclinarea ușoară de aceeași parte a capului (mușchiul sternocleidomastoidian este relaxat).

5. Palpărea lobilor glandei tiroide se face în poziția de flexie a capului, apoi în extensie moderată, asociindu-se mișcări repetate de deglutiție, glanda putând fi palpată și diferențiată cu dificultate de părțile moi acoperitoare.

6. Palpărea mușchiului sternocleidomastoidian și a capetelor sale de origine, sternal și clavicular se face mai ușor când mușchiul este contractat, în schimb palpărea arterei carotide comune, în fosa supraclaviculară mică impune relaxarea mușchiului.

Insertia superioară a sa se palpează cu indexul și mediusul prin presiune sub procesul mastoidian, iar corpul mușchiului (pânțele), prin prindere între index și police.

7. Pulsațiile arterei supraclaviculare se simt comprimând ușor artera pe planul dur al coastei întâi, cu indexul insinuat între claviculă și marginea posterioară a sternocleidomastoidianului.

8. Ganglionii limfatici ai gâtului:

Ganglionii limfatici submandibulari se palpează frecvent, ținând capul subiectului flectat spre partea examinată pentru a nu pune în contracție mușchii gâtului, cu o mână se menține capul subiectului, iar cu cealaltă (patru degete) se pătrunde sub marginea inferioară a mandibulei acroșând părțile moi, căutând să le aducem pe planul osos al mandibulei, unde cu vârful degetelor se palpează prin rulare formațiunile ganglionare respective, comparativ cu partea opusă.

De asemenea se palpează ganglionii limfatici submentali în regiunea submentală, sub marginea inferioară a mandibulei, ganglionii cervicali superficiali pe fața externă a mușchiului sternocleidomastoidian și ganglionii cervicali profunzi de-a lungul marginii anterioare a mușchiului sternocleidomastoidian. Eventualele adenopatii supraclaviculare se depistează prin palpărea celor două fose supraclaviculare.

## 14. ANATOMIA RADIOLOGICĂ A CAPULUI

Vom începe acest capitol pornind de la afirmația unui renumit radiolog, dr. M. Rădulescu conform căruia „imaginea radiologică este un adevărat examen pe viu al scheletului”.

Bazele anatomice ale formării imaginilor radiologice prezintă cele mai importante elemente pentru înțelegerea proceselor patologice osoase.

Imaginea radiologică este reprezentată de o serie de opacități și transparențe care trebuiesc interpretate patologic.

Din punct de vedere radiologic avem 3 tipuri de os:

a. *embrionar*: cu spații medulare mari, transparențe mai mari și lipsit de structură;

b. *spongios*: diploia oaselor late, epifizele oaselor lungi, cu lamele și travee osoase opace și spații transparente;

c. *compact*: de aspect opac omogen.

Din punct de vedere al anatomiei radiologice dentare se observă pe filmul radiografic forma coroanei și rădăcinii dentare, țesuturile dure dentare având un aspect opac și omogen, iar camera pulpară este radiotransparentă.

Spațiul periodontal apare ca o linie transparentă de 0,4 - 0,5 mm. Procesul alveolar are aspect de os spongios, iar septurile interalveolare în formă de V sau U, au aspect de os compact.

Imaginile radiografice ale capului se pot face în poziții standard - de față, de profil, sau în incidente speciale Schuller, Hirtz, Parma, axială, semiaxială, etc.

### A. Radiografia de față ne prezintă următoarele repere:

1. *Oasele bolții craniului*, dar în special scuama frontală.
2. *Planșeul fosei craniene anterioare* format din părțile orbitale ale frontalului și aripile mici sfenoidale;
3. *Sinusurile frontale* cu un contur de obicei policiclic transparent separate de un sept, uneori incomplet și cel mai frecvent asimetric, marcat de o linie opacă, inferior de care se observă câteva celule etmoidale anterioare, radiotransparente.
4. *Fosele nazale* situate de o parte și de alta liniei mediane, sub sinusurile frontale, cu peretele lor lateral, septul nazal, apertura piriformă, cornetele nazale mijlociu și inferior, opace, iar la jumătatea lor superioară apar celule etmoidale posterioare și sinusul sfenoidal, radiotransparente și parțial suprapuse.
5. *Cele 2 orbite* situate lateral și superior de fosele nazale cu:
  - marginile superioară și laterală net delimitate;

- la nivelul marginii infraorbitale se proiectează stânca temporală;
- lateral se observă apofiza frontală a zigomaticului și apofiza zigomatică a frontalului;
- peretele medial apare ca o linie subțire, clară;
- la nivelul peretelui inferior se distinge uneori canalul infraorbital.

6. Inferior și lateral de orbită se vede *osul zigomatic* cu aspect opac omogen, cât și apofizele sale frontală și temporală.

7. *Sinusurile maxilare* situate inferior de orbite sunt vizibile prin întinderea lor verticală și dau imagini radiotransparente, iar inferior se observă recesul alveolar sinusal și raporturile morfologice dento-sinusale;

8. *Dinții frontali maxilari* sub fosele nazale.

9. *Mandibula* :

- corpul și canalul mandibular, dinții inferiori și procesul alveolar;
- ramurile cu procesele coronoid și condilian;
- uneori se observă și gaura mentală.

10. *Procesul mastoidian* situat inferior și lateral pe filmul radiografic, dă o imagine opacă (fig. 157).

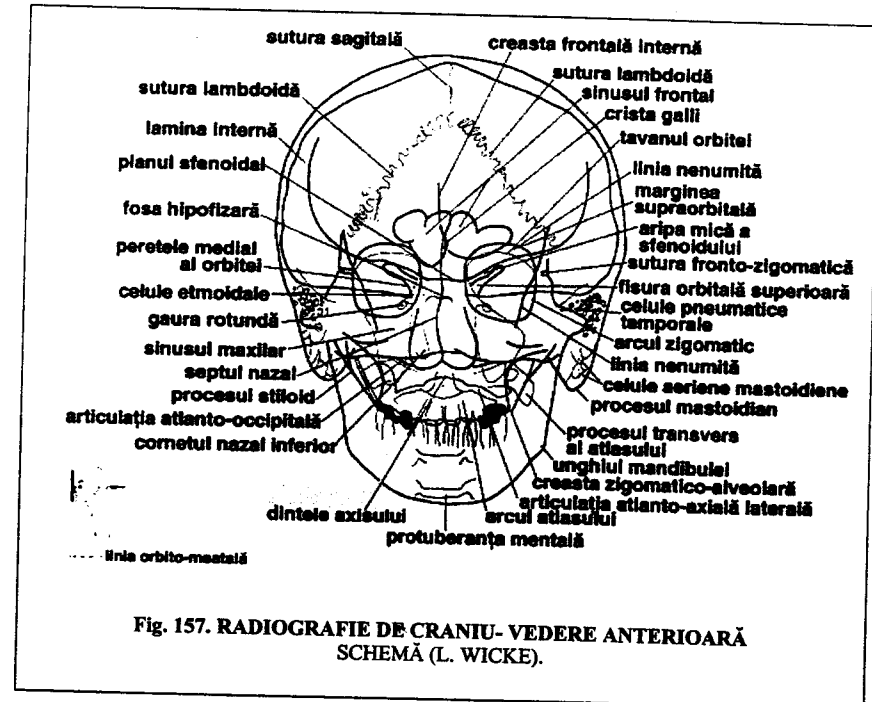


Fig. 157. RADIOGRAFIE DE CRANIU- VEDERE ANTERIOARĂ SCHEMĂ (L. WICKE).



### B. Radiografia de profil:

Spre deosebire de radiografia de față unde planul medio-sagital al pacientului este perpendicular pe film, în această incidență de profil, planul medio-sagital este paralel cu filmul.

#### Repere care apar pe radiografia de profil:

1. La nivelul calotei craniene se observă forma ei, suturile coronală și lambdoidă, corticala osoasă, foveole granulare, impresiuni digitate, șanțurile sinusurilor venoase - sagital superior și transverse.

#### 2. La nivelul bazei craniului se disting cele 3 etaje:

- anterior* - de la sinusul frontal până la apofizele clinoid anterioare;
- mijlociu* - cu șeaua turcească, procesele clinoid anterioare și posterioare, dorsul șeii, fosa hipofizară, sinusul sfenoidal (sub șeaua turcească) care se apreciază în sensul întinderii sale antero-posterioare;
- posterior* - cu protuberanțele occipitale, stânca temporală cu celule pneumatice care se continuă cu cele din mastoidă, apofiza mastoidă, apofiza stiloidă, porțiunea bazilară a occipitalului, conductul auditiv extern.

#### 3. La nivelul feței:

- sinusul frontal și celulele etmoidale;*
- sub etajul anterior al bazei craniului apare *orbita* cu marginea laterală a orificiului orbital, formată de arcada și sutura fronto - zigomatică;
- sinusul maxilar* apare atât în dimensiune verticală, cât și sagitală;
- arcada alveolodentară superioară;*
- posterior de sinusul maxilar, între tuberozitatea maxilară și procesul pterigoidian, apare o transparență în formă de rachetă de tenis, *fosa pterigopalatină;*
- oasele nazale* și linia orizontală care delimitează inferior fosele nazale;
- palatul dur* (sub sinusul maxilar) și *spina nazală anterioară;*
- arcul zigomatic;*
- mandibula* (corp + ram) la care observăm canalul mandibular, gaura mentală, procesul alveolar inferior, apofiza coronoidă, apofiza condiliană și incizura sigmoidă;
- elementele componente ale *articulației temporo-mandibulare*: condil mandibular, menisc, tubercul articular, fosa mandibulară (fig. 158).

#### C. Pe lângă cele 2 incidențe de mai sus putem aminti incidența axială și incidența supraoccipitoalveolară.

Incidența axială este utilă în special pentru că aduce detalii despre baza craniului, iar incidența supraoccipitoalveolară permite obținerea unei vederi de ansamblu a sinusurilor anterioare ale feței. Aceste sinusuri pot fi evidențiate și prin incidențe specifice (Tcheboul, Waters) (fig. 159).

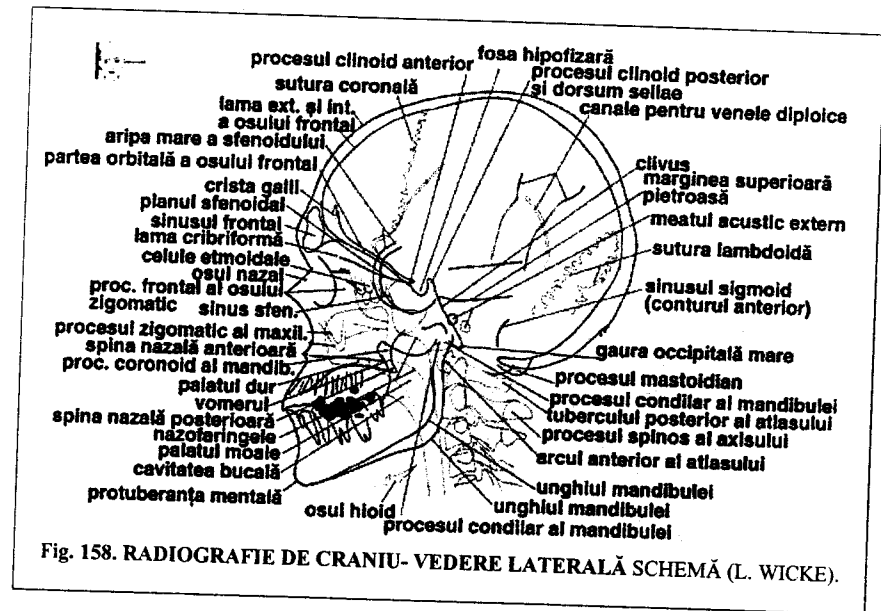


Fig. 158. RADIOGRAFIE DE CRANIU- VEDERE LATERALĂ SCHEMĂ (L. WICKE).

D. Actualmente radiodiagnosticul stomatologic și oro-maxilo-facial beneficiază de o serie de tehnici noi, dintre care menționăm:

- tomografia clasică;
  - radiografia panoramică;
  - ortopantomografia;
  - radiografia digitală;
  - computer tomografia;
  - rezonanța magnetică nucleară!
- Aceste metode moderne au apărut în cadrul general al evoluției radiodiagnosticului.

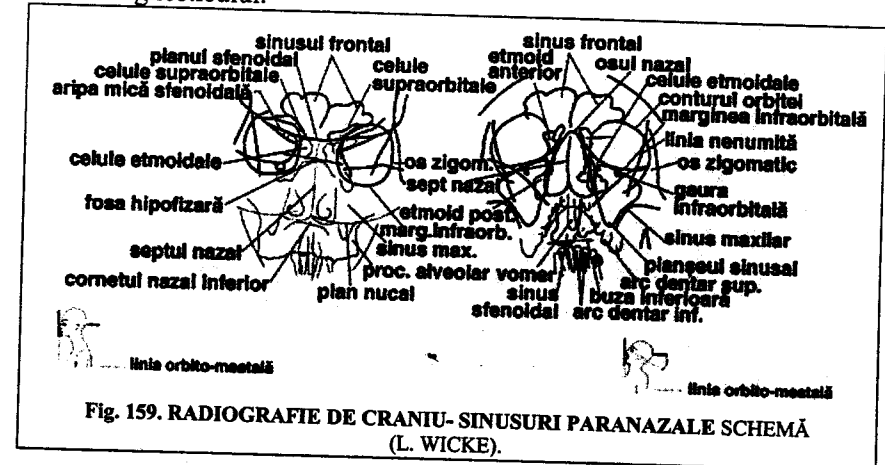


Fig. 159. RADIOGRAFIE DE CRANIU- SINUSURI PARANAZALE SCHEMĂ (L. WICKE).

## PARTEA A II-A

### ANATOMIE TOPOGRAFICĂ ȘI APLICATĂ A CAPULUI ȘI GÂTULUI

#### 1. ÎMPĂRȚIREA TOPOGRAFICĂ A CAPULUI ȘI GÂTULUI

*Regiunile capului sunt separate de regiunile gâtului, în plan superficial, prin două linii simetrice.*

*Fiecare linie trece prin următoarele repere:*

1. protuberanța occipitală externă,
2. linia nucală superioară,
3. baza procesului mastoidian,
4. marginea anterioară a procesului mastoidian,
5. marginea anterioară a mușchiului sternocleidomastoidian,
6. unghiul mandibulei,
7. marginea inferioară a mandibulei până la protuberanța mentală, unde se continuă cu linia simetrică opusă.

Deci, acest plan convențional de demarcație, este inițial orizontal, apoi devine vertical (descendent) și din nou orizontal.

*Limita profundă* dintre regiunile capului și gâtului corespunde planșelui bucal.

La nivelul capului regiunile topografice corespund celor 2 componente ale lui, direct accesibile explorărilor clinice și chirurgicale, calvaria și fața, despărțite în plan superficial de o linie sinuoasă care trece prin următoarele repere:

1. rădăcina nasului (sutura fronto-nazală),
2. marginea supraorbitală a scuamei frontale,
3. sutura fronto-zigomatică,
4. marginea posterioară a procesului frontal al osului zigomatic până la arcul zigomatic,
5. arcul zigomatic - marginea inferioară,
6. apoi se prelungește posterior prin incizura mandibulei până la baza procesului condilian mandibular,
7. apoi trece inferior de porul acustic extern până la marginea anterioară a mușchiului sterno-cleido-mastoidian pe care o întâlnește în dreptul vârfului procesului mastoidian.

Această linie se continuă identic în partea opusă.

*Regiunile gâtului sunt separate în plan superficial de trunchi de o linie care trece prin următoarele repere:*

1. incizura jugulară a manubriului sternal,
2. articulația sterno-claviculară,
3. fața superioară a claviculei,
4. articulația acromio-claviculară,
5. procesul spinos al vertebrei cervicale șapte (C<sub>7</sub>).

*Limita profundă* gât-trunchi corespunde aperturii toracice superioare.

Gâtul este format dintr-o zonă posterioară și o zonă antero-laterală.

Din necesitatea unei concordanțe anatomico-topografice și clinico-stomatologice, *recomandăm următoarea împărțire topografică a capului și gâtului:*

1. *Regiuni stomatologice*, care intră în alcătuirea teritoriului oro-maxilofacial, format din regiunile etajului inferior și mijlociu ale figurii și etajul suprahioidian al gâtului cu regiunea submentală și regiunile submandibulare.

2. *Regiuni parastomatologice* care cuprind restul teritoriilor cervico-cefalice.

În cadrul *figurii* unui individ se disting trei etaje antropometrice:

- a. *superior (frontal)* cuprins între punctele ophryon și trichion,
- b. *mijlociu (nazal)* cuprins între punctele subnazale și ophryon,
- c. *inferior (bucal)* cuprins între punctele gnathion și subnazale.

Etajul inferior se mai numește și „*etaj de influență protetică*”, deoarece dimensiunea verticală a lui este influențată atât de statusul dentar individual cât și de existența unor lucrări protetice fixe sau mobile în cavitatea bucală.

Măsurate pe verticală cele trei etaje pot fi egale sau inegale, în funcție și de tipul constituțional individual.

De asemenea se impune mențiunea, că *figura* individului include cele trei etaje menționate mai sus, iar *fața* cuprinde doar etajele mijlociu și inferior.

Având în vedere considerațiile de mai sus privind împărțirea topografică a capului și gâtului, cât și bazele anatomice ale propagării infecțiilor cu punct de plecare dentar, vom prezenta regiunea bucală diferit de prezentarea clasică, astfel, partea centrală a obrazului corespunde regiunii bucale clasice, partea infraorbitală a obrazului corespunde regiunii infraorbitale clasice, iar partea zigomatică a feței corespunde regiunii zigomatice clasice.

De asemenea se poate prezenta diferit și regiunea parotideo-maseterină, o vom împărți în loja maseterină și regiunea fosei retromandibulare (loja parotidiană).

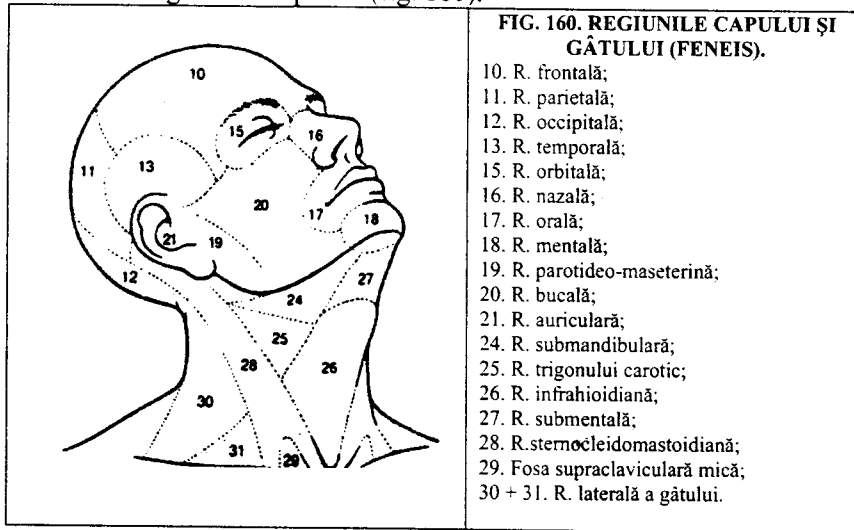
Pentru această prezentare am ținut cont și de dispoziția fascială de la acest nivel și de faptul că, o infecție din loja maseterină difuzează greu în parotidă, iar o infecție în obraz poate invada toată zona de la marginea infraorbitală la marginea inferioară a mandibulei.

## 2. GRUPAREA REGIUNILOR CAPULUI ȘI GÂTULUI

### A. Regiunile capului:

#### I. Regiuni ale calvariei:

1. Regiunea frontală.
2. Regiunile parietale.
3. Regiunea occipitală.
4. Regiunile temporale (fig. 160).



#### II. Regiuni ale feței:

##### 1. Regiuni senzoriale:

- a) Regiunile orbitale.
- b) Regiunea nazală.
- c) Regiunile auriculare

##### 2. Regiuni peribucale superficiale:

- a) Regiunea orală (labială).
- b) Regiunea mentală.
- c) Regiunile bucale.

##### 3. Regiuni peribucale profunde (circumorale):

- a) Regiunile perifaringiene.
- b) Regiunile parotideo-maseterine cu:  
- loja maseterină,

- fosa retromandibulară.

- c) Regiunile infratemporale.
- d) Regiunile sinusului maxilar.

#### 4. Regiuni ale cavității bucale:

- a) Regiunea vestibulului bucal.
- b) Regiunea palatină.
- c) Regiunea sublinguală.
- d) Regiunile retromolare.

### B. Regiunile gâtului:

#### I. Regiuni antero-laterale:

Sunt situate între cele 2 planuri mai sus menționate și marginile laterale ale mm. trapezi.

##### 1. Regiuni suprahioidiene:

- a) Regiunea submentală.
- b) Regiunile submandibulare.

##### 2. Regiunea infrahioidiană.

##### 3. Regiunile triunghiurilor carotice.

##### 4. Zonele de tranziție vasculo-nervoasă cervico-toracice cu:

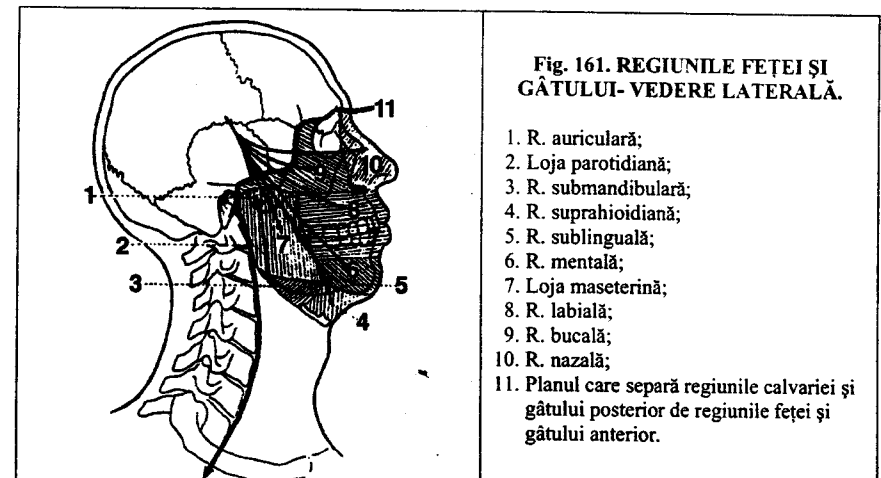
- a) Regiunile sternocleidomastoidiene.
- b) Fosele supraclaviculare mici.

##### 5. Regiunea laterală a gâtului (supraclaviculară) cu:

- a) Triunghiul omo-trapezian.
- b) Triunghiul omo-clavicular (fig. 161).

#### II. Regiunea posterioară (mucală):

Correspunde mușchilor trapezi și cuprinde formațiunile retrovertebrale, fiind o regiune musculară și fascială cu importanță clinico-chirurgicală redusă.



## 2. REGIUNILE TOPOGRAFICE ALE CAPULUI ȘI GÂTULUI ȘI RELAȚIILE LOR APLICATIVE ÎN PRACTICA ORO-MAXILO-FACIALĂ

### 2.1. REGIUNEA FRONTALĂ

Este o regiune nepereche, superficială a calvariei care se învecinează cu regiunile temporale, orbitale, nazală și parietale. Aspectul caracteristic conferă trăsături fizionomice individuale în funcție de forma sprâncenelor și poziția foliculilor piloși.

#### 2.1.1. Delimitare:

- *superior*: sutura coronală;
- *inferior*: o linie care unește linia temporală a scuamei frontale cu rădăcina nasului și trece prin sutura fronto-zigomatică, marginea supraorbitală și sutura fronto-nazală;
- *lateral*: liniile temporale ale scuamei frontale.

#### 2.1.2. Stratigrafie:

2.1.2.1. Pielea - groasă, cu sau fără cute transversale (riduri) și foliculi piloși care formează arcurile sprâncenoase. Prezintă importanță pentru lambouri cutanate în chirurgia plastică.

2.1.2.2. Țesutul subcutanat - cu un panicul adipos redus, fixează pielea de stratul musculoaponevrotic subiacent prin fibre conjunctive. La acest nivel se găsesc vasele și nervii regiunii, elemente grupate în trei mănunchiuri vasculo-nervoase:

- a. Supratrohlear (frontal) - situat medial și alcătuit din:
- *vena supratrohleară* care se varsă în vena angulară,
  - *artera supratrohleară* - ramură din artera oftalmică,
  - *nervul supratrohlear* - ramură a n. frontal care inervează tegumentul regiunii.

Acest mănunchi vasculo-nervos părăsește orbita la nivelul orificiului sau incizurii frontale.

- b. Supraorbital - situat la mijloc și alcătuit din:
- *vena supraorbitală* care se varsă în vena angulară,
  - *artera supraorbitală* - ramură a arterei oftalmice,
  - *nervul supraorbital* - ramură a n. frontal, care inervează tegumentul regiunii.

Acest mănunchi vasculo-nervos părăsește orbita prin incizura sau gaura supraorbitală, care reprezintă un punct de urgență periferică trigeminală, împreună cu găurile infraorbitală și mentală.

Nervul supraorbital poate fi palpat la locul unde marginea supraorbitală din rotunjită devine ascuțită, palparea fiind dureroasă în nevralgia supraorbitală. Presiunea digitală accentuează durerea și o diferențiază de durerea din sinuzita frontală. Palparea se efectuează întotdeauna perpendicular pe planul osos, deasupra incizurii sau găurii supraorbitale, nu de jos în sus împotriva marginii supraorbitale, astfel încât manevra să fie independentă de variația scheletului la acest nivel.

c. Temporal - situat lateral și alcătuit din:

- *ramura frontală a arterei temporale superficiale*,
- *vena corespunzătoare* care se varsă în vena temporală superficială,
- *ramura temporală (temporo-frontală) a nervului facial* - care inervează mușchii mimicii de la acest nivel.

Limfaticele de la acest nivel drenează în ganglionii limfatici parotidieni superficiali, bucali și submandibulari.

În dreptul arcurilor sprâncenoase, toate aceste elemente vasculo-nervoase sunt situate profund, acoperite de planul muscular, în timp ce după acest nivel sunt situate superficial în țesutul subcutanat.

2.1.2.3. Planul musculoaponevrotic este alcătuit, în partea inferioară a regiunii de:

- partea orbitală a mușchiului orbicular al ochiului,
- mușchiul sprâncenos,
- mușchiul coborâtor al sprâncenei,
- mușchiul procerus (piramidal),
- pânțelele frontal al mușchiului occipito-frontal, iar în partea superioară a regiunii există aponevroza epicraniană care continuă pânțelele frontal al mușchiului occipito-frontal până în regiunea occipitală.

2.1.2.4. Planul (spațiul) subaponevrotic (subgaleal, supraparietal) alcătuit dintr - un strat subțire de țesut conjunctiv lax care permite alunecarea pânțecelui frontal al mușchiului occipito-frontal pe planul osos al regiunii și decolarea scalpului.

2.1.2.5. Planul osos - reprezentat de *scuama osului frontal* acoperită de periost, în grosimea căreia se găsesc *sinusurile frontale*, sinusuri care prezintă dimensiuni variabile. Aceste sinusuri fac parte din complexul sinusian anterior etmoido-fronto-maxilar.

Se găsesc în grosimea scuamei frontale și a părții orbitale a frontalului. Au forma literei „L” cu partea verticală între compactele scuamei frontale și cu partea orizontală în tavanul orbitei; extinderea posterioară se poate face până la nivelul aripii mici a sfenoidului (dar pe care nu o invadează).

Peretele anterior se găsește la nivelul glabelei și a arcului sprâncenos (compacta osoasă externă: 0,5-12,5 mm grosime (Lang).

Peretele posterior corespunde polului frontal al emisferei cerebrale (compacta osoasă internă: 0,3-4,0 mm grosime (Lang).

Peretele medial este septul intersinusal (perete comun celor două sinusuri frontale) adeseori incomplet și deviat de la linia mediană.

Privit din norma frontală, sinusul frontal se proiectează pe o arie triunghiulară delimitată de: nasion (punctul median al suturii fronto-nazale), de punctul aflat la 3 cm deasupra punctului nasion și de punctul dintre 1/3 medială și 2/3 laterale ale marginii supraorbitale.

Dimensiunile medii ale sinusului frontal sunt: înălțime: 2,8-3,2 cm; lățime: 2,4-2,6 cm; adâncime: 1,8-2 cm. Volum: 7 ml.

Secrețiile din sinusul frontal iau calea infundibulului frontal care se deschide prin ostiumul frontal, fie în recesul frontal, fie în infundibulul etmoidal, în funcție de inserția procesului uncinat. Ostiumul natural este la capătul antero-superior al infundibulului etmoidal, imediat înapoia inserției anterioare a cornetului nazal mijlociu. Față de pereții sinusului frontal, ostiumul este postero-medial în podeaua sinusului frontal, astfel încât prin ostium vom observa peretele posterior al sinusului frontal.

Sinusul frontal, care se continuă cu infundibulul etmoidal, ce se deschide în recesul frontal, formează o structură asemănată cu o clepsidră. Termenul de canal fronto-nazal sau duct naso-frontal trebuie abandonat pentru că nu se poate demonstra existența unui canal cu pereți proprii prin care sinusul frontal se deschide în meatul nazal mijlociu.

Epiteliul respirator al sinusului frontal are un mic număr de celule ( $6000/\text{mm}^2$ ) și câteva glande sero-mucoase ( $0,08/\text{mm}^2$ ).

Raporturi: orbita, labirintul etmoidal și fosa nazală (inferior); fosa craniană anterioară, fanta, bulbul și tractul olfactiv (superior); lama ciuruită a etmoidului și fanta olfactivă (medial).

#### Vascularizație și inervație:

- artere: supraorbitală și etmoidală anterioară;
- vene: vene anastomotice de la nivelul incizurii supraorbitale, spre vena supraorbitală și vena oftalmică superioară; vene diploice spre sinusul venos sagital și sinusul venos sfeno-parietal;
- limfatice: ganglionii submandibulari;
- nervi senzitivi: nervul supraorbital.

Sinusurile frontale pot fi abordate chirurgical pe cale frontală printr-o incizie orizontală mascată de sprânceană, sau pe cale orbitală sau nazală.

2.1.2.6. Planul meningea alcătuit din duramater, arahnoidă și piamater (fig. 162).

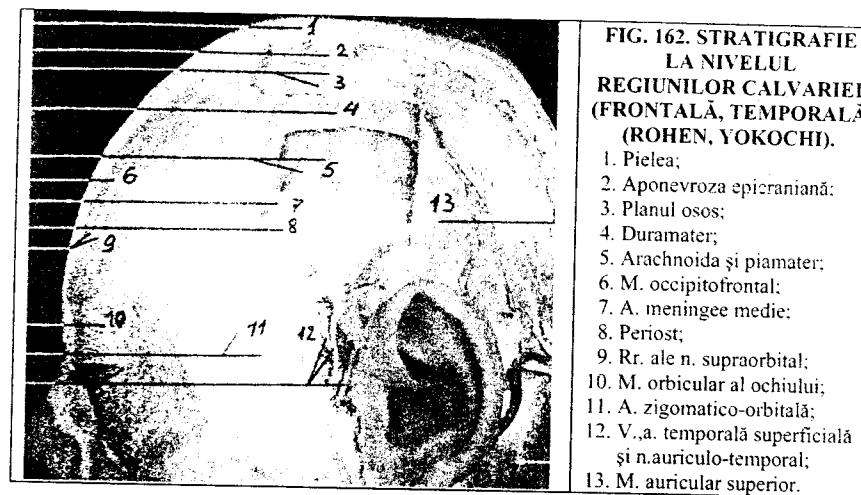


FIG. 162. STRATIGRAFIE LA NIVELUL REGIUNILOR CALVARIEI (FRONTALĂ, TEMPORALĂ (ROHEN, YOKOCHI).

1. Pielea;
2. Aponevroza epicraniană;
3. Planul osos;
4. Duramater;
5. Arahnoida și piamater;
6. M. occipitofrontal;
7. A. meningee medie;
8. Periost;
9. Rr. ale n. supraorbital;
10. M. orbicular al ochiului;
11. A. zigomatico-orbitală;
12. V., a. temporală superficială și n. auriculo-temporal;
13. M. auricular superior.

## 2.2. REGIUNEA PARIETALĂ

Este o regiune pereche a calvariei. Regiunile parietale sunt separate între ele pe linia mediană prin sutura sagitală.

### 2.2.1. Delimitare:

- anterior - sutura coronală,
- posterior - sutura lambdoidă,
- superior - sutura sagitală,
- inferior - linia temporală superioară.

### 2.2.2. Stratigrafie:

- a. Pielea - acoperită complet de foliculi piloși.
- b. Țesut subcutanat.
- c. Aponevroza epicraniană.
- d. Planul osos este reprezentat de un segment al osului parietal acoperit de periost, interesat frecvent în fracturi osoase directe cu înfundare, mai periculoase la sugar datorită prezenței fontanelor.
- e. Planul meningea.

### 2.2.3. Vasele și nervii regiunii - sunt situate în țesutul subcutanat.

- a. Arterele - sunt ramuri din arterele temporală superficială (ramul parietal) și supraorbitală.

- b. *Venele* - se varsă în venele facială, jugulară externă și temporală superficială. Aceste vene prezintă anastomoze cu sistemul venos intracranian prin vene emisare, existând pericolul difuziunii infecțiilor exocraniene spre meninge pe cale venoasă.
- c. *Vasele limfatice* - drenează în ganglionii limfatici parotidieni superficiali și profunzi.
- d. *Nervii* - sunt ramuri din nervul auriculo-temporal și nervul supraorbital (nervi senzitivi).

### 2.3. REGIUNEA OCCIPITALĂ

Este o regiune neperche a calvariei.

#### 2.3.1. Delimitare:

- *superior*: sutura lambdoidă;
- *inferior*: protuberanța occipitală externă și liniile nucale superioare;
- *lateral*: inserția mușchiului sternocleidomastoidian pe procesul mastoidian.

#### 2.3.2. Stratigrafie:

- a. *Tegumentul* - cu foliculi piloși.
- b. *Țesutul subcutanat*.
- c. *Planul musculoaponevrotic* - aponevroza epicraniană, pânțelele occipitale ale mm. occipito-frontali.
- d. *Planul osos* - este reprezentat de porțiunea scuamei occipitale situată superior de liniile nucale superioare, acoperită de periost.
- e. *Planul meningeal*.

#### 2.3.3. Vasele și nervii regiunii:

- a. *Arterele* - ramurile occipitale ale arterelor occipitale și auriculare posterioare.
- b. *Venele* - se varsă în venele occipitale și auriculare posterioare, iar prin vene emisare stabilesc anastomoze cu sistemul venos intracranian (căi de propagare a infecțiilor).
- c. *Vasele limfatice* - se varsă în ganglionii limfatici occipitali.
- d. *Nervii* - occipital mic, occipital mare, spinal C3, auricular posterior. Nevralgia Arnold consecutivă spondilozei cervicale se localizează în această regiune, pe traiectul nervului occipital mare.

### 2.4. REGIUNEA TEMPORALĂ

Este o regiune pereche situată pe fața laterală a calvariei. Numele regiunii provine de la cuvântul latinesc "tempora" (timp) și arată amprenta trecerii timpului prin apariția în această zonă a primilor peri albi.

#### 2.4.1. Delimitare:

Limitele regiunii corespund fosei temporale:

- *superior*: - linia temporală superioară;
- *inferior*: - planul orizontal care trece prin arcu zigomatic și pe deasupra meatului auditiv extern; la acest nivel, medial de arcu zigomatic, comunică cu regiunea infratemporală, comunicare ocupată de partea inferioară a mușchiului temporal;
- *anterior*: - fața posterioară a procesului zigomatic al osului frontal,
  - fața posterioară a procesului frontal al osului zigomatic,
  - fața temporală a corpului osului zigomatic,
  - linia temporală a scuamei frontale;
- *posterior*: - creasta supramastoidiană și linia temporală inferioară.

#### 2.4.2. Stratigrafie:

a. *Tegumentul* - suplu, fără foliculi piloși în partea antero-inferioară a regiunii, respectiv, mai gros și cu foliculi piloși în partea postero-superioară a regiunii.

b. *Țesutul subcutanat* - cuprinde următoarele elemente vasculo-nervoase:

*b<sub>1</sub>. Artera temporală superficială* - ramura terminală a arterei carotide externe care trece anterior de tragus și prezintă la acest nivel ramurile:

- artera zigomatico-orbitală,
- artera temporală medie (profundă medie) care traversează mușchiul temporal pentru a trece în planul vasculo-nervos al regiunii,
- ram frontal,
- ram parietal.

*b<sub>2</sub>. Vena temporală superficială* - situată inițial posterior de artera temporală superficială, coboară în glanda parotidă unde împreună cu vena maxilară formează vena retromandibulară. Vasele temporale superficiale trec deasupra prelungirii zigomatice a sistemului musculo-aponevrotic superficial.

*b<sub>3</sub>. Nervul auriculo-temporal* - ramura senzitivă a nervului mandibular, urcă în regiune posterior de vasele temporale superficiale și inervează senzitiv tegumentul în partea postero-superioară a regiunii.

*b<sub>4</sub>. Ramura temporală (temporo-frontală) a nervului facial*, ramură motorie pentru mușchii mimicii de la nivelul calvariei (doar în partea

antero-superioară a regiunii). Această ramură se dispune profund de bula grăsoasă suborbiculară în contact strâns cu periostul arcului zigomatic. Acest ram nervos are un traiect oblic ascendent de la emergența din parotidă la marginea laterală a mușchiului frontal și traversează arcul zigomatic la jumătatea distanței dintre unghiul extern al ochiului și pavilionul urechii.

b<sub>5</sub>. *Ramura zigomatico-temporală a nervului zigomatic* care ajunge în regiune prin gaura zigomatico-temporală, perforază mușchiul și fascia temporală și inervează senzitiv tegumentul în partea antero-inferioară a regiunii.

b<sub>6</sub>. *Vase limfatice* - care conduc limfa în ganglionii limfatici parotidieni superficiali și profunzi.

c. *Aponevroza epicraniană și fascia temporală:*

Există încă incertitudine în privința organizării fasciei temporale în special la nivelul arcului zigomatic și a relației dintre ea și ramura temporală a nervului facial.

c<sub>1</sub>. *Aponevroza epicraniană* - la acest nivel trimite 2 prelungiri (lame fine) care se continuă cu fascia temporo - parietală; pe aceste prelungiri se prind mușchii auriculari superior și anterior și pânțele temporo-parietal al mușchiului epicranian.

c<sub>2</sub>. *Fascia temporală* se prinde superior pe linia temporală superioară, anterior pe procesul zigomatic al frontalului și pe procesul frontal al zigomaticului, iar inferior se orientează spre arcul zigomatic, cât și pe creasta supramastoidiană și pe marginea postero-superioară a osului zigomatic.

Prezintă 2 foițe: fascia temporo-parietală și fascia temporală profundă. Fascia temporo-parietală (fascia temporală superficială, după Ramirez) este o prelungire a sistemului musculo-aponevrotic superficial și se continuă cu aponevroza epicraniană.

La nivelul regiunii temporale sistemul musculo-aponevrotic superficial se continuă cu o fascie subțire (temporo-parietală) care aderă anterior la arcul zigomatic, în timp ce posterior este separată de fascia mușchiului temporal de o bulă subțire adipoasă (bula adipoasă temporală superficială, după Ramirez). Această bulă se extinde inferior în zona de deasupra arcului zigomatic, iar superior se continuă în planul subgaleal, de asemenea se continuă anterior cu bula grăsoasă suborbiculară care protejează ramura temporală a nervului facial.

Planul subaponevrotic separă fascia temporo-parietală de fascia temporală profundă, este avascular și se continuă superior cu planul subgaleal.

Fascia temporală profundă, este un țesut conjunctiv dens, situată extern de mușchiul temporal, superior există o singură lamă, iar inferior

se împarte în 2 lame: superficială și profundă, mai subțiri, care vor fi separate de o pernă de grăsime temporală superficială (bula adipoasă temporală intermediară, după Ramirez) care este separată de grăsimea bucală (bula adipoasă temporală profundă, după Ramirez) prin lama profundă. Pe o distanță de 2-4 cm deasupra arcului zigomatic, porțiunea inferioară a mușchiului temporal și tendonul său sunt acoperite de grăsimea bucală.

Lama superficială a fasciei temporale profunde (fascia temporală intermediară, după Ramirez) se atașează extern pe marginea superioară a arcului zigomatic, acoperind periostul arcului și se continuă cu fascia parotidiană care se prinde pe marginea inferioară a arcului zigomatic (extern) (fig. 163).

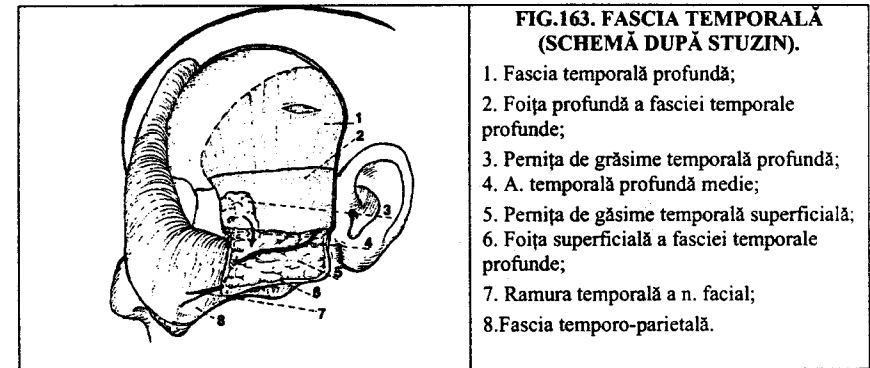


FIG.163. FASCIA TEMPORALĂ (SCHEMĂ DUPĂ STUZIN).

1. Fascia temporală profundă;
2. Foița profundă a fasciei temporale profunde;
3. Pernă de grăsime temporală profundă;
4. A. temporală profundă medie;
5. Pernă de grăsime temporală superficială;
6. Foița superficială a fasciei temporale profunde;
7. Ramura temporală a n. facial;
8. Fascia temporo-parietală.

Lama profundă a fasciei temporale profunde (fascia temporală profundă, după Ramirez) se atașează intern pe marginea superioară a arcului zigomatic, se continuă de-a lungul suprafeței interne a arcului zigomatic și se unește apoi cu fascia maseterică ce se prinde intern pe marginea inferioară a arcului zigomatic.

Ramura temporală a nervului facial trece sub fascia temporo-parietală, între ea și lama superficială a fasciei temporale profunde, relațiile sale cu țesutul fascial fiind constante, ceea ce întărește concluzia, că nervul facial se află într-un plan anatomic constant (în partea posterioară și centrală a regiunii).

Pe fața internă a fasciei temporale se prind fibre din mușchiul temporal.

Prezența fasciei temporale face posibilă existența între ea și planul scheletic a unei veritabile loji temporale.

d. *Planul muscular reprezentat de mușchii temporal:*

Este un mușchi masticator cu 3 grupe de fibre: anterioare, mijlocii și posterioare.

Are origine la nivelul planului osos al regiunii temporale cât și pe fascia temporală.

Mușchiul temporal cu dispoziție în formă de evantai, dă forma caracteristică regiunii și este acoperit până la arcul zigomatic de fascia temporală și sub arc de mușchiul maseter. Între fascie și mușchi, în jumătatea inferioară se interpune o pernă de țesut adipos care se continuă cu corpul adipos al obrazului (fig. 164).

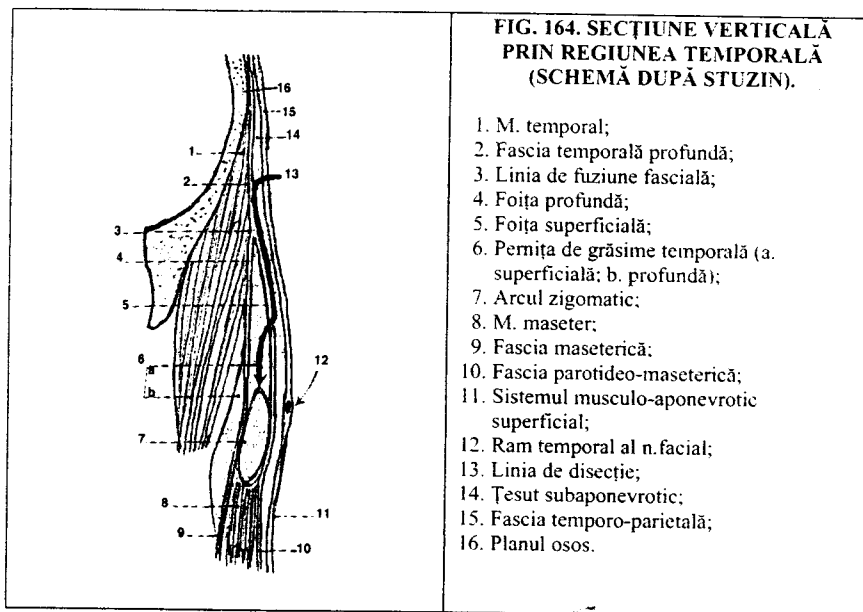


FIG. 164. SECȚIUNE VERTICALĂ PRIN REGIUNEA TEMPORALĂ (SCHEMĂ DUPĂ STUZIN).

1. M. temporal;
2. Fascia temporală profundă;
3. Linia de fuziune fascială;
4. Foița profundă;
5. Foița superficială;
6. Perna de grăsime temporală (a. superficială; b. profundă);
7. Arcul zigomatic;
8. M. maseter;
9. Fascia maseterică;
10. Fascia parotideo-maseterică;
11. Sistemul musculo-aponevrotic superficial;
12. Ram temporal al n. facial;
13. Linia de disecție;
14. Țesut subaponevrotic;
15. Fascia temporo-parietală;
16. Planul osos.

e. Planul vasculo-nervos:

Conține formațiunile vasculo-nervoase temporale profunde situate într-o masă celuloadipoasă, componentă a grăsimii masticatorii, care facilitează glisarea mușchiului temporal:

e<sub>1</sub>. aa. *temporale profunde*: anterioară și posterioară din a. maxilară și medie din a. temporală superficială;

e<sub>2</sub>. vv. *temporale profunde* care însoțesc arterele și se varsă în plexul venos pterigoidian (pterigo-maxilar):

e<sub>3</sub>. nn. *temporali profunzi*: anterior, mijlociu și posterior, ramuri motorii din n. mandibular care inervează m. temporal;

e<sub>4</sub>. vase limfatice care se varsă în ganglionii limfatici parotidieni profunzi.

f. Planul osos (planul temporal):

Este alcătuit din:

- fața externă a scuamei osului temporal,

- fața externă a parietalului, inferior de linia temporală superioară,
- fața temporală a aripii mari sfenoidale,
- fața temporală a scuamei frontale.

La acest nivel se găsește o sutură complexă în "H" care corespunde punctului antropometric denumit pterion.

g. Planul meningeal cu cele 3 foițe ale sale.

Între planul osos și planul meningeal se dispun vasele meningeale medii (fig. 165).

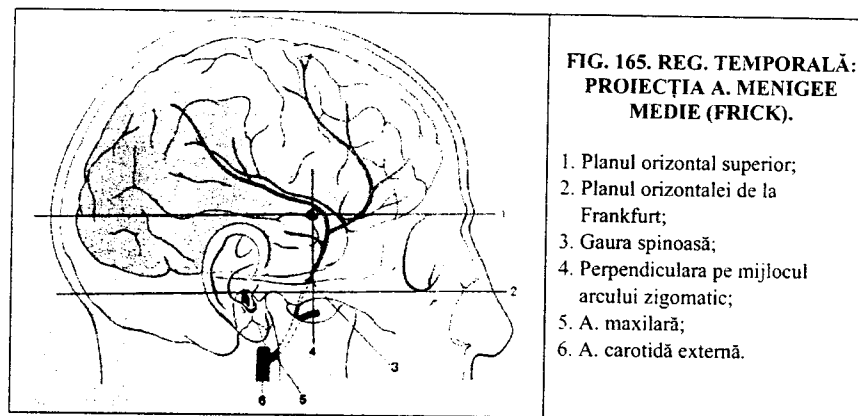


FIG. 165. REG. TEMPORALĂ: PROIECTIA A. MENINGEE MEDIE (FRICK).

1. Planul orizontal superior;
2. Planul orizontalei de la Frankfurt;
3. Gaura spinoasă;
4. Perpendiculara pe mijlocul arcului zigomatic;
5. A. maxilară;
6. A. carotidă externă.

2.4.3. Aplicații practice:

a. Ținând cont de observațiile lui ISHIKAWA, pentru a evita orice posibilitate de lezare a ramului temporal al nervului facial, s-a stabilit o linie ghid pentru protejarea regiunii temporale, o linie curbă care trece la 7 cm de unghiul extern ocular pe linia care unește unghiul extern ocular cu marginea superioară a arcului zigomatic, și la 4 cm de unghiul extern ocular pe linia perpendiculară pe prima, care trece pe marginea laterală a pântecelui frontal al mușchiului occipito-frontal. Pentru că zona delimitată de cele 2 linii ghid și de noua linie ghid include toate ramificațiile temporale ale nervului facial, vom fi capabili să le conservăm perfect dacă nu facem greșeli în abordarea lor corectă (fig. 166).

Se poate afirma că ramurile temporale ale n. facial sunt expuse riscului chirurgical, așa că noțiunile anatomice sunt necesare pentru a preveni parezele postoperatorii, afectarea fiind în funcție și de țesutul adipos din jur.



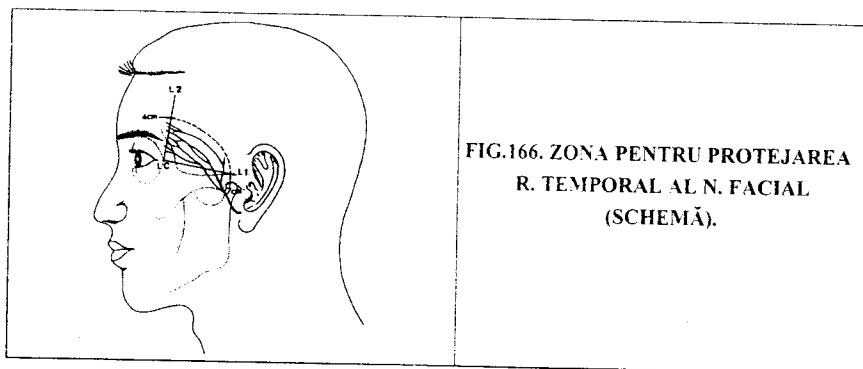


FIG.166. ZONA PENTRU PROTEJAREA  
R. TEMPORAL AL N. FACIAL  
(SCHEMĂ).

b. *Descoperirea arterei temporale superficiale:* se efectuează o incizie verticală de circa 3 cm, paralelă cu artera, situată între tragus și condilul mandibulei (care se palpează), perpendiculară pe arcul zigomatic, care interesează numai tegumentul. Se disecă țesutul subcutanat și se identifică artera prin pulsațiile ei.

c. *Dispoziția în evantai* (cu vârful în jos) a elementelor planului vasculo - nervos din regiune condiționează direcția inciziilor și formarea viitoarelor lambouri.

d. *Traumatismele* frecvente care interesează osul și arcul zigomatic sunt abordate frecvent pentru reducere pe cale temporală, iar traumatismele care interesează planul temporal pot leza vasele meningeae medii, situație care impune ligatura lor chirurgicală, reperul pentru descoperirea lor fiind reprezentat de pterion.

## 2.5. REGIUNEA INFRATEMPORALĂ

Este o regiune topografică situată la limita dintre regiunile calvariei, regiunile feței și regiunile gâtului.

Se învecinează cu regiunile exobazei, loja maseterină, loja parotidiană, regiunea temporală, regiunile perifaringiene, regiunea submandibulară și regiunile cavității bucale.

Corespunde fosei infratemporale și prezintă o extensie medială la nivelul fosei pterigo-palatine.

### 2.5.1. *Delimitarea fosei infratemporale:*

a. *Lateral:* fața medială a ramului mandibular, apofiza coronoidă a mandibulei, fața temporală a osului zigomatic și fața medială a arcului zigomatic.

b. *Medial:* fața laterală a lamei laterale a procesului pterigoidian, la acest nivel existând și un spațiu între tuberozitatea maxilară și marginea anterioară a lamei laterale a procesului pterigoid, fisura pterigo-maxilară prin care trec artera și vena maxilară.

c. *Anterior:* fața infratemporală a corpului osului maxilar și fața temporală a osului zigomatic.

La acest nivel există un spațiu, fisura orbitală inferioară prin care trec: vasele și nervul infraorbital, nervul zigomatic și ramurile orbitale ale ganglionului pterigo-palatin.

d. *Posterior:* se întinde până la nivelul fosei retromandibulare cu care comunică prin butoniera retrocondiliană Juvara prin care trec: artera și vena maxilară și nervul auriculo-temporal.

e. *Superior:* fața infratemporală a aripii mari sfenoidale și segmentul precondilian al scuamei temporale. La acest nivel se observă:

- gaura ovală prin care trec: nervul mandibular, artera meningeae accesorie și uneori nervul pietros mic;

- gaura spinoasă prin care trec: artera meningeae medie și nervul spinos;

- spina sfenoidului pe care se prind ligamentul pterigo-spinos Civinini și ligamentul sfenomandibular care delimitează împreună cu colul mandibulei butoniera retrocondiliană și se prinde apoi pe lingula și antilingula mandibulei. De asemenea la acest nivel se delimitează un spațiu, între arcul zigomatic și creasta infratemporală, spațiu ocupat în cea mai mare parte de mușchiul temporal.

f. *Inferior:* se deschide spre regiunea submandibulară și latero-faringiană.

### 2.5.2. *Comunicările fosei infratemporale:*

a. Cu fosa craniană medie - prin gaura ovală și spinoasă.

- b. Cu fosa pterigo-palatină - prin fisura pterigo-maxilară.
- c. Cu canalul mandibular - prin gaura mandibulară.
- d. Cu loja parotidiană - prin butoniera retrocondiliană.
- e. Cu regiunea temporală - prin spațiul situat între arc zigomatic și creasta infratemporală.
- f. Cu orbita - prin fisura orbitală inferioară.
- g. Cu loja maseterină - prin incizura mandibulei.

Prin faptul că în această fosă se pot cantona infecții cu punct de plecare dentar, aceste comunicări reprezintă veritabile căi de propagare a infecțiilor în teritoriul oro-maxilo-facial.

La acest lucru se adaugă și faptul că țesutul conjunctiv de la acest nivel se continuă cu țesutul conjunctiv din regiunea temporală, orbitală cât și cu corpul adipos al obrazului, care reprezintă o altă cale de propagare a infecțiilor cu punct de plecare dentar.

### 2.5.3. Continutul fosei infratemporale:

a. Partea inferioară a *mușchiului temporal*, în special tendonul său care se prinde la nivelul procesului coronoid și la nivelul crestei temporale a mandibulei (fig. 167).

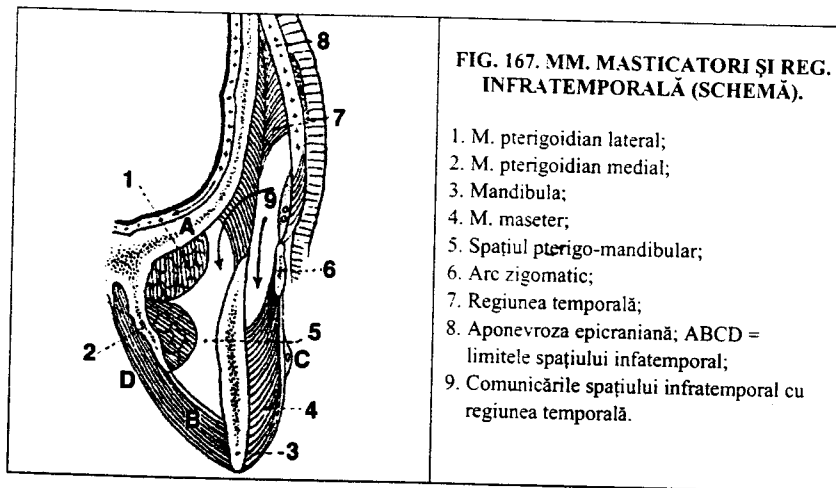


FIG. 167. MM. MASTICATORI ȘI REG. INFRATEMPORALĂ (SCHEMĂ).

1. M. pterigoidian lateral;
2. M. pterigoidian medial;
3. Mandibula;
4. M. maseter;
5. Spațiul pterigo-mandibular;
6. Arc zigomatic;
7. Regiunea temporală;
8. Aponevroza epicraniană; ABCD = limitele spațiului infratemporal;
9. Comunicările spațiului infratemporal cu regiunea temporală.

b. *Mușchiul pterigoidian medial* dispus între fosa pterigoidă și tuberozitatea pterigoidiană, are o direcție oblică de sus în jos, dinainte înapoi, și dinăuntru în afară, intersectează mușchiul pterigoidian lateral. La locul de intersecție se formează un interstițiu sau defileu interpterigoidian în care se găsesc cele mai importante ramuri ale nervului mandibular. Acest mușchi împarte spațiul în două compartimente: supero-intern pterigo-maxilar și infero-extern pterigo-

mandibular, spații care trebuie drenate separat într-un abces localizat în fosa infratemporală.

c. *Mușchiul pterigoidian lateral*, de asemenea cu traiect oblic inferior și lateral, de la nivelul lamei laterale a procesului pterigoid la colul mandibulei.

d. *Fascia pterigoidiană* care acoperă mușchiul pterigoidian medial pe fața lui internă, se interpune, superior între cei doi mușchi pterigoidieni și devine aponevroză interpterigoidiană, după care se fixează de baza craniului.

O prelungire a acestei fascii se atașează de mușchiul pterigoidian lateral și se numește fascie pterigo-temporo-mandibulară.

Posterior această fascie participă la formarea ligamentului sfeno-mandibular.

e. *Artera maxilară* - una din cele două ramuri terminale ale arterei carotide externe, traversează anterior și medial regiunea având un traiect superficial în 65% din cazuri, pe fața externă a mușchiului pterigoidian lateral, sau profund în 35% din cazuri, pe fața internă a mușchiului pterigoidian lateral. Apoi traversează interstițiul interpterigoidian dintre cele două fascicule ale mușchiului pterigoidian lateral și pătrunde prin fisura pterigo-maxilară în fosa pterigo-palatină. Ea pătrunde în fosa infratemporală prin butoniera retrocondiliană, fiind situată inițial postero-medial de colul mandibulei (fig. 168).

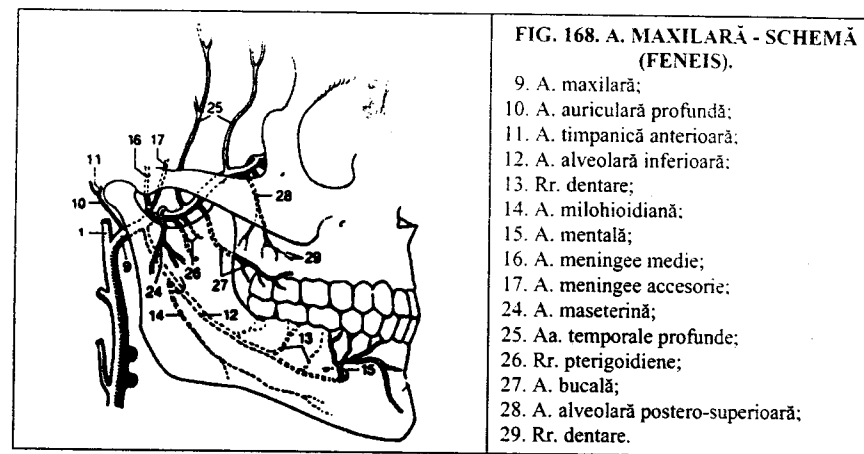


FIG. 168. A. MAXILARĂ - SCHEMĂ (FENEIS).

9. A. maxilară;
10. A. auriculară profundă;
11. A. timpanică anterioară;
12. A. alveolară inferioară;
13. Rr. dentare;
14. A. milohioidiană;
15. A. mentală;
16. A. meningeă medie;
17. A. meningeă accesorie;
24. A. maseterină;
25. Aa. temporale profunde;
26. Rr. pterigoidiene;
27. A. bucală;
28. A. alveolară postero-superioară;
29. Rr. dentare.

Din artera maxilară, în acest spațiu se desprind următoarele ramuri:

- artera meningeă medie,
- artera meningeă accesorie,
- artera bucală,

- artera maseterină,
- artera alveolară inferioară,
- arterele alveolare postero-superioare,
- arterele temporale profunde anterioară și posterioară,
- ramurile pterigoidiene (fig. 169).

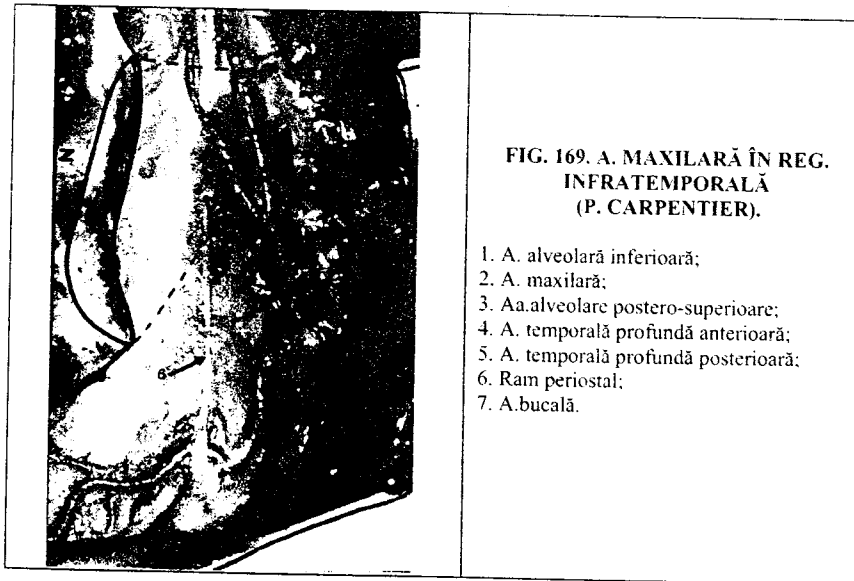


FIG. 169. A. MAXILARĂ ÎN REG. INFRATEMPORALĂ (P. CARPENTIER).

1. A. alveolară inferioară;
2. A. maxilară;
3. Aa. alveolare postero-superioare;
4. A. temporală profundă anterioară;
5. A. temporală profundă posterioară;
6. Ram periostal;
7. A. bucală.

f. *Vena maxilară* - apare în fosa infratemporală prin fisura pterigo-maxilară iar prin butoniera retrocondiliană. pătrunde în fosa retromandibulară unde împreună cu vena temporală superficială formează vena retromandibulară. Colectează sângele plexului venos pterigo-maxilar și alveolar.

g. *Nervul coarda timpanului* - ramură senzitivo-senzorială a nervului facial care se anastomozează în spațiul interpterigoidian cu nervul lingual transferând astfel în nervul lingual fibrele parasimpatice preganglionare cu origine în nucleul salivator superior al facialului din punte, fibre destinate în special glandei submandibulare și glandei sublinguale.

h. *Ganglionul otic* - un ganglion parasimpatic atașat nervului mandibular, care aparține funcțional nervului glosofaringian. În acest ganglion fac sinapsă fibrele parasimpatice preganglionare cu origine în nucleul salivator inferior destinate glandei parotide.

i. *Ligamentul sfenomandibular* care participă la delimitarea butonierei retrocondiliene.

j. *Țesut conjunctiv* în care se găsesc vasele și nervii regiunii.

k. *Nervul mandibular* - ramura laterală, mixtă, de trifurcație trigeminală, apare în regiune prin gaura ovală, și după un scurt traiect se împarte în ramurile sale cu dispoziție divergentă:

- r. meningeală- senzitivă,
- nervul bucal- senzitiv,
- nervii temporali profunzi: anterior, mijlociu și posterior- motori,
- nervul maseterin- motor,
- nervii pterigoidieni: lateral și medial- motori,
- nervul auriculo-temporal- senzitiv,
- nervul alveolar inferior- mixt,
- nervul lingual- senzitiv (fig. 170).

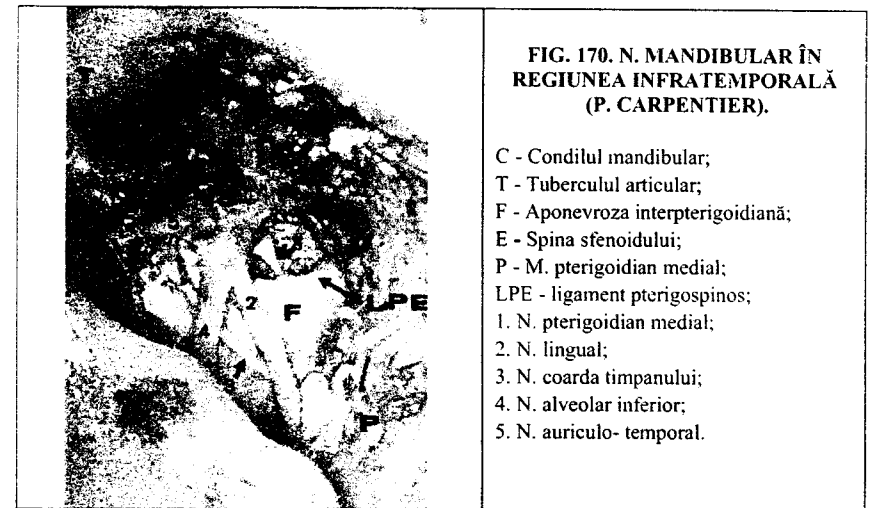


FIG. 170. N. MANDIBULAR ÎN REGIUNEA INFRATEMPORALĂ (P. CARPENTIER).

- C - Condilul mandibular;
- T - Tuberculul articular;
- F - Aponevroza interpterigoidiană;
- E - Spina sfenoidului;
- P - M. pterigoidian medial;
- LPE - ligament pterigospinos;
- 1. N. pterigoidian medial;
- 2. N. lingual;
- 3. N. coarda timpanului;
- 4. N. alveolar inferior;
- 5. N. auriculo- temporal.

#### 2.5.4. Spațiile regiunii infratemporale:

a) *Spațiul pterigo-mandibular* - este cuprins între ramul mandibulei (lateral), mușchiul pterigoidian medial (medial) și mușchiul pterigoidian lateral (superior). Are forma triunghiulară, cu vârful în jos și conține:

- nervul bucal,
- nervul lingual,
- vasele milohioidiene,
- nervul milohioidian,
- vasele alveolare inferioare,
- nervul alveolar inferior,
- lig. sfenomandibular.

O bună cunoaștere anatomică a acestui spațiu este foarte utilă pentru înțelegerea eșecurilor anesteziei la gaura mandibulară.

Acest spațiu este important în special pentru faptul că la acest nivel se efectuează anestezia tronculară periferică a nervilor: bucal, lingual și alveolar inferior (fig. 171, 172).

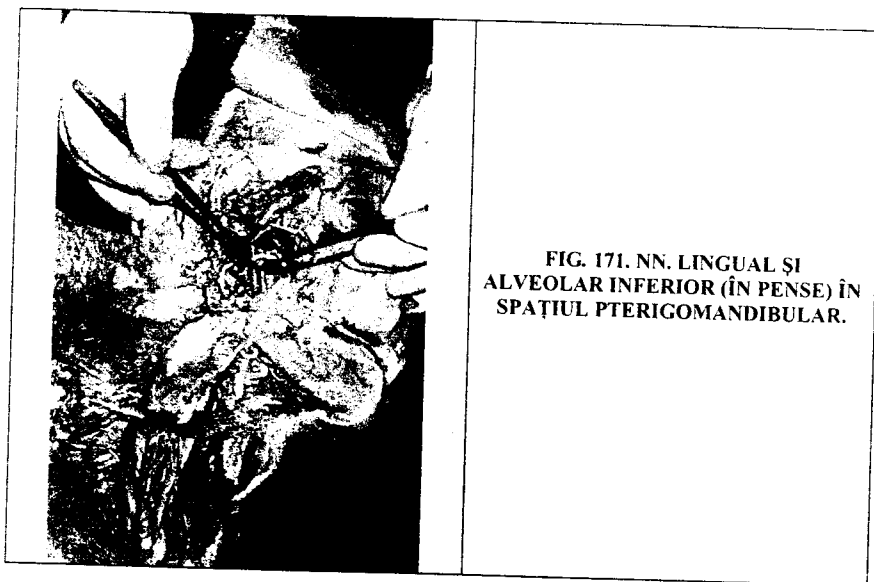


FIG. 171. NN. LINGUAL ȘI ALVEOLAR INFERIOR (ÎN PENSE) ÎN SPAȚIUL PTERIGOMANDIBULAR.

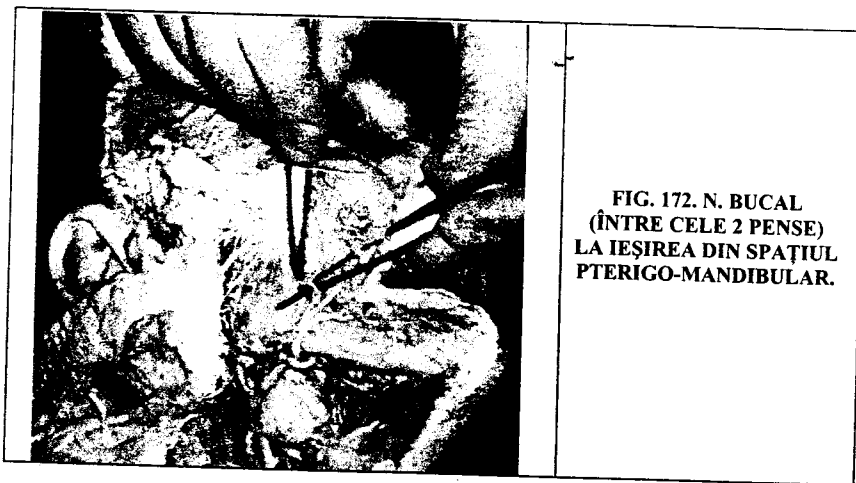


FIG. 172. N. BUCAL (ÎNTE CELE 2 PENSE) LA IEȘIREA DIN SPAȚIUL PTERIGO-MANDIBULAR.

b. *Spațiul pterigoidian* - este situat între exobază, capul inferior al mușchiului pterigoidian lateral și aponevroza interpterigoidiană. Acest spațiu conține:

- nervul mandibular și porțiunea inițială a ramurilor sale,
- ganglionul otic cu aferențele și eferențele lui,
- artera meningee medie,
- artera meningee accesorie,
- plexul venos pterigoidian,
- plexul venos al găurii ovale.

Importanța spațiului pterigoidian: la acest nivel se efectuează anestezia tronculară bazală a nervului mandibular la gaura ovală.

#### 2.5.5. *Delimitarea fosei pterigo-palatine:*

Acest spațiu are aspectul unei piramide patrulatere, așezată cu baza în sus și vârful în jos, cu o adâncime de 1 cm și o înălțime de 2 cm. Ea poate fi considerată drept o prelungire medială a fosei infratemporale.

Reprezintă teritoriul de distribuție neuro-vasculară pentru orbită, cavitatea nazală, sinusul maxilar, cavitatea bucală și față.

Se poate numi și fosa pterigo-maxilo-palatină datorită pereților săi verticali.

a. *Anterior* - fața posterioară a corpului maxilarului și procesul orbital al osului palatin. La acest nivel există un spațiu, fisura orbitală inferioară.

b. *Posterior* - procesul pterigoidian, unde se deschide canalul vidian care conține nervul vidian și artera vidiană.

c. *Medial* - fața externă a lamei verticale (perpendiculare) a osului palatin, la acest nivel există gaura sfenopalatină prin care trec: artera sfenopalatină (ramul terminal al arterei maxilare) și nervii nazali postero-superiori laterali și mediali (ramuri ale ganglionului pterigo-palatin).

d. *Lateral* - se deschide larg în fosa infratemporală prin fisura pterigo-maxilară.

e. *Baza* - este reprezentată de fața maxilară a aripii mari sfenoidale care prezintă la acest nivel gaura rotundă prin care trec: nervul maxilar și venele emisare Nuhn care fac legătura între plexul venos pterigo-maxilar și sinusul cavernos și într-o mică măsură de corpul sfenoidului.

f. *Vârful* - se continuă cu canalul palatin mare și canale palatine mici care se deschid în cavitatea bucală prin gaura palatină mare și găurile palatine mici; acestea fiind străbătute de vasele și nervii palatini mari, respectiv, palatini mici.

Prin canalul palatin mare trec: vasele palatine descendente și nervul palatin mare.

### 2.5.6. Comunicările fosei pterigo-palatine:

- a. Prin fisura orbitală inferioară - cu orbita.
- b. Prin canalul vidian - cu fosa craniană medie.
- c. Prin gaura sfeno-palatină - cu fosa nazală.
- d. Prin fisura pterigo-maxilară - cu fosa infratemporală.
- e. Prin gaura rotundă - cu fosa craniană medie.
- f. Prin gaura palatină mare și găurile palatine mici cu cavitatea bucală.

Prin faptul că în acest spațiu se pot localiza infecții cu punct de plecare dentar, și în special de la nivelul molarilor superiori, aceste comunicări prezentate mai sus, reprezintă de asemenea veritabile căi de propagare a infecțiilor dentare.

De asemenea prezența venelor emisare Nuhn. facilitează tromboza sinusului cavernos prin propagarea infecțiilor la nivelul sinusului cavernos pe cale venoasă, de asemenea de cauză dentară (fig. 173).

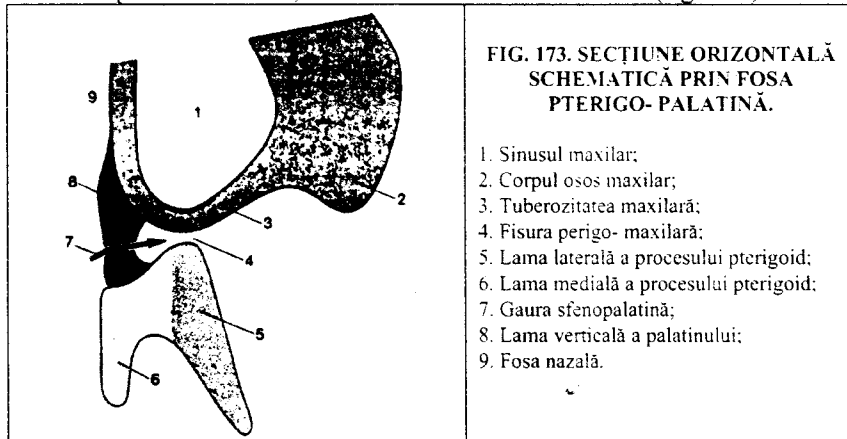


FIG. 173. SECȚIUNE ORIZONTALĂ SCHEMATICĂ PRIN FOSEA PTERIGO-PALATINĂ.

1. Sinusul maxilar;
2. Corpul osos maxilar;
3. Tuberozitatea maxilară;
4. Fisura pterigo-maxilară;
5. Lama laterală a procesului pterigoid;
6. Lama medială a procesului pterigoid;
7. Gaura sfenopalatină;
8. Lama verticală a palatinului;
9. Fosa nazală.

### 2.5.7. Conținutul fosei pterigo-palatine:

a. *Artera maxilară* - traversează fisura pterigo-maxilară în partea ei superioară și se plasează pe tuberozitatea maxilară, unde intersecționează inferior nervul maxilar și prezintă următoarele ramuri:

- artera vidiană,
- artera palatină descendentă,
- artera infraorbitală,
- artera sfenopalatină - care este ramura terminală.

b. *Plexul venos pterigo-maxilar* - care colectează venele satelite arterelor de mai sus, plexul alveolar superior și vena oftalmică inferioară.

c. *Vena maxilară* - se formează din plexul venos pterigoidian (pterigo-maxilar) și părăsește fosa prin fisura pterigo-maxilară.

d. *Ganglionul pterigo-palatin* - atașat de nervul maxilar, este un ganglion parasimpatic care aparține funcțional nervului facial.

e. *Nervul maxilar* - ramură mijlocie, senzitivă, de trifurcație trigeminală, apare în spațiu prin gaura rotundă.

Acest nerv traversează fosa oblică anterior și în afară, apoi urcă pe fața posterioară a maxilarului până la extremitatea posterioară a șanțului infraorbital situat între treimea medie și treimea externă a fisurii orbitale inferioare.

Nervul maxilar trece superior de artera maxilară și prezintă la acest nivel ramurile:

- nervii pterigo-palatin,
- nervii alveolari postero-superiori,
- nervul zigomatic,
- nervul infraorbital care continuă anterior traiectul nervului maxilar.

Toate sunt ramuri senzitive (fig. 174).

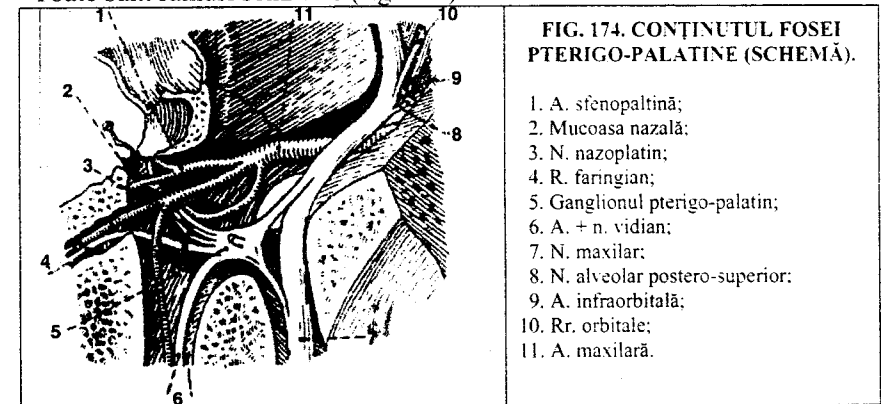


FIG. 174. CONȚINUTUL FOSEI PTERIGO-PALATINE (SCHEMĂ).

1. A. sfenopalatină;
2. Mucoasa nazală;
3. N. nazopalatin;
4. R. faringian;
5. Ganglionul pterigo-palatin;
6. A. + n. vidian;
7. N. maxilar;
8. N. alveolar postero-superior;
9. A. infraorbitală;
10. Rr. orbitale;
11. A. maxilară.

Acest spațiu este important atât pentru faptul că la nivelul lui se pot localiza și infecții cu punct de plecare dentar, dar și pentru faptul că la acest nivel se efectuează anestezia tronculară bazală la gaura rotundă a nervului maxilar, și, respectiv, anestezia tronculară periferică a nervilor alveolari postero-superiori la tuberozitatea maxilară.

Legat de propagarea infecțiilor de cauză dentară, trebuie să ținem cont de comunicarea largă a acestei fose cu fosa infratemporală, de relația peretelui anterior al fosei cu sinusul maxilar și de comunicările cu celelalte spații circumorale.

Datorită raportului topografic dintre peretele posterior al sinusului maxilar și fosele pterigo-palatină și infratemporală, aceste spații pot fi abordate chirurgical și pe cale transinusală.

### 2.5.8. Aplicații practice:

- a. Datorită poziției profunde a numeroaselor sale formațiuni vasculo-nervoase, această regiune, constituie cel mai dificil teritoriu anatomic și chirurgical al capului.
- b. Această regiune comunică larg cu compartimentele circumorale și în special cu spațiile perifaringiene făcând parte din ariile critice din punct de vedere al propagării infecțiilor cu punct de plecare dentar.
- c. Accesul chirurgical în regiune se efectuează pe următoarele căi: subzigomatică, suprazigomatică, retromandibulară, submandibulară, transinusală (transmaxilară), pterigo-maxilară sau pterigo-mandibulară.
- d. Un proces inflamator, sau invaziv tumoral care apare în spațiul retrovisceral, se extinde parastilian, iar de aici prin hiatusurile diafragmei osteo-musculo-aponevrotice poate difuza în spațiul parafaringian și în spațiul interfascial infratemporal, spațiu care este o zonă de răspântie a mai multor spații cefalice și cuprinde și mușchii masticatori profunzi. Țesutul conjunctiv din regiune favorizează difuziunea infecțiilor. Prin comunicările acestui spațiu cu celelalte spații cervico-faciale este posibilă extinderea proceselor supurative în toate regiunile peribucale.
- e. Prin stabilirea exactă a comunicărilor acestor spații cervico-faciale, această prezentare sperăm să devină aplicativă pentru sprijinul practicienilor într-o patologie din ce în ce mai variată și mai frecventă, apărând deci necesitatea introducerii noțiunii de anatomie clinico-funcțională, utilă în terapia corectă a supurațiilor perimaxilare.
- f. Ramul mandibular deține relații topografice cu:
- mușchii masticatori și fasciile lor,
  - pediculul vasculo-nervos alveolar inferior,
  - pediculul vasculo-nervos maseterin,
  - pediculul vasculo-nervos milohioidian.
  - n. bucal,
  - n. lingual,
  - n. auriculo-temporal.
- g. Tehnicile de anestezie în stomatologie se bazează pe cunoștințe anatomice precise, selectând o serie de repere scheletice, corelate între ele, pentru a putea oferi o independență operatorului față de variațiile individuale. Frecvent, aceste repere nu sunt vizibile sau palpabile.
- h. Unele anestezii tronculare bazale sau periferice efectuate în această regiune prezintă riscul lezării arterei maxilare, a ramurilor ei, sau a plexului venos pterigo-maxilar aparând hemoragii sau hematoame, zona devine tumefiată, anestezicul diluându-se în sânge astfel că efectul anestezic se reduce. Pentru a diminua acest risc, acul trebuie să păstreze

în permanență contactul cu suprafețele osoase, efectuând și aspirații prealabile injectării.

De asemenea injectările în mușchiul pterigoidian medial sau în mușchiul temporal pot produce trismus.

i. Pentru anestezia tronculară bazală a nervului mandibular la gaura ovală, reperul cel mai important este baza procesului pterigoid, noi recomandăm calea subzigomatică, anterior de tuberculul articular, pe care-l reperăm prin deplasarea mandibulei, având în vedere faptul că este situat antero-superior de condilul mandibular. Este o cale mai puțin traumatizantă privind riscul lezării arterei maxilare.

j. Pentru anestezia tronculară bazală a nervului maxilar la gaura rotundă, recomandăm calea suprazigomatică, mai puțin traumatizantă, care reduce la minim riscul lezării arterei maxilare, a ramurilor ei sau a plexului venos pterigoidian (pterigo-maxilar).

k. Pentru anestezia nn. alveolari postero-superiori la tuberozitatea maxilară și pentru a evita lezarea plexului venos retrotuberozitar, recomandăm contactul permanent al acului cu suprafața osoasă și stabilirea jumății înălțimii corpului de maxilar la nivelul P1 care corespunde găurilor alveolare, dar este de preferat anestezia supraperiostală paraapicală pentru a evita lezarea vaselor de la acest nivel.

l. Pentru anestezia tronculară periferică a nervilor alveolar inferior, bucal și lingual, recomandăm anestezia lor în bloc la nivelul torusului mandibular folosind următoarele repere: planul de ocluzie al dinților superiori, marginea anterioară și creasta temporală ale ramului mandibular, tendonul mușchiului temporal și plica pterigo-mandibulară.

m. Nervul alveolar inferior este de asemenea accesibil în șanțul colului mandibular, și în special în partea inferioară a acestui șanț, exact deasupra găurii mandibulare, unde relația nerv-os este cea mai apropiată.

n. Ligamentul sfeno-mandibular are rol de ghidare a fluidului anestezic spre gaura mandibulară (Sicher).

o. Uneori n. alveolar inferior și n. lingual prezintă relații apropiate cu fața medială a condilului mandibular, la originea lor, situație când o deplasare medială a discului articular poate interfera mecanic cu acești nervi, oferind o explicație pentru durerile acute articulare din timpul mișcărilor mandibulare, durerea proiectându-se în teritoriul de distribuție al nervilor respectivi: dinți, limbă, etc.

p. În fracturi subcondiliene înalte poate fi afectat și conținutul acestei regiuni, și în special, elementele situate medial de colul mandibulei și articulația temporo-mandibulară: a. maxilară cu ramurile ei – aa. timpanică anterioară, meningee medie și alveolară inferioară, nervul mandibular, nervul auriculo-temporal, nervul alveolar inferior și nervul lingual.

## 2.6. REGIUNEA PAROTIDEO-MASETERINĂ

Este o regiune peribucală profundă, pereche, situată în partea postero-laterală a feței.

Superficial îi corespund următoarele limite:

- *anterior*: marginea anterioară a mușchiului maseter,
- *posterior*: procesul mastoidian și marginea anterioară a mușchiului sternocleidomastoidian,
- *inferior*: linia care unește mușchiul sternocleidomastoidian cu marginea inferioară a mandibulei,
- *superior*: incizura mandibulei.

În profunzime îi corespunde peretele lateral faringian și diafragma stiliană.

Din considerente anatomo-clinice vom împărți și vom trata, separat regiunea parotideo-maseterină în două părți cu ajutorul unui plan care trece prin marginea posterioară a ramului mandibular, astfel:

**I. partea anterioară: loja maseterină** care conține mușchiul și fascia maseterină, superficial de care se găsește prelungirea anterioară (partea superficială) a glandei parotide;

**II. partea posterioară: fosa retromandibulară** (loja parotidiană) care conține partea profundă a glandei parotide.

### I.a. STRATIGRAFIA PĂRȚII ANTERIOARE A REGIUNII PAROTIDEO-MASETERINE:

Din afară înăuntru există următoarele planuri stratigrafice:

a. Tegumentul subțire.

b. Tesutul subcutanat cu grosime variabilă, conține:

- lama superficială a fasciei cervicale,
- ramuri din nervul auricular mare,
- ramuri din nervul auriculo-temporal,
- fibre din mușchii: risorius, zigomatic mic, zigomatic mare și platysma.

c. Partea superficială glandei parotide (prelungirea anterioară) învelită de fascia parotidiană care acoperă pe o întindere variabilă mușchiul maseter și fascia lui. Între această parte glandulară și fascia maseterică trec:

- vasele transverse ale feței,
- ramurile zigomatice și bucale ale nervului facial,
- ductul parotidian Stenon (fig. 175, 176).

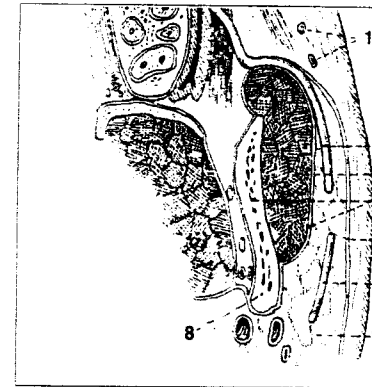


FIG. 175. SECȚIUNE TRANSVERSALĂ PRIN PLANURILE SUPERFICIALE ALE REG. PAROTIDEO-MASETERINE (SCHEMĂ).

1. A. și v. facială;
2. Ductul parotidian;
3. M. maseter;
4. Loja maseterină;
5. Fascia parotideo-maseterică;
6. Ram din n. facial;
7. Glanda parotidă;
8. Ramul mandibulei.

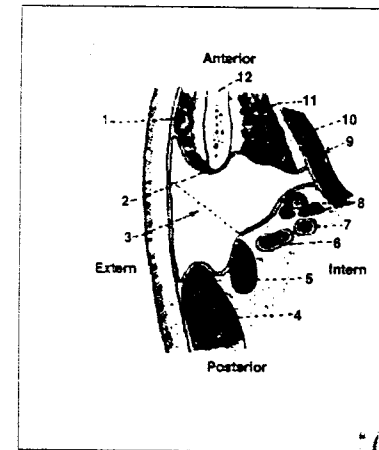


FIG. 176. SECȚIUNE PRIN REGIUNEA PAROTIDEO-MASETERINĂ (SCHEMĂ).

1. M. maseter;
2. Fascia parotidiană;
3. Loja parotidiană;
4. M. sternocleidomastoidian;
5. M. digastric - pânțelele posterior;
6. V. jugulară externă;
7. A. carotidă externă;
8. Procesul stiloid și mm. stilieni;
9. Mucoasa faringiană;
10. M. constrictor superior al faringelui;
11. M. pterigoidian medial;
12. Ramul mandibulei.

d. Fascia maseterică și mușchiul maseter profund de care se găsește mănunchiul vasculo-nervos maseterin (plan muscular).

e. Planul osos reprezentat de ramul mandibulei.

### I.b. LOJA MASETERINĂ:

**I. Delimitare:**

- *intern*: ramul mandibulei;
- *superior*: arcul zigomatic;
- *inferior*: marginea inferioară a mandibulei;
- *anterior*: marginea anterioară a mușchiului maseter;
- *posterior*: marginea posterioară a ramului mandibular;
- *extern*: fascia maseterină care închide loja în toate direcțiile prin inserția ei pe arcul zigomatic și pe marginile anterioară, posterioară și inferioară ale ramului mandibular (fig. 177).

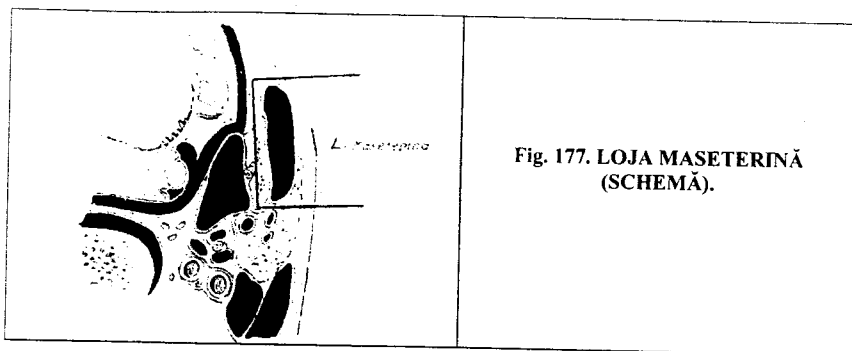


Fig. 177. LOJA MASETERINĂ  
(SCHEMĂ).

## 2. Conținut:

- *mușchiul maseter* alcătuit dintr-un fascicul superficial și unul profund care se întrepătrund;
- *vasele și nervul maseterin* situate pe fața profundă a mușchiului maseter, între acesta și ramul mandibulei.

## 3. Comunicări:

- *cu regiunea temporală* prin "orificiul zigomatic" situat medial de arcul zigomatic și pe calea grăsimii masticatorii;
- *cu regiunea infratemporală* prin incizura mandibulei.

## II. FOSA RETROMANDIBULARĂ (LOJA PAROTIDIANĂ) :

Este situată în partea postero-laterală a feței și este încadrată de regiunea laterofaringiană, loja maseterină, regiunea infratemporală, regiunea submandibulară și regiunea sternocleidomastoidiană, regiuni între care există o serie de comunicări care reprezintă veritabile căi de propagare a infecțiilor, de multe ori, cu punct de plecare dentar. Reprezintă singurul segment al spațiului maxilo-faringian care se extinde lateral până la tegument și ocupă partea posterioară a spațiului prestilian.

### 1. Delimitare:

#### a. Postero-medial:

- procesul mastoidian și procesul stiloidian,
- m. sternocleidomastoidian (marginea anterioară),
- pânțelele posterior al m. digastric,
- m. stilohioidian,
- ligamentul stilohioidian,
- ligamentul stilomandibular,
- m. stiloglos,
- m. stilofaringian,

- fascia mușchilor stilieni care se prelungeste până la nivelul faringelui cu aripioara latero - faringiană T. Ionescu.

Prin hiatusul retro-stilohioidian J.L. Faure trece nervul facial, iar prin hiatusul pre-stilohioidian trece artera carotidă externă.

Această diafragmă osteo-musculo-aponevrotică desparte fosa retromandibulară de spațiul retrostilian și de elementele vasculo-nervoase de la acest nivel.

Hiatusurile acestei diafragme reprezintă zone slabe ale acestui perete, prin ele se pot angaja și prelungiri glandulare parotidiene care vor favoriza invadarea spațiului latero-faringian (retrostilian) într-un cancer de parotidă.

#### b. Anterior:

- marginea posterioară a m. maseter.
- marginea posterioară a ramului mandibulei,
- marginea posterioară a m. pterigoidian medial,
- ligamentul sfenomandibular.

La acest nivel se diferențiază un *orificiu*: butoniera retrocondiliană Juvara prin care se realizează comunicarea dintre fosa retromandibulară și spațiul pterigo-mandibular.

Prin acest orificiu trec:

- superior - n. auriculo-temporal,
- mijlociu - v. maxilară,
- inferior - a. maxilară.

c. Lateral: corespunde spațiului dintre m. sternocleidomastoidian și ramul mandibulei.

Este alcătuit din:

- tegument,
- țesut subcutanat care conține ganglioni limfatici și ramuri din nervul auricular mare,
- lama superficială a fasciei cervicale.

#### d. Superior:

- articulația temporo-mandibulară,
- meatul auditiv extern.

#### e. Inferior:

- bandeleta interparotideo-submandibulară dispusă oblic infero-lateral între m. sternocleidomastoidian și unghiul mandibulei;
- această bandeletă (aponevroză) prezintă două condensări:
- lateral, bandeleta sterno-mandibulară, situată între fascia m. sternocleido-mastoidian și unghiul mandibulei,



- medial se găsește extremitatea inferioară a ligamentului stilo-mandibular.

Acest perete desparte glanda parotidă de regiunea sternocleidomastoidiană și de regiunea submandibulară.

## 2. Continutul fosei retromandibulare:

2.1. Glanda parotidă cu fascia (capsula) parotidiană și porțiunea inițială a ductului parotidian Stenon.

Glanda parotidă are 20-30 grame greutate și aspect neregulat datorită prelungirilor sale.

### Prelungirile glandei parotide:

#### a. posterioare:

- pe fața laterală a m. sternocleidomastoidian,
- între m. sternocleidomastoidian și pânțelele posterior al m. digastric (interstițiul sterno-digastric),
- între pânțelele posterior al m. digastric și m. stilohioidian (interstițiul stilo-digastric);

#### b. anterioare:

- în butoniera retrocondiliană Juvara,
- pe fața laterală a m. maseter (partea superficială a glandei parotide), ce poate cuprinde vasele transverse ale feței;

#### c. superioară:

- situată anterior de tragus;

#### d. inferioară:

- în regiunea trigonului carotic;

#### e. medială (faringiană):

- situată între ligamentele stilomandibular și sfenomandibular, este frecventă și uneori voluminoasă; are raport cu faringele și mușchiul pterigoidian medial; procesele tumorale de la nivelul ei bombează în endofaringe și se pot palpa endobucal.

Între mușchiul pterigoidian medial și peretele faringelui se delimitează spațiul *paraamigdalian* Gillis-Calas (spațiul pterigo-faringian) care conține:

- artera palatină ascendentă,
- artera faringiană ascendentă,
- ramuri din nervul glosofaringian (tonsilare),
- prelungirea posterioară a glandei submandibulare.

Acest spațiu comunică superior cu regiunea infratemporală, iar inferior cu regiunea submandibulară.

## 2.2. Elementele vasculo-nervoase intraparotidiene situate pe 3 planuri:

- planul lateral (superficial), nervos alcătuit din:

- nervul facial,
- nervul auriculo-temporal,
- rr. din nervul auricular mare;

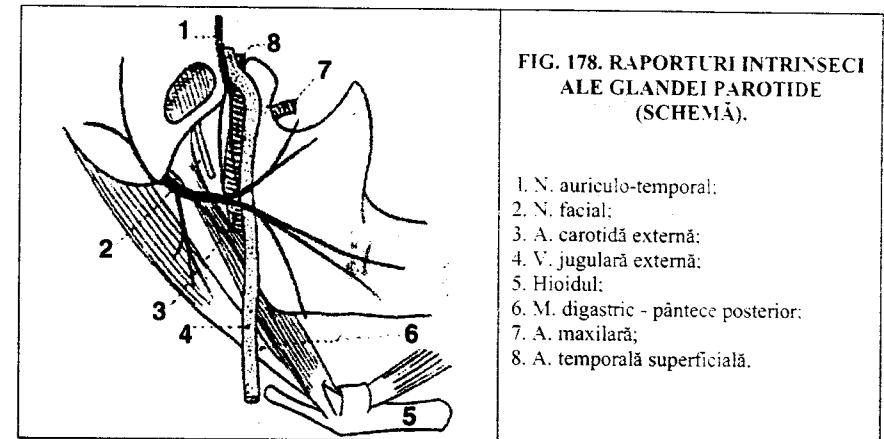
- planul venos, mijlociu alcătuit din:

- afluenții de origine ai venei retromandibulare,
- afluenții de origine ai venei jugulare externe,
- vena retromandibulară și vena jugulară externă cu ganglioni

limfatici parotidieni profunzi în jurul lor;

- planul arterial, profund (medial) alcătuit din:

- a. carotidă externă,
- a. maxilară,
- a. temporală superficială,
- a. auriculară posterioară,
- a. transversă a feței (fig. 178).



Raportul ganglionilor limfatici intraparotidieni cu nervul facial este întâmplător și prezintă o importanță capitală în radicalitatea unei intervenții chirurgicale la acest nivel. Dispoziția anatomică a nervului facial și a celorlalte structuri anatomice intraparotidiene este foarte diversificată, iar sistematizarea este pur orientativă (fig. 179).

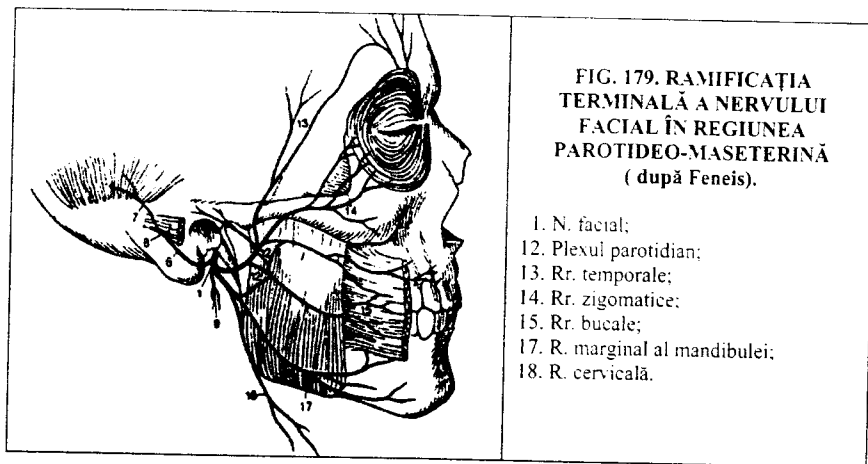


FIG. 179. RAMIFICAȚIA  
TERMINALĂ A NERVULUI  
FACIAL ÎN REGIUNEA  
PAROTIDEO-MASETERINĂ  
(după Feneis).

1. N. facialis;
2. Plexul parotidian;
3. Rr. temporale;
4. Rr. zigomatice;
5. Rr. bucale;
17. R. marginal al mandibulei;
18. R. cervicală.

### 3. Pediculii vasculo-nervoși ai glandei parotide:

Intrând sau ieșind din glandă, elementele vasculo-nervoase intraparotidiene formează o serie de pediculi vasculo-nervoși, care conform lui J. L. Faure sunt:

#### a. Pediculul posterior (stilomastoidian) format din:

- nervul facial,
- artera stilomastoidiană,
- vena stilomastoidiană.

b. Dacă artera auriculară posterioară se desprinde în glanda parotidă, ea va forma împreună cu vena auriculară posterioară un alt *pedicul posterior*.

#### c. Pediculul anterior (bucal) format din:

- artera transversă a feței,
- vena transversă a feței,
- ramurile zigomatice ale nervului facial,
- ramurile bucale ale nervului facial,
- ductul parotidian Stenon.

#### d. Pediculul superior (temporal) format din:

- artera temporală superficială,
- vena temporală superficială,
- nervul auriculo-temporal.

#### e. Pediculi inferiori (cervicali) reprezentați de:

- vena retromandibulară,
- vena jugulară externă.

#### f. Pedicul medial (carotidian) alcătuit din:

- artera carotidă externă.

#### g. Pedicul subcondilian alcătuit din:

- artera maxilară,
- vena maxilară,
- nervul auriculo-temporal.

### 4. Ductul parotidian Stenon - topografie:

Este canalul de secreție al glandei parotide, lung de circa 4 cm, are un diametru de circa 3 mm, și este de culoare albă, aproape sifidie.

**Originea canalului:** ductul parotidian se formează în partea posterioară a parotidei, cel mai adesea, prin confluența a două ramuri: superioară și inferioară, uneori cele două ramuri nu se întâlnesc, existând astfel două canale parotidiene, cu traiect paralel.

**Traiectul canalului:** în parotidă, canalul este oblic cu direcție antero-superioară, iese din glandă la 15 mm sub arcada zigomatică, pe marginea anterioară, la unirea treimii superioare cu treimea mijlocie; după ieșirea din glandă, ductul parotidian are un traiect orizontal și aspect în baionetă de-a lungul unei linii ce unește lobulul urechii cu aripa nasului.

Îl descriu mai multe *segmente extraparotidiene*:

a. primul segment - *maseterin* este superficial de m. maseter, cu direcție postero-anterioară în profunzimea prelungirii anterioare a glandei;

b. al doilea segment - *genian* (bucal) încrucișează marginea anterioară a maseterului, trece în regiunea bucală unde pătrunde în bula grăsoasă a obrazului (Bichat), perforând fascia care o învelește și traversează apoi mușchiul buccinator;

c. al treilea segment - *submucos* are o direcție postero-anterioară, într-un traiect de câțiva milimetri, printre glandele jugale, între m. buccinator și mucoasa obrazului.

Ductul parotidian - Stenon se *deschide* în vestibulul bucal pe fața internă a obrazului, la nivelul molarului 2 superior, la 4 mm sub fundul de sac vestibular superior. Dispoziția canaliculară nu justifică diviziunea glandei în doi lobi izolați, situație care impune intervenții chirurgicale largi în tumorile parotidiene.

**Are raporturi cu:**

a. prelungirea anterioară a glandei parotide situată în general subiacent;

b. artera transversă a feței, ram din artera temporală superficială situată supraiacent;

c. vena transversă a feței;

d. ramurile bucale ale nervului facial:

- ramurile bucale superioare din trunchiul temporo-facial,
- ramurile bucale inferioare din trunchiul cervico-facial, care formează uneori o buclă peristenoniană.

### 5. Comunicările fosei retromandibulare:

- a. *Cu regiunea trigonului carotic* la nivelul diafragmei stiliene, printre mușchiul stiloglos și mușchiul stilohioidian.
- b. *Cu regiunea infratemporală* prin butoniera retrocondiliană Juvara.
- c. *Cu regiunea bucală* prin pediculul anterior al glandei parotide.
- d. *Cu regiunea temporală* prin intermediul pediculului superior al glandei parotide.
- e. *Cu regiunea submandibulară* prin septul interparotideo – submandibular care prezintă perforații vasculare.
- f. *Cu regiunile perifaringiene* prin intermediul prelungirii faringiene a glandei parotide.

### 6. Aplicații practice privind regiunea parotideo-maseterină:

a. În chirurgia parotidiană trebuie cunoscute *raporturile parietale ale glandei parotide* (fosa retromandibulară), *traiectul extrapietos al nervului facial cât și traiectul ramurilor sale terminale*.

b. Între glanda parotidă și pereții fosei retromandibulare există o lamă subțire de țesut adipos care permite clivajul parțial al glandei, *clivaj îngreunat* însă de numărul mare de pediculi vasculo-nervoși și de ramificația terminală a nervului facial.

De asemenea penetrația glandulară a nervului facial determină o stabilitate a glandei în loja sa. Traiectul său intraglandular explică afectarea sa în cancere parotidiene când se impune și extirparea nervului facial, urmată de pareze faciale.

c. Orientarea formațiunilor vasculo-nervoase superficiale (n. facial) și a ductului parotidian Stenon este orizontală motiv pentru care se recomandă *inciziile transversale* în această regiune, la 2 cm sub arcul zigomatic, sau verticale înaintea tragusului pentru a proteja ramurile nervului facial.

d. *Zona mută* (Seres Sturm L.) reprezintă teritoriul în care inciziile nu afectează ramurile nervului facial și este *delimitată astfel:*

- superior: linia trago-comisurală,
- posterior: marginea posterioară a ramului mandibulei,
- inferior: linia care unește mijlocul marginii posterioare a ramului mandibulei cu comisura bucală.

e. În fosa retromandibulară se pot localiza *infecții* care ajung la acest nivel pe cale limfatică. Ganglionii limfatici parotidieni pot fi interesați în toate procesele inflamatorii sau tumorale ale regiunilor peribucale superficiale sau profunde.

f. În loja maseterină se pot de asemenea localiza *infecții* (abcese maseterine), frecvent de cauză dentară, în special de la ultimul molar inferior. Acestea se localizează fie între m. maseter și fascia sa, fie între m. maseter și ramul mandibulei.

g. *Nervul maseterin* este situat aproximativ la mijlocul incizurii mandibulei, sub arcul zigomatic, la 2-3 cm adâncime unde poate fi blocat cu soluție anestezică în caz de trismus.

h. În timpul *extirpărilor glandei parotide* se pot leza formațiunile vasculo-nervoase latero-faringiene, de aceea se conservă prelungirea faringiană a glandei și o lamă posterioară de țesut glandular.

Această prelungire favorizează de asemenea invadarea spațiului latero-faringian (retrostilian) într-un cancer de parotidă.

i. În *cancerle de parotidă* se produce frecvent invadarea spațiului retrostilian cu prinderea în procesul tumoral a nervilor glosofaringian, vag, accesoriu, hipoglos și a lanțului simpatic cervical cu apariția *sindromului paralizant* al lui Villaret.

j. *Abordul chirurgical* al glandei parotide la nivelul peretelui lateral al fosei retromandibulare permite accesul direct asupra glandei, este estetic și nu afectează elemente vasculo-nervoase importante.

k. Datorită *raporturilor superioare* (meat auditiv extern și A.T.M.) otitele externe se pot propaga spre parotidă iar tumorile glandulare pot comprima meatul și pot determina tulburări în dinamica articulară.

l. *Descoperirea chirurgicală* a trunchiului nervului facial se face la ieșirea lui din craniu prin gaura stilomastoidiană, între procesele mastoidian și stiloidian.

el

## 2.7. REGIUNEA BUCALĂ

Este o regiune peribucală superficială, pereche.

### 2.7.1. Delimitare:

- *superior*: marginea inferioară a orificiului orbital,
- *inferior*: marginea inferioară a mandibulei,
- *posterior*: marginea anterioară a mușchiului maseter,
- *anterior*: șanțul situat de-a lungul piramidei nazale (nazogenian) și linia care unește extremitatea posterioară a narinei cu marginea inferioară a mandibulei și trece la 1 cm lateral de comisura labială (unghiul gurii).

### 2.7.2. Din considerente anatomo-clinice împărțim regiunea bucală în 3 porțiuni (zone):

- zona zigomatică a feței (regiunea zigomatică clasică),
- zona infraorbitală a feței (regiunea infraorbitală clasică),
- partea centrală a obrazilor (regiunea bucală clasică).

### 2.7.3. Aspectul regiunii:

Diferă în funcție de vârstă, starea de nutriție și de unele momente fiziologice la care participă cavitatea bucală.

La copii și persoane grase, datorită dezvoltării mai mari a corpului adipos al obrazului prezintă o formă mai mult sau mai puțin rotunjită.

La bătrâni și persoane slabe aspectul este escavat, apărând ca o depresiune încadrată de mușchiul maseter, osul zigomatic și mandibulă.

În timpul masticației și suflatului, depozitele alimentare, respectiv aerul, destind regiunea care va prezenta și la persoanele slabe un aspect rotunjit.

**2.7.4. Din punct de vedere clinic** în partea superioară a regiunii se disting două teritorii de referință:

- A. *zona infraorbitală* care corespunde părții supero-mediale a regiunii bucale și este ușor deprimată datorită fosei canine;
- B. *zona zigomatică* este teritoriul supero-lateral al regiunii bucale care corespunde pomeților (umerilor) obrazilor și este o zonă proeminentă datorită osului zigomatic.

### 2.7.5. Stratigrafie:

1. Tegumentul: fin, relativ subțire la femei și puțin mai gros la bărbați unde prezintă foliculi piloși în jumătatea inferioară a regiunii, bogat vascularizat cu o colorație roz-trandafirie care se accentuează în stări emoționale sau febrile, alături roșie violacee datorită ectaziilor venoase la alcoolici.

### 2. Tesutul subcutanat:

Este slab reprezentat și discontinuu datorită inserțiilor cutanate ale mușchilor mimicii de la acest nivel. Este alcătuit dintr-o rețea de lame conjunctive și o cantitate variabilă de grăsime traversată de ramurile cutanate ale nervului trigemen.

### 3. Planul muscular:

Este alcătuit din două straturi musculare, unul superficial, altul profund, între care se delimitează un spațiu intermuscular, bucal, sau *loja geniană* (a obrazului).

A. *Stratul muscular superficial*: este discontinuu și este alcătuit din mușchi ai mimicii care în majoritate converg spre unghiul gurii:

- m. platysma,
- m. risorius,
- m. zigomatic mic,
- m. zigomatic mare,
- m. coborâtor al unghiului gurii,
- m. ridicător al buzei superioare,
- m. ridicător comun al buzei superioare și aripii nasului;
- m. orbicular al ochiului.

B. *Stratul muscular profund*: continuu, este alcătuit din mușchii:

- m. *ridicător al unghiului gurii* situat profund la nivelul fosei canine;
- m. *buccinator*:
- cu origine la nivelul proceselor alveolare ale molarilor superiori și inferiori cât și pe ligamentul pterigo-mandibular;
- cu inserție la 1 cm lateral de unghiul gurii, la nivelul nodulului comisural (modiolus);
- este singurul mușchi al mimicii acoperit de fascie: fascia bucofaringiană și are o dispoziție profundă;
- are rol mai mic în mimică și mai mare în masticație, suflat, fluierat;
- prin tonusul său contribuie la menținerea formei obrazului împiedicându-i distensia prea mare în timpul masticației sau suflatului.

C. *Spațiul bucal (loja geniană)*:

Este situat între cele două planuri musculare, conține vasele și nervii regiunii, corpul adipos al obrazului și ductul parotidian Stenon.

Conținutul spațiului bucal:

a. Corpul adipos al obrazului:

Este o masă de grăsime cuprinsă într-un înveliș fascial dependent de fascia maseterină și fascia bucofaringiană și face parte din grăsimea masticatorie. Este identică la ambele sexe având o greutate de 8 grame.

El se prelungește posterior între m. maseter și m. buccinator, iar superior spre regiunea infratemporală și se poate de asemenea insinua printre mușchii planului superficial spre tegument. Nu este mobilizabil. Corpul adipos al obrazului (bula grăsoasă Bichat) se menține și în stări de inanție prelungită, fiind ultimul panicul adipos care dispare, nefiind în funcție de variațiile individuale (greutate, talie).

Prezintă următoarele prelungiri: maseterică, temporală superficială, temporală profundă, retro-zigomatică, pterigo-mandibulară, infratemporală și pterigo-palatină.

b. Ductul parotidian Stenon:

Își continuă în această regiune traiectul orizontal, inițial trece superficial, apoi profund de corpul adipos al obrazului și la 1 cm anterior de m. maseter perforază m. buccinator și trece profund de acesta, sub mucoasa bucală, pe care o perforază în dreptul coletului molarului 2 superior (fig. 180, fig. 181).

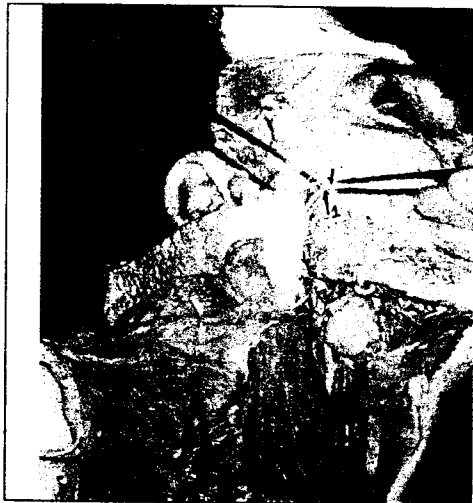

FIG.180. DUCTUL PAROTIDIAN - SEGMENT MASETERIN (1).

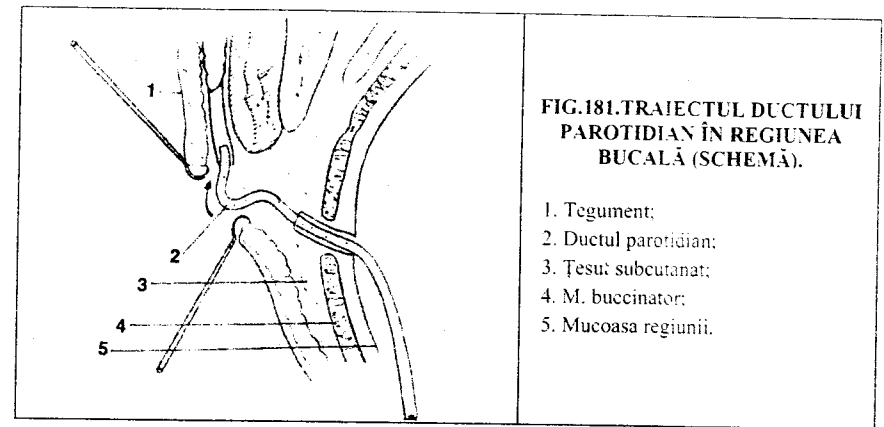


FIG.181.TRAIECTUL DUCTULUI PAROTIDIAN ÎN REGIUNEA BUCALĂ (SCHEMĂ).

1. Tegument;
2. Ductul parotidian;
3. Tesut: subcutanat;
4. M. buccinator;
5. Mucoasa regiunii.

c. Arterele regiunii:

- a. transversă a feței: ajunge la acest nivel din regiunea parotideo-maseterină și se dispune superior în spațiul intermuscular distribuindu-se mușchiului buccinator;
- a. infraorbitală: ajunge la acest nivel prin gaura infraorbitală și vascularizează pleoapa inferioară, aripa nasului și buza superioară;
- a. bucală: pătrunde în spațiu din regiunea infratemporală, medial de procesul coronoid al mandibulei, coboară pe fața laterală a m. buccinator, profund de corpul adipos al obrazului și vascularizează partea mijlocie a regiunii bucale;
- a. zigomatico-orbitală: se orientează spre unghiul extern ocular și vascularizează mm. zigomatici și orbicular al ochiului;
- a. facială:
  - pătrunde în regiune prin unghiul ei postero-inferior și trece pe fața laterală a corpului mandibular anterior de marginea anterioară a m. maseter (în șanțul premuscular) care reprezintă reperul pentru descoperirea ei chirurgicală și ligatura ei;
  - apoi urcă oblic spre comisura labială pe fața laterală a m. buccinator și anterior de corpul adipos al obrazului unele prezintă o concavitate posterioară și emite la acest nivel arterele labiale inferioară și superioară (fig. 182);

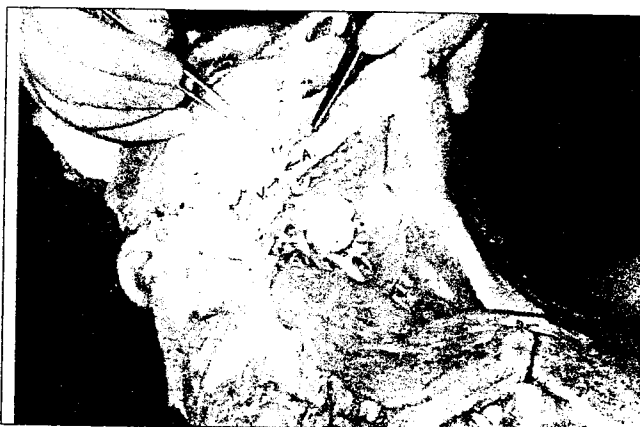

FIG.182. VASELE FACIALE ÎN PARTEA INFERIOARĂ A REGIUNII BUCALE.

A - a. facială;  
V - v. facială.

- este însoțită posterior de vena facială;  
- apoi străbate șanțul din lungul piramidei nazale (nazogenian) și se termină în unghiul intern ocular sub denumirea de artera angulară (fig. 183).

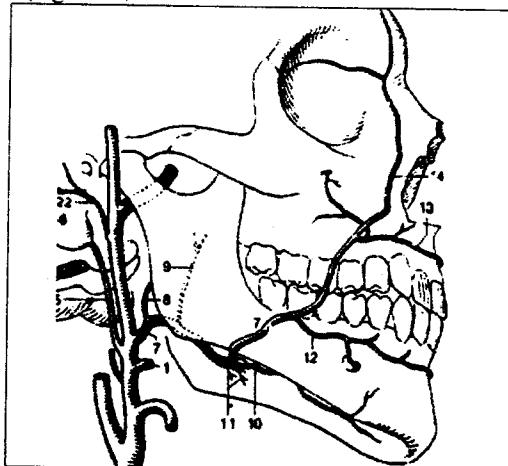


FIG. 183. A. FACIALĂ ÎN REGIUNEA BUCALĂ (FENEIS).

8. A. platină ascendentă;  
9. R. tonsilar;  
10. A. submentală;  
11. Rr. glandulare;  
12. A. labială inferioară;  
13. A. labială superioară;  
14. A. angulară.

d. *Venele regiunii:*

- sunt colectate de *vena facială* situată posterior de artera facială, prezintă pe traiectul ei *ganglioni limfatici bucali*, cât și de *vena transversă* a feței care se varsă în vena temporală superficială, *vena infraorbitală* și *vena bucală* care se varsă în plexul venos pterigo-maxilar.

e. *Vasele limfatice:*

- se varsă în ganglionii limfatici parotidieni superficiali, bucali și submandibulari.

f. *Nervii motori:*

- sunt reprezentați de ramurile terminale ale nervului facial, astfel:

- ramuri *zigomatice* pentru mușchii planului superficial;
- ramuri *bucale* care însoțesc ductul parotidian, înconjoară corpul adipos al obrazului și se distribuie mușchilor buccinator și mușchilor ridicători (fig. 184);
- ramura *marginală a mandibulei* care trece peste vasele faciale în partea inferioară a regiunii și inervează mușchiul buccinator, mușchii coborători și mușchiul mental.

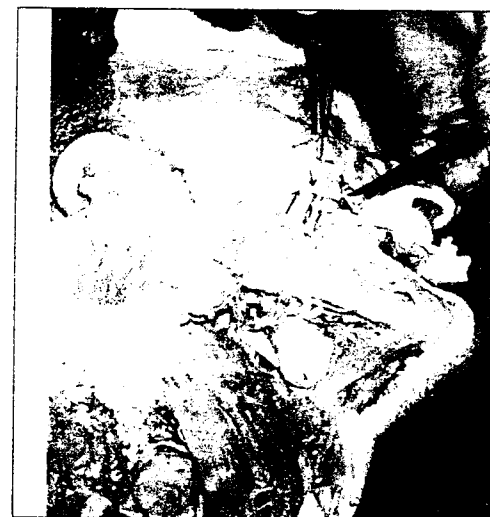

FIG. 184. RR. BUCALE DIN N. FACIAL.

g. *Nervii senzitivi:*

- ramura *zigomatico-facială* a nervului zigomatic care iese prin gaura respectivă și se distribuie tegumentului în partea supero-laterală a regiunii;
- *nervul infraorbital*, ramură terminală senzitivă a nervului maxilar, apare în regiune prin gaura infraorbitală și se distribuie tegumentului în partea supero-medială a regiunii (fig. 185);

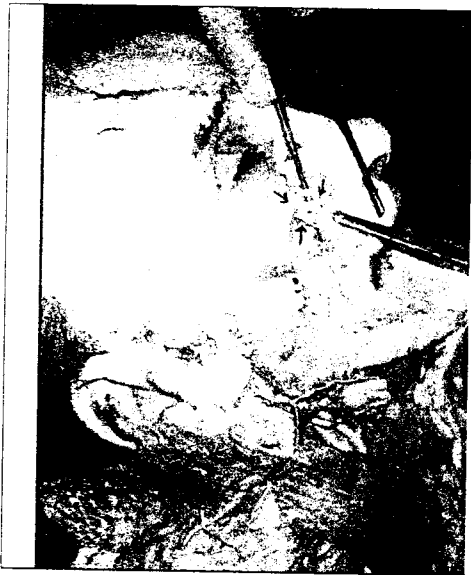

FIG. 185. N. INFRAORBITAL  
ÎN REGIUNEA BUCALĂ.

- *nervul bucal* - ramură senzitivă a nervului mandibular, ajunge în regiune medial de procesul coronoid al mandibulei după care coboară pe fața laterală a mușchiului buccinator, profund de corpul adipos al obrazului și în acest spațiu se împarte în ramurile lui terminale care inervează pielea și mucoasa regiunii centrale a obrazilor (fig. 186).

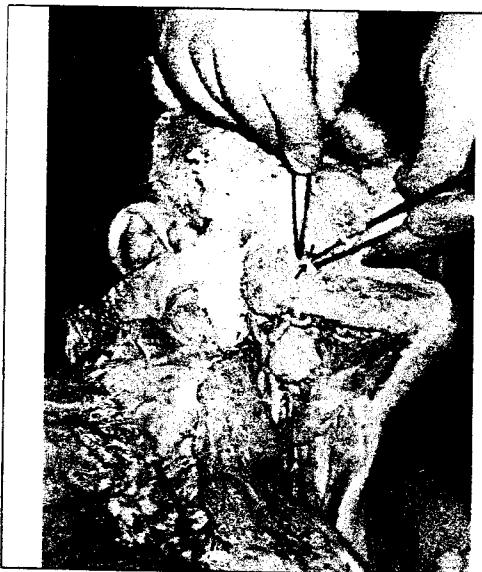

FIG. 186. N. BUCAL ÎN  
REGIUNEA BUCALĂ.

*Comunicările spațiului bucal (lojei geniene):*

- Cu regiunea infratemporală* pe calea vaselor și nervului bucal și prin grăsimea masticatorie din care face parte și corpul adipos al obrazului.
- Cu regiunea orbitală* prin canalul infraorbital.
- Cu regiunea parotideo-maseterină* de-a lungul ductului parotidian și vaselor transverse ale feței.
- Cu regiunea submandibulară* pe calea tecilor perivasculare ale arterei și venei faciale.

4. Următorul plan este reprezentat de *mucoasa bucală (jugală)*, o mucoasă de acoperire, activ-mobilă, situată pe fața profundă a mușchiului buccinator.

Prezintă în dreptul molarului 2 superior *papila parotidiană cu orificiul de deschidere al ductului parotidian Stenon*, iar în submucoasă conține *glande salivare mici, glande bucale (jugale)*.

5. *Planul osos:*

Este constituit în jumătatea inferioară a regiunii, atunci când gura este închisă, de *procesele alveolare* superior și inferior cu *gingia acoperitoare*.

Între părțile moi și procesele alveolare se delimitează vestibulul bucal.

În partea supero-laterală a regiunii, planul osos este reprezentat de *osul zigomatic*.

În partea supero-medială a regiunii, planul osos este reprezentat de *fața anterioară a corpului osului maxilar* care prezintă:

a. *fosa canină:*

- este situată în peretele anterior al sinusului maxilar, în partea ei superioară își are originea mușchiul ridicător al unghiului gurii;
- în partea inferioară este acoperită de mucoasa alveolară a vestibulului bucal;

b. *eminența canină:*

- corespunde alveolei caninului superior și reprezintă cea mai stabilă structură de la baza procesului alveolar maxilar făcând parte din structura de rezistență a viscerocraniului;

c. *gaura infraorbitală:*

- are forma ovalară (66% din cazuri) sau rotunjită (33% din cazuri), cu diametrul vertical mediu de 3-5 mm și diametrul transversal mediu de 2-4 mm (studiul a fost realizat pe 100 de crani umane).
- prin ea trece mănunchiul vasculo-nervos infraorbital;
- este un punct de emergență periferică trigeminală;

- este situată aproximativ la 5-9 mm. inferior de marginea infraorbitală, uneori cu diferențe de 0,5-1 mm stânga-dreapta;
- este situată pe verticala care trece printre cei 2 premolari superiori (în 48% din cazuri), sau pe verticala care trece prin axul premolarului al 2-lea superior (în 43% din cazuri); sau mai rar pe verticala care trece prin axul premolarului 1 superior (în 9% din cazuri), cu foarte mici diferențe stânga-dreapta;
- este situată pe aceeași verticală cu gaura supraorbitală și gaura mentală;
- este situată pe verticala care trece prin extremitatea medială a suturii zigomatico-maxilare;
- este situată la 4-5 mm medial de linia medio-pupilară;
- este situată supero-lateral de apexul caninului superior;
- exteriorizează canalul infraorbital care are direcție anterioară, inferioară și medială (fig. 187).

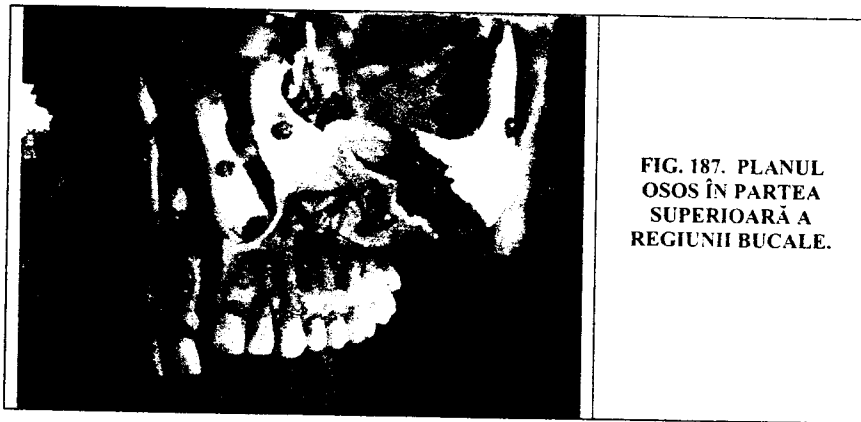


FIG. 187. PLANUL OSOS ÎN PARTEA SUPERIOARĂ A REGIUNII BUCALE.

#### 2.7.6. Aplicații practice în regiunea bucală:

1. *Disjunctiile traumatiche* ale osului zigomatic sunt explicate de numărul mare de suturi cu oasele din jur.
2. *Palparea în fosa canină* este dureroasă în sinuzita maxilară. De asemenea fosa canină reprezintă calea de abord chirurgical a sinusului maxilar prin tehnica Caldwell-Luc.
3. *Gaura infraorbitală* se palpează obligatoriu la orice examen clinic exofacial sau când se efectuează anestezia nervilor alveolari antero-superiori. Palparea poate fi dureroasă în nevralgia nervului infraorbital.  
La acest nivel se efectuează anestezia nervilor alveolari antero-superiori sau a nervului infraorbital folosind ca repere direcția canalului infraorbital și poziția găurii infraorbitale, elemente prezentate mai sus.

4. Spațiul intermuscular poate fi sediul unor *procese inflamatorii* cu punct de plecare dentar și pentru că stratul muscular superficial este discontinuu, inflamația poate evolua subcutanat sau se poate extinde în orbită, prin canalul infraorbital, în fosa retromandibulară de-a lungul canalului Stenon, în regiunea submandibulară pe calea tecilor perivascularare faciale și în loja infratemporală prin grăsimea masticatorie din care face parte și corpul adipos al obrazului.

5. *Mămunchiul vasculo-nervos bucal* apare în partea posterioară a regiunii, la marginea anterioară a m. maseter și inferior de bula grăsoasă Bichat. Nervul bucal poate fi anesteziat și pe cale cutanată, la marginea anterioară a m. maseter, unde acesta este intersectat de o linie care unește tragusul cu comisura bucală.

6. *Artera facială:* se palpează pentru luarea pulsului comprimând-o pe mandibulă înaintea m. maseter. Ea trebuie protejată în timpul inciziilor abceselor bucale, iar în hemoragii accidentale este necesară descoperirea și ligatura ei.

*Descoperirea arterei* se face în unghiul postero-inferior al regiunii, la granița cu regiunea submandibulară. Linia de incizie de 3-4 cm va fi paralelă cu marginea inferioară a mandibulei și la 0,5 cm sub ea, mijlocul inciziei corespunde cu marginea anterioară a m. maseter. Se secționează pielea, m. platysma, fascia cervicală și se identifică mămunchiul vascular facial cu vena situată posterior de arteră. Se va ligatura artera și apoi se va sutura tegumentul cu 3-4 fire. Element de pericol: ramul marginal al mandibulei din n. facial care intersectează superficial vasele faciale.

Proiecția pe tegument a vaselor faciale are loc pe o linie care unește unghiul antero-inferior al m. maseter cu comisura bucală și de aici în șantul labio-naso-genian.

7. *Ductul parotidian Stenon:* se proiectează pe o linie care unește lobulul urechii cu aripa nasului.

*Descoperirea lui chirurgicală* indicată într-o fistulă salivară sau în litiază salivară se face fie la nivelul vestibulului bucal când calculul este inclavat în porțiunea terminală a ductului, fie pe cale cutanată în celelalte cazuri, la marginea anterioară a m. maseter unde are poziția cea mai superficială.

Incizia orizontală, lungă de 3-4 cm este centrată de punctul unde se intersectează linia de proiecție a ductului care unește lobulul urechii cu aripa nasului, cu linia ajutoare coborâtă de la tragus spre unghiul gurii. După incizia tegumentului și a țesutului subcutanat, ductul învelit de o prelungire a fasciei parotidiene este pus în evidență pe o lungime de 3-4 cm și în funcție de leziune va fi incizat pentru calcul sau rezecat pentru neostomie salivară în cazul fistulei salivare (fig. 188).



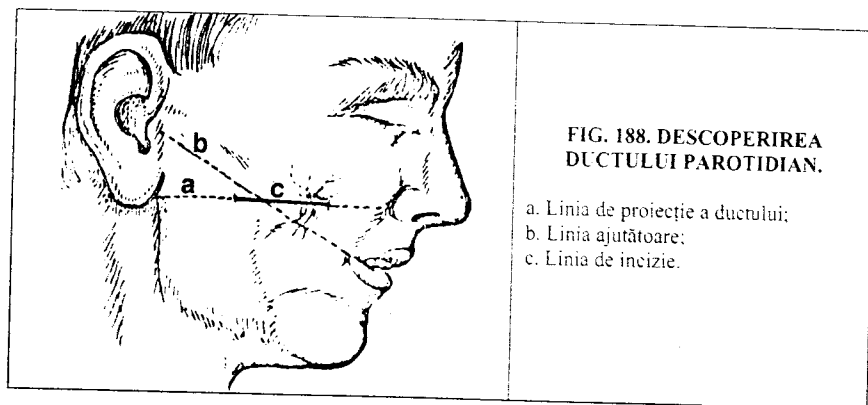


FIG. 188. DESCOPERIREA  
DUCTULUI PAROTIDIAN.

- a. Linia de proiectie a ductului;  
b. Linia ajutătoare;  
c. Linia de incizie.

8. Inciziile cutanate pentru *abordul chirurgical al ductului parotidian* pot duce la apariția unei fistule salivare, de aceea majoritatea chirurgilor oro-maxilo-faciali preferă abordarea lui pe cale endobucală.

9. *Orificiul endobucal de deschidere* al ductului parotidian este ușor de reperat și de cateterizat pentru realizarea sialografiilor parotidiene sau a unor instilații medicamentoase.

10. *Nervul facial* iradiază sub formă de evantai prin ramurile sale terminale în regiunea bucală. Inciziile tegumentare, în consecință, nu vor fi verticale pentru a evita lezarea acestor ramuri.

11. Din punct de vedere clinic, *în tratamentul comunicărilor buco-sinusale* putem utiliza țesut din bula grăsoasă Bichat pentru închiderea lor. Dacă mărirea comunicărilor este mai importantă, se poate face o închidere a lor după translația bulei grăsoase Bichat (Ph. Vaillant).

## 2.8. REGIUNEA ORALĂ (LABIALĂ, A BUZELOR)

Face parte din regiunile peribucale superficiale, regiuni aplicate pe versantele externe maxilo-mandibulare, ușor explorabile clinic și ușor abordabile chirurgical.

Această regiune cuprinde totalitatea țesuturilor care intră în alcătuirea celor două buze (superioară și inferioară) care sunt unite lateral, în dreptul premolarului unu unde formează unghiul gurii (comisura labială).

### 2.8.1. Delimitare:

1. *Superior* - planul orizontal tangent la porțiunea mobilă a septului nazal, o separă de regiunea nazală.

2. *Inferior* - șanțul mentolabial, o separă de regiunea mentală.

3. *Lateral* - linia care unește extremitatea posterioară a narinei cu șanțul mentolabial, care trece la 1 cm lateral de unghiul gurii, linie care o separă de regiunea bucală.

### 2.8.2. Aspect extern:

1. Când gura este închisă și buzele aplicate una pe cealaltă, buza superioară depășește cu 0,5 cm anterior buza inferioară în plan sagital. Ele formează peretele anterior al vestibulului bucal.

2. Când gura este deschisă, buzele delimitează *orificiul bucal* (rima oris), de formă ovalară, cu diametrul vertical maxim de 4-5 cm, acesta fiind în funcție de poziția mandibulei față de baza craniului cât și în funcție de rezultanta contracției mușchilor care acționează asupra buzelor (constrictori și dilatatori ai orificiului bucal) (fig. 189).

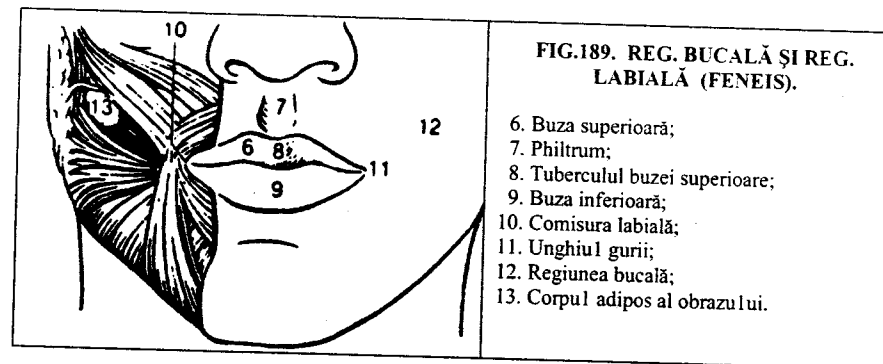


FIG. 189. REG. BUCALĂ ȘI REG.  
LABIALĂ (FENEIS).

6. Buza superioară;  
7. Philtrum;  
8. Tuberculul buzei superioare;  
9. Buza inferioară;  
10. Comisura labială;  
11. Unghiul gurii;  
12. Regiunea bucală;  
13. Corpul adipos al obrazului.

### 2.8.3. Stratigrafie:

1. Pielea: este groasă, cu foliculi piloși la bărbați și aderentă de planul subiacent datorită inserțiilor musculare de pe fața ei profundă.

Prezintă la nivelul buzei superioare un șanț vertical median numit *philtrum* care se termină la nivelul *tuberculului buzei superioare* situat la marginea liberă a buzei.

La nivelul buzei inferioare există o *depresiune mediană* situată deasupra șanțului mentolabial.

La marginea liberă a buzei, zona de trecere muco-cutanată, se formează "*roșul de buză*".

### 2. Planul muscular:

a. *mușchi constrictori* ai orificiului bucal: partea labială a mușchiului orbicular al buzelor;

b. *mușchi dilatatori* ai orificiului bucal:

- m. ridicător al buzei superioare,
- m. ridicător comun al buzei superioare și aripii nasului,
- m. zigomatic mare,
- m. zigomatic mic,
- m. risorius,
- m. coborâtor a unghiului gurii,
- m. coborâtor al buzei inferioare situat ca și mușchii precedenți superficial,
- m. ridicător al unghiului gurii și,
- m. buccinator situat ca și precedentul mușchi, profund.

Fibrele acestor mușchi se intersectează la nivelul comisurii bucale și formează o formațiune nodulară, ovalară, musculo-tendinoasă numită *nodul comisural sau modiolus* situat la 1 cm lateral de unghiul gurii. Prezența lui trebuie să o avem în vedere în timpul protezărilor adjuncte.

3. Următorul plan este reprezentat de mucoasa labială, o mucoasă de acoperire, activ mobilă care conține în submucoasă glande salivare mici, glande labiale. Mucoasa fiecărei buze formează la trecerea pe procesul alveolar câte o plică mediană, frâul buzei superioare și frâul buzei inferioare.

Între planul muscular și mucoasa buzelor trec arterele labiale (fig. 190).

4. Planul osos – este constituit atunci când gura este închisă de procesele alveolare superior și inferior cu gingia acoperitoare.

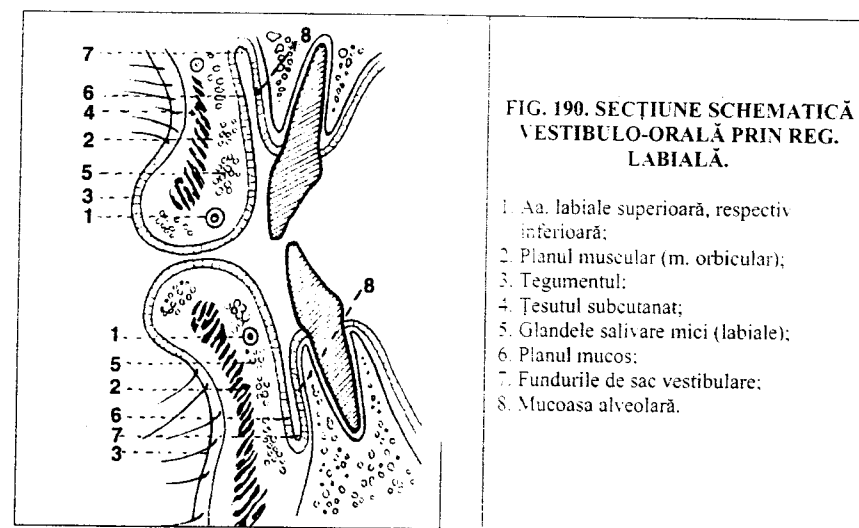


FIG. 190. SECȚIUNE SCHEMATICĂ VESTIBULO-ORALĂ PRIN REG. LABIALĂ.

1. Aa. labiale superioară, respectiv inferioară;
2. Planul muscular (m. orbicular);
3. Tegumentul;
4. Țesutul subcutanat;
5. Glandele salivare mici (labiale);
6. Planul mucos;
7. Fundurile de sac vestibulare;
8. Mucoasa alveolară.

### 2.8.4. Vasele și nervii regiunii:

1. Arterele: sunt situate între planul muscular și planul mucos al fiecărei buze.

a. Arcada arterială a buzei superioare este formată de *arterele labiale superioare* (ramuri din artera facială) care se anastomozează între ele.

Mai participă ramuri din:

- artera bucală,
- artera infraorbitală,
- artera transversă a feței.

b. Arcada arterială a buzei inferioare este formată de *arterele labiale inferioare* (ramuri din artera facială) care se anastomozează între ele.

Mai participă ramuri din:

- artera mentală.

Se formează astfel un *cerc arterial peribuca* situat la 7-8 mm distanță de marginile libere ale buzelor.

2. Venele labiale se varsă în vena facială.

3. Vasele limfatice se varsă în ganglionii limfatici submandibulari bilateral și în ganglionii limfatici submentali, iar uneori ajung direct în ganglionii limfatici cervicali profunzi. Această situație impune evidarea ganglionară bilaterală în cancerle de buză.

4. Inervația motorie este asigurată de ramuri ale *nervului facial*.

5. Inervația senzitivă:

- *nervul infraorbital* pentru buza superioară,
- *nervul mental* pentru buza inferioară.

### 2.8.5. Aplicații practice:

1. La nivelul buzelor pot să apară *malformații congenitale* (excepționale la buza inferioară) numite *despicături* (fisuri), unilaterale sau bilaterale, datorită lipsei de coalescență dintre mugurii maxilari și mugurii nazali.

2. La marginea fixă a buzelor, mucoasa labială se reflectă pe procesul alveolar unde se continuă cu mucoasa fixă alveolară și delimitează fundul de sac vestibular superior, respectiv inferior, sedii frecvent al *supurațiilor perimaxilare* cu punct de plecare de la dinții frontali.

3. Datorită *calibrului relativ mare și dispoziției topografice a arterelor labiale*, atunci când sunt secționate accidental de către medicul stomatolog (de obicei cu discurile), hemoragiile pot fi grave, situație în care se impune ligatura lor chirurgicală.

4. *Raportul celor două buze* în planul sagital aduce informații medicului stomatolog privind existența unor anomalii sagitale la nivelul maxilarului sau mandibulei.

5. Zona de tranziție muco-cutanată a fiecărei buze este sediul de elecție pentru *cancerle labiale*.

6. La nivelul glandelor salivare mici labiale se pot dezvolta frecvent *tumori sau chisturi salivare*.

7. *Frâul buzei* trebuie să fie distanțat de marginile protezelor mobile.

## 2.9. REGIUNEA MENTALĂ

Este o regiune mediană a feței care cuprinde părțile moi care acoperă partea proeminentă a corpului mandibulei, formând împreună cu aceasta reliefurile bărbiei.

### 2.9.1. Delimitare:

1. *Superior* - șanțul mento-labial.

2. *Inferior* - marginea inferioară a mandibulei.

3. *Lateral* - două linii verticale care trec la 1 cm în afara unghiului gurii, prelungite până la marginea inferioară a mandibulei.

Aspectul regiunii, convex, prezintă variații individuale și rasiale și arată creșterea sagitală a mandibulei contribuind la stabilirea formei profilului, convex-normal, sau concav în cazul unei anomalii în plan sagital a mandibulei.

### 2.9.2. Stratigrafie:

1. *Tegumentul*: gros, cu foliculi piloși la bărbați și cu o depresiune triunghiulară între tuberculii mentali numită *gropiță* a bărbiei, constituind o trăsătură individuală caracteristică.

2. *Tesutul subcutanat*: celulo-adipos slab reprezentat, conține fibre musculare ale m. platysma și ale m. transvers mental.

3. *Planul muscular*: solidarizat de tegument este format din 6 mușchi dispuși câte 3, de o parte și de alta liniei mediane: m. mental situat profund, cu fibre verticale, acoperit parțial de m. coborâtor al buzei inferioare cu fibrele orientate oblic superior și medial, de aspect patulater, acoperit inferior și lateral de m. coborâtor al unghiului gurii cu fibrele orientate oblic superior și lateral, de formă triunghiulară.

4. *Planul osos* este reprezentat de segmentul anterior al mandibulei (fig. 191).

La acest nivel descriem:

a. *protuberanța mentală cu tuberculii mentali*,

b. *creasta (linia) simfizară*,

c. *foseta incisivă care este o depresiune situată inferior de alveolele incisivului lateral și caninului*, la nivelul căreia se poate efectua anestezia supraperiostală pentru nervul incisiv,

d. *gaura mentală care exteriorizează canalul mental*, canal care are axul său orientat posterior, superior și lateral (fig. 192).

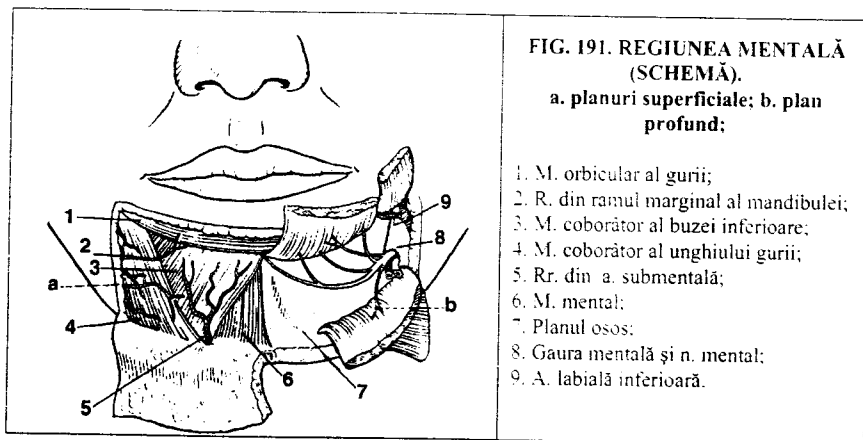


FIG. 191. REGIUNEA MENTALĂ (SCHEMĂ).

a. planuri superficiale; b. plan profund;

1. M. orbicular al gurii;
2. R. din ramul marginal al mandibulei;
3. M. coborător al buzei inferioare;
4. M. coborător al unghiului gurii;
5. Rr. din a. submentală;
6. M. mental;
7. Planul osos;
8. Gaura mentală și n. mental;
9. A. labială inferioară.

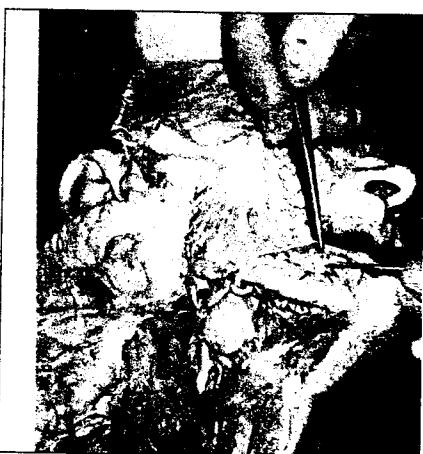

FIG. 192. PLANUL OSOS AL REGIUNII MENTALE ȘI N. MENTAL.

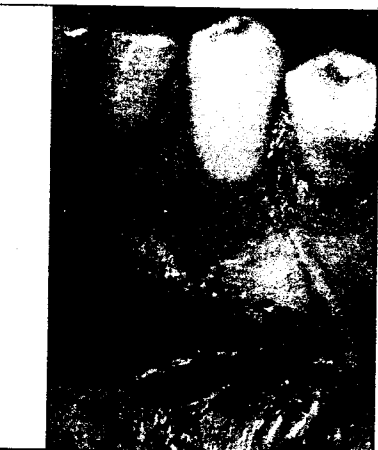


FIG. 193. N. MENTAL (P. CARPENTIER).

### 2.9.3. Vasele și nervii regiunii:

1. Mănunchiul vasculo-nervos mental (artera, vena și nervul - nervul senzitiv al regiunii) (fig. 193).
2. Artera și vena submentală destinate părților moi din regiune.
3. Ramuri din artera labială inferioară.
4. Ramura marginală a mandibulei, ramură terminală a nervului facial pentru mușchii mimicii de la acest nivel.
5. Vase limfatice care drenează limfa în ganglionii limfatici submentali și submandibulari.

### 2.9.4. Considerațiuni anatomo-clinice privind gaura mentală:

Deși gaura mentală prezintă o importanță mai redusă în anestezia loco - regională, considerăm că localizarea acestui punct de urgență periferică trigeminală, pe linia care unește gaura mentală cu găurile infraorbitală și supraorbitală, prezintă o mare importanță în chirurgia orală, și în special în chirurgia implantologică a zonei posterioare mandibulare.

Prin această gaură trece mănunchiul vasculo-nervos mental.

Nervul mental se desprinde în canalul mandibular din nervul alveolar inferior, frecvent în dreptul premolarului 1 și mai rar, imediat după penetrarea canalului mandibular. Acest nerv traversează canalul mental, cu direcție posterioară, superioară și laterală și se exteriorizează pe fața externă a mandibulei prin gaura mentală.

Este un nerv senzitiv care inervează mucoasa și tegumentul buzei inferioare, tegumentul bărbiei și mucoasa vestibulară inferioară în dreptul premolarului unu și dinților frontali.

Artera mentală, este o ramură din artera alveolară inferioară și însoțește nervul mental. Vena mentală se varsă în vena alveolară inferioară, tributară plexului venos pterigoidian (pterigo-maxilar).

1. Gaura mentală în sens cranio-caudal este situată la adultul dentat la jumătatea distanței dintre marginea alveolară și marginea inferioară a mandibulei. Rareori poate fi dublă, exceptional triplă și prezintă de obicei o formă ovalară în sens vertical.

În funcție de vârstă, în sens cranio-caudal, poziția acestei găuri variază astfel:

- la copii - se situează foarte jos, în apropierea marginii inferioare a mandibulei;
- la adulți - se situează la jumătatea distanței dintre cele două margini mandibulare;
- la bătrânii edentați de lungă durată, consecutiv resorbției și atrofiei procesului alveolar, gaura mentală poate fi situată la nivelul feței alveolare mandibulare (pe creasta edentată) - fig. 194.

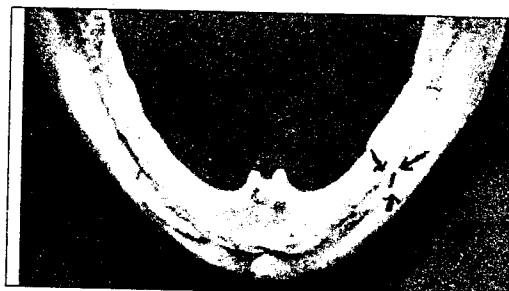


FIG. 194. GAURA MENTALĂ SITUATĂ LA NIVELUL FEȚEI ALVEOLARE MANDIBULARE.

2. *În sens sagital* pe lângă variațiile pe care le prezintă la dentat, la edentat se poate folosi ca reper pentru localizarea acestei găuri, distanța dintre marginea anterioară a mușchiului maseter și simfiza mentală, gaura mentală fiind situată la jumătatea acestei distanțe.

3. În urma unor cercetări efectuate pe 60 de mandibule umane, am stabilit următoarele localizări pentru gaura mentală:

- gaura mentală situată *între premolari* la 35 de mandibule (58,33%) - fig. 195;
- gaura mentală situată *sub apexul premolarului al 2-lea* la 12 mandibule (20%) - fig. 196;
- gaura mentală situată *între premolarul al 2-lea și molarul 1* la 8 mandibule (13,33%) - fig. 197;
- gaura mentală situată *sub apexul premolarului 1* la 3 mandibule (5%) (fig. 198);
- gaura mentală situată *sub molarul 1* la 2 mandibule (3,33%) - fig. 199.

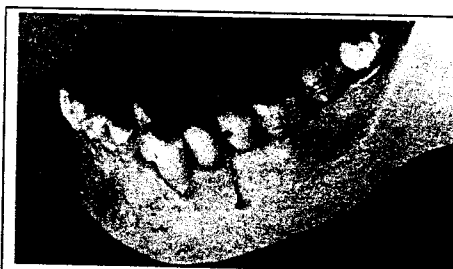


FIG. 195. GAURA MENTALĂ SITUATĂ ÎNTRE PREMOLARI.

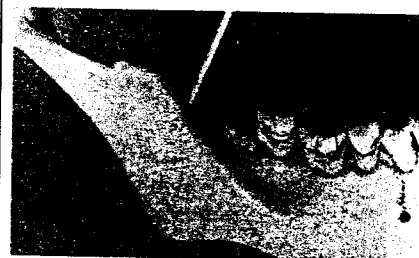

FIG. 198. GAURA MENTALĂ SITUATĂ SUB PREMOLARUL 1.

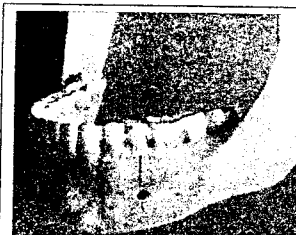

FIG. 196. GAURA MENTALĂ SITUATĂ SUB PREMOLARUL AL-2-LEA.




FIG. 197. GAURA MENTALĂ SITUATĂ ÎNTRE PREMOLAR 2 ȘI MOLARUL 1.



FIG. 199. GAURA MENTALĂ SITUATĂ SUB MOLARUL 1.

Datele obținute sunt comparabile cu datele din literatura de specialitate, doar procentele sunt diferite, situație care demonstrează variațiile individuale și populaționale privind poziția găurii mentale în raport cu dinții.

Reiese clar că în cele mai multe cazuri (58,33%), această gaură este situată între cei doi premolari, urmată de dispoziția ei sub apexul premolarului al 2-lea în 20% din cazuri.

Situațiile extreme ale poziției acestei găuri variază în sens sagital de la premolarul unu la molarul unu inferior.

#### 2.9.5. Aplicații practice:

1. Anatomia topografică descrie elementele anatomice în dispoziția lor cea mai frecventă, dar chirurgul oro-maxilo-facial și stomatologul trebuie să facă apel la date de anatomie orală și clinică și să țină cont și de variațiile individuale.

2. Dacă localizarea găurii mentale nu prezintă un interes deosebit pentru anestezia loco-regională nu este același lucru și pentru chirurgia implantologică.

3. Dacă din punct de vedere medico-legal, o lezare a nervului mental, poate fi considerată ca o greșeală tehnică, aceasta va fi cu atât mai gravă dacă este consecutivă unui implant.

4. Ținând cont de variațiile de poziție privind gaura mentală, mai sus prezentate, este primordial în chirurgia implantologică în zona premolară-molară a mandibulei de a face un examen tomografic pentru un bilanț preimplantar, cu scopul localizării precise a canalului și a găurii mentale, pentru că singurul veritabil tratament al leziunilor neurologice (n. mental) posibile, este prevenirea lor.

5. Prin conturarea diferitelor sale poziții de emergență pe suprafața externă a corpului mandibular, nervul mental poate fi considerat un obstacol anatomic pentru chirurgul oro-maxilo-facial.

6. La acest nivel se efectuează anestezia tronculară periferică a nervului mental, iar prin penetrarea anestezică a canalului mental se obține anestezia nervului incisiv. Utilizăm ca repere topografia găurii, respectiv direcția canalului mental.

7. În această regiune se pot localiza infecții cu punct de plecare de la dinții frontali inferiori (fig.200).

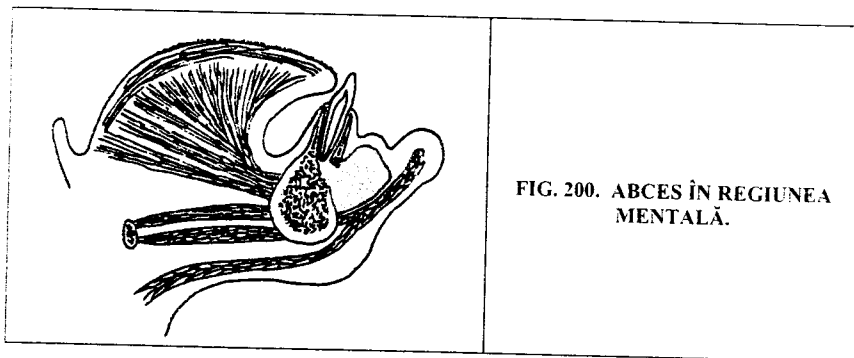


FIG. 200. ABCES ÎN REGIUNEA MENTALĂ.

## 2.10. REGIUNEA ORBITALĂ

### 2.10.1. Peretii orbitei:

#### 1. Peretele superior:

##### a. partea orbitală a frontalului:

- antero-lateral prezintă fosa glandei lacrimale, iar antero-medial prezintă foseța sau spina trohleară (se prinde trohleea m. oblic superior al globului ocular);

- conține sinusul frontal, iar dacă baza sinusului este un perete osos subțire unele sinuzite se pot extinde în orbită;

- este delimitată anterior prin marginea supraorbitală care prezintă la unirea celor 2/3 laterale cu 1/3 medială gaura supraorbitală și medial de ea incizura frontală, iar presiunea digitală pe marginea supraorbitală în partea medială poate crește durerea în sinuzita frontală;

b. aripa mică a sfenoidului care prezintă între rădăcinile ei canalul optic, o comunicare cu endobaza, prin care trec n. optic și a. oftalmică.

Peretele superior al orbitei desparte orbita de fosa craniană anterioară.

*Are raport* cu sinusul frontal și cu lobul frontal al emisferei cerebrale de partea respectivă.

#### 2. Peretele medial:

a. procesul frontal al maxilarului cu creasta lacrimală anterioară;

b. osul lacrimal cu creasta lacrimală posterioară;

c. lama papiracee a masei laterale a etmoidului;

d. fața laterală a corpului sfenoidal (porțiunea prealară).

Între crestele lacrimale anterioară și posterioară se găsește fosa sacului lacrimal care prezintă inferior orificiul canalului lacrimonazal prin care orbita comunică cu meatul nazal inferior.

Superior de lama papiracee sunt orificiile canalelor etmoidale anterior și posterior prin care se realizează comunicarea cu fosa craniană anterioară.

#### *Raporturi:*

a. prin osul lacrimal are raport cu fosa nazală;

b. prin lama papiracee are raport cu celule etmoidale (în consecință în sinuzite etmoidale inflamația poate trece și în orbită);

c. cu sinusul sfenoidal (în consecință, sinuzitele sfenoidale pot da o reacție inflamatorie orbitală).

#### 3. Peretele lateral:

a. fața orbitală a osului zigomatic care prezintă gaura zigomatico-orbitală prin care intră n. zigomatic;

b. fața orbitală a aripii mari a sfenoidului.

Acest perete desparte orbita de regiunea temporală.

Este principala cale de abord chirurgical al conținutului orbitei.

#### 4. Peretele inferior:

##### a. fața orbitală a corpului maxilarului:

- prezintă posterior șanțul infraorbital, care se continuă în peretele osos ce desparte orbita de sinusul maxilar cu canalul infraorbital (trece mănunchiul vasculo-nervos infraorbital);
- când peretele superior al canalului infraorbital este dehiscent anestezia din canal poate prinde ramura inferioară a n. oculomotor și apare diplopia;
- când peretele inferior al canalului infraorbital este dehiscent, în sinuzita maxilară apare nevralgia infraorbitală deoarece nervul infraorbital are raport direct cu mucoasa sinusală inflamată;
- prin peretele inferior conținutul orbitei are raport cu sinusul maxilar;

##### b. fața orbitală a osului zigomatic (antero-lateral):

##### c. procesul orbital al palatinului (postero-medial).

#### Aplicație practică:

La nivelul pereților, conținutul orbitei are raporturi cu sinusurile paranazale:

- a. peretele superior cu sinusul frontal,
- b. peretele inferior cu sinusul maxilar,
- c. peretele medial cu celule etmoidale și sinusul sfenoidal.

Acest fapt permite propagarea infecțiilor în ambele sensuri. Datorită raporturilor pereților, în fracturile lor se impune colaborarea între oftalmolog, ORL-ist, OMF-ist și neurolog.

### 2.10.2. Comunicările orbitei:

	PRIN	CU CINE COMUNICĂ	CINE TRECE
1.	gaura optică	cu fosa craniană anterioară	n. optic și a. oftalmică
2.	fisura orbitală superioară	cu fosa craniană medie	nn. lacrimal, frontal, nasociliar, trohlear, abducent, oculomotor și v. oftalmică superioară
3.	fisura orbitală inferioară	cu regiunea infratemporală	nn. infraorbital și zigomatic, rr. orbitale din gg. pterigopalatin, a. infraorbitală și v. oftalmică inferioară
4.	canalul lacrimo-nazal	cu fosa nazală	—
5.	Gaura zigomatico-orbitală	cu canalul zigomatic	n. zigomatic
6.	Canalele etmoidale anterior și posterior	cu fosa craniană anterioară	mănunchiurile vasculonervoase omonime
7.	Canalul infraorbital	cu regiunea bucală	v., a. și n. infraorbital

### 2.10.3. Aditusul orbitei:

#### Delimitare:

a. superior: marginea supraorbitală a frontalului care prezintă:

- incizura (gaura) frontală;
- incizura (gaura) supraorbitală;
- presiunea digitală la gaura (incizura) supraorbitală accentuează durerea din nevralgia de n. supraorbital;

b. medial: creasta lacrimală anterioară a procesului frontal al maxilarului;

c. lateral: marginea anterioară a arcadei fronto-zigomatice care prezintă sutura fronto-zigomatică.

- palparea marginii laterale a aditusului poate decela o disjunctie osoasă, de obicei zigomatică;

d. inferior: marginea infraorbitală care se palpează atunci când se face anestezia la gaura infraorbitală.

### 2.10.4. Conținutul orbitei:

1. globul ocular;
2. mm. extrinseci ai globului ocular;
3. vase și nervi;
4. grăsimea retro-orbitală.

### 2.10.5. Vasele și nervii orbitei:

#### 1. Artera oftalmică:

Este ramură din artera carotidă internă care străbate canalul optic însoțită de nervul optic după care trece pe peretele medial al orbitei împreună cu nervul nazociliar.

Prezintă la acest nivel următoarele ramuri:

- aa. ciliare posterioare,
- aa. etmoidale anterioară și posterioară,
- a. lacrimală,
- ramuri musculare,
- ramuri palpebrale mediale,
- a. centrală a retinei,
- a. supraorbitală,
- a. supratrohleară,
- a. dorsală a nasului (fig. 201).

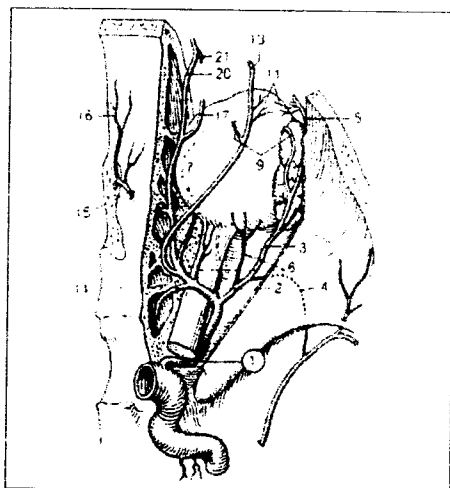


FIG. 201. A. OFTALMICĂ ÎN REG. ORBITALĂ (FENEIS).

1. A. oftalmică;
2. A. centrală a retinei;
3. A. lacrimală;
5. A. palpebrală laterală;
6. Aa. ciliare scurte;
7. Aa. ciliare lungi;
9. Aa. ciliare anterioare;
11. Aa. conjunctivale;
13. A. supraorbitală;
14. A. etmoidală posterioară;
15. A. etmoidală anterioară;
17. A. palpebrală medială;
20. A. supratrohleară;
21. A. dorsală a nasului.

#### 2. Venele:

- a. se varsă în sinusul cavernos - v. oftalmică superioară;
- b. în plexul venos pterigo-maxilar - v. oftalmică inferioară.

#### 3. Nervii:

- n. frontal;
- n. lacrimal;
- n. nasociliar;
- n. optic;
- n. oculomotor;
- n. trohlear;
- n. abducens;
- n. zigomatic;

#### 4. Mănunchiul vasculo-nervos infraorbital (fig. 202).

#### Aplicație practică:

În cursul proceselor inflamatorii din regiunile feței prin anastomozele venoase ale venelor oftalmice, agenții microbieni pot ajunge la nivelul sinusului cavernos și poate să apară ulterior tromboflebita sinusului cavernos.

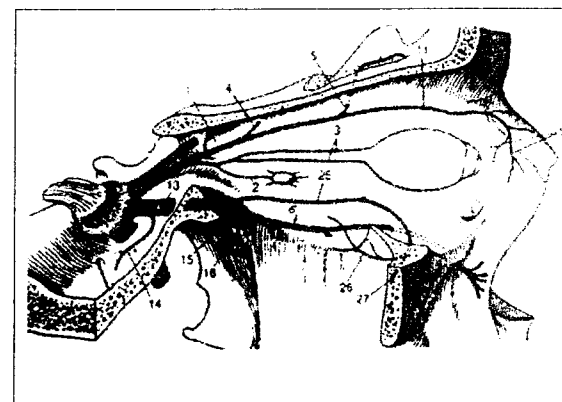


FIG. 202. NERVII ORBITEI (FENEIS).

1. N. nasociliar;
2. Ggl. ciliar;
3. Nn. ciliari lungi;
4. N. etmoidal posterior;
5. N. etmoidal anterior;
6. N. infraorbital;
11. N. infratrohlear;
12. Rr. palpebrale;
13. N. maxilar;
25. N. zigomatic.

#### 2.10.6. Zona palpebrală:

Se suprapune aditusului orbitei și este alcătuită din pleoapa superioară și pleoapa inferioară.

#### Stratigrafie:

1. Pielea fină și mobilă.
2. Țesutul subcutanat în cantitate mică.
3. Plan muscular striat: m. orbicular al ochiului și m. ridicător al pleoapei superioare, cu rol în închiderea fantei palpebrale.
4. Plan muscular neted: mm. tarsali superior și inferior.
5. Membrana fibro-cartilaginoasă tarsală.
6. Conjunctiva palpebrală care se reflectă la nivelul fundurilor de sac unde se continuă cu conjunctiva bulbară.

#### Aplicație practică:

În paralizia n. facial nu se va putea închide fanta palpebrală, iar lacrimile se vor scurge pe obraz, epifora, iar datorită epiforei "filmul lacrimal" se va evapora rapid și se va produce cheratita.

#### 2.10.7. Aparatul lacrimal:

Este anexat pleoapelor și este alcătuit din glanda lacrimală și căile lacrimale.

1. Glanda lacrimală situată în unghiul supero-lateral al orbitei în fosa glandei lacrimale.
2. Canalele excretoare ale glandei lacrimale care se deschid în fundurile de sac conjunctivale.
3. Lacul lacrimal cu caruncula lacrimală, arie delimitată între marginile libere ale pleoapelor și unghiul lor intern.
4. Papilele cu punctele lacrimale situate pe marginile libere palpebrale, sunt orificii prin care lacrimile se absorb din lacul lacrimal.
5. Canaliculele lacrimale prin care lacrimile ajung în sacul lacrimal.



6. Sacul lacrimal situat în fosa sacului lacrimal.
7. Canalul lacrimo-nazal care drenează lacrimile din sacul lacrimal în meatul nazal inferior (fig. 203).

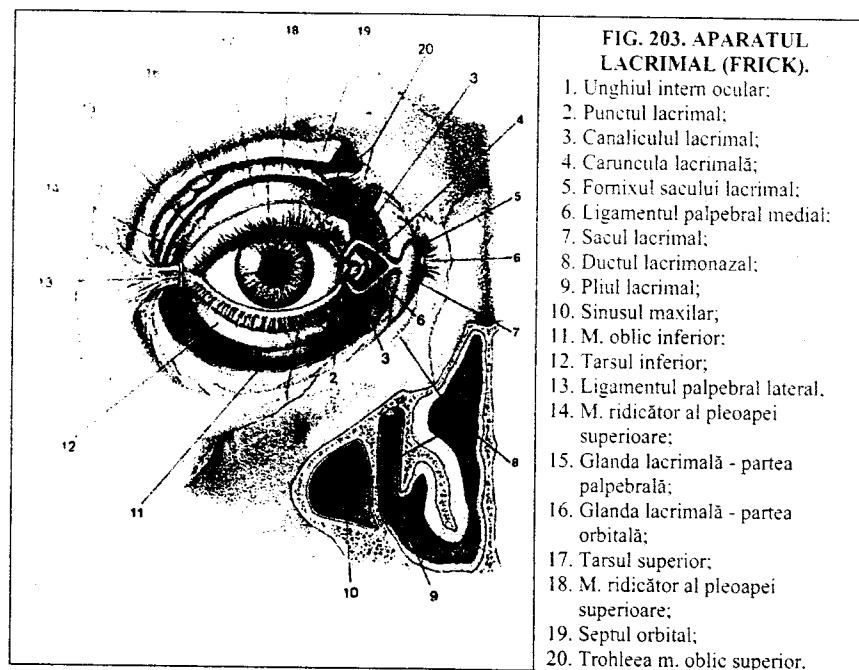


FIG. 203. APARATUL LACRIMAL (FRICK).

1. Unghiul intern ocular;
2. Punctul lacrimal;
3. Canaliculul lacrimal;
4. Caruncula lacrimală;
5. Fornixul sacului lacrimal;
6. Ligamentul palpebral medial;
7. Sacul lacrimal;
8. Ductul lacrimonazal;
9. Pliul lacrimal;
10. Sinusul maxilar;
11. M. oblic inferior;
12. Tarsul inferior;
13. Ligamentul palpebral lateral.
14. M. ridicător al pleoapei superioare;
15. Glanda lacrimală - partea palpebrală;
16. Glanda lacrimală - partea orbitală;
17. Tarsul superior;
18. M. ridicător al pleoapei superioare;
19. Septul orbital;
20. Trohleea m. oblic superior.

## 2.11. REGIUNEA NAZALĂ

Este o regiune senzorială, nepereche și mediană a feței. Corespunde în profunzime cavității nazale (foselor nazale). Corespunde superficial nasului extern.

### 2.11.1. DIVIZIUNE ANATOMO-CLINICĂ:

#### A) Nasul extern (piramida nazală).

#### B) Vestibulul nazal delimitat :- extern de cele 2 narine; - intern de limen nasi.

#### C) Cavitatea nazală propriu-zisă compartimentată în 2 fose nazale ; -fiecare fosă nazală are: - etaj olfactiv în partea superioară ; - etaj respirator în partea inferioară.

### 2.11.2. NASUL EXTERN:

#### 2.11.2.1. Delimitare:

1. Superior: o plică cutanată transversală corespunzătoare suturii fronto-nazale.
2. Inferior: planul orizontal tangent la partea mobilă a septului nazal (subcloason).
3. Lateral: șanțul nazopalpebral și șanțul nazogenian situat în lungul piramidei nazale.

#### 2.11.2.2. Prezintă:

##### Rădăcina nasului(1)

- situată superior, la vârful piramidei nazale,
- este ușor deprimată și formează unghiul nazo-frontal.

##### Fetele laterale ale piramidei nazale (4) :

- se unesc median și formează dorsul nasului(2);
- în partea infero-laterală prezintă aripile nasului(5).

##### Vârful nasului (lobulul nazal)(6) - prelungeste inferior dorsul nasului.

##### Narinele(7) -orificiile delimitate de aripile nasului și subcloason (columelă)(9);

- corespund bazei piramidei nazale (fig. 204).

### 2.11.2.3. Stratigrafia piramidei nazale:

1. Pielea: - subțire și mobilă (țesut lax subcutanat) deasupra periostului (superior) ,  
- groasă și aderentă (pe planurile subiacente) la nivelul vârfului și aripilor nasului.

Contine: foliculi piloși (peri scurți), glande sudoripare, glande sebacee.

2. Tesutul subcutanat:

- lamă fină de țesut conjunctiv lax, în zonele mobile ale pielii (superior).
- lipsește în zonele aderente ale pielii (inferior).

3. Planul muscular: - nu acoperă toată piramida nazală, sunt mușchi ai mimicii, inervați de nervul facial :

- *m. procerus* (piramidal);
- *m. ridicător al buzei superioare și aripii nasului;*
- *m. nazal;*
- *m. coborător al septului nazal.*

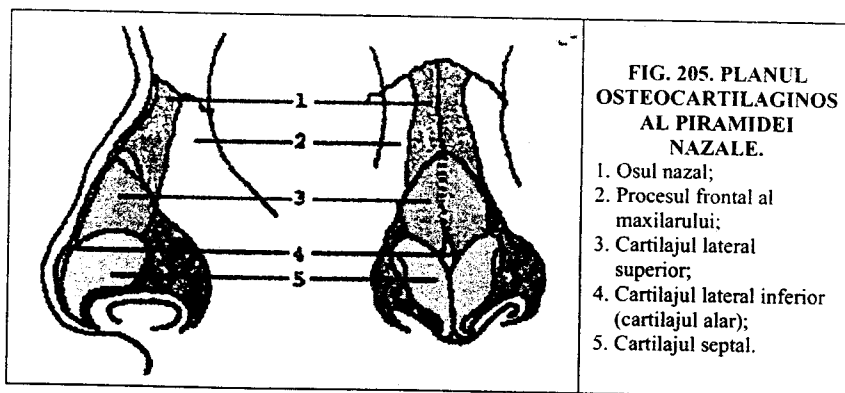
4. Periost - pericondriu: o lamă de țesut conjunctiv care acoperă oasele și cartilajele și le leagă între ele.

5. Planul osteocartilaginos :

- oase : - *partea nazală a frontalului,*  
 - *procesul frontal al maxilarului,*  
 - *oasele nazale,*  
 - *spina nazală anterioară.*

cartilajele: sunt cartilaje hialine :

- *cartilajul septal,*
- *cartilaj lateral superior.*
- *cartilajul lateral inferior sau cartilajul alar,*
- *cartilaje accesorii (1-4 cartilaje sesamoide între cartilajele laterale)* (fig. 205).



2.11.2.4. Vascularizatia si inervatia nasului extern:

**Artere:**

Artera	Ramura de origine	Teritoriul vascularizat
Ramuri alare Ramuri septale	Artera facială	Regiunea alară Columela
Artera dorsală a nasului	Artera oftalmică	Dorsul nazal Fețele laterale
Ramuri nazale laterale	Artera infraorbitală	Dorsul nazal Fețele laterale

**Vene:**

Zona interesată	Drenajul venos către:
Fronto-mediană	Vena facială (se formează la nivelul canthus-ului medial din unirea venelor supraorbitală și supratrohleară sub numele de venă angulară).
Orbito-palpebrală	Vena oftalmică (interconectată cu sistemul venos etmoidal anterior) cu drenaj în sinusul cavernos.

**Limfatice:** drenează împreună cu limfaticele feței în :

- ganglionii submentali și submandibulari,
- ganglionii bucali ( de pe traiectul venei faciale),
- ganglionii parotidieni ( uneori bilateral).

**Nervii senzitivi:**

Nervul	Nervul de origine	Teritoriul inervat (pielea)
Nervul infratrohlear	Oftalmic (V/1)	Partea laterală a rădăcinii nasului.
Ramuri nazale externe	Oftalmic (V/1)	Rădăcina și dorsum-ul nazal până la vârful nasului.
Ramuri nazale externe Ramuri nazale interne	Infraorbital (din n.maxilar V/2)	Aripa nazală și fețele laterale. Vestibulul nazal.

### 2.11.3. VESTIBULUL NAZAL:

- se întinde de la orificiul narinar (prin care se realizează comunicarea cu exteriorul) până la limen nasi care corespunde marginii superioare a cartilajului nazal inferior (cartilajul alar), de aici pielea se continuă cu mucoasa nazală;
- lateral este delimitat de aripa nasului și stâlpul lateral al cartilajului alar;
- medial este delimitat de stâlpul medial (procesul septal) al cartilajului alar;
- lumenul său este tapetat de piele care prezintă glande sebacee, glande sudoripare și fire de păr (vibrissae).

### 2.11.4. PERETELE LATERAL AL FOSEI NAZALE: elemente de anatomie topografică și clinică:

#### 1. Linia maxilară:

Este o proeminență osoasă curbilinie concavă posterior, situată în peretele lateral al fosei nazale.

Reprezintă reperul pentru sacul și canalul lacrimo-nazal.

#### 2. Canalul și orificiul lacrimo-nazal (LN):

Deschiderea canalului LN este vizibilă în 1/3 anterioară a meatului nazal inferior.

Calibru - 1.6-2.4 mm; lungime - 20 mm; angulație față de planul sagital - 16,5°.

#### 3. Procesul uncinat (PU):

- aparține masei laterale etmoidale;
- forma: cârlig, bumerang, semilună;
- orientat aproximativ sagital, cu direcție dinspre antero-superior către postero-inferior;
- prezintă: o parte verticală și o parte orizontală (mai mică);
- marginea anterioară este convexă și urcă spre osul lacrimal, baza craniului sau lamina papiracee; rămâne în contact cu peretele osos lateral;
- marginea posterioară concavă, paralelă cu fața anterioară a bulei etmoidale;
- variante de inserție superioară: a. lama papiracee, b. osul lacrimal (A), c. baza craniului (B), d. fața laterală a cornetului nazal mijlociu; (fig. 206);
- formează peretele medial al infundibulului etmoidal;

- participă la delimitarea fontanelor.

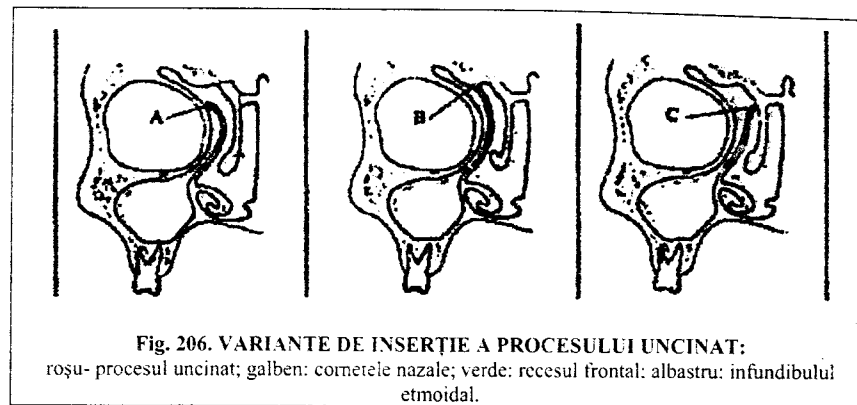


Fig. 206. VARIANTE DE INSERȚIE A PROCESULUI UNCINAT: roșu- procesul uncinat; galben: cornetele nazale; verde: recesul frontal; albastru: infundibulul etmoidal.

#### 4. Recesul frontal:

- este situat în partea antero-superioară a meatului nazal mijlociu;
- este delimitat:
  - medial: meatul nazal mijlociu;
  - lateral- lama papiracee;
  - superior- baza craniului;
  - inferior- limită dependentă de inserția procesului uncinat.
- sinusul frontal poate fi considerat segmentul superior al unei clepsidre a cărei porțiune îngustă (gâtul clepsidrei) este infundibulul frontal; acesta se continuă inferior cu recesul frontal care ar reprezenta segmentul inferior al clepsidrei căreia îi lipsește baza și prin care recesul frontal se continuă cu infundibulul etmoidal, sau se deschide medial de procesul uncinat, în funcție de inserția acestuia.

#### 5. Bula etmoidală (BE):

- situată posterior de infundibulul etmoidal;
- este cea mai mare celulă etmoidală anterioară;
- dacă BE atinge tavanul etmoidal, ea formează peretele posterior al recesului frontal;
- dacă BE nu ajunge la tavanul etmoidal, se va forma recesul suprabular = spațiu pneumatizat, de dimensiuni variabile, între BE și baza craniului (fig. 207).

#### 6. Ostiumul natural al sinusului maxilar (O SMx):

- aflat a nivelul infundibulului etmoidal, între 1/3 mijlocie și 1/3 posterioară;

- formă care poate varia: șliț (fantă) mic și îngust → deschidere ovalară, dependentă de anatomia procesului uncinat și a bulei etmoidale;
- are formă de picătură sau de clepsidră;
- diametrul mediu: 2-4 mm;
- față de podeaua orbitei, se află imediat sub partea medială a acesteia.

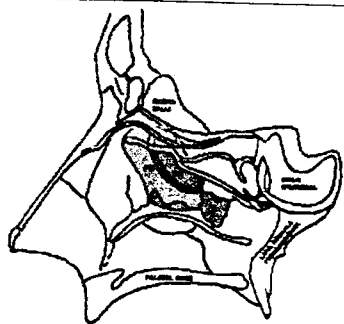

FIG. 207. PROCESUL UNCINAT ȘI BULA ETMOIDALĂ.

**7. Complexul ostiomeatal:** nu este o structură anatomică, este mai degrabă o entitate funcțională.

Cuprinde:

- procesul uncinat ( PU);
- infundibulul etmoidal ( IE);
- bula etmoidală ( BE);
- hiatusul semilunar ( H Se);
- ostiumul sinusului maxilar ( OSMx);
- meatul nazal mijlociu.

Reprezintă sistemul de drenaj comun fronto-etmoido-maxilar.

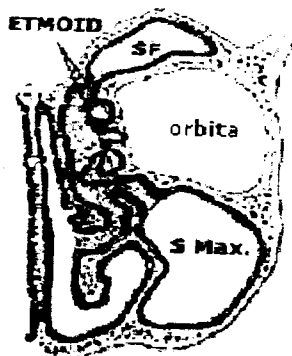


FIG. 208. COMPLEXUL OSTIOMEATAL.

8. Sinusurile anterioare ale fetei:	Deschiderea lor la nivelul complexului ostiomeatal
Sinusul frontal	Din infundibulul frontal, în funcție de inserția PU, în: a. partea anterioară a meatului nazal mijlociu prin recesul frontal; b. partea anterioară a infundibulului etmoidal.
Sinusul maxilar	Hiatusul semilunar (între PU și BE).
Grupul etmoidal anterior (celule etmoidale infundibulare)	Infundibulul etmoidal.
Grupul etmoidal mijlociu (celule etmoidale bulare)	Hiatusul semilunar, prin unul sau mai multe orificii, pe sau deasupra BE.

9. Capul cornetului nasal superior se proiectează înapoi a recesului retrobulbar, de aceea putem spune că la nivelul său se găsește **etmoidul posterior** (1-7 celule cu un singur orificiu de drenaj), care se va deschide în meatul nazal superior.

10. **Recesul sfenoetmoidal:**

- este coridorul îngust situat posterior și superior, între septul nazal (medial) și cornetul nazal superior (lateral);
- aici se deschide sinusul sfenoidal.

2.11.5. **APLICAȚII PRACTICE :**

1. Dintre malformațiile congenitale de la acest nivel amintim: aplazia nazală (absența congenitală a nasului), agenezia nazală unilaterală, schizorinia, modificări asociate despăturilor labiale.
2. Forma și dimensiunile piramidei nazale au rol important în determinarea fizionomiei.
3. Traumatismele piramidei nazale sunt frecvente datorită poziției sale proeminente.
4. Nasul deviat de la linia mediană apare fie datorită unor deformații ale septului nazal, fie datorită dezvoltării mai mari a unui hemicraniu.
5. Hipertrofia glandelor sebacee la nivelul vârfului nasului (hipersecreție seboreică) se numește rinofima.
6. Datorită venelor oftalmice, infecțiile se pot complica cu

tromboflebita sinusului cavernos.

7. Pata vasculară a lui Kiesselbach situată în partea antero-inferioară a septului nazal este locul de producere a epistaxisului anterior, cauzele fiind variate.
8. Pe cale nazală se poate efectua anestezia nervului nazopalatin Scarpa la nivelul orificiului nazal al canalului incisiv.
9. Pe cale nazală se pot efectua punctii ale sinusului maxilar.

## 2.12. REGIUNEA AURICULARĂ

Urechea este divizată în :

- ureche externă (pavilionul auricular și conductul auditiv extern);
- urechea medie (tuba auditivă, cavitatea timpanică, cavitatea mastoidiană);
- urechea internă (cochlea și vestibulul).

Regiunea auriculară este o regiune senzorială situată la limita regiunilor temporală, parotideo-maseterină și sternocleidomastoidiană și cuprinde urechea externă.

### 2.12.1. PAVILIONUL URECHII:

Reprezintă o expansiune lamelară cu suprafață neregulată situată anterior de procesul mastoidian, posterior de articulația temporo-mandibulară, inferior de regiunea temporală și superior de regiunea parotideo-maseterină.

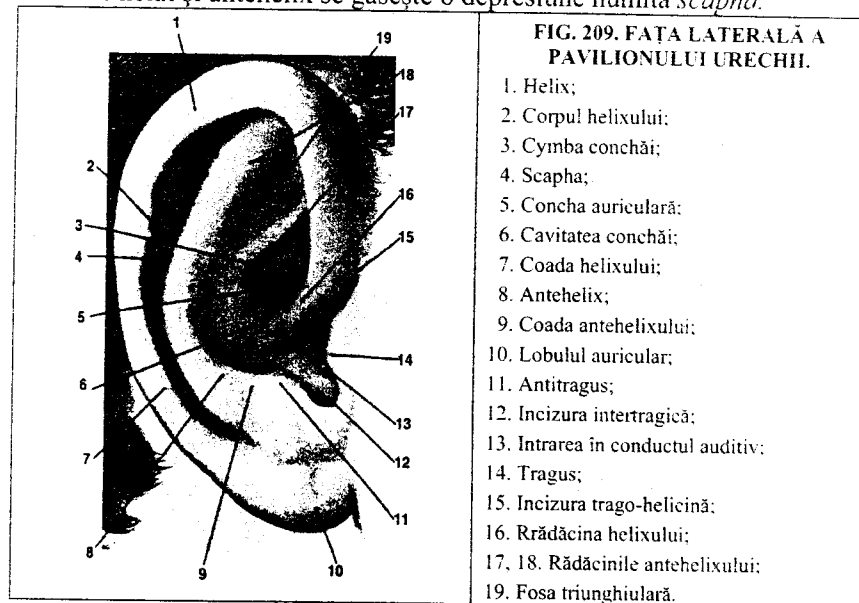
#### 1. Fata laterală a pavilionului urechii:

- a. Este concavă cu numeroase proeminențe și șanțuri dispuse în jurul unei depresiuni centrale numită *concha auriculară*.
- b. De la nivelul conchăi pleacă o proeminență numită *helix* (marginea liberă a pavilionului urechii), care începe superior de conchă prin *rădăcina helixului* și se termină la *nivelul lobulului urechii prin coada helixului*.
- c. Helixul circumscrie proeminența *antehelixului* care începe superior prin 2 *rădăcini* între care se găsește *fosa triunghiulară*, iar inferior se termină printr-o proeminență numită *antitragus* de care este separat prin *șanțul auricular posterior*.
- d. Anterior de antitragus se află o proeminență numită *tragus* care corespunde buzei anterioare a meatului auditiv extern.
- e. Între tragus și antitragus este *incizura intertragică*.

f. În 1/5 inferioară este reprezentată de *lobulul urechii* la nivelul căruia urechea nu mai are suport cartilajinos (va fi înlocuit de țesut adipos).

g. Rădăcina helixului împarte concha în *cavitatea conchăi* și *cymba conchăi*.

h. Între helix și antehelix se găsește o depresiune numită *scapha*.



#### 2. Fata medială a pavilionului urechii:

Este convexă, invers confirmată și prezintă:

- a. *eminența fosei triunghiulare;*
- b. *eminența conchăi;*
- c. *eminența scaphei;*
- d. *fosa antehelixului.*

Pavilionul urechii prezintă la exterior tegumentul fin, aderent de cartilajul subiacent care este legat de oasele vecine prin mușchii și ligamentele auriculare.

#### 3. Structura pavilionului urechii:

- format din cartilaj acoperit de piele (4/5 superioare), sau țesut adipos acoperit de piele (1/5 inferioară: lobul auricular), precum și structuri legate de țesuturile vecine prin mușchi sau ligamente;
- cartilajul auricular se continuă cu cartilajul meatal;
- pielea pavilionului este aderentă de pericondru la nivelul feței externe;

- la nivelul feței mediale a pavilionului, între piele și pericondru este o fină lamă de țesut adipos subcutanat;
- pielea este acoperită de peri fini, iar la nivelul rădăcinii firelor de păr se deschid glandele sebacee și glandele ceruminoase;
- distribuția glandelor este mai mare la nivelul conchăi și fosei triunghiulare;
- la vârstnici apar fire groase de păr la nivelul tragusului și incizurii intertragice.

### 2.12.2. MEATUL AUDITIV EXTERN:

Este situat între porul auditiv extern și membrana timpanică. Începe la concha auriculară și se continuă în grosimea osului temporal. Partea laterală este cartilagineasă și are direcție orizontală, iar partea medială este osoasă și este concavă inferior. Pe ansamblu are forma literei "S" și este tapetat de o piele groasă, aderentă, cu glande sebacee și sudoripare. Lungime: 2,5 cm (peretele anterior cu 1-1,5 cm mai lung, datorită tragusului, oblicității membranei timpanice și a curburilor conductului); 1/3 laterală- cartilaj 8-9 mm, iar 2/3 mediale- os 1,6 cm.

#### Conductul cartilagos:

Traiect: la adult: cu curburi anterioară și inferioară (de aceea pavilionul se tracionează posterior și superior); la nou-născut: membrana timpanică aproape orizontală, conductul osos incomplet dezvoltat (de aceea pavilionul se tracionează posterior și inferior).

Conductul osos: este mai îngust; peretele anterior este cu 4 mm mai lung (oblicitatea membranei timpanice); el continuă conductul cartilagos și se termină la nivelul șanțului timpanal (absent superior).

La nivelul conductului auditiv extern există 2 zone mai înguste:

- la limita parte cartilagineasă - parte osoasă;
- la 5 mm de membrana timpanică, *istmul*- proeminență a peretelui anterior care reduce diametrul conductului.

#### Raporturi:

- superior - *fosa craniană medie*;
- inferior - *glanda parotidă*;
- anterior - *articulația temporo-mandibulară*;
- posterior - *procesul mastoidian* (fig. 210).

### 2.12.3. Vascularizare și inervatie:

#### 1. Arterele:

- a. temporală superficială;
- a. auriculară posterioară;
- aa. auriculare anterioare.

2. **Venele:** se varsă în vena jugulară externă și în plexul venos pterigo-maxilar.

3. **Vasele limfatice:** se varsă în ganglionii limfatici parotidieni superficiali și cervicali profunzi.

#### 4. Nervii senzitivi:

- n. auriculo-temporal;
- n. auricular mare;
- ramul auricular al n. vag;
- n. occipital mic.

### 2.12.4. Aplicații practice:

- Prin meatul auditiv extern se poate palpa condilul mandibular.
- De asemenea la acest nivel pot să apară *infecții și corpi străini*.
- Malformații* ale pavilionului urechii: microotia, macrootia, poliotia, etc.

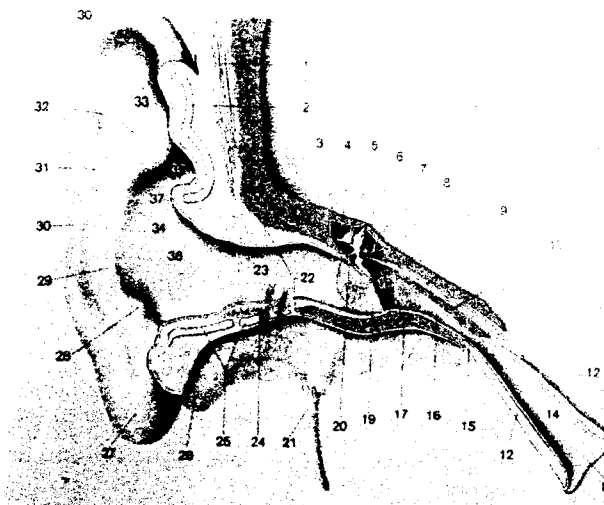


FIG. 210. SECȚIUNE FRONTALĂ PRIN REGIUNEA AURICULARĂ (FRICK).

- M. temporal;
- Cartilajul auricular;
- Ligamentul posterior al ciocanului;
- Recesul epitimpanic;
- Corpul ciocanului;
- Nicovala;
- Scărița;
- 8,9. M. tensor al timpanului;
- Septul canalului musculotubar;
- Vârful stâncii temporale;
- Cartilajul tubei auditive;
- Istmul tubei auditive;
- Partea osoasă a tubei auditive;
- Orificiul timpanic al tubei auditive;
- Cavitatea timpanică;
- Membrana timpanică;
- Ligamentul lateral al ciocanului;
- Procesul stiloid;
- Orificiul meatalui acustic extern;
- Meatul acustic extern;
- Glande ceruminoase;
- Partea cartilagineasă a meatalui acustic extern;
- Procesul mastoidian;
- Lobul urechii;
- Antitragus;
- Antehelix;
- Helix;
- Fosa scafoasă;
- Stâlpul antehelixului;
- Fosa triunghiulară;
- Concha;
- Cymba conchae;
- Cavitatea conchăi;
- Stâlpul helixului.

## 2.13. REGIUNEA SUBMENTALĂ

Este o regiune suprahioidiană mediană, nepereche.  
Are formă triunghiulară cu baza spre hioid, iar în profunzime îi corespunde planșeul bucal.

### 2.13.1. Delimitare:

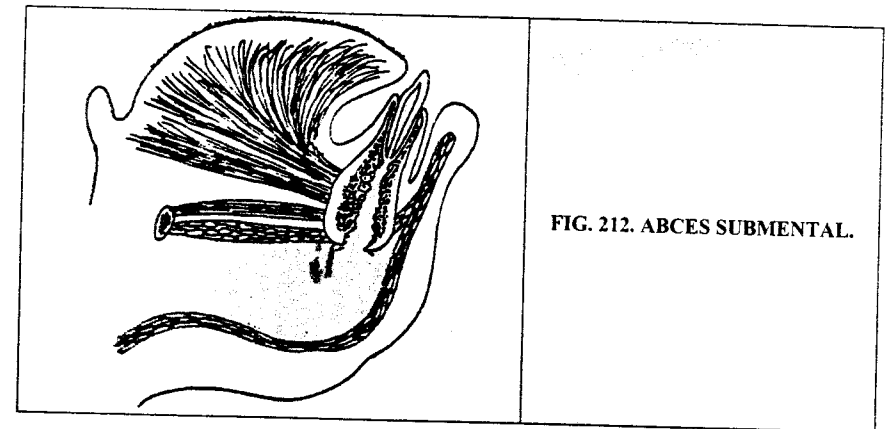
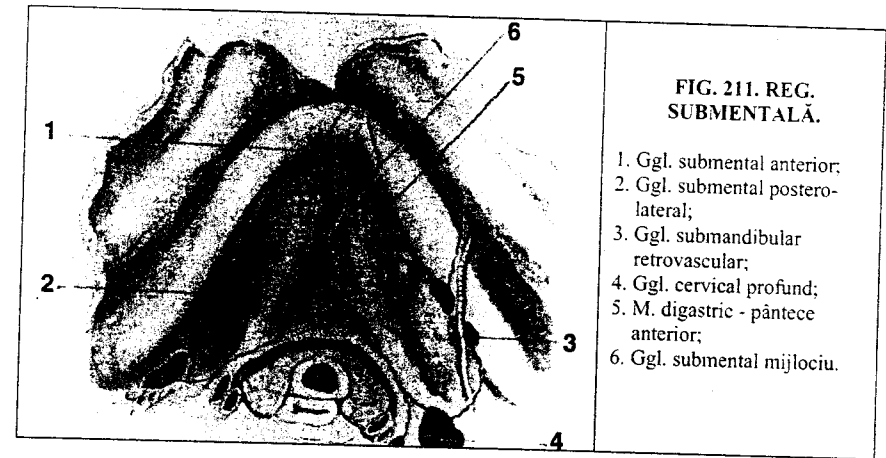
- *superior*: marginea inferioară a corpului mandibulei în partea anterioară;
- *inferior*: marginea superioară a corpului hioidului;
- *lateral*: pânțelele anterioare ale mușchilor digastrici.

### 2.13.2. Stratigrafie:

1. *Pielea*: mai groasă, mobilă pe planurile subiacente, prezintă foliculi piloși la bărbat.
2. *Tesutul subcutanat*: în care se găsesc fibre anterioare ale mușchilor platysma. De asemenea prin acumularea de grăsime sub piele se formează "bărbiile duble" care deformează regiunea.
3. *Lama superficială a fasciei cervicale* care este îngroșată pe linia mediană unde aderă de rafeul median. Superficial de fascie se găsesc:
  - a. ramuri din artera submentală,
  - b. originea venelor jugulare anterioare,
  - c. ramuri din ansa cervicală superficială.
4. *Planul interdigastric* care conține:
  - a. rafeul median pe care se inseră fibrele anterioare ale mușchilor milohioidieni;
  - b. ganglioni limfatici submentali care colectează vasele limfatice de la:
    - vârful limbii,
    - 1/3 anterioară a planșeului bucal,
    - buza inferioară (partea mediană),
    - regiunea mentală,
    - incisivii inferiori (fig. 211).

### 2.13.3. Aplicații practice:

1. La acest nivel se pot propaga infecții de la nivelul incisivilor inferiori, lojei sublinguale și lojei submandibulare.
2. În regiunea submentală se pot palpa ganglionii limfatici submentali.



## 2.14. REGIUNEA SUBMANDIBULARĂ (R. trigonului submandibular)

Are o formă triunghiulară și se învecinează cu regiunile: parotideo-maseterină, bucală, submentală, cu trigonul carotic și regiunea latero-faringiană.

Trigonul submandibular reprezintă, în fond, proiecția la suprafață a spațiului ocupat de glanda submandibulară, despărțit profund de cavitatea bucală prin planșeul bucal.

*Poziția clinică* a regiunii este cea relaxată, prin flexia capului, prin care conținutul său devine accesibil palpării.

*Poziția chirurgicală* a regiunii se obține prin hiperextensia capului și rotația ușoară în partea opusă.

### 2.14.1. Delimitare:

- *anterior* - pânțelele anterior al mușchiului digastric;
- *posterior*- pânțelele posterior al mușchiului digastric și mușchiul stilohioidian;
- *superior* - marginea inferioară a mandibulei.

### 2.14.2. Stratigrafie:

1. Tegumentul suplu și mobil.
2. Tesutul subcutanat în care se găsesc:
  - a. fibre ale mușchiului platysma orientate oblic în sus și înainte;
  - b. ramuri arteriale din a. submentală și vene colectate de v. jugulară anterioară;
  - c. ramura cervicală a nervului facial;
  - d. ramuri din nervul transvers al gâtului care participă cu precedentă ramură la formarea ansei cervicale superficiale.
3. Lama superficială a fasciei cervicale care este dedublată la acest nivel în două lame:
  - lama externă care se prinde pe marginea inferioară a mandibulei;
  - lama internă care se prinde pe linia (creasta) milohioidiană a mandibulei.

Între cele două lame se găsește *glanda submandibulară*, motiv pentru care acest spațiu glandular este denumit spațiul submandibular intrafascial.

### 4. Glanda submandibulară situată într-o lojă proprie.

Spațiul glandular submandibular se prelungește posterior între m. pterigoidian medial și peretele lateral al faringelui, spre fosa retromandibulară ajungând până în vecinătatea glandei parotide de care este separat prin septul interglandular (bandeleta interparotideo-

submandibulară) format din fuziunea celor 2 lame ale fasciei cervicale superficiale. Astfel glanda are raport posterior cu glanda parotidă, medial cu faringele și lateral cu mandibula și m. pterigoidian medial.

Această lojă comunică cu loja sublinguală de aceeași parte prin interstițiul hiogloso - milohioidian și cu regiunea triunghiului carotic pe calea vaselor faciale. Pe lângă *glanda submandibulară* care ocupă aproape în întregime loja și *ductul submandibular Wharton* (însoțit de prelungirea anterioară a glandei) care își are originea pe fața profundă a glandei, superficial și profund de glanda submandibulară se găsesc următoarele *formațiuni vasculo-nervoase*:

a. *Vena facială* care coboară la acest nivel din regiunea bucală, trece superficial (lateral) față de glanda submandibulară, după care trece în trigonul carotic și se varsă în vena jugulară internă direct sau prin intermediul trunchiului venos tiro-linguo-facial.

La acest nivel în vena facială se varsă *vena submentală*, de asemenea situată superficial de glanda submandibulară.

b. *Artera submentală* ramură cervicală a arterei faciale, situată superficial de glandă având traiect anterior, în lungul marginii inferioare a mandibulei (fig.213).

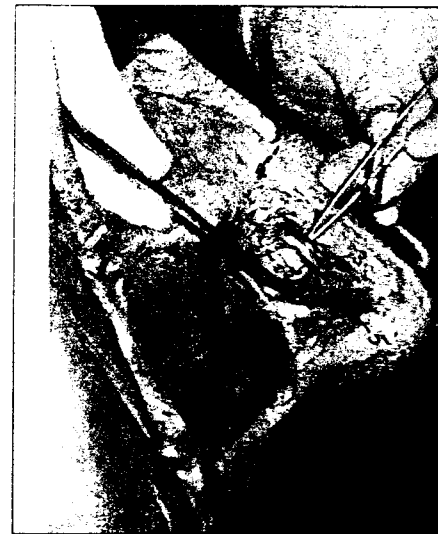

FIG. 213. GLANDA SUBMANDIBULARĂ - RAPORTURI LATERALE.

1. V. facială;
2. V. submentală;
3. A. submentală;
4. Glanda submandibulară;
5. M. digastric - pânțec anterior.

c. *Ganglioni limfatici submandibulari* care formează o grupă preglandulară (superficială glandei) și o grupă retroglandulară (profundă glandei).

d. *Artera facială* situată profund de glanda submandibulară în apropierea extremității glandulare posterioare unde determină un șanț sau



chiar un canal glandular. La acest nivel artera facială urcă între glanda submandibulară și mușchiul constrictor superior al faringelui și prezintă următoarele ramuri:

- artera palatină ascendentă,
- artera submentală,
- ramuri glandulare submandibulare.

Prin poziția vaselor faciale la acest nivel se poate afirma că glanda submandibulară este cuprinsă într-o pensă (furcă) vasculară.

e. *Nervul hipoglos* situat profund de glanda submandibulară însoțit de *vena linguală*, se alătură la acest nivel ductului submandibular care va fi situat superior.

f. *Nervul lingual* situat inițial la limita superioară a glandei submandibulare după care trece profund de glandă unde se alătură ductului submandibular, pe care-l intersectează inferior dinspre lateral spre medial (fig. 214).

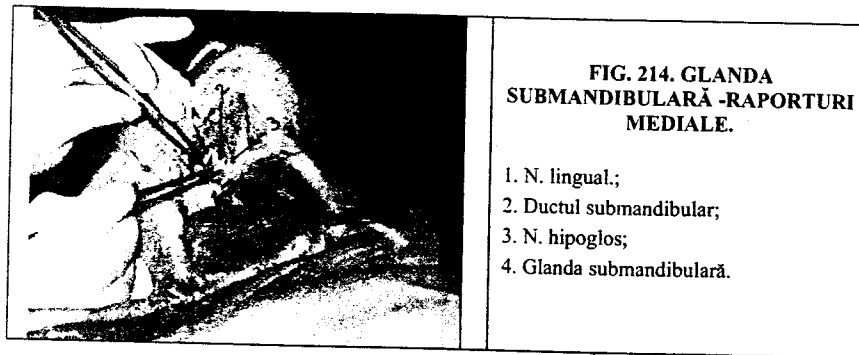


FIG. 214. GLANDA SUBMANDIBULARĂ -RAPORTURI MEDIALE.

1. N. lingual;
2. Ductul submandibular;
3. N. hipoglos;
4. Glanda submandibulară.

*Nervul lingual* prezintă atașat *ganglionul parasimpatic submandibular* care aparține funcțional nervului facial.

g. *Mănunchiul vasculo-nervos milohioidian* situat superior de glanda submandibulară în șanțul determinat de inserția mușchiului milohioidian pe corpul mandibulei.

5. Plan musculo-fascial alcătuit din:

- a. lama internă a dedublării submandibulare a lamei superficiale a *fasciei cervicale*;
- b. *mușchiul hioglos*, un mușchi subțire, patrulater, acoperit parțial de fibrele posterioare ale mușchiului milohioidian;
- c. *mușchiul milohioidian*.

Anterior între cei doi mușchi care formează acest plan se delimitează un spațiu, *interstițiul hiogloso-milohioidian* prin care trec:

- ductul submandibular,
- prelungirea anterioară a glandei submandibulare,

- nervul lingual,
- vena linguală,
- nervul hipoglos.

6. Planul vascular retromuscular situat profund de mușchiul hioglos este reprezentat de *artera linguală* care prezintă la acest nivel ramurile dorsale ale limbii.

*Artera linguală* după ce părăsește trigonul carotic trece în această regiune la înălțimea cornului mare al hioidului și apoi se plasează profund de mușchiul hioglos, după care se orientează în sus și înainte și pătrunde în limbă.

În porțiunea retrohioglosiană artera linguală poate fi descoperită și ligaturată chirurgical în *patrulaterul BECLARD*, delimitat astfel:

- superior - n. hipoglos,
- inferior - cornul mare al hioidului,
- anterior - pântecul posterior al mușchiului digastric,
- posterior - marginea posterioară a mușchiului hioglos.

Anterior de această porțiune, artera linguală se poate descoperi și ligatură chirurgical în *triunghiul PIROGOFF* delimitat astfel:

- posterior - tendonul intermediar al mușchiului digastric,
- anterior - marginea posterioară a mușchiului milohioidian,
- superior - nervul hipoglos.

#### 2.14.3. Aplicații practice:

1. Regiunea submandibulară reprezintă o regiune de tranziție cervico-orală, făcând parte totodată din teritoriul oro-maxilo-facial.

2. Conexiunile limfatice largi ale nodurilor limfatice submandibulare, includ această regiune în aria critică a teritoriului oro-maxilo-facial (Seres-Sturm L.).

3. Importanța chirurgicală a regiunii submandibulare este legată de afecțiunile glandei submandibulare (litiază, tumori), glanda având o localizare relativ superficială, ușor abordabilă.

4. Descoperirea arterei linguale este dificilă datorită traiectului ei profund, fiind necesară pentru aceasta dislocarea glandei pentru a evidenția patrulaterul Beclard sau triunghiul Pirogoff și apoi disociind fibrele verticale ale m. hioglos se poate descoperi și ligatura artera.

Trebuie avut în vedere faptul că triunghiul Pirogoff este inconstant, deoarece n. hipoglos poate coborî uneori până la hioid.

5. Descoperirea și ligatura arterei faciale la acest nivel se face după ridicarea glandei submandibulare.

6. Inciziile la acest nivel sunt oblice sau horizontale, mascate de corpul mandibulei sau de plicile cutanate existente la acest nivel.

7. La acest nivel se palpează ganglionii limfatici submandibulari, sau, se abordează chirurgical regiunile faciale învecinate.

## 2.15. REGIUNEA TRIGONULUI CAROTIC

Este o regiune pereche situată în partea anterioară a gâtului. Are un aspect triunghiular cu vârful la cornul mare al hioidului. Este o regiune neuro-vasculară ușor accesibilă din punct de vedere chirurgical.

*Poziția chirurgicală* a regiunii presupune poziționarea capului în extensie și rotația lui de partea opusă regiunii examinate. Acest lucru permite o mai netă evidențiere a marginii anterioare a mușchiului sternocleidomastoidian, margine care va fi folosită ca reper pentru orientarea inciziei.

Această regiune se învecinează cu regiunile: parotideo-maseterină, submandibulară, sternocleidomastoidiană și infrahioidiană.

### 2.15.1. Delimitare:

1. *Posterior*: marginea anterioară a mușchiului sternocleidomastoidian.
2. *Antero-superior*: pânțelele posterior al mușchiului digastric și mușchiul stilohioidian.
3. *Antero-inferior*: pânțelele superior al mușchiului omohioidian.

### 2.15.2.. Stratigrafie:

1. *Tegumentul*: subțire și mobil.
2. *Tesutul subcutanat* în care se găsesc:
  - mușchiul platysma;
  - ramuri din nervul transvers al gâtului;
  - ramura cervicală a nervului facial;
  - vase superficiale (artere, vene și limfatice).
3. *Lama superficială a fasciei cervicale*: se dedublează la marginea anterioară a mușchiului sternocleidomastoidian pentru a forma o teacă fascială pentru acest mușchi.
4. *Planul vasculo-nervos* format din:
  - a. *Mănunchiul vasculo-nervos al gâtului* învelit de teaca carotică și alcătuit din:
    - vena jugulară internă (lateral),
    - nervul vag (posterior),
    - artera carotidă comună și apoi internă (medial).
  - b. *Artera carotidă comună* care se bifurcă terminal în *a. carotidă internă* și *a. carotidă externă* la nivelul marginii superioare a cartilajului tiroid. La bifurcație prezintă sinusul și glomusul carotic.
    - A. *carotidă internă* urcă pe sub pânțelele posterior al m. digastric și m. stilohioidian în spațiul retrostilian.
    - A. *carotidă externă* inițial situată antero-medial față de a. carotidă internă, urcă în loja parotidiană după ce perforează diafragma stiliană.

c. *Ramuri colaterale ale a. carotide externe*:

- a. tiroidiană superioară,
- a. linguală,
- a. facială,
- a. faringiană ascendentă,
- a. occipitală.

d. *Vena jugulară internă* în care se varsă *trunchiul venos tiro-linguo-facial* care trece anterior de planul arterial, trunchi care poate lipsi uneori, constituenții săi (v. tiroidiană superioară, v. linguală și v. facială) vărsându-se separat la nivelul trigonului carotic în v. jugulară internă.

e. *Ganglionii limfatici cervicali profunzi* situați antero-lateral de vena jugulară internă, pe suprafața tecii carotice și reprezentați în principal de ganglionii *jugulo-digastric* și *jugulo-omohioidian*.

f. *Nervul vag* situat în teaca carotică, cu ramurile:

- nervul laringeu superior,
- ramuri cardiace cervicale superioare,
- ramuri pentru sinusul și glomusul carotic,
- ram comunicant cu nervul glosofaringian.

g. *Ramura sinusului carotic* desprinsă din nervul glosofaringian situată în teaca carotică.

h. *Ansa cervicală profundă* situată în teaca carotică, anterior de vena jugulară internă și superior de m. omohioidian.

i. *Lanțul simpatic cervical* situat posterior de teaca carotică (ggl. superior) cu ramurile:

- nn. carotici externi,
- n. cardiac cervical superior.

j. *Ramura externă a nervului accesoriu* care traversează superior regiunea, lateral de v. jugulară internă, spre m. sternocleidomastoidian (fig.215).

k. *Nervul hipoglos* care intersectează anterior aa. carotidă internă și externă și prezintă la acest nivel ramuri de tranzit din plexul cervical:

- ramura m. tirohioidian,
- rădăcina superioară a ansei cervicale profunde.

Aceste elemente sunt situate într-un *spațiu vascular* delimitat astfel:

- *posterior*: mm. prevertebrali și sceleni cu fasciile lor;
- *medial*: faringele, hioidul și laringele;
- *antero-lateral*: planurile superficiale ale regiunii.

5. *Planul profund-prevertebral* reprezentat de mm. prevertebrali, acoperiți de lama prevertebrală a fasciei cervicale și de tendoanele de inserție vertebrală ale mm. scelen anterior și mijlociu.

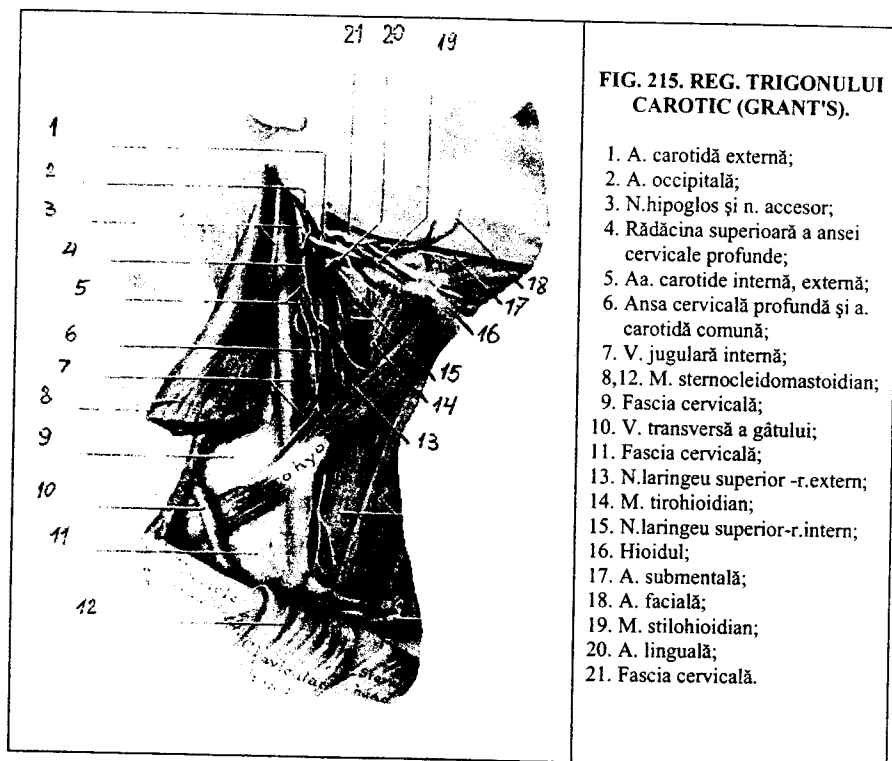


FIG. 215. REG. TRIGONULUI CAROTIC (GRANT'S).

1. A. carotidă externă;
2. A. occipitală;
3. N.hipoglos și n. accesoriu;
4. Rădăcina superioară a ansei cervicale profunde;
5. Aa. carotide internă, externă;
6. Ansa cervicală profundă și a. carotidă comună;
7. V. jugulară internă;
- 8,12. M. sternocleidomastoidian;
9. Fascia cervicală;
10. V. transversă a gâtului;
11. Fascia cervicală;
13. N.laringeu superior -r.extern;
14. M. tirohoidian;
15. N.laringeu superior-r.intern;
16. Hioidul;
17. A. submentală;
18. A. facială;
19. M. stilohipoidian;
20. A. linguală;
21. Fascia cervicală.

3. Prezența sinusului și a glomusului carotic fac din această regiune o zonă reflexogenă importantă.

4. Comunicările regiunii cu spațiile peribucale profunde și cu mediastinul superior explică *posibilitatea propagării infecțiilor* din și în aceste spații.

5. Datorită vaselor de la acest nivel, traumatismele acestei regiuni se caracterizează prin gravitatea lor excepțională.

6. În *sindromul stiloidian*, plexurile vegetative din jurul arterelor carotide pot fi iritate și apare carotidodinia caracterizată prin dureri surde în partea laterală a gâtului declanșate de mișcările capului.

### 2.15.3. Comunicări:

1. Cu spațiile periviscerale din regiunea anterioară gâtului.
2. Cu spațiile perifaringiene cefalice.
3. Cu regiunea submandibulară.
4. Cu regiunea parotideo-maseterină.
5. Cu mediastinul superior.

### 2.15.4. Aplicații practice:

1. Printr-o incizie presternocleidomastoidiană se descoperă lanțul ganglionilor limfatici cervicali profunzi situați în jurul venei jugulare interne, ganglioni care uneori trebuie extirpați chirurgical.

2. În această regiune se face descoperirea chirurgicală și *ligatura arterei carotide externe* folosind ca reper principal artera tirohoidiană superioară. Aceasta se face ca timp preliminar în cursul unor intervenții chirurgicale largi la nivelul feței.

## 2.16. REGIUNEA INFRAHIOIDIANĂ

Are formă rombică este o regiune nepereche, prezintă la suprafață proeminența laringiană și foseta suprasternală, iar în profunzime se întinde până la coloana vertebrală și conține visceralele gâtului.

### 2.16.1. Delimitare:

1. *Superior*: marginea superioară a corpului hioidului.
2. *Supero-lateral*: pânțelele superioare ale mm. omohioidieni.
3. *Infero-lateral*: marginile anterioare ale mm. sternocleidomastoidieni.
4. *Inferior*: incizura jugulară a sternului.

### 2.16.2. Stratigrafie:

1. *Pielea* este subțire și mobilă.
2. *Țesutul subcutanat* cu grosime variabilă conține:
  - a. mm. platysma în părțile superioară și laterală;
  - b. ramuri din n. transvers al gâtului;
  - c. venele jugulare anterioare sau vena jugulară mediană.
3. *Lama superficială a fasciei cervicale* care se prinde superior pe hioid, inferior pe incizura jugulară a sternului formând spațiul suprasternal, iar lateral se continuă cu tecile mm. sternocleidomastoidieni. Spațiul suprasternal conține ganglioni limfatici, arcul venos jugular și țesut conjunctiv.

4. *Plan muscular* reprezentat de mm. infrahioidieni.

Mm. *infrahioidieni* sunt dispuși în două planuri și înveliți de lama pretraheală a fasciei cervicale care formează teci pentru fiecare mușchi și participă la formarea liniei albe a gâtului împreună cu lama superficială a fasciei cervicale:

- a. planul superficial: mm. sternohioidieni și pânțelele superioare ale mm. omohioidieni;
- b. planul profund: mm. sternotiroidieni, mm. tirohioidieni și mm. ridicători ai glandei tiroide.

La acest nivel se găsesc ramuri arteriale din a. infrahioidiană și ramuri nervoase din ansa cervicală profundă care se distribuie acestor mușchi.

### 5. Planul visceral care cuprinde:

a. *Anterior*: glanda tiroidă și glandele paratiroidice care formează un ansamblu glandular situat anterior de laringe și trahee și prezintă raport posterior cu mănunchiul vasculo-nervos al gâtului.

Paratiroidele superioare sunt situate posterior, în dreptul arcului cartilajului cricoid, iar paratiroidele inferioare, situate de asemenea posterior, corespund polului inferior al lobului tiroidian.

b. *La mijloc*: complexul hioid-laringe-trahee formează al doilea strat visceral. Proeminența laringiană se palpează sub piele. Laringele

corespunde vertebrelor cervicale C<sub>3</sub>-C<sub>6</sub>, iar traheea ține de la C<sub>6</sub> până la apertura toracică superioară.

c. *Posterior*: partea laringiană a faringelui și partea cervicală a esofagului formează al treilea strat visceral. Laringo-faringele corespunde vertebrelor cervicale C<sub>3</sub>-C<sub>6</sub>, iar esofagul cervical se întinde de la C<sub>6</sub> până la apertura toracică superioară. În unghiul dintre trahee și esofag se găsesc a. laringiană inferioară și n. recurent care se continuă cu n. laringeu inferior, o zonă periculoasă în cazul operațiilor pe glanda tiroidă (fig. 216).

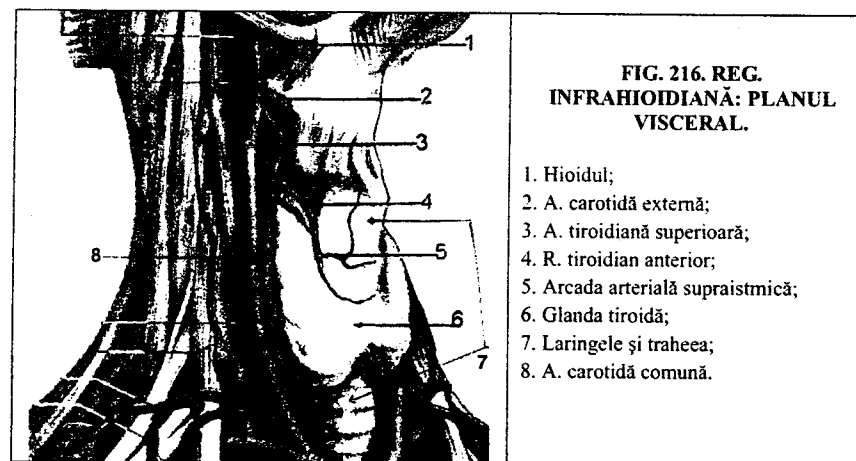


FIG. 216. REG. INFRAHIOIDIANĂ: PLANUL VISCERAL.

1. Hioidul;
2. A. carotidă externă;
3. A. tiroidiană superioară;
4. R. tiroidian anterior;
5. Arcada arterială supraistmică;
6. Glanda tiroidă;
7. Laringele și traheea;
8. A. carotidă comună.

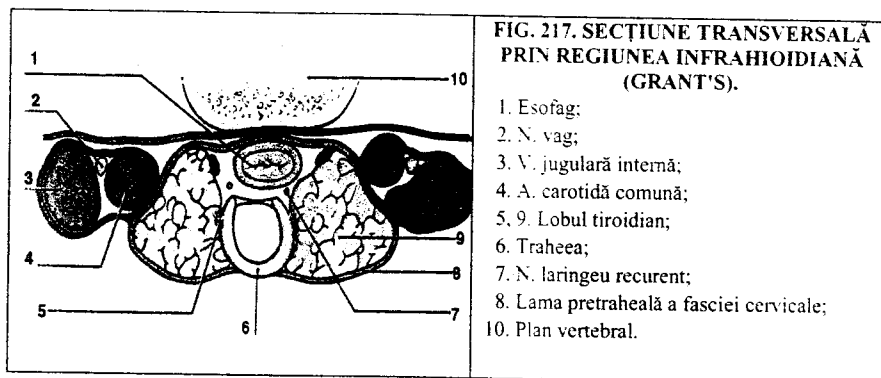
Posterior de aceste organe se găsește spațiul retrovisceral al gâtului care conține țesut conjunctiv, ganglioni limfatici și un plex venos. Inferior, acest spațiu se deschide în mediastinul superior, constituind o cale anatomică de propagare a infecțiilor.

### Vasele și nervii planului visceral:

- a. Artera tiroidiană superioară cu ramurile ei.
- b. Artera tiroidiană inferioară cu ramurile ei.
- c. Artera tiroidiană ima.
- d. Venele tiroidiene superioare și mijlocii care se varsă în vena jugulară internă.
- e. Vene tiroidiene inferioare care se varsă în vena brahiocefalică stângă.
- f. Vase limfatice care se varsă în ganglionii limfatici viscerali ai gâtului și în ganglionii limfatici cervicali profunzi.

g. *Nervi*:

- n. laringeu superior cu cele 2 ramuri terminale;
- n. laringeu recurent cu ramura lui terminală, n. laringeu inferior (fig. 217).



6. Planul prevertebral (profund) alcătuit din:

- a. lama prevertebrală a fasciei cervicale;
- b. mușchii prevertebrali;
- c. mănunchiul vasculo-nervos vertebral;
- d. nervi spinali cervicali (C<sub>4</sub>-C<sub>7</sub>);
- e. fața anterioară a coloanei cervicale, inferior de vertebra C<sub>3</sub>.

### 2.16.3. Aplicații practice:

1. *Anastomoza* dintre ramura posterioară a arterei tiroidiene superioare cu o ramură glandulară a arterei tiroidiene inferioare este *reperul clasic* pentru descoperirea glandelor paratiroide.

2. Ramurile terminale ale arterei tiroidiene inferioare au *raport cu nervul recurent*, iar ligatura și secționarea lor la nivelul lobului tiroidian poate leza acest nerv, de aceea se recomandă ligatura lor la distanță.

3. Comunicările spațiilor periviscerale cefalice cu spațiile periviscerale cervicale și cu spațiile peribucale profunde, favorizează apariția *mediastinitelor supurate* consecutive unor infecții buco-dentare.

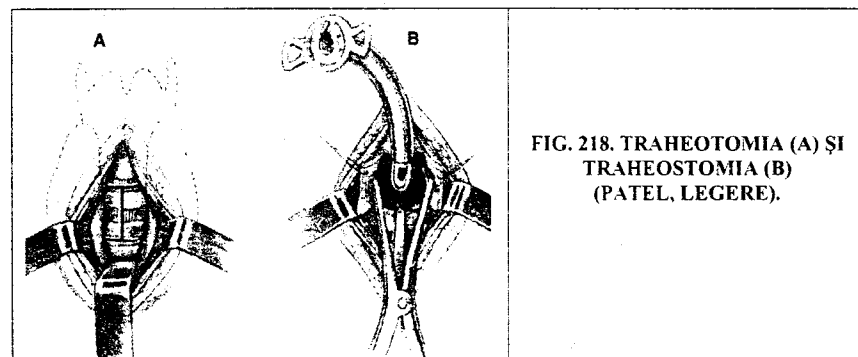
4. Această regiune este sediul intervențiilor de urgență - *traheotomie* sau permanente - *traheostomie* (fixarea traheei la piele) în caz de obstrucție a pasajului aerian laringian.

Pentru această intervenție capul este în extensie, iar operatorul trebuie să aibă în vedere planurile anatomice acoperitoare (fig. 218).

Se secționează longitudinal tegumentul și se îndepartează mușchii infrahioidieni ajungându-se la traheea, care se va secționa după secționarea prealabilă a istmului tiroidian (traheotomie înaltă), sau se va secționa inferior de istmul tiroidian (traheotomie joasă).

Se vor ligatura vasele secționate și apoi se va face traheostomia.

Intervenția de urgență poartă numele de *coniotomie* și interesează membrana tirocricoidiană.



## 2.17. REGIUNEA DE TRANZIȚIE CERVICO - TORACICĂ

Este situată la baza gâtului și corespunde părții inferioare a regiunii sternocleidomastoidiene și fosei supraclaviculare mici. Prezintă un relief caracteristic datorită mușchiului sternocleidomastoidian. Comunică cu mediastinul superior, cu trigonul carotic, cu regiunea infrahioidiană și cu regiunea laterală a gâtului.

### 2.17.1. Delimitare:

1. *Anterior* - marginea anterioară a mușchiului sternocleidomastoidian.
2. *Posterior* - marginea posterioară a m. sternocleidomastoidian.
3. *Superior* - tendonul intermediar al mușchiului omohioidian.
4. *Inferior* - clavicula și articulația sterno-claviculară.

### 2.17.2. Stratigrafie:

1. Tegumentul subțire și mobil.
2. Tesutul subcutanat care conține:
  - a. mușchiul platysma;
  - b. ramuri din nervul transvers al gâtului;
  - c. nervul supraclavicular medial.
3. Planul muscular: mușchiul sternocleidomastoidian cu teaca sa formată de lama superficială a fasciei cervicale și tendonul intermediar al mușchiului omohioidian cu lama pretraheală a fasciei cervicale.
4. Planul vasculo-nervos:

Elementele de conținut ale acestui plan sunt situate într-un spațiu triunghiular delimitat astfel:

- a. *antero-lateral* - planurile superficiale mai sus menționate;
- b. *medial* - viscerele din regiunea infrahioidiană;
- c. *posterior* - procesele transverse ale ultimelor 3 vertebre cervicale, mușchii prevertebrali, scalen mijlociu și lama prevertebrală, perete care constituie și planul profund al acestei regiuni (5).

De asemenea, între mușchii scaleni și lungul gâtului se delimitează un triunghi cu baza la domul pleural, triunghiul scaleno-pleuro-vertebral (Th. Ionescu) care conține din afară înăuntru următoarele elemente:

- a. Unghiul venos jugulo-subclavicular în care se varsă ductul limfatic drept (în dreapta) și, respectiv, canalul toracic (în stânga).
- b. Segmentul terminal al venelor jugulară anterioară și vertebrală.

c. Artera subclaviculară în porțiunea prescalenică și interscalenică, cu ramurile ei colaterale (porțiunea lor inițială).

d. Artera carotidă comună.

e. Vena jugulară internă.

f. Vena subclaviculară.

g. Nervul frenic.

h. Nervul vag.

i. Ansa subclaviculară.

j. Nervul laringeu recurent.

k. Nervii cardiaci cervicali din nervul vag și lanțul simpatic cervical.

l. Trunchiurile plexului brahial.

La nivelul fosei supraclaviculare mici mănunchiul vasculo-nervos al gâtului este despărțit de tegument și mușchiul platysma doar prin fascia cervicală.

La limita inferioară a regiunii, domul pleural îndepărtează mănunchiul vasculo-nervos al gâtului de planul prevertebral.

### 5. Planul prevertebral:

Este planul profund al regiunii și este alcătuit din:

- a. mușchii prevertebrali acoperiți de lama prevertebrală a fasciei cervicale;
- b. mușchii scalen anterior și scalen mijlociu cu fasciile lor;
- c. procesele transverse ale vertebrelor cervicale C<sub>5</sub>-C<sub>7</sub>.

Între teaca carotică și planul prevertebral trec:

- a. vasele vertebrale;
- b. lanțul simpatic cervical cu ganglionii mijlociu și inferior;
- c. artera tiroidiană inferioară;
- d. nervii spinali C<sub>6</sub>-T<sub>1</sub>.

### 2.17.3. Aplicații practice:

1. Tuberculul anterior al procesului transvers al vertebrei cervicale 6, tuberculul carotic servește pentru comprimarea arterei carotide comune în scop hemostatic sau pentru palparea ei.

2. Pe cale perivasculară, o infecție din teritoriul oro-maxilo-facial străbate această regiune și poate produce o mediastinită supurată.

3. Torticolisul constituie semnul patognomonic pentru o leziune a mușchiului sternocleidomastoidian care prinde și ramura externă a nervului accesoriu.

4. Durerile provocate prin presiuni efectuate în fosa supraclaviculară mică pledează pentru o *nevralgie frenică*.

5. Anastomozele dintre nervul frenic și plexul brahial explică *durerile iradiate în umăr și la baza gâtului* consecutive unor afecțiuni abdominale acute.

6. Identificarea *marilor colectoare limfatice* este foarte importantă în intervențiile chirurgicale de la acest nivel, deoarece secționarea lor accidentală poate duce la moartea pacientului.

## 2.18. REGIUNEA LATERALĂ A GÂTULUI

Are aspect triunghiular cu baza spre claviculă și vârful spre linia nucală superioară, se extinde în profunzime până la procesele transverse ale vertebrelor cervicale și reprezintă o regiune de tranziție cervico-axilară și cervico-mediastinală datorită comunicărilor sale cu regiunile respective.

### 2.18.1. Delimitare:

*Anterior:* marginea posterioară a mușchiului sternocleidomastoidian.

*Posterior:* marginea laterală a mușchiului trapez.

*Inferior:* fața superioară a claviculei.

### 2.18.2. Stratigrafie:

1. *Tegumentul:* subțire.

2. *Tesutul subcutanat* care conține:

- mușchiul platysma;

- ramuri din arterele cervicală superficială și suprascapulară;

- vena jugulară externă cu afluenții săi și ganglioni limfatici cervicali superficiali, în unghiul infero-intern al regiunii;

- ramuri din nervii supraclaviculari.

3. *Lama superficială a fasciei cervicale* cu orificii pentru vasele și nervii superficiali.

4. *Pânțelele inferior al mușchiului omohioidian* care compartimentează regiunea într-o parte superioară și una inferioară.

5. *Lama pretraheală a fasciei cervicale* în partea inferioară a regiunii.

6. *Planul vasculo-nervos:*

- *artera subclavie* cu trunchiul tireo-cervical și ramurile lui, apare în regiune prin defileul interscalenic și se orientează spre vârful axilei; poate fi palpată și abordată chirurgical la acest nivel;

- *vena subclavie* cu afluenții săi, situată anterior de artera subclavie și posterior de claviculă, raport ce o expune fracturilor claviculare cu riscuri

fatale, uneori (embolii): traversează hiatal prescalenic pentru a conflua cu vena jugulară internă;

- partea terminală a *veneii jugulare externe* în apropierea unghiului venos jugulo-subclavicular;

- *trunchiurile plexului brahial* situate în jurul arterei subclavii, se orientează spre vârful axilei;

- porțiunea inițială a *nervilor supraclaviculari*;

- *nervul frenic* situat anterior de mușchiul scalen anterior;

- *ramura externă a nervului accesoriu* în partea superioară a regiunii, traversează oblic inferior regiunea, de la jumătatea înălțimii marginii posterioare a mușchiului sternocleidomastoidian spre mușchiul trapez;

- *ganglioni limfatici supraclaviculari* situați în jurul vaselor transverse ale gâtului și în jurul ramului extern al nervului accesoriu, care pot fi interesați (adenopatie) în tumori sau afecțiuni inflamatorii ale capului și gâtului dar și din mediastin sau etajul supravezicolar abdominal.

7. *Planul profund* alcătuit din:

- mușchiul splenius al capului;

- mușchiul semispinal;

- mușchiul ridicător al scapulei;

- mușchii scaleni.

### 2.18.3. Aplicații practice:

1. Formațiunile vasculo-nervoase ale regiunii au o poziție relativ superficială, având raporturi cu formațiunile osoase de la baza gâtului și pot fi ușor abordate chirurgical.

2. În caz de coastă cervicală lungă asociată cu hipertrofia mușchiului scalen anterior apare sindromul de coastă cervicală (sindrom de fosă supraclaviculară) care constă în comprimarea arterei subclaviculare și a trunchiurilor plexului brahial și se manifestă prin tulburări nervoase și vasculare ale membrului superior, tumefacție și nevralgie a bazei gâtului.

3. La acest nivel se poate palpa și se poate face descoperirea chirurgicală a arterei subclaviculare.


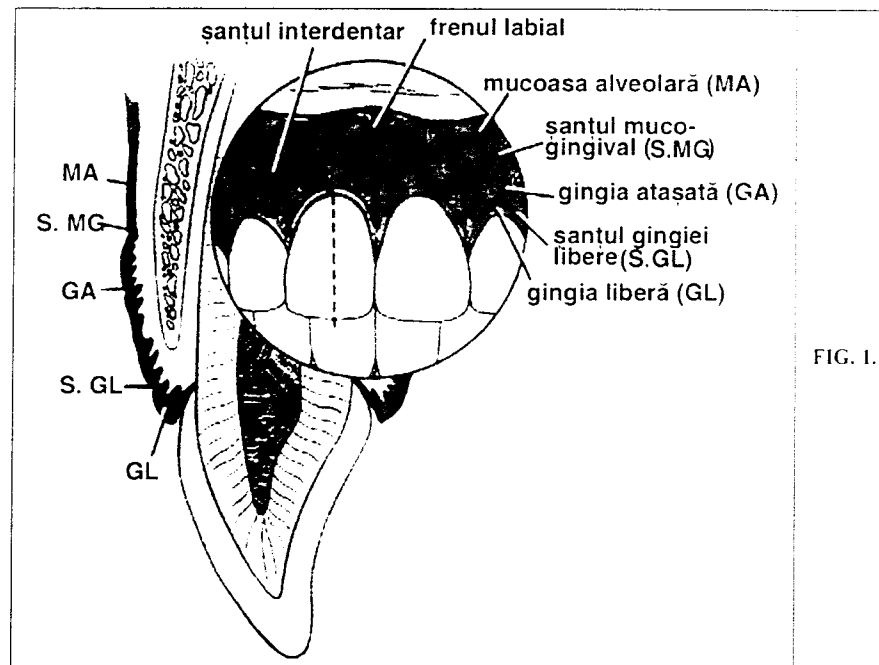


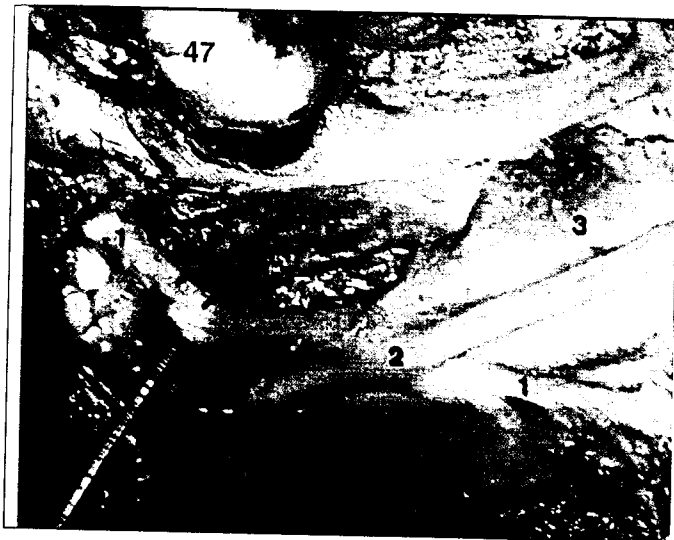



FIG. 11.



FIG. 15.

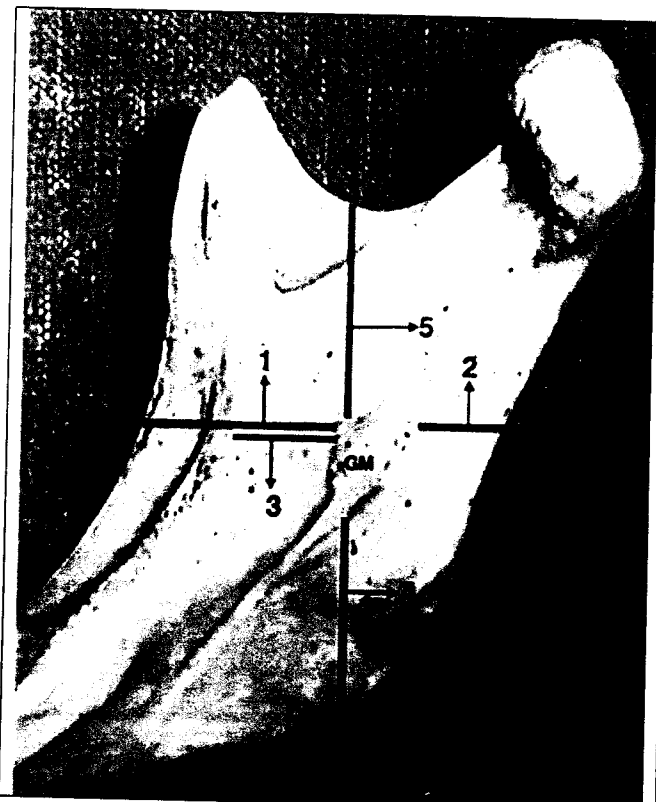
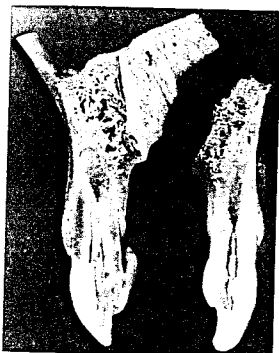

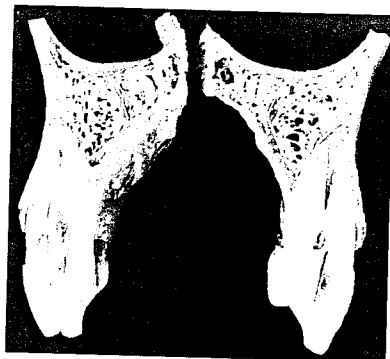
FIG. 14.



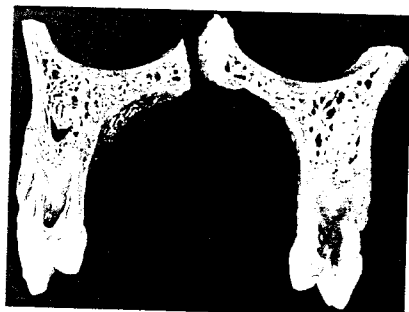FIG. 50.



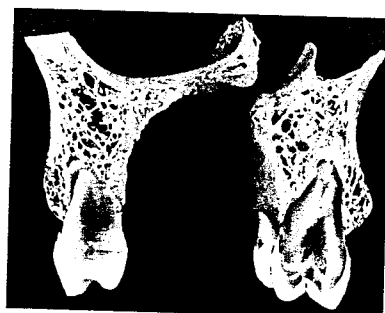
1.1 1.2



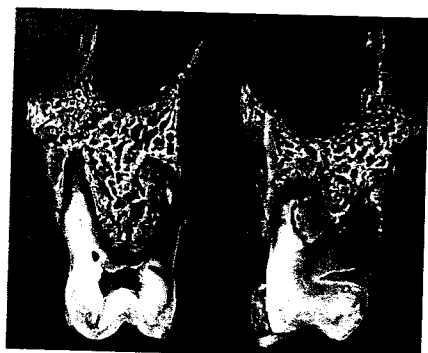
2.3



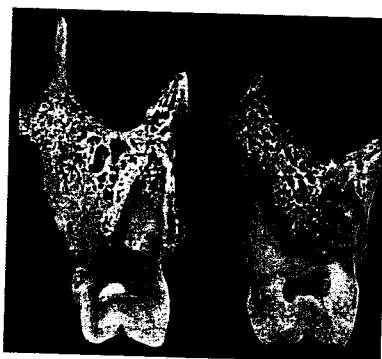
2.4



2.5

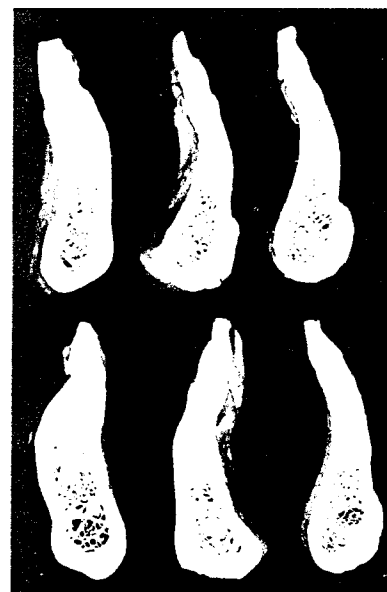

2.6

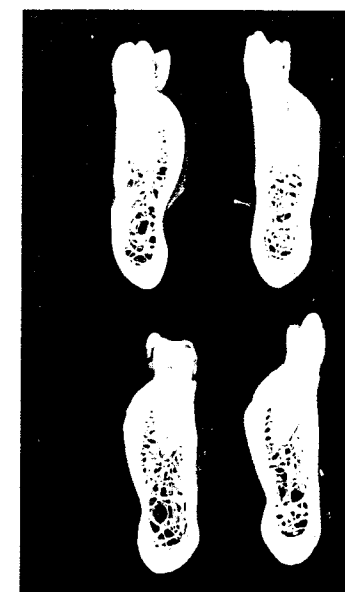


2.7

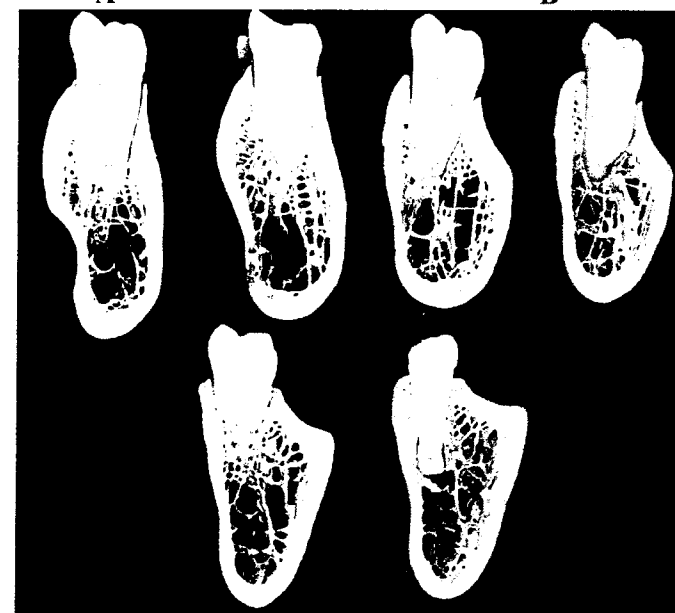
PLANȘA I : SECȚIUNI VESTIBULO-ORALE MAXILARE.



A



B



C

PLANȘA II : SECȚIUNI VESTIBULO-ORALE MANDIBULARE,  
LA NIVEL: A- INCISIVO-CĂNIN; B- PREMOLAR; C- MOLAR.



Fig. 54.

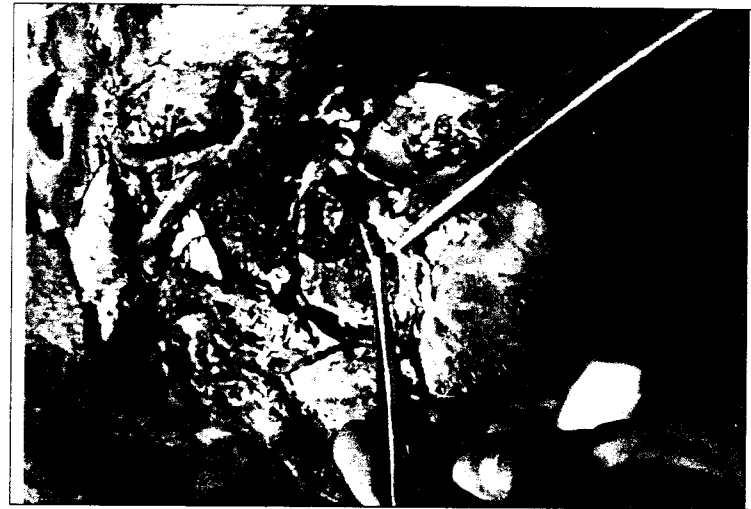

Fig. 56.

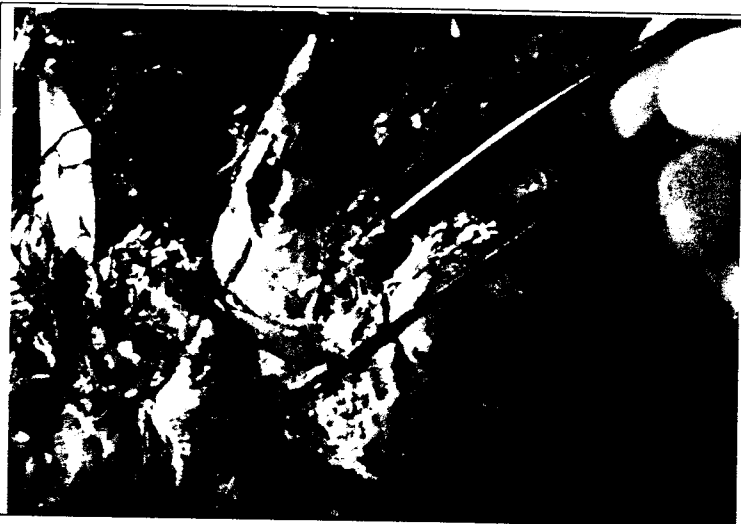

Fig. 55.

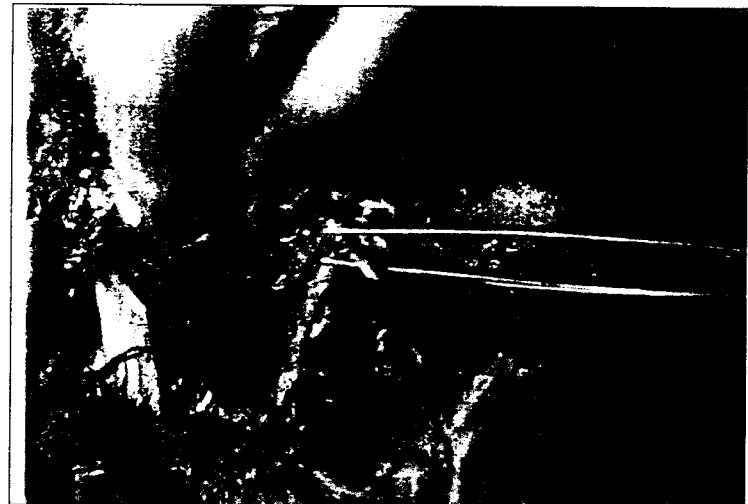

Fig. 57.

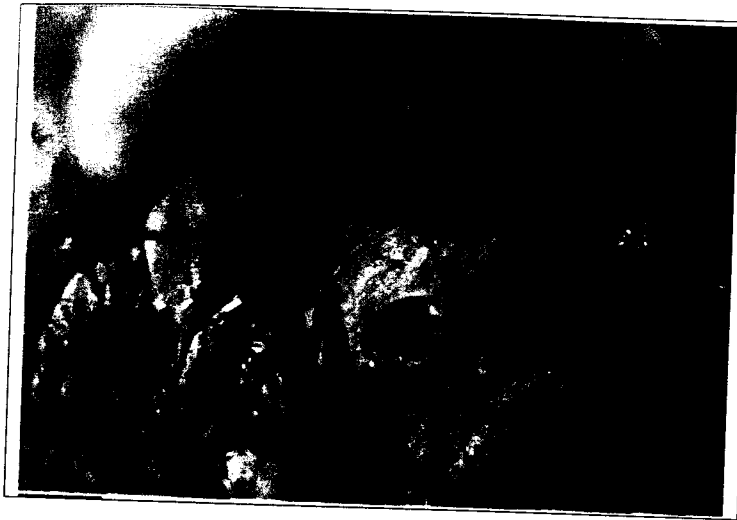

Fig. 58.

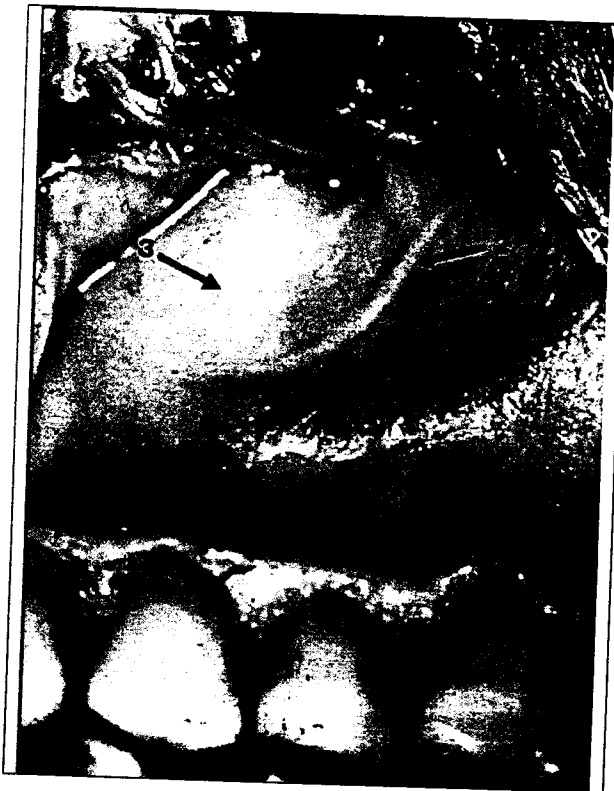

FIG. 87.



FIG.91.

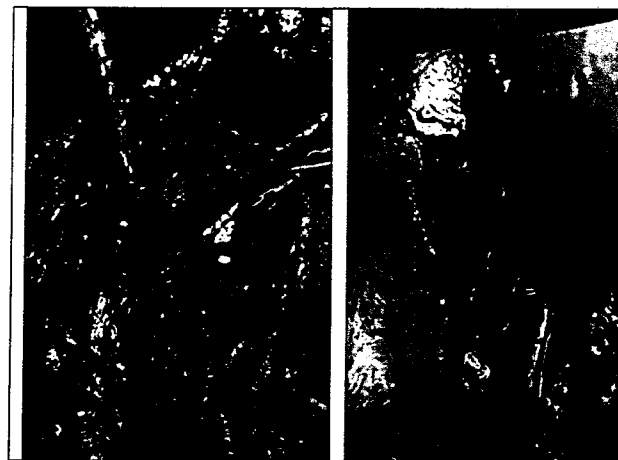


FIG. 92.

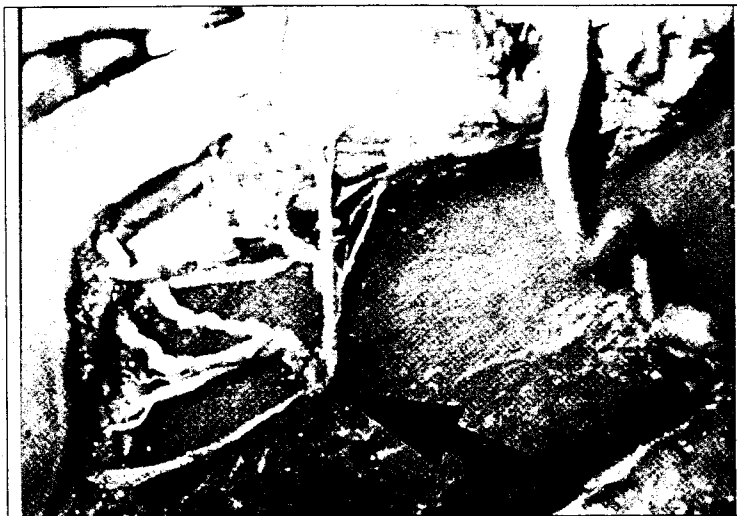

FIG. 94.

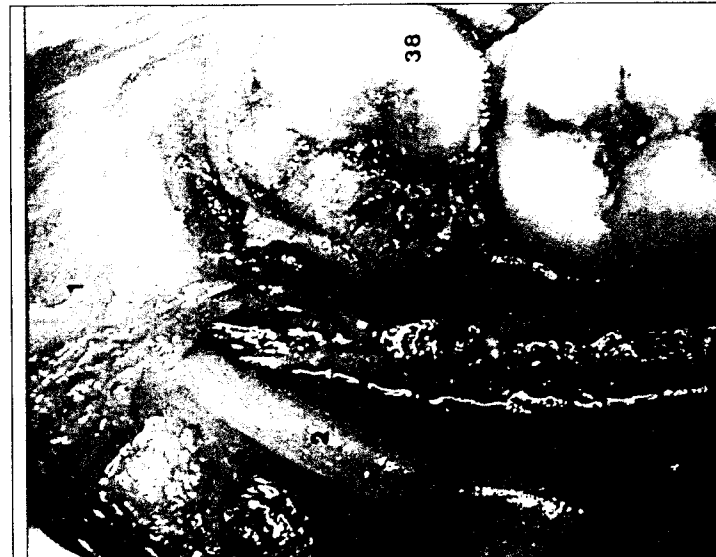

FIG. 96.



FIG. 95.

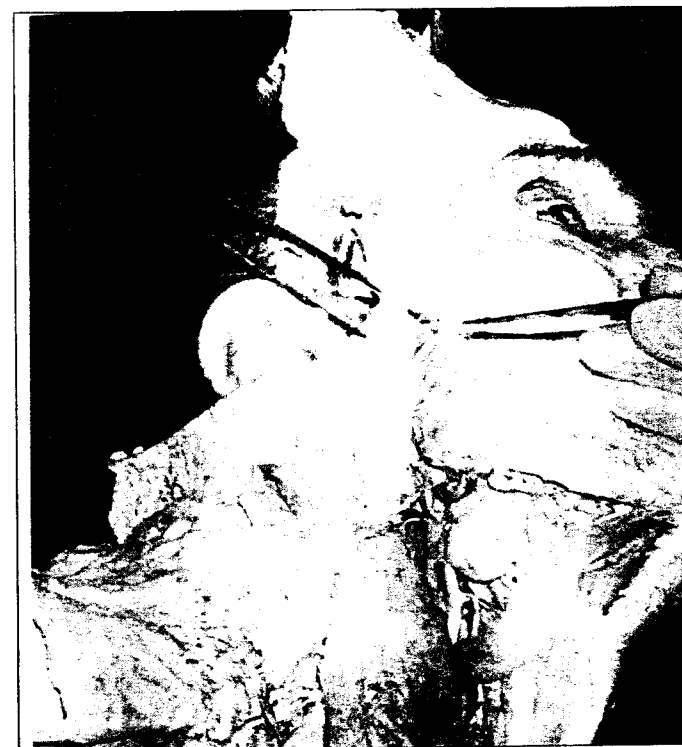

FIG. 98.



FIG. 99.



FIG. 102.

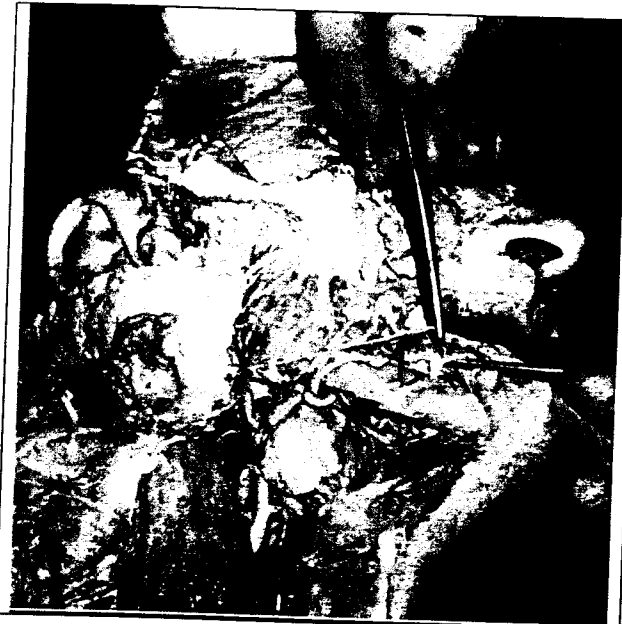

FIG. 100.



FIG. 106.

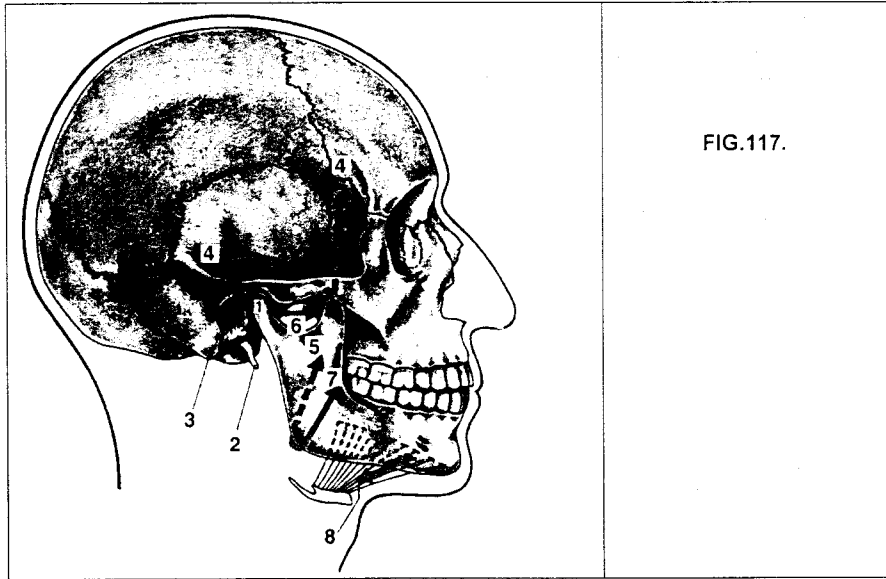


FIG. 117.

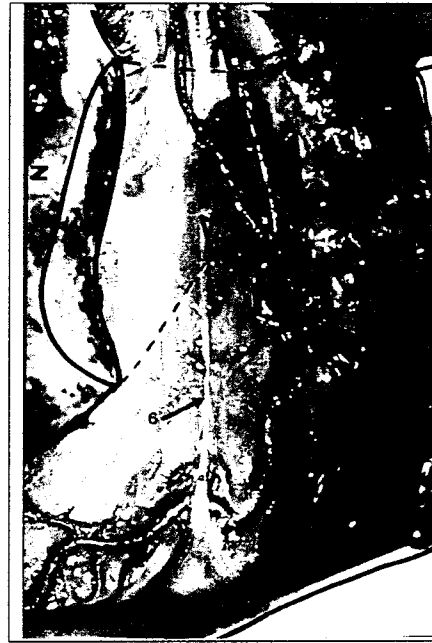

FIG. 169.




FIG. 162.



FIG. 170.

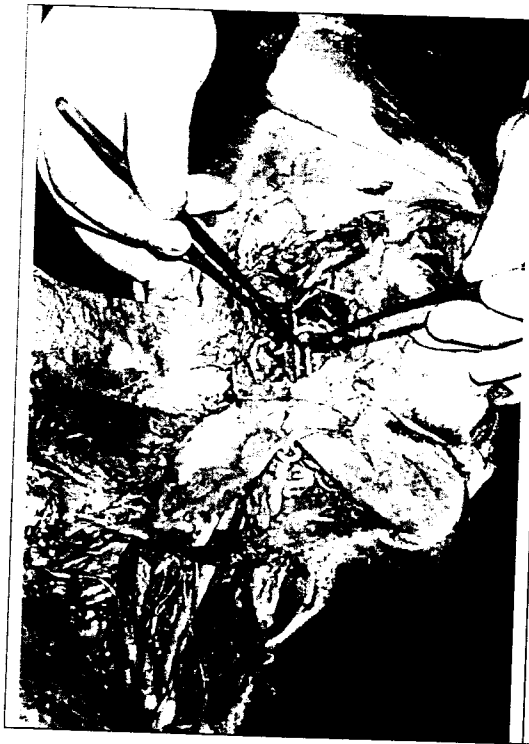

FIG. 171.

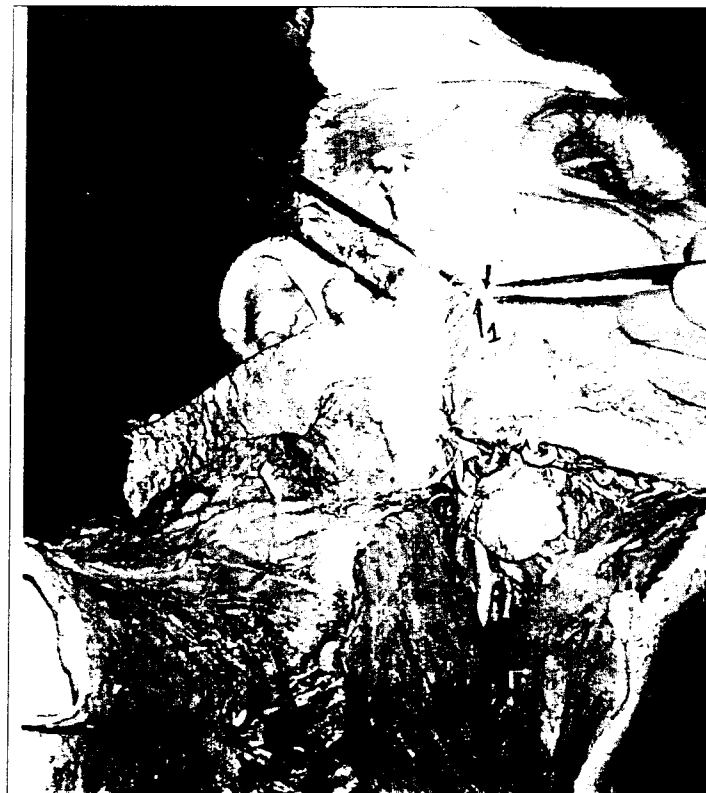

FIG.180.

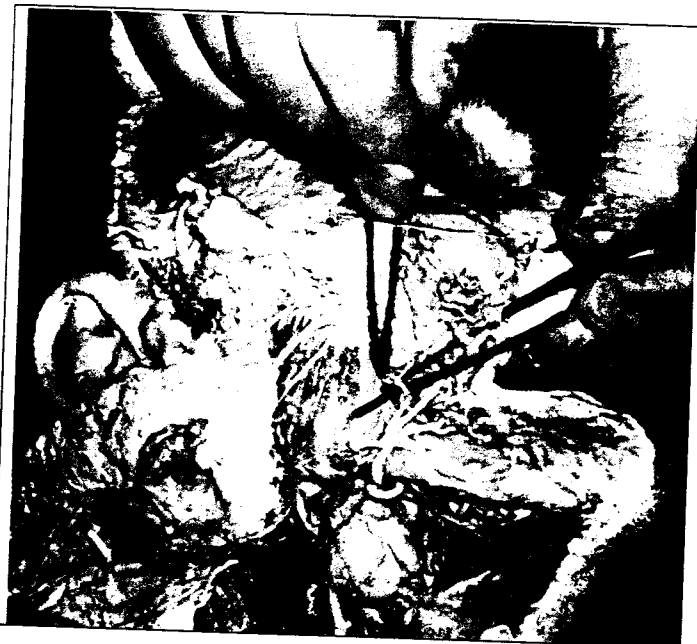

FIG. 172.

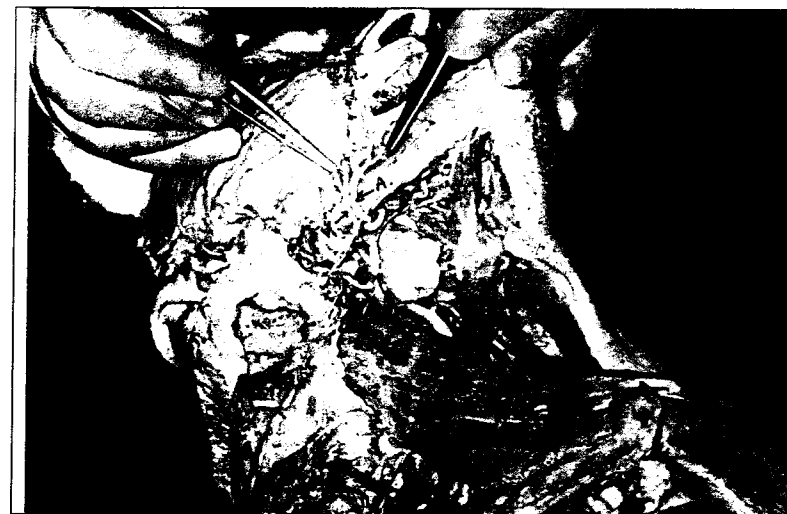

FIG.182.



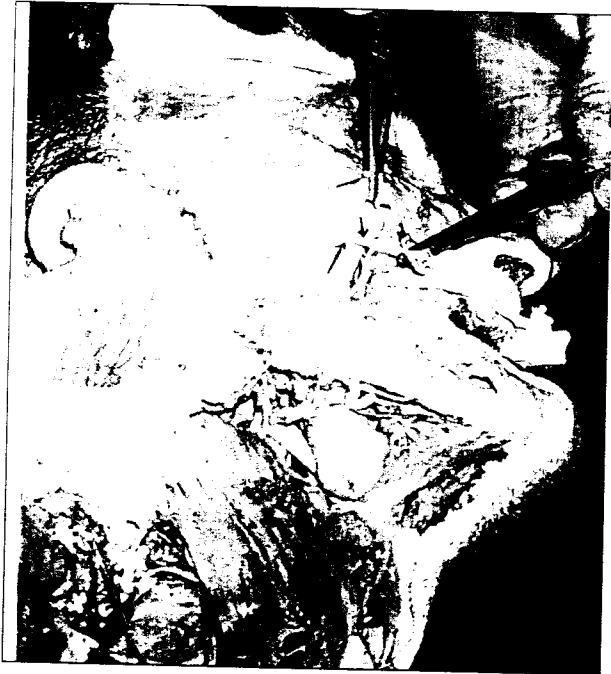

FIG. 184.

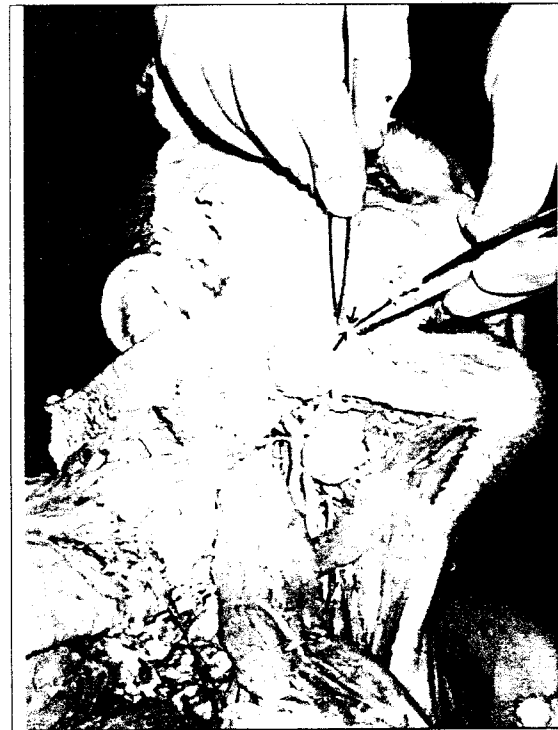

FIG. 186.

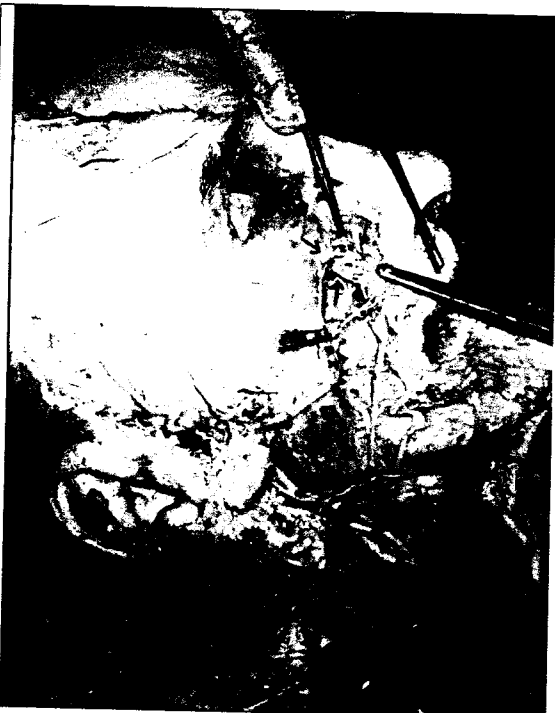

FIG. 185.

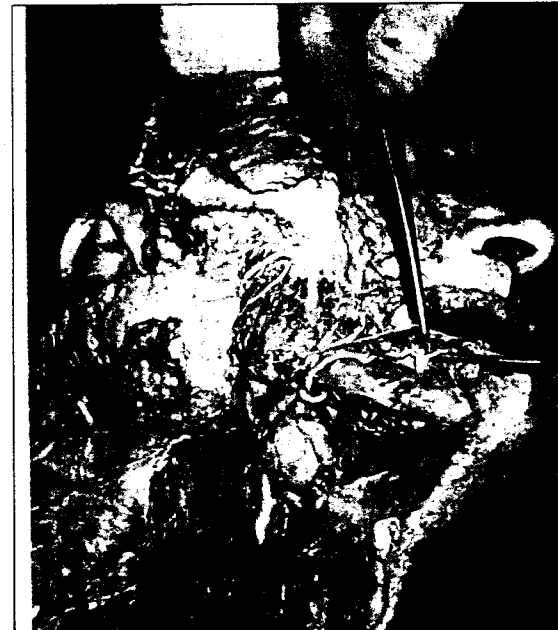

FIG. 192.

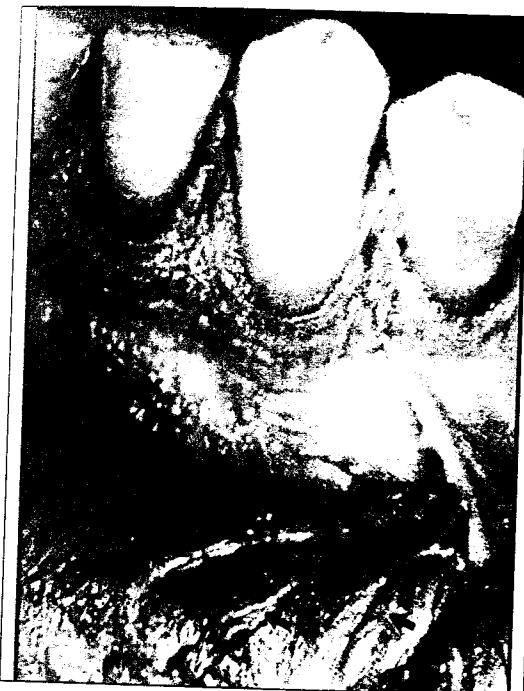

FIG. 193.

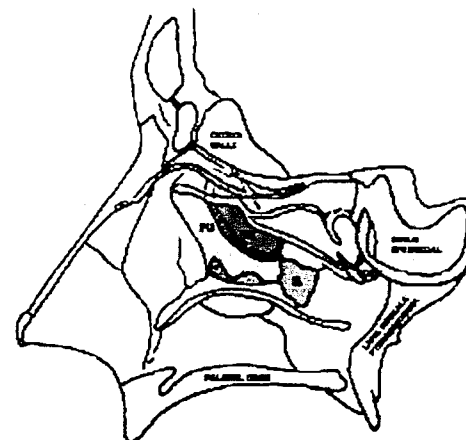

FIG. 207. PROCESUL UNCINAT ȘI BULA ETMOIDALĂ.

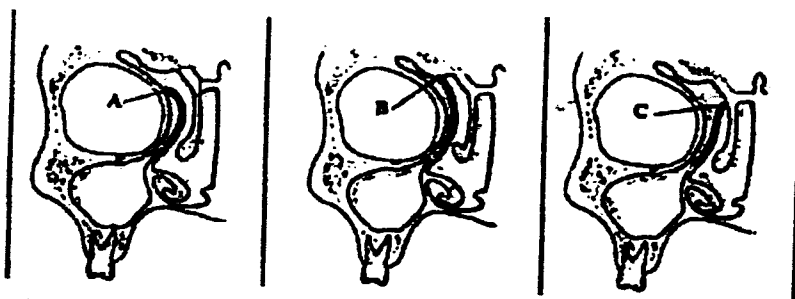


Fig. 206. VARIANTE DE INSERTIE A PROCESULUI UNCINAT:  
 roșu- procesul uncinat; galben: cornetele nazale; verde: recesul frontal; albastru:  
 infundibulul etmoidal.

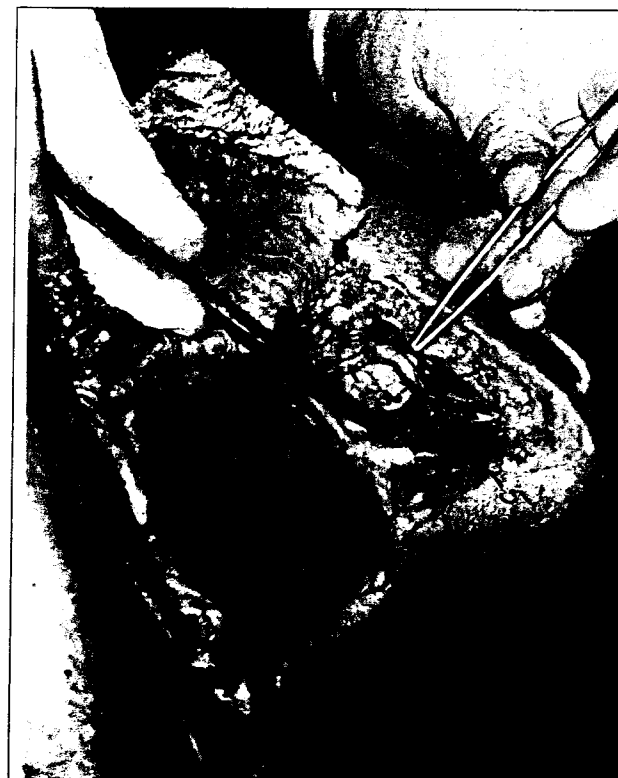

FIG. 213.



17. Cernea P., Dulac G. - Traite de radiodiagnostic, Ed. Masson et Cie, Paris, 1974.
18. Chikhani L., Dichamp J., Bertrand J.C., Guilbert F. - Depassement de pate canalaire dans le sinus maxillaire: vers une nouvelle responsabilite professionnelle, Act. Odonto. Stomatologiques, 1995, 192, 564-570.
19. Chira Iulia - Morfopatologia funcțională a aparatului dento-maxilar, Ed. Didactică și Pedagogică, București, 1981.
20. Clayman G.L., Marentettel J. - Complex odontoma of the maxillary sinus with a complete dentition, Otorinolaryngol., Head and neck surgery 1989, Nov., 101,5,581-3.
21. Cohen S., Burns R. - Pathways of the pulp, Ed. Mosby, Saint-Louis, 7 Ed., 1998.
22. Daju C.M. - Aplicații clinice privind relațiile dinților în procesul alveolar maxilar, Lucrare de diplomă, U.M.F. Carol Davila, București, 2003.
23. Demetriou D. - Observații privind anatomia funcțională a nervului facial, Lucrare de diplomă, U.M.F. București, 1992.
24. Dimitriu H. T. - Parodontologie, Ed. Viața Medicală Românească, București, 1997.
25. Drace J.E., Enzmann D.R. - Defining the normal T.M.J.: closed - patial open - and open-mouth MR imaging of asymptomatic subjects, Radiology, 1990, 177, 168-170.
26. Dumitru Nicoleta Elena - Aspecte de structură funcțională a mandibulei aplicate în stomatologia clinică, Lucrare de diplomă, U.M.F. Carol Davila, București, 2003.
27. Elango S., Palanjappan S.P. - Ectopic tooth in the maxillary sinus, Ear-Nose-Throat J., 1991, Jun. 355- 366.
28. Ellinger R.F., Kelly W.A. - Maxillary sinus lymphoma consideration in the diagnosis of odontogenic pain, J. Endod. 15,2,1989,90-93.
29. Ene L. - Tratatul edentației parțiale cu ajutorul protezelor mobilizabile, Editura Didactică și Pedagogică, București, 1981.
30. Floca Mihaela - Aplicații clinice privind relațiile dinților în procesul alveolar mandibular, Lucrare de diplomă, UMF Carol Davila, București, 2002, 40-83.
31. Gafar M., Iliescu A. - Odontologie II, Endodonție clinică și practică, Ed. Medicală, București 1998, 174-218.
32. Ganssen A., Konnig H. - Situation actuelle et perspectives d'avenir de l'image par resonance magnetique medical, Electromedica, 1986, 1, 5-12.
33. Gănuță N., Bucur A., Ganuță A. - Tratat de implantologie orală, Ed. Național, București 1997.
34. Gănuță N., Canavea I. - Anestezia în stomatologie, Ed. Speranța, București, 1993.
35. Gârbea S., Moga I. - Rinologie - Patologia nasului și a sinusurilor paranazale, Ed. Științifică și Enciclopedică București, 1985.
36. Geiger S.A., Penten M. - Apicectomy in maxillary molar teeth. Postoperative findings in the bone and maxillary sinus, Dtsch. Zahnarztl. Z., 1987,42131, 268-270.
37. Georgescu S. - Modificările acizilor nucleici în rinosinuzitele cronice, Teză de doctorat, I.M.F., București, 1972.
38. Gray H. - Anatomy descriptive and surgical, Running Press, Philadelphia, 1974.
39. Guerrier Y., Portman M. - Traite de technique chirurgicale ORL et cervico-faciales, vol. IV, Paris, 1980.
40. Hafez L., Jordan S. - A classification of T.M.J. disk morfology, Oral Surg. Oral Med. Oral Pathol., 1989, 67 11-19.
41. Hamilton W. J., Boyd J. D., Mosman H.W. - Human embriology, The Williams and Wilkins company, Cambridge, 1979.
42. Heiner B., Kasperk E.M. -  $\beta$ -mode sonography of odontogenic maxillary sinus lesions, Dtsch. Z. Mund Kiefer Gesichtschir, 13,4, 1989, 271-274.
43. Hodges T.P., Cohen. A., DeckD. - Odontogenic sinus tracts, Am. Fam. Physicis, 1989, Jul., 40(1), 113-6.
44. Hutu E., Păuna Mihaela, Bodnar V., Constantinescu M.V. - Edentația totală, Editura Didactică și Pedagogică, București, 1996.
45. Iliescu A., Gafar M. - Cariologie și odontoterapie restauratoare, Ed. Medicală, București, 2001.
46. Ionășeanu R.E. - Studiu clinic și morfologic al rapoartelor dento-sinusale, Lucrare de diplomă, I.M.F., București, 1981.
47. Ionescu S., Badiță Daniela - Cavitataea bucală, Ed. Carol Davila, București, 1998.
48. Jones R.H.B. - Microsurgical repair of nerves injured during third molar surgery, Aust. Dent. J., 37, 1992, 255-260.

49. Kaneko I., Harada K. - Clinical feature of odontogenic maxillary sinusitis- symptomatology and the grade in development of the maxillary sinusitis, Nippon Jibiin Koka Gakkai Kainho, 1990 Jul., 93, 7, 1034-1040.
50. Katzberg R.W. - T.M.J. imaging, Radiology, 1989, 170, 302-306.
51. Kennedy D. W. - Functional Endoscopic Sinus Surgery Technique, Arc. Otolaryngol, 111, 1985, 645- 647.
52. Kessler L. - The effects of the antral operations upon the dental maxillary apparatus, Acta Stom. Internationalia 1988, 2, 102-105.
53. Killey H.C., Kayl W. - The maxillary sinus and dental implications, Oral Surg., 1975, 71-89.
54. Lee F.M.S. - The displaced root in the maxillary sinus, Oral Surgery, 1970, 29, 491.
55. Lee R.J. - Dental disease, acute sinusitis and the orthopantomogram, J. Laryng. Otolaryng., 1988 Mar., 102(3), 222-223.
56. Lin L., Langeland K. - Invention of the inflammatory periapical lesions, Oral Surgery, 51, 1981, 536- 542.
57. Login S. - Radiologie stomatologică, Editura Didactică și Pedagogică, București, 1997.
58. Machtou P. - Reussir l'anesthésie des molaires mandibulaires, Acta Od. Stomat., 1992, 179, 487-497.
59. Mattila K. - Roentgenological investigations into the relation between periapical lesions and conditions of mucous membrane of the maxillary sinuses, Acta Od. Scand., 1985, 23, 78-90.
60. Mercier J., Billet J., Ferri J., Pitot B. - Le dépassement de l'obturation radiculaire dans le canal mandibulaire et dans le sinus maxillaire, J. Clin. Microbiol., 1992, 30, 3290-3293.
61. Mihai A.T.- Implantologie orală, Ed. Sylvi, București, 2000, 34-44.
62. Milicescu Viorica, Duduca Milicescu Ioana - Creșterea și dezvoltarea generală și cranio-facială la copii în perioada dentiției mixte, Ed. Viața Medicală Românească, București, 2001.
63. Misch E.C.- Contemporary implant dentistry, Mosby Co., 1999, 109-117, 218-236.
64. Modder U. - Paranormal sinus disease - Potentials and limitations of radiology, Roentgen blatter, 1989, Apr. 42, 4,166-9.
65. Nebbe B., Major P.W., Prasad N.G.N., Hatcher D. - Quantitative assesment of temporomandibular joint (TMJ) disk status, Oral Surg. Oral Med. Oral Pathol., 1998, 85, 598-605.
66. Niculescu C., Ciomu N. - Nervii cranieni, Ed. Six, București, 1993.
67. Nimigean V., Nimigean Vanda Roxana, Podoleanu L., Burlibașa C. - Studiul anatomic privind dispoziția ramului temporo-frontal al nervului facial, Revista Magazin Stomatologic, Vol. II, nr.2, 1992.
68. Nimigean V. - Corelații morfopatologice dento-antrale, Teză de doctorat, U.M.F. București, 1994.
69. Nimigean V., Burlibașa C. - Anatomia funcțională a articulației temporo - mandibulare, Ed. Cerma, București, 1993, 22-62.
70. Nimigean V., Podoleanu L. - Artera carotidă externă, Ed. Cerma, București, 1999.
71. Nimigean V., Danțiș Gabriela, Nimigean Vanda Roxana, Danțiș G., Popescu Adina - Sindromul gurii în flăcări, Revista Medicală Națională, vol. III, nr.3-4, 1999.
72. Nimigean V., Nimigean Vanda Roxana, Danțiș Gabriela, Popescu Adina - Penetrarea sinusului maxilar cu materiale folosite în obturația de canal a dinților sinusali, Revista Medicală Națională, vol. III, nr.11-12, 1999.
73. Nimigean V., Nimigean Vanda Roxana, Dimitriu B., Podoleanu L. - Sindromul endo-antral: o complicație endodontică, Magazin Stomatologic, Tom 3, Nr.1, 1999.
74. Nimigean V., Nimigean Vanda Roxana, Dimitriu B. - Aspecte anatomo-clinice privind topografia și conținutul canalului mandibular, Revista Națională de Stomatologie, vol. II, nr.5-6, 1999.
75. Nimigean V. - Anatomie clinică a capului și gâtului, Ed. Cerma, București, 2000.
76. Nimigean V., Nimigean Vanda Roxana, Măru Nicoleta, Rusu M. - Evaluarea statusului discului articulației temporo-mandibulare, Revista Națională de Stomatologie, vol. III, nr.2, 2000.
77. Nimigean V., Nimigean Vanda Roxana, Dimitriu B. - Gaura mentală: topografie și aplicații practice, Revista Stomatologia, vol. XLVII, Nr.4, 2001.
78. Nimigean V., Dimitriu B., Nimigean Vanda Roxana - Anatomia externă și internă a molarilor mandibulari, Revista Națională de Stomatologie, Vol. IV, Nr.1, 2001.

79. Nimigean V., Măru Nicoleta, Poll A., Nimigean Vanda Roxana - Gaura mandibulară : anatomie clinică, Revista Națională de Stomatologie, Vol. V, Nr.2, 2002.
80. Nimigean V. - Anatomia topografică și aplicată a bulei grăsoase Bichat, Revista Națională de Stomatologie, Vol. V, Nr.2, 2002.
81. Nimigean V., Nimigean Vanda Roxana, Măru Nicoleta, Podoleanu L., Dimitriu B., Iliescu A., Floca Mihaela – Aspecte de topografie dento-alveolară mandibulară, Revista Națională de Stomatologie, vol. V, nr.3, 2002.
82. Nimigean Vanda Roxana - Vascularizația pulpară și implicațiile ei clinice, Teză de doctorat, U.M.F. Carol Davila, București, 2002.
83. Nimigean Vanda Roxana, Nimigean V., Dimitriu B. – Rolul anesteziei asistate (Wand) în stomatologia estetică, Revista Națională de Stomatologie, Chirurgie Maxilo-Facială și Chirurgie Orală, vol. I., Nr. 3., 2003.
84. Okeson J. P. – Nonsurgical management of disc interference disorders, Dental clinics of North America, Vol. 35, Nr. 1, January, 1991.
85. Oltean D. - Stomatologie preventivă, Ed. Anotimp, București, 1996.
86. Orban S. - Oral histology and embryology, The c. v. Mosby Company, London, 1981.
87. Ossenberg N.S. - Retromolar foramen of the human mandible, Am. J. Phys. Anthropol., 73, 1987, 121-125.
88. Panaitescu V, Gănuță N., Roșu Mariana - Anatomia regională a feței și gâtului, Ed. Medicală Națională, București, 2002.
89. Pasat I. - Anatomia capului și gâtului, Editura Didactică și Pedagogică, București, 1995, 71-72.
90. Peterson J.L.- Oral and maxillofacial surgery, Mosby Company, 1998, 393-425.
91. Popescu V.- Chirurgia parotidei tumorale, Ed. Sincron, Cluj Napoca, 1996, 61-75.
92. Preoteasa Elena, Muntianu Stanca Ligia – Hiperplazia la purtătorii de proteze, București, 2003.
93. Rădulescu M., Popescu V. - Radiologie stomatologică, Ed. Medicală, București, 1985.
94. Ramirez O.M.- Presentation at the second european endoscopic plastic surgery course, Liege, June, 1994.
95. Ranga V. - Anatomia omului, Capul și gâtul, Curs litografiat, I.M.F. București, 1980.
96. Robbin S.K.T., Tarshis L.M. - Blindness: a complication of odontogenic sinusitis, Otolaryngol., Head Neck Surg., 1981, 89, 938-940.
97. Roberts D.H., Sowray J.H.- Local analgesia in dentistry, John Wright and Sons L.T.D., Bristol, 1979.
98. Rosner M.T. - Exodontic complications Involving the Maxillary Sinus, Compend. Contin Educ. Dent., 1989.
99. Ross R.- Depth of the Facial Nerve in Face Lift Dissections, Plastic and Reconstructive Surgery, 4, 1990, 537-544.
100. Salagaray F. - Les sites de l'anesthésie locale, Acta Od. Stomat., 1992, 172, 433- 443.
101. Sarafoleanu D., Chiriac G. - Oto-rino-laringologie, Ed. Medicală, București, 1993.
102. Seres Sturm L. - Anatomie cervico-oro-facială, Curs litografiat, I.M.F. Târgu Mureș, 1988.
103. Shafer W.G., Hine M.K., Levy B.M. - A text book of Oral Pathology, Ed. 4, W.B. Saunders Company, Philadelphia, St. Louis, London, 1980.
104. Sicher H. - Oral anatomy, The C.V. Mosby Company, St. Louis, Toronto, London, 1980.
105. Stanciu D., Boboc Lidia – Ortodonție practică, Ed. Medicală, București, 2001.
106. Stroișteanu Andreea - Studiu anatomic privind găurile regiunii palatine, Lucrare de diplomă, U.M.F. Carol Davila, București, 2003.
107. Stuzin J., Wagstrom L., Kawamoto H., Wolfe A.- Anatomy of the Frontal Branch of the Facial Nerve: the significance of the temporal fat pad, Plastic and Reconstructive Surgery, 2, 1989, 265-271.
108. Ten Cate A.R.- Oral Histology, Mosby Company, 1994, 294-299, 389-395.
109. Trăistaru T. - Diagnostic și tratament în sindroamele mioarticulare temporo mandibulare, Ed. Cerma, București, 1999.
110. Vaillant Ph. - Anatomie de la boue graisseuse de Bichat, Actualites Odonto-Stomatologiques, 192, Dec., 1995, 489-493.

111. Vaillant Ph. - Cours universitaire de morphologie cranio-faciale, Nancy, 1988.
112. Van Rensburg J.B.G.- Oral Biology, Quintessence Publishing Co. Inc., 1995, 380-429, 493-499.
113. Vialatel C. - Corelations patologice odonto-sinusale, Acta Stomatologica Internationalia, 1981, 3, Juillet-Sept., 143-149.
114. Werner J.A., Tillmann B., Schleicher A. - Functional anatomy of the temporo-mandibular joint: a morphologic study of human autopsy material, Anat. Embryol. (Berl.), 1991, 183, 90-94.
115. Westesson P.L., Katzberg R.W., Tallents R.H., Sanchez - Woodworth R.E., Svensson S.A., Espeland M.A. - Temporomandibular joint: comparison of M.R. images with autopsy specimens, Radiology, 1987, 164, 60-63.
116. Wicke L. - Atlas of Radiologic Anatomy, 4 Ed., Urban Schwarzenberg, Munich- Baltimore, 1987.
117. Williams P.L. - Gray's anatomy, Churchill Livingstone, New York, 1989.
118. Woelfel J.B., Scheid R.C. - Dental anatomy, Williams and Wilkins, Baltimore, 1997, 15-83.
119. Wood N.K., Godz P.W. - Differential diagnosis of oral lesions, The c.v. Mosby Company, St. Louis, 1975.
120. Zoud K., Doran G.A. - Microsurgical anatomy of the inferior alveolar neurovascular plexus, Surg. Radiol. Anatomy, 3, 1993, 176-179.

**Director:** Dr. Ing. V.L. Purcărea  
**Tehnoredactare:** As. Univ. Dr. Nicoleta Măru  
**Copertă:** Ing. Ulieru Bogdan

Format: 1/16 din 70x100; Bun de tipar: octombrie 2004;  
Apărut: 2008  
© **Copyright 2004**  
Toate drepturile aparțin Editurii Universitare „Carol Davila”

