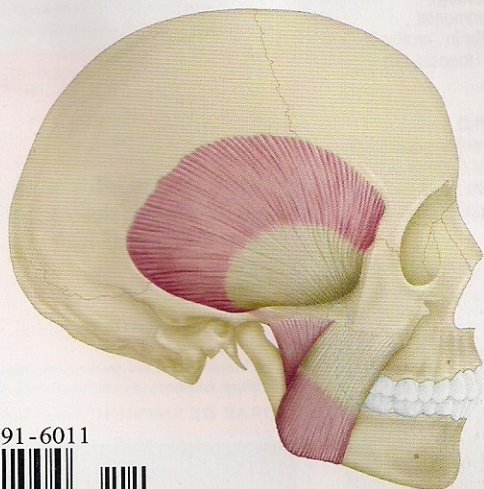
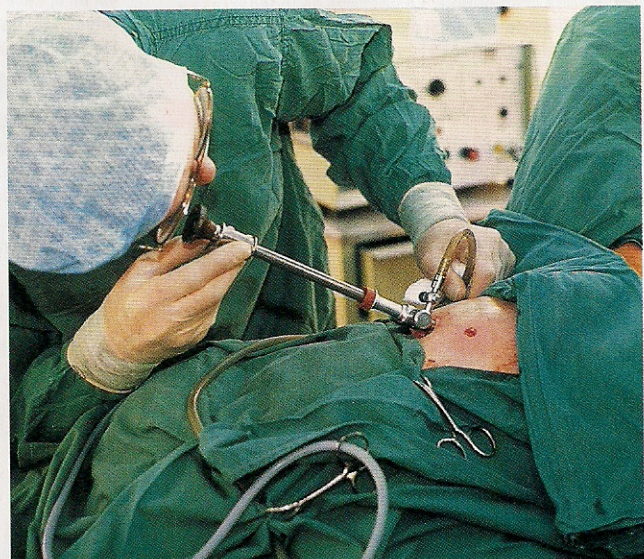
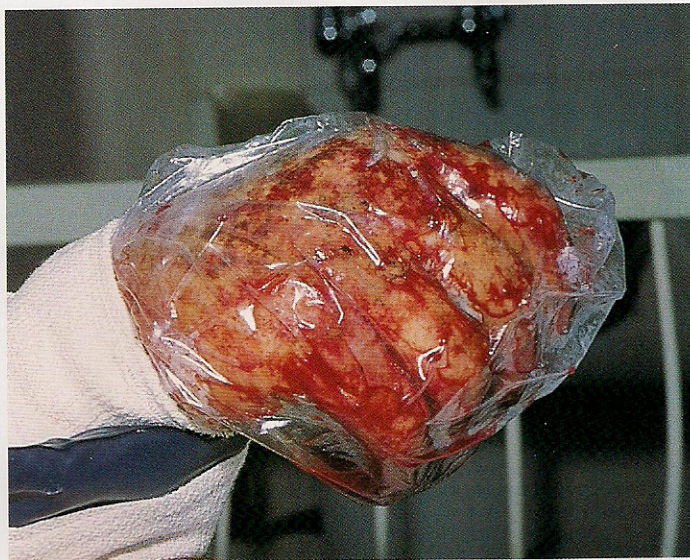

Interiorul

NR. **11**

CORPULUI

UMAN



- **ARSURILE SEVERE:** Tratamentul de urgență pentru victimele arsurilor
- **HISTERECTOMIA:** Tratamentul chirurgical al unor probleme ginecologice
- **CRANIOTOMIA DE URGENȚĂ:** Deschiderea craniului pentru a scădea presiunea provocată de un cheag de sânge
- **MUȘCHII FACIALI:** Descrierea completă a mecanismului zâmbetului
- **ACNEEA:** Informații complete despre acest nechez, frecvent în rândul adolescenților

ISSN 1791-6011



Gestionarea arsurilor severe

Gestionarea arsurilor întinse, cauzate de foc sau căldură intensă implică un tratament complex, care de obicei se face în unități specializate, dar primul ajutor și măsurile elementare de urgență sunt absolut vitale.

PRIMUL AJUTOR

Primul ajutor ce se administrează la locul accidentului în cazul unor arsuri grave este vital și poate face diferența dintre viață și moarte. Echipa de paramedici va lucra alături de pompieri pentru a scoate din pericol pacientul. Prioritățile sunt:

- Stingerea flăcărilor prin înfășurarea pacientului într-o pătură sau haină.

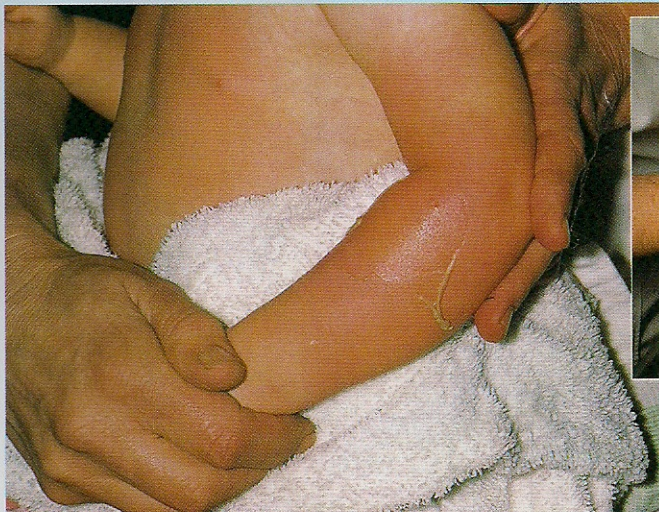- Înmuiera hainelor fume-gânde în apă rece și îndepărtarea lor, dacă nu sunt lipite de piele.

- Acoperirea arsurilor cu un pansament curat și asigurarea confortului pe cât posibil.

Nu se aplică creme și loțiuni la locul accidentului, deoarece este dificilă aprecierea întinderii și profunzimii leziunilor. Nu se aplică nici pungi de gheață, deoarece există riscul hipotermiei.

PREGĂTIREA TRANSPORTULUI

Echipa de paramedici va continua să examineze pacientul și să îl evalueze, pentru a stabili gravitatea leziunilor și a informa



spitalul despre cazul ce urmează să sosească. Ei vor încerca să stabilizeze pacientul înainte de transfer.

Prioritatea o reprezintă asigurarea libertății căilor respiratorii. Acest fapt este important în special la pacienții care au inhalat aer fierbinte sau fum. Semnele inhalării de fum și lezării căilor respiratorii includ arsuri

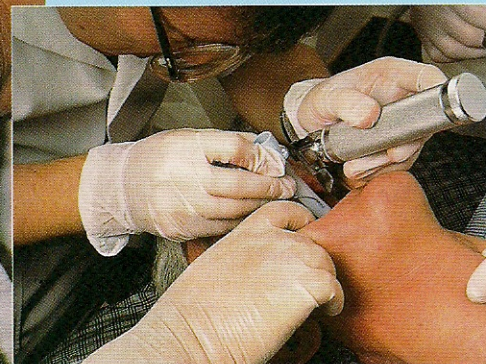
Copilul a suferit o arsură de gradul unu. Rana se va vindeca fără cicatrice, dar pacientul trebuie tratat pentru șoc și durere.

ale buzelor și limbii, care ar putea să se umfle, împiedicând respirația.

Dacă este necesar, se introduce un tub în căile respiratorii (intubație) sau se montează un dispozitiv endotraheal. Pacientul poate avea nevoie de oxigen, care va fi administrat cu masca facială.

Imediat după o arsură severă, corpul începe să piardă fluide (plasmă) din arsură; cu cât zona afectată este mai mare cu atât va fi mai mare pierderea de lichide.

Imediat ce este posibil se va administra intravenos o soluție salină pentru înlocuirea lichidului pierdut. Un ac cu lambou larg poate fi introdus prin tegumentul ars.



Înainte de a trata arsura, este esențială menținerea respirației. Ar putea fi nevoie de introducerea unui tub în gât pentru aceasta (intubație).

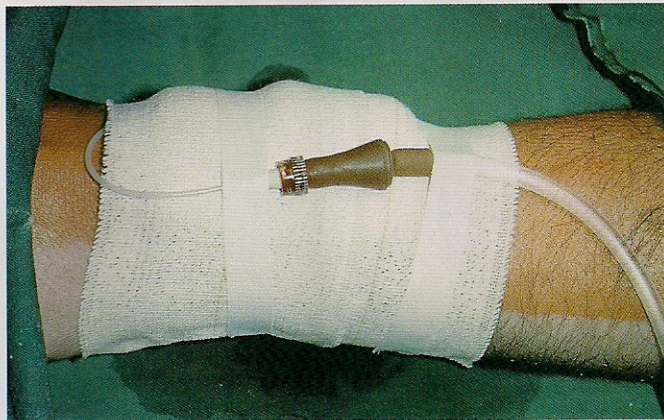Natura arsurii și durata expunerii la căldură sunt importante. Trebuie stabilit momentul producerii accidentului, deoarece acesta va fi folosit ca punct de plecare pentru calcularea necesarului de lichide.

ÎNLOCUIREA FLUIDELOR PIERDUTE

Înlocuirea se face prin administrare intravenoasă. Cantitatea de lichid necesară este calculată în funcție de greutatea pacientului și procentul de suprafață corporală cu arsuri. Necesarul se calculează din momentul producerii arsurii, așa încât s-ar putea să existe un deficit de compensat dacă prezentarea la spital se întârzie.

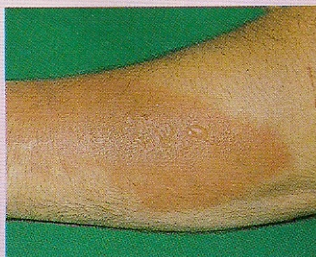Sunt necesare mai multe lichide în perioada imediat următoare arsurii. Lichidul care se administrează pentru a înlocui pierderile de plasmă din organism variază (poate fi soluție salină, înlocuitori de plasmă sau sânge, în proporții variate). Arsurile pe suprafață mai mică de 10 la sută din corp pot fi tratate cu lichide administrate oral.

Calculul necesarului de lichide în arsurile severe trebuie făcut cu mare atenție. Poate fi calculat conform unei formule acceptate general, dar se iau în considerare și starea generală a pacientului, pulsul, tensiunea arterială, excreția de urină. O perioadă prelungită de deshidratare, combinată cu o tensiune scăzută, pot duce la leziuni ireversibile ale rinichilor.

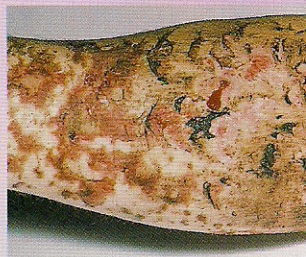

CLASIFICAREA ARSURILOR

Severitatea arsurilor este clasificată pe grade, gradul unu, doi și trei, trei fiind cel mai sever. Arsurile de gradul unu afectează stratul extern al pielii (epidermul), în timp ce arsurile de gradul doi afectează epidermul și stratul de dedesubt (dermul). Arsurile de gradul trei distrug tegumentul în totalitate și pot afecta și țesuturile de dedesubt precum și organele. Această clasificare se aplică și la arsurile chimice sau electrice.



Pielea de culoare roz, cu bășici, este specifică pentru arsurile de gradul doi.



Această arsură de gradul trei a fost provocată de contactul pielii cu smoală încinsă.

Tratamentul arsurilor în spital

După stabilizarea la locul accidentului, pacientul cu arsuri severe va fi transportat la spital, unde va fi tratat de personal specializat.

INTERNAREA

Toate arsurile ce afectează mai mult de 15 la sută din suprafața corpului la adulți și 10 la sută din suprafața corporală la copii impun internarea în spital. Pacienții sunt internați și dacă există probleme respiratorii sau dacă se bănuiește că aerul fierbinte sau fumul au afectat căile respiratorii și ar putea crea probleme mai târziu. Pacientul ar mai putea să fie intoxicat cu oxid de carbon, prin inhalarea fumului. Arsurile ce afectează pleoapele, zonele din jurul articulațiilor și cele circulare ale membrelor sau trunchiului necesită și ele internarea.

UȘURAREA DURERII

Arsurile severe sunt extrem de dureroase și medicația antialgică administrată pacientului depinde

de circumstanțe. Dacă pacientul este conștient la locul accidentării, se poate administra protoxid de azot (gaz amestecat cu aer).

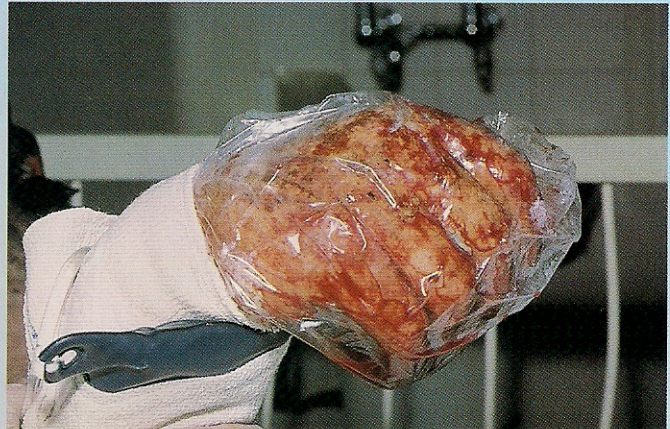
Odată ajuns la spital, pacientul va fi cateterizat pentru a se măsura cantitatea de urină și se vor recolta probe de sânge, care vor fi trimise la laborator. O cantitate adecvată de urină înseamnă că lichidele au fost administrate în cantitate suficientă.

PANSAREA ARSURII

Inițial, arsurile sunt învelite cu un pansament steril pentru a preveni infecția. Acesta reduce și pierderea de lichide de pe suprafața corpului, deoarece evaporarea este astfel mai mică și la fel și pierderea la nivelul arsurii. Dacă pacientul poate fi ținut într-un spațiu încălzit, steril, multe din arsuri se tratează mai bine dacă sunt lăsate descoperite, în special cele ale feței și organelor genitale.

Arsurile mâinilor și picioarelor sunt acoperite cu pansamente. Măinile sunt acoperite deseori

Corpul devine foarte vulnerabil la infecții când se produc arsuri ale pielii. Sulfadiazina argentică, o cremă antibacteriană, se aplică frecvent pe zonele afectate.



Dacă e posibil, pielea arsă se învelește în plastic. Acesta protejează rănile de infecții și reduce pierderea fluidelor.


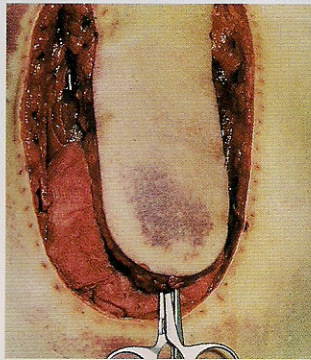
cu o cremă antibacteriană, cum ar fi sulfadiazina argentică și acoperite cu mănuși sau punți de plastic. Arsurile pleoapelor trebuie acoperite, astfel încât să nu se producă leziuni ale corneei prin uscarea ei.

EVALUAREA PROFUNZIMII ARSURII

Severitatea arsurii poate fi dificil de evaluat. Eritemul (roșeața pielii) nu este de obicei luat în considerație când se apreciază gradul arsurii. O arsură ce afectează straturile subepidermice

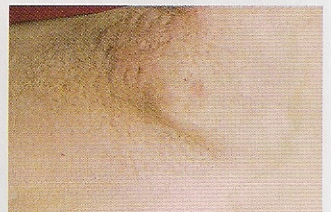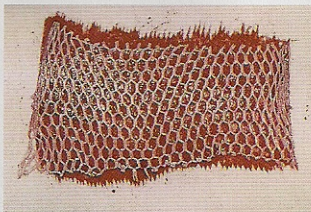
produce de obicei vezicule. Pielea arsă în profunzime, poate apărea albă pergamentoasă și nedureroasă la atingere, deoarece terminațiile nervoase au fost distruse. Aceste arsuri în toată grosimea tegumentului au nevoie de grefă de piele ulterioară, deoarece pielea nu se mai poate regenera. Acest lucru se va realiza printr-o intervenție chirurgicală ulterioară.

Refacerea chirurgicală a plăgilor arse



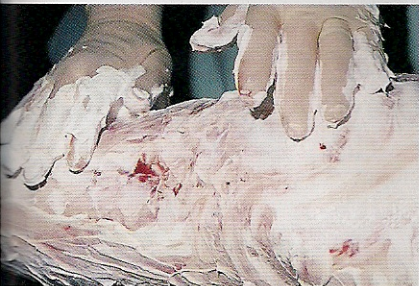
1 Se pregătește de obicei un grefon de piele pentru a repara leziunile grave. Pielea sănătoasă va fi recoltată din altă parte a corpului pacientului, precum de pe fese sau de pe coapse.

2 Pielea pregătită pentru a fi donată este trecută printr-o mașină, care o întinde sub formă de plasă. Aceasta face ca o bucată mică de piele să poate fi folosită pentru a acoperi o suprafață lezată mai mare.



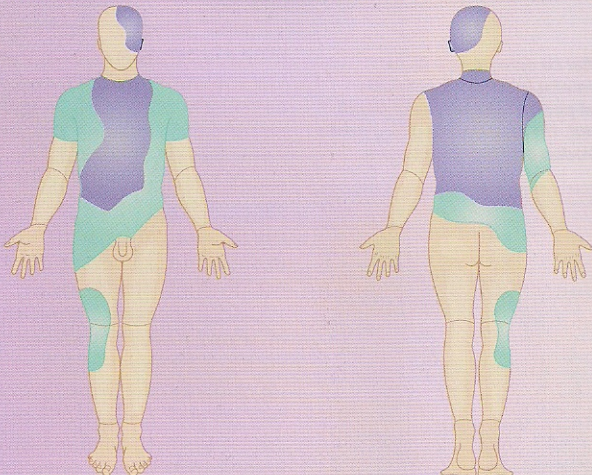
3 Rezultă o structură sub formă de rețea, care este pusă peste rană. Folosirea grefei de piele de la pacient face ca aceasta să fie acceptată cu succes.

4 Deși ar putea să mai rămână o urmă din modelul de rețea, grefa de piele încurajează creșterea unor tegumente noi peste zona arsă și grăbește vindecarea.



EVALUAREA LEZIUNILOR

Nume _____ Secție _____ Nr. _____ Dată _____
Vârsta _____ greutatea la internare _____



Hărțile corporale Lund și Browder sunt folosite pentru evaluarea pacienților arși, în mod special pentru aprecierea aportului necesar de fluide. Medicul va marca pe hartă profunzimea și extinderea leziunilor de pe corp, folosind codul de culori. Această consemnare este esențială pentru tratamentul ulterior.

Informații generale

Neurochirurgia este o ramură a chirurgiei care se ocupă de bolile creierului și ale măduvei. Ambele sunt vulnerabile în cazul traumatismelor cauzate de accidente reprezentând un procent semnificativ din cazurile centrelor de neurochirurgie.

CREIERUL ȘI MĂDUVA SPINĂRII

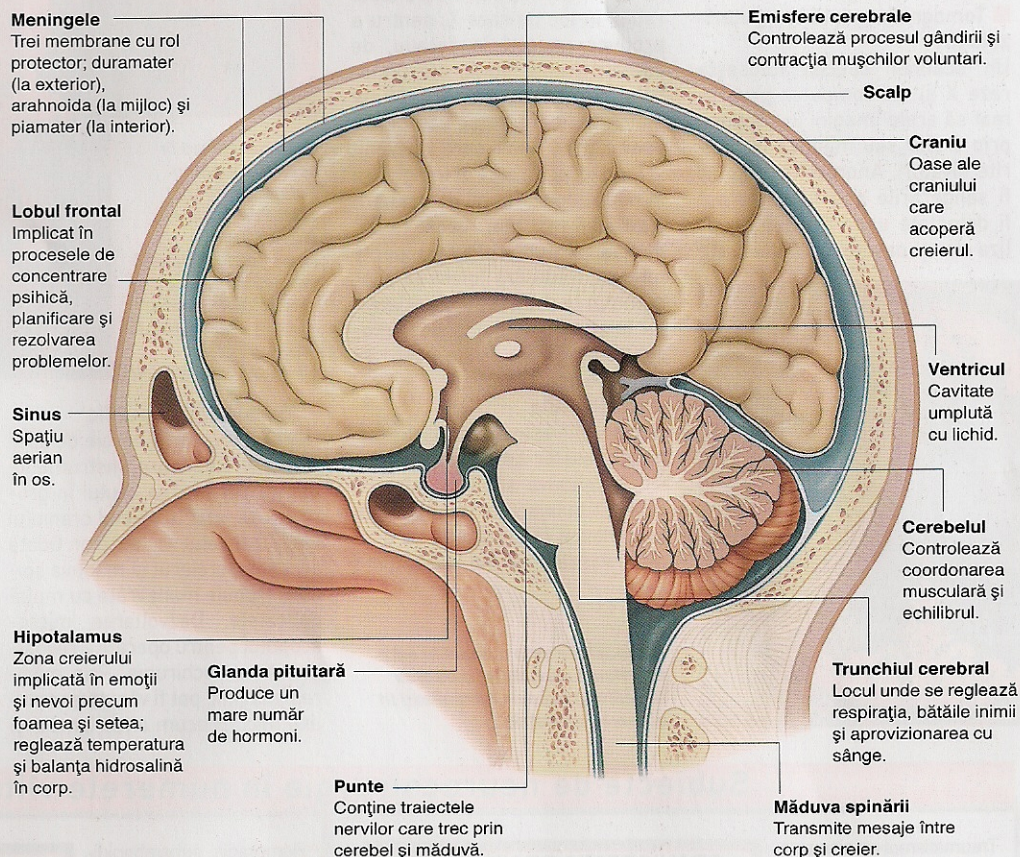
Alcătuiesc împreună sistemul nervos central (SNC), care coordonează funcțiile mentale superioare, precum gândirea, emoțiile, vorbirea și limbajul, memoria. Pe lângă aceste funcții complexe, creierul mai controlează și simțurile, mișcarea și activitățile fiziologice de bază (precum respirația și înghițitul).

Sensibil fiind, SNC este protejat de lichidul care îl înconjoară și de membranele meningeale, care îl acoperă. Oasele puternice ale craniului și vertebrele ce alcătuiesc coloana vertebrală asigură o protecție bună împotriva leziunilor ce ar putea să se producă în majoritatea circumstanțelor. Totuși, creierul și măduva spinării rămân vulnerabile la leziunile accidentale. În aceste cazuri, leziunile au efecte devastatoare.

BOLILE SNC

Există numeroase afecțiuni care pot afecta sistemul nervos central, dar chirurgia nu poate rezolva toate aceste probleme. Scleroza multiplă, demența și migrena, de exemplu, nu pot fi tratate chirurgical. Totuși, alte afecțiuni beneficiază de intervenția chirurgicală.

Creierul și porțiunea superioară a măduvei spinării



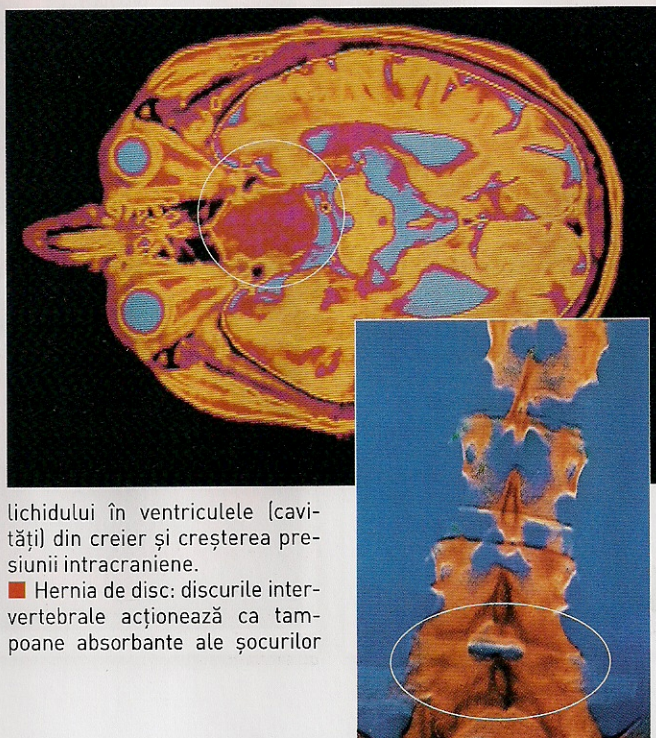
Boli neurochirurgicale

■ Traumatismele craniene și de coloană: numai o mică parte dintre pacienți va avea nevoie de operație. Traumatismele grave de creier și măduvă sunt tratate de neurochirurgi cu experiență în tratamentul complicațiilor. Ei pot însă să efectueze și operații în urgență, dacă este necesar.

■ Tumorile: pot proveni din meninge sau creier sau din măduva spinării. Pot fi metastaze (împrăștiere a tumorii situate în alt organ, prin sânge) cerebrale.

■ Infecțiile: abcesele (colecții localizate de puroi) se pot dezvolta în creier, la fel ca și în alte părți ale corpului și sunt cauzate de o serie de bacterii. O complicație frecventă a abcesului cerebral este epilepsia.

■ Hidrocefalia: circulația lichidului cerebrospinal poate fi perturbată, ducând la acumularea



Un adenom mare de glandă pituitară, o formă de tumoare, ce apare la examenul RMN (imaginea incercuită, în formă de bulb, roșu purpurie, în colorație artificială).

dintre vertebrele coloanei și dacă sunt afectate compresează atât măduva spinării cât și rădăcinile nervoase care ies din măduvă.

■ Anomaliile ale vaselor de sânge: anevrismele și malformațiile arteriovenoase din creier pot sângera sau produce alte simptome, precum epilepsia.

■ Neurochirurgii pot opera într-un procent mic, cazuri de epilepsie, dureri cronice sau tulburări de motilitate, cum ar fi în boala Parkinson.

Un disc herniat, sau alunecat, care a făcut ca a patra vertebră lombară să se prăbușească peste a cincea (imagina fals colorată).

lichidului în ventriculele (cavități) din creier și creșterea presiunii intracraniene.

■ Hernia de disc: discurile intervertebrale acționează ca tampon absorbante ale șocurilor

Tehnici de investigație în neurochirurgie

La fel ca și în orice altă ramură a medicinei, primul pas este o anamneză în detaliu, care să prezinte istoricul bolii, cum s-au dezvoltat simptomele, urmată de o examinare fizică atentă. În completare la aceste elemente de bază, progresele actuale în imagistica medicală au revoluționat neurochirurgia.

■ Tomografia axială computerizată (CT)

Un scanner special folosește raze X și un computer programat să arate imagini în secțiune prin creier sau măduvă la diferite niveluri. Anomaliile, cum ar fi sângerările sau tumorile pot fi detectate ușor. Se pot vizualiza clar și oasele craniului și ale

coloanei. Scanerul modern produce imagini rapid, astfel încât CT este folosit pentru a evalua bolnavii cu afecțiuni neurochirurgicale acute.

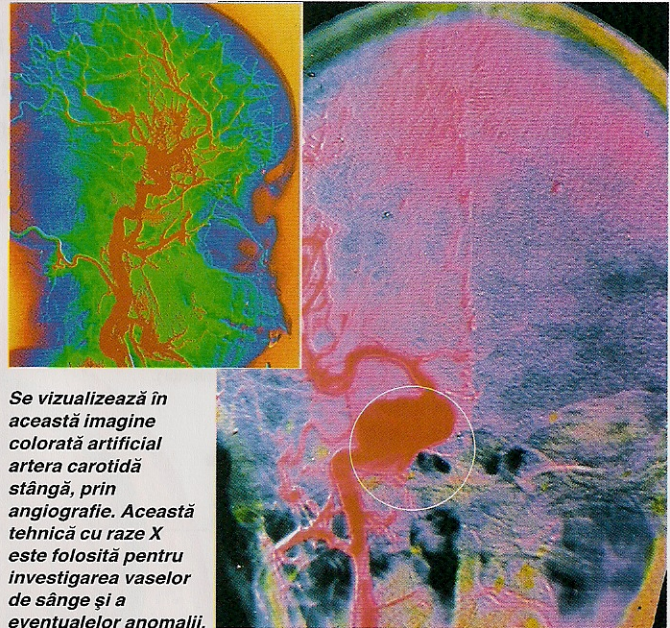
■ Imaginile prin rezonanță magnetică (RMN)

Această metodă relativ modernă folosește o combinație între un câmp magnetic puternic și undele radio, în loc de raze X, pentru a produce imagini în detaliu, de calitate foarte bună, ale creierului și măduvei spinării. Multe elemente, care nu se văd pe CT apar clar pe RMN, care a devenit „standardul de aur” al imagisticii în neurologie. Timpul de scanare sunt însă mai mari decât la CT. Acesta, alături de alte aspecte tehnice, limitează folosirea examenului la majoritatea pacienților în stare acută, deși dezvoltarea tehnicilor moderne începe să schimbe acest fapt.

■ Angiografia

Angiografia este o metodă de studiu al vaselor de sânge din creier și măduva spinării, folosind raze X și injecțiile cu substanță de contrast (o substanță ce permite vaselor să fie evidențiate clar).

Hidrocefalia este o boală în care ventriculii (cavitățile) cerebrale se măresc excesiv (vizualizați în culoarea albastră).



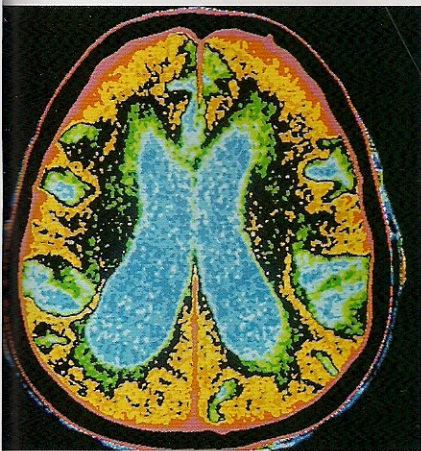
Se vizualizează în această imagine colorată artificial artera carotidă stângă, prin angiografie. Această tehnică cu raze X este folosită pentru investigarea vaselor de sânge și a eventualelor anomalii.

Această angiogramă colorată artificial arată un anevrism (umflătura sub formă de balon încercuită) la nivelul arterei carotide, care aduce sânge la creier și cap.

■ Instrumentar specific

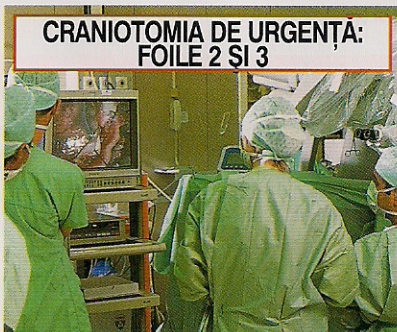Neurochirurgii au nevoie de dălți și pense ciupitoare, instrumente pentru perforarea osului în grosimea sa, atât la nivelul craniului cât și la nivelul vertebrelor. Odată accesate, creierul și măduva spinării trebuie manevrate cu multă delicatețe. Dezvoltarea microscopului pentru operații a revoluționat neurochirurgia. Prin mărirea imaginii, pot fi văzute anomaliile mici, precum anevrismele și

zona anatomică din jur, iar operația se poate desfășura în condiții de relativă siguranță. Multe operații sunt făcute acum sub microscop și cu ajutorul microinstrumentelor speciale. Această tehnică se numește microchirurgie.



Subiecte de neurochirurgie în numerele viitoare

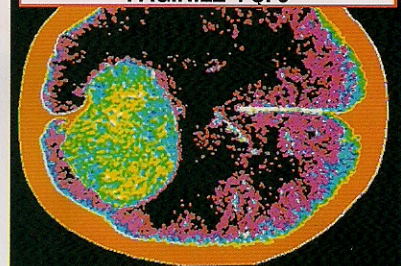
Traumatismul cranian este cea mai frecventă afecțiune pe care o tratează neurochirurgii. Deși multe din traumatisme sunt relativ blânde, se întâlnesc destul de des și leziuni severe. O parte din pacienți au nevoie de o operație de urgență asemănătoare celei descrise în aceste pagini.



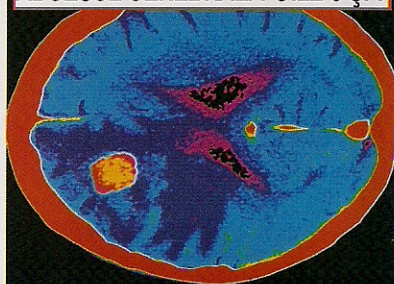
CRANIOTOMIA DE URGENȚĂ: FOILE 2 ȘI 3

Hemoragia subarahnoidiană implică sângerare sub membrana arahnoidiană delicată, pe suprafața creierului. Aceasta produce o durere intensă și bruscă de cap, deseori cu vărsături și câteodată și cu pierderea conștienței. Intervenția chirurgicală va opri sângerarea.

HEMORAGIA SUBARAHNOIDIANĂ: PAGINILE 4 ȘI 5

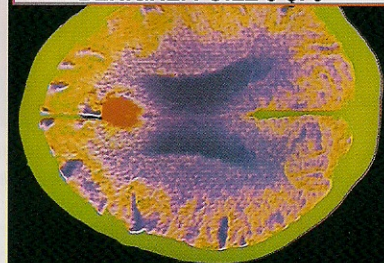


ABCESUL CEREBRAL: FOILE 6 ȘI 7



Abcesul cerebral este o colecție de puroi localizată în creier, care poate fi provocată de o serie de bacterii. Este o boală gravă, dar mulți pacienți răspund bine la antibiotice și drenajul abscesului. Epilepsia este, cu toate acestea, o complicație frecventă.

TUMORILE CEREBRALE BENIGNE: FOILE 8 ȘI 9



Incidența tumorilor cerebrale primare, la nivel național, este de 4,6 la 100.000, dintre care procentul tumorilor benigne este de 25%. Tumorile benigne nu sunt cancerose, nu invadează creierul și nu se răspândesc. Totuși, tumora poate comprima țesutul cerebral adiacent, provocând probleme, pe măsură ce crește.

Craniotomia de urgență

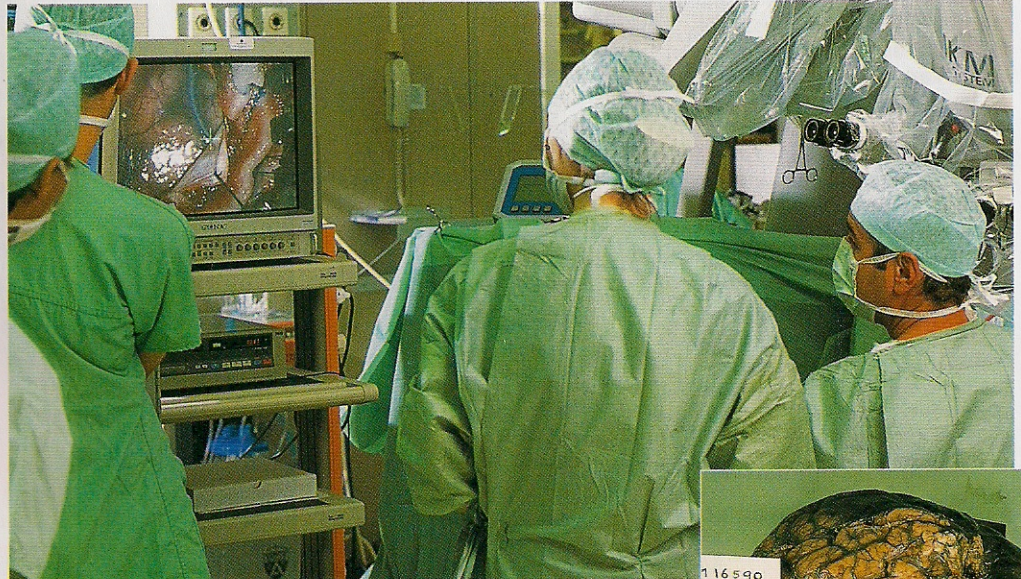
Un traumatism cranian sever poate duce la apariția unei colecții de sânge în craniu. Această afecțiune potențial fatală va determina în scurt timp oprirea respirației pacientului și inima va ceda, dacă nu se intervine neurochirurgical pentru îndepărtarea hematomului.

Lovitura la cap este o cauză frecventă a decesului și a handicapurilor, peste tot în lume. Când se produc complicații, ar putea fi necesară procedura neurochirurgicală de urgență, numită craniotomie, pentru a elimina presiunea din creier, cauzată de hematomul cerebral (colecția de sânge). Craniotomia implică îndepărtarea unei părți a craniului osos, pentru a accesa creierul și membranele meningeale - care învelesc creierul. Hematomul poate fi extras și sângerarea poate fi controlată.

COMPRESIA CEREBRALĂ

Craniul este o cutie cu volum fix și prezența unei cantități semnificative de sânge închegat în interior va duce la compresia creierului sau deplasarea lui. În prezența unui hematom în expansiune sub bolta cutiei craniene, partea internă a lobului temporal poate aluneca în jos. Fără un tratament urgent, creierul în întregime începe să fie împins în jos către foramen magnum, gaura mare aflată la baza craniului, prin care trece trunchiul cerebral.

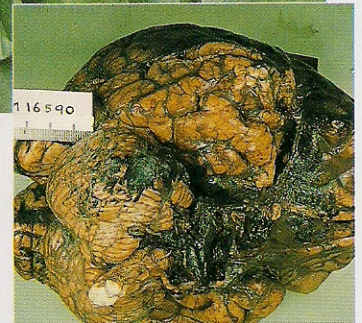Partea internă a lobului temporal (uncus) poate hernia în



Neurochirurgul (așezat) operează folosind un videomicroscop cu lumină. Imaginea este afișată pe monitor.

jos, prin spațiul dintre tentorium cerebelli (stratul de duramater care separă cortexul cerebral de cerebel) și mezencefal. Aceasta este o hernie tentorială sau uncală, cunoscută și sub numele de hernie sub formă de con. Este o afectare cu potențial letal, deoarece va comprima repede centrul vital din bulb, care controlează respirația și bătăile

inimii. Necontrolată, aceasta va duce la deces prin stop respirator. De aceea este necesară craniotomia de urgență, pentru îndepărtarea hematomului.

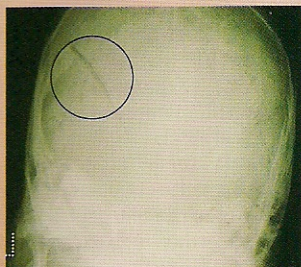


Acest creier îndepărtat arată o contuzie (lovitură) pe partea dreaptă.

COMPLICAȚIILE TRAUMATISMELOR CRANIENE CE NECESITĂ INTERVENȚIE CHIRURGICALĂ

Fractura lineară de craniu

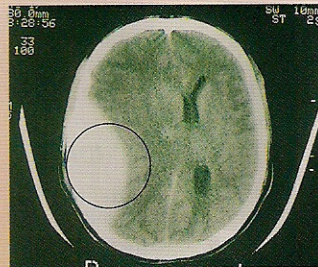Aceasta, o simplă crăpătură în osul craniului, ar putea să nu fie o problemă în sine. Totuși, existența unei fracturi lineare avertizează asupra riscului crescut de a dezvolta un hematom intracranian. Probabilitatea e mai mare dacă fractura trece peste un vas mare de sânge, precum artera meningee medie. O radiografie a craniului se va face, de obicei, înainte de examinarea CT.



Aici se vede o fractură în partea stângă sus.

Hematomul intracranian

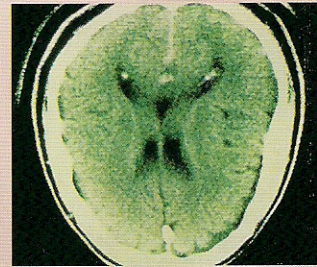
O colecție de sânge între interiorul craniului și duramater, ce produce o imagine albicioasă, în formă de lentilă pe tomografia computerizată (denumită pe scurt CT). În cazul unui pacient care și-a recăpătat conștiința după un traumatism cranian, prezența unei fracturi craniene crește riscul de producere a unui hematom intracranian, necesitând intervenție chirurgicală.



Pata albă (incercuită) de pe acest CT este o acumulare de sânge în interiorul craniului.

Hematomul subdural

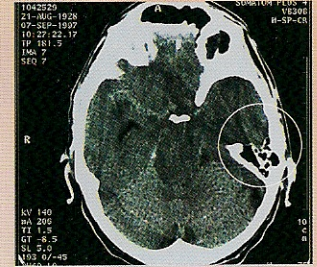
O colecție de sânge situată pe suprafața creierului, sub duramater. Este datorat, în general, sângerării unei vene mici, superficiale, deseori răsucită prin forțele de forfecare sau ca urmare a ruperii țesutului creierului. Un CT va arăta extinderea sângerării; dacă este mică și localizată, intervenția chirurgicală ar putea să nu fie necesară. Este esențială supravegherea permanentă a pacientului.



Examenul CT arată că s-a adunat un strat de sânge (în alb) pe suprafața creierului.

Hernierea

Pe măsură ce se produce hernierea, nervul oculomotor (ce răspunde de mișcările ochiului) va fi comprimat. Această compresiune va avea ca rezultat dilatarea pupilară și lipsa contracției pupilelor la stimularea luminoasă. Observarea dimensiunilor pupilelor și a reactivității lor la lumină este critică pentru monitorizarea pacienților cu traumatisme craniene.



Pe acest CT, un hematom în extindere a cauzat hernierea lobului temporal în jos.

Traumatismele

Multe traumatisme craniene implică o lovitură la cap, chiar fără o fractură evidentă pe craniu, există o leziune a structurilor de dedesubt.

INCIDENȚĂ

Incidența traumatismelor craniene este foarte mare, peste 500 la 100.000 de locuitori, dar majoritatea cazurilor sunt însoțite doar de leziuni ușoare. Totuși rămâne o parte a cazurilor care suferă de traumatisme grave, cu comă ce durează mai mult de șase ore, peste 10.000 de cazuri pe an. Traumatismele craniene sunt responsabile de 25 la sută din decesele prin accident și de 40 la sută din decesele prin accident rutier.

Bărbații sunt de două până la trei ori mai predispuși la traumatisme craniene decât femeile, grupul de risc maxim fiind între 15 și 30 de ani. Traumatismele craniene sunt cauza decesului în 15% din populația de vârste cuprinse între 15 și 25 de ani. Aproximativ

jumătate dintre acestea se petrec în trafic, iar 20-30 la sută acasă sau la serviciu.

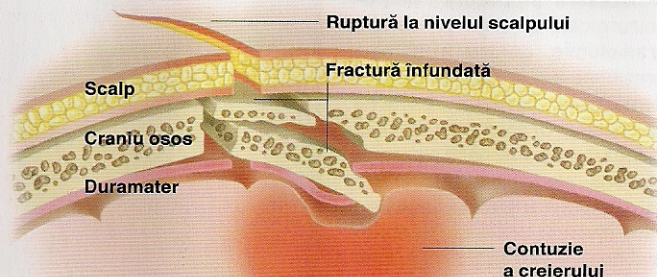
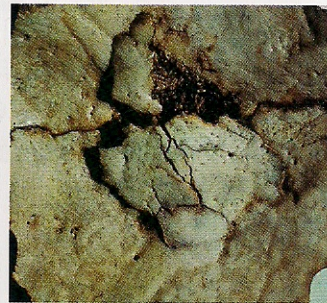
Accidentele din timpul practicii sportului cauzează 10-15 la sută din decese, în timp ce alte 10 rezultă din agresiuni; în multe din aceste cazuri este implicat consumul de alcool. Mersul pe bicicletă poate fi periculos pentru copii, aproape 20 la sută din cazurile de traumatisme craniene la copii sunt datorate mersului pe bicicletă.

PRONOSTIC

Mortalitatea după traumatisme craniene este de aproximativ nouă la 1000 de cazuri. Aceasta înseamnă că mulți dintre pacienții cu traumatisme craniene supraviețuiesc, dar o mare parte din ei vor rămâne cu handicapuri.

Ruptură la nivelul scalpului

Oasele craniului pot fi înfundate, cu bucăți de os împinse în interior, precum coaja unui ou spart. Marginile osoase ascuțite pot rupe membrana ce acoperă creierul (duramater) și pot distruge cortexul cerebral. Poate să apară atunci sângerare și există un risc crescut de infecție.



Leziunile primare și secundare ale creierului

LEZIUNILE PRIMARE

Creierul are o consistență moale, gelatinoasă. Când capul este împins brusc printr-o mișcare de accelerație (la impactul cu un obiect în mișcare, de exemplu) sau oprit brusc din mișcare - decelerație (când capul în mișcare lovește solul sau geamul

unei mașini) creierul se mișcă și el în interiorul cutiei craniene cu o mișcare circulară.

Se produc astfel forțe de forfecare care rup fibrele nervoase din creier, rezultând o afectare numită leziune axonală difuză. În plus, creierul poate fi lovit (contuzie) sau sfâșiat, în special în

locurile unde suprafața lobilor frontali sau temporali se mișcă peste suprafața neregulată a bazei craniului.

Sângerarea se poate produce în interiorul substanței cerebrale (hematom intracerebral) sau pe suprafața lui (hemoragie subarahnoidiană posttraumatică).

Aceasta poate afecta aprovizionarea cu sânge a creierului (perfuzia cerebrală), producând leziuni ulterioare.

■ **Hipoxia:** dacă respirația nu este normală sau căile respiratorii nu sunt libere, fie din cauza loviturii la cap în sine, fie ca urmare a asocierii cu leziuni ale toracelui sau feței, se poate ajunge la scăderea nivelului oxigenului în sânge. Aceasta face ca leziunile cerebrale să se extindă, prin aportul insuficient de oxigen (hipoxie).

■ **Edemul cerebral:** inflamația creierului (edemul cerebral) poate să apară după traumatism, împiedicând sângele să curgă normal prin creier și în jurul lui, în timp ce presiunea intracraniană crește, raportat la presiunea sangvină.

■ **Infecția:** leziunile penetrante, care deschid scalpul, cutia craniiană și duramater, cresc riscul de infecție intracraniană prin inoculare de microorganisme. Fracturile bazei de craniu pot permite infecției să se răspândească de la sinusurile nazale sau ureche. Poate să se dezvolte meningita (inflamația membranelor) sau un abces cerebral.

AFECTAREA CEREBRALĂ

Cele prezentate mai sus sunt tipurile de leziune primară, ce are loc în momentul impactului capului. Gradul leziunii primare a creierului corespunde lungimii perioadei de pierdere a conștienței după lovitură și duratei amneziei posttraumatice (APT).

APT este timpul scurs din momentul traumatismului, până la recuperarea memoriei continue, inclusiv pentru evenimentele recente și în desfășurare. Include perioada comei și a perioadei imediat următoare de confuzie și este un indicator util în aprecierea severității leziunii. O parte din consecințele lezării axonale difuze pot să apară mai târziu.

LEZIUNILE SECUNDARE

În orele următoare traumatismului craniu, se pot adăuga și alți factori care contribuie la afectarea creierului.

■ **Hipotensiunea:** alte leziuni pot însoți leziunea la cap, cauzând sângerare și șoc și ducând la scăderea tensiunii arteriale (hipotensiune).

Hematom

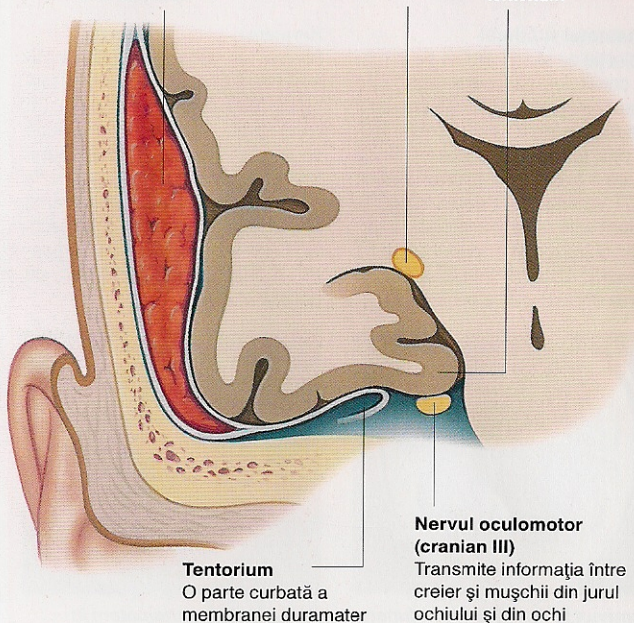
Exercită presiune pe lobii cerebrali

Nerv optic (cranian II)

Transportă informațiile de la ochi la creier

Zona herniată

Lobul temporal a fost împins peste marginea tentorium



Tentorium

O parte curbată a membranei duramater

Nervul oculomotor (cranian III)

Transmite informația între creier și mușchii din jurul ochiului și din ochi

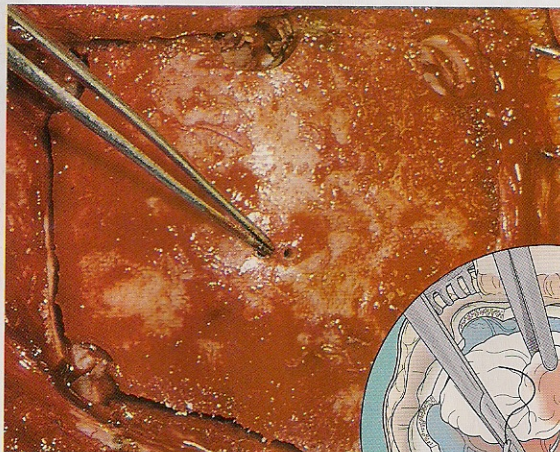
Lobul temporal a fost împins de către hematom și herniază peste marginea membranei duramater și peste tentorium (cortul cerebelului). Presează pe nervul oculomotor, cauzând dilatarea pupilei pe aceeași parte.

10:25 a.m. Ridicarea flapului osos

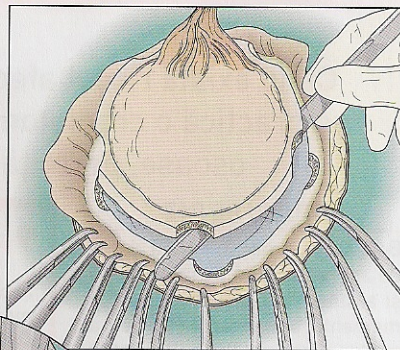
După ce au fost tăiate marginile osoase ale flapului, osul poate fi ridicat cu blândețe, cu ajutorul unui instrument numit elevator, de la margini. Chirurgul este extrem de atent să nu lezeze duramater și creierul. Dacă există un hematom extradural, el va fi vizibil imediat sub os. Deschiderea craniului va scădea instantaneu presiunea din creier.

Hematomul poate fi îndepărtat cu blândețe cu ajutorul unui aparat de aspirație. Dacă este blocat sub duramater, se poate folosi un elevator pentru a-l elibera cu blândețe, în timp ce părți ale cheagului de sânge sunt aspirate treptat.

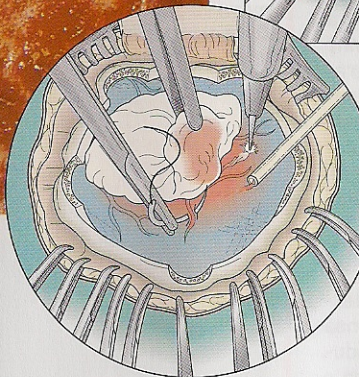
Se controlează orice punct de sângerare, cu electrocauterul (diatermie), care oprește sângerarea folosind căldura directă și localizată, sau prin ligatură cu o sutură (cusătură) a vasului de sânge.



Incizia ce unește găurile de trepanare se vede clar. În funcție de tipul de instrument folosit pentru a face incizia, ar putea fi posibil să se îndepărteze flapul osos cu o pereche de forceps.



Folosind un elevator, chirurgul poate să îndepărteze aria osoasă a craniului.



Sângerarea de controlată folosind un pansament și un dispozitiv electric, care închide vasele de sânge cu ajutorul căldurii. Un aparat de aspirație îndepărtează cheagul de sânge de pe suprafața creierului.

11:00 a.m. Închiderea craniotomiei

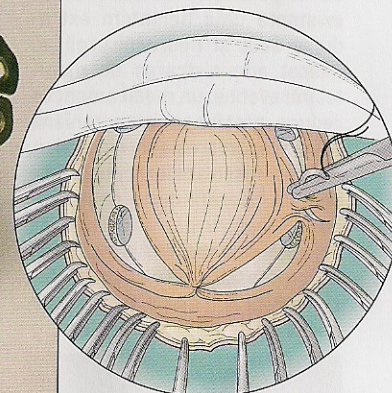
Când cheagul de sânge a fost complet evacuat și sângerarea controlată în toate punctele (hemostază), flapul osos poate fi re poziționat și scalpul poate fi închis cu suturi.

Uneori, dacă creierul este umflat, flapul osos poate fi lăsat afară și scalpul închis peste creier, lăsând astfel spațiu, pentru a permite creierului să se extindă.

Mai târziu, defectul osos este reparat folosind osul original, care poate fi sterilizat și depozitat, o bucată de os din altă zonă a capului sau o placă confecționată din metal, cum ar fi titan. Această procedură se numește cranioplastie.



După ce fragmentul osos extras este re poziționat, chirurgul va începe suturarea (coaserea) scalpului la loc, pe craniu. Dacă nu apar complicații, întreaga operație durează aproximativ 90 de minute.



În leziunile mai grave, destul de frecvent, creierul se umflă și nu este posibil să se repună fragmentul osos îndepărtat în poziție. În această situație se folosește o placă de titan.

COMPLICAȚII DUPĂ TRAUMATISMUL CRANIAN

Probleme neurologice

O parte din traumatismele craniene implică apariția problemelor neurologice, precum:

- Pierderea emoțiilor
- Pierdere auzului
- Pierderea mirosului și a gustului
- Probleme de coordonare și echilibru
- Amețeli
- Dificultăți de vorbire sau de înțelegere (disfazie)
- Durere de cap persistentă

Epilepsia

Traumatismele craniene sunt o cauză frecventă a crizelor de convulsii (epilepsie posttraumatică). Factorii care cresc riscul apariției epilepsiei sunt:

- APT mai lungă de 24 de ore
 - Fractură a craniului cu înfundare
 - Ruptură a membranei duramater a creierului
 - Hematom intracranian
 - Crize apărute precoce
- Riscul epilepsiei după traumatismele craniene scade în timp: 85 la sută din pacienții care fac epilepsie o fac în primii doi ani.

Deficite neuropsihologice

Schimbările în funcțiile mentale complexe sunt obișnuite după traumatismele craniene severe. Atenția, capacitatea de înțelegere, concentrarea și memoria sunt vulnerabile în mod deosebit și pot fi afectate și după traumatisme craniene mai ușoare.

Personalitatea și comportamentul

După traumatismul cranian se poate ca personalitatea să sufere modificări importante, cu dezvoltarea

iritabilității, lipsei de motivație, pierderii inițiativei și apariția unui comportament deviant. Membrii familiei găsesc că aceste modificări sunt mai greu de suportat decât complicațiile precum paralizii sau epilepsia.

Tulburări psihice

După traumatismele craniene pot să apară depresie, anxietate și alte boli psihice.

Ele sunt datorate efectului combinat al lezării creierului și reacției psihologice la traumatismul suferit.

Operația

Când există riscul afectării grave a creierului, în urma unui traumatism cranian, se practică o craniotomie, care implică tăierea și îndepărtarea unei părți a calotei osoase, permițând accesul la creier și la membranele ce îl învelesc.

STUDIU DE CAZ

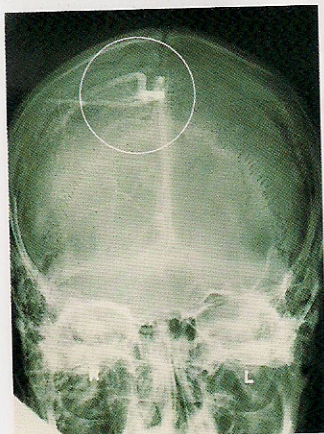
Ben, un mecanic în vârstă de 20 de ani, a căzut de pe motocicletă și a suferit o lovitură la cap. La momentul prezentării la spital era confuz, dar nu prezenta alte semne de leziuni. S-a pus o perfuzie intravenoasă și au fost măsurate: tensiunea arterială, pulsul și numărul de respirații pe minut. Totodată s-a calculat scorul Glasgow, un sistem folosit pentru măsurarea nivelului de conștiență.

REAȚIA ÎNTĂRZIATĂ

La o jumătate de oră de la internarea lui Ben, medicul devenea îngrijorat de deteriorarea gradului de conștiență, care sugera o leziune intracraniană. S-a făcut o intubare de urgență a pacientului și Ben a trecut pe ventilație artificială. Menținerea constantă a tensiunii arteriale și a ventilației erau necesare pentru reducerea riscului de leziune secundară a creierului prin hipotensiune și hipoxie.

S-a indicat un examen CT și a fost anunțată echipa de neurochirurgi. Examenul CT a arătat existența unui hematom extradural acut și neurochirurgii au indicat administrarea de manitol intravenos, un medicament ce reduce presiunea intracraniană prin îndepărtarea apei din creier.

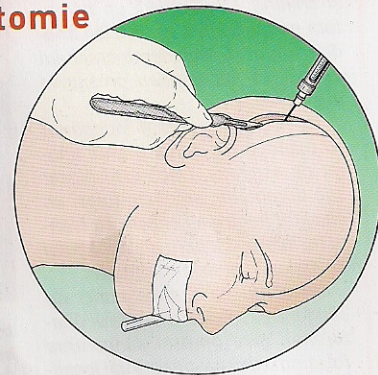
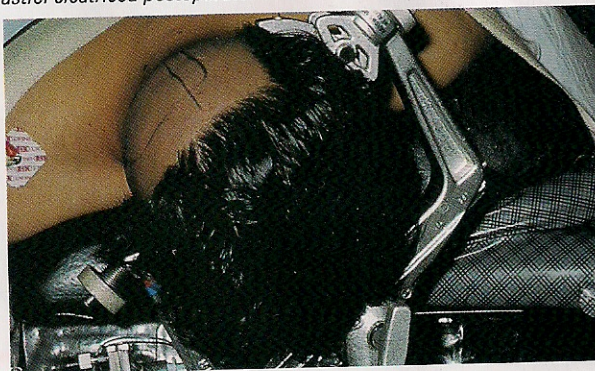
Ben a fost transferat apoi către sala de operații de la neurochirurgie, pentru o craniotomie de urgență. Anestezistul a avut grijă să folosească agenți ce cresc fluxul cerebral, pentru a maximiza șansa lui Ben de supraviețuire.



O hemoragie extradurală – sângerare între duramater și craniu – este frecventă în traumatismele craniene.

9:45 a.m. Marcarea zonei de craniotomie

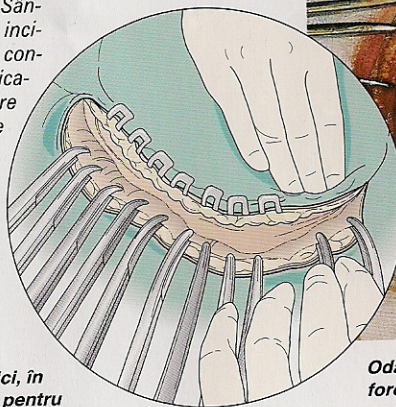
Pacientul este poziționat, capul este ras și este marcată pe scalp mărimea „ferestrei” (flap) ce urmează a fi deschisă în craniu. Dacă este posibil, incizia se face în zona de creștere a părului, astfel cicatricea postoperatorie va fi ascunsă.



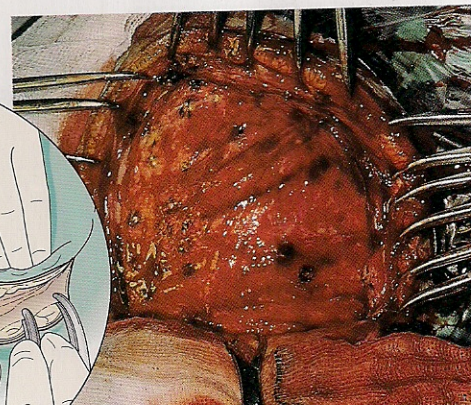
Capul pacientului este ținut în poziție fixă cu un dispozitiv de prindere (stânga) și o zonă a scalpului este rasă. Se introduce în plus anestezic local, de-a lungul marginii pe care se intenționează a se efectua incizia și chirurgul execută incizia.

9:55 a.m. Incizia scalpului

Inciziile scalpului se fac de-a lungul liniilor de marcaj. Sângerarea din marginile inciziei făcute în scalp, va fi controlată inițial prin aplicarea unei presiuni de către degetele asistentului. Pe marginile inciziei sunt apoi plasate forcepsul arterial sau clemele speciale Raney, pentru a opri sângerarea.



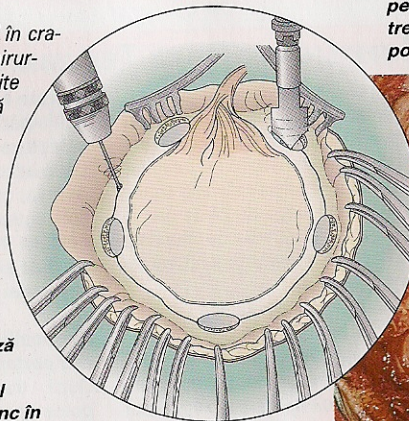
Clemele Raney sunt mici, în formă de U, concepute pentru a opri sângerarea scalpului.



Odată cu oprirea scurgerii sângelui din scalp, forcepsul arterial evidențiază osul și permite accesul neîngrădit la craniu.

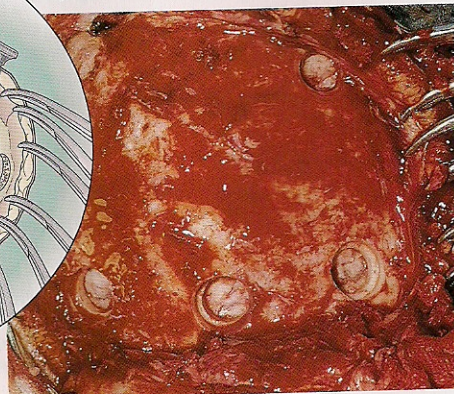
10:10 a.m. Tăierea flapului osos

Se fac o serie de găuri în craniu cu un burghiu chirurgical. Acestea sunt unite apoi folosind o lamă specială. În multe centre de neurochirurgie, flapul osos se taie rapid folosind un ferăstrău electric de mare viteză.



Un dispozitiv aplicat pe burghiu controlează adâncimea inciziei, împiedicând chirurgul să pătrundă prea adânc în craniu și prevenind lezarea creierului.

Se va folosi un instrument chirurgical pentru tăierea osului dintre găurile de trepanare. Întreaga porțiune a craniului poate fi apoi îndepărtată.



Histerectomia

Îndepărtarea chirurgicală a uterului este operația cea mai frecventă în ginecologie, practică atât înainte cât și după menopauză.

Operația se poate dovedi necesară într-un număr de cazuri.

Indicațiile medicale (cauzele pentru a acționa într-un anumit fel) ale histerectomiei pot fi diferite, la femeile care mai au menstruație și la cele care sunt la menopauză. În primul grup, cauza cea mai frecventă este menoragia (menstruație cu sângerare foarte mare), care poate fi însoțită de dismenoree (cicluri dureroase).

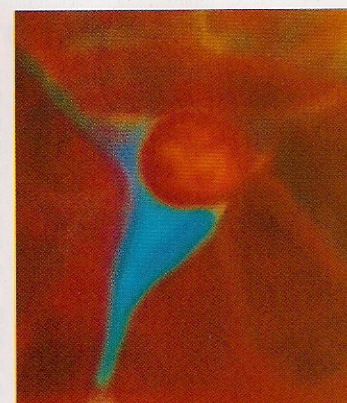
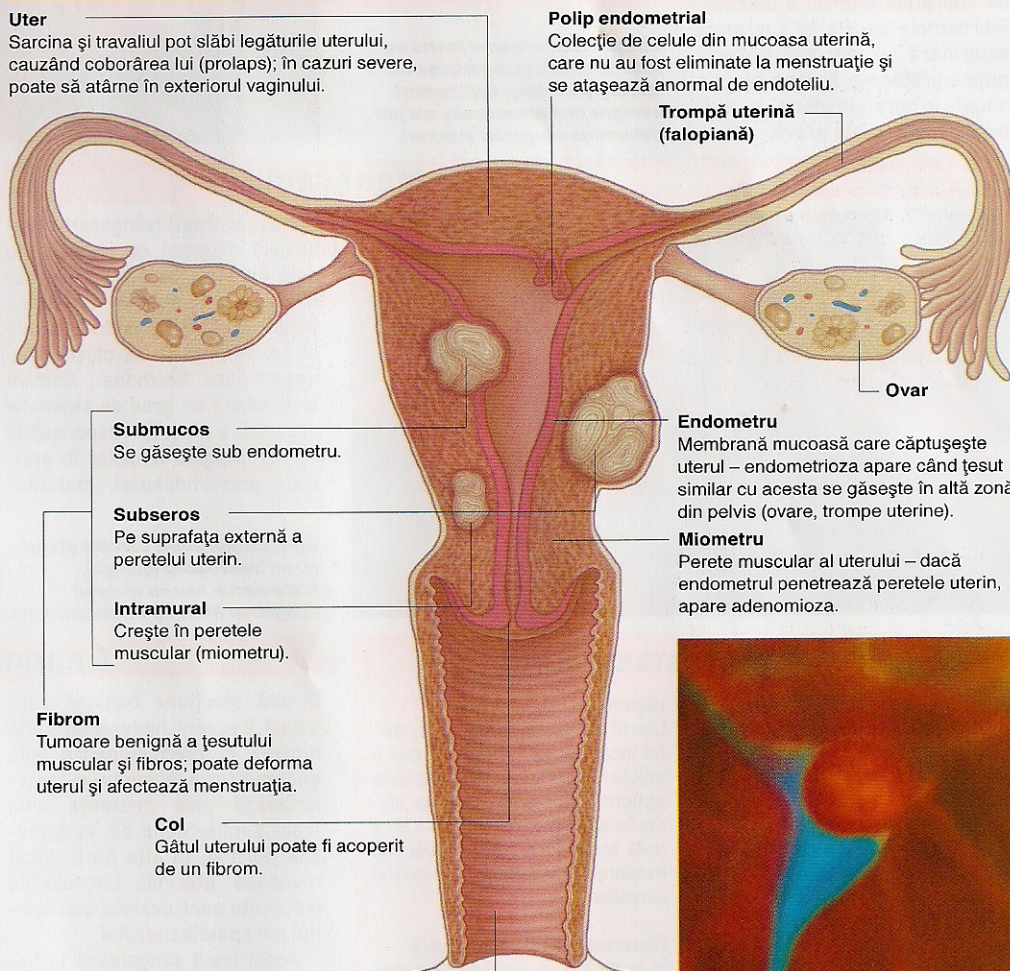
Există însă alternative la operație. Tratamentul medicamentos poate rezolva disfuncția de sângerare și endometrita, care cauzează frecvent ciclurile dureroase. Tumorile benigne din uter pot fi frecvent extrase cu ajutorul endoscopului.

În orice intervenție chirurgicală există riscuri, dar histerectomia este o operație sigură și complicațiile sunt rare - pot să apară, rareori, lezări ale structurilor din jur - intestinele și căile urinare. La femeile în premenopauză ciclurile se vor opri după operație și intrarea la menopauză va fi bruscă, dacă au fost îndepărtate și ovarele. Terapia de substituție hormonală (TSh) ar putea fi necesară.

ÎNDEPĂRTAREA COLULUI UTERIN

Colul uterin poate să fie sau să nu fie îndepărtat, depinzând de motivele histerectomiei și de dorința pacientei. În trecut, îndepărtarea colului era o parte de la sine înțeleasă a operației; argumentele în favoarea acestei proceduri includeau prevenirea malignizării secundare. Îndepărtarea lui nu este, de multe ori, o necesitate chirurgicală și implicațiile trebuie discutate înainte de operație.

Probleme asociate uterului



Structura circulară din această radiografie colorată artificial este o tumoră uterină. Cavitata uterină este injectată cu o substanță de contrast (albastră).

Câteva dintre afecțiunile uterului și structurilor asociate, necesită efectuarea histerectomiei. Aceste afecțiuni includ fibromul, cancerul cervical sau uterin și prolapsul uterului (coborârea uterului, din cauza slăbirii țesuturilor).

Vagin
Când este necesară histerectomia totală (în afecțiunile canceroase, de exemplu), partea superioară a vaginului va fi îndepărtată, odată cu colul uterin, uterul, trompele uterine și ovarele.

BOLILE MALIGNE ALE UTERULUI



Bolile maligne (canceroase) ale uterului pot să apară în colul uterin sau în corpul uterului, dar sunt rare la femeile în premenopauză. Îmbolnăvirea uterului se face de obicei prin malignizarea endometriului (membrana mucoasă ce învelește uterul), dar se poate să se dezvolte, mai rar, un sarcom (tumoare malignă) al peretelui uterin.

Această imagine la microscop, artificial colorată, arată celule de diferite forme și mărimi, specifice pentru creșterea haotică a unei tumori maligne de ovar. Ele sunt acoperite de o suprafață fină, formată din microvilli (proeminențe).

Afecțiunile maligne se vor manifesta inițial cu sângerări neregulate, dar pentru majoritatea femeilor în premenopauză acest simptom este de origine benignă.

Afecțiunile maligne, sau suspectate de a fi maligne ale ovarelor impun deseori histerectomie, dar, din păcate, afecțiunea poate fi deja avansată în momentul în care apare o simptomatologie clară.

La femeile în postmenopauză, cauza cea mai frecventă a histerectomiei va fi legată de fibroame, prolapsul uterin sau malignități la nivelul tractului genito-urinar (acestea impun histerectomia și la femeile în premenopauză, dar sunt mai rare la acestea).

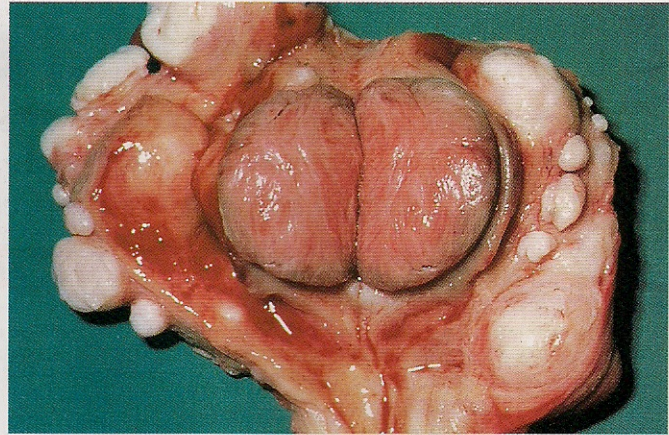
MEDICINA REPRODUCERII: Întreruperi și sterilizare

Fibroamele

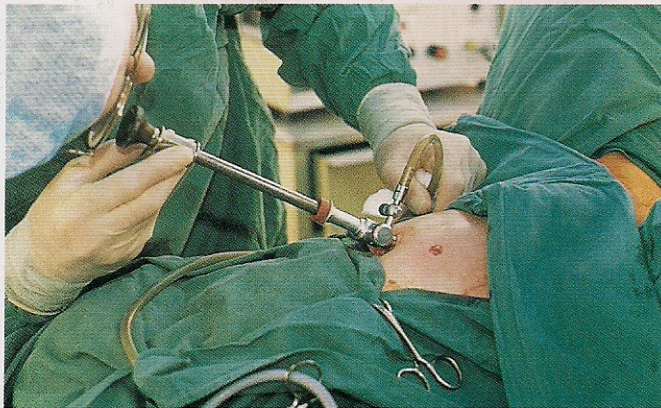
Fibroamele sunt acumulări benigne de mușchi și țesut fibros în peretele uterului. În jur de 30 la sută din femei dezvoltă un fibrom uterin până la vârsta de 30 de ani, dar majoritatea nu au simptome. Fibroamele cauzează cel mai frecvent menoragii atunci când sunt situate aproape de suprafața internă a uterului. Fibroamele situate la suprafața exterioară a uterului creează puține probleme, în timp ce cele situate în peretele uterin dau tulburări menstruale grave.

Histerectomia devine necesară când gravitatea menoragiei este inacceptabilă sau dacă fibromul este atât de mare încât se simte la palpare, prin peretele abdominal. Aceasta se întâmplă când fibroamele depășesc dimensiunea unei sarcini de 12 săptămâni.

Când fibroamele sunt foarte mari este necesară îndepărtarea lor chirurgicală. Deși sunt tumori benigne (necanceroase), ele pot determina sângerări și dureri.



Menoragia



Când menoragia (sângerare menstruală anormal de intensă) nu este asociată cu anomalii organice ale uterului, se consideră sângerare uterină disfuncțională și se datorează de obicei unui dezechilibru hormonal. Oricum ar fi, există un grad de anomalie organică a uterului responsabilă de menoragiile femeilor în perioada premenopauzei, majorita-

tea lor fiind însă datorate fie polipilor, fie fibroamelor.

Polipii sunt colecții de celule care formează endometrul și care în mod normal sunt eliminate la menstruație. Aceste aglomerări de celule rămân în uter, dezvoltă un peduncul și se atașează de peretele intern al cavității uterine. Uneori se poate să existe și țesut muscular, formând un polip fibroid.

Pentru polipi nu este necesară în general histerectomia, ei se pot extrage cu histeroscopul, un endoscop ce trece prin colul uterin.

Ginecologul poate cerceta uterul cu un laparoscop (stânga), histeroscop sau cu ajutorul ecografiei (imagini cu ultrasunete).

TIPURI DE HISTERECTOMIE

Histerectomia abdominală

Operația este făcută prin incizie abdominală, care de obicei este orizontală (pe linia bikini), dar uneori poate fi necesară incizia verticală, dacă se bănuiește existența unei mase tumorale mari. Această cale va fi aleasă dacă uterul nu se poate extrage pe cale vaginală. Acesta ar fi cazul dacă uterul este prea mare, nu există prolaps uterin sau se așteaptă apariția complicațiilor care pot fi rezolvate numai prin abordare abdominală.

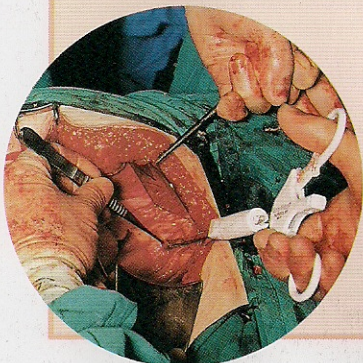
Operația constă în histerectomie totală – îndepărtarea colului și a corpului uterin – sau subtotală, când colul este păstrat. Ar putea fi necesară îndepărtarea unui ovar sau a ambelor și totodată ale trompelor uterine. Această operație este cunoscută ca salpingo-ovarectomie.

Histerectomia vaginală

Uterul este scos prin vagin, astfel încât nu este necesară nici o incizie abdominală. Aceasta este opțiunea în caz de prolaps uterin, în special dacă uterul nu este prea mare și nu este suspectată existența unei patologii ovariene asociate.

Histerectomia laparoscopică

În acest caz, o parte sau întreaga operație este făcută pe calea unui endoscop introdus prin peretele abdominal. Are avantajul unei recuperări postoperatorii mai rapide, dar operația trebuie practică de un chirurg specializat, deoarece există risc crescut de morbiditate (îmbolnăviri ulterioare). Această metodă ar putea deveni mai frecventă, pe măsură ce se câștigă experiență cu ea.



După ce țesuturile și vasele din jur au fost tăiate și ligaturate, chirurgii trec la excizia uterului, având acces la el prin peretele abdominal. Corpul uterin poate fi extras apoi prin ridicarea lui în afara peretelui abdominal, mai ușor decât prin vagin.

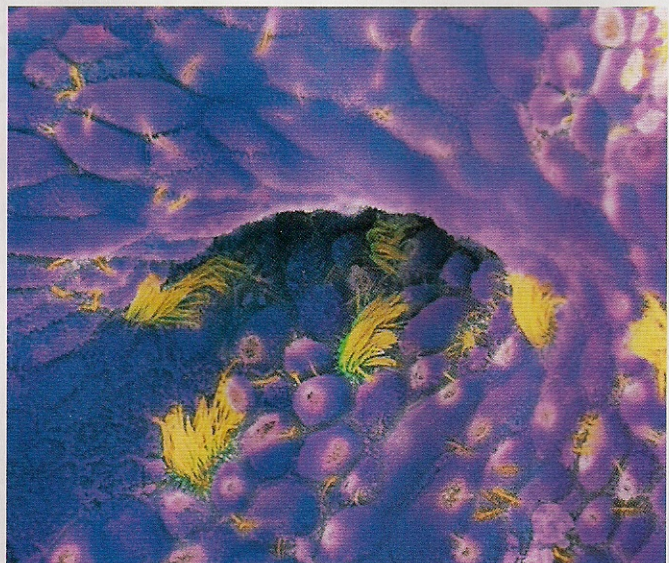
Endometrioza

O altă afecțiune benignă care indică frecvent histerectomia la femeile în premenopauză este endometrioza. Aceasta se caracterizează prin prezența unui țesut similar celui din endometrul normal, în alte părți decât mucoasa uterină. Localizările frecvente sunt ovarele sau spațiul din spatele uterului.

Acest țesut sângerează la fiecare ciclu și deorece sângele nu se poate elimina, se adună colecții de sânge în interior. Aceste pro-

voacă iritații și poate să rezulte aderența uterului de intestin, ovare sau alte structuri învecinate din cavitatea abdominală. O manifestare obișnuită în endometrioza sunt ciclurile dureroase, intense, frecvente, cu durere ce începe înainte de pierderea menstruală de sânge.

Această imagine color prin microscopie electronică arată celulele endometrice în ovar. Extragerea ovarului va atenua simptomele.



Fracturile

Radiografia simplă este de neegalat în diagnosticul fracturilor și dislocărilor osoase, în aprecierea normalității țesutului osos și a modului cum se vindecă fracturile, dacă există sau nu complicații.

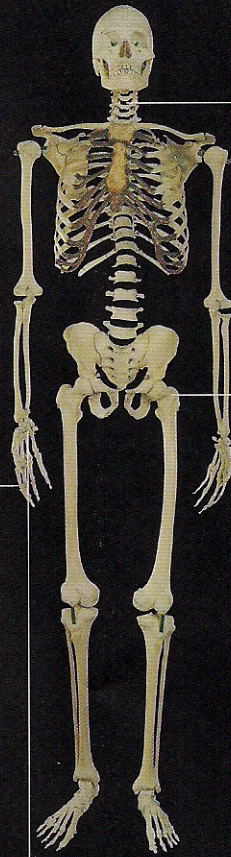În orice caz de traumă, este esențial să fie făcute cel puțin două radiografii, preferabil în unghi drept una față de cealaltă, deoarece o fractură sau o dislocare sunt greu de depistat pe o singură radiografie. Astfel este posibilă și depistarea exactă a fragmentelor de os sau oaselor dislocate.

Unele tipuri de traumatisme produc fracturi în mai multe zone. Acestea pot fi situate în același os, de exemplu fracturile mandibulare în urma loviturii cu pumnul sau în oase diferite, cum ar fi tibia și peroneul, urmând unei lovituri cu bara de protecție a mașinii. În aceste cazuri trebuie cercetate toate zonele cu potențial traumatic.

IMAGINEA OSOASĂ

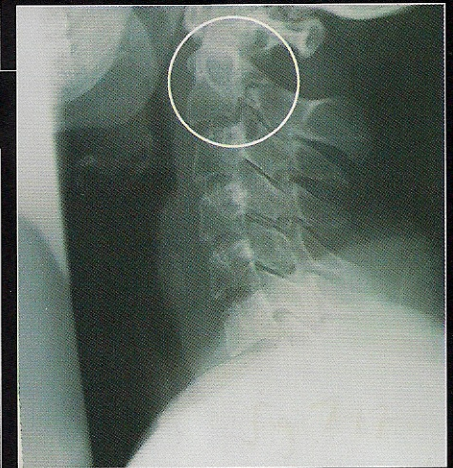
Oasele apar albe pe radiografie, astfel încât fracturile se vizualizează ca o linie închisă la culoare ce străbate cortexul – stratul gros de la exteriorul osului. Linia de fractură poate fi foarte subțire și ușor de trecut cu vederea. Marginile suprapuse ale osului fracturat produc deseori o linie mai densă pe filmul radiografic, care poate fi mai ușor de observat. Uneori o alterare fină a matricei interne osoase poate fi singura dovadă a unei fracturi.

La copii, oasele sunt deosebit de elastice și produc un alt gen de fracturi. Uneori fractura nu este vizibilă pe radiografiile de rutină, dar pot apărea indicii la nivelul țesuturilor din jur care se văd pe film – de exemplu o articulație umplută cu sânge (hemartroză) sau sângereare în mușchii din jurul osului (hematom).

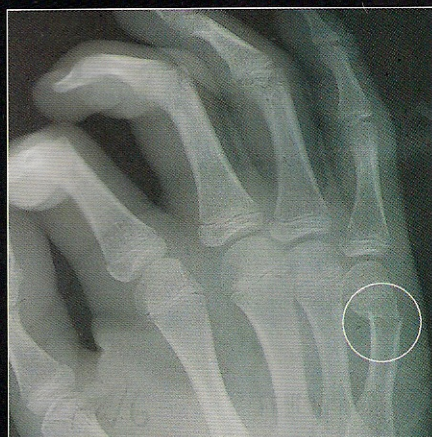

Fractura spânzuratului

Această leziune se observă frecvent în accidente de circulație. Decelerarea rapidă împinge brusc gâtul înapoi și în sus, trăgând de măduva spinării. Fractura își ia numele după ce a fost observată la cei ce se spânzurau. Dacă erau „norocoși” măduva spinării era secționată pe loc, în locul unei asfixii lente, prelungite, cu ștreangul.



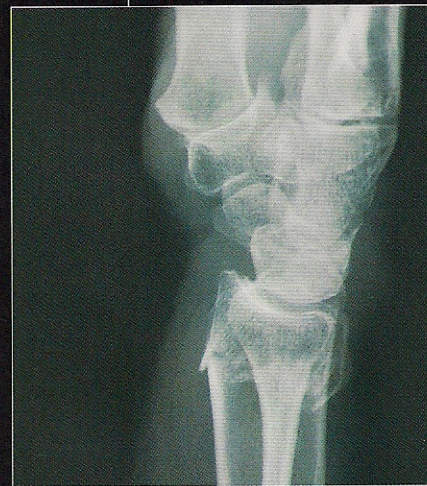Fractura celei de-a doua vertebre cervicale este frecvent întâlnită în accidente de circulație, când gâtul este pus în extensie forțată prin decelerație bruscă. Apare și dislocarea în față a corpului vertebral.



În această radiografie, degetul mic din dreapta, are o fractură la nivelul metacarpianului (osul care nu face parte din deget, dar se articulează cu osul degetului).

Fractura boxerului

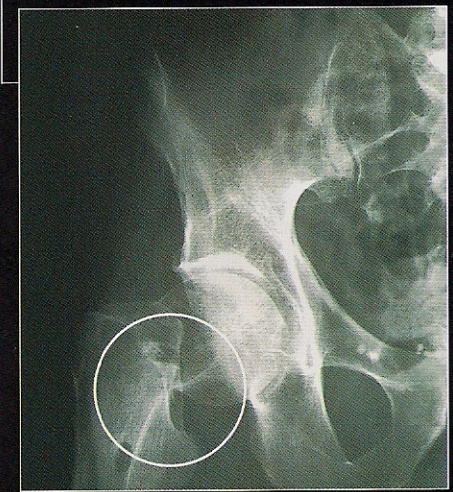Se mai numește și „fractura de sâmbătă noaptea” și implică axul a patru din cele cinci oase metacarpiene, după o lovitură cu pumnul. Capetele osoase sunt afectate în impactul loviturii.



Fractura Colles, în care radiusul și ulna – oasele ce alcătuiesc antebrațul – sunt fracturate. Fragmentele osoase sunt angulate (înclinate).

Fractura Colles

Este o fractura obișnuită, de multe ori rezultată din căderea cu sprijin pe mâna întinsă. Tipic, oasele antebrațului (radiusul și ulna) sunt fracturate în zona încheieturii mâinii, cu o înclinație anormală în spate a încheieturii față de braț.



Fractura colului femural – osul coapsei – este o fractură tipică pentru femeile în vârstă, care sunt susceptibile la osteoporoză (pierdere din țesutul osos).

Fractura de col femural

Este cel mai întâlnit tip de fractură la femeile în vârstă, care au osteoporoză. Fractura poate întrerupe aportul de sânge către capul femural, ceea ce ar putea provoca necroza capului femural.

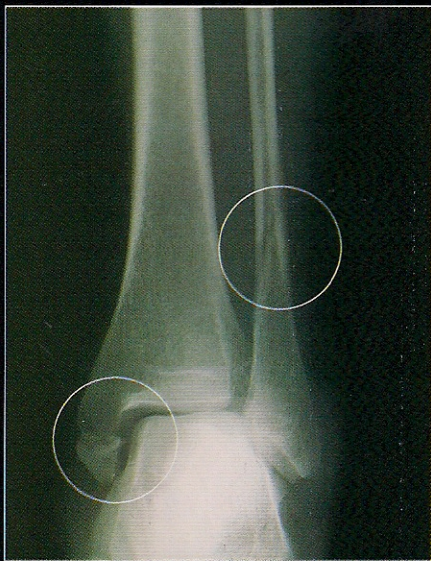Fracturi și dislocări

Nu toate fracturile și dislocările sunt evidente pe o radiografie simplă. Dacă se suspectează o problemă, radiologul poate adopta mai multe metode pentru un diagnostic corect.

Despre fracturi se spune că sunt „deschise” sau „compuse” când este rupt osul și totodată și tegumentele. În acest caz, riscul infecției este semnificativ, așa încât zona este curățată, fotografiată și acoperită cu pansamente sterile, până când pacientul este trimis în sală. Uneori este necesară reducerea fracturii (să fie trase înapoi, în poziția firească) pe loc, deoarece fragmentele osoase deplasate pot comprima vase de sânge sau nervi importanți, producând durere puternică.

În cazurile în care radiografiile standard sunt normale, în ciuda suspiciunii de fractură, se pot adopta anumite strategii. Astfel se poate face radiografia părții opuse, pentru comparație, sau se fac alte serii de radiografii, peste două săptămâni (timp în care partea afectată este imobilizată), care arată cum osul începe să se resoarbă în jurul unei fracturi anterior invizibilă.

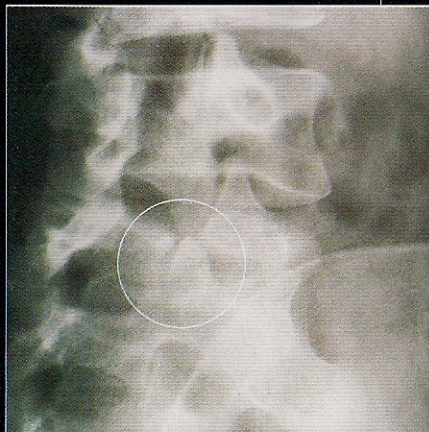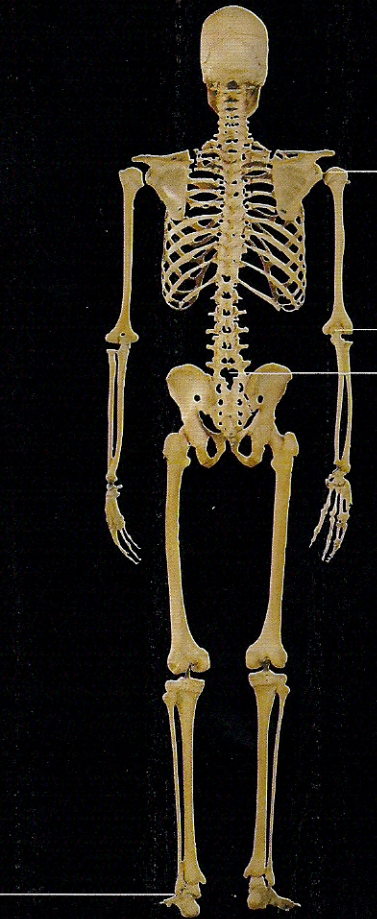Fracturile în os patologic se produc pe un os afectat anterior de boală. Se poate produce o fractură în lipsa unui traumatism, pe un os afectat de un cancer osos primar sau de metastaze canceroase provenite de la o tumoră de sân sau rinichi. Afectarea generalizată a oaselor, cum ar fi osteoporoza generalizată, poate produce fracturi în zone caracteristice, precum șoldul, coloana vertebrală sau încheietura mâinii.



Osul piciorului (astragalul) este incomplet dislocat față de tibia. Acest tip de accidentare se produce de la pedala mașinii, în accidente de circulație.

Fractura de gleznă

În fractura gleznei, numită și fractură bimalleolară, sunt rupte ambele oase ale gambei. În plus, apare și o dislocare parțială a articulației. Aceasta este asociată de obicei cu leziuni ligamentare extinse, ce duc deseori la instabilitate articulară.



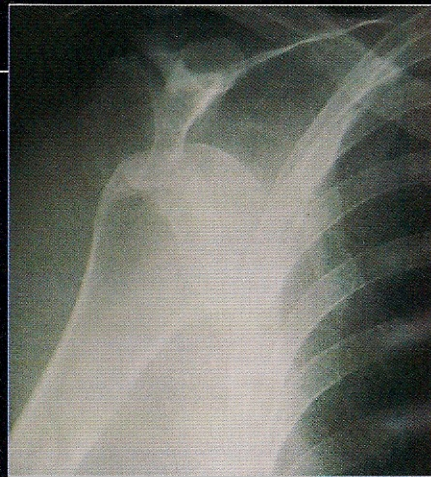
Fracturi ale vertebrelor coloanei lombare, la nivelul zonelor de articulație, pot duce la dureri intense ale picioarelor și spatelui și apar mai des la parașutiști și jucătorii de cricket.

Spondiloliza

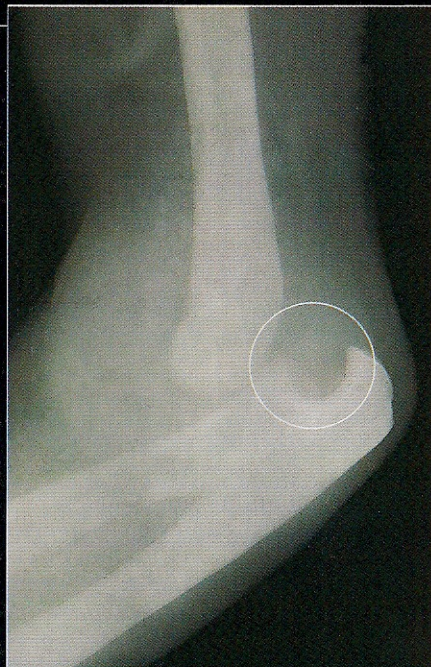Este o fractură prin procesele articulare ale vertebrelor lombare, cu alunecarea vertebrelor, una peste cealaltă, cu dureri puternice de spate și posibil și la nivelul membrului inferior. Se datorează unei compresii repetate sau unei singure lovituri.

Luxația umărului

Cea mai frecventă direcție de luxare a capului humeral este înainte, în fața umărului, apărută frecvent la rugbiști. În cazuri rare, precum crizele de epilepsie sau electrocutările, se poate produce o luxație posterioară a articulației.



În această luxație anterioară a umărului, humerusul (din braț) este situat anterior și dedesubtul cavității glenoide (partea scobită a articulației umărului).



Aceasta este o luxație posterioară a articulației cotului. Humerusul ar fi poziționat în mod normal în scobitura de la capătul ulnei (incercuit).

Luxația cotului

Sunt multe situații care pot da luxația articulației cotului, față de ulnă (osul mai subțire al antebrațului), de radius (osul mai mare al antebrațului) sau față de amândouă. Dislocarea spre înapoi a articulației cotului reprezintă 90 la sută din luxațiile cotului.

Mușchii faciali

Una dintre trăsăturile care deosebesc omul de animale, este abilitatea de a comunica folosind o gamă largă de expresii faciale. Această capacitate se datorează unui sistem complex de mușchi faciali.

Chiar sub pielea capului și a feței se găsește un grup de mușchi foarte subțiri, cunoscut sub denumirea comună de mușchi de expresie facială (mușchii mimicii). Acest grup de mușchi joacă un rol vital în mai multe feluri, în afară de faptul că au o funcție fiziologică. Ei modifică expresia feței – contribuind la comunicarea non-verbală, prin transmiterea unei game variate de stări emoționale – și participă la articularea sunetelor, în cadrul comunicării verbale.

În afară de aceasta, mușchii faciali formează sfincterele care deschid și închid orificiile feței – ochii și gura.

TEGUMENTELE ȘI OASELE

Majoritatea mușchilor faciali sunt atașați la un capăt de oasele craniului și la celălalt de stratul profund al pielii (dermul). Datorită acestor inserții musculare, se pot observa modificările expresiei faciale și modul în care se formează cutele și ridurile tegumentelor ce îi acoperă.

O parte din mușchii mici, numiți buccinatori, deschid gura. Ei se întind din colțurile buzelor și ale gurii, în exterior, în grosimea obrazurilor, până la inserția pe os. Gura și buzele pot fi ridicate, împinse în jos și mișcate dintr-o parte în alta.

Occipitofrontal
Mușchi subțiri al bolții craniene, ce pornește de la osul occipital spre osul frontal; încrețește sprâncenele și mișcă pielea capului

Ridicător al buzei superioare
Ridică buza superioară

Maseter
Unește osul zigomatic și mandibula

Risorius
Împinge gura și buzele în sus și în lateral, ca atunci când zâmbim

Depressor anguli oris – triunghiularul buzelor
Trage în jos și lateral de colțurile gurii și buze

Orbicularul ochiului
Mușchi circular în jurul orbitei, care închide pleoapa; partea lui palpebrală se află în pleoapă și închide ochiul lin, cum ar fi când clipim sau adormim

Mușchii nasului
Dilatatorul nărilor

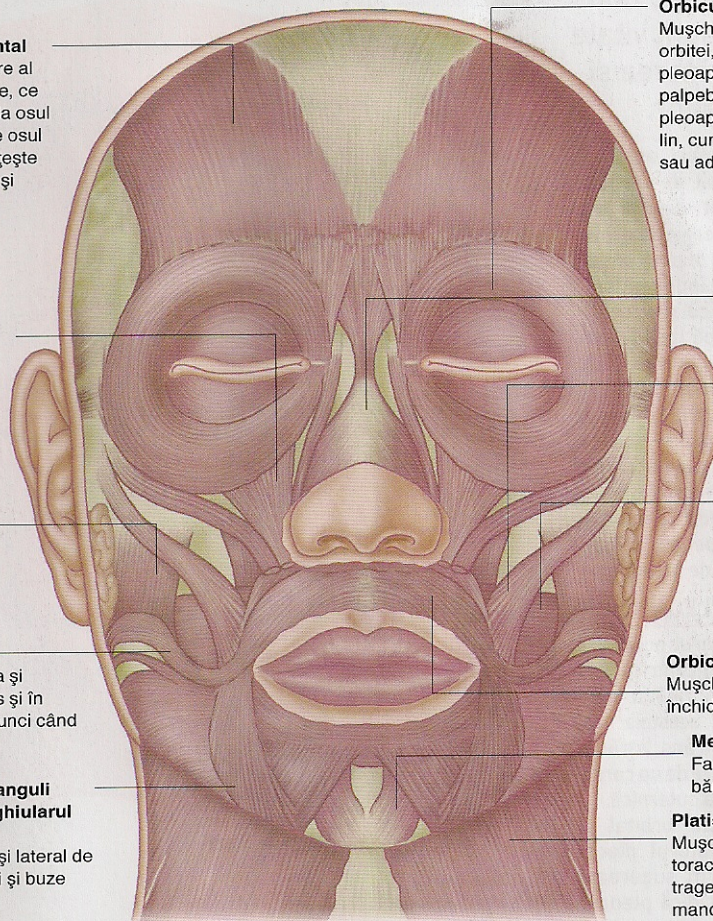
Marele zigomatic
Trage în sus și lateral gura și buzele

Buccinator
Un mușchi subțire, plat, în grosimea obrazului, cu inserție pe maxilarul superior și inferior; ne permite să suflăm aerul și să sugem

Orbicularul buzelor
Mușchi circular care închide și deschide gura

Mentonierul
Face cute la nivelul bărbiei

Platisma
Mușchi subțiri între torace și mandibulă; trage de buze, gură și mandibulă în jos



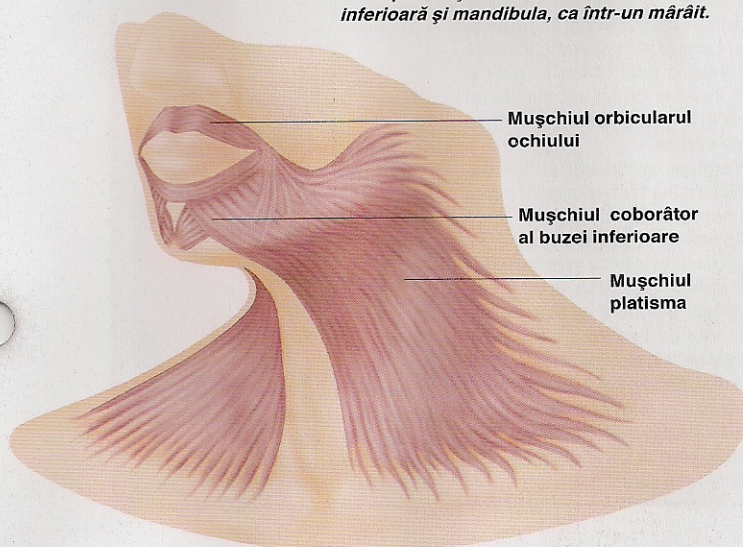
Platisma

Mușchiul platisma este mare, aplatizat și situat superficial; se întinde între claviculă și mușchii gurii și ai buzelor. Principala acțiune este de a coborî buza inferioară și mandibula, ca într-un mărâit.

Deși nu este chiar un mușchi al capului, mușchiul platisma joacă un rol important în expresia facială. Stratul muscular subțire se întinde de la claviculă până la osul mandibular. Acoperă zona anterioară a gâtului, unde întinde pielea și se unește cu mușchii și pielea de la colțurile gurii.

Rolul mușchiului platisma în schimbarea expresiei faciale este îndeplinit prin întinderea tegumentului gâtului și coborârea mandibulei. Acestea duc la coborârea gurii, ca în expresia de dezgust. Intervine și în mișcarea buzei inferioare.


Mușchiul platisma este tăiat și inserat în spatele urechii în timpul operațiilor în chirurgia estetică, pentru a reduce aspectul de „bărbie dublă”. Acesta poate fi alt mod în care platisma poate modifica expresia feței.



Mușchiul orbicularul ochiului

Mușchiul coborâtor al buzei inferioare

Mușchiul platisma



Mușchiul platisma este un mușchi subțire și lat, care intră în tensiune la bărbierit. Această acțiune întinde și pune sub tensiune pielea gâtului.

Deschiderea și închiderea ochilor

Fie că flutură frivol sau se strâng tare, ca să protejeze ochiul, pleoapele transmit o serie de semnale non-verbale. Ele sunt vitale și pentru curățarea și umezirea ochilor.

Orbicularul ochiului este un mușchi responsabil de închiderea ochiului. Acest sfincter plat se află situat la marginea orbitei (cavitatea oculară) și porțiuni din el se pot fi mișcate independent.

O parte din orbicularul ochiului se află în pleoapă (partea palpebrală). Această parte a mușchiului închide ochiul lin, ca la adormire sau în clipitul obișnuit. Această acțiune ajută și scurgerea secreției lacrimale (lacrimile) pe conjunctivă (membrana ce acoperă ochii), pentru a o menține curată, umedă și pentru a îndepărta corpii străini de pe ea.

DESCHIDEREA PLEOAPELOR

O parte din orbicularul ochiului e formată din fibre concentrice care acoperă partea din față a cavității oculare. Rolul acesteia este să închidă ochiul strâns (strânge ochii) ca să-l protejeze de un curent de aer sau de lumina puternică.

Al doilea mușchi orbital este ridicătorul pleoapei superioare. Cum sugerează și numele, acesta ridică pleoapa superioară și deschide ochiul. Față de orbicularul mare, acest mușchi se află în interiorul cavității oculare.

Ridicător al pleoapei superioare
Mușchi ce acționează ridicând pleoapa superioară; se află situat în orbită, sub mușchiul orbicular

Placă tarsală superioară și inferioară
Țesut conjunctiv ce dă formă pleoapelor

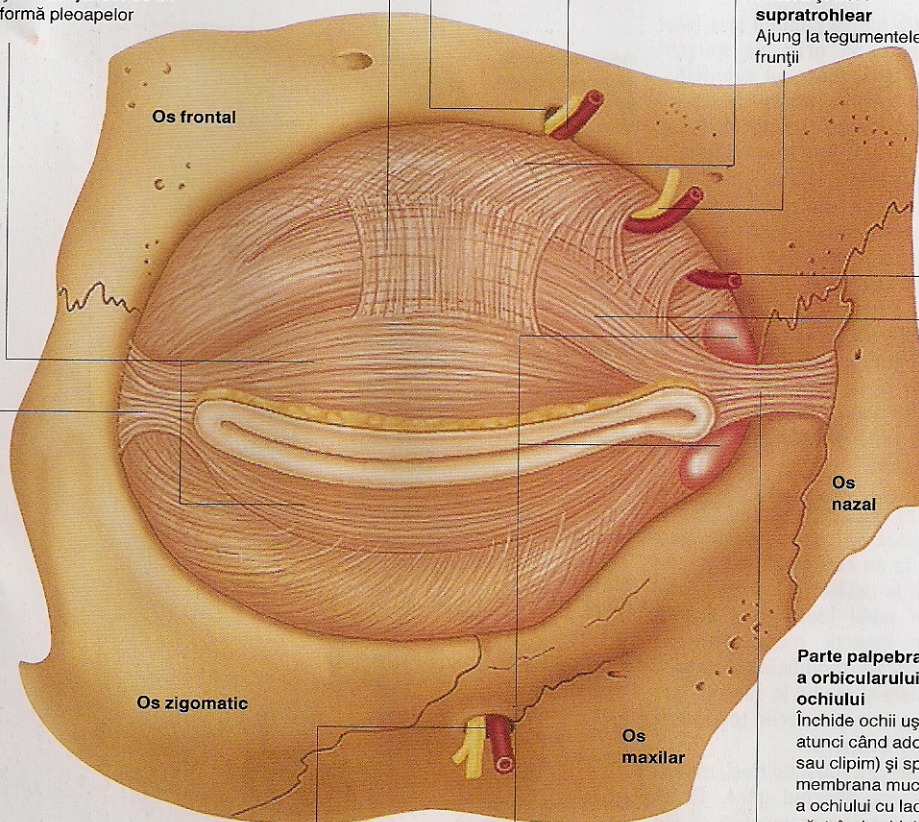
Gaură supraorbitală
Șanț în osul frontal prin care trec artera, vena și nervul supraorbital

Partea orbitală a orbicularului ochiului
Închide ochii lin, protejându-i de lumina intensă și alte potențiale pericole fizice

Arteră și nerv supraorbital

Arteră și nerv supratrohlear
Ajung la tegumentele frunții

Arteră nazală



Ligament palpebral lateral
Bandă de țesut dur, fibros, care face legătura cu ambele pleoape; situat în partea externă a ochiului

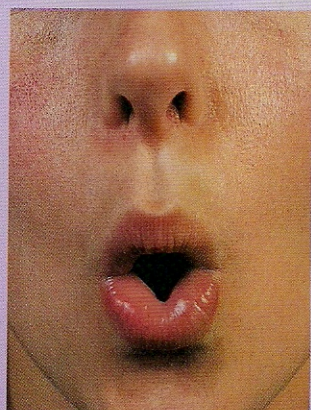
Artera și nervul infraorbital

Sacul lacrimal
Conduct prin care lacrimile sunt drenate către cavitatea nazală

Ligament palpebral medial
Bandă dură de țesut fibros, care unește fiecare pleoapă; ancorează partea internă a globului ocular la nas

Atenție! Zonă palpabilă sub piele.

MUȘCHII OBRAZULUI ȘI AI BUZELOR



Orbicularul buzelor permite controlul orificiului bucal. Când mușchii se contractă, gura se închide.

Mușchiul buccinator formează obrazul pe partea laterală a feței. Marginea lui superioară se leagă de osul maxilar pe o linie care trece chiar deasupra alveolelor dentare și marginea inferioară se inserează pe mandibulă, sub linia alveolelor dentare. Acționează în principal în timpul masticăției.

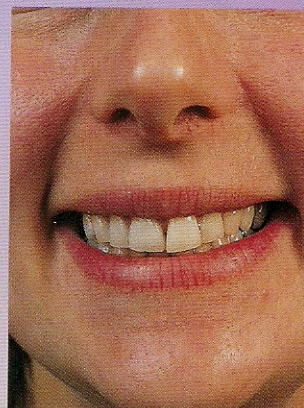Mușchiul buccinator împinge mâncarea care s-a adunat în obraz în timpul mestecării, pe porțiunea posterioară a limbii și între suprafețele dinților, pentru a pregăti o nouă mușcătură. Buccinatorul este folosit și în activități precum suflatul într-un balon sau într-un instrument muzical, precum trompeta (cuvântul buccinator derivă din cuvântul latin pentru trompetă).

Mușchiul din buza superioară și inferioară ce înconjoară orifi-

ciul bucal se numește orbicularul buzelor. Constă din fibre musculare aranjate concentric, care se curbează în jurul colțurilor gurii și sunt inserate pe os sub nas la un capăt și la celălalt pe zona de deasupra bărbiei.

Marginea anterioară a buccinatorului trimite fibre musculare care intersectează colțurile gurii și se amestecă cu orbicularul buzelor.

Orbicularul buzelor este mușchiul care închide gura. Este în activitate continuă, pentru a păstra buzele lipite una de cealaltă și a preveni scurgerea salivei, care este produsă continuu, din gură și pentru a reține alimentele în gură în timp ce mâncăm. Este folosit și pentru țuguiera buzelor, cum ar fi în fluierat sau trimiterăa unui sărut.



Adaptabilitatea fibrelor ce alcătuiesc inelul de mușchi din jurul buzelor ajută oamenii să articuleze o gamă mare de sunete.

Nervii faciali

Mușchii faciali și funcțiile involuntare, cum ar fi formarea lacrimilor, sunt controlate de nervul facial, care transmite semnale către creier.

Mușchii expresiei faciale sunt inervați de nervul facial drept și stâng, fiecare pe partea sa. Fiecare nerv iese printr-un orificiu în craniu (gaura stilomastoidă) lângă partea de jos a urechii și ajunge la mușchii faciali ramificându-se printr-o glandă salivară (parotida), care este localizată pe o parte a feței.

Nervii sunt mănunchiuri de fibre care transmit impulsurile electrice de la creier sau măduva spinării către mușchi, sau de la organele de simț către creier sau măduvă. Majoritatea nervilor – inclusiv nervul facial – sunt formați dintr-o combinație de două tipuri de nervi ce primesc și transmit date de la și către creier.

LEZIUNILE NERVILOR

Există un număr de 12 perechi de nervi cranieni, ce au diferite funcții, de la mișcarea globilor oculari la menținerea echilibrului. Nervul facial este a șaptea pereche și rolul lui principal este de a trimite impulsuri către mușchii mimicii. (Mușchii masticatori, folosiți pentru mestecarea alimentelor, sunt inervați de perechea a cincea de nervi cranieni, nervii trigemeni).

Pe lângă inervația mușchilor (transmiterea impulsurilor către ei), nervii faciali deserveșc și funcțiile autonome, precum producția de lacrimi și de salivă. Ei transmit și impulsurile de la mugurii gustativi.

Ramuri zigomatice
Inervează orbicularul ochilor, mușchii nazali și ridicătorul buzei superioare

Nervul facial
Intră în osul temporal prin meatul acustic; urmează traseul prin urechea internă și iese prin gaura stilomastoidiană (un orificiu în os)

Ramuri bucale
Inervează mușchii buccinator și orbicular al buzelor

Ramuri mandibulare
Inervează mușchii buzei inferioare

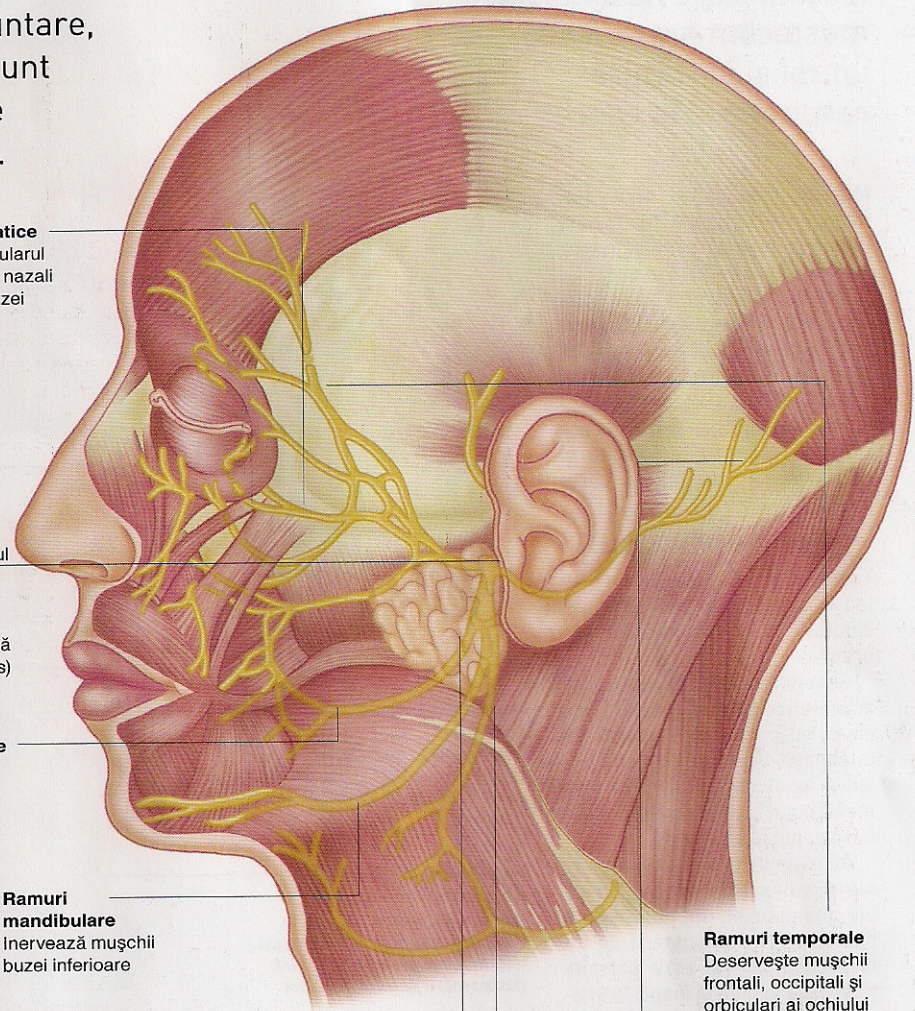
Nervul facial se împarte în cinci ramuri principale: temporală, zigomatică, bucală, mandibulară și cervicală. Aceste cinci ramuri se răspândesc în evantai pe suprafața feței și se ramifică în continuare, inervând mușchii mimicii.

Glanda parotidă
Această glandă salivară este deseori umflată în oreion

Ramuri cervicale
Inervează mușchii platisma

Ramuri temporale
Deservește mușchii frontali, occipitali și orbiculari ai ochiului

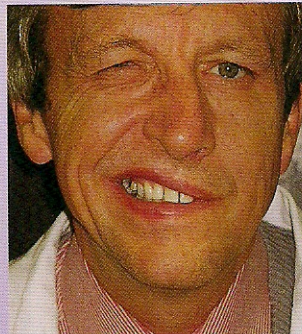Ramuri posterioare
Înainte ca nervul facial să intre în parotidă și să se ramifice, el inervează mușchii occipitali (scalp) și auriculari (ureche)



AFECTĂRI ALE NERVULUI FACIAL



Pacientul afectat de paralizia Bell (paralizia facială periferică), prezintă, atunci când are o mimică relaxată, căderea caracteristică a feței (aici, pe stânga).



Când trebuie să zâmbească forțat și să închidă ochii strâns, pacientul nu poate să miște partea stângă a gurii și ochiul stâng, din cauza paraliziei.

Nervul facial poate fi lezat prin traumatism direct pe aceeași parte a feței sau prin inflamație, care face ca nervul să se umfle în zona canalului facial, aflat în oasele craniului. Aceasta poate duce la pareză (slăbiciuni) sau paralizie a mușchilor faciali, dând aspectul de cădere a feței pe o parte.

Pacientul ce prezintă leziuni ale nervului facial are ochiul deschis permanent, ceea ce face să apară pericolul uscării corneei și conjunctivei. Vorbirea este neclară și buzele nu pot articula clar cuvintele, în timp ce gura nu se poate închide ferm. Ca o consecință, saliva și mâncarea sunt scuipate adesea din gură.

Paralizia Bell este cea mai frecvent asociată cu inflamația nervului facial. Simptomele sunt numeroase și afectează auzul, gustul, vâzul și forța mușchilor.

Nervul facial poate fi afectat uneori și în cazul nașterii cu forcepsul. Procesul mastoid (protuberanță osoasă) din spatele urechii este incomplet dezvoltat la nou-născut, lăsând nervul neprotejat. Acest tip de leziune duce la paralizia mușchilor faciali și împiedică suptul.

Mușchii masticației

Mușchii care ne ajută să mestecăm hrana joacă un rol și în vorbire, respirație și în căscat.

Mușchii masticatori sunt acei mușchi care mișcă mandibula în sus și în jos, înainte și înapoi, închizând și deschizând gura.

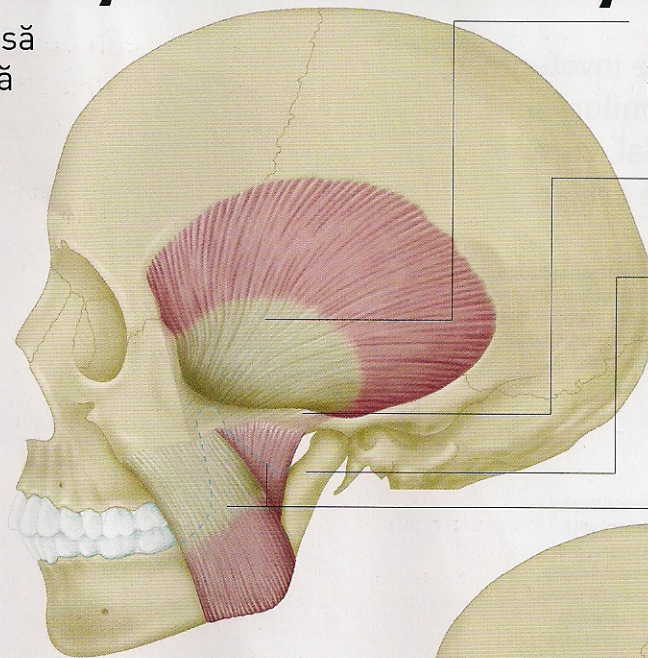
Aceste acțiuni se regăsesc în activități precum vorbitul, respiratul pe gură și căscatul. Acțiunea de închidere a gurii este intens folosită și în cadrul mișcărilor de mușcare și mestecare a hranei, când este folosită și mișcarea de rotire dintr-o parte în alta.

MIȘCĂRILE MANDIBULEI

Toate mișcările mandibulei au loc în articulația temporomandibulară, care se află în fața urechii.

Oasele ce intră în alcătuirea articulației sunt mandibula, cu capul ei (porțiunea rotunjită de la capătul superior al mandibulei) și osul temporal, prin fosa mandibulară (scobitura în care intră capul mandibulei).

Articulația în formă de balama permite mișcările în sus și în jos ale mandibulei. În plus, capul mandibulei este acoperit de un disc cartilagos, care permite mișcările înainte și înapoi în articulație. Acestea din urmă permit mandibulei să alunece sub maxilarul superior la deschidere, producând forțele laterale necesare apucării puternice a alimentelor dure, închiderea gurii și mestecarea.



Mușchiul temporal
Mușchi în formă de evantai ce unește osul frontal cu mandibula; ridică și trage înapoi mandibula și o menține în poziție în repaus

Arcada zigomatică
Arc osos orizontal, sub care trece mușchiul temporal; originea mușchiului maseter

Mandibula
Osul mandibulei

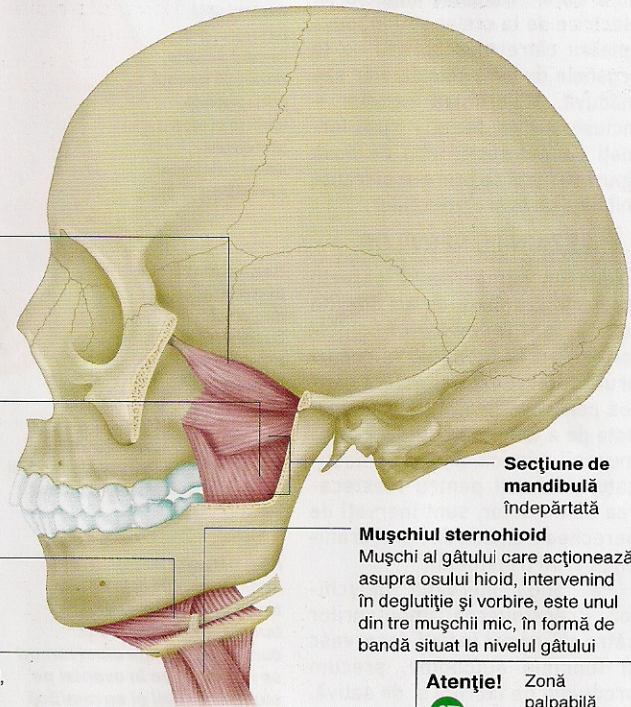
Mușchiul maseter
Mușchi puternic, voluminos, ce se întinde de la arcada zigomatică până sub mandibulă; este principalul mușchi care închide mandibula

Mușchiul pterigoid lateral
Acționează în masticație, mișcând mandibula dintr-o parte în alta și deschizând gura larg

Mușchiul pterigoid medial
Contribuie la mișcarea mandibulei, acționând asupra mușchilor temporal și maseter și împreună cu pterigoidul lateral, pentru mărunțirea alimentelor

Mușchiul milohioid
Mușchi plat, ce formează planșeau bucal; ajută împingerea alimentelor din gură în faringe

Osul hioid
Os în formă de U, ce sprijină limba



Secțiune de mandibulă îndepărtată

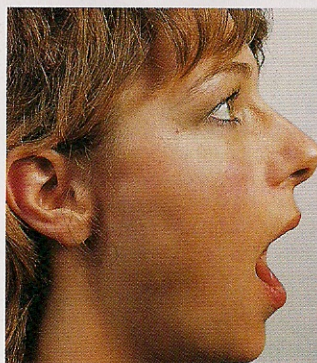
Mușchii sternohioid
Mușchi al gâtului care acționează asupra osului hioid, intervenind în deglutiție și vorbire, este unul din tre mușchii mic, în formă de bandă situat la nivelul gâtului

Atenție! Zonă palpabilă sub piele.

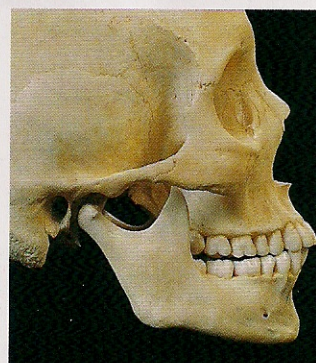
Luxația de mandibulă

Când gura este deschisă, capul mandibulei și discul cartilagos de pe el, se mișcă înainte și în afara suprafeței scobite a articulației, spre un mic tubercul, situat anterior. Mișcarea înainte poate fi văzută ușor și simțită chiar înaintea urechii, la exterior.

Dacă această mișcare este prea amplă, ca într-un căscat larg sau într-un acces puternic de râs, mandibula poate aluneca în fața tuberculului și devine prinsă sub osul zigomatic. Asta face ca gura să rămână deschisă, blocajul necesitând tratament medical. Același lucru se poate întâmpla în cazul unei lovituri din lateral aplicate asupra mandibulei și de



Când se deschie, mandibula alunecă în față, către un tubercul și poate fi simțită ca o umflătură în fața urechii.



Dacă se deschide gura prea larg sau mandibula este lovită și deplasată din loc, se poate produce un spasm al mușchiului temporal, ce blochează mandibula.

aceia boxerii sunt învățați să țină gura închisă și dinții bine strânși pe o aparatoare de plastic.

Deblocarea mandibulei și închiderea gurii implică împingerea mandibulei în jos, împotriva mușchilor temporal, maseter și pterigoid medial, care trag de mandibulă. Această acțiune împinge capul mandibulei peste tubercul și capetele articulare se repun la loc.

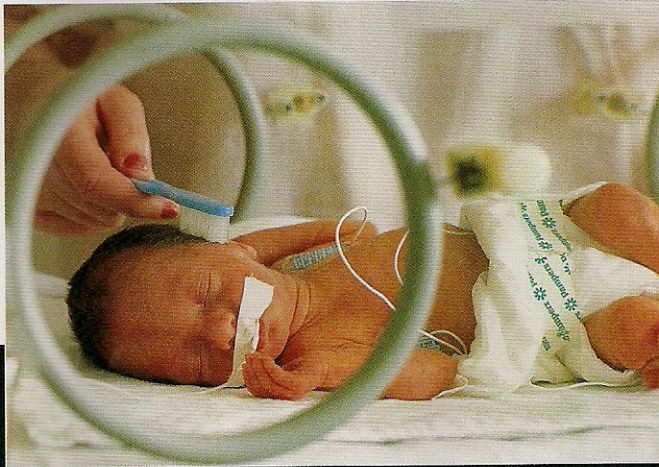În aplicarea manevrei, nu se apasă în jos pe dinți, cu policele. Forța de apăsare se va aplica pe mandibulă sub linia dinților. Aceasta previne mușcarea degetelor medicului când mandibula sare la loc în articulație.

Săptămânile 31-35

În uter, fătul se mișcă către poziția finală, cea de angajare în centura pelviană a mamei, pregătindu-se de naștere. Deși o sarcină la termen durează circa 40 de săptămâni, un copil născut în săptămânile 31-35 are șanse bune de supraviețuire.

În timpul acestei ultime perioade a sarcinii fătul continuă să crească într-un ritm bun, mai mult în greutate decât în lungime. Corpul se împlinește pe măsură ce grăsimea se depune și proporția dintre cap și corp a ajuns aproape de cea a nou-născutului la termen. De obi-

Un bebeluș, născut în săptămânile 31-35 are șanse bune de supraviețuire dacă este ținut în incubator. Acest lucru este necesar deoarece bebelușul nu este capabil să își regleze singur temperatura corpului.



cei, în cursul acestor ultime săptămâni, capul fătului se „angajează”, adică coboară în centura pelviană, în așteptarea nașterii.

SĂPTĂMÂNA 31

În acest moment, fătul cântărește aproximativ 2 kg, greutate care reprezintă doar două treimi din greutatea unui nou-născut la termen. Lungimea de la creștet la șezut este de aproximativ 300 mm, iar lungimea totală din creștet până în vârful picioarelor este în jur de 430 mm.

Deși un copil născut în acest moment ar avea șanse mari de

supraviețuire, cu îngrijire medicală corectă, plămânii sunt încă imaturi și în corp nu s-a depus încă o cantitate suficientă de grăsime pentru a-și asigura o termoreglare eficientă. Copilul ar avea probabil nevoie de ajutor medical, precum un ventilator care să asiste respirația și un incubator care să îi țină de cald. Fața arată încă subțire și pleoapele, care deja se pot mișca, sunt umflate.

SĂPTĂMÂNA 32

În timpul săptămânii trecute, fătul a adăugat destul de mult în greutate și acum cântărește aproximativ 2,25 kg. Lungimea din cap până la șezut este de 320 mm, iar cea din creștet până în vârful picioarelor de 440 mm.

Atât stratul grasos de vernix, cât și părul lanugo, care au acoperit corpul în timpul săptămânilor trecute, încep să dispară.

Totuși, mulți bebeluși se nasc cu o cantitate restantă de vernix, localizat în special în cutele și pliurile tegumentelor, cum ar

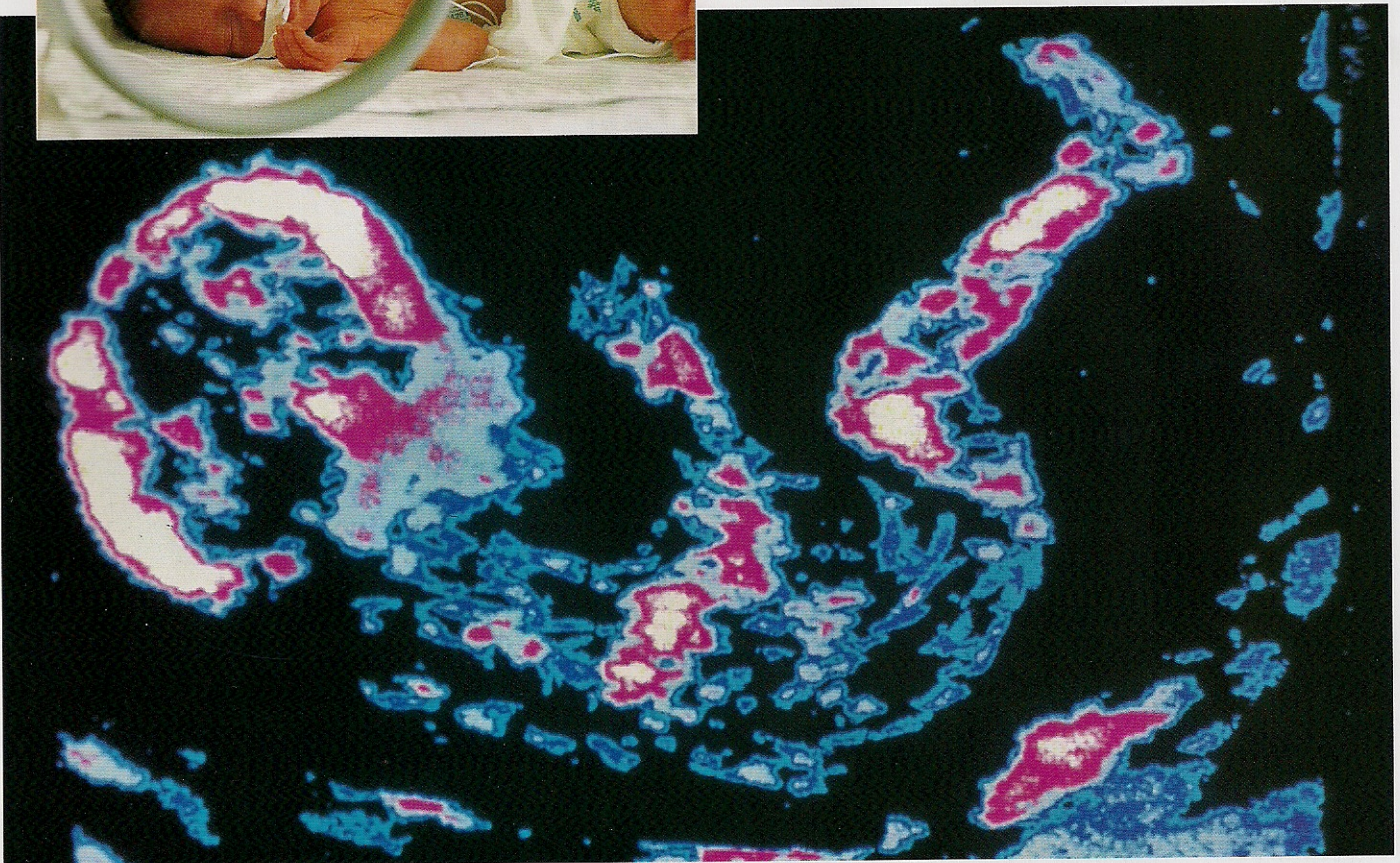
fi la nivelul coatelor. Poate să existe, în oarecare măsură, și păr lanugo la naștere.

SĂPTĂMÂNA 33

Fătul continuă să crească rapid în greutate și cântărește deja peste 2,5 kg. Lungimea din creștet până la șezut este de aproximativ 330 mm, iar cea de la creștet până în vârful picioarelor de aproximativ 450 mm, dimensiuni care sunt apropiate de cele ale nou-născutului la termen.

Fătul este mai durduliu, dar depozitele subcutanate de grăsime sunt încă insuficiente. Plămânii s-au mai maturizat în timpul ultimelor săptămâni și mai au nevoie de puțin timp până să devină complet maturi.

Această ecografie, făcută spre sfârșitul celui de-al treilea trimestru de sarcină, arată clar degetele de la mâini și de la picioare, ale unui făt bine dezvoltat. Capul este aproape proporționat față de mărimea corpului.



SCHIMBAREA POZIȚIEI

Cândva în timpul săptămânii a 34-a sau a 35-a de sarcină, fătul se poziționează cu capul în jos, în pelvisul mamei. Această mișcare este cunoscută sub numele de „coborâre” după care mama se poate simți mai ușurată, deoarece scade presiunea exercitată de făt pe organele interne. Pentru până la jumătate din femeile gravide va mai trece cel puțin o săptămână până când se produce coborârea, în special dacă nu sunt la prima sarcină. În unele cazuri coborârea nu se produce decât odată cu începutul travaliului.

Nu numai coborârea capului, dar și poziția fătului este importantă în această perioadă. În mod normal capul este orientat în jos, către col și va coborî în pelvis pregătindu-se pentru naștere.

De obicei fătul este poziționat cu fața către spatele mamei, cu brațele

strânse la piept și picioarele încrucișate.

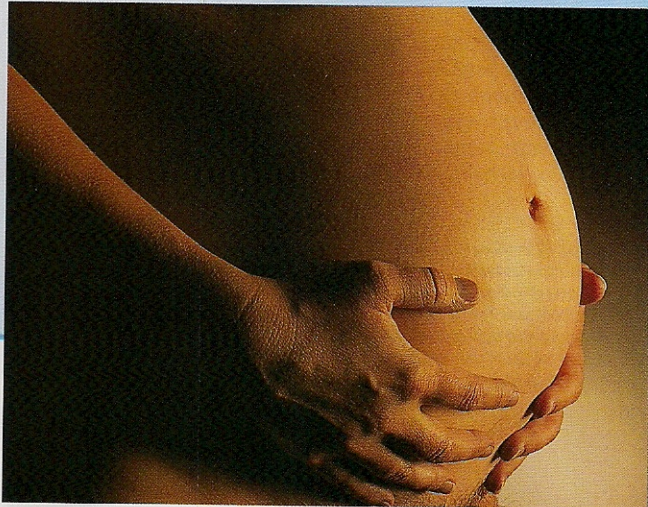În aproximativ trei până la cinci procente din totalul sarcinilor (fără a include sarcinile multiple) fundul copilului sau picioarele lui, ajung primele în pelvis. Aceasta este numită o prezență pelvină și poate afecta nașterea. Deși prezența pelvină este frecventă în stadiile mai timpurii ale sarcinii, majoritatea copiilor și-au schimbat poziția deja în jurul săptămânii a 35-a. Anumiți factori fac mai probabilă prezența pelvină, și aceștia includ

Mama se poate simți mult mai bine odată ce capul fătului coboară în pelvis, deoarece va scădea presiunea exercitată pe organele ei interne. Coborârea – numită angajare – se petrece în săptămânile 34 sau 35 de sarcină.

nașterea prematură, sarcini anterioare, care provoacă relaxarea uterului și nașterile multiple.

Prezența pelvină poate provoca probleme în timpul travaliului. De aceea, dacă medicul suspicionează o sarcină în prezență pelvină, se face de obicei o ecografie pentru a confirma exact poziția fătului. Fătul va fi monitorizat atent

în următoarele săptămâni, pentru a vedea dacă își schimbă poziția. Dacă nu o face, medicul poate încerca să îi schimbe poziția din exterior. Această manevră ar putea să nu aibă succes și, dacă copilul nu își schimbă poziția și nu coboară cu capul în jos, s-ar putea să fie nevoie de o naștere cu forcepsul sau de o cezariană.



Dacă se naște acum, copilul are șanse mari de supraviețuire și ar putea să nu aibă nevoie de îngrijiri speciale.

SĂPTĂMÎNA 34

În acest moment fătul cântărește aproximativ 2,75 kg. Lungimea de la creștet la șezut este de 340 mm iar lungimea totală de aproximativ 460 mm. Capul și corpul sunt acum la fel proporționate ca și în momentul nașterii.

Ca rezultat la creșterii în greutate, s-au făcut depozite de grăsime sub piele și pielea a devenit mult mai netedă decât înainte. Unghiile au ajuns la capătul degetelor de la mâini, dar nu și la capătul degetelor de la picioare. Fătul ocupă întreg spațiul din uter și nu se mai poate mișca în voie ca până acum.

Acum, dacă femeia este la prima sarcină, capul copilului

poate coborî în centura pelviană, pregătindu-se pentru naștere. Are loc coborârea fătului sau angajarea.

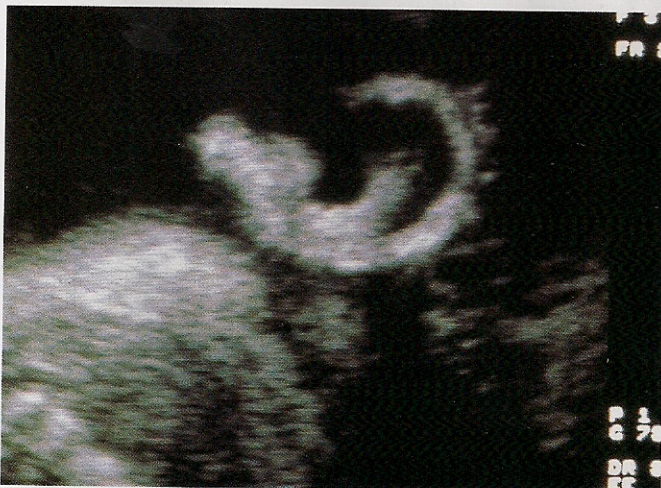SĂPTĂMÎNA 35

Mai sunt numai trei săptămâni până când fătul ajunge la termen și el cântărește acum aproape 3 kg. Lungimea de la creștet la șezut este de aproximativ 350 mm, iar lungimea din cap până în picioare este de aproximativ 470 mm.

Fătul își constituie în continuare depozitele vitale de grăsime. Această grăsime ajută la izolarea termică, reglează temperatura corpului și asigură o sursă pentru hrănirea organismului, după naștere, până când nou-născutul este capabil să digere laptele mamei. Fața se modifică treptat, devenind mai plină. Nasul este mai neted și mai rotunjit.

Pleoapele, care sunt completate cu gene, se pot deschide și închide ușor, dar sunt încă umflante.

Această ecografie a unui făt de 8 luni arată pavilionul urechii, cu relief și cartilajele clar conturate.



Păr lanugo

Cea mai mare parte a părului lanugo este dispărută în această etapă; cel rămas va fi probabil prezent la naștere

Degetele de la mână

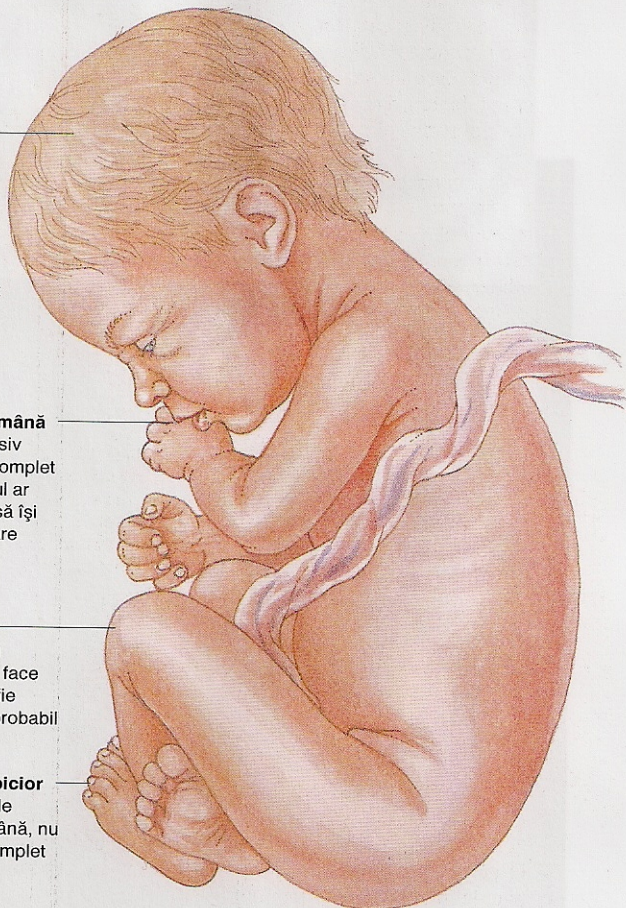
Degetele – inclusiv unghiile – sunt complet dezvoltate și fătul ar putea fi capabil să își sugă degetul mare

Picioarele

Lipsa spațiului în cavitatea uterină face ca picioarele să fie trase la piept și probabil încrucișate

Degetele de la picior

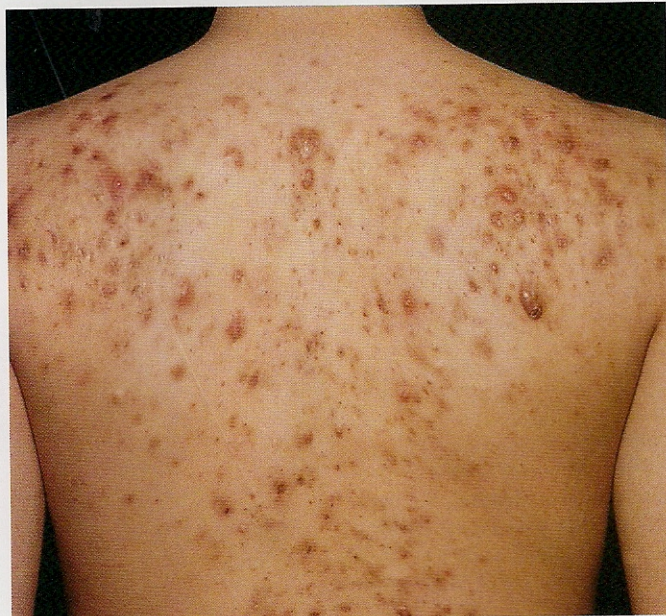Spre deosebire de degetele de la mână, nu au încă unghiile complet dezvoltate



Făt de 34 de săptămâni

Acneea vulgaris

Simptome



Acneea vulgaris (acneea comună) este o inflamație cronică a pielii, care afectează în special adolescenții. Este o tulburare a activității glandelor sebacee din piele, cele care produc sebum (o secreție grasă care se depune pe păr și piele). Leziunile sunt mai numeroase pe față și gât (la 99 la sută dintre cei afectați), spate (60 la sută) și piept (15 la sută).

Acneea apare de obicei la pubertate și se curăță pe la 25 de ani. O formă mai persistentă poate să dureze și până la 40 de ani, în special la femei, la care se observă o exacerbare (izbucnire) a bolii în perioada premenstruală.

În peste jumătate din cazurile de acnee, punctele și pustulele tipice (vezicule umplute cu puroi) se găsesc pe spatetele bolnavului.

Semnele caracteristice ale erupției acneice includ:

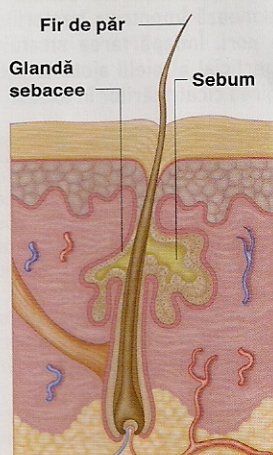
- Sebooreea – producerea excesivă de sebum, provocând aspectul gras al pielii, dă o predispoziție la acnee, dar nu o cauzează
- Comedoanele – mici noduli pe piele, care întâi apar ca puncte albe deasupra porilor și foliculilor (vezi diagrama de mai jos) și apoi se transformă în puncte negre
- Papulele (puncte roșii, în relief) – apar după perforarea punctelor negre, producând iritația pielii
- Cicatricile pielii (acnea excoriată) – rezultatul ciupirii și stoarcerii leziunilor
- Leziunile pielii cu puroi supurat – aceste pustule foarte inflamate apar în special la bărbații tineri
- Chisturile pielii (acneea chistică) – se poate dezvolta din pustule, după ce ele se rup; este frecventă și formarea de cicatrice.

Cauze

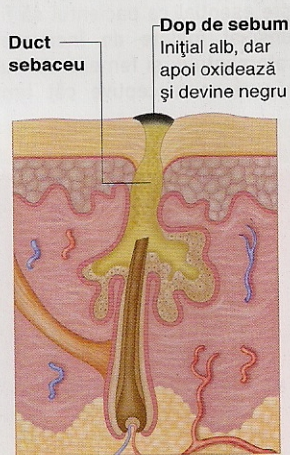
Acneea este rezultatul acțiunii combinate a mai mulți factori. Glandele sebacee hiperactive produc cantități crescute de sebum, care nu poate fi eliminat și se infectează cu bacterii. Acizii grași sunt descompuși în glande, ceea ce duce la inflamație. Activitatea sebacee este dependentă de hormonii androgeni (de tip masculin) și echilibrul acestora este perturbat la 50-60 la sută dintre pacientele cu acnee.

Cosmeticele, cremele și șampoanele pot cauza acnee, în special la femeile tinere. Acneea poate fi un efect secundar al tratamentului cu anumite medicamente, precum steroizii, hormonii androgeni, contraceptivele orale și barbituricele.

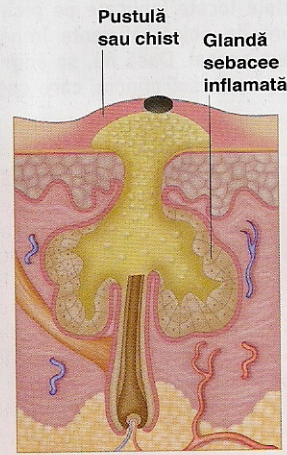
Foarte rar poate să apară acnee la nou-născuți, datorată dezechilibrului hormonal al mamei.



Foliculii piloși conțin în mod normal glande sebacee. Glanda eliberează sebum, care se întinde pe folicul sau, uneori, printr-un por pe suprafața pielii.



Sebumul se poate acumula și bloca în duct, formând un punct alb pe piele. Contactul cu aerul face ca acesta să se întărească și să se închidă la culoare, devenind negru.



Sub punctul negru, sebumul continuă să se adune, formând o pustulă sau un chist pe piele. Glanda se infectează cu bacterii și devine și mai inflamată.

Diagnostic și incidență

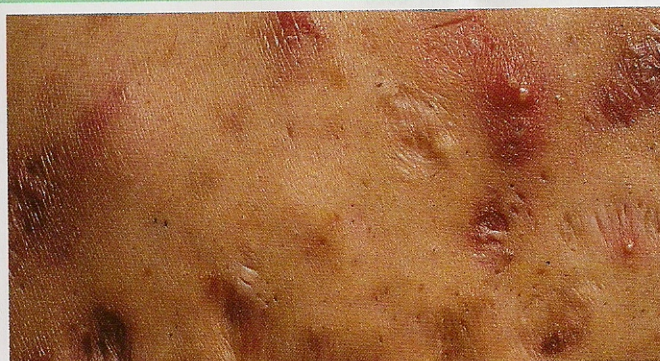Acneea este rareori greșit diagnosticată, deoarece semnele sunt ușor de recunoscut, datorită leziunilor caracteristice. Pacientul își cunoaște de obicei boala, înainte de a se prezenta la medic.

Acneea vulgaris apare tipic la pubertate, de obicei cu un an sau doi mai repede la fete decât la băieți. La vârsta de 16 ani, un procent de 95 la sută din băieți și 83 la sută din fete este afectat de acnee. Incidența maximă se

regăsește la fete între 14-17 ani și la băieți între 16-19 ani.

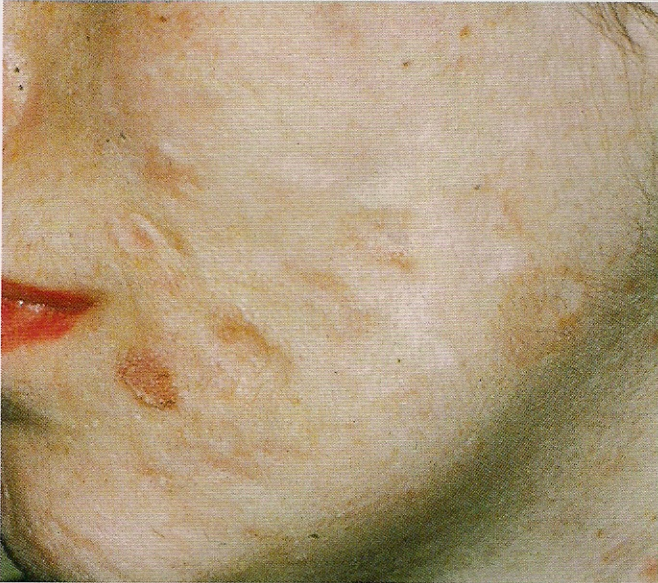Deși boala nu este infecțioasă și nu poate fi transmisă, bacteria *Propionibacterium acnes* este deseori prezentă în glandele sebacee. Se consideră că stafilococul contribuie și el la efectul inflamator al acneei.

O fotografie de aproape arată papulele, pustulele, pielea inflamată și cicatricile leziunilor acneice. Se observă și puncte albe și negre.



Tratament

Acneea vulgaris



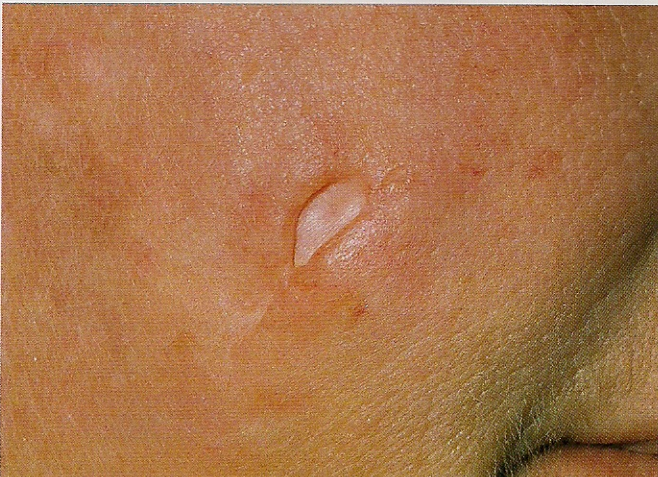Acneea excoriată este rezultatul scârpînării leziunilor, care afectează și țesutul înconjurător.

Mulți pacienți, în special adolescenți, sunt foarte nefericiți de aspectul inestetic al acneei. În cazurile ușoare leziunile persistă timp de patru până la șase săptămâni, în timp ce în cazurile severe pot dura și timp de 12 ani.

Antibioticele orale și preparatele locale (aplicate pe piele) sunt de obicei eficiente împotriva acneei. Dacă nu, se administrează isotretinoin, care deși

este un tratament costisitor și poate avea efecte teratogene (producând malformații la făt) este foarte eficient. De aceea este esențial ca pacientul să fie consiliat înainte de începerea tratamentului și femeile vor lua măsuri contraceptive cât timp

Prognostic și prevenție



Deși este, în majoritatea cazurilor, o boală a adolescenței, acneea poate să apară la orice vârstă, în funcție de factorii care o cauzează. Oricum, prognosticul tinde să fie foarte bun, deoarece majoritatea celor ce suferă de această boală răspund bine la tratamentul medicamentos, ceea ce duce la ameliorarea efectelor neplăcute, cum ar fi formarea secundară de cicatrice. În cazurile deosebit de severe, pacienții vor necesita și consiliere psihologică.

În acneea severă, leziunile pot lua forma de chisturi umplute cu sebum. Acestea se pot rupe și lasă în loc cicatrice evidente.

Acneea nu poate fi prevenită și marea majoritate a populației va suferi de un grad de acnee, de-a lungul adolescenței. Totuși, puțini vor fi cei care vor avea mai mult decât o formă ușoară sau medie a acneei. Igiena bună și o dietă sănătoasă sunt factori care ajută la controlarea aspectului inestetic al afecțiunii.

MEDICAȚIE

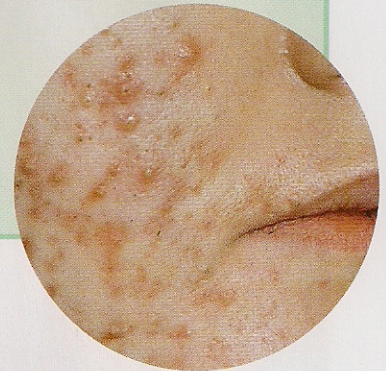Severitatea acneei dictează tratamentul cel mai potrivit:

- **Acneea ușoară:** tratament local (aplicații locale)
- **Acneea moderată:** tratament oral și local
- **Acneea severă:** administrare orală de isotretinoin

■ **Tratamentul local:** include benzoyl peroxid, creme cu antibiotice sau loțiuni ce conțin tetracilină, eritromicină și clindamicină, acid azaleic, retinoizi, precum isotretinoin, adapalene (antinflamatoare).

■ **Terapia sistemică (orală):** antibiotice precum tetraciclina, doxiciclina, minociclina, eritromicina, clindamicina și trimetoprimul.

■ **Contraceptive orale:** Deoarece conțin estrogen (care acționează împotriva hormonilor masculini) pot fi eficiente în cazul femeilor ce nu răspund la tratamentul cu antibiotice. Ca o alternativă, tratamentele hormonale pot fi administrate alături de medicația locală. De obicei este vorba de anti-androgeni care inhibă producerea de sebum, cum ar fi acetatul de ciproteron.



Medicul de familie sau dermatologul vor recomanda cel mai indicat tratament, atunci când acneea necesită medicație. Efectele secundare ale unor medicamente ar putea impune reducerea dozelor sau tratamente alternative.

urmează tratamentul. De asemenea este necesar să se facă analize de sânge, urină și teste ale funcției hepatice în perioada tratamentului.

Isotretinoin este eficient împotriva acneei severe, deoarece reduce producția de sebum și acționează împotriva bacteriilor din pori. Îndepărtarea stratului superficial al pielii ajută la prevenirea cicatrizărilor în exces.

ALTE TRATAMENTE

■ **Tratamente chirurgicale:** cum ar fi îndepărtarea comedoanelor și punționarea abceselor. Dermabrazie (îndepărtarea straturilor pielii) este rar folosită în prezent.

■ **Corticosteroizii injectabili:** se recomandă uneori triamcinolone hexacetonid injectat direct în leziune.

■ **Criochirurgia** (folosește răcirea extremă pentru a îndepărta țesuturile nedorite): este folosită uneori pentru a îndepărta petele de pe piele.


■ **Lumina ultravioletă:** lumina solară directă este considerată benefică, dar lămpile solare nu vor face decât ca epidermul să se descuameze.

■ **Tratamentul cu raze X:** este rar folosit în prezent, deoarece poate produce în timp cancer de piele.

■ **Dieta:** unii consideră că anumite alimente, cum ar fi ciocolata, produsele lactate și nucile pot agrava acneea. Evitarea consumului acestor produse ar putea fi utilă.

■ **Măsurile de igienă:** Experții recomandă spălarea cu apă și săpun de cel puțin două ori pe zi. Deși acneea se dezvoltă sub piele, spălarea ajută prevenirea infectării leziunilor.

Acneea nu este cauzată de murdărie, dar curățarea regulată a pielii va ajuta la minimizarea efectelor ei și va reduce infecția.



ATAK DE PANICĂ

Afecțiune care implică apariția imprevizibilă a unor atacuri de panică recurente și a simptomelor asociate, cum ar fi dificultățile de respirație, senzația de lipsă de aer. În această tulburare factorul trigger (determinant) specific nu este cunoscut (spre deosebire de fobii în care anxietatea este determinată de situații specifice sau de anumiți factori, ca de exemplu păianjenii).

ATAK ISCHEMIC TRANZITOR

O întrerupere bruscă, de scurtă durată a fluxului sângelui în creier. Această întrerupere se poate datora unei embolii (fragment al unui cheag de sânge) care s-a desprins dintr-un cheag situat în altă parte a corpului și a migrat către creier.

ATAK (SINCOPĂ) VASOVAGALĂ

Episod lipotimic (de leșin) produs de încetinirea ritmului cardiac determinată de acțiunea nervului vag, unul din nervii cranieni (proveniți de la nivelul creierului). Nervul vag poate exercita o acțiune directă asupra ritmului cardiac.

ATARAXIE

O stare de completă relaxare mentală și calm deplin, precum cea indusă de tranchilizante.

ATAVISM

O situație în care o boală moștenită „sare” mai multe generații. Ea poate să apară la străbunicii celui afectat, dar nu și la părinți.

ATAXIA

Lipsa controlului mișcărilor voluntare, datorată frecvent afectării nervilor senzitivi, măduvei spinării sau cerebelului, cum ar fi în scleroza multiplă. Influențarea conducerii impulsurilor nervoase produce tipic nesiguranta în mers, neîndemânare sau mișcări tremurate.

ATAxie LOCOMOTORIE (TABES DORSAL)

Formă latentă de infecție sifilitică care afectează măduva spinării, cu distrugerea nervilor senzitivi. Boala determină apariția unor dureri cu caracter de junghi în membrele inferioare, cu mișcări tremurate și mers nesigur, modificări ale sensibilității, incontinență și infecții recurente.

ATEL-

Prefix ce denotă că dezvoltarea unui organ este incompletă, oprită sau imperfectă.

ATELĂ

O structură rigidă, folosită ca suport pentru o zonă a corpului, de obicei un membru, pe perioada vindecării leziunii.

ATELECTAZIE

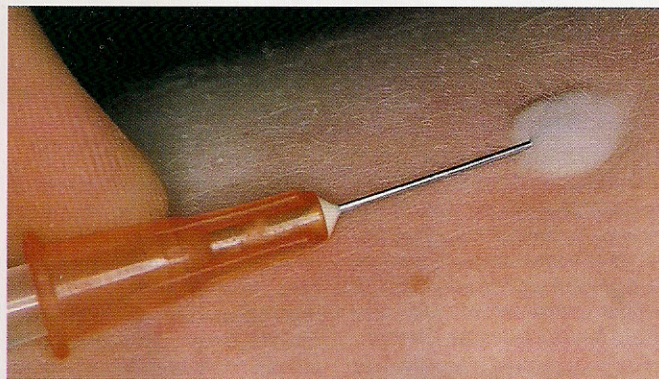
Colapsul unei porțiuni de plămân sau incapacitatea plămânului de a se distinde normal, împiedicând astfel respirația normală să se desfășoare. Atelectazia apare când există o obstrucție la nivelul bronhiilor ce merg în plămân. Obstrucția poate fi formată din secreții mucoase – cum ar fi în anumite infecții pulmonare – sau de un corp străin, cum ar fi o tumoră. Aceasta poate determina obstrucție în plămân și prin compresie. Bronhoscopia este folosită pentru diagnostic, dar și pentru a îndepărta corpii străini.

ATELIOZA

Infantilism sexual; lipsa de dezvoltare sexuală, datorată lipsei hormonilor sexuali, produși de glanda pituitară. Se poate asocia cu nanismul hipofizar.

ATENOLOL

Un medicament folosit în mod obișnuit în tratamentul hipertensiunii și, de asemenea, în unele forme de anxietate. Se prescrie frecvent după atacurile de cord, pentru a preveni riscul recurenței și este util în angorul acut



(durere acută în piept, un simptom al bolii de inimă). Atenololul este un betablocant, un medicament care reduce activitatea inimii, astfel încât efortul fizic să nu provoace un atac de angor. Nu poate fi folosit la pacienții cu antecedente de boli respiratorii.

ATENUARE

O metodă de a trata bacteriile sau virusurile în așa fel încât să devină mai puțin virulenți și să li se scadă capacitatea de a produce îmbolnăviri. Organismele atenuate pot fi folosite pentru vaccinare, determinând imunitate împotriva bolii provocate în mod normal de bacteria sau virusul netratat.

ATEROM

Schimbări în structura peretelui arterial, datorate formării de plăci (depozite) de grăsime și țesut cicatricial. Acestea sunt caracteristice pentru ateromatoză. Se poate ca depozitele să producă obstrucție la nivelul vaselor inimii, ducând la angor sau atac de cord. Dacă sunt obstruate arterele creierului, se poate să se producă atac cerebral.

ATEROSCLEROZĂ

O schimbare în stratul intern și mijlociu ce căptușește peretele arterial, ce poate duce la oprirea fuxului sanguin, cauzând probleme similare cu ateromul (vezi și arterioscleroza).

ATETOZĂ

O stare în care bolnavul are mișcări involuntare lente, deseori supărătoare, ale mâinilor și degetelor de la mâini, ca și cum ar scrie; uneori se însoțesc și de mișcări ale picioarelor și degetelor de la picioare. Aceasta se datorează unei paralizii cerebrale, cu afectarea creierului la naștere.

Pe acest examen CT toracic colorat sunt vizibile atelectaziile. Țesutul pulmonar sănătos (galben-verde) este pe partea stângă; mai sus, în dreapta, se află zona de colaps (roșu-verde).

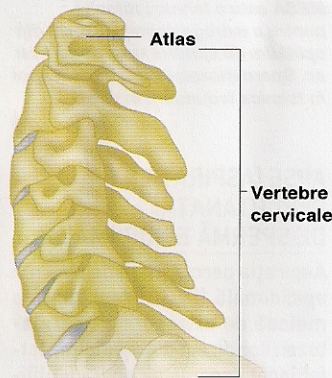
Principiul atenuării, prin care un organism nonvirulent este injectat pentru a produce rezistența la anumite boli, este folosit și în vaccinarea BCG. Bacilul atenuat induce imunitatea la tuberculoză.

ATICOTOMIE

O operație de îndepărtare a țesutului cu infecție cronică din zona timpanică.

ATLAS

Prima vertebră cervicală și cea mai înaltă din coloana vertebrală (șira spinării). Se articulează cu osul occipital al craniului.



Prima vertebră a coloanei se numește atlas și se articulează cu osul occipital. Atlas este și prima dintre cele șapte vertebre cervicale (ale gâtului).

ATLS (AVLS)

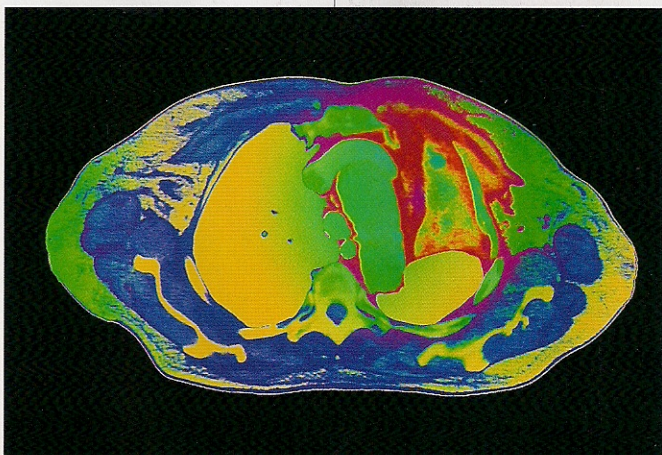
Suportul avansat al vieții. O procedură urmată de medici, paramedici și personalul ce acordă asistență în urgențe, în cazul unui pacient traumatizat grav, cum ar fi în accidentele de circulație.

ATONIE

Pierdere elasticității normale a mușchilor, care se relaxează și devin flască.

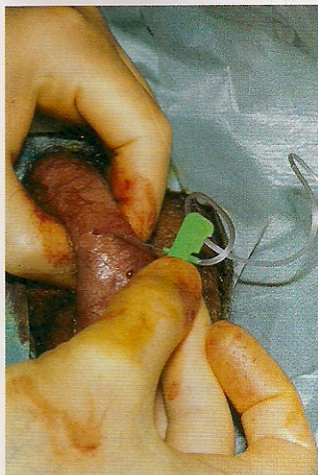ATOPIE

O predispoziție ereditară la reacții de hipersensibilitate la alergenii. Este deseori asociată cu afecțiuni precum febra de fân, eczema și astmul.



ASPIRAȚIE MICROCHIRURGICALĂ DE SPERMĂ (MESA)

O metodă folosită pentru a aspira spermatozoizii din epididim. Scopul este de a extrage spermatozoizii acolo unde există o obstrucție, care poate să apară oriunde de la nivelul epididimului până la meatul uretral. MESA este folosită în tehnica fecundării in vitro.



MESA este o tehnică folosită pentru a extrage spermatozoizii din epididim cu ajutorul unei puncții cu ac. Spermatozoizii sunt folosiți apoi în tehnica fecundării in vitro.

APSE (ASPIRAȚIE PERCUTANATĂ DE SPERMĂ EPIDIDIMALĂ)

Aspirația percutanată de spermă epididimală (PESA) reprezintă o metodă de extragere a spermatozoizilor direct din epididim, astfel încât sperma să poată fi utilizată pentru fertilizare in vitro.

ASPIRINA

Medicament uzual folosit pentru o gamă largă de afecțiuni. Aspirina are proprietăți analgezice (de ușurare a durerii), anti-termice și antiinflamatorii. Este folosită pentru tratarea durerilor moderate, ca durerile de dinți sau de gât și pentru reducerea febrei apărute în cursul gripei sau a răcelilor. Are de asemenea proprietăți de reducere a vâscozității („subțiere”) sângelui, prin inhibarea producerii de trombocite (plachete sangvine). Medicii o utilizează pentru proprietățile anticoagulante la pacienții predispuși la tulburări tromboembolice, de tip infarct miocardic sau accident vascular cerebral. Aspirina are și efecte nedorite, ca de exemplu iritația gastrică, deoarece inhibă acțiunea protectivă a prostaglandinelor.

Acest fenomen poate determina tulburări digestive, greață, ulcerații și sângerări gastrice.

ASPIRINĂ, INTOXICAȚIA CU

Ingerarea unei doze exagerate de aspirină determină apariția intoxicației, cunoscute și sub numele de salicicizm și care poate avea o serie întregă de efecte dăunătoare asupra organismului. Principalele simptome includ dureri de cap, tulburări de auz și de vedere, hiperventilație, vomă, transpirații, confuzie și tremor. În cazuri extreme, intoxicația cu aspirină poate duce la acidoză, creșterea acidității din organism.

ASTAZIE

Inabilitatea menținerii poziției ortostatice (verticale) din cauza lipsei de coordonare musculară; adesea nu se poate identifica vreo cauză fizică.

ASTEMIZOL

Tip de antihistamină utilizată pentru tratarea erupțiilor cutanate alergice. Este folosit frecvent în febra de fân.

ASTENIE

Diminuare sau pierdere a puterii fizice. Astenia poate fi un simptom al unei boli fizice (de exemplu boala Addison) sau a unei tulburări psihologice.

ASTENIE FONICĂ

Slăbire a vocii. Astenia fonică poate fi datorată suprasolicității aparatului fonic.

ASTENOSPERMIE

O reducere sau pierdere a motilității (mișcărilor) spermatozoizilor.

ASTEREOGNOZIE

Inabilitatea recunoașterii unui obiect numai prin atingere, deoarece creierul nu poate interpreta senzațiile tactile transmise de fibrele nervoase. Tulburarea este situată la nivelul ariei de asociație. Testarea ei este simplă: pacientul este rugat să închidă ochii și i se pune în palmă un obiect ușor de recunoscut, cum ar fi o monedă sau o piatră. Persoanele suferinde de astereognozie nu vor putea identifica obiectele uzuale.

ASTIGMATISM

Un defect de vedere datorat unei curburi anormale a corneei ochiului. Razele luminoase nu pot face focus clar pe retină și, ca urmare, imaginea obiectelor devine distorsionată. Defectul de refracție poate fi corectat cu lentilele potrivite, prescrise de un optician sau optometrist.

ASTM

O boală respiratorie frecventă, care poate să apară la orice vârstă și se datorează îngustării căilor respiratorii mici, numite bronhioloale, însoțită de secreție mucoasă. Îngustarea este temporară, deci reversibilă, fie în mod natural, fie cu ajutorul medicației.

Astmul este o boală ce pune viața în pericol. Are grade diferite de severitate, de la tuse simplă (foarte rar), până la a provoca decesul. În prezent există multe tratamente care fac viața mai ușoară celor bolnavi de astm în formă severă. Tratamentele includ bronhodilatatoare sau steroizi sub formă de tablete, numeroase forme de inhalatoare, precum cele cu steroizi sau nebulizatoare cu soluții pentru inhalații.

Incidența astmului este considerată în creștere, în special la copii. Diagnosticul se pune acum mai precoce decât în urmă cu 10 ani, medicii fiind conștienți de semnificația acestei boli.

ASTENOPIE

Senzație de slăbiciune la nivel ocular, cauzată de hipermetropiei (prezbitism), de inflamația ochilor sau de o slăbiciune a mușchilor care asigură mișcările globilor oculari.

ASTRAGALUL


Cel mai mare dintre oasele tarsului, din picior. Este cunoscut și sub denumirea de talus, sau os al gleznei, deoarece formează o mare parte a articulației gleznei.

ASTROCITE

Un tip de celule de susținere (care nu sunt nervi) ce se găsesc în sistemul nervos.

ASTROCIOM

O tumoare cerebrală formată din astrocite. La pacienții sub vârsta de 20 de ani, tumorile apar de



Mulți dintre bolnavii de astm folosesc un inhalator pentru a ușura simptomele respiratorii. Aceste aparate conțin medicamente bronhodilatatoare, pentru a lărgi căile aeriene îngustate și, deseori, steroizi, pentru a reduce inflamația.

obicei în creierul mare este localizarea cea mai comună.

ATAC DE CORD

Termen uzual ce se referă la o afecțiune medicală gravă și anume la infarct miocardic. Survine din cauza îngustării sau a blocajului acut al arterelor coronare care asigură aportul de sânge la nivelul mușchiului cardiac.

În cazuri excepționale, pacientul nu simte nicio durere (infarct miocardic silențios). De obicei însă, pacientul resimte o durere „zdrobitoare” la nivelul părții superioare a pieptului (toracelui), însoțită de greață, transpirații și paloare extremă. Durerea poate iradia ascendent către gât și descendent, de-a lungul brațului stâng. Este important ca pacientul să primească îngrijire medicală cât de repede posibil.

Pacientul din imagine este examinat de medic în perioada de convalescență după un atac de cord. Pacienții cu infarct miocardic sunt tratați de obicei într-un serviciu de terapie intensivă coronariană.

