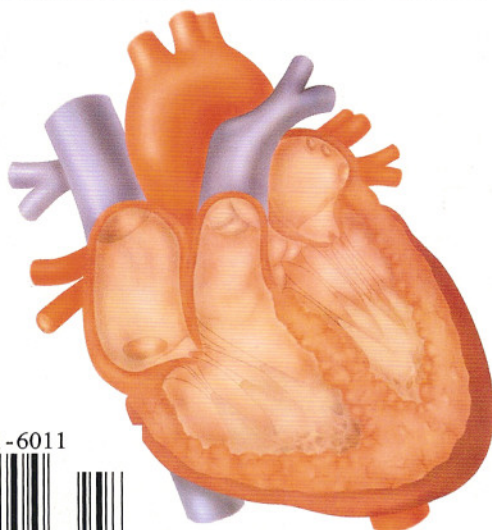
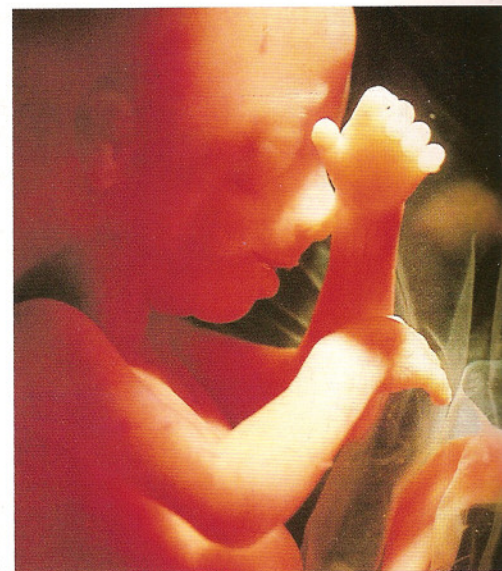
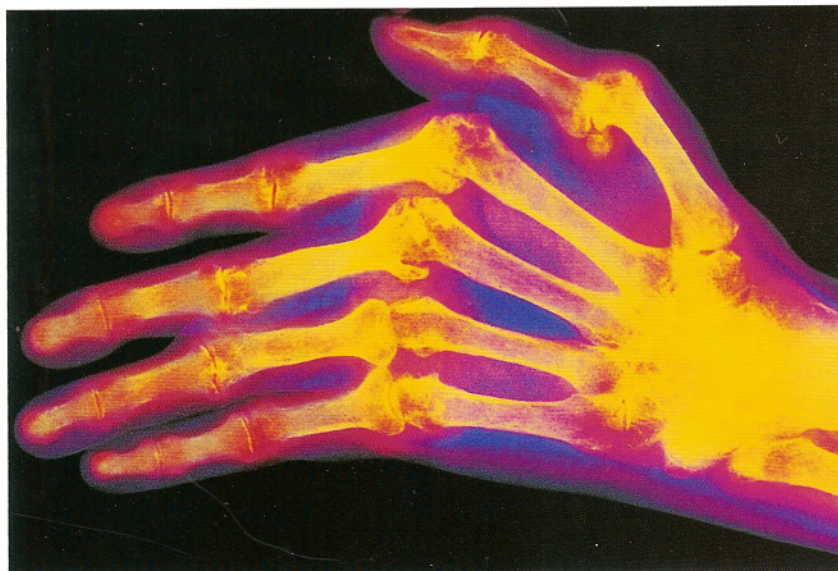


Interiorul

CORPULUI

UMAN



- **EXTRACȚIA MĂSELELOR DE MINTE:**
Urmărirea operației pas cu pas
- **ARTRITA REUMATOIDĂ:** Tratamentul acestei afecțiuni dureroase a articulațiilor
- **INIMA:** Mușchiul inimii pompează sângele prin organism, de-a lungul întregii noastre vieți.
- **VASECTOMIA ȘI REVERSIA EI:** Folosirea chirurgiei pentru contracepție
- **RADIOGRAFIA CU SUBSTANȚĂ DE CONTRAST:** Cum se administrează bariul și ce probleme se pot diagnostica astfel

ISSN 1791-6011



Interiorul CORPULUI UMAN

NUMĂRUL 7 - CUPRINS

URGENȚE

PROCEDURI ÎN URGENȚĂ: Îndepărtarea corpurilor străini din ochi

Personalul medical are de rezolvat frecvent problema pacienților care au ceva în ochi. Această pagină arată tehnicile și ustensilele folosite în tratament. De Theo Welch

CHIRURGIE

CHIRURGIE ORALĂ ȘI MAXILOFACIALĂ: Extracția măselelor de minte

Al treilea molar, cunoscut și ca măseaua de minte, este ultimul, dintre dinții permanenți, care erupe, de obicei la sfârșitul adolescenței sau în jurul vârstei de 20 de ani. Dacă se dezvoltă anormal este necesară extracția chirurgicală. De John Canniff

CHIRURGIE

ANESTEZIA: Cum funcționează

Unul dintre cele mai revoluționare progrese în chirurgie a fost posibil prin dezvoltarea tehnicilor moderne de anestezie. Anestezicele sunt folosite în nenumărate proceduri medicale și chirurgicale, dar cum acționează ele în organism pentru a controla durerea?

De Charles Deakin

MEDICINA REPRODUCERII

SISTEMUL REPRODUCĂTOR MASCULIN: Vasectomia și reversia ei

Contrar credinței populare, vasectomia – operația de prevenire a ejaculării spermatozoidilor – poate fi anulată chirurgical. Această secțiune investighează cele două operații, urmărind șansele de succes.

De Jonathan Ramsay

INDEXUL BOLILOR: – ARTRITA REUMATOIDĂ. DE TREVOR SILVER

COLABORATORI

EDITOR CONSULTANT

Profesor Peter Abrahams MB, BS, FRCS(Ed), FRCR

Profesorul Abrahams este specialist în anatomie clinică, membru în Kigezi International School of Medicine, în cadrul Programului Internațional de Medicină din Cambridge, specialist în medicină generală, Membru al Colegiului Girton, Cambridge, examinator la Colegiul Regal al Chirurgilor din Edinburgh. A scris câteva lucrări de referință în anatomie.

Theodor Welch MB, BS, FRCS

Dr Welch predă de șapte ani chirurgie, în Thailanda. A fost timp de 18 ani consultant al Departamentului Urgențe și Accidente la Spitalul Northwick Park, Harrow. În prezent predă anatomie clinică la Cambridge.

Ricki Ostrov

Ricki Ostrov, de origine americană, stabilită în Marea Britanie, a publicat lucrări medicale și de sănătate timp de peste 10 ani. A scris un număr de cărți și a colaborat la numeroase publicații.

John Canniff MB BS BDS LRCP MRCS FDSRCS

Dr Canniff, consultant în chirurgie orală și maxilofacială, a activat timp de 15 ani la Institutul de Chirurgie Dentară, la Eastman Dental Hospital. În 1985 în Colegiul Regal al Chirurgilor.

Charles Deakin MA MB BChir MRCP FRCA

Dr Deakin este medic specialist anestezist, la Southampton General Hospital. Este preocupat în special de terapia intensivă, traume și manevre de resuscitare.

Jonathan Ramsey MS FRCS (Urol) FEBU

Dr Ramsey este urolog consultant la Hammersmith Hospital Trust (Charing Cross Hospital). Este specializat tratamentul infertilității la bărbați și a calculilor renali.

Jonathan D Spratt MB BChir MA FRCS (Eng) FRCS (Glasg)

Dr Spratt este un experimentat diagnostician, specialist în radiologie, la Newcastle General Hospital, din Newcastle-upon-Tyne.

Lisa White BSc

După ce a mulți ani a lucrat în sistemul medical, dna White este acum autor al unor lucrări medicale și de cercetare în domeniu.

Conținutul acestei publicații este destinat exclusiv informării generale și nu înlocuiește materiale de documentare medicală sau alte publicații asemănătoare. Conținutul acestei publicații nu trebuie folosit în scop diagnostic sau de tratament al unei afecțiuni medicale. Pentru orice problemă de sănătate trebuie să vă adresați întotdeauna medicului dumneavoastră de familie. Autorii sau editorii acestei publicații nu pot fi implicați ca responsabili în cazul vreunei daune sau afecțiuni apărute la o persoană care acționează sau se abține de la o anumită acțiune ca urmare a însușirii informațiilor existente în această publicație.

IMAGISTICĂ

RADIOLOGIE-CONTRAST: Informații generale

Investigația radiologică cu substanțe de contrast este una dintre cele mai comune pentru diagnosticul diferitelor afecțiuni. Este o tehnică prin care organele interne, în special sistemul digestiv, pot fi examinate. De Jonathan Spratt

IMAGISTICĂ

RADIOLOGIE-CONTRAST: Radiografia cu ingestie de bariu

Prin administrarea pe cale orală a unei soluții de sulfat de bariu pacienților, radiologii pot să vizualizeze structuri care nu sunt vizibile folosind radiografia normală. De Jonathan Spratt

FIZIOLOGIE

CUM BATE INIMA

Chiar dacă poate fi doar de dimensiunea pumnului, inima este organul care lucrează cel mai greu. O inimă sănătoasă bate de aproximativ 2,5 miliarde de ori pe durata vieții, pompând echivalentul a peste 200 de milioane de litri de sânge în interiorul organismului. De Lisa White

ETAPELE VIEȚII

LUNA A PATRA

Continuându-și dezvoltarea rapidă, fătul poate fi acum recunoscut ca fiind uman, având organele și membrele dezvoltate. Este începutul celui de-al doilea trimestru de sarcină și mama începe să simtă acum mișcările fătului, pentru prima dată. De Ricki Ostrov

Trevor Silver MB, BS, DA, FRCGP

Dr. Silver este medic generalist, pensionar, profesor de onoare la Departamentul de Medicină Generală al Școlii de Medicină de la Spitalul St. George din Londra. A scris despre reumatologie și a predat despre același lucru.

Derek Coffman MBCh, FRCGP

Dr. Coffman este medic generalist, a scris foarte mult pentru diverse publicații de medicină generală, a fost coautor al câtorva titluri. A activat cu jumătate de normă în Secția de Gastroenterologie a Spitalului St. Mary, din Londra

Biblioraf

Nu ratați bibliorafiile speciale în care puteți colecționa seria Interiorul Corpului Uman! Bibliorafiile sunt disponibile la chioșcurile de ziare la prețul de 9,99 LEI/45MDL. DeAgostini va anunța datele de publicare a bibliorafiilor în seria de reviste.

EDIȚIE SĂPTĂMĂNALĂ

NUMĂRUL 7

EDITURA: De AGOSTINI HELLAS SRL

EDITOR: Petros Kapnistos

MANAGER ECONOMIC: Fotis Fotiou

MANAGER DE REDACȚIE ȘI PRODUȚIE: Virginia Koutroubas

ADRESĂ: Vuliagmenis 44-46, 166 73 Atena

MARKETING MANAGER: Michalis Koutsoukos

PRODUCT MANAGER: Nasita Kortesa

COORDONATOR DE PRODUȚIE: Carolina Poutidou

MANAGER DISTRIBUȚIE: Evi Boza

MANAGER LOGISTICĂ ȘI OPERAȚII: Dimitris Pasakalidis

COORDONATOR LOGISTICĂ ȘI OPERAȚII: Antonis Lioumis

ADAPTARE PENTRU LIMBA ROMÂNĂ: LeVart Y Line SRL

TIPĂRIRE ȘI LEGARE: Niki Ekdotiki

DIRECTOR DE PRODUȚIE TIPOGRAFIE: Stelios Kritsotakis

DTP: RAY

IMPORTATOR: Media Service Zawada S.R.L.

Country Manager: Mariana Mihălțaș

Marketing Manager: Adina Bojiță

Redactor: Gabriela Muntean

Consultant de specialitate: Dr. Simona Novanovanu

Distribuția Manager: Dan Iordache

ADRESA: str. Louis Pasteur nr. 38, et. 1, ap.5, sector 5, București, România

DISTRIBUȚOR: Hiparion S.A.

© 2009 for DeAgostini Hellas

© 1998 Midsummer Books Ltd

ISSN 1791-6011

Prețul numerelor

Prețul primului număr: 2,90 LEI/9,90 MDL

Prețul celui de-al doilea număr și al tuturor celorlalte numere: 6,90 LEI/19,90 MDL

Drepturile tuturor textelor se află sub copyright. Este interzisă reproducerea, stocarea, transmiterea sau utilizarea comercială a materialelor, sub orice formă, fără acordul scris al editorului. Editorul își rezervă dreptul de a schimba ordinea publicării subiectelor sau înlocuirea lor.

Credite Foto:

Coperta 1: Clinical Radiology Dept Salisbury District Hospital/SPL, Derek Bromhal/OSF; 3/3/F: John Callan/Shout, Dr. P. Marazzi/SPL; 3/3/S: John Callan/Shout, NMSB, Rob Talbot/TS; 23/2/F: Prof John Canniff; 23/2/S: Prof John Canniff; 23/3/F: Prof John Canniff; 23/3/S: Prof John Canniff; 37/2/F: Hattie Young/SPL, John Greim/SPL; 37/2/S: Tim Hazael/TSI; 40/3/F: WTMLP; Dr. P. Marazzi/SPL; 40/3/S: Dr. P. Marazzi/SPL; 69/1/F: SPL, Geoff Tompkinson/SPL; 69/1/S: SPL, Blair Seitz/SPL, Ouellette & Theroux/Pulphoto Diffusion/SPL, Dept of Clinical Radiology, Salisbury District Hospital/SPL; 69/2/F: NMSB, SPL; 69/2/S: NMSB; 80/4/F: BA; 80/4/S: BA/SPL; 81/6/F: Derek Bromhal/OSF; 81/6/S: Petit Format/Nestle/SPL, BSIP DR LR/SPL; 82/124/F: Clinical Radiology Dept Salisbury District Hospital/SPL, Chris Priest/SPL, BA; 82/124/S: NMSB, Princess Margaret Rose Orthopaedic Hospital/SPL, Sinclair Stammers/SPL; 84/7/F: Bruce Coleman, Simon Fraser/Royal Victoria Infirmary Newcastle/SPL; 84/7/S: CNRI/SPL, Jennie Woodcock/Bubbles;

SPL = Science Photographic Library, WTMLP = Wellcome Trust Medical Photographic Library, OSF = Oxford Scientific Films, NMSB = National Medical Slide Bank, BA = Biophoto Associates

Ilustrații:

Coperta 1: Jane Fellows; 23/2/F: Marion Tasker; 23/3/F&S: Marion Tasker; 23/4/F: Marion Tasker; 37/2/F: Andrew McLoughlin; 37/2/S: Andrew McLoughlin; 40/3/S: Amanda Williams; 69/2/F: Jane Fellows; 80/4/F&S: Jane Fellows; 81/6/F: Coral Mula; 82/124/F: Joanna Cameron; 84/7/F: Matthew McClements; 84/7/S: Jane Fellows

Pentru o mai bună deservire solicitați întotdeauna publicația de la același punct de vânzare și informați vânzătorul asupra intenției de a cumpăra și aparițiile următoare.

Pentru orice informație, lămurire sau comenzi de numere apărute anterior, sunați-ne la tel.

România: (021) 40 10 888
Moldova: (0022) 93 07 42

Pe lângă prețul revistelor comandate va trebui să achitați ramburs și contravaloarea taxelor postale.

ORAR DE SERVICIU Luni-Vineri, 10:00-18:00

Vizitați site-ul nostru la adresa
www.deagostini.ro
e-mail: info@deagostini.ro

Îndepărtarea corpiilor străini din ochi

Ochii noștri sunt foarte sensibili; un corp străin aflat pe corneea sau sub pleoapă este deseori dureros. Există o procedură simplă de găsire și îndepărtare a majorității corpiilor străini, iar în situații mai complexe se pot folosi și alte metode de diagnostic.

Mulți pacienți vin la Urgență cu un ochi dureros, inflammat sau iritat. Cea mai frecventă cauză este un corp străin situat pe corneea sau sub pleoapă. Înainte de tratament este important ca medicul să se asigure că nu există afecțiuni preexistente ale ochiului.

EXAMINAREA OCHIULUI

Examinarea are loc într-un cabinet ce conține echipamentul necesar și în care se poate face întineric. Medicul va examina ochiul, pentru a observa eventualele semne de inflamație ale conjunctivei (țesutul din jurul corneei) și va urmări eventuala prezență a corpiilor străini pe corneea sau pe marginile pleoapelor.

Este importantă examinarea suprafeței de sub pleoape. Acest lucru se face prin răsucirea pleoapei superioare peste o tijă mică. Se examinează și spațiul dintre corneea și marginea pleoapei (compusă din țesut fibros rigid).

TESTAREA VEDERII

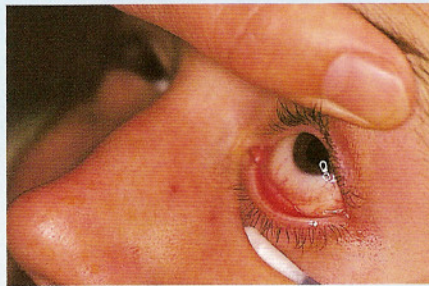Claritatea vederii este testată de către o asistentă, folosind un optotip – panoul familiar nouă din orice cabinet oftalmologic, care are litere dispuse pe rânduri și a căror dimensiune se micșorează descendent. Dacă, în mod normal, pacientul este purtător de ochelari sau de lentile de contact, acestea vor fi folosite în timpul testării. Asistenta va testa și reacția pupilelor, pentru a se asigura că ele reacționează normal. Aceasta ar însemna ca ele să se contracte (să își micșorează diametrul) când un fascicul luminos este îndreptat către ochi.

După examinarea inițială, este importantă identificarea leziunilor cauzate de bucăți de metal sau cioburi de sticlă, care ar fi putut penetra corneea, după cum ele pot produce, prin afectarea mecanismelor oculare, infecție. Aceste leziuni trebuie văzute imediat de către un chirurg oftalmolog, care va decide care este cel mai indicat tratament.

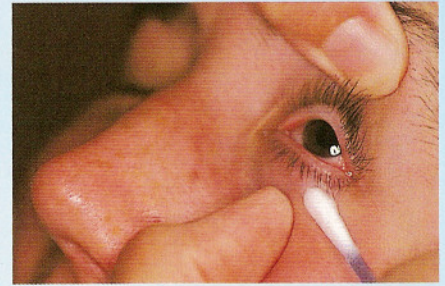
AFECȚIUNILE FĂRĂ PENETRARE

O mulțime de alte boli pot determina durerea oculară, în afară de obiectele străine. Una dintre cele mai comune este conjunctivita, o infla-

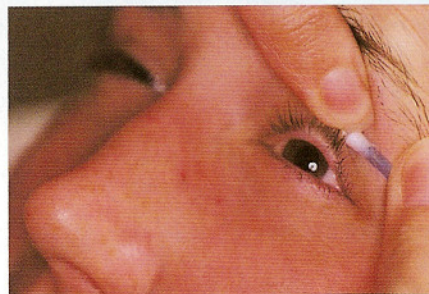Îndepărtarea unui corp străin din ochi pas cu pas



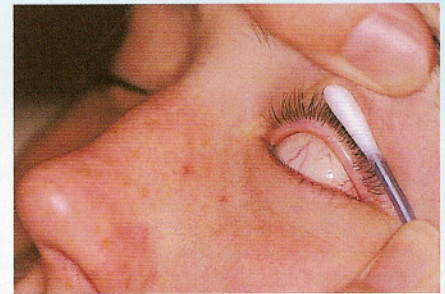1 Ținând capul pacientului cât de nemișcat se poate, medicul examinează ochiul, pentru a localiza corpul străin. Folosind un bețișor cu vată, pleoapa inferioară este trasă în jos, în timp ce pacientul privește în sus, pentru a evidenția sclera (albul ochiului).



2 Medicul își folosește degetele ca să tragă pleoapele și să cerceteze marginile lor și ale corneei. Este important ca medicul să determine pacientul să fie calm, nemișcat și încrezător în timpul examinării.



3 Folosind bețișorul cu vată și propriul său deget, medicul răsuțește ușor înapoi pleoapa superioară și caută corpul străin. Dacă este găsit – și nu s-a produs penetrația – bețișorul cu vată poate fi folosit pentru a îndepărta cu multă grijă corpul străin din ochi.



4 Pacientului i se cere apoi să dea ochiul pe spate, până nu se mai vede nimic altceva decât sclera. Ținând încă pleoapa superioară cu bețișorul, medicul caută semne de leziune. Se examinează și colțurile ochiului.

mație a conjunctivei, cauzată de infecția straturilor externe ale ochiului. Ca urmare, apare înroșirea sclerei (albul ochilor) și lăcrimare excesivă și poate fi tratată, de obicei, prin aplicarea de picături sau unguente cu antibiotic. Infecțiile virale ale corneei pot determina ulcerări ale corneei. Aceste ulcerări „dendritice” pot fi foarte dureroase, picăturile cu fluoresceină evidențiind extinderea leziunilor.

Inflamația irisului (uveita anterioară) este altă cauză a durerii oculare. Irisul poate să își

piardă culoarea normală și să arate îmbăcșit, ochiul poate să lăcrimeze și vederea poate deveni încețoșată. Această afecțiune trebuie controlată de către specialistul oftalmolog, și poate fi tratată cu steroizi.

Corpii străini din ochi sunt destul de frecvenți și majoritatea pot fi extrași ușor. Ori-cum, este important ca ochiul să fie examinat corect, deoarece răniurile penetrante ale corneei, ca și alte boli ale ochiului, pot cauza probleme serioase.

MODALITĂȚI DE CURĂȚARE A OCHIULUI

Orice corp străin situat sub pleoapă sau pe corneea trebuie îndepărtat. De obicei, cele de sub pleoape pot fi îndepărtate cu ajutorul unui bețișor cu vată.

Corpii străini ce stau lipiți pe corneea pot fi îndepărtați cu ajutorul unui ac steril sau al unui instrument metalic, precum o pensă. De obicei este necesară amorfizarea corneei cu ajutorul unui anesthetic, aplicat local sub formă de picături.

Dacă obiectul nu poate fi înde-

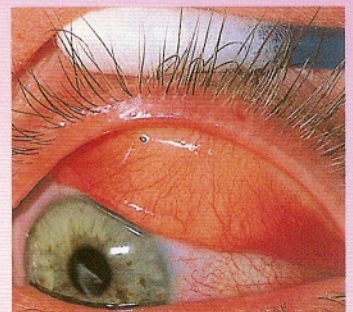
părtat sau corneea este penetrată, pacientul trebuie să fie văzut de către un chirurg oftalmolog.

Pacienții a căror corneea a fost amorțită cu anesthetic local sunt pansați pentru a acoperi ochiul respectiv cam o oră după examinarea. Această manevră se face pentru a preveni intrarea altui corp străin în ochi, care nu ar mai putea fi simțit de pacient, cât timp corneea este amorțită.

Pacienților li se prescrie de obi-

cei un unguent cu antibiotic, pentru a fi aplicat pe ochi de patru ori pe zi, în primele două zile după tratament.

Suprafața care căptușește pleoapa superioară este complet evidențiată cu ajutorul unui bețișor cu vată și medicul localizează un mic corp străin în ochiul pacientului. Dacă acesta nu poate fi îndepărtat cu blândețe, pacientul va fi trimis la un chirurg oftalmolog.

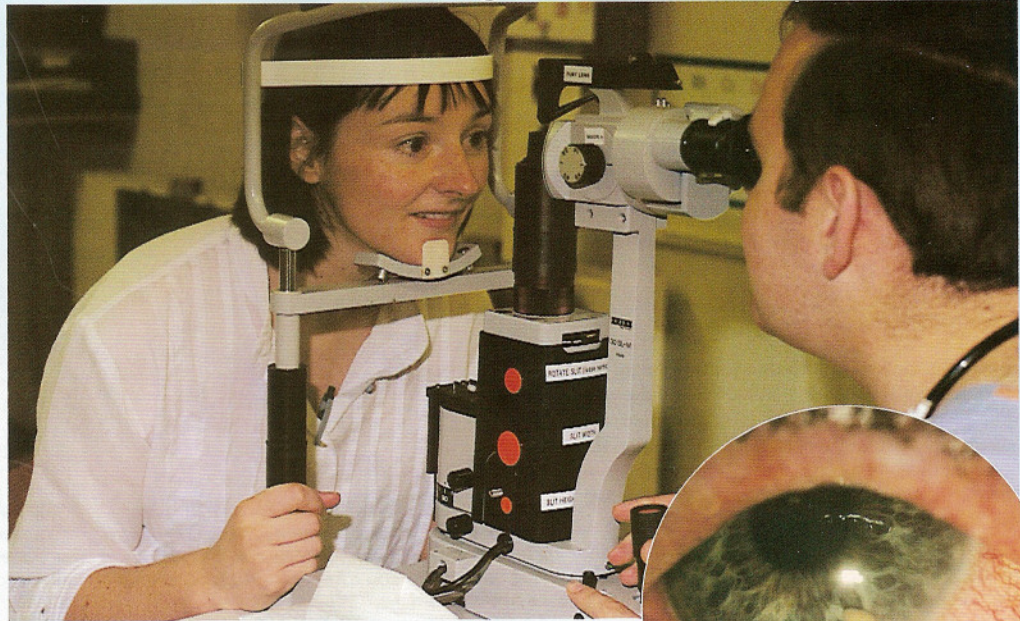


Metode de diagnostic

Rănille ochiului sunt potențial afecțiuni grave, așa încât medicul va avea mare grijă, ca să descopere ce s-a întâmplat. Alături de întrebările puse pacientului sunt o varietate de metode pentru a localiza un corp străin nedorit.

CHESTIONAREA PACIENTULUI

Când la Unitatea de Primiri Urgențe vine un pacient cu un obiect străin în ochi, medicul trebuie să obțină de la el o relatare detaliată. Întrebările vor include: De cât timp este dureros ochiul? Ce făceai când a apărut durerea? Te-ai aflat într-un loc cu praf sau vânt? Meșterea cu ciocanul sau burghiul în metal sau făceai altceva ce ți-ar fi putut cauza pătrunderea unui corp străin în ochi? Ai avut probleme cu ochii în trecut, sau ai urmat vreun tratament oftalmologic recent?



Lampa oftalmologică cu fantă proiectează un fascicul subțire de lumină înspre ochi și are un microscop care permite examinarea de aproape.

LAMPA CU FANTĂ

Lampa cu fantă este folosită pentru a examina ochiul în detaliu a localiza orice corp străin. Capul pacientului este sprijinit de un suport sub bărbie și ochii sunt ținuți nemișcați, cu privirea înainte. Ochii sunt exami-

nați folosind un fascicul de lumină, legat la un mecanism de mărire a imaginii. Aceasta face posibilă examinarea precisă a polului anterior al ochiului – corneea, camera anterioară, irisul și lentilele – cu concentrare pe fiecare în parte. Cu ajutorul unei lămpi cu fantă, medicul poate identifica, de obicei, rănille penetrante ale corneei și poate examina cu atenție irisul. Retina (în partea posterioară a ochiului) poate fi examinată cu ajutorul unui oftalmoscop.

Se poate vedea pe corneea un corp străin, în fața irisului, ca un semn mic, chiar sub pată de lumină reflectată.

DIAGNOSTICUL CU RAZE X

Dacă există o posibilitate ca un fragment de metal, sticlă sau piatră să fi pătruns în corneea, se face o radiografie a ochiului. În mod normal se execută două expuneri, una cu pacientul privind în sus, alta cu el privind în jos. Dacă se evidențiază un obiect opac, poziția lui se va schimba între cele două radiografii, în special în cazul unui corp străin vizualizat ca o pată opacă, atașat pe corneea.

COLORAREA CORNEEI

Pentru a vizualiza leziunile de pe suprafața corneei, se folosește un colorant special (fluoresceină) sub formă de picături curate în ochii și lăsate să se împrăștie pe suprafața ochiului. Ulterior ochiul este examinat sub lumină albastră, care face ca orice zgârietură sau abraziune să devină vizibilă. Astfel de zgârieturi pot fi produse de corpuri străine care au fost eliminați prin frecare din ochi sau de către copilul mic, care își poate zgâria accidental ochiul cu unghia. Aceste leziuni pot fi dureroase, deoarece corneea este foarte sensibilă la atingere.



Interogarea atentă a pacientului de către medic este necesară pentru a putea afla cum s-a produs accidentarea ochiului. O atitudine superficială față de măsurile de protecție, cum ar fi neglijarea purtării ochelarilor de protecție, poate duce la răni serioase.

Extracția măselei de minte

Durerea provocată de măseaua de minte este frecventă. Măseaua poate fi blocată și nu poate erupe în poziția ei normală, ceea ce duce la infecție și inflamație.

În astfel de cazuri, un stomatolog poate recomanda extracția.

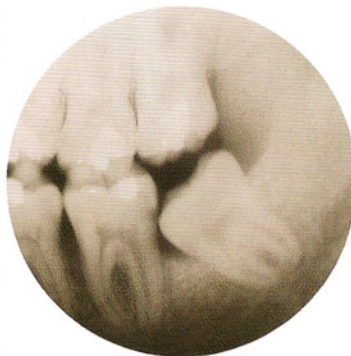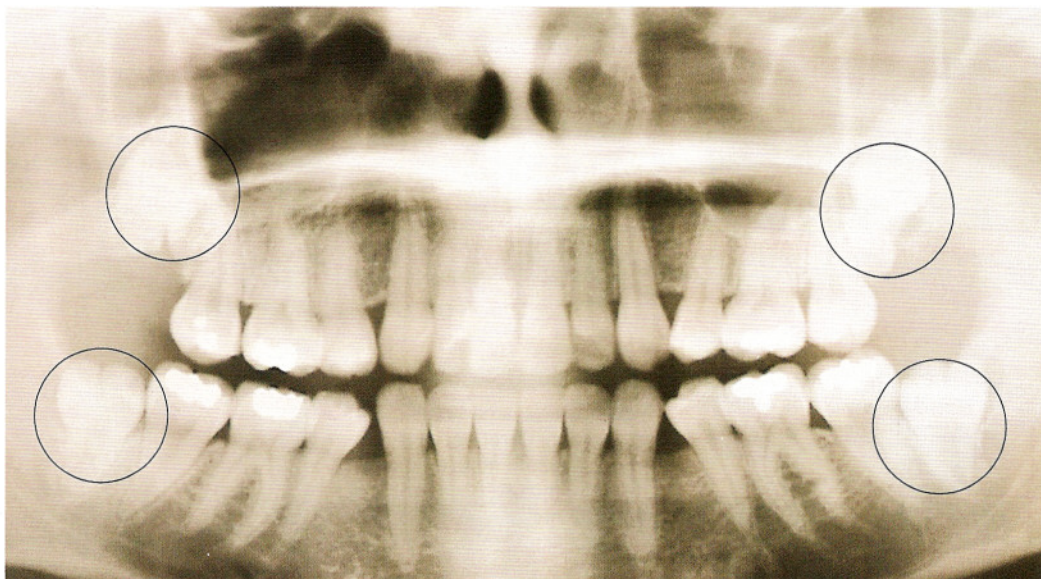
În fiecare sfert al maxilarului adult există trei molari. Primul molar permanent apare în jurul vârstei de șase ani, al doilea, pe la 13 ani și al treilea molar, numit și măseaua de minte, apare în mod normal, dacă o face, la sfârșitul adolescenței sau la începutul celei de-a doua decade de viață.

Deoarece sunt ultimele care apar, măselele de minte sunt predispuse să fie înghesuite în spațiul rămas disponibil și să aibă probleme la erupție sau ca poziționare. Cu toate acestea, îndepărtarea măselelor de minte afectate nu influențează creșterea celorlalte măsele și dinți. Aceasta deoarece toți dinții și măselele cresc orientați în față și nu vor beneficia de avantajul creării unui spațiu oriunde în spatele lor. Un motiv pentru care apare înghesuirea danturii este sugerat de anatropologi: odată cu evoluția maxilarului proeminent al predecesorilor lui *Homo Sapiens*, a rămas mai puțin spațiu pentru dentiție (aranjamentul dinților).

EXTRACȚIA MOLARULUI

Până de curând, extracția măselei de minte se făcea pe principiul Everestului, doar pentru că măseaua exista, indiferent dacă aceasta producea sau nu durere.

Acest principiu este reconsiderat azi. Argumentele în favoarea noii atitudini țin de faptul că dinții și măselele cu erupție defi-



O radiografie dentară a unei măsele de minte o arată crescând înclinat spre al doilea molar.

ctară ar trebui extrase numai dacă determină o simptomatologie problematică.

PROBLEMELE MĂSELEI DE MINTE

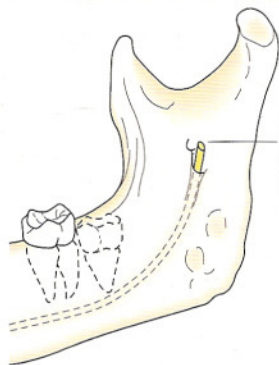
Dacă osul, o măsea alăturată sau țesuturile moi ale gingiei împiedică erupția totală a măselei de minte, se spune că măseaua este „inclusă”. Cauza cea mai frecventă este lipsa spațiului, care determină al treilea molar să erupă înclinat, înspre al doilea molar sau îndepărtat de el și să rămână fixat în această poziție.

Gingia de deasupra tinde să se inflameze și să se infecteze prin

O radiografie panoramică este o formă de radiografie care arată întreaga dantură, inclusiv măsele de minte (inconjurate). La acest pacient, în particular, toate patru măselele de minte sunt incluse și ar putea necesita intervenție chirurgicală.

acumularea resturilor de mâncare și a bacteriilor, afecțiune cunoscută sub numele de pericoronarită. Vârful cuspidal (suprafața de masticatie a măselei, ce ajută mărunțirea) al celui de-al treilea molar de pe maxilarul de sus, ce împinge gingia inflamată de pe maxilarul de jos, crește de obicei durerea și disconfortul.

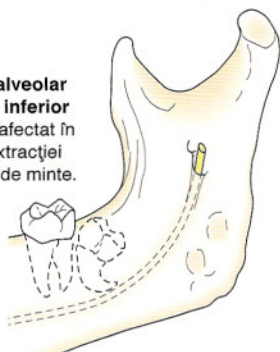
PATRU TIPURI DE INCLUZIUNE



Incluziunea verticală

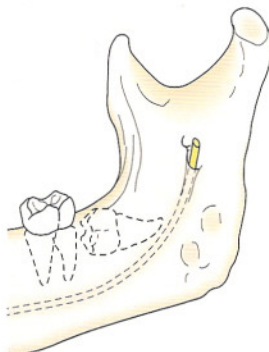
În această situație erupția normală a măselei de minte este împiedicată de structura osoasă de deasupra, a maxilarului.

Nervul alveolar (dental) inferior
Poate fi afectat în timpul extracției măselei de minte.



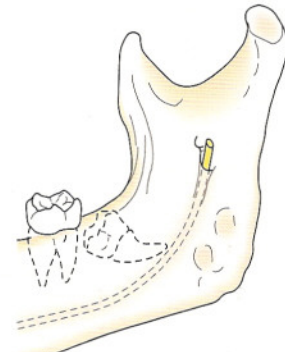
Incluziunea disto-angulată

În acest caz, coroana măselei incluse este îndepărtată de al doilea molar, odată cu curbarea rădăcinilor.



Incluziunea orizontală

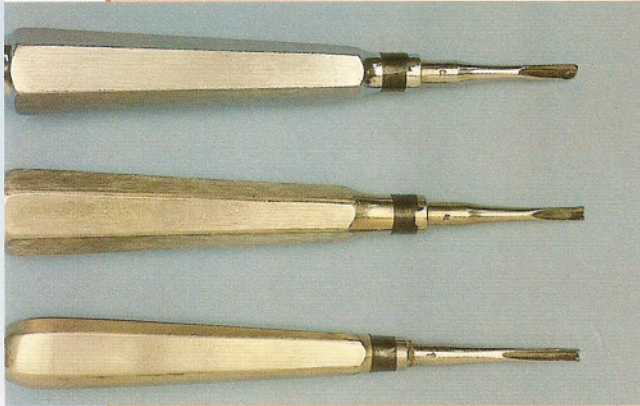Coroana măselei incluse este orientată orizontal, spre al doilea molar, mai degrabă decât în sus.



Incluziunea mesio-angulată


Coroana măselei incluse crește către al doilea molar în unghi, de asemenea, cu o curbare semnificativă a rădăcinilor.

INSTRUMENTAR SPECIFIC



Elevatoarele Coupland sunt cele mai folosite instrumente chirurgicale pentru scoaterea măselei afectate, după ce a fost desprinsă din alveolă. Există o varietate de mărimi care fac elevatoarele utilizabile în funcție de fiecare caz în parte.

Chiar și când pacientul este sub anestezie generală, se administrează un anestezic local înainte de începerea procedurii chirurgicale. Acesta va fi administrat cu o seringă standard, cu schelet metallic, folosind anestezic local sub formă preambalată. Această injecție va reduce sângerarea bucală și va permite controlul durerii ulterior.



Istoricul cazului

Caroline, în vârstă de 24 de ani, suferea de șase zile de dureri în partea posterioară a mandibulei și în urechea stângă, inflamația gingiei în jurul ultimului molar de jos, pe partea stângă și oarecare umflătură a obrazului stâng. Era dureroasă încercarea de a mesteca pe partea stângă și avea dificultate la deschiderea gurii. Soțul ei se plângea că ea avea și halenă (respirație urât mirositoare), care este produsă de infecția bacteriană locală.

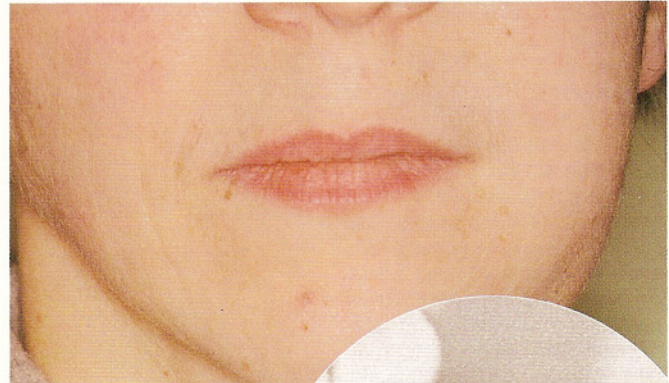EXAMINAREA INIȚIALĂ

La examinare, pulsul, tensiunea și temperatura Carolinei erau normale, dar ea nu putea deschide gura decât aproximativ 10 mm și orice încercare de la palpa molarii din stânga jos sau obrazul stâng declanșa durere. Gingia din jurul celui de-al doilea și al treilea molar de jos stânga era umflată și inflamată. Cu toate acestea ganglionii din zona gâtului nu erau umflați sau dureroși.

ASPECTE SPECIFICE

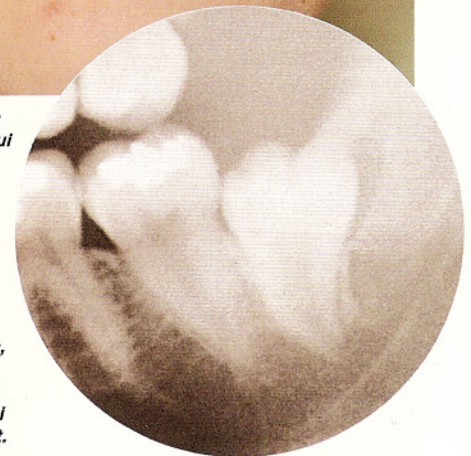
O chestionare amănunțită arată că, în rest, Caroline, este perfect sănătoasă, nu are în istoric afecțiuni medicale și chirurgicale sau internări. Nu ia nici un fel de medicație și nu știe să aibă alergii. A fost în tratament stomatologic la același medic de ani de zile și a fost trimisă la specialistul în chirurgie maxilo-facială pentru indicații și tratament.

În acest moment este esențială efectuarea de radiografii (raze X), pentru a determina cu exactitate natura incluziunii. O radiografie dentară panoramică arată ambele maxilare, articulația dintre ele și principalele sinusuri. Acest tip de radiografie este folosit frecvent pentru screening și arată, în acest caz, că toți molarii de minte ai Carolinei sunt incluși. Se fac ulterior alte radiografii, mai detaliate. Acestea sunt de ajutor chirurgului în stabilirea metodei de rezolvare a problemei.



Umflătura din partea de jos (în spate) stânga a obrazului Carolinei este datorată inflamației cauzate de o măsea de minte inclusă și infectată.

Radiografia măselei de minte a Carolinei, din stânga jos arată că aceasta crește drept în sus, dar este împiedicată de țesutul gingival. O mică parte din coroană a erupt și țesutul gingival s-a infectat.



UMFLĂTURA ȘI SÂNGERAREA POSTOPERATORIE

Dacă în timpul extracției a fost necesară incizia mușchiului pe partea linguală a măselei de minte, este probabil că se va produce o vânătăie la nivelul feței. Pentru a reduce umflăturile postoperatorii, se administrează pacientului înainte de operație, în mod obișnuit, 10 mg de dexametazon, un steroid puternic, cu acțiune de scurtă durată.

Apariția durerii, precum și intensitatea ei, sunt imprevizibile și depind de fiecare persoană în parte. Între 10 și 15 procente din numărul de pacienți vor dezvolta o alveolită uscată. Aceasta se pro-

duce când cheagul de sânge din alveolă se dizolvă, de obicei la trei zile de la operație, lăsând-o foarte dureroasă, pe măsură ce osul expus se infectează. Nu se cunosc cauzele acestei evoluții, deși au fost sugerați o mulțime de factori favorizanți. Aceștia cuprind infecțiile preexistente, traumatizarea excesivă a zonei în timpul operației, fumatul și pastilele contraceptive.

Totuși, dacă pacientul are mecanisme de coagulare normale, sângerarea este rareori o problemă după extracția celui de-al treilea molar.

Anestezia

Ca în majoritatea cazurilor, Carolina va fi tratată ambulatoriu, nefiind necesară internarea peste noapte în spital. Ea se prezintă cu circa două ore înainte de operație, fără să fi băut sau mâncat de minimum șase ore. După asistentă, Caroline este examinată și de chirurg și de anestezist și dusă în sala de intervenții operatorii.

Echipa operatorie constă din chirurg, asistentul său, anestezist și o soră medicală. Pe masa de operație, capul și gâtul Carolinei sunt acoperite cu câmpuri sterile.

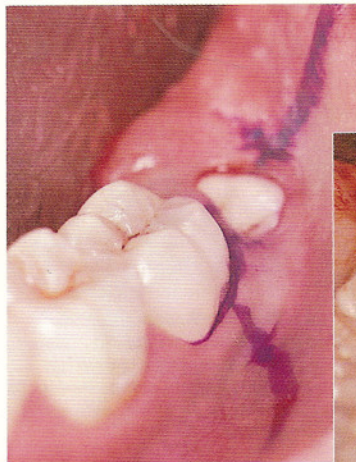Anestezia se administrează prin injecție intravenoasă, în zona posterioară a mâinii. Odată adormită, i se montează un tub prin nări, care apoi merge pe gât în jos. Acest tub nazo-endotraheal lasă cavitatea bucală liberă pentru chirurg. În fundul gurii Carolinei se inserează un tampon format din tifon steril, pentru a preveni intrarea în plămân a oricărui detritus, soluții saline sau sânge. Se protejează ochii și fața și pe buze se aplică un gel lubrifiant, pentru a preveni crăparea lor, din cauza tracțiunii exercitate în timpul intervenției.

Operația

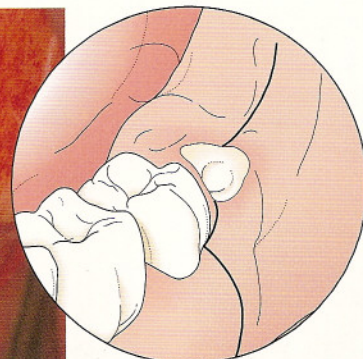
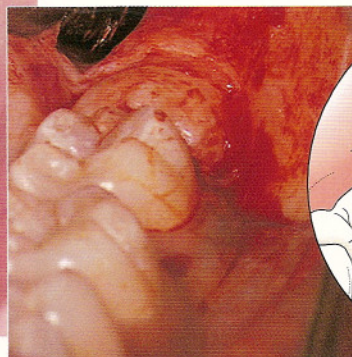
Ora 11.10 a.m Incizia inițială

Caroline ajunge în sala de operații 10 minute după administrarea anestezicului. La efectuarea inciziei inițiale se are grijă pentru a nu fi lezat nervul lingual. Acesta trece printre țesuturile moi, aproape de os, pe partea linguală a celui de-al treilea molar, apoi străbate planșeul bucal și intră în limbă, fiind responsabil de senzitivitatea generală (simț tactil și presiune) și, mai important, de gust.

Linia inciziei trece în jos și înainte, de la linia de mijloc a celui de-al doilea molar, ocolind partea exterioară a măselei de minte parțial eruptă.



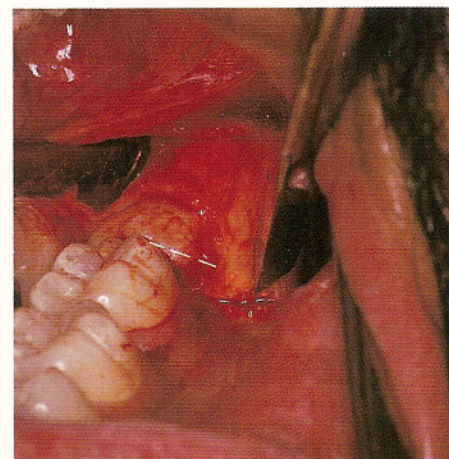
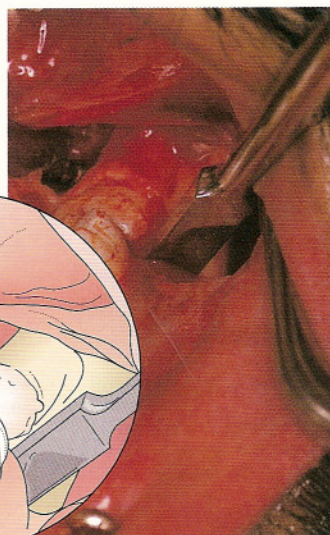
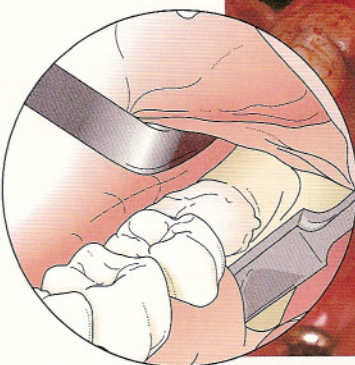
Părțile laterale de țesut moale au fost ridicate și s-a aplicat un retractor pe partea linguală a zonei operate, pentru a proteja nervul lingual. Incizia țesutului moale se prelungeste înapoi și în afară către obraz; această direcție către exterior este pentru a preveni posibilitatea lezării nervului lingual.



11.15.a.m. Incizia de oprire

În timpul eliberării osului, pentru a putea accesa măseaua de minte, chirurgul face o incizie de stopare, imediat în fața măselei, pentru a preveni vătămarea celui de-al doilea molar. Acest lucru se realizează cu ajutorul unei dălți fațetate, orientată în os cu un mâner mic, de metal. Scopul acestei incizii limitative este de a preveni fracturarea necontrolată a osului, de-a lungul celui de-al doilea molar, fapt care s-ar putea întâmpla deoarece structura osoasă este orientată orizontal. Fațeta dălții trebuie să fie orientată îndepărtată de molarul al doilea. Lungimea inciziei de limitare variază în funcție de adâncimea la care se află al treilea molar, dar depășește rareori 5 mm.

Se folosește o daltă pentru a face o „incizie de limitare” în os, în zona posterioară (în spatele) celui de-al doilea molar.

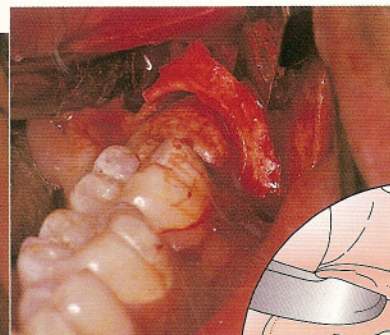
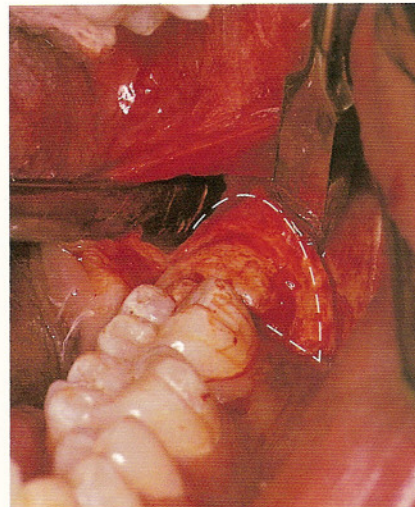


Dalta a fost îndepărtată pentru a se evidenția incizia limitativă. Această incizie va preveni vătămarea celui de-al doilea molar sau a alveolei (partea maxilarului care susține dinții și măselele).

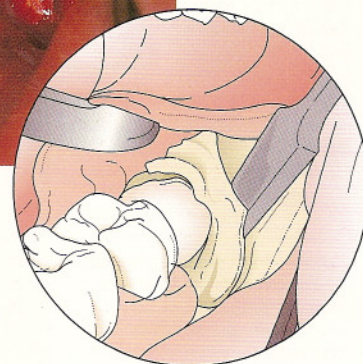
11.20 a.m. Îndepărtarea gulerului de pe osul din zona bucală

Incizia de limitare este primul pas în îndepărtarea gulerului, sau a porțiunii curbate a planșeului bucal, care se întinde de la obraz, pe o parte a maxilarului, peste măseaua inclusă, către zona linguală. Dalta este apoi fixată în unghi potrivit la baza inciziei limitante și se fac incizii succesive în spate și în jur, până când gulerul este complet desprins.

Pentru a avea acces la măseaua inclusă, se desprinde o porțiune semicirculară de țesut. Această porțiune se întinde de la incizia limitativă, peste suprafața măselei incluse și în jurul părții linguale a osului.

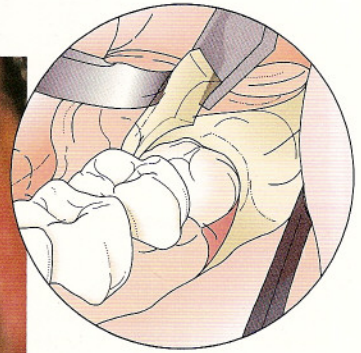
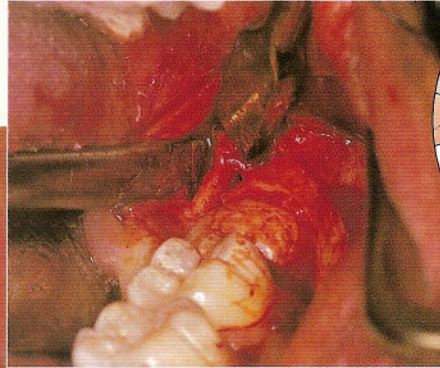
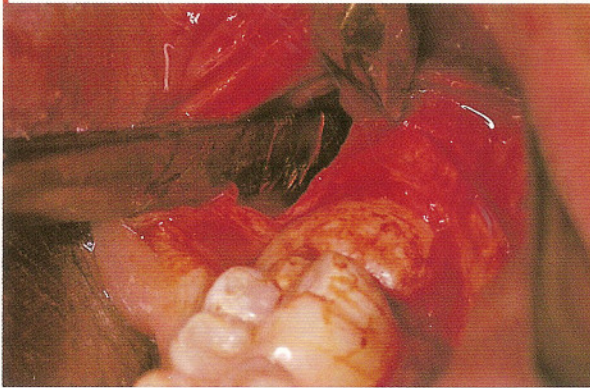


Porțiunea în formă de guler a osului bucal este acum detașată și poate fi îndepărtată.



11.25 a.m. Îndepărtarea plăcuței osoase linguale

Extracția măselei este ușurată de îndepărtarea plăcii, o bucată de os, pe partea linguală a măselei de minte – acest os este de obicei extrem de subțire și poate fi îndepărtat ușor cu dalta.



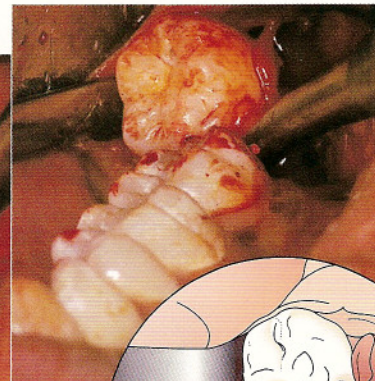
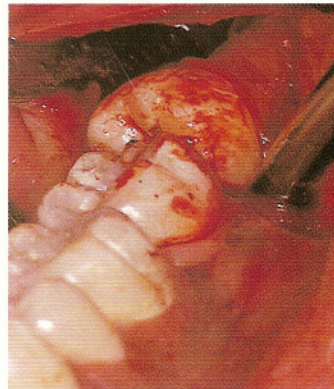
Dalta este poziționată în vederea îndepărtării porțiunii linguale a osului. Este necesară numai o lovitură ușoară pentru a desprinde această porțiune a osului. Aceasta este apoi ridicată cu un elevator, mai degrabă decât cu un forțecș, pentru a preveni lezarea nervului lingual.

Cu o procedură asemănătoare cu îndepărtarea osului din zona bucală se îndepărtează osul din porțiunea linguală, ultima barieră în calea măselei de minte, este astfel îndepărtată.

11.30 a.m. Extracția măselei

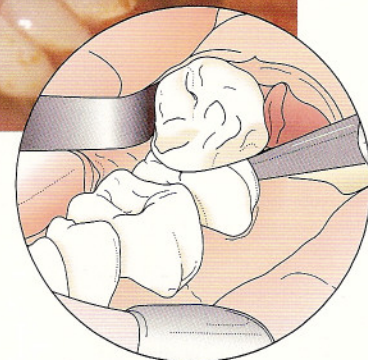
După ce a fost îndepărtat osul care făcea obstrucție, se inserează cel mai mic elevator Coupland, sub coroana măselei de minte. Elevatoarele folosite în această procedură sunt foarte eficiente, cu un avantaj mecanic foarte bun. Ele nu necesită o forță fizică deosebită la aplicare pentru a produce efectul dorit pe măseaua încastrată. De aceea, chirurgul aplică o presiune fermă, dar blândă, pe elevator, cu mișcări scurte de fiecare dată. Cu o serie de elevatoare, care pot crește ca mărime, măseaua poate fi eliberată din alveolă.

Dacă chirurgul ar folosi forță excesivă la manevrarea elevatorului, ar putea provoca vătămări mari; forța aplicată ar fi multiplicată de folosirea elevatorului, cu consecințe potențial grave pentru măsele și structura osoasă a maxilarului, poate chiar fractură de mandibulă. Folosind altă măsea, cum ar fi al doilea molar, ca punct de sprijin pentru elevator, se poate produce vătămare, așa încât această manevră este evitată.



Măseaua este scoasă cu un elevator situat lingual (pe direcția limbii). Această extracție este facilitată de îndepărtarea anterioară a plăcuței linguale a osului.

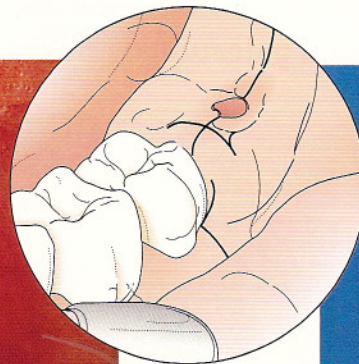
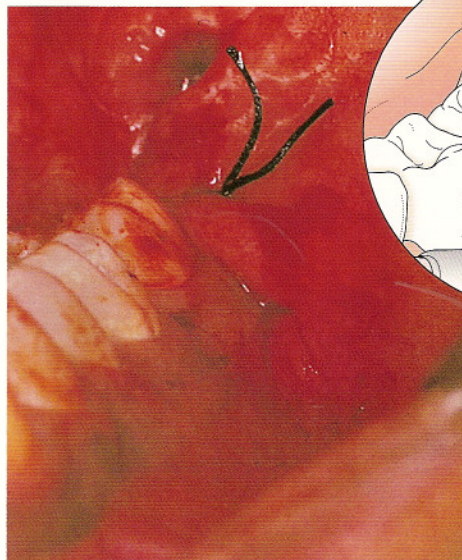
Un elevator Coupland inserat sub coroana măselei incluse. Cu un efort fizic minim din partea chirurgului, măseaua este treptat eliberată, într-o manieră controlată, din alveola mandibulară (maxilarul inferior).



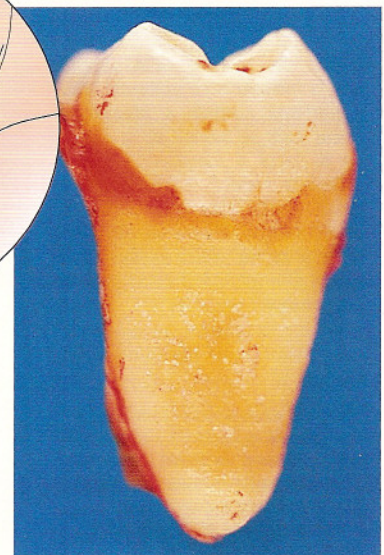11.35 a.m. Sutura plăgii

Odată ce măseaua este extrasă, marginile osului sunt netezite cu grijă, alveola este debridată în totalitate (curățată de toate materialele străine) și marginile țesutului închise cu un singur fir. Acesta trebuie scos după cinci până la șapte zile, deoarece nu se absoarbe natural. Totuși există anumite fire de sutură care se pot dizolva, precum catgutul (fabricat din intestin de oaie). Indiferent ce material ar folosi chirurgul, firul nu se leagă strâns, pentru a reduce riscul inflamației postoperatorii a țesuturilor moi.

De obicei se folosește mătase de culoare neagră pentru a sutura plaga. Cam la o săptămână de la operație, firul este îndepărtat.



În dreapta se vede măseaua de minte extrasă. Se observă că încă mai este atașat de ea țesut moale.



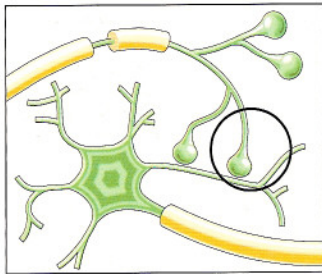
Cum funcționează anestezia

Medicamentele anestezice acționează oprind conducerea durerii, prin sistemul nervos, în organism. Există mai multe tipuri de anestezice, care pot fi administrate pe diferite căi, dar toate funcționează prin afectarea conducerii nervoase.

REȚEAUA NERVOASĂ

Celulele nervoase (sau neuroni) formează o rețea vastă prin întreg organismul, transmitând informații de la receptorii de simț către creier (el însuși un conglomerat de neuroni), sub formă de impulsuri electrice, care sunt apoi transmise, prin neuronii motori, către mușchi, pentru a-i pune în mișcare. Anestezicele intervin în transmisia nervoasă între neuroni, a acestor impulsuri.

Sinapsa (încercuită) este punctul de contact între două celule nervoase, unde terminațiile sinaptice ale uneia întâlnesc axonul, dendritele sau corpul celeilalte celule nervoase.



Activitatea normală în sinapsă

STRUCTURA CELULEI NERVOASE

Spre deosebire de alte celule, neuronii pot fi foarte lungi – până la 100 cm – ca să poată conduce impulsul nervos pe distanțe lungi. Partea cea mai lungă a neuronului este denumită axon.

Sistemul nervos formează o rețea complexă prin organism; cu toate acestea, celulele nervoase nu sunt legate fizic unele de altele. În schimb, celulele nervoase se conectează între ele sau cu mușchii prin spații libere, numite sinapse.

Când un impuls ajunge la terminația dendritică a unei celule nervoase, se eliberează în sinapsă substanțe chimice numite neurotransmițători, care sunt transportați activ prin sinapsă (spațiu liber).

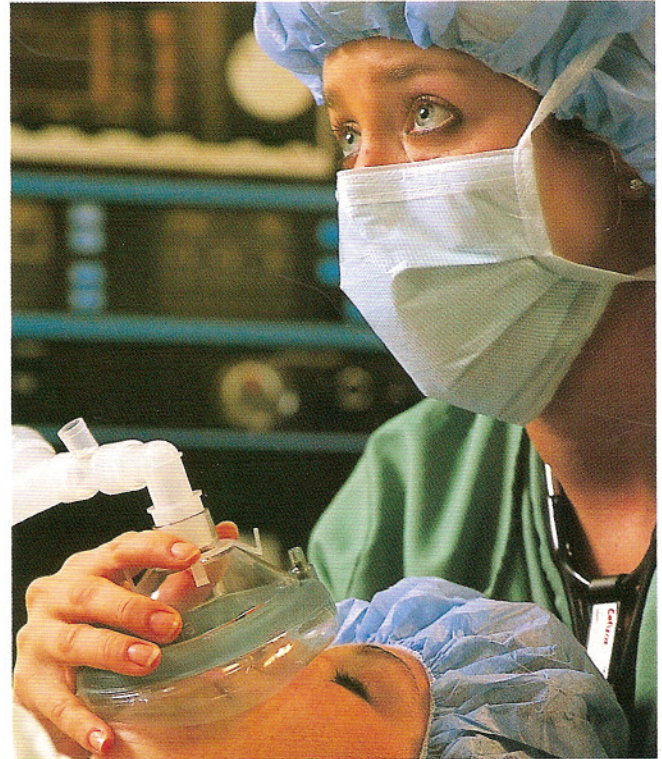Când aceste substanțe ating receptorii celulei alăturate, ei declanșează un impuls, care se transmite de-a lungul celulei.

Membranele celulare sunt constituite în majoritate din straturi

Molecule de neurotransmițător

Acestea sunt eliberate când impulsul nervos a ajuns la capătul neuronului.

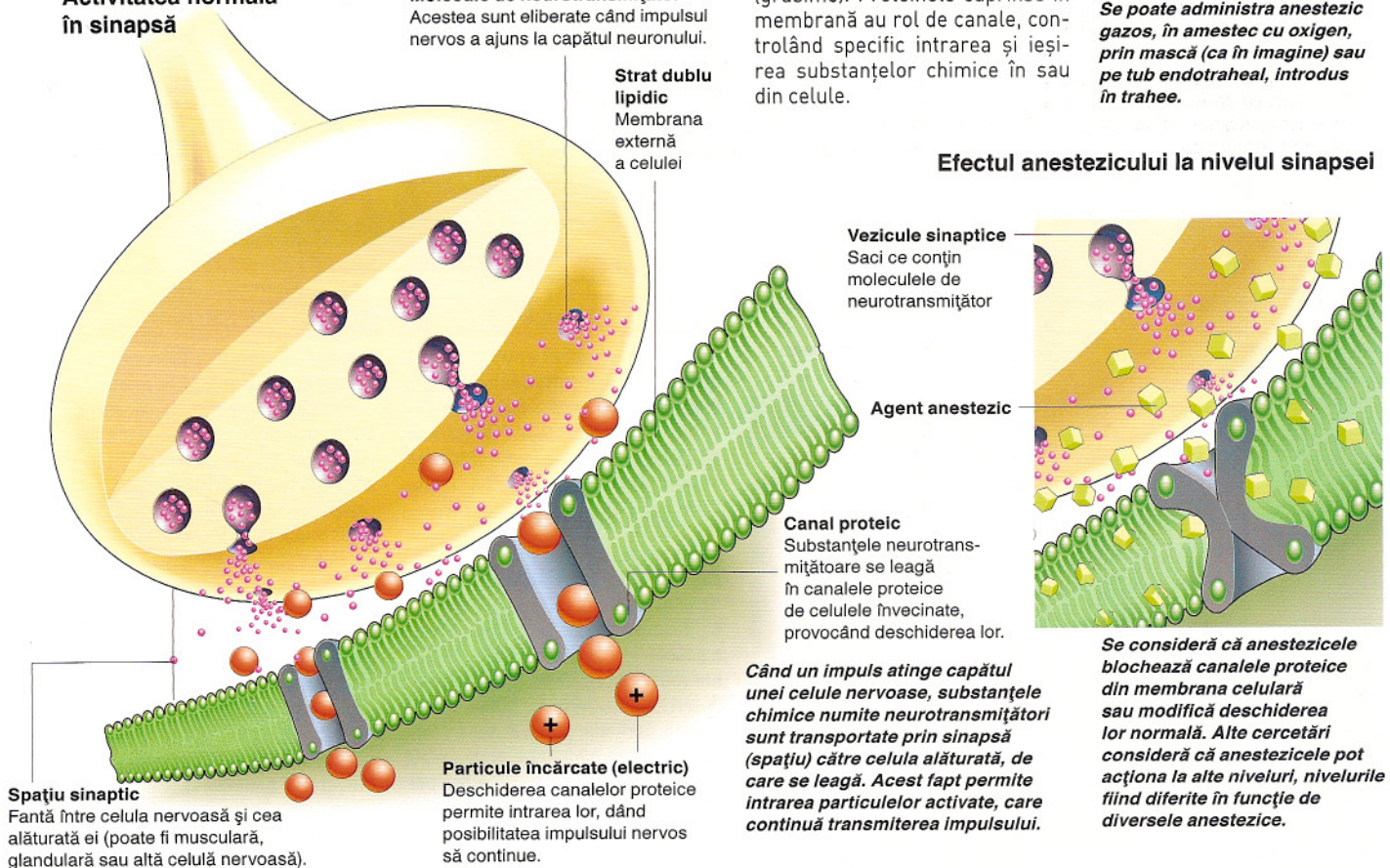
Strat dublu lipidic
Membrana externă a celulei



alăturate de molecule de lipide (grăsimi). Proteinele cuprinse în membrană au rol de canale, controlând specific intrarea și ieșirea substanțelor chimice în sau din celule.

În timpul operațiilor majore, rolul anestezistului este vital. Se poate administra anestezic gazos, în amestec cu oxigen, prin mască (ca în imagine) sau pe tub endotraheal, introdus în trahee.

Efectul anestezicului la nivelul sinapsei



Unde acționează anesteziicele

Deși efectul exact al anesteziicelor nu este clar, se știe că ele acționează în zona sinapsei. Acesta este spațiul prin care impulsurile sunt transmise între celulele nervoase și între celulele nervoase și fibrele musculare.

IMPULSURILE NERVOASE

Impulsul nervos este condus de-a lungul axonului datorită intrării și ieșirii rapide a ionilor prin canalele proteice, ceea ce determină producerea unui curent electric de mică intensitate, care se împrăștie prin nerv. În caz contrar, conducerea nervoasă este afectată.

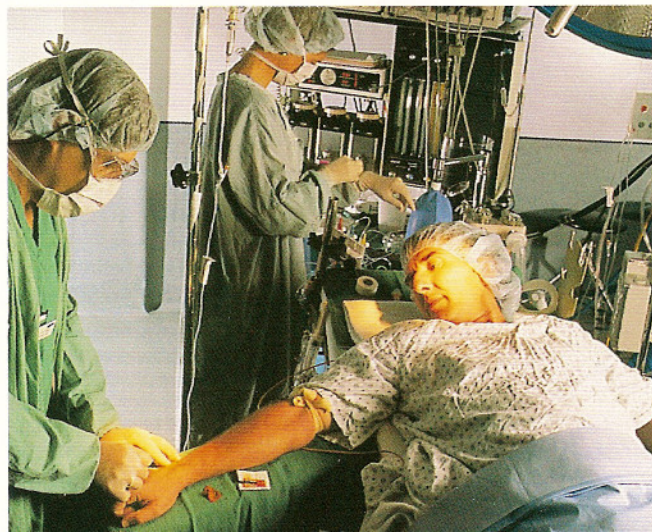
Mecanismul prin care medicamentele produc anestezia este încă necunoscut, dar pentru că molecule de tipuri diferite pot produce toate anestezia, se consideră că sunt implicate mai multe zone moleculare.

ZONA MOLECULARĂ DE ACȚIUNE

Studiile inițiale au sugerat că anesteziicele acționează în membrana celulară, iar puterea anesteziicelor inhalate era proporțională cu solubilitatea lor în ulei, substanță similară ipidelor membranei. Ipoteza e că, prin pătrunderea în stratul lipidic, anesteziicul poate schimba proprietățile membranei – o structură fluidă – și straturilor ei, mișcându-se liber între ele. O membrană mai puțin lichidă, acest fapt ar putea afecta conducerea impulsurilor.

Studii au sugerat că membrana lipidică dublă se extinde în prezența anesteziicului. La un volum critic, conducerea nervoasă este deteriorată. Creșterea presiunii ar putea reduce extinderea membranei celulare.

Premedicația este frecvent administrată înainte de o operație majoră, pentru a seda pacientul. Deseori se administrează un alt medicament pentru a controla secrețiile pulmonare, care ar putea fi altfel inhalate în timpul anesteziei.



TIPURI DE ANESTEZIC

■ Anestezia locală

Este folosit pentru intervenții chirurgicale minore, precum coaserea unei plăgi, când o zonă anume (un nerv local) trebuie amorțită. Aceasta se poate face cu prin injecție, aplicarea unui unguent local sau picături pentru ochi.

■ Anestezia regională

Amorțește o arie mai mare (frecvent un membru întreg) și acționează în același fel: se face o serie de injecții locale cu anesteziic, în jurul unui nerv sau unui număr de nervi, pentru a îi face insensibili la durere.

■ Anestezia generală

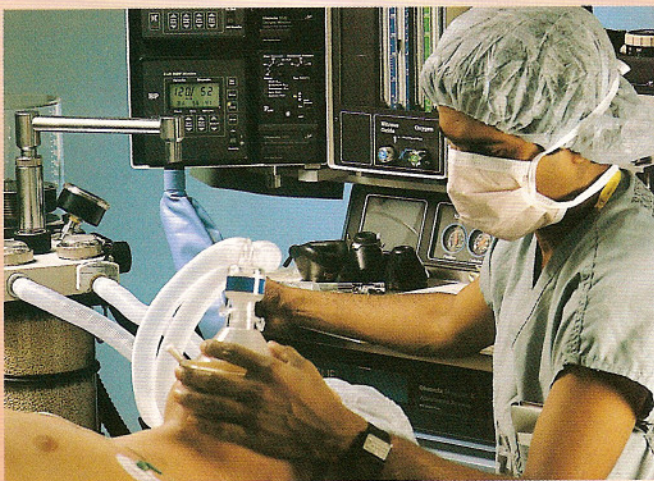Aduce pacientul în stare de inconștiență completă, prin injectarea anesteziicului în fuxul sanguin sau prin inhalarea unui gaz; frecvent cele două metode sunt combinate. Medicamentele afectează creierul, determinând pierderea conștienței și prevenirea senzației de durere.

Alte medicamente pot fi administrate în timpul anesteziei generale pentru a controla durerea post-operatorie și, în unele cazuri, pentru a induce paralizia (blocați neuro-musculari), astfel încât musculatura să fie relaxată în timpul operației.

Anesteziistul este responsabil de menținerea pacientului sub anestezie, dar și de monitorizarea stării lui în timpul operației. Echipamentul va controla tensiunea arterială, bătăile inimii și respirația.



O injecție cu anesteziic local este folosită înainte de a se face extracția unui melanom malign (tumoră din celulele pigmentare ale pielii). Pacientul este perfect conștient de ceea ce se întâmplă dar nu simte nici o durere.



Alte aspecte ale acțiunii anesteziicelor

Alături de acțiunea asupra membranei celulei nervoase și asupra stratului lipidic dublu, medicația anesteziică poate afecta și alte părți implicate în conducerea impulsului nervos.

SINAPSELE ȘI AXONII

Când impulsul nervos ajunge la capătul celulei nervoase, aceasta determină canalele specifice să se deschidă. Aceste canale permit trecerea ionilor de calciu în celula nervoasă. Acest fapt, la rândul lui, determină eliberarea neurotransmițătorilor – din punji numite vezicule – în sinapsă.

Medicamentele anesteziice pot afecta aceste canale de calciu, împiedicând deschiderea lor nor-

mală și reducând eliberarea neurotransmițătorilor din vezicule.

Există, de asemenea, dovezi că unele anestezice se leagă de proteine, la suprafața celulei nervoase alăturate, împiedicând legarea acetilcolinei, un neurotransmițător important. Teoretic aceasta ar reduce impulsul nervos eliberat.

CIRCUITE NEURONALE SUPERIOARE

Sistemul reticulat activator este o regiune din creier implicată în reglarea stării de conștiență.

Anestezicele generale pot cauza pierderea conștienței prin blocarea procesării informației senzitive, când aceasta trece prin această zonă.

Vasectomia și reversia ei

Vasectomia este cea mai eficientă metodă de contracepție pentru bărbați, o operație care previne ejacularea spermatozoizilor. O vasectomie reușită durează toată viața, dar dacă circumstanțele se schimbă, ea poate fi reversibilă.

Sterilizarea masculină prin vasectomie este o procedură chirurgicală prin care se secționează canalele deferente care leagă testiculele de uretră. Acestea sunt tuburi prin care trec spermatozoidii înainte de a fi ejaculați. Tăierea și legarea acestor canale este o operație simplă și aproape 100% efektivă pentru contracepție. Este o soluție atractivă și viabilă pentru cuplurile care sunt sigure că nu mai vor copii.

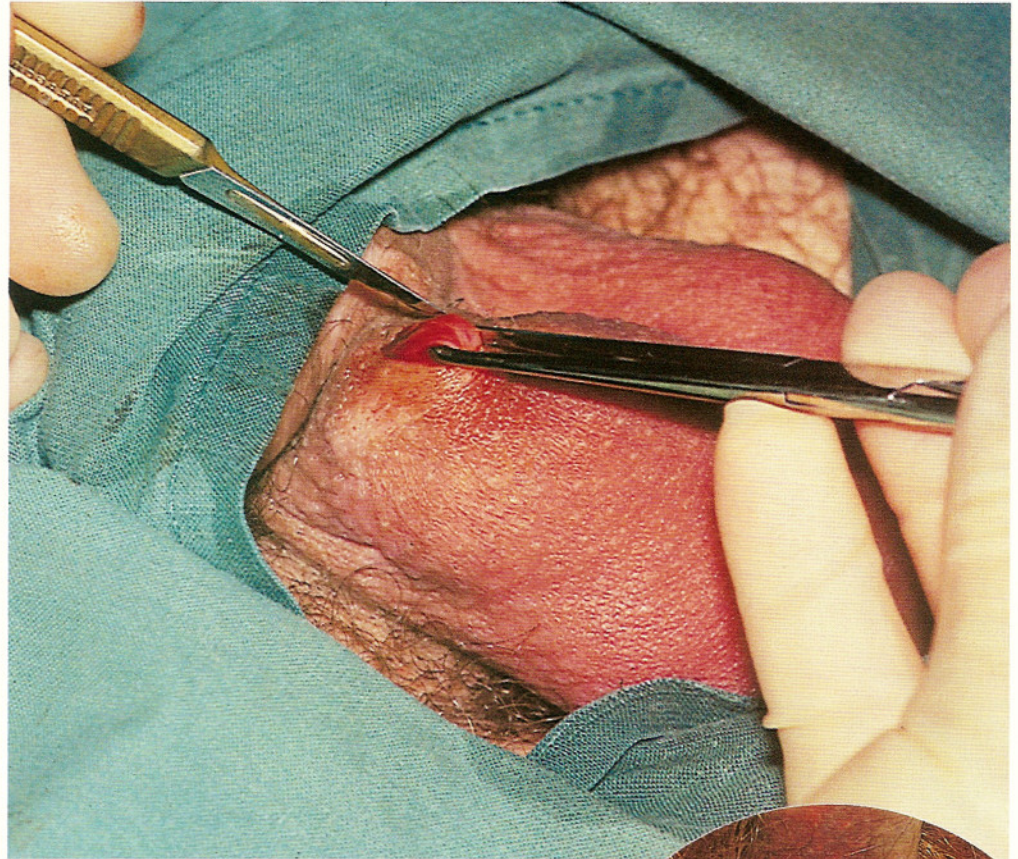
OPERAȚIA DE VASECTOMIE

Această operație se efectuează de obicei sub anestezie locală și presupune o incizie mică făcută de fiecare parte a scrotului. Canalul deferent este accesat prin incizia făcută și se taie un segment de 2-3 cm. Cele două capete sunt ligaturate (legate) apoi și unul din capete va fi îndoit deasupra, pentru siguranța că cele două capete nu se unesc. La sfârșit, mica incizie este cusută, folosind fire resorbabile.

Totuși, situația se poate schimba și unii dintre bărbații care au fost sterilizați doresc să își recapete fertilitatea. Aceasta este o procedură destul de simplă, dar există factori precum vârsta bărbatului și timpul scurs de la efectuarea vasectomiei, care pot influența rezultatul.

CONDIȚIILE OPERAȚIEI

O operație de reversie ar trebui făcută în maximum 5 ani de la vasectomie. Este necesară o intervenție simplă pentru a uni cele două capete ale canalului deferent și, în peste 60 la sută din cazuri, bărbații sunt capabili să procreze după această operație. Succesul operației crește în funcție de tehnica folosită. Canalele deferente au diametru foarte mic, astfel încât se folo-



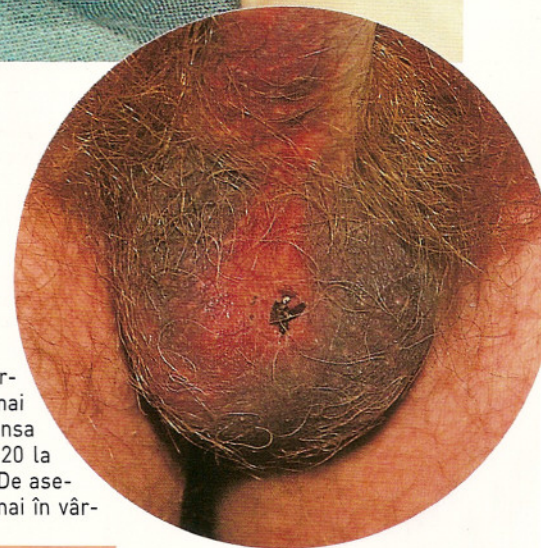Vasectomia presupune secționarea canalele deferente, tuburi ce conduc spermatozoizilor de la testicule. Este deschis scrotul și se trag afară cam 2-3 cm din canal afară cu ajutorul unei pense. Acesta se taie apoi cu bisturiul și capetele sunt ligaturate (legate) înainte de a fi reintroduse în scrot.

În acest caz, în mod neobișnuit, incizia a fost făcută la mijlocul scrotului. Penisul s-a umflat și s-a învânițit temporar, dar disconfortul dispare, de obicei, în câteva zile.

sește un microscop în timpul operației, pentru a reuni exact cele două capete secționate.

Cu cât timpul dintre vasectomie și reversia ei este mai mare, cu atât este mai mică rata de

succes. Când intervalul de timp este mai mare de 10 ani, șansa de succes scade la 20 la sută sau mai puțin. De asemenea, la bărbații mai în vâ-



MOTIVELE INFERTILITĂȚII DUPĂ REVERSIA VASECTOMIEI

Principalele motive pentru eșecul de a procrea după vasectomie sunt:

- Anastomoza, sau operația de reunire, eșuează deoarece canalele sunt afectate de formarea de țesut fibros și lumenul lor (spațiul din canalele deferente) este blocat.

- Fertilitatea partenerei, care depinde de vârsta ei, este un factor important. Cele mai mari șanse de succes sunt când partenera are sub 30 de ani, vasectomia a fost făcută cu mai puțin de cinci ani în urmă și s-a folosit o tehnică chirurgicală bună.

- Pacienții cu vasectomie produc frecvent anticorpi împotriva spermatozoizilor și aceștia atacă spermatozoidul la cap. Uneori, chiar și atunci când spermatozoidii sunt ejaculați, după reversia cu succes a vasectomiei, fertilizarea pe cale naturală nu se produce.

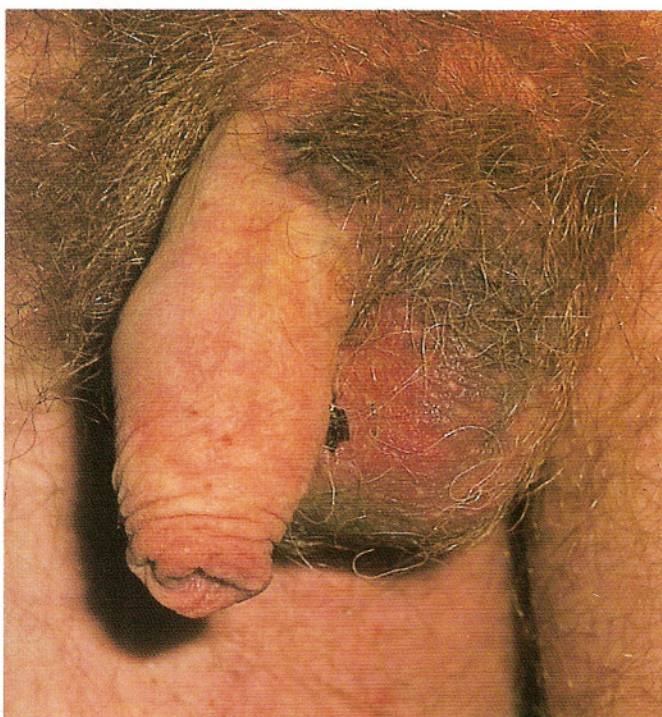stă, șansa de succes a reversiei este mai mică, deoarece testiculele au fost obstrucționate pe o perioadă mare, ceea ce duce la atrofia celulelor producătoare de spermatozoidii din testicule, chiar dacă lichidul seminal continuă să se producă.

TEHNICI ALTERNATIVE

Pacienților ar trebui să li se aducă la cunoștință că există alte tehnici ce pot fi folosite, fie în momentul reversiei vasectomiei fie ulterior, pentru a crește șansele de fertilitate. Acestea includ a lua spermatozoizi din tuburile de depozitare, care se află pe partea externă a testiculelor - epididimul - și a le congela înainte de a face reversia vasectomiei. Aceasta este o „poliță de asigurare”: dacă există spermatozoizi mobili (activi) care pot fi înghețați, cuplul s-ar putea baza pe aceștia pentru fertilizarea in vitro, dacă operația de reversie a vasectomiei eșuează.

În mod normal, operația de reversie a vasectomiei implică anestezie generală și o incizie în scrot. Se accesează astfel testiculele și întreruperea făcută în canalele deferente în timpul vasectomiei poate fi vizualizată. Apoi, cele două capete tăiate anterior se repun la loc.

Operația se efectuează sub microscop și poate dura două ore și mai mult, în special dacă în aceeași operație se urmărește și recoltarea spermatozoidelor pentru congelare. Perioada de recuperare este în principal legată de durata anesteziei generale; de obicei, după o operație de reversie a vasectomiei, pacientul rămâne peste noapte în spital.

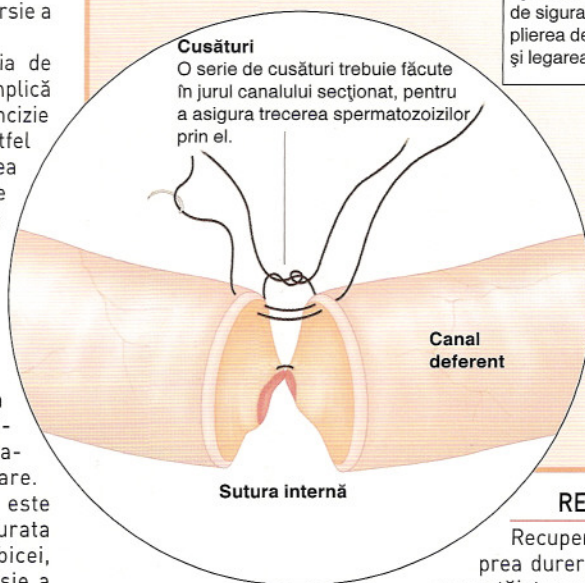


VASECTOMIA ȘI REVERSIA EI

Deși operația de vasectomie și de reversie a ei sunt simple, procedurile diferă. Vasectomia este relativ simplă, necesitând numai o anestezie locală și câteva zile de recuperare. Reversia este mai complexă, necesită anestezie generală și o perioadă de recuperare mai îndelungată.

VASECTOMIA

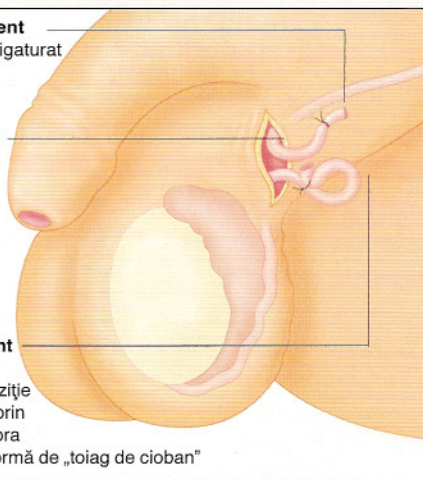
► Chirurghul palpează (simte) vasul, căutând locul unde acesta este cât mai apropiat de suprafață. Pentru fiecare testicul se face o mică incizie și se trag afară aproximativ 3 cm din canal. Segmentul este prins la capete și secționat. Capetele sunt apoi legate.



Canal deferent
Secționat și ligaturat

Incizie mică
Făcută unde canalele deferente sunt cel mai apropiate de piele.

Canal deferent
Secționat, ligaturat în poziție de siguranță, prin pliarea deasupra și legarea în formă de „toiag de cioban”



REVERSIA

◀ Sub anestezie generală, se practică o incizie în scrot și se scot testiculele afară. Se localizează capetele tăiate și ligaturate ale vaselor. Cele două capete sunt apoi reunite prin operația cunoscută sub numele de reversie. Aceasta presupune prinderea, temporară, cu o clemă, a celor două capete tăiate și practicarea unei singure suturi pe peretele interior al vasului. Acest lucru ajută la menținerea la un loc a celor două capete, până sunt fixate cu un număr de suturi, la capătul exterior al vasului. Se așază testiculele la loc; pacientul este sfătuit să evite ejacularea pentru o perioadă de circa trei săptămâni.

RECUPERAREA

Recuperarea nu este prea dureroasă, doar dacă nu s-a tăiat prea mult între capetele canalelor deferente în timpul operației inițiale de vasectomie. În acest caz, testiculele ar putea lua o poziție nouă, mai ridicată, fapt care poate fi inconfortabil în primele două sau trei săptămâni. Medicul își va sfătui pacientul să stea acasă timp de 7 până la 10 zile și să evite practicarea sportului și eforturile fizice timp de o lună.

ÎNGRIJIREA POSTOPERATORIE

Întoarcerea spermatozoidelor în lichidul de ejaculare depinde de succesul tehnicii folosite și de intervalul de timp dintre vasectomie și reversia ei. Spermatozoizii ar trebui să se regăsească în lichidul de ejaculare după 12 săptămâni, dar se poate să nu apară mai devreme de șase sau chiar nouă luni. În general, la pacienții mai în vârstă, care au

avut un interval mai mare între vasectomie și reversia ei, urmărirea se face timp de un an. După acest timp, pacientul poate fi sfătuit să folosească sperma congelată în timpul operației de reversie a vasectomiei.

O parte din ginecologii ce activează în clinici în care se derulează programe de fertilizare in vitro iau în calcul faptul că ar putea fi mult mai ușor să aspire spermatozoizii din epididim (folosind un ac de seringă) sau chiar din testicul, mai degrabă decât a face operația de reversie a vasectomiei. Această procedură ar putea fi preferată de bărbații care caută soluția cea mai rapidă sau doresc să evite operația. În orice caz, succesul depinde de găsirea spermatozoidelor folosind tehnica aspirației, care nu are succes întotdeauna.

ACORDUL PENTRU OPERAȚIE

Orice bărbat care a suferit o vasectomie poate face reversia ei, cu excepția situației în care nu este apt de a suporta anestezia generală sau procedura chirurgicală. Aceste situații pot fi desul de serioase pentru a împiedica posibilitatea procreării pe această cale.

Deși scrotul se învinețește după operația de reversie, acesta își va reveni după câteva zile. Rămâne de văzut dacă va avea loc fertilizarea naturală.

Informații generale

Razele X simple sunt foarte utile ca instrument de diagnostic, dar se limitează la vizualizarea țesuturilor dense din corp. Radioscopiile cu substanțe de contrast, pe de altă parte, pot vizualiza organele interne, utilizând substanțe care pot fi detectate de razele X.

CUM FUNCȚIONEAZĂ RAZELE X?

Razele X sunt o formă de radiație electromagnetică (similară cu radiația luminoasă, dar invizibile) care sunt capabile să pătrundă prin țesuturile corpului uman, acestea fiind parțial rezistente la această trecere. În imagistica medicală, ele sunt folosite pentru a efectua imagini fotografice ale corpului, arătând detalii de structură internă.

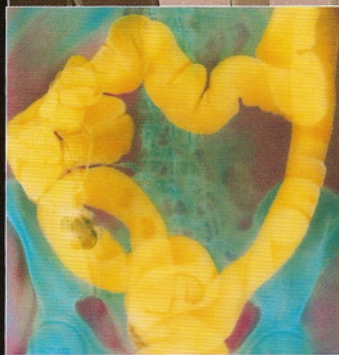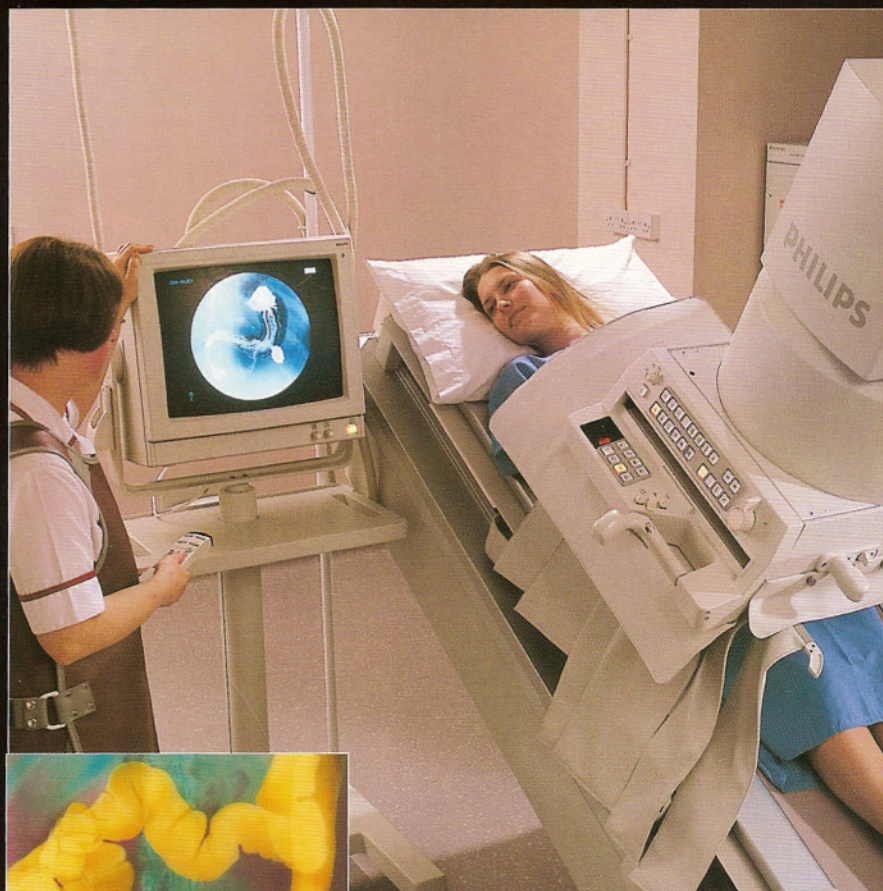
Radiațiile X se formează prin emiterea și accelerarea unor electroni (particule încărcate negativ), la un voltaj foarte mare, printr-un tub electronic vidat. Acești electroni sunt concentrați către un disc metalic, care îi oprește imediat, rezultând o eliberare de raze X: „gloante” intens încărcate de radiație electromagnetică.

CE ESTE O RADIOGRAFIE DE CONTRAST?

Radiologia cu substanțe de contrast este o formă de imagine cu raze X care este folosită pentru a investiga țesuturile moi din organism. În această procedură, o substanță chimică e introdusă în corp, oral, prin injectare sau clismă, pentru căptușirea pereților organului, țesuturilor sau vaselor de sânge (depinzând de metoda de administrare a substanței). Acest „mediu de contrast” absoarbe razele X, făcând ca țesutul în care a pătruns substanța de contrast să devină opac și astfel vizibil pe imaginea cu raze X.

Radiologia cu substanțe de contrast implică folosirea a două tipuri de detectoare de raze X. primul constă într-un film fotografic, pus între două plăci fluorescente, care produc lumină când sunt atinse de razele X. Lumina produsă determină expunerea filmului dintre ele.

Al doilea tip de detector este intensificatorul de imagine. Acesta produce o imagine video a razelor X pe un monitor învecinat, oferind radiologului o imagine, în timp real, a corpului, odată cu mișcarea camerei video peste pacient.



Pe măsură ce aparatul cu raze X trece peste pacient, apar pe monitor imagini în timp real. Imaginea cu substanțe de contrast (stânga) - produsă după ce pacientul primește un produs opac la razele X

- este intensificată sau amplificată pentru a menține doza de radiații la minim. Acest fapt permite pacientului să fie examinat timp de peste o oră fără riscuri.

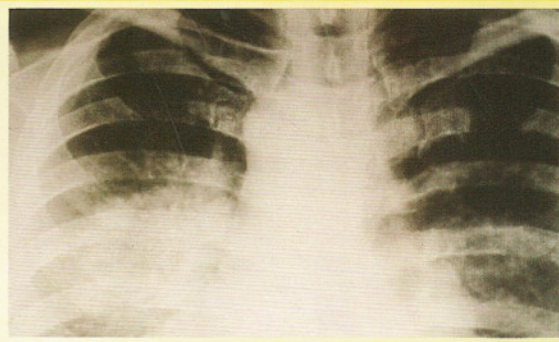
RISCURILE FOLOSIRII SUBSTANȚELOR IODATE CA MEDIU DE CONTRAST

Substanțele chimice care conțin iod sunt introduse frecvent în corp ca mediu de contrast pentru examinarea cu raze X. Acestea se administrează în doze mari, în ritm rapid, prin injectare și vizualizează clar structurile corpului.

Când sunt injectate în vene, pentru angiografie (studiul vaselor de sânge) sau urografie (studiul tractului urinar), la majoritatea pacienților ele provoacă senzația de căldură ce se răspândește prin corp și le dă un gust amar în gură. La unii pacienți pot să apară grețuri, vărsături sau urticarie (erupție pe piele). Aceasta

se întâmplă deoarece substanțele de contrast ce conțin iod nu sunt neutre pentru organism.

Ocazional, pot să apară reacții anafilactice ce pun viața în pericol și se manifestă prin umflături în jurul ochilor, inflamație la nivelul gâtului, spasm al căilor aeriene și edem pulmonar (lichid în plămâni). O scădere severă a tensiunii arteriale poate să apară rareori, ca efect secundar. Un pacient din 160.000 moare din cauza injectării cu substanță de contrast cu iod.



Substanțe de contrast folosite în investigația cu raze X

■ Bariul este folosit pe scară largă ca un mediu de contrast pentru evidențierea tractului gastrointestinal. Specialistul sau medicul de familie poate trimite pacienții pentru tranzit baritat, în vederea studierii esofagului, stomacului, duodenului și intestinului subțire sau gros, în funcție de simptomatologia pe care o prezintă.

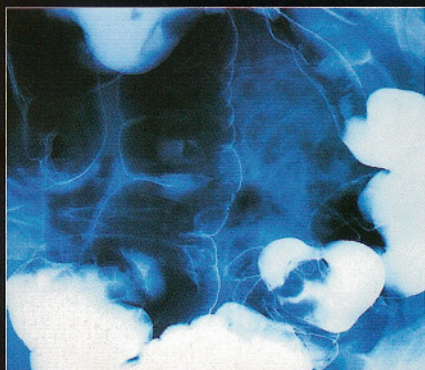■ Soluțiile iodate (iodul este combinat molecular, pentru a-l face cât mai inofensiv) sunt folosite în majoritatea investigațiilor, pentru a evidenția traiecte și cavități din organism. Sunt folosite în evidențierea căilor biliare și pancreatice, investigarea uterului, a trompelor uterine, a învelișurilor medulare, a cavităților care prezintă un abces și a tracturilor asociate lor.

■ Compușii cu iod administrați intravenos sunt filtrați rapid prin rinichi, evidențiind

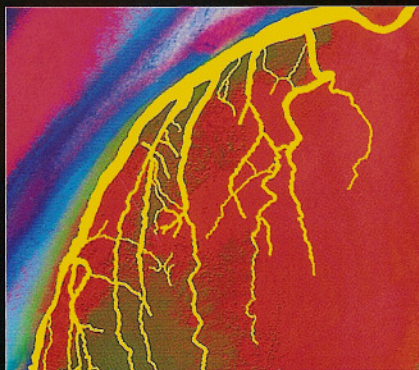vasele de sânge, punctele de sângerare și sistemul urinar. În urgență – cum ar fi cazul când intestinul gros este obturat de o strictură, sau se produce o scurgere postoperatorie, după o rezecție de intestin gros – e mai sigur să se folosească acești compuși.

■ Bariul este relativ sigur în condiții normale, dar se poate scurge în cavitatea peritoneală (spațiul abdominal ce înconjoară intestinale și organele) sau în spațiul din jurul esofagului și în vasele de sânge mari. Atunci apare o reacție inflamatorie intensă, care, combinată cu contaminarea bacteriană, duce la o rată de mortalitate crescută.

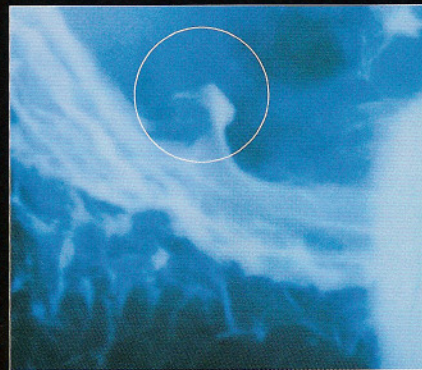
O „masă de bariu” este o suspensie de sulfat de bariu luată după un agent efervescent. Aceasta îmbracă mucoasa gastrică și evidențiază structura tractului digestiv sub raze X.



O serie de probleme ale tractului intestinal pot fi evidențiate cu ajutorul clisei cu dublu contrast cu bariu. În această procedură se introduce aer pentru a dilata intestinul, ceea ce permite vizualizarea clară a ambelor părți.



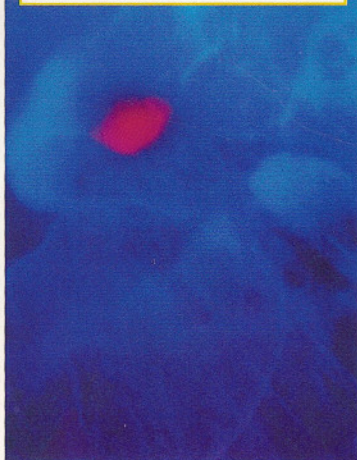
O substanță opacă la razele X poate fi injectată în corp pentru a evidenția irigarea organului. Această metodă de dublu contrast este numită angiografie și poate fi folosită pentru diagnosticul bolilor arterelor coronare.



O „masă de bariu” poate evidenția detalii ale mucoasei gastrice, sub razele X. Mica masă, încercuită în centrul imaginii este un ulcer, produs prin perforarea peretelui gastric de către acidul gastric în exces.

Aspecte ale investigației cu raze X din numerele viitoare

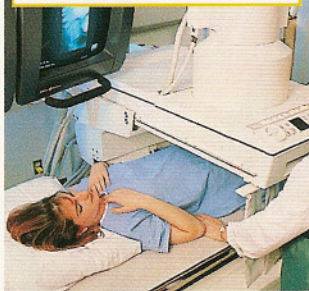
TRANZITUL BARITAT: FOAIA 2



Simptome precum durerea abdominală, deglutiția dureroasă și scăderea anormală în greutate pot fi investigate făcând un tranzit baritat sub raze X. Această procedură presupune înghițirea unei soluții, opacă la razele X, care conturează zonele cu probleme în tractul digestiv, precum un ulcer gastric (pata roz în imaginea de față).

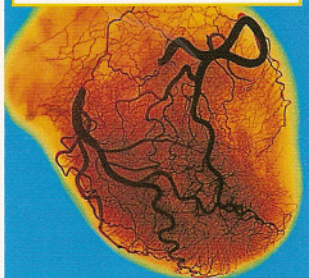
Soluțiile cu sulfură de bariu pot fi introduse în rectul pacientului, printr-un tub. Clisma cu bariu este folosită pentru a investiga anomaliile și bolile intestinelor.

CLISMA CU BARIU: FOAIA 3

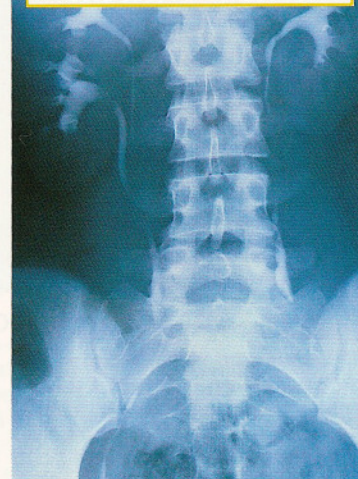

Un mediu de contrast poate fi introdus în sânge, ceea ce permite examinarea cu raze X a vaselor de sânge. Această secțiune analizează și folosirea angiografiilor colorate, care sunt specifice pentru bolile arterelor coronare.

ANGIOGRAFIA: FOAIA 4



UROGRAFIA: FOAIA 6



Tractul urinar poate fi evaluat cu ajutorul radiografiilor cu substanțe de contrast, procedeu cunoscut ca pielografie. O substanță de contrast pe bază de iod este introdusă în venă și ea va ajunge în rinichi. Investigația cu raze X evidențiază detalii ale funcției renale sau blocaje ale căilor urinare.

Radiografia cu ingestie de bariu

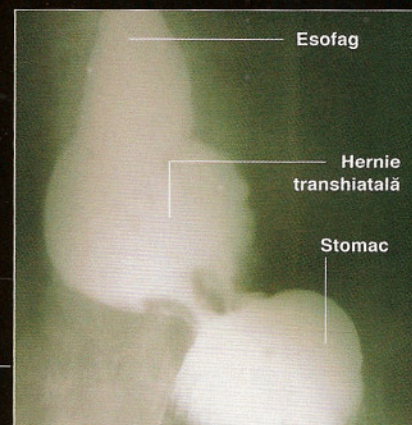
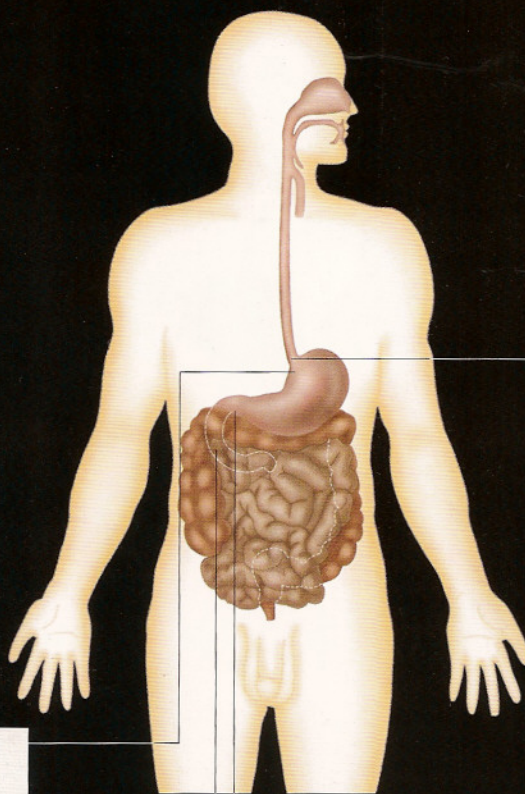
FOAIA 2

Părți ale corpului care nu se văd în mod normal cu raze X, pot fi vizualizate folosind compuși chimici numiți substanțe de contrast. Când o astfel de substanță este înghițită, ea străbate tractul digestiv, opacizându-l la razele X.

În timp ce oasele se apar clar pe radiografie, alte părți ale corpului nu se văd. Aceasta deoarece oasele absorb razele X în proporție mai mare decât celelalte țesuturi. De aceea, pentru a evidenția țesuturile moi, radiologii au nevoie să folosească substanțe de contrast. Acestea sunt soluții chimice care absorb razele X la fel ca și oasele, permițând vizualizarea zonelor cu probleme cu ajutorul razelor X.

Aceste soluții – de obicei conțin bariu sau iod – sunt înghițite de către pacient, înainte de efectuarea examenului radiologic. Există trei tipuri de examinări cu bariu: prin înghițituri (pentru problemele tractului digestiv superior), prin ingestie, ca o pastă (pentru stomac, duoden, și intestine) și în doi timpi (pentru intestine).

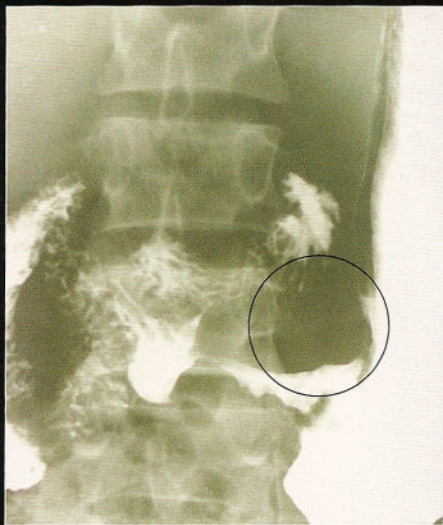
La început se administrează un preparat efervescent, care produce bioxid de carbon și distinde esofagul și stomacul, întinzând și separând astfel organele. Compusul cu bariu este apoi înghițit, lăsând în urmă o peliculă fină pe pereții organelor. Aceasta este tehnica dublului „contrast”, o procedură mai eficientă decât simpla ingestie de bariu, pentru că poate vizualiza anomalii mici ale mucoasei gastrice.



O hernie transhiatală apare când o parte a stomacului trece prin diafragm. În această radiografie cu substanță de contrast, hernia este zona mai deschisă la culoare în centrul imaginii.

Hernia hiatală

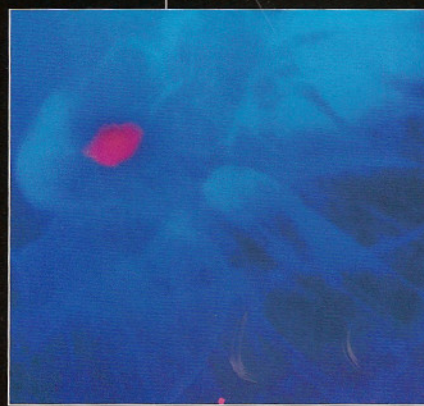
Se produce când partea de sus a stomacului își face loc printr-o zonă mai fragilă a diafragmului. Aceasta duce la tendința de reflux acid, apărând simptome precum arsură și dureri în piept și, mai târziu, dificultate la deglutiție. Această afecțiune este frecvent asociată cu obezitatea și poate fi confirmată cu ajutorul endoscopiei.



Regiunea mai întunecată (înconjurată) ce apare în stomac este o tumoare. Afecțiunile din această zonă a corpului produc simptome asemănătoare și de aceea este necesară examinarea cu raze X.

Carcinomul gastric

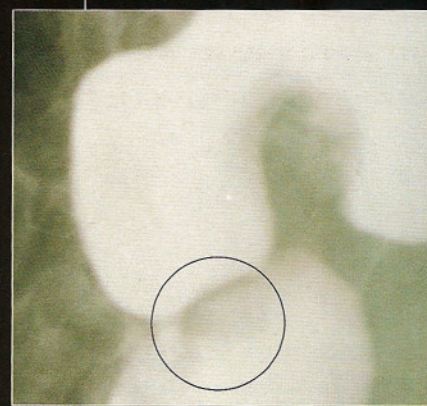
Tranzitul baritat, de multe ori folosit în asociere cu endoscopia, este primul pas în confirmarea cancerului gastric la pacienții care acuză scădere anormală în greutate, vărsături și dureri abdominale. Radiologul examinează pliurile gastrice (crestele din peretele stomacului), urmărind formațiuni anormale apărute sau ulcere. În mod normal, se efectuează o biopsie dacă anomalia a fost localizată, care, alături de endoscopie, confirmă diagnosticul de tumoare.



Pata roz, din această radiografie cu dublu contrast, colorată artificial, este un ulcer peptic al duodenului. Mulți factori pot cauza inflamația mucoasei duodenale.

Ulcerul gastric

Această afecțiune dureroasă este cauzată de acțiunea bilei, pepsinei și acidului asupra mucoasei gastrice și simptomatologia include durere severă, greață și sângerare. Deoarece aceste acuze sunt similare cu cele ale altor afecțiuni gastrice este necesar un diagnostic atent, pentru identificarea problemei. Anomaliile de la nivelul mucoasei gastrice, precum ulcerul, vor putea fi vizualizate cu un prânz de bariu, introdus în sistemul digestiv al pacientului.



O îngustare a orificiului dintre stomac și duoden poate fi observată în această radiografie. Această „stenoză” este comună la nou-născuți, în special la cei de sex masculin.

Stenoza pilorică

Stenoza reprezintă o îngustare anormală a unui orificiu sau a unei cavități. Când aceasta apare în pilor – trecerea dintre stomac și duoden – pacientul poate acuza vărsături în jet, scădere în greutate, distensie vizibilă a stomacului și deshidratare.

O masă de bariu va identifica stenoza, iar pentru confirmare se poate folosi examenul cu ultrasunete, pentru a decide cea mai bună abordare.

Pasajul baritat și urmărirea lui

La trecerea prin sistemul digestiv bariul se fixează pe aproape toată lungimea tubului digestiv, ajutând la diagnosticarea afecțiunilor pe ambele părți ale stomacului.

Tranzitul baritat ajută nu doar la diagnosticarea afecțiunilor gastrice și duodenale, el este util și în diagnosticarea afecțiunilor esofagiene. Pentru a studia această parte a tubului digestiv se cere înghițirea bariului. Simptomele tipice pentru care se recomandă înghițirea bariului în acest caz sunt regurgitațiile (saliva umple gâtul, deseori amestecată cu secreții gastrice acide) sau deglutiție dificilă, dureroasă.

Afecțiunile care necesită o examinare cu bariu a esofagului includ candidoza esofagiană (o infecție fungică a esofagului, care de obicei afectează persoanele cu deficit imunitar, cum ar fi bolnavii de SIDA), carcinomul esofagian și diverticuli faringieni (un sac în peretele esofagian). O parte din aceste boli poate să fie evidențiată pe o radiografie simplă, dar ingestia de bariu va aduce confirmarea.

URMĂRIREA PASAJULUI BARITAT

Urmărirea bariului este a treia metodă, utilizată pentru restul intestinului subțire. Simptomele care trimit la acest test includ durerea și senzația de sensibilitate la nivelul abdomenului inferior, balonare intermitentă, pierderea în greutate și diareea. Uneori, radiologul administrează pacientului o injecție cu un medicament ce relaxează intestinul, pentru a controla tranzitul intestinal al bariului.

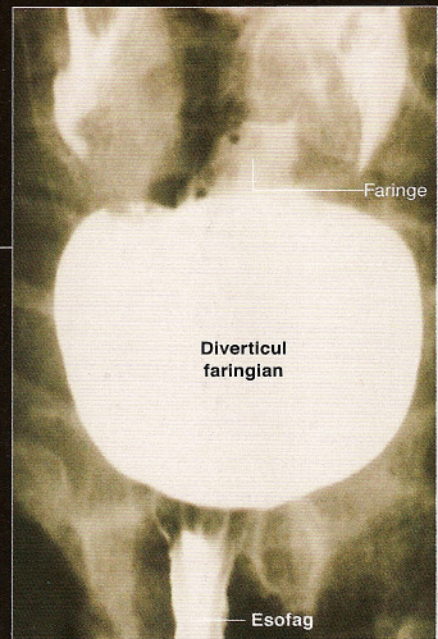
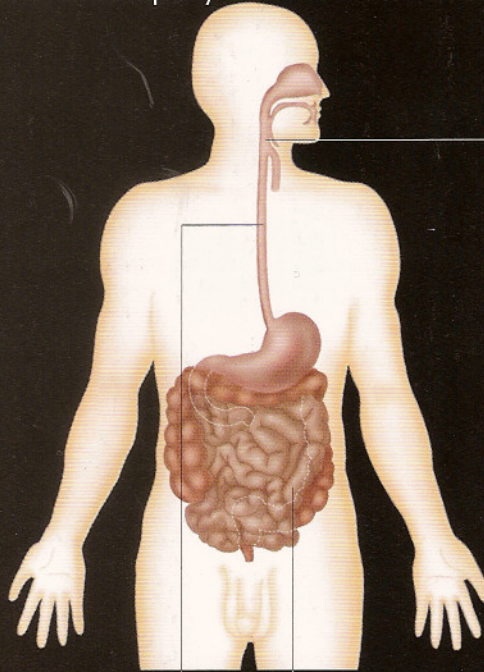
Pentru urmărirea tranzitului baritat la nivelul intestinului subțire pacientul bea o cană cu bariu și se fac radiografii simple la anumite intervale, până când bariul a ajuns în ultima parte a intestinului subțire (ileonul terminal). Aceasta poate dura de la 20 de minute la șase ore.

Pacientul este apoi examinat de medic cu o cameră exterioră; ar putea fi necesară exercitarea unei presiuni pe abdomenul inferior, pentru a separa între ele numeroasele anse intestinale și a obține o imagine exactă. Uneori se introduce aer (sub presiune) prin rect.

RISCURILE RAZELOR X

O situație paradoxală apare la folosirea razelor X, căci deși ele sunt folosite pentru stabilirea diagnosticului, tot ele sunt potențial periculoase pentru organism. Pentru că sunt raze ionizante, atunci când pătrund în organism, intră în coliziune cu legăturile chimice, pe care le distrug, producând ca reacție molecule care au risc potențial pentru făt sau pentru gravidă, de exemplu diformități sau cancer.

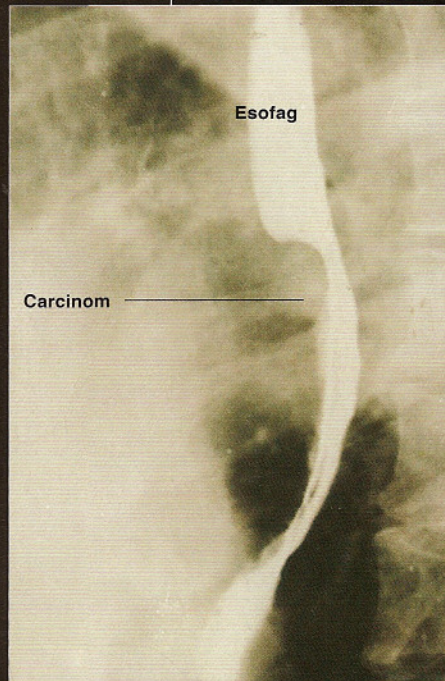
Echipamentul radiologic și tehnicile moderne încearcă să producă doza minimă de radiații necesară pentru a putea pune un diagnostic corect. În plus, reglementările legale impun limite de radiație pentru personalul medical care lucrează în radiologie. Din fericire, calitatea imaginii poate fi crescută, pentru a putea reduce doza de radiații.



Un diverticul faringian se poate vedea clar la o radiografie cu substanță de contrast. Disfagia (dificultatea la deglutiție) este simptomatică pentru această afecțiune congenitală.

Diverticulul faringian

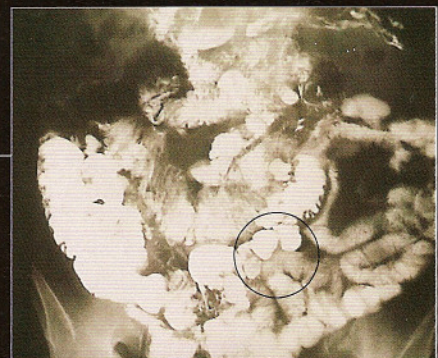Slăbiciunea musculaturii faringiene (tubul prin care hrana și aerul trec din gură și din nas) face ca mucoasa faringelui să protruzeze treptat în afară. În interiorul sacului format, alimentele se pot aduna și descompune, cauzând o respirație urât mirositoare și uneori pot apărea pe pernă în timpul nopții, fără vărsătura aparentă.



Strictura, sau îngustarea esofagului, care apare clar în această imagine, este probabil să fie dată de un carcinom. Endoscopia și biopsia vor confirma diagnosticul.

Carcinomul esofagian

Unul din testele care se face pacienților ce se prezintă cu disfagie (dificultate la înghițit) este cel pentru cancer esofagian. Dacă tumora este benignă și operația nu este indicată, radiologul poate fixa un stent (atelă) metalic spiralat peste strictură, pentru a ajuta deglutiția.



Diverticuli (pungi în punctele slabe ale țesutului) apar la radiografiile cu substanță de contrast ca zone de consistență crescută, albe (în cerc). Presiunea pe aceste punți dă disconfort abdominal.

Diverticuloza jejunală

Similare cu diverticulul faringian, cele jejunale sunt buzunare create în zonele slabe de țesut jejunal, o parte a intestinului subțire. Diagnosticul va fi pus în urma unui tranzit baritat în doi timpi. Aceste buzunare pot găzdui bacterii, afectând absorbția nutrienților și a altor substanțe chimice în sistem. Diagnosticul poate fi pus și folosind o clismă cu bariu (substanța de contrast fiind introdusă prin rect).

Cum bate inima

Inima unui adult bate de peste 100.000 de ori și pompează aproximativ 8.000 de litri de sânge în 24 de ore. Deși inima este un mușchi, ea nu obosește, ca alți mușchi, și nu stă niciodată.

Inima este un mușchi puternic și are două sarcini vitale. Furnizează sânge oxigenat în tot organismul și pompează sângele fără oxigen (care a fost folosit) către plămâni, unde va fi reoxigenat.

Inima este împărțită în două de un perete muscular puternic, numit sept. Fiecare jumătate este, la rândul ei, despărțită în două camere – camerele de sus, dreapta și stânga, sunt cunoscute sub numele de atrii (singular: atrium), iar cele două camere de jos sunt ventriculele. Fiecare din aceste patru camere joacă un rol specific în circulația sângelui prin inimă și apoi în organism sau plămâni.

MUȘCHIUL INIMII

Peretele inimii este compus din trei straturi: epicardul (stratul exterior), miocardul (stratul de mijloc) și endocardul (stratul interior). Miocardul este responsabil de contracția inimii. Fibrele musculare sunt aranjate astfel încât să permită o mișcare de „stoarcere”, care face ca sângele să fi pompat eficient afară din inimă.

Grosimea stratului miocardic depinde de presiunea generată în camerele inimii. Ventriculul drept are o grosime medie, deoarece sângele este pompat din el doar către artera pulmonară, care merge către plămâni. Miocardul ventriculului stâng este mult mai gros, deoarece este nevoie de o presiune mai mare pentru a pompa sângele în tot organismul. Miocardul atriilor este relativ subțire.

Structura internă a inimii

Datorită contracțiilor puternice ale inimii, durează în jur de un minut ca sângele să străbată întreg corpul. Pe durata medie de viață, inima bate, fără odihnă, de peste 2,5 miliarde de ori.

Vena cavă superioară
Transportă sânge neoxigenat de la cap și de la membrele superioare în atrium drept.

Atrium drept
Camera în care intra sângele neoxigenat în inimă

Valva tricuspida

Septul ventricular
Perete puternic, fibromuscular, care împarte inima în două

Vena cavă inferioară
Vena ce transportă sângele neoxigenat, din partea de jos a trunchiului, în atrium drept.

Epicardul
Membrană subțire, care constituie învelișul extern al peretelui inimii.

Valva pulmonară

Aorta
Transportă sânge oxigenat către corp. Ramurile aortei irigă zone specifice.

Artera pulmonară
Transportă sânge neoxigenat de la ventriculul drept către plămâni.

Atrium stâng
Camera în care intră sângele proaspăt oxigenat din plămâni, gata de a fi redistribuit în corp.

Valva aortică

Cordajele tendinoase
Acționează ca niște „cabluri” de rezistență, ce mențin valvele deschise.

Ventriculul stâng
Camera care primește sângele de la atrium stâng și îl pompează în aortă.

Endocardul
Membrana care câtușește structurile interne ale inimii.

Miocardul
Zona de fibre musculare care permite inimii să se contracte, sau să bată.

Pericardul
Membrană în formă de sac, ce înconjoară și protejează inima

Ventriculul drept
Camera în care curge sângele neoxigenat din atrium drept.

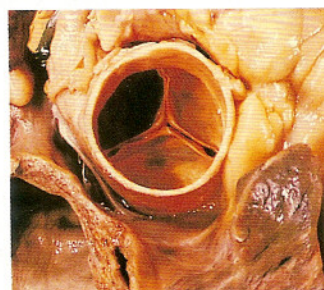
Aorta descendentă
Aduce sânge oxigenat în partea de jos a trunchiului și în membre.

Trecerea sângelui prin inimă

Trecerea sângelui prin cele patru camere ale inimii este controlată de patru valve. Valvele atrioventriculare (valva tricuspida și valva mitrală, sau bicuspidă) se găsesc între atrii și ventricule. Cele două valve în formă de semilună stau la deschiderea arterei pulmonare și aortei în inimă. Artera pulmonară transportă sângele neoxigenat la plămâni; aorta transportă

sângele către organele și țesuturile din corp.

Valvele inimii asigură curgerea sângelui într-o singură direcție. Când presiunea atinge un punct critic, valvele se deschid, iar sângele trece prin orificiu. Când inima este relaxată, între contracții, valva aortică și cea pulmonară stau ferm închise, în timp ce valvele atrioventriculare stau deschise.

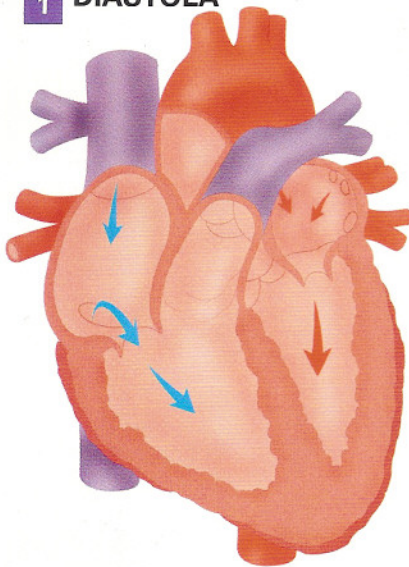


Sângele oxigenat intră în atrium stâng al inimii, este împins în ventriculul stâng și, în final, este pompat, prin aortă, în arterele din corp. Valva aortică (în imagine) este formată din trei părți (cuspid) în formă de semilună. Scopul acestei valve este să prevină întoarcerea sângelui în ventriculul stâng, menținând astfel direcția unică de curgere a sângelui prin inimă.

Ciclul cardiac

Fiecare bătaie de inimă are trei faze. În timpul contracției miocardului, sângele este împins în sens strict prin camerele inimii. În același timp, sângele este pompat în afara inimii, către organele și țesuturile din corp, sau transportat înapoi la plămâni, unde va fi reoxigenat, gata de a fi refolosit.

1 DIASTOLA

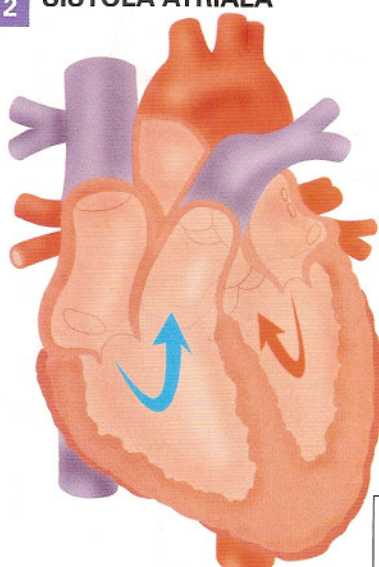


În timpul primei faze (diastola), sângele neoxigenat intră în atrium drept și sângele oxigenat intră în atrium stâng. Când capacitatea acestor camere este atinsă, sângele trece în ventricule.

Sângele neoxigenat (din care oxigenul a fost extras de organism la trecerea prin organe și țesuturi) intră în partea dreaptă a inimii și este pompat afară, către plămâni, pentru a fi reoxigenat. Acest sânge proaspăt curge apoi către partea stângă a inimii, iar de acolo va circula prin corp. Această trecere a sângelui nutritiv este cunoscută ca circulația sistemică.

Atriumele și ventriculele rețin sângele care este pompat în inimă. În prima fază a ciclului cardiac, sângele neoxigenat intră în atrium

2 SISTOLA ATRIALĂ



În faza sistolei atriale, mușchiul cardiac (miocardul) se înconjoară atriumele și se contractă, contracție care la rândul ei determină golirea celor două atriume și împingerea sângelui din atrium în ventricule.

drept și sângele oxigenat intră în atrium stâng, determinând expansiunea camerelor. Odată cu creșterea presiunii, atriumele se contractă, forțând sângele să treacă în ventricule. Aceasta este cea de-a doua fază a ciclului cardiac.

În faza finală, presiunea începe să crească în ventricule, odată cu umplerea lor cu sânge. La un moment critic, sângele este împins din inimă prin aortă. Sângele oxigenat este apoi distribuit către organe și țesuturi, iar sângele neoxigenat este pompat către plămâni.

Contracția miocardică

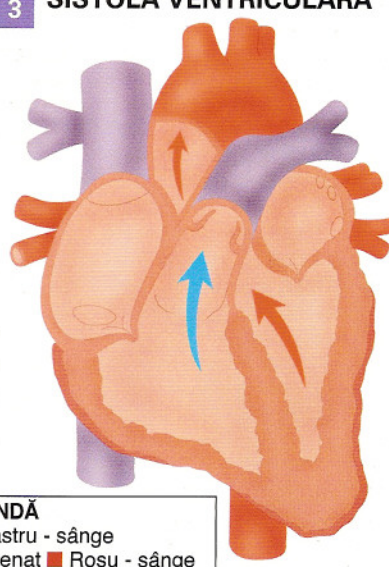
Contracțiile ritmice ale inimii sunt date de mișcarea de „stoarcere” a mușchiului cardiac. Mușchiul inimii este unic, prin faptul că are o contractilitate intrinsecă – continuă să se contracte ritmic chiar și atunci când inima este scoasă din corp pentru scurt timp.

Mecanismul prin care se produce contracția automată a miocardului se numește autoexcitație. Multe fibre miocardice au această capacitate, dar este adevărat că acest fapt este valabil, în special, pentru fibrele aflate în sistemul conductor al inimii, cel

care controlează ciclul de contracție cardiacă. Fazele contracției cardiace se aud cu ajutorul unui stetoscop. Această tehnică se numește auscultația inimii.

Inima unei persoane normale se contractă de aproximativ 72 de ori pe minut și la fiecare bătaie se aud două sunete distincte. Acestea sunt descrise cu onomatopeea „lup dup”. Primul sunet, „lup”, este cauzat de închiderea valvelor mitrală și tricuspidă, iar al doilea, „dup”, de închiderea valvei aortice și a celei pulmonare.

3 SISTOLA VENTRICULARĂ



Ventriculele se contractă în timpul celei de-a treia faze. Valvele semilunare se deschid și sângele este pompat afară din inimă, către organism, prin aortă sau dus către plămâni de către artera pulmonară. Apoi se repetă întregul ciclu.

LEGENDĂ

■ Albastru - sânge neoxigenat
■ Roșu - sânge oxigenat

CURGerea SÂNGELUI CĂTRE ȘI DINSPRE INIMĂ

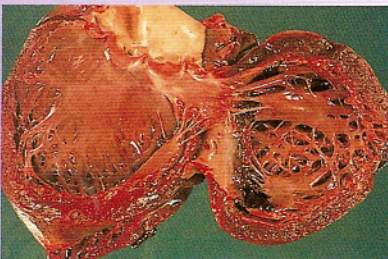
Sângele intră în atrium drept prin vena cavă superioară, care este o venă largă ce adună sângele folosit de la cap, gât, membre superioare și o parte a toracelui. Sângele vine și din vena cavă inferioară – care aduce sângele din restul corpului – și din sinusul coronar, care adună sângele ce irigă chiar inima.

Sângele oxigenat părăsește inima prin aortă, care se ramifică, formând sistemul arterial. Este modalitatea prin care nutriția și sângele sunt transportați către celule. Arterele se împart la rândul lor în arteriole, apoi, în final, în capilare. În aceste capilare microscopice se face schimbul de nutriție și deșeurile dintre sânge și țesuturi.

Sângele ce conține acum deșeurile drenează în venule și vene și, în final, în marile vene care se deschid în inimă.

Pentru ca inima să funcționeze, ea trebuie aprovizionată permanent cu nutriție și oxigen. Acești nutrienți sunt transportați către inimă de sângele ce trece prin sistemul arterial coronar. Cele două artere coronare (dreaptă și stângă), se ramifică pe suprafața inimii. Ramificațiile difuzează pe întreaga suprafață a inimii, pentru ca fibra musculară să primească oxigen și nutriție.

Venele coronare transportă sângele folosit și produșii de descompunere, de la suprafața inimii, către sinusul coronar.



Pentru a funcționa eficient, inima (văzută aici în secțiune) are nevoie de un aport semnificativ de sânge. Creierul este singurul organ din corp care are nevoie de un aport mai mare de sânge.

Luna a patra

În săptămânile 13-16 de sarcină, se observă dezvoltarea rapidă a fătului, în lungime și în greutate. Pentru prima dată, mama va simți mișcările fătului în creștere, pe măsură ce acesta începe să răspundă la stimulii exteriori.

Luna a patra marchează începutul celui de-al doilea trimestru de sarcină. În această perioadă fătul continuă să crească destul de rapid. Se petrec schimbări mai subtile, cum ar fi dezvoltarea și poziționarea ochilor și a urechilor, ceea ce dă fătului un aspect tot mai uman. În această perioadă, mama devine conștientă de mișcările fătului. Deși fătul se mișcă deja de câteva săptămâni, mișcarea nu era simțită de mamă până în acest moment. Mișcările pot fi însă observate mai devreme, prin efectuarea unei ecografii.

SĂPTĂMÂNĂ A 13-A

În săptămâna 13, fătul măsurat pe partea dorsală, în poziție fetală, are 95-105 mm. Pielea este foarte subțire și vasele de sânge se pot vedea prin transparență în acest stadiu de dezvoltare. Pe suprafața fătului încep să se dezvolte fire foarte fine de păr, numit lanugo. Această creștere se va continua pe întreg parcursul sarcinii, până când acoperă majoritatea suprafeței cor-

pului fătului. De cele mai multe ori dispare înainte de nașterea copilului.

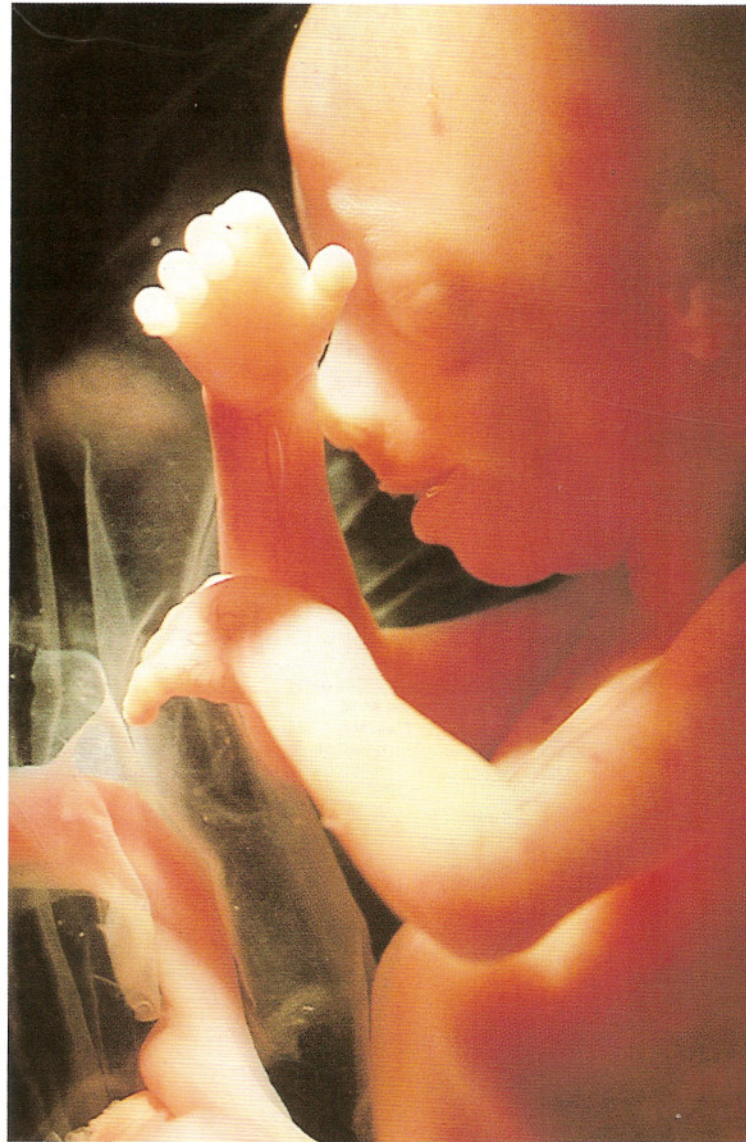
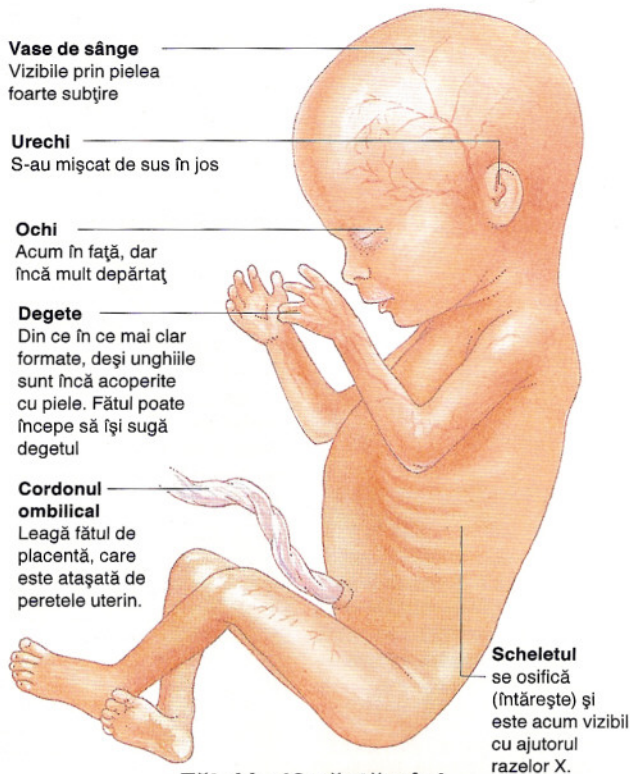
Scheletul continuă să se osifice; oasele se întăresc și rețin tot mai mult calciu. Dacă s-ar face o radiografie în această perioadă, scheletul ar fi vizibil.

Ochii continuă să se miște către zona frontală a capului, dar sunt încă foarte depărtați. Partea externă a urechii continuă să se dezvolte, căpătând un aspect tot mai uman. Fătul este capabil acum să își sugă degetul și acest fapt poate fi vizualizat cu ajutorul ultrasunetelor (ecografiei).

SĂPTĂMÂNĂ A 14-A

Fătul continuă să crească rapid și în acest moment măsoară aproximativ 105-115 mm pe exterior. Circulația fetală este acum bine stabilită și sângele începe să fie pompat eficient prin corp.

Părul fin, numit lanugo, este crescut pe capul fătului și unghiile sunt formate și dezvoltate. Cordonul ombilical, care este prins la abdomen, s-a deplasat mai jos pe corp decât până acum.



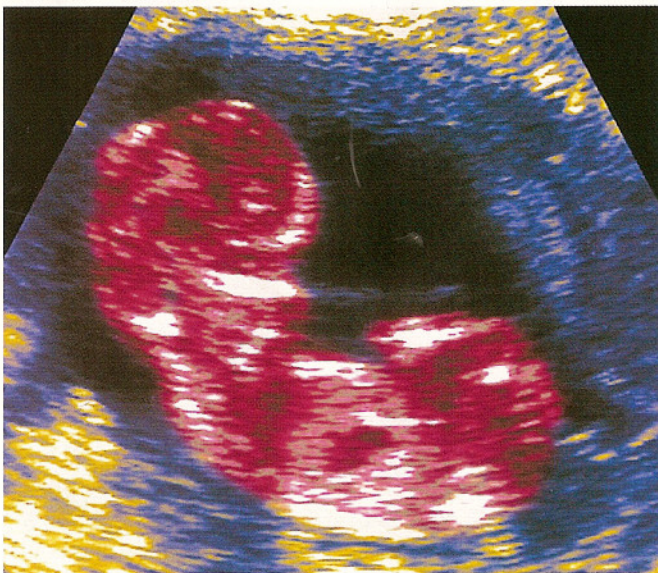
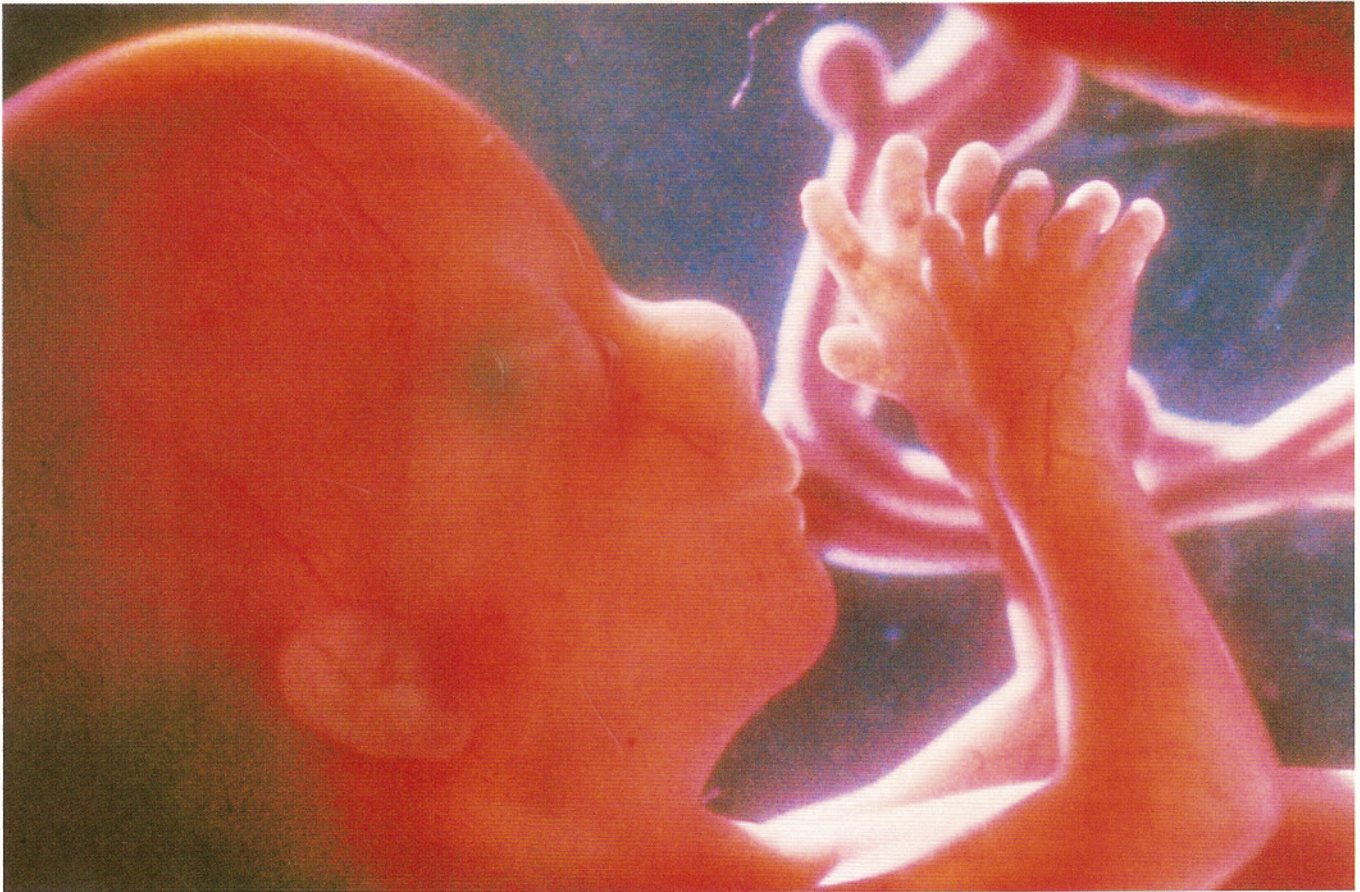
Deși au crescut atât membrele superioare, cât și cele inferioare, picioarele devin acum mai lungi decât mâinile.

Ambele perechi de membre se mișcă frecvent și mișcările lor încep să fie coordonate. Aceste mișcări sunt rapide și se evidențiază ușor la examinarea cu ultrasunete. Mișcările pot deveni mai evidente pentru mamă în această perioadă, dar mai pot trece săptămâni întregi până să fie percepute clar.

Începuturile mișcărilor fătului variază de la sarcină la sarcină. Dacă mișcările nu sunt percepute în această săptămână,

Un făt de 15 săptămâni are deja aspect uman, dar mai are mult pe calea dezvoltării sale. De exemplu, urechile sunt mai degrabă rudimentare, deși au ajuns acum în poziția finală, iar pleoapele încă nu s-au format complet.

acesta nu este un motiv de îngrijorare. Unii copii sunt pur și simplu mai activi decât alții, mișcându-se cu mai multă forță și mai des decât alții. Mamele pot să nu realizeze că mișcările sau senzațiile pe care le simt sunt cauzate de făt și să creadă că sunt datorate altor factori, precum digestia.



SĂPTĂMÂNA A 15-A

Fătul crește acum într-un ritm spectaculos, atât în greutate cât și în lungime, măsurând aproximativ 115-130 mm. Una din schimbările majore ce se petrec în această săptămână este formarea țesutului adipos în jurul zonei inferioare a spatelui și pe fese. Această grăsime este importantă, atât pentru producerea de căldură, cât și pentru metabolism. În acest stadiu, apa

Pe această ecografie se vede un făt de 15 săptămâni, din lateral, cu capul în partea stângă sus. Lungimea lui, măsurată pe exterior, în poziție fetală, este de 130-140 mm și greutatea de aproximativ 180-200g.

reprezintă majoritatea volumului fetal și grăsimea este reprezentată într-o proporție mică. Însă până la momentul nașterii copilului, raportul se va schimba.

Un făt de patru luni are degetele de la mâini bine formate, mai bine decât cele de la picioare. Cordonul ombilical, ce transportă substanțe nutritive către făt și reziduuri de la făt, se vede în spatele imaginii.

Mama poate simți acum mult mai clar mișcările fetale. Ele au devenit tot mai susținute, puternice și mai frecvente decât erau simțite până acum. Se crede că din această perioadă fătul devine conștient de zgomotele puternice din afara uterului, precum vocea ridicată sau muzica puternică. Dacă e așa, fătul reacționează prin lovituri sau mișcări mult mai intense decât de obicei. Poate fi prezent deja părul pe cap și la nivelul sprâncenelor și genelor.

SĂPTĂMÂNA A 16-A

Creșterea, foarte rapidă în săptămânile precedente, va începe să încetinească în această săptămână. Lungimea fătului este de aproximativ 140-150 mm. Aproape tot corpul este acoperit de lanugo. Nu se știe exact de ce se dezvoltă lanugo; ulterior el cade și e înlocuit de fire de păr, crescute din foliculii piloși, în apropierea momentului nașterii.

Pe piele începe să se formeze o substanță grăsoasă albă, numită vernix caseosa. Este compusă în principal din celule moarte din piele și secrețiile grase din glandele sebacee ale pielii. Se crede că vernix caseosa reprezintă un înveliș de protecție pentru piele, care este încă foarte subțire și transparentă. De asemenea, protejează fătul împotriva pierderii de căldură și ajută la trecerea copilului, prin canalul de naștere, în momentul venirii pe lume. Fătul are deja aspect foarte uman. Ochii și urechile sunt poziționate foarte aproape de localizarea lor finală, mamele se văd la feții de ambele sexe și se formează mici creste la nivelul tălpilor, degetele și vârful degetelor.

Multe femei vor fi examinate ecografic în această perioadă, ca parte a îngrijirilor prenatale acordate. Această ecografie poate detecta anomalii diverse ale inimii, de exemplu.

Alt test care poate fi făcut în această perioadă este amniocenteza. Aceasta implică recoltarea unei probe din lichidul amniotic ce înconjoară fătul și analiza ei, pentru a vedea dacă fătul suferă de anumite boli, precum sindromul Down.

Artrita reumatoidă

Simptome

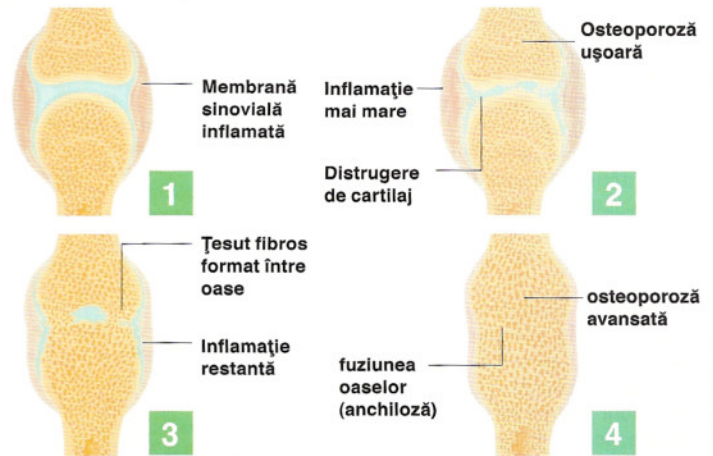
Artrita reumatoidă (AR) este o boală cronică inflamatorie, care afectează în principal sinovialele articulațiilor mici ale mâinii, încheieturii mâinii, piciorului, cotului și gleznei. Acestea sunt articulații care se mișcă liber și care sunt acoperite de o membrană sinovială care lubrifică joncțiunea. AR este o boală cu evoluție posibil lungă, marcată de perioade de exacerbare, urmate de perioade de remisie. Cele mai frecvente simptome fizice sunt:

- Durere mai mult sau mai puțin intensă
- Rigiditate
- Oboseală generală
- Pierdere în greutate
- Astenie datorată anemiei

Deoarece pot fi afectate și alte organe din corp – plămâni, splina și rinichii – afecțiunea este denumită și boala reumatoidă.

Alte manifestări ale bolii reumatoidă includ vasculita (inflamația arterelor), anemia, sindromul Sjogren (uscăciunea ochilor și lipsa salivei), sclerita (inflamație a sclerei, albul ochilor), pericardita (inflamație a membranei cu învelește inima), afectarea nervilor periferici, afectarea rinichilor și mărirea splinei.

Afectarea sinovială se face treptat în artrita reumatoidă, deși severitatea simptomatologiei variază. (1) boala începe cu inflamație acută a membranei sinoviale. (2) Acest fapt poate duce la inflamație progresivă, distrugerea cartilajelor și osteoporoză (pierderi în țesutul osos). (3) Pe măsură ce inflamația se reduce, durerea se atenuează, dar începe să se formeze țesut în spațiul articular. (4) În cazurile cele mai severe, țesutul se osifică, sub formă de punți osoase, incapacitând bolnavul.



SIMPTOME ÎNȚIALE ȘI SEMNE

AR este caracterizată de umflarea articulațiilor mici ale mâinilor, picioarelor, încheieturilor mâinii, gleznelor, genunchilor și coloanei cervicale (gât). Durerea e mai rară la nivelul umerilor, coartelor și șoldurilor.

- Distribuția simetrică a durerii este un indicator al AR.
- Revărsatul intraarticular (lichid în articulație) și afectarea mușchilor din jurul articulației însoțesc adeseori inflamația.

Orice articulație sinovială poate fi afectată de inflamație, rigiditate, devenind „fierbinte”, dureroasă, roșie.

Pe măsură ce boala avansează, se produc distrugerile ale cartilajelor, oaselor și ligamentelor, apărând deformări tipice, specifice stadiilor avansate ale AR. Deformările specifice includ:

- Sindromul de tunel carpian (amorțeală și durere la nivelul mâinii),

Umflarea articulațiilor coartelor și încheieturilor mâinii, Subțierea degetelor de la mână, cu umflarea articulațiilor interfalangiene,

- Degete îndoite, imposibil de îndreptat,
- Tenosinovită (inflamația tendonului),
- Noduli subcutanați (umflături sensibile ale țesutului fibros, situate subcutanat), mai frecvenți pe brațe.

Diagnostic

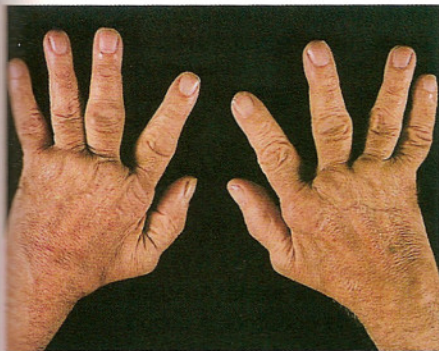
Diagnosticul de AR necesită examinarea atentă a pacientului și a istoricului bolii.

Există un număr de teste care ajută la precizarea diagnosticului:

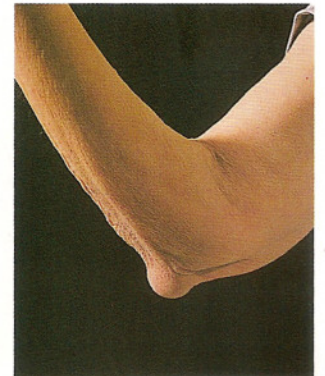- Testele de laborator vor determina prezența în sânge a indicatorilor activității bolii,
- Factorul reumatoid,
- Hemoleucograma (pentru anemie),
- Radiografiile mâinilor, încheieturilor mâinii, picioarelor și gleznelor. Modificările caracteristice constau în distrugerile ale sinovialei și eroziuni osoase. Radiografia toracică poate indica afectarea inimii și a plămânilor.

Există criterii clinice acceptate pentru diagnosticul clinic al AR. Astfel, patru dintre manifestările menționate mai jos trebuie să fie prezente la pacientul cu AR:

- Rigiditate matinală, ce durează mai mult de o oră, pe o perioadă de cel puțin șase săptămâni,
- Artrită simetrică pentru o perioadă de cel puțin șase săptămâni,
- Afectarea articulară a cel puțin 3 articulații pentru o perioadă de cel puțin 3 săptămâni,
- Prezența nodulilor reumatoidi,
- Modificări radiologice ale oaselor,
- Prezența factorului reumatoid în sânge.



În cazurile avansate de artrită reumatoidă, va fi afectat un număr de articulații, odată cu distrugerea mușchilor mici ai mâinii.

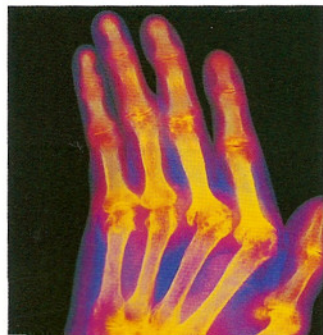

Pe cotul unui pacient mai în vârstă apare un nodul caracteristic.

Evoluția bolii

30% din pacienții ce au suferit un singur puseu de AR își revin, 65% devin bolnavi cronici, iar 5% dintre ei dezvoltă o formă gravă de boală cu invaliditate.

În această radiografie colorată artificial, se vede un caz grav de AR. Zonele colorate în portocaliu sunt articulațiile interfalangiene, umflate și inflamate.



Evoluția clinică a AR este variabilă, fiind necesară supravegherea regulată a pacientului, pentru a identifica factorii importanți pentru prognosticul bolii și planificarea schemei terapeutice:

- Lipsa de răspuns la antiinflamatoarele nesteroidiene (AINS),
- Capacitate funcțională redusă,

Semne radiologice prezente, precum eroziunea osoasă, Dezvoltarea semnelor de boală reumatoidă, precum anemia, vasculita, nodulii, sclerita, Niveluri ridicate de factor reumatoid în sânge, O evaluare atentă a acestor factori va hotărî tipul optim de tratament aplicat.

Cum tratăm pacientul

Pacientul și familia lui trebuie să înțeleagă natura AR și modul în care boala îi va afecta. De asemenea, ei trebuie să înțeleagă măsurile terapeutice și faptul că progresia bolii poate fi încetinită sau oprită cu medicației corecte. **Tratamentul bolii include măsurile fizice și medicație.**

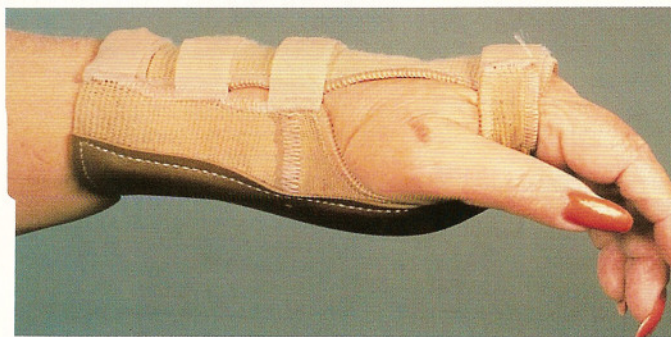■ Fizioterapia ajută menținerea integrității articulare și a funcției musculare. Odihna, exercițiile fizice, hidroterapia, și căldura sunt parte din tratamentul pacienților.

■ Terapia ocupațională este importantă în menținerea unei vieți cât mai normale. Pentru a fi ajutați în viața de zi cu zi, pacienții sunt sfătuiți în legătură cu munca, activitățile casnice, uneltele din casă și ortezele (suporturi ortopedice) folosite. Toate acestea reprezintă resurse importante.

■ Terapia specifică este administrată pentru a ușura durerea, a acționa împotriva inflamației și a modifica mecanismele imunologice care declanșează inflamația. Pacientul poate fi tratat cu numeroase medicamente, denumite linia întâi, a doua și a treia de tratament, în funcție de severitatea bolii și răspunsul ei la tratament.

■ Intervenția chirurgicală poate fi folosită pentru alinarea durerii, îmbunătățirea funcționalității și corectarea deformărilor date de boală. Aceasta poate însemna imobilizarea articulației afectate sau reconstrucția ei.

Suprasolicitarea unei articulații afectate poate duce la agravarea bolii, dar ortezele pot aduce ușurare. Totuși, folosirea îndelungată a ortezelor poate duce la rigiditate articulară.



TRATAMENTUL MEDICAMENTOS

■ Analgezicele, cum ar fi aspirina, paracetamolul sau codeina, ajută la potolirea durerilor din AR.

■ Corticosteroizii, inclusiv prednisonul, sunt medicamente antiinflamatorii puternice. Se folosesc mai degrabă pentru tratamentul complicațiilor, precum vasculita sau problemele pulmonare.

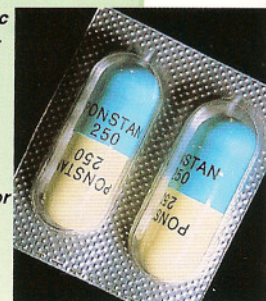
■ Antiinflamatoarele nesteroidiene (AINS) sunt folosite pe scară largă în tratamentul AR și includ benorilat, ibuprofen, naproxen, piroxicam și indometacin. Trebuie administrate cu grijă, deoarece pot da dispepsii (indigestie) sau sângerări gastrointestinale.

■ Medicamentele antireumatice schimbătoare ale bolii (DMARDs)

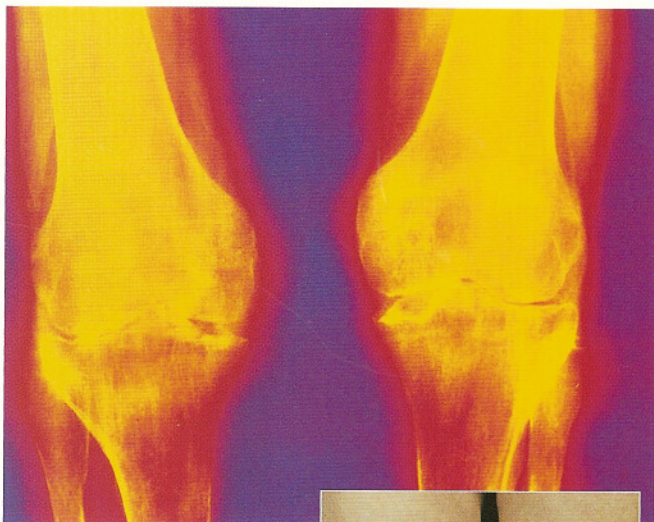
se crede că afectează procesul de evoluție a bolii, deși nu se cunoaște exact cum funcționează. Se administrează în stadiile precoce, repede după punerea diagnosticului, sub urmărirea specialistului. Ar putea trece șase până la douăsprezece săptămâni până la apariția unui răspuns favorabil.

DMRDs includ compuși de aur, injectabili sau sub formă de pastile, metotrexat, penicilamină și hidroxichinonă, un medicament antimalaric. Ultimul necesită monitorizare pentru efectele pe vedere (toxicitate oftalmică). Toate DMRDs necesită monitorizare regulată a urinei și sângelui, pentru urmărirea semnelor de toxicitate.

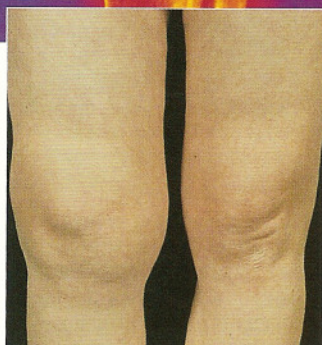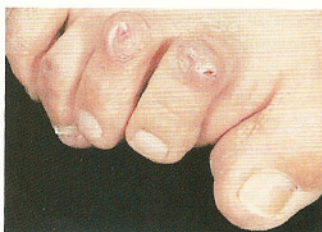Acidul mefenamic – vândut sub denumirea de Ponstan sau Meflam – este un antiinflamator nesteroidic (AINS) prescris pentru ameliorarea pe termen lung a durerilor și a rigidității din artrita reumatoidă.



■ Azatioprina și alte medicamente imunosupresoare specifice, împotriva afecțiunilor autoimune, pot fi eficiente împotriva AR, sub supraveghere corectă.



Afectarea simetrică, în cazul artritei reumatoide se vede pe radiografia (sus) și pe fotografia (dreapta) a unui pacient cu AR, cu eroziune severă a articulației genunchiului.



Modificările și distrugerile articulațiilor dau deformări dureroase, care limitează mobilitatea pacientului.

Incidență și îngrijiri

Incidența bolii este de 1 la sută din populația generală, ceea ce înseamnă că în România sunt peste 200.000 de cazuri de AR. După accidentele de circulație, AR dă cel mai mare grad de invaliditate din România, în fiecare an fiind diagnosticate în jur de 4000 de cazuri noi. Incidența maximă este între 35 și 55 de ani la femei și 40 până la 60 de ani la bărbați. Debu-

tul AR este mai frecvent iarna, și incidența este mai mare în familii.

Pacienții ar putea necesita supraveghere medicală timp de mai mulți ani, de către o echipă de specialiști care educă, tratează și sprijină pacientul. Echipa include asistente medicale specializate, terapeut ocupațional, psihoterapeut, asistent social, medici, între care și chirurghi ortopezi.

Cauze

Studiile au sugerat un număr mare de cauze potențiale ale AR, incluzând infecțiile cu microorganisme, distrugerea autoimună a țesuturilor (anticorpilor atacă țesuturile proprii) și susceptibilitatea genetică. Există dovezi experimentale pentru a susține toate aceste teorii, dar încă nu există o dovadă concludentă.

Prevenirea

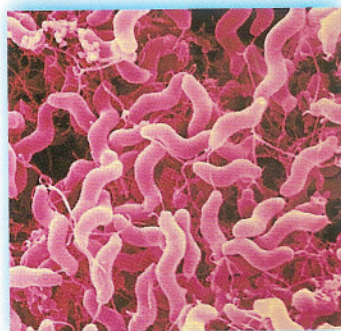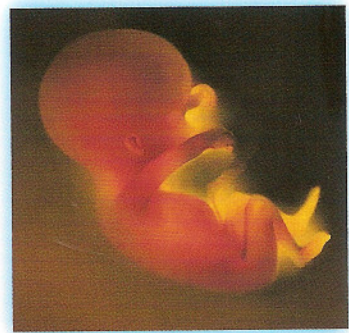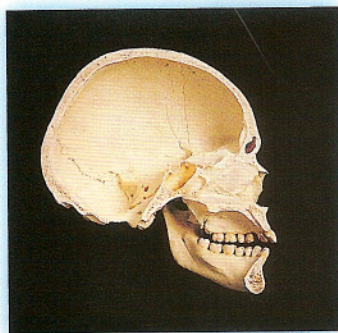
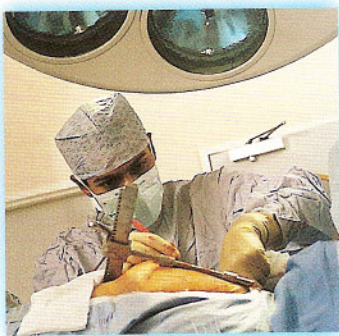
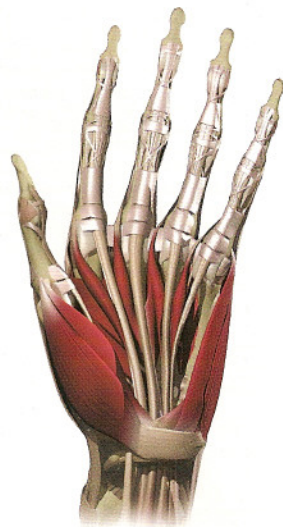Din cauza naturii bolii și necunoașterii exacte a cauzelor ei, nu se cunoaște nici o metodă pentru prevenirea apariției bolii.

Totuși, multe pot fi făcute pentru a controla evoluția AR și a diminua efectele bolii prin tratament.

Adrese utile

În România există Asociația ACCES, de consiliere și suport pentru familiile cu copii bolnavi de astm bronșic, al cărui site este www.asociația-acces.ro. Telefon asociație 0723-579-529 sau 0745-862-633.
E-mail: contact@asociația-acces.ro

Interiorul CORPULUI UMAN



Interiorul

CORPULUI

UMAN