

**Paul BOTEZ**

# **ORTOPEDIE**

---

***Colecția Caduceus***

**Paul BOTEZ** Doctor în științe medicale în specialitatea *Ortopedie* (2001), medic primar ortoped (1992), șef lucrări UMF „Gr. T. Popa” Iași (disciplina *Ortopedie*), șef catedră *Patologie, Terapie și Asistență medicală* din cadrul Facultății de Bioinginerie Medicală Iași, șef clinică ortopedie de la Spitalul Clinic de Recuperare Iași. Autor și coautor la două monografii și a peste 70 lucrări științifice comunicate și publicate la reuniuni și reviste de specialitate din țară și străinătate (1983-2001). Numeroase stagii de perfecționare și specializare în domenii de vârf ale chirurgiei ortopedice în Franța, Austria (1991-1993, 1997-2000). Membru a numeroase societăți și asociații de specialitate în țară (ATOM, SOROT, ASORIS) și străinătate (SOFCOT, EFORT, AOLF, SICOT, AAOS).

**Paul BOTEZ**

# **ORTOPEDIE**

Casa de Editură

**denus**

Iași 2008

**Consilier editorial**

Șef lucr. *Corneliu C. TOCAN*

**Referenți științifici**

Prof. dr. *Dinu M. ANTONESCU*

*Universitatea de Medicină și Farmacie „Carol Davila” București*

*Membru al Academiei de Științe Medicale*

Prof. dr. *Ioan DINULESCU*

*Universitatea de Medicină și Farmacie „Carol Davila” București*

*Membru al Academiei de Științe Medicale*

ISBN: 978-973-756-075-9

## **CUVÂNT ÎNAINTE**

Când apare un nou curs, într-o perioadă în care bibliografia este atât de abundentă încât este imposibil să o parcurgi în întregime, te întrebi totdeauna dacă editarea lui era necesară și dacă într-adevăr aduce ceva nou!

Cu această îndoială am parcurs lucrarea domnului Șef lucr. Dr. Paul Botez de la Clinica de Ortopedie a Spitalului de Recuperare din Iași. Trebuie să recunosc faptul că am fost captivat încă de la primele pagini.

Aș remarca în primul rând ordonarea, mai puțin convențională, a materialului. Autorul clădește cu meticulozitate un sistem complex de cunoaștere în domeniul aparatului locomotor. Temelia este reprezentată de cunoștințele de bază, permanent actualizate de ultimele cercetări, asupra osului, cartilajului, ligamentelor, tendoanelor, mușchilor și articulațiilor. Sunt prezentate aspecte de anatomie, dar și de biomecanică, ceea ce creează o imagine funcțională a aparatului locomotor. Treapta următoare urcă spre înțelegerea procesului complex de vindecare a unui defect osos, care reprezintă de fapt o adevărată regenerare a țesutului osos, amintind și cele mai recente cunoștințe asupra intervenției citokinelor în acest proces. Pasul următor în clădirea edificiului cunoașterii este realizat prin prezentarea semiologiei patologiei osteo-articulare, atât în domeniul traumatologiei (fracturi, entorse, luxații), cât și al ortopediei (anomalii congenitale, patologie degenerativă, infecții, tumori). Ultima etapă este reprezentată de noțiunile moderne de terapie a afecțiunilor traumatice și ne-traumatice ale aparatului locomotor, incluzând și cele mai actuale procedee de os-teosinteză și protezare.

Cursul se adresează în primul rând studenților Facultății de Bioinginerie Medicală care vin pentru prima oară în contact cu Traumatologia și Ortopedia și care, sunt convins, că după ce-l vor parcurge cu atenție, vor rămâne cu un bagaj clar și bogat de cunoștințe noi, necesare formării lor, dar și progresului, atât în bioinginerie, cât și în medicină. Cursul este însă, în egală măsură, util studenților în medicină, rezidenților în ortopedie și traumatologie, cât și specialiștilor ortopezi sau recuperatori. El reprezintă o temelie solidă de cunoștințe, dar în același timp o provocare de a construi în continuare pentru lărgirea orizontului cunoașterii.

Când am ajuns la sfârșitul lucrării am fost pe deplin convins de noutatea și utilitatea aceste noi lucrări de Ortopedie și Traumatologie.

Prof. Dr. Dinu M. Antonescu  
*Membri al Academiei de Științe Medicale*



## **PREFAȚĂ**

Ortopedia a cunoscut o dezvoltare rapidă în ultimele decenii datorită unui cumul de factori care au influențat-o esențial, determinant fiind impresionantul progres tehnic și tehnologic în domeniu. Gama biomaterialelor, a implanturilor endoprotetice și de sinteză osoasă, precum și cea a dispozitivelor de exoprotezare locomotorie s-au diversificat și perfecționat continuu, atingând performanțe de fiabilitate de neconceput în urmă cu 15-20 de ani.

De asemenea, au fost imaginate și introduse cu succes în practică noi tehnici de chirurgie ortopedică, bazate pe un instrumentar și o aparatură complexă și performantă care au modificat spectaculos prognosticul și calitatea tratamentului în patologia locomotorie.

Ortopedia a devenit astăzi o specialitate foarte tehnică în care precizia și rigoarea calculului preoperator sunt cuvinte de ordine. Pregătirea și realizarea unei osteosinteze, a unei osteotomii sau a unei artroplastii protetice sunt actualmente la fel de riguroase precum calculele și realizarea unei construcții complexe de către un arhitect și un inginer constructor.

Bioinginerul este chemat astăzi să realizeze dispozitive ingenioase și complexe imaginate de cel care le va utiliza, adică chirurgul ortoped, adaptând creator principiile de biomecanică ortopedică și de biocompatibilitate a biomaterialelor, la nevoile din ce în ce mai numeroase ale medicinei moderne.

Acest manual este destinat în primul rând studenților Facultății de Bioinginerie medicală, Specializarea Biomateriale și Tehnologie Protetică. Este, în aceeași măsură, util tuturor celor care se pregătesc în specialitatea ortopedie-traumatologie, rezidenți sau/și tineri specialiști.

Cursul de ortopedie reprezintă prima etapă, de introducere în specificul unei specialități chirurgicale, care beneficiază prin excelență de aportul tehnicilor și tehnologiilor moderne. Spiritul care a condus redactarea acestui manual a urmărit să ajute studentul bioinginer să-și clarifice și să-și sistematizeze noțiunile fundamentale de semiologie, patologie și terapie a afecțiunilor sistemului osteo-articular.

Prin urmare, lucrarea este structurată în trei părți distincte: o primă parte în care se face o prezentare generală a elementelor fundamentale de anatomie și fiziologie ale aparatului locomotor și de management al actului operator în chirurgia ortopedică; o a doua, rezervată prezentării principalelor metode de examinare clinico-paraclinică și de diagnostic în patologia specifică sistemului osteo-musculo-articular, și o a treia, care abordează pe larg dificilele și complexe probleme ridicate de numeroasele modalități de tratament ale celor mai frecvente afecțiuni ale aparatului locomotor.

Convinși că într-o specialitate medico-chirurgicală în continuă dezvoltare și perfecționare, evoluția informației este extrem de dinamică și cu risc crescut de perimare într-un interval scurt de timp, autorul speră să ofere tinerilor bioingineri în formare o bază solidă de lucru într-un domeniu foarte complex și dinamic al medicinei actuale.

*Autorul*





# CUPRINS

<b>CAPITOLUL I – NOȚIUNI DE BAZĂ ÎN ORTOPEDIE.....</b>	<b>1</b>
<b>COMPONENTELE SPECIALIZATE ALE SISTEMULUI OSTEO-ARTICULAR...</b>	<b>1</b>
1. Scheletul.....	1
2. Osul.....	4
3. Cartilajul articular.....	11
4. Tendoanele și ligamentele.....	16
5. Mușchii scheletici.....	19
6. Articulația.....	23
<b>PROCESUL VINDECĂRII ȘI EȘECUL VINDECĂRII OSOASE.....</b>	<b>32</b>
1. Procesul vindecării osoase .....	32
2. Eșecul vindecării osoase.....	34
<b>CONSIDERAȚII GENERALE ÎN CHIRURGIA ORTOPEDICĂ.....</b>	<b>36</b>
1. Perioada preoperatorie.....	36
2. Perioada peroperatorie (managementul actului operator).....	37
3. Perioada postoperatorie.....	42
4. Evaluarea riscurilor operatorii în chirurgia ortopedică.....	43
<b>IMAGISTICA ÎN ORTOPEDIE.....</b>	<b>54</b>
1. Examen radiografic standard.....	54
2. Imagistică specială.....	55
<b>CAPITOLUL II – ELEMENTE DE SEMIOLOGIE ȘI PATOLOGIE OSTEO-ARTICULARĂ.....</b>	<b>60</b>
<b>ELEMENTE DE SEMIOLOGIE A OSULUI FRACTURAT.....</b>	<b>60</b>
1. Anamneza.....	60
2. Examenul fizic.....	61
3. Imagistica.....	63
<b>ELEMENTE DE SEMIOLOGIE ARTICULARĂ.....</b>	<b>65</b>
1. Anamneza.....	65
2. Examenul fizic.....	65
3. Imagistica.....	72
4. Examene de laborator.....	72
<b>ELEMENTE DE PATOLOGIE OSOASĂ TRAUMATICĂ.....</b>	<b>73</b>
1. Mecanismul de producere al fracturilor.....	73
2. Anatomie patologică.....	78
3. Vindecarea fracturilor și formarea calusului.....	81
4. Factorii consolidării osoase.....	85
5. Durata de consolidare și terminologie specifică.....	86
6. Cauzele eșecului în vindecarea fracturilor.....	88
7. Diagnosticul fracturilor.....	90
8. Complicații ale fracturilor și tratamentul lor.....	91

<b>ELEMENTE DE PATOLOGIE OSOASĂ NETRAUMATICĂ</b> .....	100
1. Infecțiile osului.....	100
2. Tumorile osului.....	104
3. Diformitățile osului.....	112
<b>ELEMENTE DE PATOLOGIE ARTICULARĂ TRAUMATICĂ</b> .....	123
1. Entorsele ligamentare.....	123
2. Luxațiile și subluxațiile articulare.....	125
3. Leziunile meniscale traumatice.....	127
<b>ELEMENTE DE PATOLOGIE ARTICULARĂ NETRAUMATICĂ</b> .....	130
1. Artrita infecțioasă.....	130
2. Tumorile articulare.....	133
3. Artropatii noninflamatorii.....	135
4. Artropatii inflamatorii.....	137
5. Artropatii metabolice.....	144
6. Osteocondrozele.....	147
7. Alte afecțiuni asociate cu artropatii.....	155
 <b>CAPITOLUL III – <i>TRATAMENTUL AFECȚIUNILOR OSTEO-ARTICULARE</i></b> .....	157
 <b>PRINCIPII DE TRATAMENT ÎN FRACTURI</b> .....	157
1. Primul ajutor în fracturi.....	157
2. Tratamentul definitiv al fracturilor.....	159
 <b>MODALITĂȚI DE TRATAMENT CONSERVATOR NECHIRURGICAL (ORTOPEDIC ȘI FUNCȚIONAL) ÎN FRACTURI</b> .....	162
1. Tracțiunea-extensie continuă.....	162
2. Imobilizarea gipsată.....	167
3. Tratamentul funcțional.....	177
 <b>MODALITĂȚI DE TRATAMENT CHIRURGICAL ÎN FRACTURI</b> .....	181
1. Fixarea externă.....	181
2. Fixarea internă (osteosinteza).....	188
3. Substitutele de os utilizate în fixarea fracturilor.....	198
 <b>PRINCIPII ȘI MODALITĂȚI DE TRATAMENT ÎN COMPLICAȚIILE ȘI SECHELELE FRACTURILOR</b> .....	201
1. Principii de tratament în pseudartroze.....	201
2. Principii de tratament în calusul vicios.....	206
3. Tratamentul pseudartrozei și a calusului vicios prin metoda fixatorului extern Ilizarov.....	207
4. Principii de tratament în osteitele posttraumatice.....	210
 <b>PRINCIPII DE TRATAMENT ÎN AFECȚIUNI OSOASE NETRAUMATICE</b> .....	212
1. Principii de tratament în tumori.....	212
2. Principii de tratament în diverse diformități ale osului.....	221

<b>PRINCIPII ȘI MODALITĂȚI DE TRATAMENT NECHIRURGICAL</b>	
<b>CONSERVATOR ÎN ARTROPATII.....</b>	<b>227</b>
1. Tratamentul general medicamentos.....	227
2. Tratamente locale.....	228
3. Tratamentul general fizioterapic.....	229
4. Tratamentul reumatismelor postinfecțioase.....	230
5. Tratamentul reumatismelor inflamatorii cronice.....	231
<b>PRINCIPII ȘI MODALITĂȚI DE TRATAMENT CHIRURGICAL</b>	
<b>ÎN ARTROPATII.....</b>	<b>233</b>
1. Tehnici care prezervă articulația.....	233
2. Tehnici care desființează articulația.....	243
3. Tratamentul leziunilor traumatice articulare.....	253
<b>PRINCIPII ȘI MODALITĂȚI MODERNE DE TRATAMENT ÎN ORTOPEDIE.....</b>	<b>257</b>
1. Laserul în chirurgia ortopedică.....	257
2. Artroscopia.....	260
<b>BIBLIOGRAFIE.....</b>	<b>266</b>



# CAPITOLUL I

## *NOȚIUNI DE BAZĂ ÎN ORTOPEDIE*

### **COMPONENTELE SPECIALIZATE ALE SISTEMULUI OSTEO-ARTICULAR**

O descriere simplă a aparatului locomotor are drept scop înțelegerea funcțiilor pe care acesta le îndeplinește precum și a modalităților de explorare și investigare a principalelor sale afecțiuni precum și a metodelor de tratament specific.

Funcțiile sistemului osteoarticular sunt: furnizarea suportului pentru organism, protecția organelor vitale și facilitarea mișcărilor articulare.

Osul, cartilajul articular, tendoanele, ligamentele și mușchii, toate interacționează pentru îndeplinirea acestor funcții.

Țesuturile musculoscheletale sunt specializate în întregime pentru îndeplinirea sarcinilor care le revin și au excelente procese de regenerare și reparare. De asemenea ele se adaptează și suferă modificări de compoziție ca răspuns la creșterea și scăderea presională. Componentele specializate ale sistemului musculoscheletal, cum ar fi discurile intervertebrale, sunt în mod particular adaptate pentru a suporta mari încărcări presionale.

Scheletul se compune din piese osoase articulate între ele pentru a permite mișcarea care depinde de musculatura asociată. Anumite părți ale scheletului sunt în mod special adaptate acestei funcții de mobilitate, îndeosebi membrele; altele au un rol mai degrabă static, cum este trunchiul; altele au rol preponderent protector, ca de exemplu cutia craniană.

## **1. Scheletul**

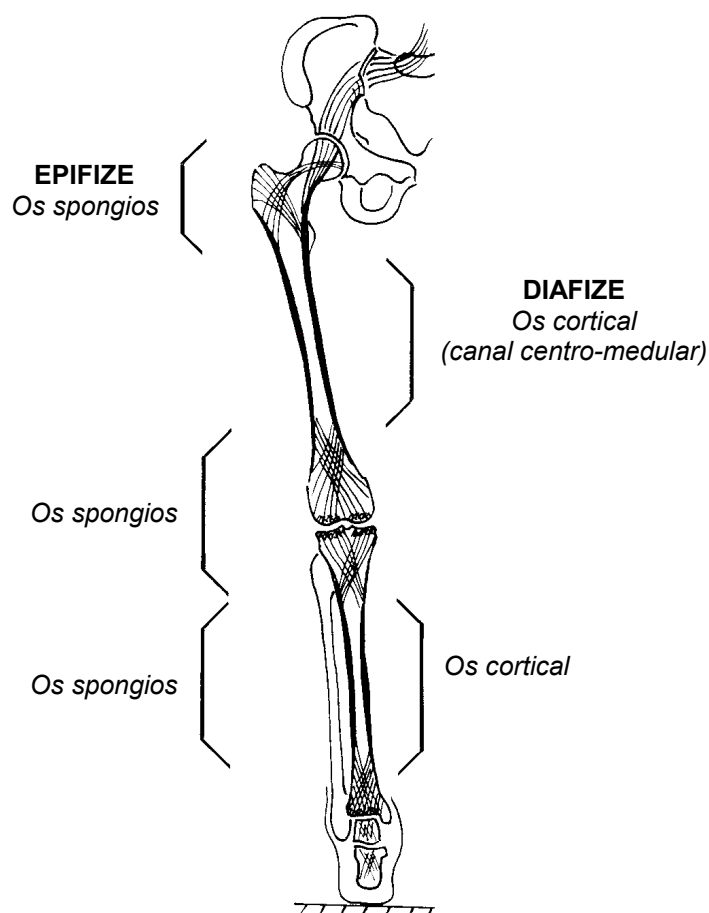
### **Morfologia osoasă**

Există trei tipuri de os dar diferitele tipuri de oase au o formă exterioară adaptată funcției pe care o îndeplinesc. Această morfologie depinde de factori genetici caracteristici și în egală măsură de solicitările mecanice care se exercită asupra scheletului și determină adaptarea sa. Principalele tipuri de os sunt:

- oase plate;
- oase scurte;
- oase lungi ale membrelor caracterizate prin (**fig. 1.1**):
  - două extremități numite *epifize*, în general mai proeminente, care se articulează cu osul subjacent printr-o suprafață articulară acoperită de cartilaj;
  - corpul osului sau *diafiza*, cilindric tubular, având un canal centro-medular care conține măduva osoasă, acoperit de periost, membrană osteoformatoare;
  - *metafizile*, intermediare între epifize și diafiză, caracterizate prin prezența cartilajului de conjugare în timpul perioadei de creștere.

### **Constituția scheletului**

Arhitectura osoasă este simetrică în raport cu un ax central format de coloana vertebrală sau rahisul pe care se articulează membrele superioare și inferioare prin intermediul centurilor.



**Figura 1.1**  
**Structura osoasă a membrului inferior cu dispoziția traveelor**

### **Rahisul**

Este o înșiruire de oase scurte numite vertebre cu o morfologie asemănătoare. El este divizat în mai multe porțiuni în funcție de localizare (**fig. 1.2**):

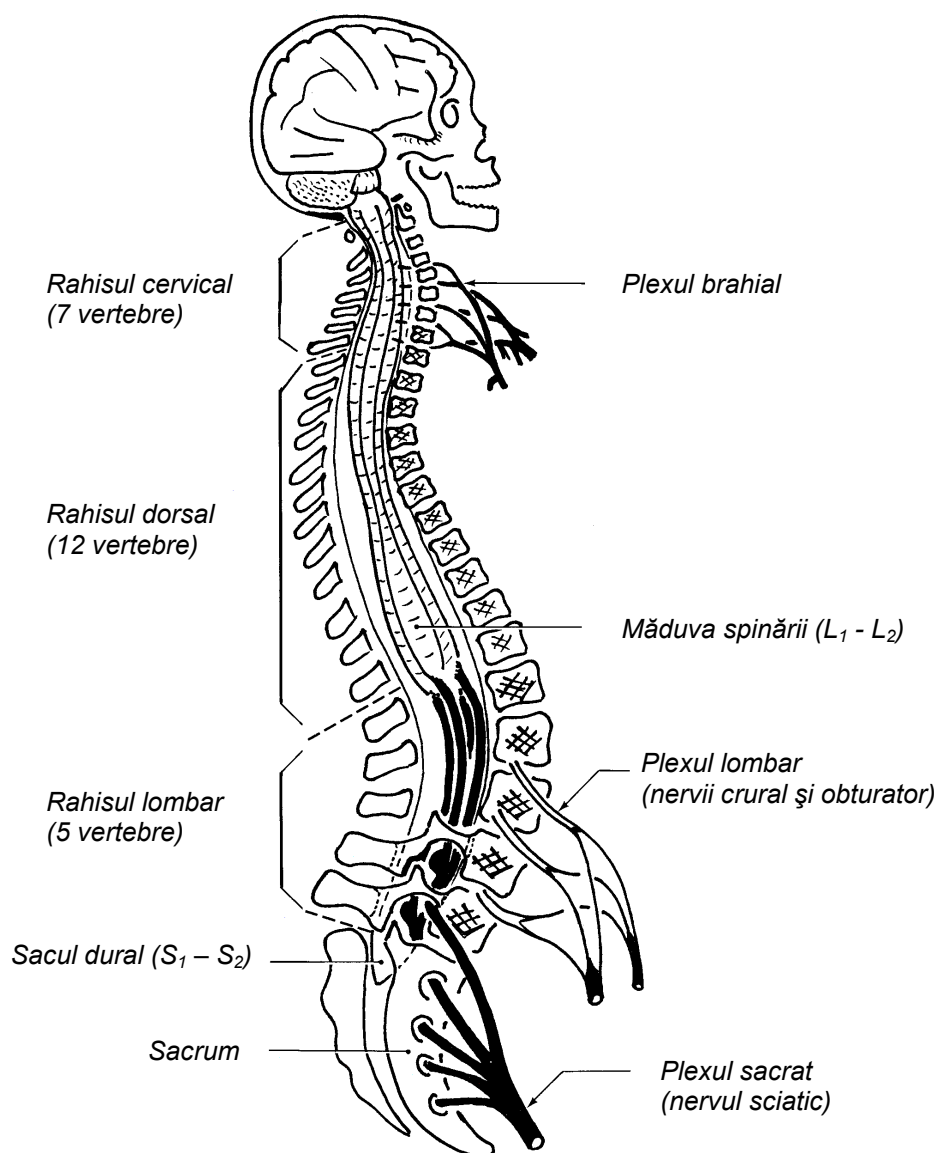
- rahisul **cervical**, constituit din 7 vertebre, corespunde regiunii gâtului care, superior se articulează cutiei craniene;
- rahisul **dorsal**, constituit din 12 vertebre la care se atașează cele 12 coaste, care formează cutia toracică închisă anterior prin intermediul sternului;
- rahisul **lombar**, format din 5 vertebre specifice;
- **sacrum**-ul este un os unic care corespunde unui conglomerat de 5 vertebre sudate și face parte din centura pelvină pe care se articulează membrele inferioare;
- **coccis**-ul este un mic os apendicular sacrum-ului format din câteva vertebre atrofice și corespunde vestigiilor degenerate ale cozii de la animal.

### **Centura scapulară**

Reprezintă mijlocul de legătură între rahis și membrul superior. Este formată din două oase fixate la cușca toracică prin mușchi puternici, articulate între ele: omoplatul situat posterior și clavicula situată anterior.

### **Centura pelvină sau bazinul**

Sper deosebire de centura scapulară, bazinul este un inel rigid format posterior de sacrum și lateral de oasele iliace. Aceste trei oase sunt unite prin articulații foarte strânse care nu permit practic mișcări. Anterior oasele iliace sunt unite printr-o articulație strânsă numită simfiză pubiană sau pubis.



**Figura 1.2**  
Dispoziția coloanei vertebrale și a măduvei spinării

### **Membrul superior**

Este legat de torace prin intermediul centurii scapulare și este constituit din trei segmente unite prin articulații foarte mobile:

- **articulația umărului**, sau scapulo-humerală, este articulația cea mai mobilă din organism și leagă omoplatul de humerus;
- **brațul** este format dintr-un singur os, **humerusul**;
- **antebrațul** este constituit din două oase: *radiusul* și *cubitusul*; radiusul poate realiza un arc de cerc în jurul cubitusului și permite mâinii o orientare foarte eficientă (mișcarea de prono-supinație);
- **articulația cotului** face legătura între braț și antebrăț;
- **articulația pumnului** unește antebrațul cu mâna; este o articulație complexă formată din 8 oase mici care constituie *masivul carpian* sau *carpul*;
- **mâna** cuprinde două regiuni: mâna propriu-zisă, constituită din 5 *metacarpiane* la care se articulează cele 5 *degete* formate fiecare din trei falange, cu excepția policelui care are numai două falange.

### **Membrul inferior**

Are o dispoziție similară membrului superior. Piesele osoase care îl compun sunt însă mai robuste iar articulațiile sunt mai solide, dar mai puțin fine și subtile decât cele ale membrului superior. Explicația constă în rolurile diferite pe care cele două membre le joacă: membrul superior, cu funcție esențialmente de precizie și membrul inferior, cu funcție preponderentă de susținere. Scheletul membrului inferior este constituit din:

- **articulația șoldului** sau **coxo-femurală**, care leagă osul iliac de femur;
- **femurul** este osul unic al coapsei, are o formă particulară și o zonă îngustată între cap și diafiză numită *col femural*;
- **gamba** este formată din două oase: *tibia*, osul principal și *peroneul*, subțire și relativ accesoriu;
- **articulația genunchiului** face legătura între femur și tibie, fiind o articulație foarte complexă la care participă un os sesamoid, numit *rotulă* situat între două tendoane (quadricipital și rotulian) care împreună alcătuiesc așa-numitul *aparat extensor al genunchiului*;
- **articulația gleznei** sau **tibio-tarsiană** face legătura între gambă și picior;
- **piciorul** este format din trei părți:
  - *tarsul*, constituit din 7 oase din care cele mai importante sunt două: *astragalul* și *calcaneul*;
  - *metatarsul* care comportă 5 piese;
  - *degetele*, care, ca și degetele mâinii, sunt constituite din falange.

## 2. Osul

Oasele sunt țesuturi dinamice care realizează o varietate de funcții și au capacitatea de a se remodela după modificările de stimuli interni sau externi. Oasele furnizează suportul pentru trunchi și extremități, asigură inserția ligamentelor și tendoanelor, protejează organele vitale și acționează ca rezervor de fier și minerale pentru menținerea homeostaziei.

### **Compoziția structurală**

Osul reprezintă un compozit format din două tipuri de materiale:

- primul material este reprezentat de o matrice organică extracelulară, care conține collagen, reprezentând aproximativ 30-35% din greutatea uscată a osului și este responsabilă de asigurarea flexibilității și elasticității osului;
- al doilea material este reprezentat de sărurile de calciu și fosfor, în special hidroxiapatita  $[Ca_{10}(PO_4)_6(OH)_2]$ , aproximativ 65-70% din greutatea uscată a osului și contribuie la duritatea și rigiditatea osului.

Din punct de vedere microscopic, osul poate fi clasificat ca os imatur sau lamelar.

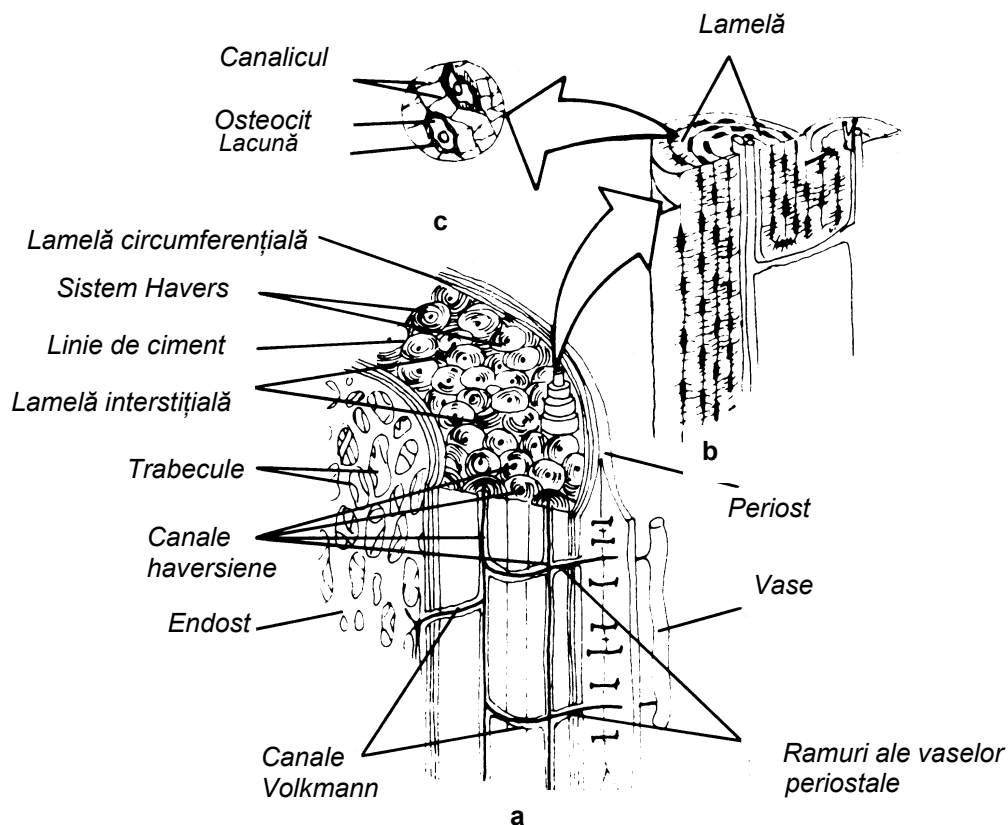
### **Osul imatur**

Denumit de asemenea și os primar, este caracterizat printr-o dispoziție la întâmplare de celule și collagen. Datorită compoziției sale, osul imatur prezintă caracteristici mecanice izotropice, cu proprietăți similare indiferent de direcția de aplicare a presiunilor. Osul imatur este asociat cu o perioadă rapidă de formare, cum ar fi cazul stadiilor unitare de vindecare a fracturilor sau a fixării implanturilor biologice. Osul imatur care are un conținut mic de minerale, se remodelează în os lamelar.

### **Osul lamelar**

Este un os matur, cu formare mai lentă, care este caracterizat printr-o distribuție celulară ordonată și printr-o orientare regulată a fibrelor de collagen (**fig. 1.3**).





**Figura 1.3**

**Structura osului:** *a* – secțiune în diafiza unui os lung reprezentată fără canalul medular. Fiecare osteon este mărginit de linie de ciment. *b* – Fiecare osteon este compus din lamele și cercuri concentrice formate dintr-o matrice minerală ce înconjoară canalul Haversian. *c* – în lungul marginilor lamelare se găsesc cavități mici denumite lacune, fiecare conținând un singur osteocit. Din lacună pleacă radial canale subțiri sau canalicule în care se extind procesele citoplasmice ale osteocitelor

Lamelele pot fi paralele una față de alta sau organizate concentric în jurul unui canal vascular numit **sistem Haversian** sau **osteon**.

La periferia fiecărui osteon este o linie de „ciment”, o arie subțire care conține substanța fundamentală compusă în special din glicozaminoglicani. Linia de ciment reprezintă cea mai slabă verigă din microstructura osului.

Structura organizată a osului lamelar îl face anizotrop, lucru exemplificat prin faptul că este mai puternic în timpul încărcării axiale decât în timpul încărcării transversale sau prin forfecare.

Osul poate fi clasificat macroscopic ca **țesut cortical** și ca **țesut spongios (trabecular)**. Ambele tipuri sunt morfologic os lamelar.

Țesutul cortical se bazează pe osteon pentru comunicare celulară. Deoarece lățimea trabeculilor este mică, canaliculele pot comunica direct cu vasele de sânge în canalul medular.

Diferențele de bază între țesutul cortical și țesutul spongios sunt legate de porozitate și densitate aparentă. Porozitatea țesutului cortical variază de la 5% la 30%, în timp ce pentru țesutul spongios variază de la 30% la 90%. Densitatea aparentă a țesutului cortical este de aproximativ  $1,8\text{g/cm}^3$  iar cea a țesutului spongios variază de la  $0,1$  la  $1,0\text{g/cm}^3$ .

Oricum distincția dintre țesutul cortical și cel spongios este arbitrară în termeni biomecanici, deoarece cele două țesuturi sunt considerate adesea ca un singur material cu valori specifice de porozitate și densitate.

Organizarea țesutului cortical și spongios în os îi permite adaptarea la funcție.

Țesutul cortical înconjură întotdeauna țesutul spongios, însă cantitatea relativă a fiecărui tip variază cu necesitățile funcționale ale osului. În oasele lungi, țesutul cortical al diafizei este aranjat ca un cilindru gol, pentru a rezista cel mai bine la încovoiere. Regiunea metafizară a osului lung se lățește pentru a crește volumul osos și suprafața sa cu scopul de a scădea presiunile asupra suprafeței articulare. Țesutul spongios din această regiune formează o rețea care distribuie forțele de sprijin a greutății ca și forțele rezultante asupra articulației, în masa de țesut osos.

### **Proprietățile biomecanice**

Proprietățile mecanice ale osului cortical diferă de cele ale țesutului spongios.

Osul cortical este mai dur decât osul spongios. În timp ce osul cortical se va fractura in vivo când tensiunea depășește cu 2% valoarea admisibilă, osul spongios nu se va fractura in vivo până când tensiunea nu va depăși 75% din cea admisibilă. Capacitatea mai mare de stocare a energiei (aria de sub curba presiunii de formare) a osului spongios este o funcție a porozității.

În ciuda rigidității diferite pentru osul cortical și osul spongios, un lucru este valabil pentru toate țesuturile osoase: rezistența la compresiune a țesutului este proporțională cu pătratul densității aparente, iar modulul de elasticitate este proporțional cu densitatea aparentă ridicată la cub.

Orice creștere a porozității, așa cum apare de exemplu cu îmbătrânirea, va scădea densitatea aparentă a osului, și în consecință va scădea rezistența la compresiune și modulul de elasticitate al osului.

Variațiile de rezistență și duritate a osului sunt de asemenea variabile în funcție de orientarea osului (longitudinal sau transversal) și de tipul de încărcare (întindere, compresiune, forfecare sau combinații ale primelor două cu ultima). În general rezistența sau duritatea osului sunt mai mari pe direcția de aplicare a încărcării (longitudinală pentru oasele lungi).

După orientare, osul cortical este cel mai puternic în direcție longitudinală (**fig. 1.4**), iar după tipul de solicitare, osul cortical este mai rezistent la compresiune și mai slab la forfecare.

#### **Solicitarea la întindere**

Reprezintă aplicarea unor forțe egale cu direcția pe perpendiculara la suprafață și în sensul acesteia.

Presiunile maxime se înregistrează pe direcția încărcării și determină elongația osului și micșorarea ariei transversale.

Studiile microscopice arată că ruptura osului haversian în timpul solicitării la întindere este cauzată de decimentarea liniilor de ciment și de tracțiunea în afară a osteonilor.

Oasele cu un procentaj mai mare de țesut spongios, prezintă o fractură trabeculară în timpul încărcării la întindere.

#### **Solicitarea la compresiune**

În acest caz forțele au aceeași direcție ca în cazul întinderii, numai că sensul este contrar.

În timpul compresiunii osul se scurtează iar aria secțiunii crește. Studiile microscopice arată că fractura prin compresiune apare prin fisuri oblice ale osteonilor în osul cortical și prin fisuri oblice ale trabeculilor în osul spongios.

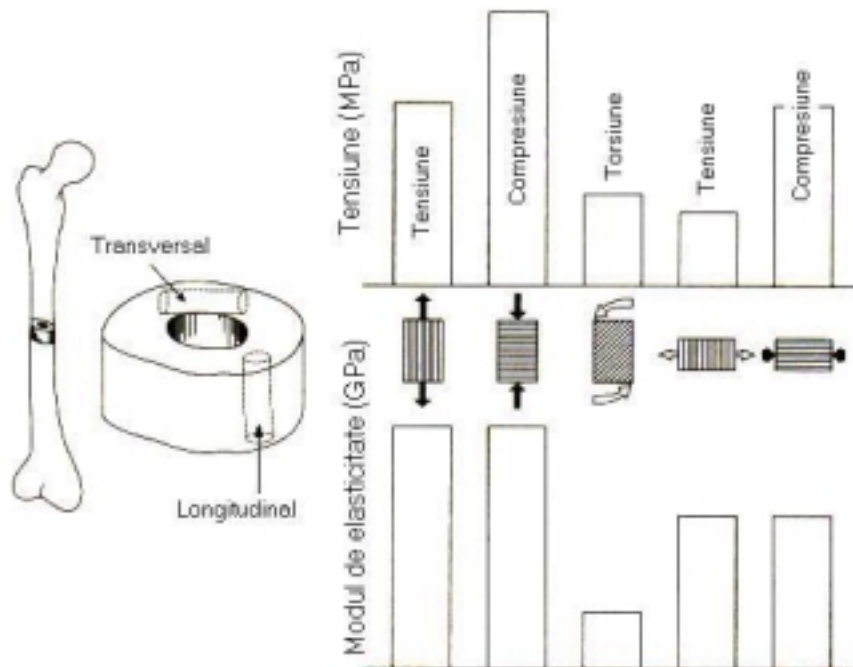
Fracturile vertebrale, în special cele asociate cu osteoporoză, se produc cu încărcarea prin compresiune.

Aplicarea unei încărcări prin tracțiune sau a unei încărcări prin compresiune produce o tensiune de forfecare în material.

### **Solicitarea la forfecare**

Reprezintă aplicarea unei încărcări paralele cu suprafața iar deformarea este angulară.

Studiile clinice arată că fracturile prin forfecare sunt cele mai frecvente în regimurile cu un mare procentaj de os spongios, cum ar fi platoul tibial.



**Figura 1.4**

***Efectele orientării eșantionului osos și a configurației încărcării, asupra rezistenței la diferite tipuri de solicitare și a modului de elasticitate, pentru un segment diafizar dintr-un os lung***

Osul este un material vâscoelastic și comportarea sa mecanică este, de aceea, influențată de frecvența de deformare.

Odată cu creșterea frecvenței oasele devin cu aproximativ 50% mai rigide decât în regim de frecvență redusă, iar încărcarea necesară apariției fracturii se dublează la ritmuri de deformare mari. Rezultatul este reprezentat de dublarea energiei stocate la ritmuri mari de deformare.

Studiile clinice arată că rata de încărcare influențează tipul de fractură și leziunile asociate ale părților moi. Frecvențele mici de deformare, caracterizate printr-o energie stocată în cantitate mică, determină fracturi fără deplasare și nu determină leziuni asociate ale părților moi. Ratele mari de deformare sunt asociate cu leziuni mari ale osului și părților moi datorită creșterii energiei stocate.

Fracturile osului pot fi produse fie printr-o singură încărcare care depășește rezistența admisibilă a osului, fie prin încărcări repetate care conduc la fracturi, ca urmare a solicitării la oboseală.

Deoarece osul își autosepară leziunile, fractura prin oboseală apare numai atunci când ritmul microleziunilor determinate de încărcarea repetată depășește ritmul intrinsec de separare a osului. Fracturile prin oboseală sunt cele mai frecvent întâlnite în timpul activității intense când mușchii au devenit oboșiți și sunt, de aceea, incapabili să stocheze energia și să atenueze presiunile exercitate asupra osului. Când mușchii sunt oboșiți, osul trebuie să suporte o presiune crescută.

### **Mecanismele de remodelare**

Osul are capacitatea să-și modifice dimensiunile, forma și structura ca răspuns la necesitățile mecanice.

În concordanță cu *legea lui Wolff* privind remodelarea osului ca răspuns la represiune, resorbția osului apare la scăderea presiunii, hipertrofia osului apare odată cu creșterea presiunii iar planurile presiunii crescute urmează orientarea principalelor trabecule. Astfel, remodelarea osului apare într-o varietate de circumstanțe care modifică modelele normale presionale.

Din punct de vedere clinic modelele presionale modificate determinate de implanturile de osteosinteză sau protezele articulare au cauzat preocupări privind arhitectura osului pe termen lung.

Baza osoasă și greutatea corpului sunt corelate în mod corespunzător în special pentru oasele de sprijin a greutății. Astfel, imobilizarea sau lipsa gravitației (întâlnită la astronauti) scad rezistența și duritatea osului. Pierderea de masă osoasă este determinată de absența sau modificarea presiunilor normale. Oricum, masa osului este recâștigată odată cu restabilirea presiunilor normale.

Pierderea de masă osoasă, ca răspuns la imobilizare sau lipsa gravitației, este o consecință directă a legii lui Wolff.

Resorbția osoasă, ca răspuns la implanturile ortopedice poate fi dezastruoasă pentru vindecarea osului. În timp ce plăcile asigură un suport pentru osul fracturat, presiunile modificate asociate cu plăcile rigide de metal determină resorbția osului adiacent fracturii sau a celui aflat sub placă, motiv pentru care îndepărtarea plăcii poate determina altă fractură.

Resorbția osului a fost întâlnită și în protezarea totală a șoldului sau a genunchiului. Aceasta este frecvent întâlnită în cazul tijelor femurale de mari dimensiuni necimentate care au un moment de inerție crescut și astfel au o elasticitate mai mică decât tijele cimentate cu un diametru mai mic.

Resorbția osului ca răspuns la un implant rigid, care modifică modelul presional al osului purtător, este denumită *stress shielding*. Gradul de stress shielding nu este dependent de elasticitatea protezei ci mai degrabă de gradul de reducere a elasticității implantului în raport cu cea a osului.

Din punct de vedere clinic, stress shielding-ul poate fi dezastruos pentru longevitatea fixării implantului. De aceea, în efortul de a reduce stress shielding-ul, designerii implanturilor utilizează materiale cu un modul de elasticitate apropiat de cel al osului (de exemplu titan).

### **Creșterea osoasă**

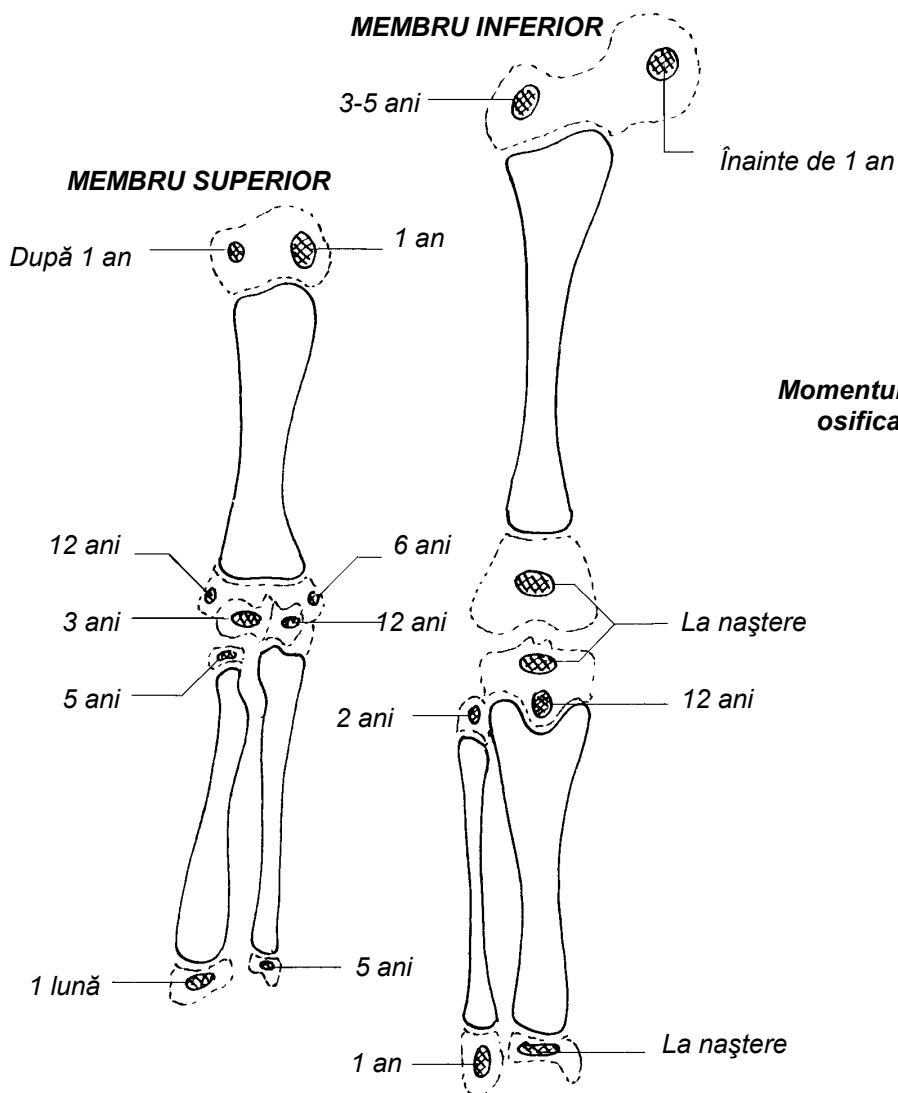
Inițial scheletul nu este osificat, matricea scheletică este cartilaginoasă iar osificarea va interveni progresiv într-o dinamică care vizează creșterea, formarea osoasă și consolidarea, procese care nu pot fi dissociate.

#### ***Punctele de osificare***

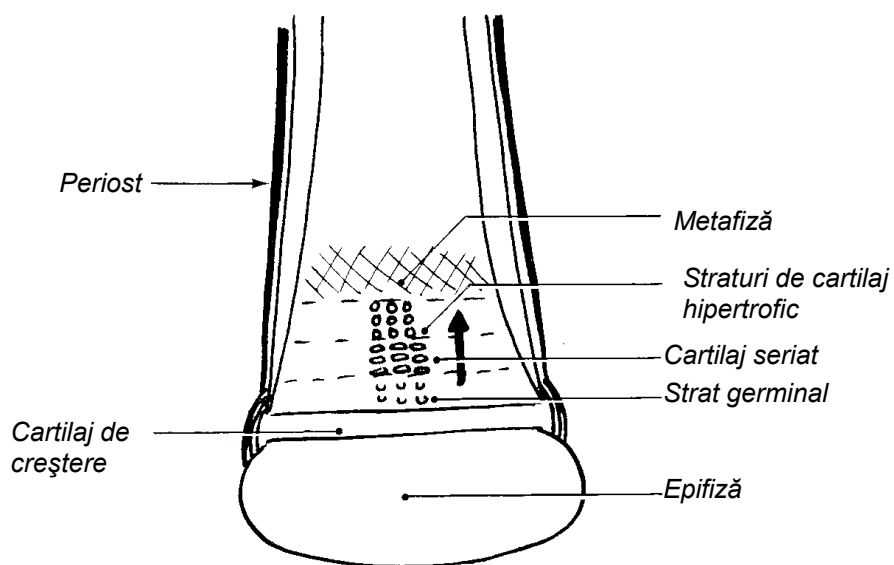
Formarea osoasă începe în puncte specifice pentru fiecare piesă osoasă și la vârste variabile. Fiecare din aceste puncte de osificare va forma os de o manieră centrifugă. Diversele puncte de osificare vor evolua și crește cu vârsta și vor sfârși prin a se întâlni (**fig. 1.5**).

#### ***Creșterea în lungime***

Este un fenomen tranzitoriu care depinde de cartilajele de conjugare. În regiunea metafizară există benzi de țesut formator de os a căror activitate se epuizează progresiv. Acest *cartilaj de conjugare* sau *de creștere* diminuează în grosime odată cu vârsta și se închide către 18 ani (**fig. 1.6**).



**Figura 1.5**  
Momentul apariției punctelor de osificare epifizară la copil



**Figura 1.6**  
Cartilajul de creștere

### **Creșterea în grosime**

Se realizează prin intermediul *periostului* care este o membrană osteoformatoare prin fața sa profundă și care înconjură și învelește piesele osoase. Acest aport de os periferic este compensat de o distrucție centro-medulară a osului sub influența unor celule speciale numite *osteoclaste*. Astfel, diametrul osului crește dar corticala conservă o grosime sensibil constantă. Această osificare periostică se realizează pe toată durata vieții de așa manieră încât oasele nu se măresc, păstrează aceeași formă dar sunt permanent înlocuite.

### **Formarea osului**

Osul este un țesut viu în permanentă remaniere a cărei formare este dependentă de un ansamblu de condiții mai mult sau mai puțin cunoscute.

#### **Condiții generale**

**Metabolice** – constau în necesitatea de a găsi în alimentație sărurile minerale și proteinele necesare edificării scheletului. Aceste necesități sunt imperioase în perioada de creștere și adolescență. O alimentație echilibrată, din care să nu lipsească laptele bogat în calciu, este indispensabilă pentru o creștere normală. Vitaminele, în special vitamina D, joacă un rol esențial în metabolismul osos. Avitaminaza D duce la rahitism care se traduce prin diminuarea rezistenței oaselor și deformarea lor;

**Endocrine** – rolul hormonilor hipofizari (hormonul de creștere) și tiroidieni este bine cunoscut și acceptat în prezent. Afecțiunile endocrine pot influența și modifica structura osoasă la orice vârstă;

**Reglarea cerebrală** – constă în reglarea ansamblului de fenomene de osificare printr-un mecanism central cerebral. Acest lucru este evident când se constată apariția de osificări exuberante după anumite leziuni cerebrale (osificări posttraumatice);

**Congenitale** – există maladii congenitale care pot antrena o perturbare localizată sau generalizată în formarea scheletului cum sunt, de exemplu: boala oaselor de sticlă (Lobstein) sau boala oaselor de marmură.

În principiu, ansamblul acestor condiții generale care influențează formarea osului este bine-cunoscut, îndeosebi în ceea ce privește consecințele după perturbarea unora din aceste mecanisme. Din păcate, mijloacele de acțiune directă care ne stau la dispoziție pentru a influența accelerarea sau ameliorarea osificării sunt extrem de limitate.

#### **Condiții locale**

Atunci când condițiile generale au fost întrunite, în consolidarea osoasă după fracturi intervin condițiile locale. Asupra lor se poate acționa mai eficient.

**Vascularizația** – este necesară conservarea unei bune vascularizații pentru ca procesul consolidării să fie posibil.

Când vasele au fost distruse, consolidarea va fi dificilă sau chiar imposibilă. Vascularizația oaselor se realizează în principal prin două surse:

- *arterele nutritive* – sunt artere bine individualizate care pătrund în os prin orificii anatomice bine definite și se ramifică, fie la nivelul canalului medular, fie în alveolele osului spongios, fiind, deci, o vascularizație osoasă centrală;
- *arterele periferice* – sunt constituite din ramuri fine plecate din toate structurile care se inseră pe os (tendoane, ligamente, mușchi) și este o vascularizație osoasă periferică, la fel de importantă ca cea precedentă.

**Imobilizarea** – strictă este necesară pentru ca densificarea și construcția osoasă să conducă la formarea unei piese mecanice rezistente;

**Electricitatea** – este o metodă deja utilizată în clinica umană, dar insuficient controlată și constă în exploatarea potențialului osteogenic a potențialelor negative în favorizarea consolidării osoase.

## Mecanismele de vindecare (formarea calusului)

Procesul de vindecare a fracturii implică 5 stadii:

- impact, inflamație, formarea calusului moale, formarea calusului dur și remodelarea.

**Impactul** începe cu inițierea fracturii și continuă până când energia a fost complet disipată.

Starea de **inflamație** este caracterizată prin formarea unui hematom în focarul de fractură, necroza osoasă la capetele fragmentelor și printr-un infiltrat inflamator. Țesutul de granulație înlocuiește treptat hematumul, fibroblaștii produc colagen și osteoclastele încep să îndepărteze osul necrotic.

Scăderea durerii și tumefacției marchează începutul celui de al treilea stadiu, **formarea calusului moale**. Acest stadiu este caracterizat printr-o vascularizație crescută și prin formarea abundentă de nou cartilaj. Sfârșitul stadiului de calus moale este asociată cu apariția țesutului fibros sau cartilaginos care unește fragmentele.

În timpul celui de al patrulea stadiu sau **stadiul de calus dur**, calusul este transformat în os imatur și fractura este vindecată din punct de vedere clinic.

Stadiul final al procesului de vindecare implică **remodelarea** lentă de la osul imatur la osul lamelar și reconstrucția canalului medular.

Au fost descrise trei tipuri de vindecare a fracturii:

- **vindecarea endocondrală** - fază inițială de formare de cartilaj, urmată de formarea de os nou pe matricea cartilajului calcificat;

- **vindecarea membranoasă** - formare de os, direct din țesutul mezenchimal, fără apariția stadiului cartilaginos. Combinarea vindecării endocondrale și a vindecării membranoase este tipică pentru vindecarea normală a fracturii. Primul proces se petrece între fragmentele de fractură, în timp ce ultimul este observat subperiostic;

- **vindecarea osoasă primară** - este observată în cazul fixării interne rigide și este caracterizată de absența formării calusului vizibil. Focarul de fractură este șuntat prin remodelare haversiană directă și nu sunt sesizate stadiile histologice de inflamație sau de formare a calusului moale sau dur.

## 3. Cartilajul articular

Cartilajul articular este, înainte de toate, avascular și are o densitate celulară anormal de mică.

Funcțiile principale ale cartilajului articular sunt distribuirea încărcărilor articulare pe o suprafață largă și permiterea unei mișcări relative a suprafețelor articulare cu o frecare minimă și uzură minimă.

### Compoziția structurală

Cartilajul articular este compus din condrocite și o matrice organică. Condrocitele reprezintă mai puțin de 10% din volumul țesutului și produc, secretă și mențin componenta organică a matricei celulare.

Matricea organică este o rețea densă de colagen de tip II, într-o soluție concentrată de proteoglicani.

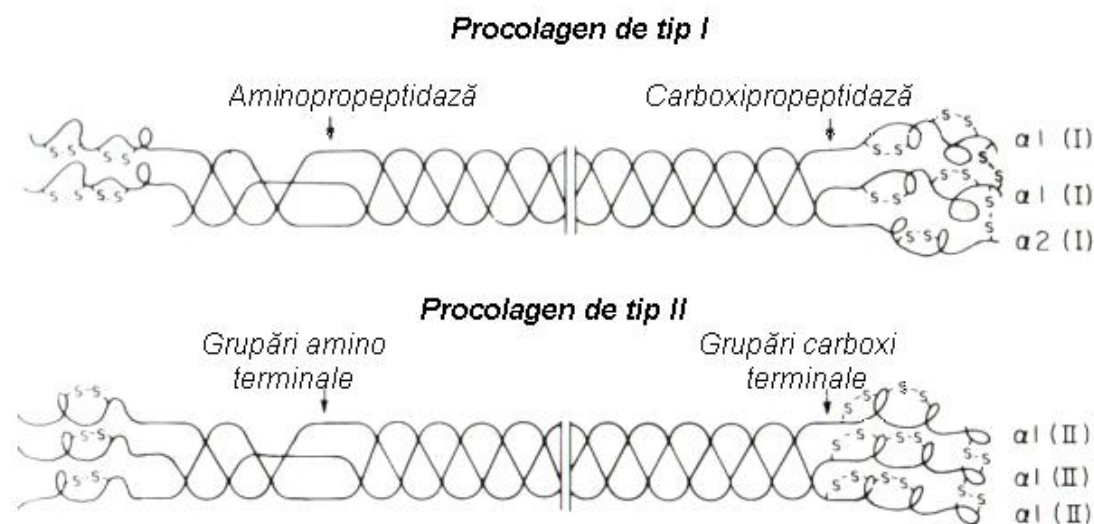
Colagenul reprezintă 10-30% din matricea organică iar proteoglicanii sunt în procent de 3-10% din aceeași matrice, în timp ce apa și sărurile se găsesc în proporție de 68-70%.

### Colagenul

În cartilaj forma funcțională a colagenului este fibra de colagen.

Fibrele au ca unitate structurală procolagenul (**fig. 1.7**) format din trei lanțuri

polipeptidice  $\alpha$  care sunt integrate într-o formă de triplu helix. Monomerii de procologen sunt prelucrați enzimatic extracelular, formând tropocolagenul (a cărui moleculă conține de asemenea trei lanțuri  $\alpha$  identice sau diferite, care sunt răsucite individual spre stânga și în comun spre dreapta în triplu helix) care polimerizează în fibrile de colagen. Mai multe fibrile se grupează formând fibra de colagen.



**Figura 1.7**  
**Structura elicoidală triplă a procologenului**

Cea mai importantă proprietate mecanică a fibrei de colagen este rezistența la întindere.

Deși nu s-a reușit încercarea la întindere a unei fibre de colagen, totuși s-a testat un tendon de șoarece care are în componență 99% colagen. Testările au relevat un modul de elasticitate de aproximativ 50MPa.

Rezistența crescută a fibrelor de colagen la întindere este în mare măsură explicabilă, datorită structurii elicoidale triple a structurii de bază constituită din tropocolagen.

Această structură de arc îi conferă fibrei de colagen proprietăți elastice, ea fiind de fapt „armătura” din componența cartilajului articular.

Este de așteptat deci ca orientarea particulară pe care o au fibrele de colagen în structura cartilajului să fie în principal pe direcția eforturilor de întindere.

### **Proteoglicanii**

Unitatea de bază este monomerul format dintr-o proteină centrală de care se atașează prin legături covalente, catene lungi de glicozaminoglicani.

Monomerii de proteoglicani aderă la filamentele lungi de acid hialuronic prin legături necovalente, formând așa numitele agregate de proteoglicani (**fig. 1.8.a**).

Un agregat poate fi comprimat reversibil sau, altfel spus, manifestă proprietăți elastice.

Rezistența la compresiune (**fig. 1.8.b**) este dată de legăturile strânse (distanță 5÷15Å) dintre glicozaminoglicani și grupările anionice care le îmbracă și rigiditatea volumică în compresie a macromoleculilor neutre.

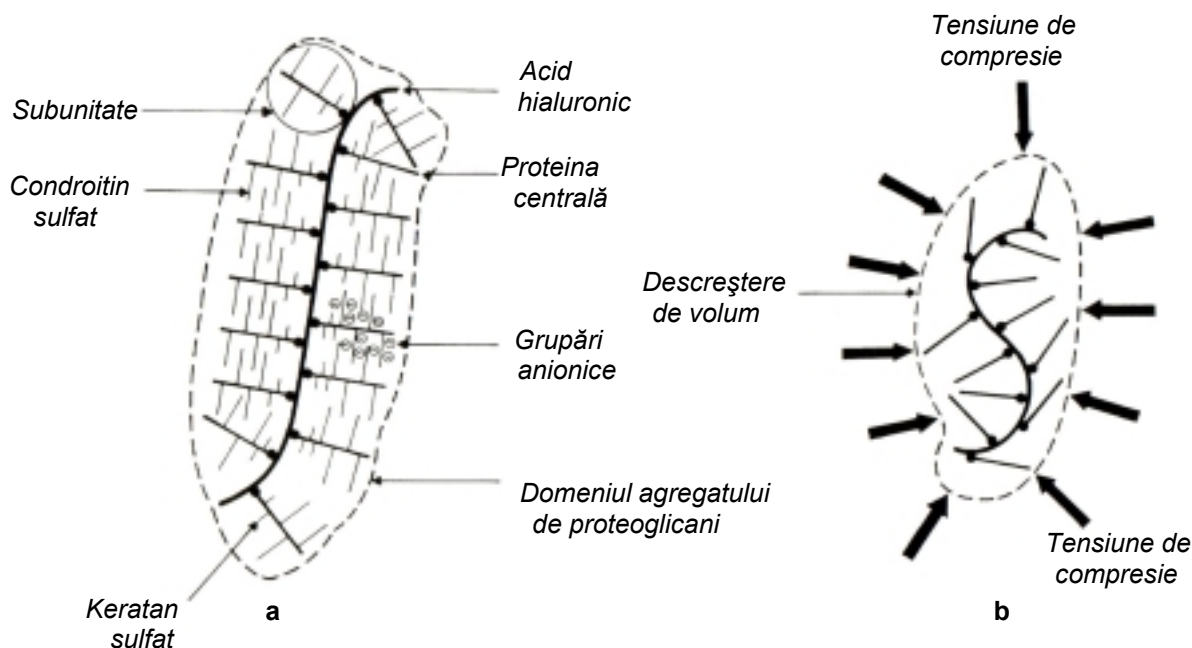
Aglomerarea proteoglicanilor asigură imobilizarea unităților de proteoglicani în interiorul rețelei de colagen și suplimentează rigiditatea structurală a matricei.



Există numeroase modificări, legate de vârstă, în structura și compoziția în interiorul matricei de proteoglicani, după cum urmează:

- o scădere a conținutului de proteoglicani de aproximativ 7% la naștere la jumătate la adult;
- o creștere a conținutului de proteine cu vârsta;
- o scădere a conținutului de condroitinsulfat față de keratosulfat odată cu îmbătrânirea;
- o scădere a conținutului de apă, deoarece subunitățile de proteoglicani devin mai mici odată cu vârsta.

Efectul total este reprezentat de o rigidizare a cartilajului.



**Figura 1.8**

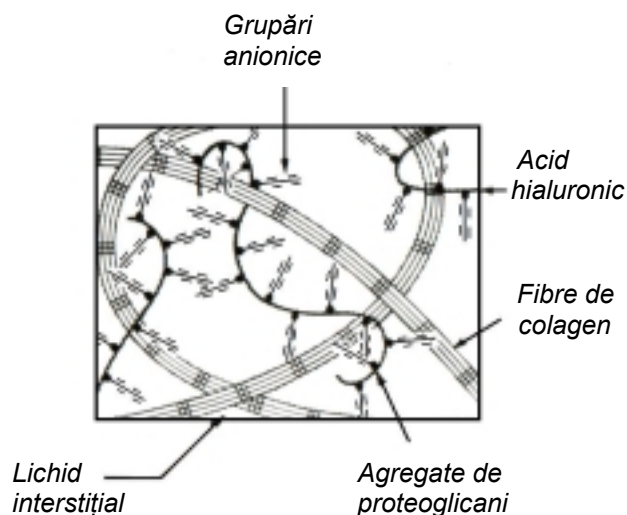
**Structura unui agregat de proteoglicani și comportarea acestuia la compresie**

Apariția artrozei este asociată cu modificări dramatice în metabolismul cartilajului. Inițial există o sinteză crescută de proteoglicani iar conținutul de apă în cartilajul artrozic este crescut.

Conținutul în apă al cartilajului normal permite difuzia gazelor, substanțelor nutritive și a deșeurilor între condrocite și lichidul sinovial bogat în nutrienți. Apa este concentrată în cea mai mare parte (80%) aproape de suprafața articulară și scade liniar cu creșterea adâncimii, astfel încât în zona profundă concentrația apei este de 65%. Localizarea și circuitul de apă sunt importante în controlul funcției mecanice și a proprietăților autolubrifiante a cartilajului.

Există importante interacțiuni structurale între proteoglicani și fibrele de colagen din cartilaj. Un procent mic de proteoglicani pot servi ca agent de legătură între fibrele de colagen care acoperă distanțele prea mari pentru menținerea sau formarea legăturilor. Aceste interacțiuni structurale se crede că asigură interacțiuni mecanice puternice.

O reprezentare schematică a unui volum de cartilaj nedeformat este ilustrată în **fig. 1.9**. Se observă că rețeaua de fibre de colagen înfășoară agregatele de proteoglicani, „împachetându-le strâns”, acestea din urmă fiind prinse în rețeaua de fibre în scopul realizării unei presiuni osmotice prin atragerea ionilor pozitivi din lichidul interstițial de către grupările anionice ale agregatelor.



**Figura 1.9**  
**Reprezentare schematică a unui volum de cartilaj**

Înfășurarea descrisă anterior este posibilă datorită interacțiunii colagenului de tip II din cartilaj cu glicozaminoglicanii din agregatele de proteoglicani, interacțiune care se realizează prin legături de tip glicozidic.

### **Mecanismul lezional și repararea leziunilor traumatiche ale cartilajului**

Răspunsul țesutului conjunctiv la traumatism se succede în trei faze mai mult sau mai puțin intricate: necroză, inflamație și reparație.

#### **Necroza**

Apare imediat după traumatism și importanța sa este condiționată de violența traumatismului.

#### **Faza vasculară**

Se caracterizează printr-o vasodilatație intensă, o creștere a permeabilității vasculare cu hiperemie și extravazare de celule fagocitare, urmată apoi de reparație.

#### **Reparația**

Se finalizează prin formarea unui țesut de granulație, bogat vascularizat, care prin diferențiere va încerca să reproducă cât mai exact posibil țesutul de origine.

Această schemă nu poate fi întrutotul aplicată cartilajului deoarece acesta este un țesut avascular. De aceea, în cazul său, pot fi individualizate două tipuri de leziuni:

- leziuni parțiale, superficiale sau „intra-cartilaginoase”;
- leziuni profunde, pătrunzând până la osul subcondral și care duc la apariția unui țesut de granulație vascularizat în defectul cartilagininos.

### **Leziunile parțiale sau intracartilaginoase**

Aceste leziuni apelează la puterea de reparație a celulelor cartilaginoase și implică o reluare a activității mitotice și o creștere a sintezei de condrocite.

După producerea traumatismului, spre exemplu o fisură superficială, mai mult sau mai puțin perpendiculară pe suprafața articulară, se observă: o necroză a condrocitelor de pe marginile fisurii care după prima zi este înlocuită de condrocite vii cu activitate mitotică intensă și, pe plan biochimic, o creștere a sintezei de proteoglicani, de colagen și de enzime. Din păcate, acest efort de reparație celulară se epuizează rapid în zilele care urmează traumatismului, fără a se ajunge la nici o reparație reală a fisurii. Din fericire, aceste leziuni rămân stabile un timp îndelungat și evoluează rar spre artroză.

## Leziunile profunde

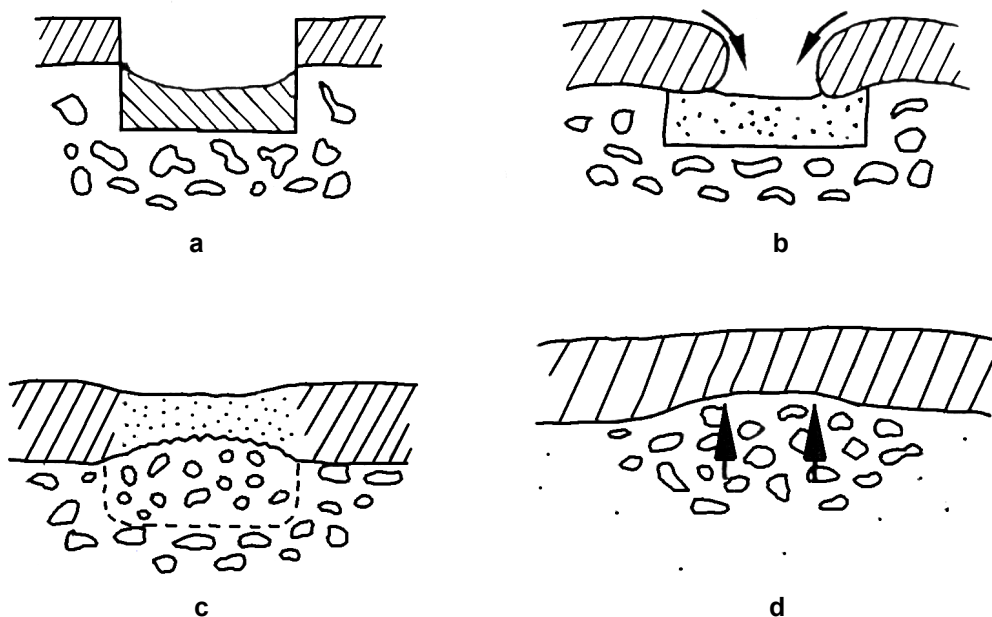
Spre deosebire de leziunile superficiale, cele profunde perforază osul subcondral și vor fi invadate de către un țesut de granulație, bogat vascularizat, de origine medulară.

Imediat după producerea traumatismului se formează un hematom care umple defectul cartilajinos și se transformă rapid într-un cheag. Cartilajul periferic înaintază către defect, dând o falsă impresie de reparație. În mod progresiv cheagul este invadat de către celule de origine medulară, mezenchimatoase, fagocite și de capilare. Celulele au în prima săptămână aspect fibroblastic pentru ca în timp să capete, prin metaplazie, caractere condroblastice. În paralel hiper celularitatea diminuează pe măsură ce progresează diferențierea.

Dacă condițiile locale sunt favorabile, țesutul de reparație, inițial fibrocartilajinos, devine cartilaj hialin mai mult sau mai puțin organizat (**fig. 1.10**).

Pe plan biochimic, o lună după traumatism, țesutul de reparație este foarte aproape de cartilajul hialin cu colagen de tip II în principal (80%). Totuși, conținutul în proteoglicani este inferior celui normal. În plus există și alte modificări calitative, cu creșterea raportului condroitin-sulfat/keratan-sulfat și o creștere preferențială a condroitin-4-sulfaților în raport cu condroitin-6-sulfaților. Aceste nivele sunt valabile pentru cartilajul imatur și ar traduce caracterul „blastic” al celulelor neocartilajului.

În ceea ce privește partea profundă a defectului cartilajinos, aceasta se va diferenția în os imatur, apoi matur de tip spongios cu o joncțiune osteocondrală apropiată de locul inițial.



**Figura 1.10**

### *Evoluția reparației unei leziuni profunde*

- a - prima zi: formarea cheagului în defectul cartilajinos
- b - a 7-a zi: apariția unui țesut fibros de reparație de origine medulară
- c - a 15-a zi: diferențierea țesutului de reparație în două straturi superficiale: cartilaj profund și os subcondral
- d - două luni: cartilaj hialin de reparație; avansarea osului subcondral cu diminuarea înălțimii noului cartilaj.

### **Factorii care influențează reparația**

#### **Vârsta**

Deoarece cartilajul nu are prin el însuși putere de regenerare și reparație nu va influența, prin caracterul său matur sau imatur, calitatea țesutului de reparație;

#### **Dimensiunile defectului**

Convery și colaboratorii [88] au demonstrat că micile defecte au o reparație mai bună. Într-adevăr, leziuni mai mici de 3mm sunt, la 9 luni, total cicatrizate, greu detectabile în restul cartilajului. Dimpotrivă, leziuni de 9mm diametru prezentau o reparație incompletă cu plaje fibroase sau fibro-cartilaginoase;

#### **Starea cartilajului de vecinătate**

Un cartilaj sănătos în jurul defectului ocrotește și protejează regenerarea cartilaginoasă prin punerea la adăpost de sarcini și încărcare. Aceasta explică bunele rezultate clinice după operația de spongializare rotuliană;

#### **Conduita postoperatorie**

Prin aplicarea a trei conduite diferite în postoperator (imobilizarea, mobilizarea activă și mobilizarea pasivă continuă) s-au constatat mari diferențe în reparația cartilaginoasă.

Rezultatele experimentale și clinice arată că mobilizarea continuă pasivă pe parcursul primelor trei săptămâni este metoda cea mai eficientă de refacere a cartilajului hialin. Un efect benefic în acest sens s-a constatat și prin aplicarea locală de câmpuri electromagnetice.

În ciuda acestor argumente încurajatoare trebuie spus, totuși, că reparația cartilaginoasă de tip hialin este amenințată în timp de o de diferențiere în țesut fibros.

## **4. Tendoanele și ligamentele**

Tendoanele și ligamentele sunt similare atât structural cât și biomecanic și diferă doar prin funcții. Tendoanele atașează mușchii la os, transmit încărcările de la mușchi la os, ceea ce determină mișcarea articulară și permit corpului muscular să rămână la o distanță optimă de articulația pe care acționează.

Ligamentele atașează osul de un alt os, amplifică stabilitate mecanică a articulației, ghidează mișcarea articulară și previn deplasarea articulară excesivă.

### **Compoziția structurală**

Atât tendoanele cât și ligamentele sunt țesuturi formate din fibre paralele de colagen, care sunt slab vascularizate. Ele conțin relativ puțini fibroblaști (aproximativ 20% din volum) și o matrice abundentă extracelulară.

#### **Matricea**

Este formată din aproximativ 70% apă și 30% colagen, substanță fundamentală și elastică.

#### **Fibroblaștii**

Secretă un precursor al colagenului, procolagenul, care este clivat extracelular pentru a forma colagen de tip I. Legăturile încrucișate (cross-link) între moleculele de colagen asigură rezistența țesuturilor. Aranjamentul fibrelor de colagen determină funcția țesutului.

În tendoane un aranjament al fibrelor de colagen asigură țesuturilor capacitatea de a suporta forțe uniaxiale de întindere mari.

În ligamente fibrele aproximativ paralele sunt intim interpătrunse una cu alta și asigură capacitatea de a suporta încărcări într-o direcție predominantă, dar permit suportarea unor tensiuni mici și în alte direcții.

Tendoanele și ligamentele sunt înconjurate de țesut conjunctiv areolar.

**Paratenonul**

Formează o teacă protectoare în jurul țesutului și crește alunecarea. În locurile unde tendoanele sunt supuse unor mari forțe de frecare, o membrană sinovială parietală se găsește chiar sub paratenon și facilitează în plus alunecarea.

**Endotenonul**

Fiecare mănunchi individual de fibre este legat de către endotenon. La joncțiunea musculo-tendinoasă, endotenonul se continuă cu *perimysium*. La joncțiunea os-tendon, fibrele de colagen ale endotenonului se continuă în os, ca fibre perforante (*fibrele lui Sharpey*) și devin continue cu periostul.

Tendoanele și țesutul conjunctiv al joncțiunii musculo-tendinoase, ajută la determinarea caracteristicilor mecanice ale întregului mușchi în timpul contracției și extensiei pasive.

Celulele musculare sunt excesiv pliate la joncțiune, pentru a furniza o suprafață maximă de inserție, permițând astfel o mai mare fixare și transmitere a forțelor.

**Sarcomerele**

Sunt adiacente joncțiunii în mușchi, cu fibre rapid contractile, și sunt scurtate în lungime. Aceasta poate reprezenta o adaptare la scăderea intensității forței la nivelul joncțiunii. O membrană complexă de transmitere, intra și extracelulară, formată din glicoproteine, leagă proteine contractile intracelulare de proteinele extracelulare ale țesutului conjunctiv.

Inserția tendonului și a ligamentelor la os sunt similare structural. Fibrele de colagen din țesut se întrepătrund cu fibrocartilajul. Fibrocartilajul devine treptat mineralizat și se continuă cu osul cortical. Aceste zone de tranziție produc o modificare gradată în proprietățile mecanice ale țesutului, determinând o scădere a efectului de concentrare a țesuturilor la inserția tendonului sau ligamentului pe os.

**Mecanismele lezionale**

Tendoanele și ligamentele suportă, în timpul încărcării fiziologice normale, mai puțin de 1/3 din rezistența lor maximă. Deformarea fiziologică maximă variază de la 2% la 5%. Câțiva factori conduc la leziuni tisulare.

Când tendoanele și ligamentele sunt supuse unor presiuni care depășesc limitele fiziologice, microrupturi ale mănunchiurilor de colagen apar înainte de atingerea punctului de cedare a țesutului.

Când punctul de cedare este atins, țesutul suferă o ruptură macroscopică și simultan articulația devine deplasată. Forța produsă de contracția maximă a mușchiului determină o solicitare la tensiune maximă la nivelul tendonului.

Întinderea leziunii tendonului este influențată de mărimea suprafeței de secțiune a tendonului comparativ cu suprafața de secțiune a mușchiului. Cu cât este mai mare suprafața de secțiune a mușchiului, cu atât este mai mare amplitudinea forței produsă de contracție și cu atât este mai mare încărcarea de întindere transmisă prin mușchi. Din punct de vedere clinic, leziunile ligamentare sunt clasificate în funcție de gradul de severitate.

**Entorsele de gradul I**

Prezintă dureri minime și nu au o instabilitate articulară evidentă în ciuda microrupturilor fibrelor de colagen.

**Entorsele de gradul II**

Sunt caracterizate de o ruptură ligamentară parțială și de o ruptură progresivă a fibrelor de colagen care determină o scădere cu până la 50% a rezistenței ligamentului.

Entorsele de gradul II determină dureri moderate sau mari și instabilitate articulară. Această instabilitate este frecvent mascată de contracția musculară. De aceea, pentru o evaluare corectă, testarea trebuie făcută cu pacientul sub anestezie.

### **Entorsele de gradul III**

Se caracterizează prin dureri mari în timpul traumatismului și o durere minimă după aceea. Articulația este complet instabilă. Cele mai multe fibre de colagen se rup, dar puține pot rămâne intacte, ceea ce dă ligamentului aspectul de continuitate, chiar dacă el este incapabil să suporte încărcări. Dacă presiunea se exercită pe o articulație care este instabilă datorită rupturii ligamentare sau capsulare, vor rezulta presiuni anormal de mari la nivelul cartilajului articular.

### **Mecanismele de vindecare**

În timpul vindecării și reparării tendoanelor și ligamentelor, infiltrarea cu fibroblaști din țesutul adiacent este esențială.

Procesul de vindecare este inițiat de un răspuns inflamator, care este caracterizat printr-un infiltrat cu celule polimorfonucleare, înmugurirea capilarelor, exsudarea de lichide, procese care continuă în primele trei zile de la traumatism.

După patru zile apare fibroplazia care este însoțită de o acumulare importantă de fibroblaști. În trei săptămâni, o masă de țesut de granulație înconjură țesutul lezat. În timpul săptămânii următoare, fibrele de colagen devin orientate longitudinal. În timpul următoarelor trei luni fibrele de colagen formează mănunchiuri identice cu mănunchiurile originale.

Tendoanele suturate se vindecă printr-o pătrundere progresivă a țesutului conjunctiv din exterior. Fibrele de colagen devin progresiv orientate până când ele formează fibre de tendon asemănătoare cu cele originale. Orientarea fibrelor de colagen este esențială deoarece rezistența la întindere a tendonului suturat este dependentă de conținutul de colagen și de orientarea sa. Dacă tendonul este suturat în primele 7-10 zile, rezistența suturii menține fixarea până când se formează un calus adecvat.

Mobilizarea tendonului în timpul vindecării este importantă pentru a evita aderența tendonului la țesuturile înconjurătoare, în particular în cazurile în care sunt implicate tendoanele mușchilor flexori ai mâinii. Mișcarea poate fi pasivă pentru a preveni aderențele și, în același timp, pentru a preveni presiunile excesive asupra liniei de sutură. Proprietățile de alunecare ale tendoanelor flexorilor care au fost mobilizate sunt superioare față de proprietățile tendoanelor flexorilor care au fost imobilizate în timpul procesului de vindecare.

Punerea în contact direct a suprafețelor și capetelor unui ligament secționat asigură cele mai favorabile condiții de vindecare deoarece diminuează formarea cicatricei, accelerează vindecarea, grăbește colagenizarea și restaurează un țesut ligamentar aproximativ normal.

În timpul reparării ligamentelor trebuie evitate problemele care pot apărea în urma vindecării. De exemplu, ligamentele secționate și mobilizate se vindecă cu o porțiune de țesut fibros, interpusă între cele două capete, în timp ce ligamentele suturate se unesc fără interpoziție de țesut fibros.

Ligamentele nesuturate se pot retracta, scurta și devin atrofile făcând repararea lor dificilă la două săptămâni după traumatism. În ciuda acestei realități, în chirurgia ortopedică, multe ligamente nu sunt reparate sistematic chirurgical.

Ruptura ligamentului încrucișat anterior de la nivelul genunchiului este un astfel de exemplu. El este adesea grav lezat mai ales în cazurile de ruptură în porțiunea mijlocie și, în general, nu se comportă bine după reparare. În plus ligamentul este intraarticular iar lichidul sinovial tinde să întrerupă procesul de vindecare. De asemenea instabilitatea genunchiului tinde să exercite presiuni excesive asupra zonei de reparație, cu excepția cazului când genunchiul este imobilizat, ceea ce conduce la redoare articulară și atrofie musculară.

## 5. Mușchii scheletici

Mușchii scheletici asigură rezistența și protecția prin distribuirea presiunilor și absorbirea șocurilor.

De asemenea asigură mobilitatea oaselor la nivelul articulațiilor, și, prin structură, facilitează mișcarea și menținerea posturii corpului.

### Compoziția structurală

Fibrele musculare sunt formate din **miofibrile** care reprezintă elementul contractil al mușchiului (fig. 1.11).

Fiecare miofibrilă are două tipuri de filamente fibroase: filamente groase, **miozina** și filamente subțiri, **actina**.

Filamentele de actină și miozină se întrepătrund parțial determinând o alternanță de benzi luminoase și întunecate dând astfel aspectul striat al mușchiului scheletic.

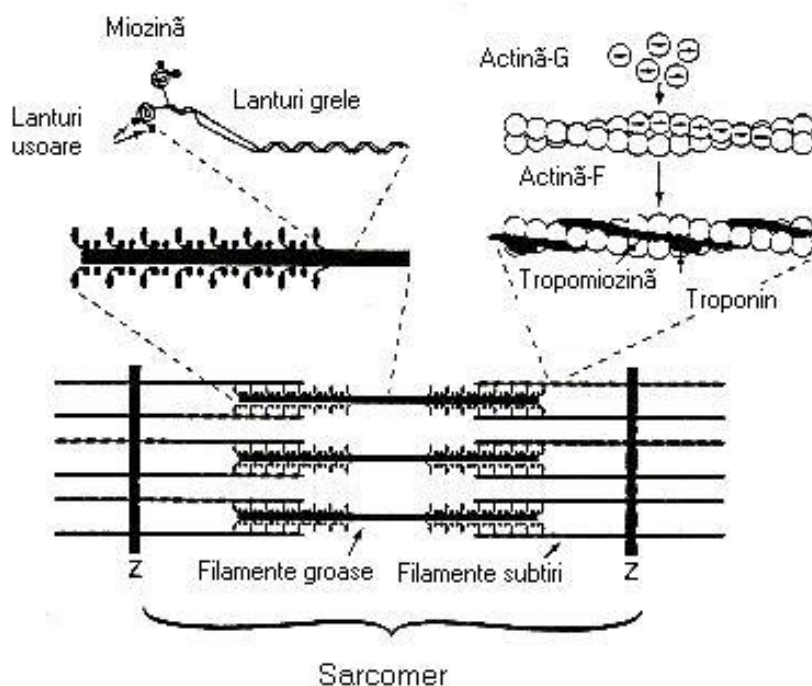


Figura 1.11

Miofilamentele individuale sunt conectate prin discurile Z care conțin de asemenea proteine.

Porțiunea din miofibrilă dintre două discuri Z succesive este reprezentată de **sarcomer**, unitate funcțională a contracției musculare.

Filamentul de actină are trei componente diferite: **actina**, **tropomiozina** și **troponina**.

Baza filamentului de actină este inserată în discul Z în timp ce celălalt capăt se găsește în sarcomer între filamentele de miozină.

Moleculele de adenzin difosfat (ADP) sunt atașate periodic la filamentele de actină. Se crede că moleculele de ADP sunt locurile active cu care interacționează filamentele de miozină pentru a determina contracția musculară.

Firele de tropomiozina sunt slab atașate la filamentele de actină. Când mușchii sunt în stare de repaus tropomiozina acoperă locurile active ale firului de actină astfel încât contracția nu se produce.

Proteinele globulare de troponină sunt atașate de filamentele de actină și au o afinitate crescută pentru ionii de calciu. Această afinitate pentru calciu se crede că inițiază contracția.

Moleculele de miozină sunt înfășurate, cu un capăt pliat pentru a forma două capete globulare ce formează  $120^\circ$  între ele.

Cozile câtorva molecule sunt înmănunchiate împreună pentru a forma corpul filamentului.

Brațele (porțiunile cozilor care nu formează corpul filamentului) și capetele pătrund în sarcomer și formează legături încrucișate. Legăturile încrucișate interacționează cu locul activ al filamentelor de actină în timpul contracției.

Centrul sarcomerului conține o regiune care este denumită zona H și nu conține legături încrucișate între filamentele de miozină.

**Unitatea funcțională** a mușchiului scheletic este **unitatea motorie** definită ca cea mai mică porțiune capabilă de o contracție independentă.

O unitate motorie este formată dintr-un *neuron motor* și toate *fibrelle musculare* pe care le inervează. Gradul de control al mișcării este determinat de numărul de fibre din unitatea motorie. Cu cât sunt mai multe fibre pentru un neuron motor, cu atât mai brutale sunt mișcările.

Stimularea unității motorii produce un răspuns „tot sau nimic” la nivelul fibrelor musculare. De aceea fibrele se contractă la maximum dacă a fost depășit potențialul prag.

În interiorul corpului muscular, fibrele câtorva unități motorii sunt întrepătrunse astfel încât stimularea unei singure unități motorii contractă o porțiune mare din mușchi. Forța pe care un mușchi o furnizează este direct proporțională cu numărul de unități motorii pe care le recrutează.

Tendoanele au proprietăți vâscoelastice ce influențează proprietățile mecanice ale mușchilor în timpul contracției și extensiei pasive.

În timpul contracției musculare, vâscoelasticitatea tendoanelor le permite să absoarbă energia într-o cantitate proporțională cu ritmul de aplicare al forței și le permite, de asemenea, să disipeze energia într-o manieră dependentă de timp.

Relația dintre mușchi și tendon se definește astfel:

- tensiunea musculară este produsă și transmisă ușor în timpul contracției;
- elementele contractile își revin lungimea lor de repaus atunci când contracția s-a terminat;
- probabilitatea unei leziuni musculare este minimalizată prin prevenirea supraîntinderii pasive a elementelor contractile.

### **Testing-ul muscular**

#### **Raportul dintre forța musculară, vârstă și sex**

În literatura de specialitate există, se pare, unanimitate în ceea ce privește raportul între forță și vârsta subiectului.

Forța pare a crește în primii 20 de ani de viață, rămâne la același nivel timp de 5-10 ani și diminuează apoi progresiv în tot restul vieții.

Ufland [23] a stabilit o curbă tipică a modificărilor forței musculare în raport cu vârsta dar și cu alți parametri cum ar fi: modul de lucru și tipul constituțional. El subliniază de asemenea că modificările musculare care însoțesc procesul de îmbătrânire variază în funcție de grupele musculare considerate. Spre exemplu, se constată o diminuare progresivă a forței musculare, mai accentuată la mușchii flexori ai antebrațului și la cei care redresează corpul.

Galton [23] a demonstrat că forța musculară a bărbaților crește rapid de la 2 la 19 ani într-un ritm asemănător cu creșterea greutateii. Creșterea este mai lentă și uniformă până la 30 de ani după care ea diminuează progresiv de aceeași manieră.



Schrochrin [23] a demonstrat că femeile au o forță musculară cu 28-30% mai mică decât la bărbat, în timp ce, de la 40 la 45 ani scăderea forței nu este atât de importantă la femei comparativ cu bărbații.

### **Valoarea testingului**

Pentru ca testingul muscular să fie cu adevărat valabil, trebuie o observație atentă, o palpăre și o atitudine corectă.

Se cere subiectului să miște partea interesată cu amplitudinea maximă de care este capabil. Examinatorul trebuie să observe și să noteze diferențele de talie și forță musculară, examinarea fiind obligatorie și pentru mușchii simetrici de partea cealaltă a corpului.

Trebuie palpat țesutul contractil și tendoanele, deoarece o lipsă de tonus poate fi substituită de alți mușchi decât cei motori principali examinați. Un exemplu clasic de substituție completă se poate produce la bolnavii cu distrofie musculară unde mușchii motori principali nu funcționează, mișcarea fiind îndeplinită de mușchii secundari.

### **Bilanțul muscular și evaluare prin cotație cifrică**

În timpul unui examen muscular detaliat trebuie respectate anumite condiții care economisesc timpul examinatorului și țin cont de oboseala bolnavului.

Clasic, segmentul considerat este așezat de către examinator, pasiv, în poziția unui test normal, fără a ține cont de gravitație.

Dacă pacientul poate menține această poziție contra unei rezistențe oarecare, se apreciază conform cotației „normal” sau „bun”.

Dacă pacientul nu-și poate menține poziția contra unei rezistențe, trebuie utilizate testele standard care dau o notă sub cotația „bun”.

O altă manieră de a proceda constă în a combina testele pentru membre, spre exemplu verificarea flexorilor ambelor brațe, în același timp, în poziție așezat sau verificarea abductorilor și adductorilor ambelor coapse în poziția culcat pe spate.

Cu o oarecare experiență, examinatorul poate inventa teste rapide mai ales pentru bolnavii care prezintă o amiotrofie generalizată.

Un exemplu este dat de gestul de strângere a mâinii în care forța flexorilor degetelor și a policelui sunt determinate de presiunea exercitată de fiecare falangă, în contact cu mâna examinatorului.

O observare atentă a bolnavului în timp ce face gesturi obișnuite oferă adesea indicații pentru o funcție considerată mediocră și reprezintă o parte importantă a procedurilor de examinare.

Sistemul de evaluare general valabil acceptat, se sprijină pe o cotație care cuprinde trei factori:

1. rezistența care poate fi opusă manual unui mușchi contractat sau a unui grup de mușchi (**bun** sau **normal**);
2. posibilitatea pe care o are un mușchi sau un grup de mușchi de a face să se miște un segment de corp pe toată întinderea mișcării (contra gravitației = **mediocru**);
3. existența sau absența unei contracții la nivelul unui mușchi sau a unui grup muscular (o ușoară contracție fără mișcare articulară = **urmă**; nici o contracție = **0**).

În utilizarea acestor cotații de bază trebuie adăugate de obicei + sau -. Folosirea acestor semne în testele de rezistență se bazează pe o decizie subiectivă luată de către examinator.

Dacă pacientul realizează mai puțin de jumătate din mișcarea totală se va da nota cea mai joasă cu semnul + (mediocru +); dacă pacientul a realizat mai mult de jumătate din mișcare fără a o face în întregime se va da nota cea mai mare, dar cu - (normal cu -).

O altă metodă de evaluare a stării musculare universal recunoscută, se sprijină pe o cotație cifrică care cuprinde 6 grade:

- **0** – nici o contracție;
- **1** – contracție musculară care nu poate determina mișcare;
- **2** – contracție care provoacă o mișcare de amplitudine articulară maxim disponibilă, dar care necesită eliminarea gravitației segmentului mobilizat;
- **3** – contracție eficace contra gravitației;
- **4** – contracție eficace nu numai contragravitațională dar și contra unei rezistențe moderată opusă de mâna examinatorului;
- **5** – mușchi normal.

Pentru nuanțarea aprecierilor pot fi asociate gradului corespunzător semnele + și –.

Rezultatele examenului de bilanț vor fi notate într-o fișă specială și repetate, pe cât posibil, la fiecare două luni și de către același examinator.

### ***Analiza mersului ca mijloc de examinare***

Analiza deplasării se bazează pe observația meticuloasă a bolnavului în timp ce el merge sau este în ortostatism.

Se notează mai întâi deviațiile de la poziția normală a pacientului care pot afecta mobilizarea sa, apoi anomaliile elementelor generale și specifice ale ciclului de mers. Aceste deviații evidențiază zonele de slăbiciune sau alți factori care limitează funcția normală.

Datele furnizate prin analiza mersului vor servi la determinarea gradului de ameliorare a activității funcționale de bază. În acest scop pot fi realizate înregistrări video ale ciclului de mers la pacienții studiați.

### **Mecanismul lezional**

În cursul unui accident muscular se descriu trei stadii lezionale:

#### ***Elongația***

Correspunde rupturii din miofibrile care vor fi efiloșate. Aceste leziuni survin în timpul solicitării excesive și brutale a unui mușchi în prealabil alungit (demaraj, schimbare de direcție);

#### ***Ruptura fibrilară***

Correspunde unei leziuni a fibrelor, interesând un fascicol (ruptură parțială). Această leziune apare în două circumstanțe: urmarea unei contracții musculare intense și violente, necontrolată (șut în gol) sau ca urmare a unei agresiuni externe pe un mușchi contractat;

#### ***Ruptura propriu-zisă***

Correspunde unei veritabile „fracturi” musculare prin ruptura totală a tuturor fasciculelor musculare, în circumstanțe traumatiche identice cu cele evocate mai sus, dar în condiții mult mai violente.

Accidentele și incidentele musculare pot fi urmate în general de sechele destul de grave. Există o serie de factori de risc incriminați în favorizarea accidentului muscular cum ar fi:

- tulburări neuromusculare (dezechilibru agoniști-antagoniști, dublă inervație a mușchiului, necoordonarea gesturilor);
- factori anatomici (inserții osoase particulare, mușchi fiziologic întinși, specificitatea fibrelor musculare);
- maladii netratabile, defecte ionice, anabolizante;
- erori dietetice și de antrenament;
- tulburări morfo-statice și morfo-funcționale;
- factori individuali și climatici predispozanți;

## Mecanismul de vindecare

Traumatismele musculare se produc prin aceleași mecanisme ce determină leziuni și la nivelul celorlalte structuri ale aparatului locomotor.

Datorită funcției sale contractile și activității metabolice crescute, chiar și întreruperea temporară a vascularizației și inervației unui mușchi poate cauza leziuni permanente. Mai mult, spre deosebire de alte țesuturi, restabilirea funcției musculare necesită nu numai restabilirea vascularizației dar și a inervației sale.

Vindecarea unei leziuni traumatice musculare presupune parcurgerea a trei faze: inflamație, reparație și remodelare.

În timp ce are loc reparația și remodelarea miofibrilelor, alte celule vor forma un țesut fibros. De aceea, în multe tipuri de traumatisme musculare, forma dominantă a reparației musculare o constituie formarea țesutului fibros, iar rezultatul este reprezentat de un amestec de miofibrile înconjurate de țesut cicatricial.

### **Faza de inflamație**

Traumatismul inițial determină apariția hemoragiei la nivelul mușchiului, ce va avea ca rezultat formarea unui hematom și apariția locală a celulelor inflamatorii. Aceste celule cu activitate fagocitară vor pătrunde în fibrele musculare necrozate pe care le vor fragmenta concomitent cu fagocitarea filamentelor contractile și a formațiunilor intracitoplasmice. Această activitate a macrofagelor are și un rol important în stimularea formării de miofibrile.

### **Faza de reparație**

Pe măsură ce macrofagele îndepărtează fibrele musculare necrozate, apar celule fuziforme cu activitate mioblastică. Acestea încep să prolifereze și să fuzioneze una cu cealaltă.

Se formează astfel celule lungi cu un lanț de nucleii situat central. Pe măsură ce se măresc, începe formarea reticulului sarcoplasmic și a mănunchiurilor de filamente contractile. Lanțul central de nucleii se rupe, iar nucleii migrează spre periferie, făcându-se astfel tranziția spre fibra musculară. Proteinele contractile continuă să se acumuleze și vor forma miofibrilele.

Pentru a deveni funcțională, o fibră musculară regenerată trebuie să fie inervată, incluzând aici și formarea joncțiunii neuro-musculare.

### **Faza de remodelare**

Odată ce fibrele musculare au apărut, matricea extracelulară continuă să se remodeleze. Dacă fibrele musculare sunt inervate, contracția musculară controlată va crește rezistența mușchiului lezat.

## 6. Articulația

### **Definiție și embriogeneză**

#### **Definiție**

Articulația poate fi definită ca un ansamblu de formațiuni care unesc două sau mai multe oase vecine (sau o fantă formată între țesuturi conjunctive ajunse la diferite faze de evoluție) și care nu se menține decât dacă este supusă unei acțiuni fiziologice normale. Se observă că în această definiție nu este inclus elementul „mișcare”, pentru că aceasta *nu* este obligatorie într-o articulație.

Sumar, o articulație este alcătuită din:

- extremități osoase;
- cartilaje articulare;
- țesut conjunctiv articular, de diferite tipuri;
- mușchi și tendoane, cu inserțiile lor;

### **Embriogeneza (artrogeneza)**

Atât oasele, cât și articulațiile au originea în mezenchim (rezultat din diferențierea mezodermului).

Aparatul locomotor se dezvoltă din mezoderm, membrele putând fi considerate adevărate axe mezodermice, acoperite de ectoderm.

Către a 3-a săptămână, pe laturile corpului embrionului apare câte o proeminență lineară dispusă în axul lung al corpului, denumită linia mamară. Liniile mamare se termină la ambele capete cu câte o proeminență în formă de paletă, care reprezintă viitoarele membre.

În săptămâna a 5-a, apare segmentarea membrilor, proeminențele fiind mai alungite și împărțite în două segmente, unul proximal și unul distal. Segmentul distal, care va deveni mână sau picior prezintă la marginea sa liberă patru șanțuri longitudinale, care încep să delimiteze forma degetelor.

Către a 6-a săptămână, segmentele proximale se împart și ele în două, formând brațul și antebrațul, respectiv coapsa și gamba. Aceste două segmente se flectează, formând unghiuri deschise spre trunchi.

La începutul lunii a 3-a, se realizează rotația membrilor în axul longitudinal. Membrile superioare se rotează în afară cu 90°, coatele ajungând să privească înapoi. Membrile inferioare se rotează înăuntru cu 90°, genunchii privind înainte.

Osificarea se produce pe modele membranoase (conjunctive) ale viitoarelor oase.

Aceste modele (eboșe) apar în săptămână a 3-a, iar ulterior evoluția lor se face în două direcții:

- **osificare dermală (fibroasă)** – adică osificarea directă din eboșa membranoasă, tipică oaselor late;
- **osificare encondrală (cartilaginoasă)** – caracterizată prin trecerea printr-o fază de cartilajiu, după care urmează osificarea, tipică pentru oasele lungi.

Locul de apariție al nucleelor de osificare este oarecum fix (imediat distal de terminațiile arterei nutritive) fiind determinat de factori mecanici. Astfel, osul lung prezintă mai multe puncte de osificare, unul diafizar și cel puțin două epifizare. Punctele de osificare se întind ca petele de ulei. Singurele teritorii ce rămân cartilaginoase la copii și tineri sunt metafizele, unde continuă să funcționeze cartilajele de creștere.

Articulațiile provin din aceleași eboșe din care provin și oasele, tot pe modele fibroase (dermale) sau condrale. La nivelul eboșelor scheletului membrilor apar zone ceva mai laxe și dilatate în regiunea viitoarelor articulații. Acestea vor fi la început fixe (sinartroze), apoi, din săptămână a 3-a se izolează zonele condrale ale viitoarelor epifize, care vor fi în contact între ele. Între săptămânile 5 și 7 apare o despicare (separare) a acestor cartilaje, încât în săptămână a 8-a spațiul sinovial este deja format, cu o membrană sinovială organizată.

De îndată ce forțele mecanice de forfecare, presiune și tracțiune intră în acțiune, în mijlocul articulațiilor vor apărea mici cavități cu pereții umectați de lichid, făcându-se astfel trecerea spre articulațiile semimobile, adică spre amfiartroze. Cu cât aceste forțe vor crește în intensitate, cu atât se va transforma mica despicătură centrală într-o cavitate virtuală, ca în diartroze și mobilitatea va fi mai mare.

De la apariția lor și până la desăvârșirea creșterii, și chiar după aceea, articulațiile suferă modificări plastice continue.

Articulațiile nou-născuților au o altă formă și alte funcții decât cele ale adulților, modificarea survenind prin intervenția factorilor mecanici.

## **Compoziția structurală**

Articulațiile de tip sinovial au o structură complexă, comună celor mai multe articulații ale corpului uman.

La formarea unei articulații de tip sinovial participă următoarele elemente componente: extremitățile osoase (epifizele) cu suprafețele articulare (cartilajul articular), formațiuni fibrocartilaginoase care participă la realizarea congruenței articulare (meniscuri, fibrocartilaje de mărire) și mijloace de unire (capsula articulară și ligamentele).

### **Extremitățile osoase**

Sunt constituite din țesut osos spongios și o lamă osoasă subcondrală care la separă de cartilajul articular.

Nu există nici un schimb între os și cavitatea articulară dar leziunile osoase pot interesa cartilajul și cavitatea articulară, caz în care vorbim de osteo-artrită.

### **Cartilajul articular**

Este vorba de un țesut foarte special, rigid dar înzestrat cu o elasticitate remarcabilă. În stare normală are un aspect alb-strălucitor și este omogen pe secțiune.

Cartilajul articular variază în grosime, între câteva sute de micrometri și 2-6mm, în raport cu tipul de articulație, solicitările mecanice și individ. Este mai gros la tineri și unde presiunile sunt mai crescute și se subțiază cu vârsta.

În compoziția sa intră trei elemente importante: celulele (condrocitele), fibrele colagene (sistemul fibrilar) și substanța fundamentală.

Cartilajul articular adult se prezintă ca un țesut foarte diferențiat, cu celule stabile din punct de vedere al diviziunii celulare. Capacitatea mitotică a condrocitelor poate fi inhibată în condiții patologice, dar nu este pierdută. Condrocitele sunt metabolice active, contribuind la sinteza colagenului și a condromucoproteinelor.

Fibrele colagene sunt dispuse arhitectural în așa fel încât să suporte în cele mai bune condiții solicitările. La marginea cartilajului se continuă cu fibrele colagene ale sinovialei și periostului, ceea ce face ca mușchii, prin inserțiile periarticulare să exercite tracțiune pe întreaga extremitate osoasă și nu doar pe zona de inserție.

Substanța fundamentală este un gel, bogat în: apă (peste 70%), mucopolizaharide acide (condroitinsulfat) și glicoproteine, electroliți (4-7%) și lipide (0,5-1%).

Cartilajul articular este considerat avascular, nutriția sa fiind asigurată prin imbițiție, în primul rând de către lichidul sinovial.

Totuși, există păreri care sugerează prezența unor capilare funcționale, la periferie, un rol important având raporturile dintre cartilaj și osul subjacent, prin capilarele epifizare juxtacondrale.

Cartilajul articular se poate nutri suficient și fără să fie în raport cu osul subjacent. Acest fapt se dovedește prin aceea că dacă un mic fragment de cartilaj, (datorită unor condiții patologice speciale ca în osteocondritele disecante) se dezlipiște de epifiză și rămâne liber în articulație, el nu suferă un proces de degenerare, ci continuă să trăiască, fie că se lipește de un franj sinovial, fie că plutește în lichidul sinovial. De cele mai multe ori crește chiar ca volum, lichidul sinovial reprezentând pentru el un bun mediu de hrană și dezvoltare, ceea ce face să devină un veritabil „șoarece articular”.

Cartilajul articular este lipsit de inervație și de aceea agresiunile, de orice natură ar fi ele, nu pot să determine senzații dureroase. Patologia cartilajului articular rămâne deci tăcută clinic.

Elementele structurale prezentate conferă cartilajului articular proprietăți ca: elasticitatea, compresibilitatea, porozitatea și propriolubrifierea, indispensabile unei funcții articulare normale.

Pe plan histologic cartilajul articular este format din patru pături de la suprafață către profunzime:

- o zonă superficială unde fibrele de colagen, fine și subțiri sunt foarte tasate, paralele cu suprafața articulară; conținutul în proteoglicani este cel mai scăzut iar condrocitele sunt mici și plate;
- o zonă mijlocie unde fibrele de colagen se încrucișează oblic într-o rețea neorientată, iar condrocitele sunt mai mari și dispersate;
- o zonă profundă în care fibrele de colagen sunt orientate perpendicular pe suprafață iar condrocitele urmează aceeași dispoziție, așezate în coloane;
- o zonă de cartilaj calcifiat corespunzător zonei de fixare a cartilajului la placa osoasă subcondrală.

Fiind un țesut braditrof, cu un metabolism scăzut, cartilajul rezistă mai bine decât osul la diverși factori agresivi.

Lipsa vascularizației îl lipsește însă de capacitatea de cicatrizare. Ca țesut specializat, ajuns la sfârșitul evoluției, el nu poate decât să degenereze, prin modificarea proprietăților sale (depolimerizări ale mucopolizaharidelor, scăderea conținutului de apă și pierderea elasticității). Vârsta, traumatismele, infecțiile duc la deshidratare, ramolire sau resorbție și condroclazie.

Dacă presiunile și tracțiunile fiziologice nu se mai exercită, (ca în imobilizările prelungite), cartilajele articulare sunt invadate de vase ce vor construi țesut osos pe măsură ce cartilajul se resoarbe, ajungându-se la dispariția articulației și instalarea anchilozei osoase.

### **Formațiunile fibrocartilaginoase articulare**

#### **1. Meniscurile**

În unele articulații, deoarece suprafețele articulare nu se adaptează perfect, pentru a menține congruența se dezvoltă niște formațiuni fibrocartilaginoase, care, datorită compresibilității lor, acționează ca niște veritabile amortizoare de șoc și măresc suplețea articulației.

Discurile apar între corpii vertebrali, în articulația temporo-mandibulară și în 30-40% din cazuri, în articulațiile acromio-claviculare. Meniscuri apar la articulația femuro-tibială.

#### **2. Fibrocartilajele de mărire (bureletele)**

Apar în enartroze care nu au suprafețe articulare egale ca întindere, de exemplu în cea scapulo-humerală și coxo-femurală.

Au o formă prismatic triunghiulară și sunt dispuse inelar, înconjurând capsula și contribuind la conținutul articular.

#### **3. Discurile intervertebrale**

Discurile intervertebrale suportă și distribuie încărcările și, de asemenea, previn mișcarea excesivă ale coloanei vertebrale.

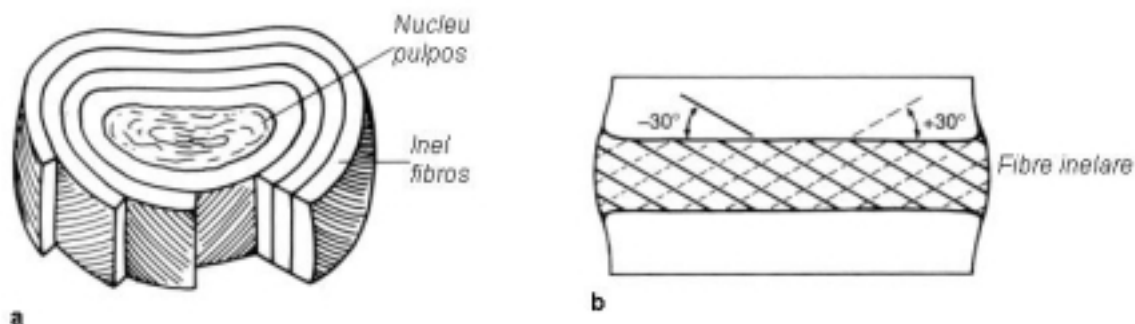
Discurile intervertebrale ale unui individ sunt răspunzătoare pentru 20-33% din înălțimea coloanei vertebrale.

Discurile suportă mari presiuni în timpul activității zilnice normale și presiunile se pot dubla în timpul activității crescute, sau a traumatismului. Ruptura discului intervertebral este dependentă de viteza de încărcare și de distribuția presiunilor.

### **Compoziția structurală**

Fiecare disc intervertebral are un nucleu pulpos înconjurat de o capsulă groasă numită inel fibros (**fig. 1.12.a**).

Plăcile terminale, compuse din cartilaj hialin, separă discul vertebral de corpul vertebral. Întrepătrunderea nucleului pulpos al inelului fibros și a plăcilor terminale asigură capacitatea discului de a suporta forțele de compresiune, de rotație și de forfecare.



**Figura 1.12**  
**Structura discului intervertebral**

Nucleul pulpos este așezat în centrul discului intervertebral cu excepția coloanei vertebrale lombare unde el stă ușor posterior, la joncțiunea 1/3 medie cu 1/3 posterioară a diametrului sagital. Nucleul pulpos este compus dintr-o rețea laxă de fibre răsucite într-o matrice gelatinoasă ce conține glicozaminoglicani cu afinitate pentru apă. Numărul glicozaminoglicanilor scade cu vârsta, astfel scăzând și hidratarea nucleului pulpos.

Inelul fibros reprezintă porțiunea externă a discului asemănătoare unui inel și este formată din fibrocartilaj și țesut fibros.

Fibrocartilajul este dispus într-o serie de benzi concentrice. În prima bandă fibrele de collagen sunt în principal orientate după un unghi de  $30^\circ$  într-o anumită direcție; în banda a două ele sunt orientate la  $30^\circ$  într-o direcție opusă.

Acest model continuă având drept consecință faptul că fibrele anulare formează un aranjament în zig-zag (**fig. 1.12.b**).

Central, fibrele de collagen ale inelului fibros sunt atașate la plăcile de conjugare cartilaginease. Periferic fibrele sunt atașate de osul corpului vertebral prin fibrele lui Sharpey.

### **Proprietățile biomecanice**

Interacțiunea dintre nucleul pulpos și inelul fibros este răspunzătoare pentru proprietățile mecanice ale discului intervertebral.

Proprietățile mecanice ale discului au caracteristici vâscoelastice și de aceea sunt dependente de viteză, de încărcare și de durată. În timpul încărcării prin compresiune, presiunea este transferată de la plăcile de conjugare vertebrale la discul intervertebral. În timpul compresiunii presiunea crește în nucleul pulpos și fluidul exercită o presiune hidrostatică asupra inelului fibros. Ca o consecință, porțiunile centrale ale plăcilor de conjugare vertebrală sunt împinse la distanță una față de cealaltă iar benzile inelare sunt împinse radial în afară. Benzile inelare proeminente dezvoltă tensiuni în toate direcțiile, orientarea fiind optimă pentru o rezistență maximă a fibrelor de collagen.

Când nucleul pulpos îmbătrânește, hidratarea sa scade iar proprietățile sale hidrostatice se modifică. Mecanismul de transfer al sarcinii pe disc este în mare parte alterat dacă nu se dezvoltă o presiune hidrostatică suficientă.

În această situație inelul fibros transferă presiunile la periferia discului intervertebral; fibrele sunt supuse la presiuni compresive care nu sunt optime pentru orientarea fibrelor de collagen.

Această situație poate conduce la un transfer inadecvat al presiunilor pentru mai multe corpuri vertebrale succesive, având drept consecință apariția unei fracturi prin compresiune la nivelul corpului vertebral.

Nucleul pulpos nu prezintă nici o modificare în timpul încărcării de fluaj a discului intervertebral. Solicitățile la fluaj sunt suportate prin tensiuni de forfecare și compresii la nivelul inelului fibros.

Orientarea fibrelor de colagen ale inelului fibros nu asigură capacitatea de a rezista la tensiunile de forfecare. De aceea ruptura discului este mai mare în timpul încărcării prin tensiune decât în încărcarea prin compresie.

Presiunile de forfecare excesive la nivelul discului intervertebral pot determina ruptura în încărcarea rotațională pură, când nucleul pulpos are o încărcare insuficientă pentru a-și exercita efectele hidrostactice asupra inelului fibros.

### **Mijloacele de legătură**

#### **1. Capsula articulară**

Are forma unui manșon, care se inseră la marginea cartilajului articular (sau dincolo de acesta, pe metafiză, dacă articulația are mișcări ample) și se continuă cu periostul celor două extremități osoase. Are două straturi, fiecare cu structură și funcție distinctă: stratul extern, fibros și stratul intern, membrana sinovială.

Capsula fibroasă, formată mai ales din fibre colagene, are o grosime variabilă și o rezistență inegală. Pe alocuri, ea are întăriri, individualizate ca ligamente capsulare, iar în altele este foarte subțire, până la dispariție, cavitatea rămânând închisă doar de sinovială, care poate hernia.

#### **2. Sinoviala**

Formează funduri de sac sau pungi sinoviale, cu un important rol mecanic, înlesnind alunecarea tendoanelor și mușchilor peste articulație.

Există mușchi tensori ai capsulei care previn prinderea sinovialei între suprafețele articulare în timpul mișcării, tensionând fundurile de sac la momentul oportun.

Prin funcțiile sale (sinteza de acid hialuronic, sinteza și filtrarea de proteine spre cavitatea articulară, funcția fagocitară a celulelor de tip A), sinoviala asigură compoziția lichidului sinovial.

Sinoviala este bogat vascularizată și inervată, ceea ce o transformă în organul sensibil al articulației.

Ea are totodată și o mare putere de reparație: după sinovectomie, în poliartrita reumatoidă, sinoviala se reformează, plecând de la țesutul conjunctiv subjacent. Apare astfel o neosinovială într-un interval de 1-3 luni, aceasta nedevenind inflamatorie decât după 6-9 luni și niciodată în același grad.

#### **3. Ligamentele articulare**

Sunt formațiuni fibroase care se inseră pe epifizele care alcătuiesc o articulație, cu rolul de a menține contactul dintre suprafețele articulare.

Se împart în:

- ligamente capsulare (diferențieri ale stratului extern capsular);
- ligamente tendinoase (transformări tendinoase, ex. ligamentul rotulian);
- ligamente interosoase, în interiorul articulațiilor, impropriu denumite ligamente intraarticulare (sunt extrasinoviale), cum ar fi ligamentele încrucișate ale genunchiului și ligamentul rotund al articulației coxo-femorale;
- ligamente la distanță, care nu au raporturi intime cu capsula articulară.

Ligamentele, ca și stratul extern capsular, au numeroase terminații nervoase proprioceptive, cu rol capital în realizarea și controlul mișcărilor și posturilor articulare.

### **Clasificarea morfofuncțională a articulațiilor**

După gradul lor de mobilitate și după structura lor, articulațiile se clasifică în:

- articulații fixe (*sinartroze*);
- articulații mobile (*diartroze*);
- articulații semimobile (*hemi/amfiartroze*).



**Sinartrozele**

Sunt articulații în care oasele sunt unite printr-un țesut intermediar, lipsite de cavitare articulară, cu o mobilitate redusă sau cvasiabsentă. Funcție de stadiul de evoluție al mezenchimului care se interpune între oase, distingem:

- sinfibroze/sindesmoze (țesut fibros);
- sincondroze (cartilagos);
- simfize (fibrocartilaj)
- sinostoze (mezenchimul se osifică).

Toate sinartrozele pleacă inițial (în viața fetală sau în copilărie) din stadiul de sindesmoze.

**Sindesmozele**

Sunt și ele de mai multe tipuri:

- de tip capsulo-ligamentar (acromio-claviculară);
- de tip membranos (numite de unii amfiartroze, cum ar fi membranele interosoase tibio-fibulare și radio-carpene);
- de tip ligamentar (ligamente interosoase), ca în cazul articulației talo-calcaneene din sinus tarsi sau articulațiile costo-transverse.

**Sinostozele**

Sunt caracteristice oaselor craniului și nu întotdeauna unirea dintre acestea se realizează prin sudură osoasă, ci și printr-o arhitectură specială care le permite să se întrepătrundă de a anumită manieră ce conferă imobilitate articulației.

Variante de sinostoze:

- suturi craniene - dințată (fronto-parietală), solzoasă (parieto-temporală), plană (între oasele nazale);
- schindileza - prin întrepătrunderea oaselor (sfeno-vomeriană);
- gomfoză - un os pătrunde în cavitatea altuia, fiind unite de ligamente interosoase (alveolo-dentară)

În cazuri patologice, în zona diafizară a unui os lung, după o fractură care nu s-a consolidat, apar sindesmoze (sau sincondroze chiar), așa numitele pseudartroze.

**Diarthrozele**

Sunt articulațiile propriu-zise și pot fi: simple (între două oase) sau compuse (3-4 oase). Caracteristică este prezența unei cavități articulare. Diarthrozele sunt împărțite, după configurația lor anatomică și după gradul de libertate al mișcărilor pe care le execută, astfel:

**1. articulații uniaxiale** (cu un singur grad de libertate):

- **plane** (artrodiale) care au doar mișcare de alunecare, așa cum se petrece între apofizele articulare cervicale sau între oasele carpiene și tarsiene;
- **cilindroide**, asemănătoare balamalelor, un capăt având forma unui cilindru plin sau a unui mosor (trohlee), iar celălalt fiind scobit și configurat corespunzător.

Se deosebesc două variante:

- articulație trohleană (humero-ulnară);
- articulație trohoidă (radio-ulnară superioară)

**2. articulații biaxiale** (cu două grade de libertate) - în care mișcarea de rotație nu este posibilă:

- **elipsoidale** (condilience) – în care vin în contact și alunecă una pe cealaltă două calote elipsoidale, una convexă și una concavă, astfel încât mișcările se pot face doar în două sensuri, de-a lungul celor două diametre ale elipsoizilor (radio-carpiană, femuro-tibială);

- **selare** (în șa) care permit mișcări în două direcții perpendiculare, exemplul tipic fiind articulația trapezo-metacarpiană.

**3. articulații triaxiale** (cu libertate completă) - sunt **enartrozele** (articulațiile sferoidale), ca de exemplu cea coxofemurală și scapulo-humerală, metacarpo-falangiană a indexului, humero-radială.

### **Funcțiile articulației**

Articulația este o componentă vie, cu o activitate intensă și solicitantă, care o poate expune la numeroși factori nocivi.

Deși braditrofică (la fel ca și osul), ea are o mare capacitate de adaptare și refacere, care însă nu trebuie suprasolicitată.

#### **Funcțiile elementare**

Se evidențiază în timpul celor două situații fundamentale în care se pot afla:

- **statică** (în repaus), în care este importantă stabilitatea, „zăvorârea” într-o anumită poziție, ca situație de „start” pentru o nouă mișcare sau postură;
- **dinamică** (mișcarea) care presupune mobilizarea unui complex de forțe în vederea realizării unei acțiuni.

#### **Mișcarea în articulație**

Se produce între două sau mai multe segmente.

Ca principiu mecanic, ea se desfășoară după regulile pârghiilor. La prima vedere, pârghiile predominante la nivelul membrelor sunt neeconomice (de ordinul III), dar aceasta doar în cazul lanțurilor cinematice deschise (când extremitatea liberă a membrului nu ia punct de sprijin).

Ordinul acestor pârghii se schimbă atunci când lanțul devine închis, în mișcările complexe (alergare, săritură). Exemple de pârghii:

- ordinul I - articulația atlanto-occipitală;
- ordinul II - talo-crurala (tendonul lui Achile);
- ordinul III - articulația cotului.

#### **Formele elementare de mișcare**

Sunt de trei feluri:

- **alunecare** (translație) a suprafețelor articulare una pe alta - mișcarea primordială din punct de vedere mecanic;
- **rotație**, în jurul axului transversal, sagital-longitudinal al unui os;
- **rostogolire**, similară rulării unei roți pe sol.

#### **Explorarea mobilității articulare**

Pentru articulație se descriu și sunt studiate trei tipuri de mișcări: normale, funcționale și anormale.

##### **1. Mișcările normale**

Ele sunt proprii fiecărei articulații permițând aprecierea funcției articulare. Există două tipuri de mișcări normale:

- mișcări active executate de către bolnav;
- mișcări pasive practicate de către examinator.

Aprecierea mișcărilor pasive face parte din bilanțul articular.

Măsurarea mișcării se face pornind de la o poziție funcțională, de referință, specifică fiecărei articulații. În raport cu tipul articulației se disting mai multe tipuri de mișcări care se măsoară prin unghiul descris de către segmentul mobilizat. Se disting astfel:

- articulații cu un singur grad de libertate, cu mișcări posibile doar într-un singur ax (flexia-extensia genunchiului);
- articulații cu două grade de libertate, cu mișcări posibile doar în două axe perpendiculare (flexia-extensia, abducția-adducția pumnului);
- articulații cu trei grade de libertate, cu mișcări posibile în trei axe perpendiculare între ele (flexie-extensie, abducție-adducție, rotație și circumducție asociate la umăr sau șold).

**Tehnica cotației articulare** – amplitudinea articulară poate fi evaluată în mod subiectiv sau obiectiv.

Evaluarea subiectivă este posibilă luând drept unghiuri de referință, unghiurile ușor de imaginat fără măsurători precise: 30°, 45°, 60°, 90°, 120°, etc.

Evaluarea obiectivă se efectuează cu un instrument numit compas goniometric sau simplu, goniometru.

## **2. Mișcări funcționale**

Evaluează mișcările combinate ale unei articulații care asigură o valoare funcțională articulației, spre exemplu gestul de a se pieptăna, de a duce mâna la spate.

## **3. Mișcări anormale**

Sunt acele mișcări care se efectuează în afara mișcărilor permise de către anatomia și fiziologia normală.

Ele trebuie obligatoriu căutate comparativ și de partea opusă pentru a elimina din start riscul unei hiperlaxități constituționale.

Sunt cercetate în principal patru tipuri de mișcări anormale:

- mișcările de lateralitate (cot, genunchi);
- mișcările de sertar (genunchi);
- mișcările de rotație;
- mișcările de piston.

Toate aceste mișcări pot fi martorul unei distrucții de suprafață articulară sau leziune ligamentară gravă.

## **Mecanismul lezional (fiziopatologia inflamației articulare)**

Indiferent de agentul etiologic, inflamația articulară are drept mecanism inițial o reacție vasculară și una tisulară.

Fazele inflamației sunt: faza vasculară, faza celulară și faza de reparație.

Grație bogatei sale vascularizații, sinoviala reacționează foarte prompt la agresiuni de orice natură.

### **Faza vasculară**

Debutează cu o dilatație arteriolară și capilară, urmată de o creștere a permeabilității vasculare. Datorită modificărilor survenite astfel în concentrația de solviți și în pH, se eliberează kinine cu efect vasodilatator, ceea ce duce în cele din urmă la hiperemie, exudate, edem.

### **Faza celulară**

Cuprinde procese de migrație, diapedeză, recrutare celulară, chemotaxis și fagocitoză, implicând mai ales macrofagele și polimorfonuclearele.

Producții celulare rezultate întrețin și agravează procesul inflamator într-un cerc vicios, eliberarea enzimelor lizozomale agravând pagubele produse de agentul etiologic inițial.

### **Faza de reparație**

Reprezintă ultima etapă a procesului inflamator articular și este una anabolică, în care crește numărul fibroblaștilor și secreția de collagen, pierderile tisulare fiind înlocuite de țesut de granulație, care devine din ce în ce mai fibros, cicatricial.

## PROCESUL VINDECĂRII ȘI EȘECUL VINDECĂRII OSOASE

### 1. Procesul vindecării osoase

După producerea unei fracturi, organismul răspunde printr-un ansamblu de modificări adaptative (vasculare și tisulare), care, duc la reparația și vindecarea printr-o formațiune numită calus. Aceasta ia naștere printr-un proces de neo-osteogeneză, osul fiind singurul organ care se vindecă prin formarea unui țesut similar sau chiar identic cu cel existent înaintea traumatismului.

Între reparația osului tubular și a celui spongios există diferențe care trebuiesc evidențiate.

#### Reparația osului tubular

Se realizează prin *osificare indirectă*, cel mai frecvent, când osul fracturat nu a fost fixat rigid și prin *osificare directă*, când a existat o fixare rigidă a osului.

#### Osificarea indirectă

În acest caz, apariția osului matur are loc numai după parcurgerea unor etape intermediare pregătitoare.

Aceste faze corespund dezvoltării pasagere a țesuturilor conjunctiv, fibros și cartilaginos din care se va edifica țesutul osos tânăr. Prin remodelarea acestuia se ajunge în final la țesut osos matur, structurat identic cu cel de dinaintea apariției fracturii.

**1. Etapa inflamatorie** (etapa hemoragic-hiperemică sau a hematomului fracturii).

Începe imediat după producerea fracturii, când, între capetele osoase fracturate apare o sângerare având originea în vasele medulare, periostice și musculare.

Hematomul astfel format coagulează, cu apariția unei rețele de fibrină în ochiurile căreia se găsesc la început elemente figurate sangvine. Pe lângă sângerare, odată cu fractura se produce și moartea unor celule care provin din os și părțile moi.

Hematomul și aceste resturi celulare, consecințe ale agresiunii tisulare, inițiază procesul inflamator, ducând la eliberarea unor mediatorii ai inflamației, polipeptide numite **citokine**, care amorsează și mențin procesul inflamator. Mai cunoscute sunt PgE2 și interleukina 1.

Procesul de reparație începe încă din această fază prin curățirea de resturi necrotice a țesuturilor de către osteoclaste și macrofage.

Hematomul lichefiat, gelatinos, este penetrat centripet de către primii muguri vasculari, iar substanța gelatinoasă este populată uniform de celulele mezenchimale.

Chiar în această fază există o stabilizare mecanică a focarului de fractură printr-o ancorare fragilă a extremităților osoase, grație rețelei de fibrină constituită (**calus fibrino-proteic**).

Această etapă durează aproximativ 7 zile.

#### 2. Etapa calusului provizoriu

Procesul vindecării se continuă cu această fază reparatorie care se derulează în două faze:

• **Faza calusului fibros** – continuă și completează modificările începute anterior.

Substanța fundamentală se îmbogățește cu mucopolizaharide și devine un mediu propice pentru depunerea sărurilor minerale, fiind deci o substanță fundamentală preosteoidă. În interiorul acestei substanțe fibrele colagene se organizează în rețea.

Substanța fundamentală este populată neuniform cu trei tipuri de celule: fibroase, cartilajinoase și osoase. Mugurii vasculari care au pătruns din ambele direcții se unesc și dezvoltarea vasculară atinge în acest stadiu apogeul.

Toate aceste transformări se fac în strânsă dependență de presiunile diferite ale oxigenului, fapt ce explică varietatea diferențierilor celulare din celula mezenchimală.

Acolo unde presiunea oxigenului este de la început normală, diferențierea urmează linia osteocitară iar acolo unde presiunea este mai scăzută, diferențierea urmează linia unor celule mai rezistente la anoxie cum sunt cea fibrocitară și condrocitară. La rândul ei, presiunea oxigenului este în relație directă cu vascularizația din focar, care la rândul ei, este dependentă de stabilitatea focarului de fractură.

La sfârșitul acestei etape, care durează aproximativ 14 zile, focarul se stabilizează prin ancorarea capetelor osoase fracturare de către fibrele de colagen.

• **Faza calusului osos primitiv** – se caracterizează prin minelarizarea substanței fundamentale.

În această etapă se depune aproximativ 80% din materialul mineral existent în os.

Evoluția celularității urmează, în cazul unei evoluții normale, calea transformării, atât a țesutului cartilajinos (prin osificare encondrală) cât și celui fibros (prin osificare desmală), în țesut osos imatur. Condiția unei astfel de evoluții normale este asigurarea unei perfuzii sanguine și deci a unei presiuni a oxigenului, suficiente.

Comparativ cu etapa precedentă, vascularizația diminuează dar rămâne superioară celei din osul normal. Protecția adecvată printr-o fixare mecanică a fragmentelor osoase, grație mineralizării, garantează evoluția spre vindecare.

Această etapă durează, de asemenea, 14 zile.

În acest moment, fazele pregătitoare au fost parcurse și putem afirma că fractura a consolidat. Acest lucru nu este totuși echivalent cu vindecarea, deoarece, chiar dacă în focarul de fractură nu mai există mobilitate, rezistența calusului astfel format nu se poate compara cu cea a osului normal.

Osul consolidat nu mai necesită protecție suplimentară prin gips, bolnavul își poate mobiliza segmentul fracturat și poate chiar merge cu sprijin parțial sau integral. În această etapă, în cazul unor solicitări maxime, există pericolul producerii unei fracturi iterative.

• **Faza finală, de remodelare** – în care procesul de vindecare prin osificare indirectă se finalizează prin remodelarea calusului osos primitiv.

Țesutul osos imatur este înlocuit de țesut osos matur.

Remodelarea are loc prin cele două procese contrarii, de resorbție osteoclastică, care se adresează osului în exces și procesul de depunere osteoblastică de os lamelar cortical. În această fază are loc totodată și depunerea celor 20% din substanța minerală care a mai rămas. Treptat, vascularizația suferă un proces de involuție și revine la normal.

După o perioadă de timp, de luni sau chiar ani, osul ajunge la o structură anatomică normală. Se produce resorbția calusului periferic și medular iar la nivelul corticalei structura se organizează după liniile de forță.

#### **Osificarea directă**

Este un tip de vindecare care are loc atunci când s-a asigurat, după reducere anatomică, stabilizarea focarului de fractură printr-o osteosinteză fermă. În aceste cazuri, parcurgerea etapelor preliminarii devine inutilă.

Sub protecția asigurată de osteosinteză, organismul formează de la început țesut osos matur, după modelul biomecanic al osului lamelar original și restabilește continuitatea osoasă.

În cazul osificării directe există două variante histologice:

- în prima variantă numită și vindecarea golurilor, micile spații rămase după reducerea unei fracturi diafizare sunt umplute de către neocapilare și celule formatoare de os („conul de foraj” compus din capilare, osteoclaste și osteoblaste). Se edifică în acest fel de la bun început os lamelar orientat după liniile de forță;
- în a doua variantă, golurile sunt umplute de la început cu os imatur care este apoi remodelat și transformat, de către aceleași conuri de foraj, în os lamelar matur.

### **Reparația osului spongios**

Vindecarea osului spongios este diferită de cea a osului tubular. Acest fapt se datorează structurii sale uniforme, faptului că nu are un canal medular și că există o mare suprafață de contact între capetele osoase fracturate. Datorită acestor caracteristici, reparația osului spongios se face prin osificare directă.

### **Aportul măduvei osoase la neo-osteogeneza post-fracturată**

Experiența clinică și urmărirea radiologică a consolidării unei fracturi duc la concluzia că periostul și endostul reprezintă sursa principală a calusului osos, în timp ce rolul măduvei roșii a osului a fost, mult timp, incomplet precizat sau chiar negat.

În prezent formarea unui calus intern (endostal sau intramedular) în cursul vindecării unei fracturi este unanim acceptată de majoritatea autorilor.

Proliferarea celulară care apare după o fractură are ca sursă endostul și celulele reticulare primitive. Unele din aceste celule reticulare se diferențiază în osteoblaste și depun o rețea trabeculară de os primitiv, altele formează osteoblaste care erodează osul vechi, în timp ce altele rămân nediferențiate.

În situația unei fracturi redusă și imobilizată se constată că la început blastemul osteogenic medular formează puțin os, fiind angajat predominant în procesele de resorbție osteoclastică a corticalei.

Aceasta explică de ce osteoformarea medulară apare „cu un pas în urma” osteoformării periostale. Ulterior, ea se află la originea osului neoformat în zona fracturată (dopurile medulare), reușind uneori chiar o fuziune a celor două extremități prin osul primitiv endomedular.

În cazul osteosintezei centro-medulare cu focar închis, calusul periferic se datorează în mare parte și împingerii substanței medulare prin zona interfragmentară de fractură, datorită manevrelor de alezaj.

Dacă fractura este neimobilizată, în spațiul interfragmentar se formează, de regulă, țesut fibrocartilagininos, care, în cazul reluării imobilizării, se mai poate transforma în os printr-un îndelungat proces de osificare endondrală.

## **2. Eșecul vindecării osoase**

### **Întârzierea în consolidare**

Este un termen care încearcă să definească lentoarea procesului de vindecare prin calusarea focarului de fractură care depășește în unele cazuri perioada optimă de timp pentru vindecarea unei fracturi, unanim acceptată.

Cauzele sunt multiple și variate: vascularizație insuficientă, în cazul unei fracturi pe un os fără inserții musculare sau slab vascularizat, care prezintă un risc crescut de necroză; fractura deschisă prin eliminarea hematomului fracturii, matricea viitorului calus; infecția, chiar și inaparentă clinic (sepsis torpid în focar); imobilizare insuficientă sau tracțiune excesivă.

Clinic, focarul de fractură este încă dureros la mobilizarea sa, gest care este posibil. Radiografic se confirmă absența calusului prin persistența traiectului de fractură și absența reacției periostice.

### **Pseudartroza**

Apare atunci când întârzierea în consolidare nu este recunoscută și fractura nu este corect tratată.

Cauzele sunt numeroase, dar interpoziția de țesuturi între fragmente și diastazisul interfragmentar prin distracție excesivă în focar sunt cauzele cele mai frecvente. Diastazisul interfragmentar se poate datora și unei lipse de substanțe osoase ca urmare a unei fracturi cominutive sau plagă prin împușcare sau apare prin retracție musculară și îndepărtarea fracturilor ca în fractura de rotulă. Interpoziția de părți moi poate fi prin interpunerea periostului (lambou de periost în fractura maleolei interne), mușchi (cvadriceps în fractura femurală), cartilaj (condil humeral).

Clinic, se testează mobilitate la nivelul focarului de fractură care trebuie să existe și să fie nedureroasă, simptom caracteristic pseudartrozei. Radiografic, focarul de fractură este vizibil și capetele osoase sunt, fie hipertrofiate și sclerozate (pseudartroza hipertrofică), fie demineralizate, atrofile (pseudartroza atrofică).

### **Calusul vicios**

Se produce atunci când fragmentele fracturate consolidează într-o poziție neanatomică cu persistența unei deplasări în focar de tip angulație, decalaj, încălecare sau scurtare care din punct de vedere funcțional sau estetic este inacceptabilă.

Cauzele sunt multiple, dar, consolidarea vicioasă se poate datora în principal: eșecului reducerii corecte a fracturii, pierderea calității reducerii în timpul consolidării sau deplasarea secundară prin telescopare sau colaps gradat al unei fracturi cominutive sau pe os patologic.

Clinic, diformitatea este de regulă evidentă, dar, amploarea consolidării vicioase poate fi corect estimată numai pe radiografie. Deformarea în sensul decalajului (rotației) în focar poate fi uneori bine tolerată pentru fracturi diafizare ale oaselor lungi precum: femurul, tibia, humerusul, cu excepția cazului când se ia ca termen de comparație poziția osului pereche.

## **CONSIDERAȚII GENERALE ÎN CHIRURGIA ORTOPEDICĂ**

Problemele de management în chirurgia ortopedică se referă la întregul proces de îngrijire a pacientului chirurgical de la perioada de evaluare preoperatorie până la perioada postoperatorie și de recuperare. Deși intervenția chirurgicală este un pas cheie în tratarea pacientului, îngrijirea preoperatorie și postoperatorie pot contribui la succesul sau eșecul intervenției chirurgicale

Intervențiile chirurgicale ortopedice au un grad variat de dificultate și importanță, variind de la o corecție relativ simplă a unui deget în ciocan până la realizarea unei artroplastii protetice sau a unei artrodeze spinale multiple. Riscul operator, actualmente mult diminuat, nu este niciodată nul. Aprecierea preoperatorie a diferiților factori de risc, supravegherea pre, per și postoperatorie, îngrijirile postoperatorii trebuie să asigure succesul maxim al intervenției chirurgicale, cu inițierea mijloacelor de prevenție cele mai adaptate și depistarea precoce a eventualelor complicații. Chirurgul, anestezistul și personalul medical ajutător au fiecare rolul său important în finalizarea cu succes a intervenției chirurgicale.

### **1. Perioada preoperatorie**

#### **Informarea pacientului și explicarea intervenției chirurgicale**

După ce a fost luată decizia intervenției chirurgicale este important să se explice pacientului la ce să se aștepte înainte, în timpul și după intervenția chirurgicală. Acest proces este esențial pentru a ne asigura de cooperarea pacientului. De aceea, o parte esențială a pregătirii prechirurgicale a pacientului și obținerea cooperării acestuia în perioada postoperatorie o reprezintă explicarea detaliată și clară, pe înțelesul său, a obiectivelor urmărite, a mijloacelor prin care ele sunt realizate și a limitelor rezultatelor așteptate.

Din acest punct de vedere, nuanțele devin importante în explicarea intervențiilor chirurgicale și a implicațiilor lor. De exemplu, stilul de viață poate influența luarea deciziilor în cazul unei gonartroze mediale, unde alegerea între o proteză de genunchi unicompartimentală și o osteotomie tibială înaltă poate fi influențată de faptul că pacientul joacă tenis și efectuează o activitate fizică susținută sau dacă pacientul este sedentar și lucrează în cea mai mare parte a zilei la birou.

#### **Bilanțul clinico-paraclinic preoperator**

##### ***Bilanțul clinico-anamnestic***

Înainte intervenției chirurgicale trebuie realizat un examen clinic riguros care să pună în evidență multitudinea problemelor de ordin medical de care va depinde succesul actului chirurgical.

Se începe printr-o anamneză atentă care va culege date de ordin general (vârstă, greutate, talie, profesie, context social, medic de familie), continuând cu evidențierea antecedentelor (medicale, chirurgicale, anestezice, manifestări alergice, tratamente în curs). Nu vor fi neglijate antecedentele osteo-articulare, starea cutanată în proximitate sau la distanță de locul intervenției, leziuni asociate care pot influența succesul și calitatea actului operator (diabet zaharat, arterită, obezitate).

Examenul clinic general va evidenția starea generală de sănătate și starea clinică a diferitelor aparate și sisteme (cardio-vascular, respirator, digestiv, nervos).

##### ***Bilanțul paraclinic***

Constă în explorarea prin investigații paraclinice a funcțiilor organismului și exprimarea lor prin constante sanguine, urinare, biochimice sau de altă natură.



Aceste analize prescrise în perioada preoperatorie imediată se vor regăsi în dosarul pacientului în momentul intervenției și vor fi obligatoriu evaluate de echipa operatorie (chirurg-anestezist) sau interdisciplinar atunci când este cazul (radiolog, cardiolog, neurolog, etc.). Pe lângă un bilanț sanguin, urinar și biochimic complet se impun întotdeauna investigații de imagistică simplă (radiologie) sau complexă (RMN, computer-tomograf, scintigrafie, ecografie, doppler, etc.).

## **2. Perioada peroperatorie (managementul actului operator)**

### **Perioada preoperatorie imediată**

#### ***Constituirea echipei***

Includerea rezidenților, anesteziștilor și a altor membri ai echipei chirurgicale în realizarea planning-ului preoperator poate îmbunătăți eficiența și, deci, influențează prognosticul intervenției chirurgicale.

Estimarea aproximativă a duratei intervenției chirurgicale și a pierderilor de sânge ca și necesarul de relaxare musculară va minimaliza riscurile intervenției și ale anesteziei.

Trecerea în revistă a locului operației și a echipamentului special necesar cum ar fi: instrumentar specific pentru inserția unei proteze, implanturile, instrumentar artroscopic, etc., va contribui la obținerea unor rezultate optime.

Verificarea accesului venos și inițierea prevenției trombo-embolice și antiinfecțioase sunt de asemenea elemente importante de pregătire preoperatorie.

#### ***Pregătirea și poziționarea pacientului***

Odată ce pacientul este în sala de operație se fac toate eforturile ca acesta să se simtă confortabil. Este necesară o atitudine calmă, eficientă și profesionistă din partea fiecăruia atât înainte cât și după inducția anestezică. Echipa de personal aflat în sală va veghea la menținerea disciplinei în sala de operație, supraveghere generală cu control permanent al pierderilor hemoragice și a diurezei, numărarea compreselor folosite, îndeplinirea prescripțiilor peroperatorii, schimbarea vaselor de drenaj și aspirație.

Prinderea unei linii arteriale, venoase centrale și montarea unei sonde urinare, trebuie făcute după ce bolnavul este anesteziat.

Masa de operație și lampa scialitică trebuie ajustate pentru a asigura o bună iluminare.

Poziționarea pacientului este responsabilitatea atât a chirurgului cât și a anestezistului pentru a ușura operația și pentru a asigura siguranța pacientului. O operație perfect executată poate fi umbră de o paralizie nervoasă care rezultă prin plasarea necorespunzătoare a unui sprijin. Dacă pacientul este plasat în decubit lateral, nervul sciatic popliteu extern la genunchi și plexul brahial la nivelul umărului trebuie să fie protejate, astfel încât, în timpul unei intervenții chirurgicale pe umăr, să se evite elongația plexului brahial sau a rădăcinilor nervoase cervicale atunci când se încearcă mărirea câmpului operator.

Utilizarea antibioticelor în chirurgia ortopedică, îndeosebi în cea de mare complexitate, cum este artroplastia, este regula. Cu excepția cazurilor în care germele care a determinat infecția este identificat și tratamentul antibiotic se face conform antibiogramei, pentru intervențiile reglate se face profilaxie pre, per și postoperatorie cu antibiotice din clasa cefalosporinelor de generație I, II sau III, după un protocol de administrare care încadrează actul operator și primele 48 de ore postoperator.

### ***Instalarea unui garou (bandă hemostatică Esmarch) sau tourniquet***

Dacă se indică plasarea unui tourniquet sau a unei benzi Esmarch sau garou, aceasta se va realiza înainte de inducția anestezică.

Un tourniquet poate fi extrem de util în unele operații și este practic obligatoriu pentru altele. Tourniquet-ul oprește fluxul sanguin din și de la nivelul unei extremități. Pentru a obține acest lucru, tourniquet-ul este gonflat până la o presiune semnificativ mai mare decât presiunea arterială.

Tourniquet-ul trebuie să fie suficient de larg pentru extremitatea respectivă, permițând o expunere adecvată a regiunii operatorii.

În particular în cazurile care implică intervenții pe mușchii care interesează cotul sau genunchiul, tourniquet-ul trebuie amplasat cât mai proximal pentru ca mușchii să aibă o întindere adecvată care va permite o mobilitate articulară completă.

Când tourniquet-ul este utilizat pe extremități voluminoase cu țesut celular adipos abundent, trebuie să ne asigurăm că el nu alunecă distal. Alunecarea poate fi prevenită prin aplicarea unui leucoplast lat de 5cm pe piele, în direcție longitudinală, sub tourniquet.

Efectele tourniquet-ului asupra țesuturilor sunt în funcție de timp și de presiunea exercitată asupra structurilor individuale. Țesutul muscular și nervos sunt cele mai sensibile, efectele determinate de presiunea directă și de ischemia distală fiind dezastruoase.

Câteva considerații trebuie făcute în legătură cu selecția nivelului de presiune a tourniquet-ului. Mai întâi, nivelul trebuie să fie suficient de mic pentru a limita leziunile structurilor nervoase senzitive dar suficient de mari pentru a depăși presiunea sistolică.

În al doilea rând, dacă presiunea pacientului este labilă, este nevoie de o marjă de siguranță. La un pacient cu o presiune arterială stabilă, presiunea tourniquet-ului mai mare cu 75mmHg decât presiunea arterială măsurată înaintea inducției anestezice este de obicei adecvată.

Dacă tourniquet-ul este aplicat pe o extremitate cu mult țesut adipos, sunt necesare presiuni mai mari pentru a reuși oprirea fluxului arterial.

Tourniquet-ul trebuie calibrat și măsurat cu instrumente de măsurare a presiunii sau prin palparea pulsului și creșterea gradată a presiunii până la dispariția pulsului.

Dacă tourniquet-ul este utilizat o perioadă prea mare de timp la o presiune crescută vor apare complicațiile. Efectele pot fi ameliorate prin utilizarea unei manșete curbe, care permite obținerea unor presiuni mai mari și mai uniforme sub tourniquet. O regulă utilă este aceea că tourniquet-ul nu trebuie menținut la o presiune mare mai mult de 2 ore, preferabile fiind perioadele mai mici.

După îndepărtarea tourniquet-ului, apar frecvent edemul și hiperemia reflexă, ceea ce face ca închiderea plăgii să fie mai dificilă.

Exsangvinarea cu o bandă Esmarch înainte de aplicarea tourniquet-ului va facilita golirea marilor vene de la nivelul coapsei și brațului. Exsangvinarea atentă poate ajuta la prevenirea TVP, în special când este planificată reinflația tourniquet-ului.

### **Intervenția chirurgicală propriu-zisă**

#### ***Locuri de incizie și abord***

Plasarea incorectă sau lungimea excesivă a inciziei pentru o anumită intervenție crește traumatismul pacientului, încetinește procesul de vindecare și prelungește perioada de recuperare.

Dacă există dubii asupra locului de plasare a inciziei, poate fi luată în considerație examinarea radiografică. Poate fi utilizat un amplificator de imagine la pacienții obezi sau la pacienții cu implanturi metalice dintr-o intervenție anterioară.

Când se face incizia, ea trebuie realizată perpendicular pe piele, în general longitudinal și cu un bisturiu ascuțit. În biopsiile pentru tumori, întotdeauna se fac incizii longitudinale.

Abordul prin țesutul celular este variabil și depinde de localizare. În cele mai multe zone, direcția cu bisturiul prin țesutul celular subcutanat până la fascie este indicată. La nivelul membrului superior și în zonele unde pot fi lezați nervii cutanați, este utilizată disecția cu un instrument bont. Mulți chirurghi preferă disecția cu foarfecele.

Hemostaza se face strat cu strat, utilizând electrocauterul pentru coagularea vaselor mici și ligatura pentru vasele mai mari.

De obicei, țesutul celular subcutanat nu este disecat de piele, deoarece acest lucru poate duce la devascularizarea tegumentelor.

Chirurgul trebuie să fie extrem de atent cu tegumentele, evitând strivirea acestora cu pensele. Pielea nu trebuie să fie niciodată întinsă sau strivită cu pensele. O incizie mai lungă este mai utilă pentru piele decât tensiunea externă. Manipularea cu atenție a părților moi înseamnă păstrarea acestora umede, evitarea tracțiunii excesive și manipularea cu atenție a pachetelor neurovasculare. Nervii suferă leziuni atât prin tracțiune cât și prin compresiune. Paraliziile nervoase pot deteriora rezultatul unei intervenții chirurgicale bine efectuate, atât în ochii chirurgului cât și în ochii pacientului. Manevrarea cu atenție a cartilajului va urmări păstrarea acestuia umed deoarece uscarea are un efect nociv.

Trebuie utilizate abordurile chirurgicale care merg printre planurile de clivaj, cum este cel dintre mușchii deltoid și mare pectoral, pentru a evita denervarea mușchilor. Secționarea mușchilor trebuie evitată, deoarece este mai traumatică și probabil va duce la denervarea mușchilor. Această regulă nu se aplică în cazul chirurgiei tumorilor, întrucât este important ca celulele tumorale să fie păstrate într-un singur compartiment.

### ***Instrumentele ortopedice***

Este obligatoriu ca instrumentele să fie ascuțite tot timpul pentru că astfel se evită presiunea excesivă prin împingerea acestora în profunzimea plăgii.

Când se utilizează un osteotom, este preferată folosirea și a unui ciocan deoarece se păstrează controlul asupra osteotomului prin controlul forței și numărului de lovituri cu ciocanul.

Vârfurile burghiilor și a lamelor fierăstrăului oscilant trebuie menținute ascuțite pentru a evita necroza termică și pentru a ușura secționarea osului.

Dacă nu utilizează un ghid, chirurgul trebuie să înceapă perforarea osului într-o direcție perpendiculară, chiar dacă direcția finală poate face un unghi oarecare cu direcția osului. Acest lucru va evita alunecarea față de locul de intrare osoasă. Orificiile în oasele lungi sunt locuri de concentrare a presiunilor și de aceea ea trebuie minimizată prin rotunjirea orificiilor. De asemenea, când se fac orificii în os, în special la nivelul membrului inferior, pacientul trebuie avizat pentru a evita încărcarea prin torsiune.

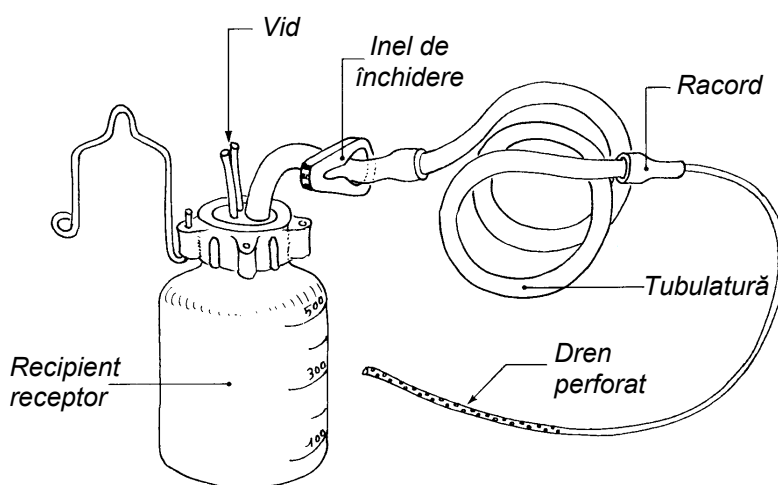
Realizarea hemostazei la nivelul osului poate fi dificilă și utilizarea colagenului microcristalin este preferată utilizării cerii de os datorită reacției de corp străin.

### ***Drenajele***

Sângerarea postoperatorie este frecventă la nivelul suprafețelor osoase. În ciuda utilizării tradiționale a drenajelor, cel puțin pentru unele operații, cum ar fi protezarea totală a șoldului sau genunchiului, drenarea plăgii duce la creșterea pierderii de sânge, în special dacă drenajul este aspirativ. De aceea unii autori recomandă abținerea de la folosirea sistematică a drenajului sau utilizarea sa în sistem nonaspirativ, în sifonaj, și pe durată cât mai scurtă.

Totuși sutura cutanată etanșă nu permite exteriorizarea secrețiilor hemoragice și seroase produse în profunzimea plăgii operatorii. Instalarea unui dispozitiv de drenaj în profunzime reprezintă pentru majoritatea intervențiilor chirurgicale ortopedice regula. Rolul său este de a evacua spre exterior secrețiile hemoragice până la obținerea hemostazei tisulare, adică 2-4 zile.

Drenajul aspirativ tip Redon și Jost (fig. 1.13) este cel mai frecvent utilizat. Se utilizează unul sau mai multe tuburi de dren multiperforate care sunt introduse în plaga operatorie și exteriorizate prin piele la distanță de plaga operatorie. Ele sunt legate printr-un sistem de tubulatură specială la recipiente sub vid care permit aspirarea secrețiilor. Tot acest ansamblu este steril și trebuie asamblat pe masa de operație și instalat în condiții de sterilitate maximă, la sfârșitul intervenției chirurgicale.



**Figura 1.13**  
**Sistem de drenaj aspirativ tip Redon**

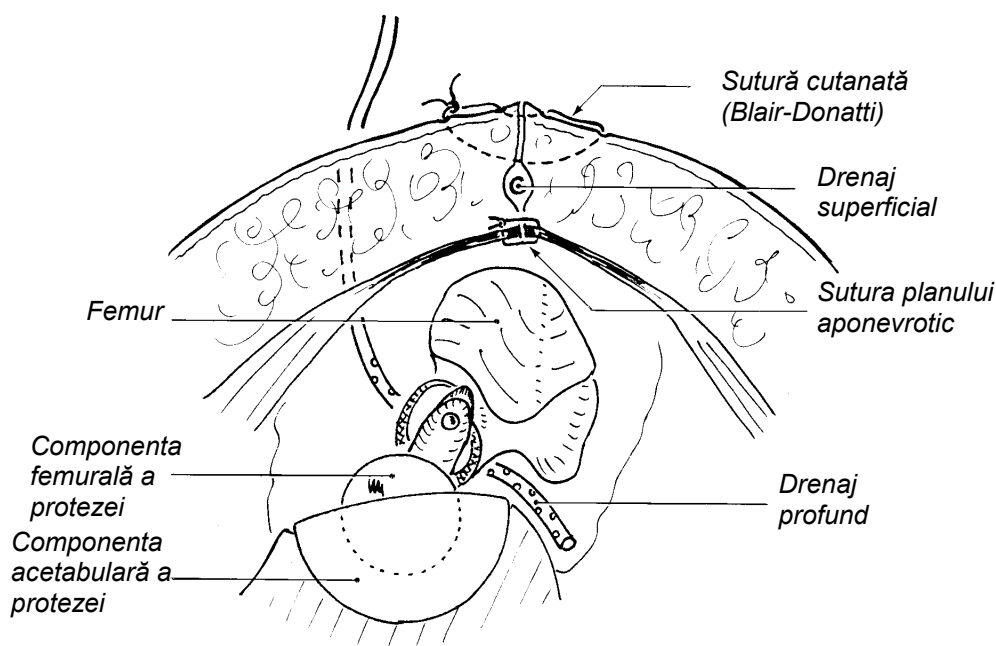
Atunci când se utilizează drenaje trebuie evitată îndepărtarea lor accidentală sau contaminarea accidentală. Dispozitivul de drenaj aspirativ trebuie să rămână permanent steril și dezadaptarea recipientului de aspirație de tubulatură nu trebuie în nici un caz să antreneze refluarea secrețiilor pe tubulatură spre profunzimea plăgii operatorii. Înlocuirea recipientului este necesară doar atunci când este plin sau când vidul a dispărut. Tubulatura va fi clampată (blocată) cu o pensă care va fi ridicată după adaptarea în condiții de sterilitate maximă a unui nou recipient. Înlocuirea recipientului, volumul conținutului și aspectul său sunt consemnate obligatoriu în foaia de observație. Drenajele sunt în general îndepărtate după 48-72 ore de la intervenție și însămânțarea sistematică a unui prelevat din tuburile de dren confirmă necontaminarea intraoperatorie a plăgii.

### **Închiderea plăgii și pansamente**

Închiderea plăgii trebuie efectuată rapid pentru a reduce timpul total al intervenției și al anesteziei. Ea trebuie, de asemenea, realizată cu atenție pentru a evita lezarea pielii. Când există o cicatrice anterioară, eventual cheloidă, ea trebuie îndepărtată, pentru a asigura o zonă mai vascularizată de vindecare.

Închiderea meticuloasă a țesutului celular subcutanat este necesară pentru a evita tensiunile de la nivelul pielii.

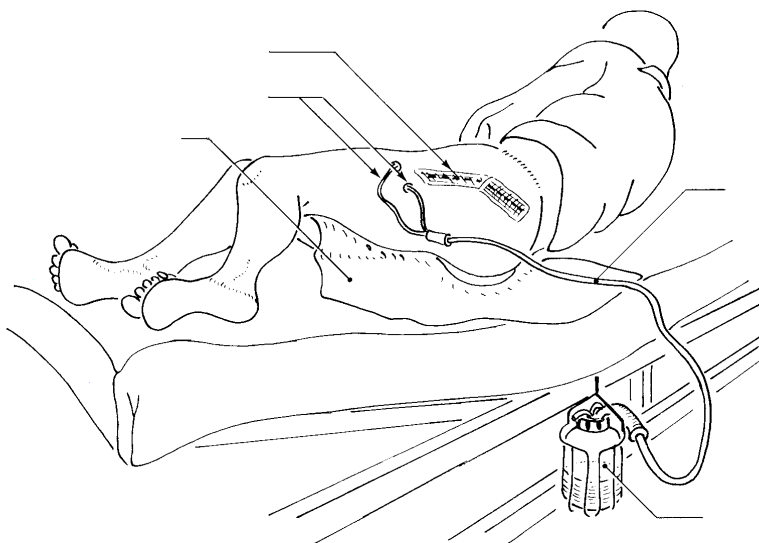
Pentru securitatea suturilor se fac cel puțin 3-4 noduri, în special când mobilizarea este precoce sau se utilizează aparate pentru mișcările pasive, care exercită presiuni repetate la nivelul plăgii înainte de cicatrizarea ei (**fig. 1.14**).



**Figura 1.14**  
Aspect de plagă operatorie închisă (proteză de șold cu incizie externă)

Pansamentele trebuie căptușite cu vată pentru a evita formarea hematoamelor. Leucoplastul trebuie evitat pe cât posibil, deoarece determină câteodată reacții alergice și pentru că, combinația între tumefacția plăgii și presiunea de la nivelul leucoplastului poate duce la formarea de flictene. Pansamentul va fi ocluziv, compresele profunde fiind îmbibate cu alcool și aderente la plagă iar superficial va fi trecută o bandă elastică pentru a realiza o compresie elastică. Aceasta va preveni riscul trombozei venoase și va limita edemul și hematomul profund. Primul pansament va fi realizat la 48-72 ore postoperator, prilej cu care va fi suprimat și drenajul aspirativ. După secționarea firului de fixare, ablația drenului se face prin tracțiune rapidă dar fără brutalitate în axul său. Refluxul sero-sanguin rezidual prin orificiile rămase după suprimarea drenului impune un pansament separat al acestei zone, independent de pansamentul plăgii operatorii principale (**fig. 1.15**).

Suprimarea firelor de sutură se face, în funcție de localizarea plăgii, calitatea tegumentului și a suturii, între a 10-a – 14-a zi postoperator, rar a 21-a zi, în localizări particulare ale plăgii. Cicatrizarea plăgii operatorii în intervalul normal de 12-14 zile este favorizată de o calitate bună a afrontării plăgii și o bună vascularizație. Orice deficiență în realizarea suturii poate antrena defecte de cicatrizare. O sutură ischemiantă antrenează o compresie cutanată și necroză iar o arsură tegumentară a marginii plăgii prin bisturiu electric împiedică cicatrizarea prin ischemie și necroză. Prezența unui epanșament profund colectat (hematom sau supurație) va împiedica cicatrizarea și afrontarea marginilor plăgii. Dezunirea plăgii operatorii cu evacuarea unui revărsat sanguin sau lichidian expune unui risc de suprainfecție deosebit de periculos în chirurgia osteo-articulară.



**Figura 1.15**  
*Exemplu de pansament  
postoperator la pat pe  
șold operat*

### 3. Perioada postoperatorie

În timpul perioadei postoperatorii aspectele ortopedice ale îngrijirii sunt în general de rutină. Principala responsabilitate a ortopedului o reprezintă evaluarea stării neuro-vasculare a membrului operat.

Un consult vascular rapid este necesar dacă pulsul este diminuat sau absent.

Examinarea inervației senzitive și motorii în teritoriul nervului median, cubital și radial este obligatorie după intervențiile asupra regiunii cervicale și pe membrul superior. În mod similar, evaluarea nervului tibial posterior și peronier trebuie realizată după intervențiile pe membrul inferior.

Frecvența examinărilor postoperatorii este dependentă de tabloul clinic. Examinările osoase pot fi necesare în fața unui sindrom de compartiment, deși de obicei examinările zilnice sunt adecvate.

#### **Perioada postoperatorie imediată (24-48 de ore)**

Este o perioadă critică când supravegherea este absolut necesară și permanentă. Risipirea progresivă a influenței drogurilor anestezice antrenează: reparația progresivă a reflexelor cardio-respiratorii și a facultăților mentale, apariția durerii, creșterea nevoilor energetice. Bolnavul poate fi agitat, riscând să cadă din pat, să inhaleze accidental voma, să sufere depresie respiratorie și circulatorie, să aibă hemoragie postoperatorie în pansament sau în drenaje.

Protocolul îngrijirilor în această dificilă perioadă presupune:

- prescripții terapeutice diverse (aport nutrițional, antalgice);
- supraveghere:
  - a principalelor funcții (respiratorie și circulatorie în special);
  - controlul pansamentului și drenajelor (risc hemoragic);
  - controlul diferitelor sonde (de intubație, aspirație digestivă, urinare);
  - a poziției declive a sacilor colectori și a recipientelor pentru drenaj;
- organizarea transferului pacientului din sala de operație în sectorul de terapie intensivă a blocului operator și apoi înapoi în serviciul chirurgical în condiții de siguranță maximă și stress minim pentru bolnav;

După transferul pacientului în salon se continuă măsurile de urmărire și supraveghere atentă în perioada postoperatorie critică de 24-72 ore de la intervenție. Aceste măsuri constau în principal din:

- prescripții diverse în baza unei fișe de legătură transmisă de la blocul operator în serviciu, fișă pe care anestezistul și chirurgul marchează clar toate indicațiile terapeutice prioritare (reanimarea postoperatorie imediată, prescripții medicamentoase, examene biologice și radiologice complementare);
- instalarea în pat, instrucțiuni privind posibilitățile de mobilizare (la pat, ridicarea în șezut și la marginea patului, reluarea mersului), kinetoterapie;
- supraveghere:
  - generală pentru: marile funcții, intrările (perfuzii, băuturi) și ieșirile (drenuri, diureză, pierderi digestive), pulsul și temperatura;
  - locală pentru: pansament și drenaje, perturbări clinice (durere, tumefacție, edem, etc.);
- prevenția complicațiilor locale și generale.

### **Perioada postoperatorie precoce (48-72 de ore și după)**

Cuprinde perioada de urmărire de după 24-48 de ore postoperator și constă într-o supraveghere atentă, generală și locală, a evoluției pacientului după intervenția chirurgicală. În această perioadă pot apare principale complicații loco-regionale care constituie punctul de plecare a unei evoluții nefavorabile, care trebuie depistate și combătute precoce.

Durerea postoperatorie este normală 24-48 de ore postoperator. Ea se tratează prin antalgice administrate oral sau injectabil, potențializate noaptea cu sedative. Persistența sau modificarea caracterului său, asocierea cu alte semne (edem, cianoză, tulburări senzitive) sau aspectul inflamator ridică suspiciunea unei complicații: hematom, infecție, tromboză venoasă, compresiune anormală, fractură deplasată după reducere.

Pulsul și temperatura sunt alți parametri importanți care trebuie supravegheați. Creșterea paralelă a celor două curbe către ziua 3-6 postoperator ridică suspiciunea unei supurații profunde la nivelul plăgii operatorii. Accelerarea pulsului înaintea creșterii temperaturii pune în discuție o tromboză venoasă iar instalarea febrei sau subfebrilității cu un puls normal poate evoca resorbția unui hematom.

## **4. Evaluarea riscurilor operatorii în chirurgia ortopedică**

Trecerea în revistă a riscurilor perioperatorii este importantă pentru toți pacienții și în mod optim trebuie făcută cu mult înainte de intervenție și apoi trebuie repetată în preajma intervenției chirurgicale.

Unii pacienți vor avea nevoie de explicații mai detaliate, în special dacă rudele lor au suferit aceeași intervenție în trecut și au avut probleme cu anestezia sau au avut complicații, cum ar fi embolia pulmonară sau infecții. Pe baza răspunsurilor pacientului la explicații, membrii echipei operatorii își vor modifica abordarea cazului pentru a realiza un echilibru între lipsa de informare sau informarea inadecvată a pacientului și exagerarea explicării riscurilor care poate induce o stare de nesiguranță și angoasă, determinând pacientul să refuze o intervenție chirurgicală benefică și necesară. În timp ce toate intervențiile au câteva riscuri, incidența și tipul de riscuri și complicații variază în funcție de intervenția chirurgicală ca și de vârsta pacientului și de starea generală a acestuia.

### **Riscul anestezic**

Unul din riscurile majore în chirurgia ortopedică este asociat cu anestezia, nu atât prin frecvență cât prin gravitatea complicațiilor anestezice.

Decesul apare cu o frecvență de 1/10.000-20.000 din pacienții care suportă o anestezie.

Principalele complicații post anestezice întâlnite sunt: leziuni nervoase și paraplegia datorită blocajului nervos, cefaleea post-rahianestezie datorită pierderii de LCR, aspirația conținutului gastric, probleme cardiace incluzând ischemia și aritmiile.

Chirurgul trebuie să discute aceste probleme cu pacientul doar în termeni generali, permițând anestezistului să ofere explicații mai detaliate.

### **Pierderea de sânge și riscul lezării vaselor**

Pacientului trebuie să i se ofere o cifră aproximativă a pierderii de sânge ca și posibilitatea de a dona sânge autolog înainte de intervenția chirurgicală. Pentru a minimaliza pierderea de sânge trebuie întreruptă medicația anticoagulantă și antiinflamatorie cu 14 zile înainte de intervenția chirurgicală.

În timpul intervenției chirurgicale, există un risc potențial de leziune vasculară, arterială sau venoasă, care, este cu atât mai mare cu cât dimensiunile vasului sunt mari și există leziuni preexistente în raport cu vârsta pacientului.

### **Criteriile de transfuzie sanguină**

Transfuzia sanguină a devenit, datorită numeroaselor riscuri pe care le presupune, o problemă complicată în tratamentul pacientului.

Decizia de a face o transfuzie în timpul intervenției chirurgicale sau în perioada postoperatorie imediată depinde de numeroși factori precum: vârsta, starea aparatului cardio-vascular și examenul clinic general, nivelul estimat al pierderii de sânge, și disponibilitatea sângelui (autolog, donor cunoscut sau bancă).

Luând în considerație toți acești factori, transfuzia sanguină este temporizată la pacienții mai tineri sau sănătoși până când pacientul nu are un hematocrit cu valoarea de 20–22% sau are simptome ca tahicardie, hipotensiune posturală sau vertij. Pacienții mai în vârstă sau cu risc de accident vascular cerebral sau infarct de miocard pot fi candidați pentru transfuzia sanguină la un hematocrit mai mare sau la simptome minore.

### **Strategii pentru reducerea riscurilor asociate transfuziei sanguine**

Pierderea de sânge este o parte inevitabilă a intervenției chirurgicale. Cu realizarea faptului că sângele stocat are un risc mic dar real, au fost dezvoltate strategii pentru reducerea riscului de transmisie a agenților infecțioși. Aceste strategii constau în efectuarea de autotransfuzii și recuperarea sângelui pierdut intra și postoperator cu infuzia de hematii spălate sau nespălate.

În ciuda rezistenței inițiale și a întrebărilor permanente cost – eficiență din partea oficialilor băncii de sânge, donarea de sânge autolog a câștigat acordul din partea pacienților, doctorilor și administratorilor băncii de sânge.

Sângele poate fi stocat 28 de zile sau poate fi congelat ca masă eritrocitară până la 1 an, însă scăderea viabilității hematiilor apare în ambele metode de conservare.

Utilizarea sângelui autolog poate elimina nevoia băncii de sânge pentru mulți pacienți dar nu pentru toți.

Capacitatea pacienților de a predona sânge ca și cantitatea sângelui donat poate fi uneori crescută prin utilizarea terapiei cu eritropoetină umană. Injecțiile pot fi făcute de 2 ori pe săptămână și pot determina un număr mai mare de hematii colectate ca și un hematocrit mai crescut la internare. Deși costisitoare, această terapie poate fi benefică pentru unii pacienți, în special cei cu grupe sanguine rare sau cei cu convingeri religioase care le interzic primirea sângelui de la donatori.



Hematiile pot fi recuperate prin aspirație în sala de operație sau prin drenajul chirurgical în salon. Pentru a fi eficiente în privința costului, pierderile de sânge trebuie să fie mai mari. Sângele recuperat este în general spălat pentru a îndepărta resturile celulare, grăsimea și fragmentele osoase. Tehnicile mai noi de filtrare permit transfuzia sângelui colectat din drenaje fără spălare.

### **Riscul trombozei venoase profunde (TVP)**

Tromboza venoasă postoperatorie sau posttraumatică reprezintă o complicație frecventă și gravă în chirurgia ortopedică.

Teoretic toate intervențiile ortopedice pe membrele inferioare sau pe coloană implică un anumit risc de TVP și acest lucru trebuie explicat pacientului.

În cazul unei intervenții complexe, cum este proteza totală de șold, riscul emboliei pulmonare fatale este sub 1%, în timp ce riscul TVP este ridicat. Riscurile asociate altor intervenții pot fi mai scăzute. Chiar în cazul unei evoluții favorabile sub tratament, rezultatul final va fi alterat de instalarea maladiei postflebitice: edem, varice, tulburări trofice ale membrului inferior.

Riscul TVP poate fi mult crescut în funcție de terenul și patologia specifică asociată: obezitate, varice, antecedente de flebită, cancer, contraceptive orale.

Staza venoasă este favorizată de traumatism și actul chirurgical (hematom, edem), imobilizare postoperatorie (imobilizarea la pat sau cu diverse aparate de imobilizare). Ea reprezintă principalul factor de dezvoltare a trombilor venoși în venele profunde ale membrului inferior. Adesea, localizarea lor este în venele musculare ale moletului (tromboza surală) sau, mai puțin frecvent dar mai periculos, la nivelul trunchiurilor colectoare venoase situate procliv: tromboza poplitee, femurală, iliacă sau cavă inferioară (**fig. 1.16**).

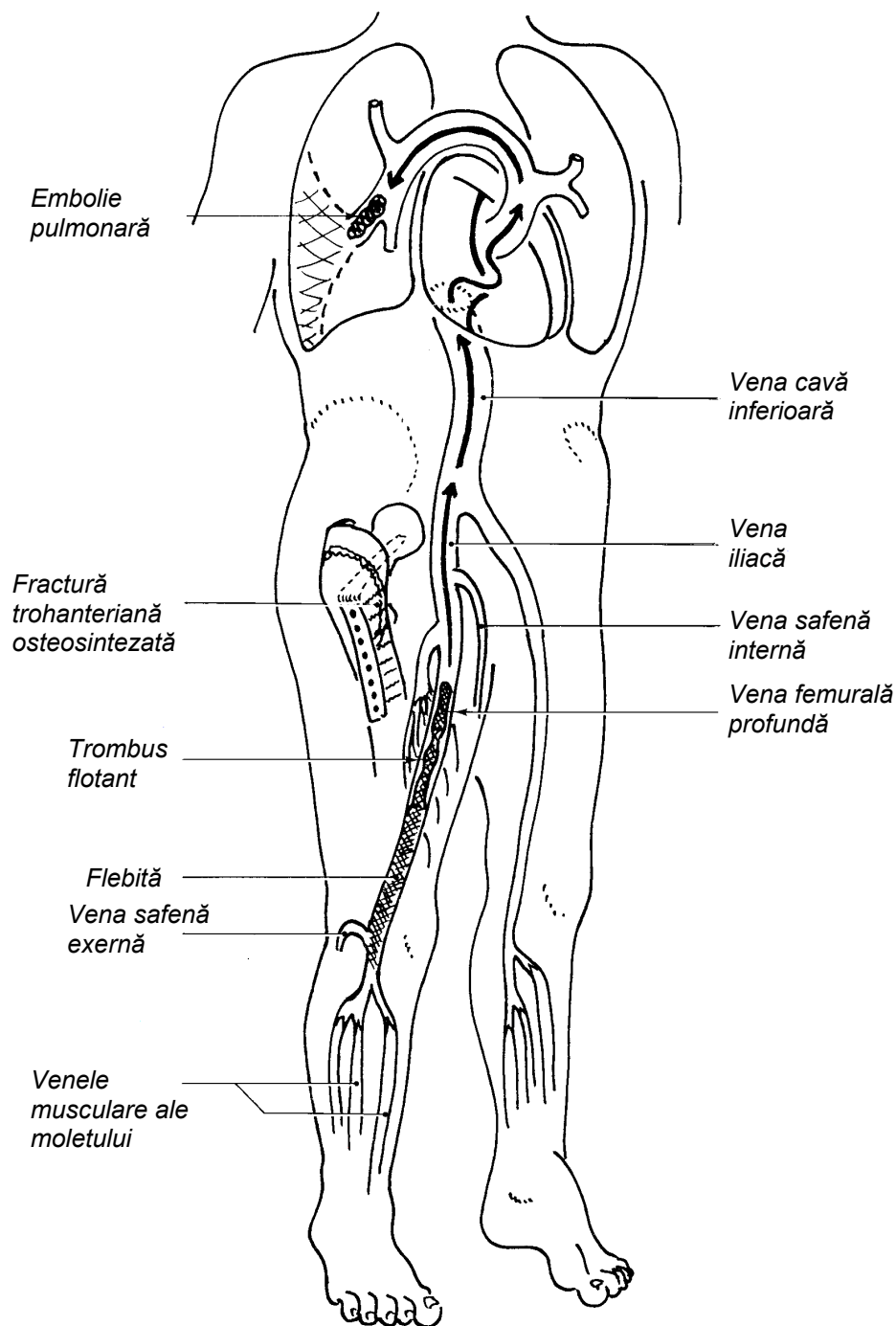
Gravitatea TVP constă deci în riscul crescut de extensie a trombilor venoși surali către aceste trunchiuri colectoare proximale și instalarea emboliei pulmonare. Ea constă în liberarea în circulație a fragmentelor de trombus care vor obtura arterele pulmonare de o manieră mai mult sau mai puțin masivă, antrenând perturbări respiratorii și circulatorii grave. Alteori, se constituie trombuși flotanți, puțin aderenți la pereții venoși ai trunchiurilor colectoare care se pot desprinde oricând și pot migra în circulație producând embolie pulmonară sau cerebrală, adesea fatală.

### **Semnele clinice și diagnosticul TVP și al emboliei pulmonare**

Principalele semne precoce de flebită, care pot fi absente în majoritatea cazurilor, antrenând o întârziere a diagnosticului, sunt: durerea spontană sau provocată prin anumite manevre realizate pe traiecte venoase, instalarea unui edem dur cu tegumente calde, lucioase sau dilatația rețelei venoase superficiale (circulație colaterală).

Semnele de embolie pulmonară trebuie recunoscute imediat: durere toracică în punct fix, dispnee, senzații de panică și angoasă, accelerarea pulsului radial cu scăderea presiunii arteriale.

Diagnosticul paraclinic al unei flebite este indispensabil pentru confirmarea diagnosticului clinic, precizarea gravității sale și începerea de urgență a tratamentului medicamentos. Mijloacele de investigație complementară sunt numeroase și vor fi alese în funcție de context, fiabilitate și agresivitate. Flebografia și cavografia care constau în opacifierea radiologică a rețelei venoase este un examen precis, adesea indispensabil. Rheopletismografia (RP) se bazează pe studiul fizic al variațiilor de impedanță iar examenul Doppler pe variația de frecvență a ultrasunetelor. Ambele examene sunt indicate în diagnosticul precoce deoarece au caracter atraumatic și repetitiv, permițând o supraveghere evolutivă. Testul cu fibrinogen marcat radioactiv permite diagnosticul de trombus, în special sural, prin fixarea iodului radioactiv pe tromb.



**Figura 1.16**

**Rețeaua venoasă profundă cu reprezentarea tromboflebitei și a emboliei pulmonare**

Diagnosticul paraclinic al emboliei pulmonare se sprijină pe o serie de examene de rutină (radiografie pulmonară, electrocardiogramă, bilanț sanguin și enzimatic) dar și pe o serie de teste specifice cum ar fi scintigrafia pulmonară și angiografia pulmonară. Scintigrafia pulmonară de perfuzie constă în injectarea pe cale venoasă a unor microparticule de albumină marcată cu  $^{99}\text{Te}$  care se blochează în rețeaua capilară pulmonară și permite certitudinea diagnosticului. Angiografia pulmonară constă în opacifierea radiologică a rețelei arteriale pulmonare fiind deci o metodă foarte precisă în anumite indicații terapeutice.

### ***Tratamentul trombozei venoase profunde (TVP)***

Date fiind riscurile majore, chiar vitale, pe care TVP le antrenează în chirurgia ortopedică, tratamentul cel mai adecvat va fi cel preventiv. Metodele de prevenție sunt obligatorii și indispensabile și asociază mijloace mecanice celor medicamentoase.

Metodele mecanice au drept scop favorizarea circulației venoase profunde luptând împotriva stazei venoase prin: ridicarea membrelor inferioare în perioada imobilizării prelungite la pat, ridicarea precoce a pacientului la marginea patului, mobilizarea în fotoliu sau cu cadru metalic, dacă starea sa o permite, bandaj elastic sistematic pe membrele inferioare operate, kineziterapie.

Mijloacele medicamentoase constau în primul rând în administrarea unei medicații specifice cu efect anticoagulant și antiagregant plachetar. Heparina administrată subcutanat, în doze eficiente (5000ui de 2-3 ori pe zi) sau heparinoterapia fracționată sunt mijloacele cele mai eficiente de prevenție. Riscul hemoragic este în raport direct cu mărimea dozei administrate și trebuie evaluat în funcție de parametri biologici specifici (timp de protrombină Quick, timp Howell). Antiagregantele plachetare acționează asupra formării trombusului, reducând activitatea plachetelor sanguine. Ele acționează în doze mici, cu risc hemoragic redus dar eficacitatea lor reală nu este unanim admisă. Antivitaminele K sunt eficiente și au o durată de acțiune prelungită care nu permite utilizarea lor în proximitatea actului operator. Ele sunt utilizate cu predilecție în prevenția secundară, la distanță de actul operator.

### **Riscul infecțios**

Riscul infecției în chirurgia ortopedică variază de la aproape zero în intervenții cum sunt cele artroscopice la câteva procente în fracturi deschise. Problema infecției trebuie discutată în raport cu riscul.

De exemplu, dacă un pacient va suporta o protezare a șoldului sau a genunchiului, el trebuie asigurat nu numai că se vor lua toate măsurile pentru a preveni o infecție (antibioprofilaxie, utilizarea de filtre de aer sau flux laminar în sala de operație, asepsie și antisepsie extrem de riguroase) dar trebuie informat și asupra riscurilor septice și a complicațiilor ce decurg din aceasta mergând până la îndepărtarea și revizia protezei infectate.

Dezvoltarea unei infecții postoperatorii este întotdeauna o complicație care poate compromite rezultatul intervenției chirurgicale. Acest risc este favorizat de prezența implanturilor metalice care joacă rolul de corp străin și de țesutul osos care nu se apără bine. Consecințele sunt adesea dramatice, antrenând eșecul parțial sau total al actului terapeutic cu prelungirea considerabilă a incapacității funcționale și socio-economice.

### ***Sursele de contaminare și transmisia germenilor***

Sursele de contaminare sunt reprezentate de pacient, persoanele din anturaj și contaminarea intraspitalicească și a materialului tehnic. Pacientul poate prezenta leziuni cutanate infectate, ulcerații diverse, leziuni traumatice contaminate sau zone sensibile (piloziități, unghii, sfera ORL, perineu). Tegumentul însuși este purtător de bacterii în suprafață și profund în zonele cu piloziități, la nivelul glandelor cutanate.

Persoanele cu care pacientul vine în contact pot fi purtătoare de bacterii transmisibile cu ocazia contactelor interumane din interiorul spitalului.

În fine, germenii intraspitalicești, rezistenți la majoritatea antibioticelor de largă utilizare, reprezintă o amenințare redutabilă. Stafilococul auriu și în unele cazuri chiar bacterii considerate nepatogene ca de exemplu stafilococul epidermidis (stafilococul alb) sunt germeni redutabili în chirurgia osoasă. Ei determină sau favorizează evoluția spre pseudartroză a unei fracturi sau decimentarea unei proteze.

Contaminarea la blocul operator este actualmente considerată principala sursă de infecție postoperatorie.

Aerocontaminarea reprezintă o cale majoră de transmitere a bacteriilor deoarece aerul ambiant transportă particule de praf care vehiculează bacteriile. Personalul și vizetele la bolnavi favorizează contaminarea încrucișată. Materialele de uz comun (paturi, brancarde, aparate de investigație și fizioterapie) pot transmite bacteriile. Acestea se depun pe pielea pacientului și pătrund în momentul unui examen mai agresiv sau cu ocazia intervenției chirurgicale.

### **Factorii favorizanți**

Terenul pacientului este un factor foarte important. Rezistența și mijloacele de apărare depind de mulții factori dintre care cei mai importanți sunt: vârsta, patologia asociată (diabet, cancer, malnutriție, obezitate), anumite tratamente (cortizon, imunodepresoare), stare de igienă deficitară.

Durata prelungită a spitalizării preoperatorii favorizează infecția nosocomială cu germeni intraspitalicești. Durata intervenției, importanța sângerării (hemostaza osoasă este dificilă), circulația tisulară deficitară, dezvoltarea hematoamelor profunde și a decolărilor favorizează multiplicarea microbiană.

### **Mijloacele de prevenție și luptă**

Selecția și prepararea generală a pacienților, pregătirea locală în vederea intervenției și organizarea aseptiei și antisepsiei în serviciu, sunt principalele modalități de prevenție a infecției.

Atunci când intervenția chirurgicală nu se face în urgență, fiind deci programată și reglată, există numeroase posibilități de prevenție a riscului infecțios și constau în:

- căutarea și eradicarea focarelor infecțioase (dentare, urinare, digestive, sfera ORL, etc.);
- teste biologice privind capacitatea imunitară a pacientului;
- corecția unei stări de denutriție;
- vaccinuri cu sușe de germeni atenuați;
- antibioterapia preventivă în „flash” antibiotic în perfuzii cu antibiotice cu spectru larg pentru o scurtă perioadă pre, per și postoperator;
- renunțarea la intervenția chirurgicală când riscul contaminării este major și mijloacele de prevenție și luptă sunt ineficiente.

Prepararea și pregătirea locală a pacientului înaintea intervenției este o altă modalitate eficientă de prevenție. Se practică badijonajul preventiv cu soluții antiseptice al zonei de intervenție cu 24-48 de ore înaintea intervenției, după prealabila bărbierire a zonei interesate. Un nou badijonaj antiseptic va fi realizat de echipa de la blocul operator, după introducerea pacientului în sală, urmând ca prepararea definitivă a câmpului operator să fie realizată de echipa operatorie.

O atenție deosebită trebuie acordată mijloacelor de prevenție și luptă la blocul operator. Principalele măsuri constau în:

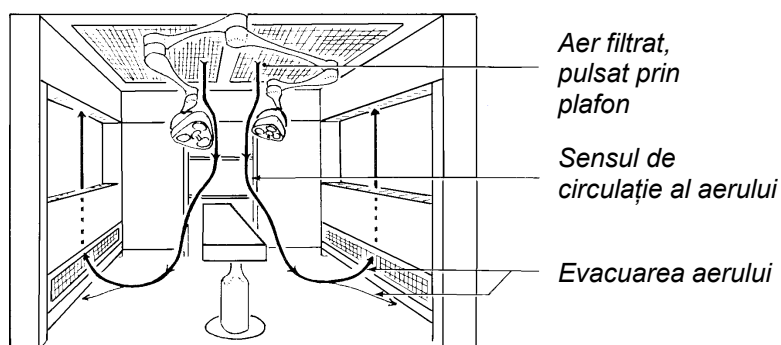
- sejur preoperator cât mai scurt posibil;
- separare netă, printr-un circuit adecvat între sectorul septic și cel aseptice, cu izolarea pacienților infectați de cei sensibili sau susceptibili de contaminare;
- întreținerea menajeră și dezinfecția sistematică a sălilor de operații și a materialului tehnic;
- sănătate disciplină și educația personalului de la blocul operator;
- ținută specială în interiorul blocului operator (costum, încălțăminte, mască, bonetă sau cagulă proprii blocului operator);
- uși permanente închise între sălile de operație;
- personal suficient dar cu eliminarea prezențelor inutile;
- nici un contact între echipa operatorie sterilă și personalul nesteril.

Alte măsuri țin de organizarea propriu-zisă a intervenției unde o serie de reguli trebuie respectate cu strictețe:

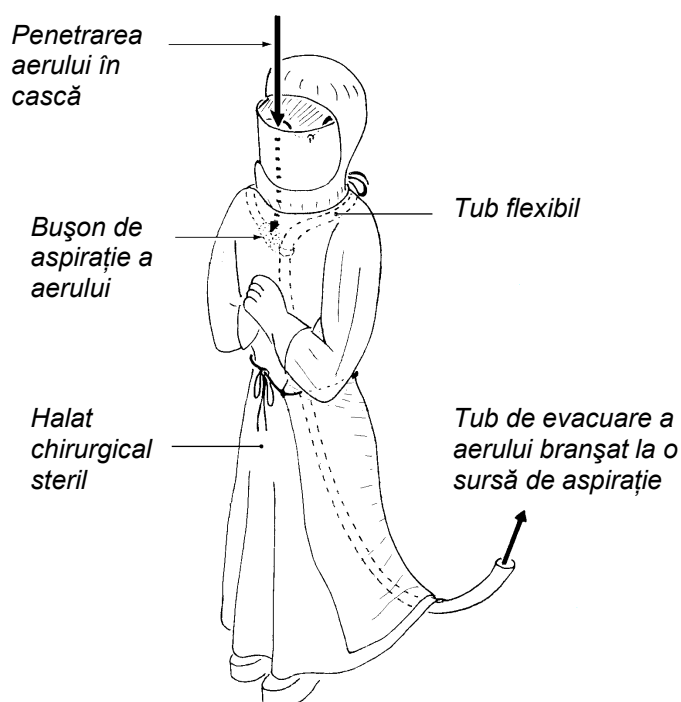
- organizare eficientă, sincronizare și omogenitate gestuală a echipei operatorii în scopul reducerii la maxim a duratei intervenției;
- eliminarea imediată a instrumentelor care au fost în contact cu zone suspectate de a fi contaminate;
- utilizarea sistematică a principiului „no touch technics” care constă într-o disciplină a echipei operatorii având drept scop eliminarea contactului direct cu osul, articulația și zonele susceptibile de contaminare ale plăgii operatorii;
- lavaj sistematic, energic și permanent al plăgii operatorii cu ser fiziologic, soluții antiseptice slabe, soluții cu antibiotice;
- pansament aseptice și ocluziv la final.

Mijloacele moderne de prevenție, care se adaugă actualmente celor clasice constau în:

- intervenții chirurgicale realizate în incinte sterile, cu flux laminar continuu care filtrează aerul, suprimă riscul de aerocontaminare și permit intervenții chirurgicale la cel mai înalt grad de asepsie posibilă;
- ținuta „scafandru” a membrilor echipei operatorii care permit excluderea din aerul ambiant a aerului expirat de operator și echipa sa, aerul expirat fiind aspirat sistematic. Este o ținută indispensabilă în cazul intervențiilor în incintă sterilă sub flux laminar (**fig. 1.17, 1.18**).



**Figura 1.17**  
Incintă operatorie sterilă  
cu flux laminar vertical



**Figura 1.18**  
Ținută operatorie sterilă  
tip „scafandru”  
specifică  
incintei operatorie  
sterile  
cu flux laminar vertical

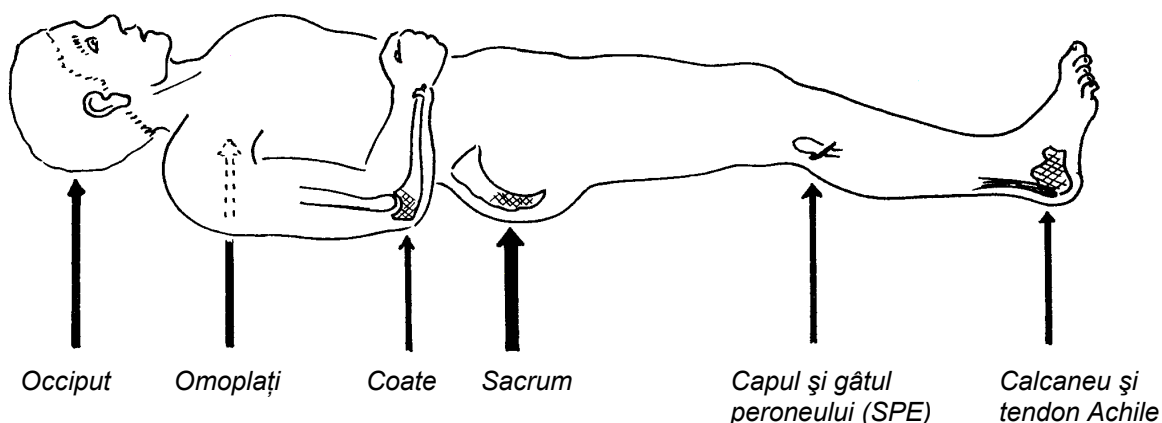
## Complicațiile de decubit în chirurgia osteo-articulară

Imobilizarea prelungită la pat și imobilizarea segmentară cu aparate diverse (atele, gipsuri, tracțiune-extensie continuă) sunt la originea unor complicații multiple chiar când este vorba de o perioadă scurtă de imobilizare. În acest sens, dezvoltarea tehnicilor de fixare internă ale fracturilor în chirurgia ortopedică modernă au drept scop, printre altele, reducerea la maximum a timpului de imobilizare și posibilitatea verticalizării și mobilizării precoce, ca factori de prevenție capitali. În plus, o serie de factori precum vârsta înaintată, tulburări neurologice și ale stării de conștiență, denutriția, leziunile traumatiche grave sunt factori cert nefavorabili.

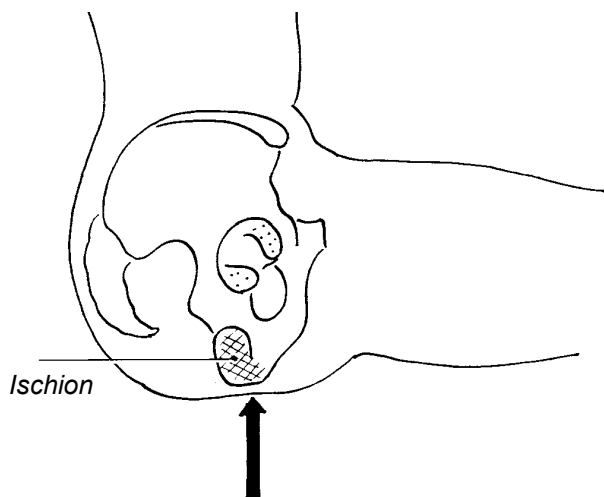
### Escarele

Sub denumirea de escare se definește o zonă de necroză tisulară (piele și țesuturi moi) produsă prin compresiunea între un plan de sprijin extern și un relief osos. Presiunea prelungită este principalul factor care duce la ischemie și mortificare tisulară.

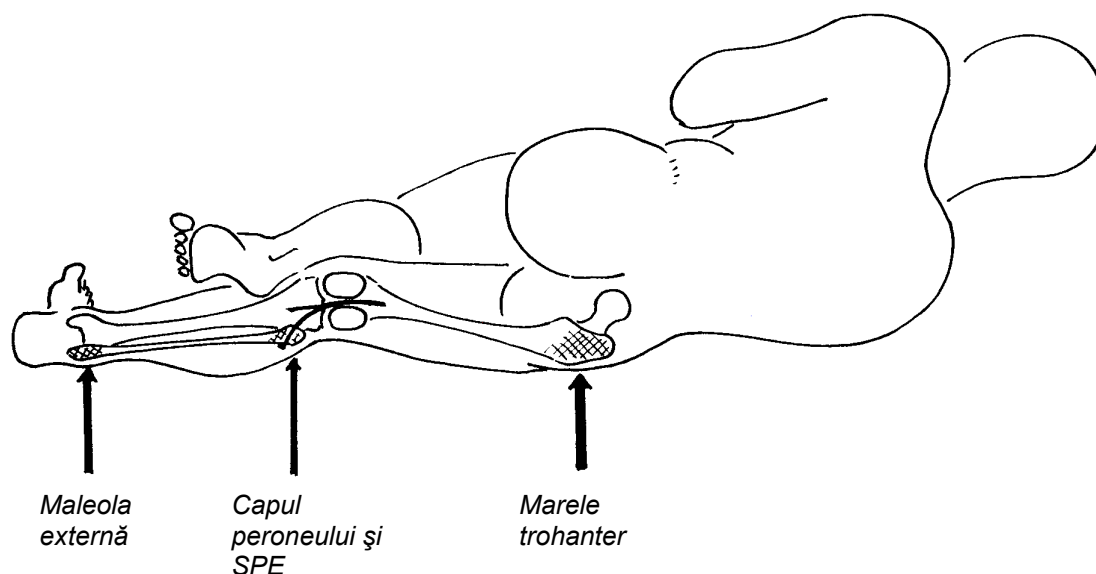
Principalele cauze favorizante sunt reprezentate de decubitusul prelungit și imobilizări segmentare diverse, mai ales în poziții nefuncționale sau anormale. Tulburările senzitive și motorii, denutriția, infecția, macerarea și leziunile prin grataj și frecare sunt factori favorizanți certți. Regiunile cele mai susceptibile de a suferi escare sunt: regiunea sacrată și talonieră pentru decubitusul dorsal (**fig. 1.19**), regiunea ischiatică pentru poziția șezând (**fig. 1.20**), regiunea trohanteriană pentru decubitusul lateral (**fig. 1.21**) și toate punctele de sprijin pentru membrele imobilizate (**fig. 1.22**).



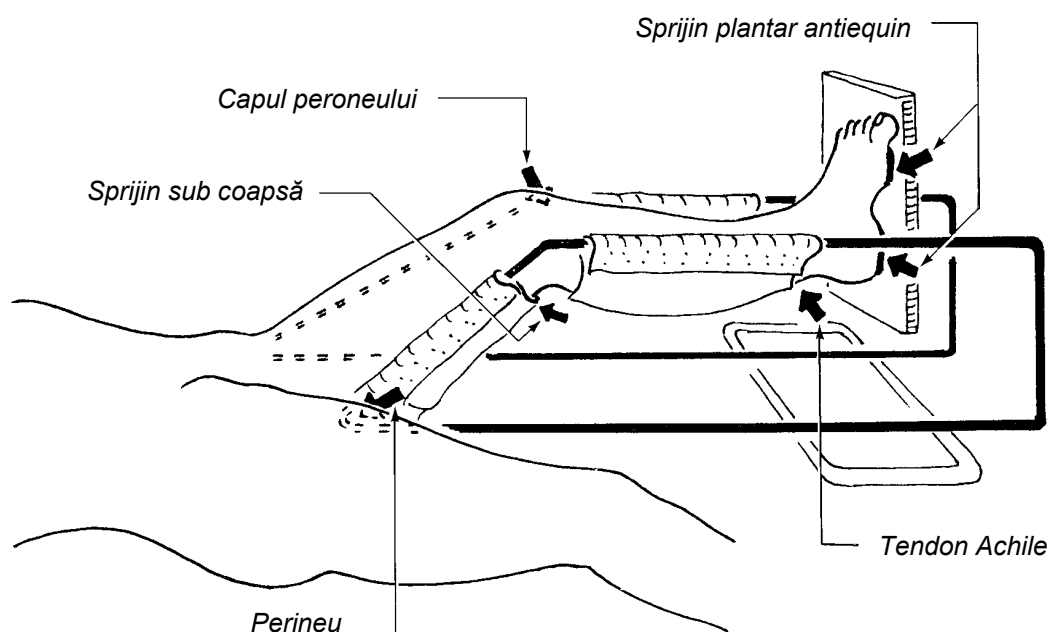
**Figura 1.19**  
Zonele de compresiune în decubitus dorsal



**Figura 1.20**  
Compresiune ischiatică în poziție șezând

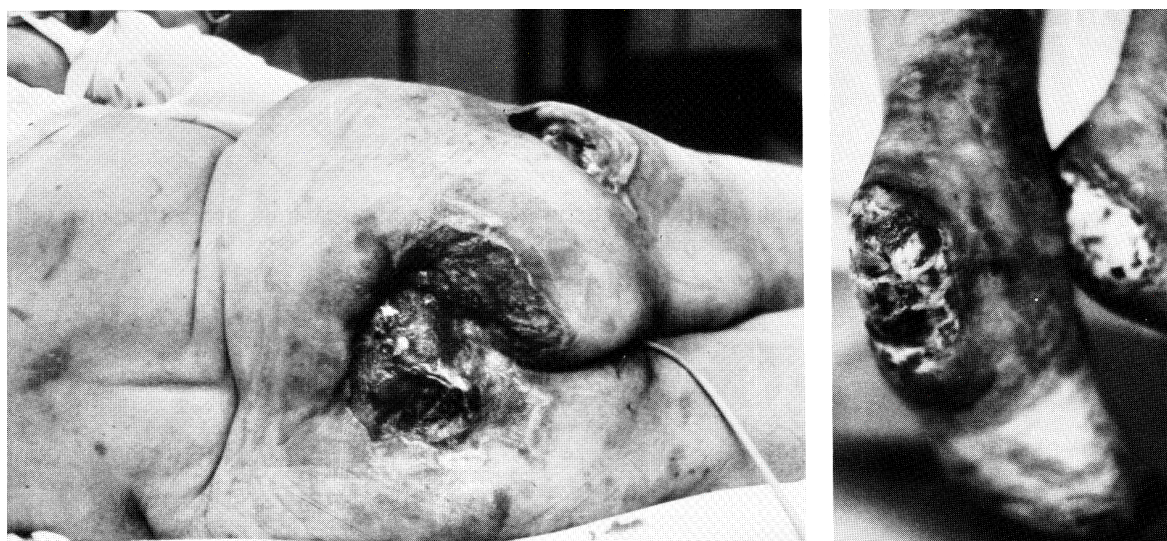
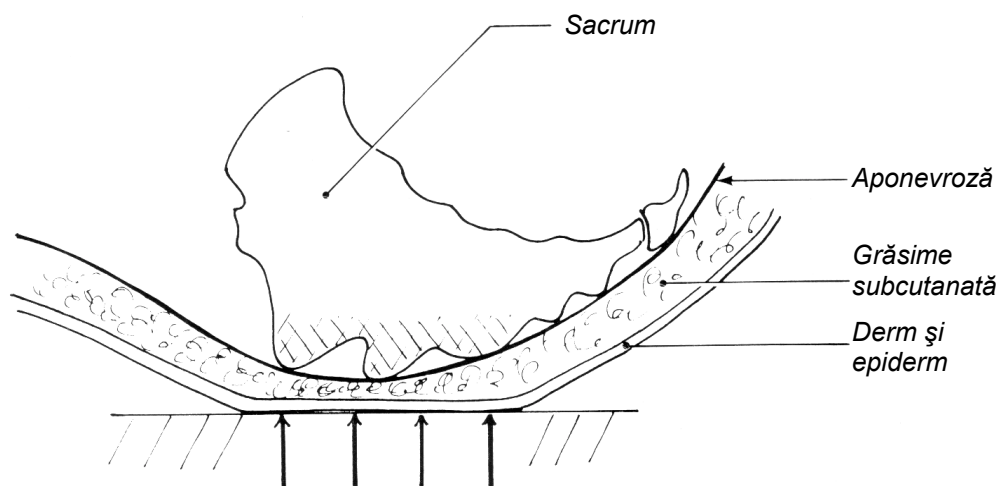


**Figura 1.21**  
**Zonele de compresiune în decubitus lateral**



**Figura 1.22**  
**Instalarea pe o atelă rigidă cu sprijin plantar antiequin și principalele zone de compresiune**

Clinic, escara evoluează gradual. La început o reacție inflamatorie cutanată cu congestie locală și durere este semnul de debut al unei leziuni încă reversibile care impune un tratament de urgență. În acest sens, trebuie știut că pielea rezistă mai bine la ischemie decât țesuturile profunde, o leziune cutanată discretă putând ascunde adesea o necroză tisulară profundă. Prezența flictenelor cutanate este primul semn de gravitate și când apar primele plaje de necroză cutanată, leziunile sunt cert ireversibile, escara fiind deja instalată. Etapa evolutivă ulterioară este spre ulcerare cu deschiderea largă a planului cutanat care evidențiază structurile profunde: grăsime cutanată, aponevroză, mușchi, plan osos. În acest caz suprainfecția este regula (**fig. 1.23**).



**Figura 1.23**

***Evoluția graduală a leziunilor în escara sacrată și aspectul clinic al unor escare sacro-coccigiene, ischiatice și taloniere***

Prevenția apariției escarelor este posibilă prin aplicarea unor măsuri simple dar indispensabile: masajele locale, schimbarea de poziție la 2-3 ore interval, perne cu apă sub punctele de sprijin, utilizarea unor paturi și saltele speciale: saltele alternative, cu apă, modulare, paturi fluidizate.

Tratamentul curativ constă în:

- corectarea denutriției și tratamentul infecției;
- suprimarea cauzelor de sprijin permanent;
- excizia escarei, fie mecanic cu instrumente chirurgicale, fie chimic cu pansamente umede și enzime proteolitice;
- favorizarea burjonării în țesut vascularizat și reparație cutanată (grefă de piele, grefă miocutanată).

### **Compresiunile nervoase**

Se produc de aceeași manieră ca și escarele. Compresiunea prelungită poate antrena paralizii nervoase în zonele cele mai vulnerabile, cum ar fi: nervul sciatic popliteu extern pe capul și colul peroneului, nervul cubital pe epitrohlee, nervul radial pe șanțul humeral posterior. Atunci când apar primele semne clinice de compresiune se iau măsuri urgente de suprimare a factorului determinant.



### ***Retracțiile articulare***

Reprezintă o altă complicație favorizată de decubitul prelungit. Imobilizarea articulară prelungită antrenează atrofie și retracție musculară și a ligamentelor periarticulare. Rezultă o redoare articulară, cu atât mai severă cu cât ea fixează articulația într-o poziție vicioasă.

Prevenția este posibilă și trebuie avută întotdeauna în vedere în planul terapeutic al unui bolnav cu afecțiune ortopedică care suferă o imobilizare articulară mai mult sau mai puțin prelungită.

Atunci când mobilizarea este posibilă, toate posibilitățile trebuie exploatate:

- mobilizare pasivă prin kinetoterapie sau atelă motorizată (kineteque);
- mobilizare activă sub îndrumarea kinetoterapeutului;
- ridicarea și mobilizarea în sprijin, de îndată ce acest lucru este posibil.

Atunci când mobilizarea nu este posibilă, imobilizarea trebuie realizată în așa-zisa *poziție funcțională* articulară care presupune:

- plasarea șoldului în extensie;
- a genunchiului în extensie sau ușoară flexie;
- glezna în unghi drept;
- umărul în ușoară abducție și rotație internă;
- cotul în flexie la 90°;
- pumnul în ușoară extensie;
- mâna cu policele în opoziție și toate articulațiile celorlalte degete flectate la 40°.

În plus, se vor indica contracții musculare statice voluntare și vor fi evitate imobilizările inutile ale altor articulații.

### ***Complicații generale***

Sunt numeroase și pot pune în pericol viața bolnavului. Ele sunt de ordin cardiovascular (insuficiență cardiacă, tromboembolie) și respirator (bronhopneumonie de decubit), urinare (infecție urinară, litiază, tulburări micționale), digestive (tulburări de tranzit intestinal), neuropsihice (demență senilă).

## IMAGISTICA ÎN ORTOPEDIE

### 1. Examenul radiografic standard

Examenul radiologic standard datează de aproape 100 ani. Deși nu se ridică la nivelul de spectaculozitate și performanță al tehnicilor avansate din ultimele decenii, explorarea radiologică rămâne una dintre cele mai utile și la îndemână metode de diagnostic imagistic. În timp ce, alte metode pot defini cu acuratețe o structură anatomică greu accesibilă, sau pot releva modificări tisulare localizate, radiografia simplă oferă informații simultane asupra mărimii, formei, „densității” tisulare și arhitecturii osoase, caracteristici care, interpretate în contextul clinic specific, pot sugera, de regulă, un diagnostic sau cel puțin un grup posibil de diagnostice.

#### **Citirea și interpretarea radiografiei**

Procesul interpretării clișeeilor radiografice trebuie efectuat la fel de metodic ca și examenul clinic, studiul sistematic fiind unica modalitate de prevenție și evitarea a greșelilor de interpretare.

Secvența logică a examinării este: țesuturi moi – os – articulație – asociere diagnostică. Ne vom asigura mai întâi de faptul că numele de pe film este cel al pacientului în cauză; erorile de identificare constituie o sursă potențială de confuzie privind diagnosticul final și indicația terapeutică.

#### **Țesuturile moi**

Excepționând situațiile în care sunt examinate precoce, examinarea lor este adesea omisă. Examenul va observa modificările de formă și variațiile de densitate.

**Forma** – planurile musculare pot fi adesea vizibile și pot releva hipotrofii sau hipertrofii. Contururile pomelate, neregulate în jurul șoldului sugerează un revărsat articular. O tumefacție a părților moi din jurul articulațiilor interfalangiene ale mâinii poate fi primul semn radiologic al unei poliartrite reumatoide.

**Densitatea** – creșterea densității în țesuturile moi poate fi consecutivă proceselor de calcificare dintr-un tendon, un vas sanguin și sugerează un hematom sau un abces. Adesea, forma și sediul acestora indică elementul implicat. De exemplu, densitatea radiologică a unui corp străin metalic în părțile moi este evidentă, iar lemnul sau sticla pot fi evidențiate pe clișeele de calitate. Localizarea precisă a corpurilor străine necesită incidente multiple. Scăderea densității țesuturilor moi se datorează fie grăsimii (cel mai radiotransparent țesut), fie gazului. Recunoașterea bulelor de gaz poate fi asociată cu diagnosticul precoce al gangrenei gazoase.

#### **Oasele**

În studiul oaselor și articulațiilor se va stabili un model de investigație bazat pe anatomia locală. Prin urmare, pentru coloana vertebrală, se va evalua aliniamentul general al vertebrelor, apoi spațiile discale și fiecare vertebră separat, pornind de la cap către pediculi, articulații interapofizare și apofizele spinoase. Pentru bazin, spre exemplu, se va verifica: dacă forma oaselor este simetrică și poziția lor este normală, aspectul și poziția ramurilor pubiene și a tuberozităților ischiatice, iar în final, se va evalua aspectul capului femural, bilateral, și a extremităților superioare ale femurului, comparând, întotdeauna, bilateral.

Pe parcursul acestei evaluări se vor nota: anomaliile de formă, densitate și arhitectură. Osul, ca întreg, poate fi angulat, deformat, cu canalul medular lărgit, ca în boala Paget; o deformare localizată a osului sau îngroșare se poate datora unui proces de osteoformare excesiv de tip neoosteogenetic, posibil tumoral. O atenție deosebită trebuie acordată examinării periostului, deoarece, poziția periostală este

caracteristică în procesele infecțioase, în fracturi în curs de consolidare sau în tumori maligne, când au un caracter particular. Se va examina, de asemenea, corticala osului, pentru a evidenția distrucțiile și întreruperile în continuitatea sa ca în cazul tumorilor maligne, și se va nota creșterea de densitate osoasă (osteoscleroza) sau diminuarea densității osului (osteoporoza).

### **Articulațiile**

Din punct de vedere radiologic, articulația se compune din oasele care se articulează și „spațiile” dintre ele. „Spațiul articular” este o noțiune care nu este conformă strict cu realitatea, deoarece ea este corespunzătoare unui spațiu virtual ocupat de un film de lichid sinovial și cartilajul articular radiotransparent, care variază în grosime de la 1mm la 6-8mm.

Se va evalua orientarea generală a articulației și congruența extremităților osoase, iar dacă este necesar, se va face un examen comparativ între partea afectată și cea controlaterală, normală. Se vor identifica îngustările sau asimetriile de spațiu articular, care semnifică diminuarea de grosime a cartilajului articular, semn clasic de artroză. Stadiile evolutive ulterioare ale distrucției articulare se evidențiază prin întreruperea corticalelor osoase subjacente și apariția în os a unor zone chistice radiotransparente, eroziuni periarticulare, osteoscleroză „în oglindă”, osteofitoză marginală. Liniile cu densitate crescută prezente în interiorul spațiului articular se pot datora calcificărilor cartilajului (condrocalcinoză) sau meniscurilor. Corpii liberi intraarticulari, în cazul în care sunt radioopaci, apar ca niște pete rotunde sau neregulate care se suprapun peste structurile normale.

## **2. Imagistică specială**

### **Explorarea radiologică folosind substanțe de contrast**

Substanțele de contrast folosite în ortopedie sunt lichide pe bază de iod care pot fi injectate în sinusuri, cavități articulare sau intrarahidian. De asemenea, în articulații se poate injecta aer sau gaz pentru a produce o „imagine negativă” care să sublinieze și să delimiteze suprafața articulară și cavitatea articulară.

Derivații lipiodolici nu sunt absorbiți și își mențin concentrația maximă după injectare. Totuși, datorită lipsei lor de miscibilitate, aceștia nu pot penetra eficient toate lacunele și iregularitățile. De asemenea, aceștia sunt iritanți tisulari, îndeosebi dacă sunt utilizați intratecal.

Compușii iodurați hidrosolubili permit o evaluare imagistică mult mai detaliată și, deși sunt în oarecare măsură iritanți și neurotoxici, ei sunt totuși rapid absorbiți și excretați. Dintre acești compuși, metrizamida, un compus iodurat anionic, este cel mai puțin toxic și iritant.

### **Sinografia**

Sinografia reprezintă cea mai simplă formă de radiografie de contrast. Substanța de contrast (de obicei un compus ionic hidrosolubil) este injectată într-un sinus deschis, filmul relevă urmele acestei substanțe chiar dacă aceasta conduce sau nu la osul sau articulația subjacentă.

### **Artrografia**

Reprezintă o formă particulară și foarte utilă de radiografie cu substanță de contrast. Corpii liberi intraarticulari produc defecte de umplere cu substanță de contrast opacă. La nivelul genunchiului, leziunile meniscale, fisurile ligamentare și rupturile capsulare se pot astfel evidenția cu ușurință. La copii, artrografia șoldului poate fi o metodă eficientă de evidențiere a capului femural, cartilajinos, radiotransparent.

La adulți cu necroză aseptică de cap femural, artrografia poate evidenția zone detașate sau torsionate din cartilajul articular. În artroplastia protetică de șold, decimentarea aseptică a protezei se poate evidenția prin insinuarea substanței de contrast la nivelul interfeței os-ciment. La nivelul gleznei, pumnului sau umărului, extruzia substanței de contrast injectate relevă rupturi ale structurilor capsulare. Discografia, adică radiografia cu substanță de contrast la nivelul măduvei spinării, poate decela degenerarea discului intervertebral sau diagnosticarea anomaliilor de la nivelul articulațiilor mici (fațeto-grafia).

### **Mielografia**

Această metodă a fost folosită în trecut pe scară largă pentru diagnosticarea prolapsului discal și a altor leziuni ale canalului medular. Mielografia a fost înlocuită, în mare măsură, de computertomografie (CT) și rezonanța magnetică nucleară (RMN). Totuși, această tehnică este indicată în investigarea leziunilor care interesează rădăcinile nervilor spinali cervicali sau ca și metodă auxiliară pentru pacienții cu dureri la nivelul coloanei.

Substanțele liposolubile nu mai sunt indicate și chiar substanțele ionice iodurate hidrosolubile produc efecte sau chiar complicații secundare, precum cefalee (datorită hipopresiunii medulare postpuncție), spasm muscular sau convulsii (datorită neurotoxicității, în special dacă produsul este vehiculat deasupra regiunii medio-dorsale) și arahnoidită (atribuită osmolarității crescute în raport cu lichidul cefalorahidian).

Prin această metodă pot fi, totuși, evidențiate foarte bine, rădăcinile nervoase (radiculografie). Un disc modificat, voluminos, o tumoră intratecală sau o îngustare a canalului osos medular, pot produce distorsiuni caracteristice ale coloanei opace care se evidențiază pe mielogramă.

### **Xeroradiografia (serigrafia)**

Această metodă utilizează expunerea radiologică clasică, dar placa de înregistrare evidențiază activitatea sub forma unui model electric al densității care este transferat pe o hârtie plasticată ca și „imagine pozitivă”.

Avantajele sale față de negativele radiografiilor convenționale sunt legate de faptul că procesul fotoelectric este, în principal, sensibil la modificările densității tisulare („efectul de graniță”); de asemenea, contururile fluu, scămoșate, pot fi mai ușor evidențiate, cum ar fi, spre exemplu, eroziunile subperiostale sau calcificările în părțile moi. În unele cazuri, se pot evidenția stadii inițiale ale calcificărilor cartilajinoase, precum în condrocalcinoză, care apar înainte ca acestea să fie vizibile pe radiografiile standard.

### **Tomografia**

Este un examen care oferă o imagine „concentrată” asupra unui anumit plan, selectat. Prin manevrarea și mișcarea tubului și filmului radiologic în direcții opuse față de un pivot imaginar, în timpul expunerii, imaginile din același plan cu cel pivotant sunt intenționat voalate. Când se studiază „secțiunile” succesive, pot fi relevate leziuni care, în mod normal, scapă sau sunt obscure, pe radiografiile standard.

Metoda este utilă în diagnosticul necrozei osoase segmentare și a fracturilor cu tasare ale osului spongios (fracturile corpurilor vertebrale sau ale platourilor tibiale). De asemenea, leziuni mici, radiotransparente, cum ar fi, osteoamele osteoide și abcesele osoase, se pot evidenția cu ușurință.

Foarte reputată în trecut, tomografia convențională a fost, actualmente, înlocuită cu succes de tomografia computerizată.

## **Tomografia computerizată (CT, scanner)**

La fel ca și tomografia simplă, computertomografia produce imagini „secționate” prin anumite planuri tisulare selectate, dar cu o putere rezolutivă mult crescută. Avantajele asupra tomografiei convenționale sunt reprezentate de faptul că imaginile sunt transaxiale (similare secțiunilor anatomice transverse), expunând, astfel, planurile anatomice, niciodată vizualizate pe radiografia standard. Se obține, astfel, o imagine generală sau „localizată”. Secțiunile efectuate pe articulațiile mari sau pe țesuturile moi sunt spațiate la intervale de 5-10mm. La articulațiile mici sau discurile intervertebrale aceste intervale sunt mai mici. Datorită excelentei rezoluții de contrast, tomografia computerizată este în măsură să evidențieze mărimea și aspectul osului și a țesuturilor moi, în planuri transverse succesive. Aceasta o face deosebit de utilă în evaluarea dimensiunilor tumorale precum și în vizualizarea diseminărilor tumorale, chiar dacă nu poate preciza tipul tumoral. Ea este, de asemenea, utilă în diagnosticarea afecțiunilor vertebrale (prolaps discal intervertebral, tumori), a modificărilor articulare și a leziunilor zonei pelvine. Este indispensabilă în evaluarea fracturilor complexe sau a unor fracturi cu localizare, adesea, dificil accesibilă radiografiilor standard (corpi vertebrali, condili tibiali, oasele tarsiene sau carpiene, articulațiile sacroiliace), precum și în reperarea corpilor liberi intraarticulari sau a fragmentelor osoase intraarticulare.

Fiabilitatea computertomografiei poate fi extinsă în diferite moduri. Spre exemplu, substanțele de contrast intravasculare, intraarticulare sau intratecale se pot utiliza pentru a pune în evidență vasele sanguine, sau pentru a delimita cavități. Cu ajutorul unor tehnici adecvate, imaginile transaxiale pot fi convertite în imagini sagitale sau frontale, sau, chiar și în imagini tridimensionale, de aspect complicat, ca în cazul vertebrelor. Computertomografia este, de asemenea, utilizată în evaluarea densității și structurii osoase în localizări specifice, deși acest lucru poate fi obținut, actualmente, cu rezultate superioare, prin alte tehnici.

## **Rezonanța magnetică nucleară (RMN)**

Spre deosebire de explorarea imagistică convențională, RMN se bazează pe emisiile de radiofrecvență ale atomilor și moleculelor din țesuturile expuse acțiunii unui câmp magnetic static. Imaginile produse de aceste semnale sunt similare celor ale scanărilor CT, dar prezintă o calitate rezolutivă superioară și o diferențiere tisulară mai rafinată. Mai mult, imaginile selecționate pot fi obținute în aproape orice plan și pot fi reconstituite pentru a da o imagine tridimensională, care să completeze informațiile deja existente.

Toți nucleii atomici cu număr variabil de protoni posedă proprietăți de rezonanță magnetică, dar, datorită abundenței nucleului de hidrogen în organismul uman și posibilității de a fi detectat ușor, acesta se utilizează cel mai frecvent în tehnica RMN.

Intensitatea semnalului de rezonanță magnetică depinde, pe de o parte de densitatea tisulară a nucleilor de hidrogen din regiunea scanată, iar, pe de altă parte, de caracteristicile de spin și perioadele de relaxare, consecutive excitării protonice. Acest fenomen de relaxare este definit de două constante de timp independente,  $T_1$  și  $T_2$ , dând, astfel, naștere la două semnale simultane.

Țesuturile bogate în hidrogen (grăsime, os spongios și măduvă osoasă) emit semnale de intensitate crescută și produc imaginile cele mai luminoase. Țesuturile cu un conținut redus în hidrogen (os cortical, ligamente, tendoane, aer) apar întunecate. Diferitele nuanțe de gri sunt date de structura cartilajului, canalul medular și mușchi.

În producerea imaginilor, ambele caracteristici tisulare,  $T_1$  și  $T_2$ , pot fi amplificate sau „cântărite”, pentru a oferi informații suplimentare. Imaginile  $T_1$  conferă o definiție superioară și produc aspecte aproape „anatomice”. Aceleași imagini  $T_2$  relevă aspecte suplimentare privind caracteristicile fiziologice ale țesuturilor.

Alte explorări emitive pulsatile sunt reprezentate de densitatea protonică și STIR (short tau inversion recovery), care inhibă semnalul din țesuturile adipoase și amplifică contrastul din țesuturile bogate în lichid.

Prin selectarea optimă a: planului anatomic, grosimii secțiunilor, magnitudinii și secvenței pulsatorii, pot fi relevate, cu o claritate extraordinară, organele și țesuturile explorate. De exemplu, tumorile osoase se pot evidenția în extensia lor completă în plan transversal sau longitudinal, iar diseminarea extraosoasă poate fi evaluată cu acuratețe. Mai mult, această explorare prezintă potențialul examinării tisulare, permițând evaluarea diagnostică histologică la fel de bine ca și cea anatomică.

Principalele indicații ale acestei investigații imagistice sunt în: diagnosticul precoce al ischemiei și necrozei osoase, diagnosticul durerilor la nivelul coloanei și a patologiei spinale precum și în evidențierea mecanismelor traumatiche care produc leziuni în țesuturile moi și cartilajii.

Datorită fiabilității sale, a caracterului său neinvaziv și ecologic (absența riscului de iradiere), asistăm în prezent la o tendință de utilizare excesivă sau abuzivă a acestei metode. De aceea, este bine de reamintit că, deși este o metodă de investigație imagistică performantă, ea nu este, totuși, decât una din numeroasele metode de investigație și diagnostic, pe care le are, în prezent, la dispoziție medicul.

### **Ecografia**

Ultrasunetele generate de un traductor pot penetra o porțiune de câțiva centimetri în profunzimea țesuturilor moi; pe măsura traversării interfețelor tisulare, unele dintre aceste unde sunt reflectate retrograd (similar ecoului), către traductor unde sunt înregistrate ca și semnale electrice și afișate ca și imagini pe un ecran sau pe o placă.

Cu ajutorul echipamentelor moderne, țesuturile având densități variabile pot fi reprezentate sub formă de imagini în diferite nuanțe de gri, permițând o definire anatomică rezonabilă. Afișarea simultană pe ecran oferă o imagine dinamică, mult mai utilă decât cea obișnuită, statică, de pe plăcile transparente. Marele avantaj al acestei tehnici este că echipamentul din care este compus este simplu și ușor de transportat, chiar portabil, putând fi folosit aproape oriunde, neinvaziv și fără efecte secundare nocive.

În funcție de structură, diferitele țesuturi sunt caracterizate ca fiind: hiperecogene, medioecogene, hipoecogene sau non-ecogene. Chisturile lichidiene sunt non-ecogene sau hipoecogene; organele semisolide prezintă grade diferite de ecogenitate, fapt care permite identificarea lor spațială.

Datorită contrastului marcant ecogenic dintre formațiunile chistice și cele solide, ultrasonografia este folosită în special pentru identificarea leziunilor profunde, „chistice”, cum ar fi: hematoamele, abcese, chisturile poplitee și anevrismele arteriale.

Pot fi detectate și fluide intraarticulare, efuziuni sinoviale sau pot fi monitorizate aspectele evolutive ale „șoldului iritabil”. Recent, ultrasonografia a fost introdusă ca metodă curentă, de screening, în evaluarea nou-născuților pentru depistarea precoce a displaziei congenitale a șoldului. Examenul ecografic este, de asemenea, curent utilizat actualmente în diagnosticarea rupturilor de mușchi ai coifului rotatorilor la umăr.

## Scintigrafia

Emisia fonică de către radionuclizi, captată de țesuturile specifice, poate fi înregistrată atât de către un scanner liniar simplu, cât și de către o cameră gamma, pentru a produce o imagine care reflectă activitatea curentă în acel țesut sau organ. În aceste sens, izotopul ideal este  $^{99}\text{Te}$ , care prezintă caracteristicile energetice optime pentru imaginile cu camera gamma. Timpul său de înjumătățire este relativ scurt (6 ore), iar eliminarea sa din organism este rapidă. Un nivel de activitate scăzut evidențiază rapid zonele de captare intensă din respectivul țesut. Dacă  $^{99}\text{Te}$  este combinat cu un complex fosfat cu tropism osos, substanța se concentrează selectiv. În practica curentă se utilizează hidroximetil-difosfonat marcat cu tecnețiu radioactiv ( $^{99}\text{Te}$ -HDP), iar activitatea sa este înregistrată în două etape:

- imediat după injectare, când substanța se află încă în torentul circulator sau în spațiile perivasculare, interstițiale (faza de perfuzie);
- faza osoasă, care survine trei ore mai târziu, când izotopul a fost captat de os.

În mod normal, în faza precoce, de perfuzie, țesuturile moi, vascularizate, periarticulare, produc cea mai întunecată (adică cea mai activă) imagine; trei ore mai târziu, această activitate se estompează și contururile osoase devin mai clare, cea mai intensă activitate fiind prezentă în țesutul spongios din epifizele oaselor lungi.

Modificările de radioactivitate sunt semnificative când sunt distinct localizate sau asimetrice. Se descriu următoarele patru tipuri de modificări:

- activitatea crescută în timpul fazei de perfuzie, datorată perfuzării intense a țesuturilor moi, este unul din semnele cardinale ale inflamației (sinovita acută sau cronică);
- activitatea scăzută în faza de perfuzie, mai puțin întâlnită, semnifică insuficiență vasculară locală;
- activitatea crescută în faza osoasă se poate datora, fie captării izotopice excesive în fluidul osos extracelular sau încorporării avidă din țesuturile neo-osteogenice, fie existenței unei fracturi, infecții, tumoră locală sau necroză aseptică în curs de vindecare;
- activitatea scăzută în fază osoasă se datorează absenței de aport sanguin, cum este cazul capului femural după fractură de col femural, sau prin înlocuirea țesutului osos cu țesut patologic.

Indicațiile acestei metode de investigație imagistică sunt numeroase și diverse:

- în diagnosticarea fracturilor de oboșală sau a altor fracturi fără deplasare, care nu sunt evidențiate de radiografiile simple;
- în detectarea unui mic abces osos sau a unui osteom osteoid;
- în investigarea și diagnosticarea decimentării aseptice și septice a protezelor implantate;
- în diagnosticarea ischemiei capului femural din boala Legg Calvé Perthes la copil sau necroza aseptică a capului femural la adult;
- detectarea precoce a metastazelor osoase.

## CAPITOLUL II

### ***ELEMENTE DE SEMIOLOGIE ȘI PATOLOGIE OSTEO-ARTICULARĂ***

#### **ELEMENTE DE SEMIOLOGIE A OSULUI FRACTURAT (EVALUAREA UNEI FRACTURI)**

Fracturile se însoțesc de semne generale și de semne locale. Semnele generale sunt șterse în traumatismele de mică intensitate, dar sunt pe primul plan în traumatismele de mare intensitate, când pot avea tabloul clinic al șocului traumatic sau al șocului hemoragic (fracturile deschise sau cele cu leziuni vasculare).

#### **1. Anamneza (istoricul bolii)**

Este foarte importantă pentru orientarea diagnosticului. Se vor stabili: circumstanțele accidentului, ora producerii și prezența sau absența unor asocieri lezionale. Există de obicei în antecedente un traumatism urmat de incapacitatea, imediată sau în timp, de a utiliza un membru sau un segment de membru traumatizat.

Interogatoriul pacientului poate aduce informații precise privind natura traumatismului și mecanismul de producere, putând astfel orienta diagnosticul clinic. Se vor investiga:

- *natura activității care a favorizat traumatismul* (activitate sportivă, conducere auto, loc de muncă, etc.);
- *ce tip de traumatism a suferit pacientul*. Dacă este vorba de o cădere trebuie cunoscută înălțimea de la care a căzut, natura suprafeței de recepție (pământ, asfalt) și modul în care a căzut. Dacă fractura apare după un traumatism banal trebuie pusă în discuție o fractură pe os patologic. Un traumatism violent va lărgi sfera investigațiilor în căutarea unor leziuni multiple și severe;
- *care este locul de impact și direcția traumatismului*. Reducerea unei fracturi se obține de regulă prin manevre inverse forței traumatizante. Dacă fractura survine în apropierea locului de impact trebuie căutate și alte fracturi la distanță;
- *care sunt punctele și zonele dureroase și care este intensitatea lor*;
- *dacă există o pierdere a posibilităților funcționale articulare sau o impotență funcțională relativă sau absolută a unui segment de membru sau întregului membru traumatizat*;
- *dacă sprijinul și mersul pe membrul traumatizat este posibil*, precum și caracterul său (șchiopătat, dureros, ajutat).

Vârsta pacientului și mecanismul prin care s-a produs traumatismul sunt importante.

Trebuie investigate și precizate traumatismele precedente a căror consecințe necunoscute pot induce în eroare în interpretarea aspectelor radiografice.

Un istoric medical general este important de cunoscut în pregătirea pacientului pentru anestezie și intervenție chirurgicală.

Simptomele unor traumatisme asociate, cum ar fi: pareza sau paralizia unor nervi, paloarea sau cianoza tegumentelor, hematuria, durerea abdominală, pierderea tranzitorie a stării de conștiență, etc. trebuie cunoscute și menționate ca atare în anamneză. O anamneză bine condusă poate orienta în multe privințe diagnosticul clinic care, în majoritatea cazurilor de fracturi, se confirmă radiologic.



## 2. Examenul fizic

### Simptomele subiective

Cele mai frecvente sunt:

- **durerea spontană**, acuzată de bolnav, foarte puternică inițial, și care diminuează în orele următoare;
- **impotența funcțională** care este relativă în fracturile incomplete și totală în fracturile cu deplasare.

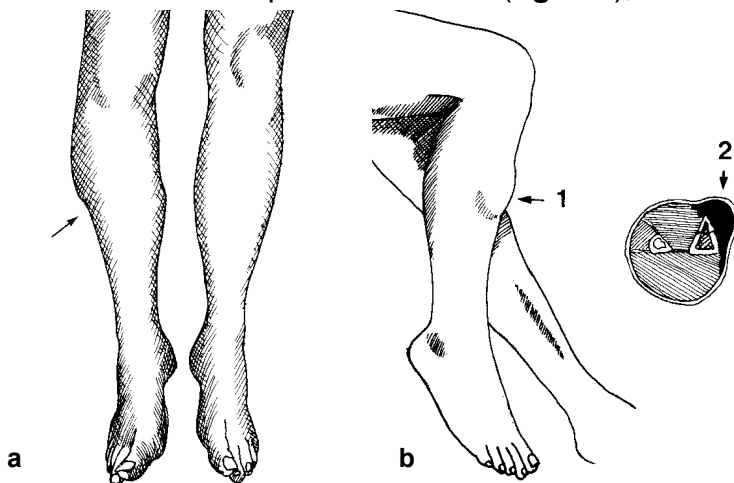
### Simptomele obiective (examenul local)

Se execută cu bolnavul în ortostatism pentru traumatismele membrului superior și în decubit dorsal pentru traumatismele membrului inferior și coloanei.

#### Inspecția

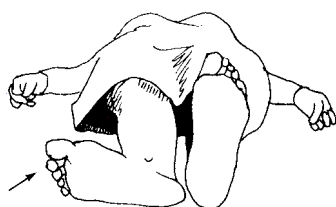
Se vor căuta semnele de probabilitate ale fracturii:

- **deformarea regiunii** - produsă de deplasarea fragmentelor, de hematomul fracturii și de edemul părților moi. Este evidentă atunci când examinarea are loc la scurt timp de la accident (**fig. 2.1**);



**Figura 2.1**  
**Deformarea regiunii**  
a – asimetrie de contur la inspecția comparativă a membrilor care sugerează o fractură cu deplasare;  
b – examinarea la scurt interval după traumatism evidențiază o tumefacție locală (1) care tinde să fuzeze ulterior, corespunzătoare hematomului fracturii suprajacent (2)

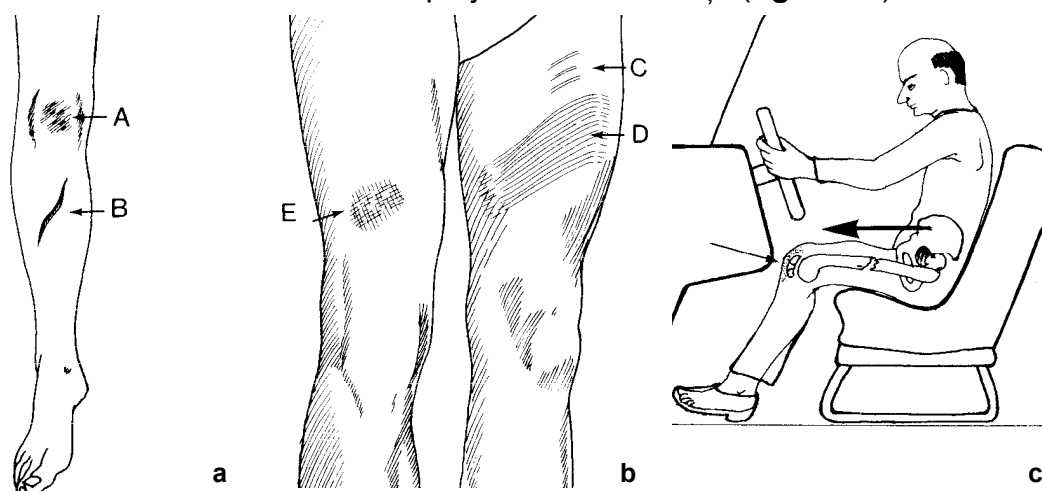
- **scurtarea segmentului afectat** – este ușor de constatat prin inspecție comparativă. Semnul lipsește în fracturile fără deplasare și poate fi prezent și în luxații sau atitudine vicioasă (**fig. 2.2**);



**Figura 2.2**  
**Atitudine vicioasă caracteristică în fractura colului femural cu scurtarea membrului inferior și rotație externă a gambei și piciorului**

- **echimoza tardivă** (la 24-48 ore de la accident) – este localizată la distanță de focarul fracturii. Este explicată de infiltrația din profunzime a sângelui din hematomul fracturii;

- **leziuni cutanate** – de tipul eroziunilor, abraziuni cutanate sau laceratii tegumentare și ale părților moi care pot evoca un impact cu un obiect contondent dur (**fig. 2.3.a, b**). Alteori contuzia cutanată evocă un punct de impact cu o eventuală leziune suprajacentă la distanță (**fig. 2.3.b**).

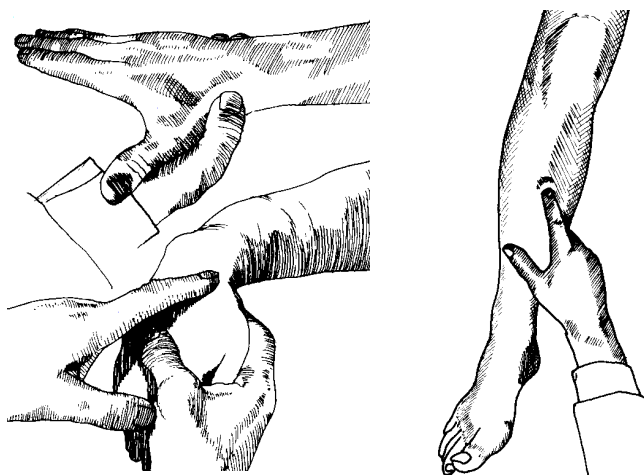


**Figura 2.3**

**Leziuni cutanate superficiale evocând un traumatism susceptibil de a produce fractura**  
**a, b** – leziuni cutanate superficiale: eroziune superficială (A), laceratie cutanată (B), abraziune cutanată profundă (C, D), echimoză prin compresiune severă (E);  
**c** – contuzie cutanată a genunchiului (sindromul tabloului de bord) care evocă o fractură de rotulă dar și de femur, șold sau bazin (la distanță de zona de impact).

### **Palparea**

Furnizează date în legătură cu **durerea provocată** (**fig. 2.4**). Provocarea durerii se poate face prin: apăsare cu un singur deget în punct fix (diagnostic diferențial cu contuzia), presiune în axul osului fracturat sau mișcarea pasivă a segmentului traumatizat de către examinator.



**Figura 2.4**

**Durerea provocată prin apăsarea cu un singur deget în punct fix. Se poate astfel palpa și vârful unui fragment osos fracturat**

Grupul de semne descris mai sus poartă numele de **semne de probabilitate**. Acestea sunt întâlnite și în alte categorii de traumatisme (contuzii, entorse, luxații).

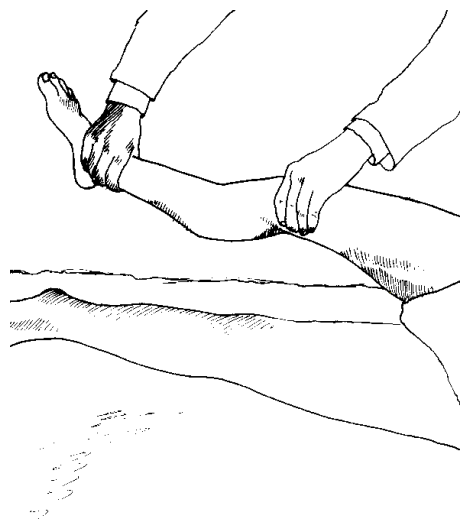
Examenul clinic local poate continua cu cercetarea **semnelor de certitudine** din care fac parte: mobilitatea anormală, crepitația osoasă, netransmisibilitatea mișcării și întreruperea continuității osoase (**fig. 2.5**). Cercetarea acestor semne produce bolnavului durere și poate genera complicații. Ele pot fi descoperite cu ocazia unor gesturi întâmplătoare (de ex. imobilizarea provizorie a unei fracturi).

**Mobilitatea anormală** – se evidențiază prin prinderea cu două mâini a segmentului afectat, deasupra și dedesubtul presupusului sediu al fracturii și imprimarea unor mișcări de sens contrar.

**Crepitația osoasă** – este o senzație tactilă și auditivă care se percepe atunci când o suprafață osoasă se freacă pe cealaltă în focarul de fractură. Ea se percepe ca un zgomot gros și aspru, rugos ce trebuie deosebit de zgomotul discret produs de un hematom.

**Netransmisibilitatea mișcării** – se testează activ și pasiv.

**Înteruperea continuității osoase** – este evidentă dacă osul este superficial și dacă examenul are loc imediat după traumatism.



**Figura 2.5**

**Semnele de certitudine ale fracturii**

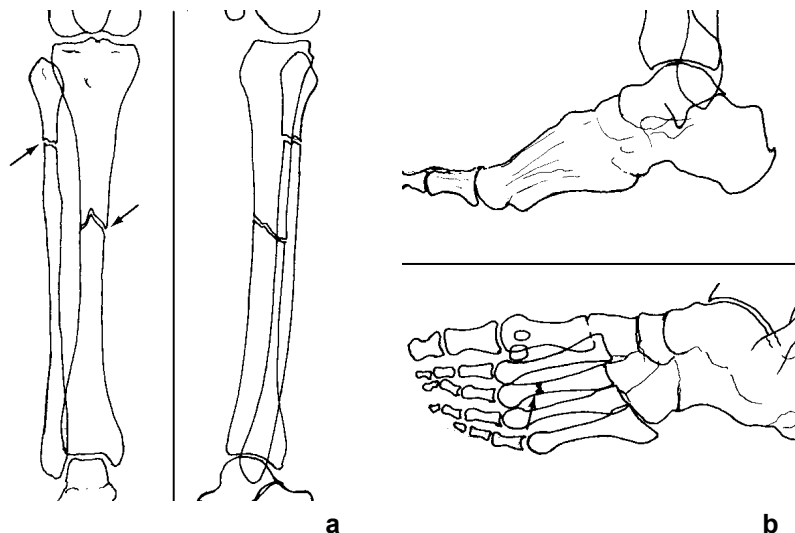
Când focarul este mobil, **mobilizarea** segmentului de membru produce o angulație sau o **crepitație osoasă** prin frecarea extremităților osoase. Se remarcă în același timp **înteruperea continuității osoase** cu **netransmiterea** mișcării imprimate fragmentului distal la fragmentul proximal și articulația suprajacentă.

### 3. Imagistica

#### Examenul radiografic

Confirmarea supoziției clinice de fractură o aduce examenul radiografic, care la nevoie poate reprezenta și o probă medico-legală. La efectuarea unui examen radiografic trebuie respectate următoarele reguli:

- clișeele vor fi executate din două incidențe având între ele un unghi de 90° (incidența de față și incidență de profil) (**fig. 2.6.a**). La nevoie se fac radiografii și în incidențe oblice (**fig. 2.6.b**);

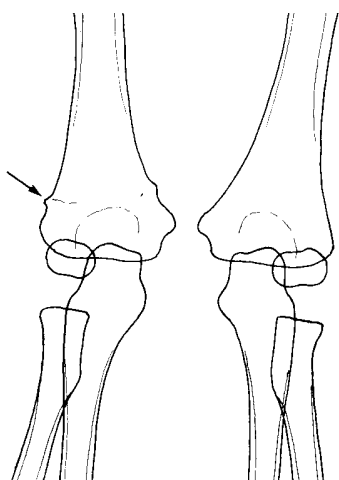


**Figura 2.6**

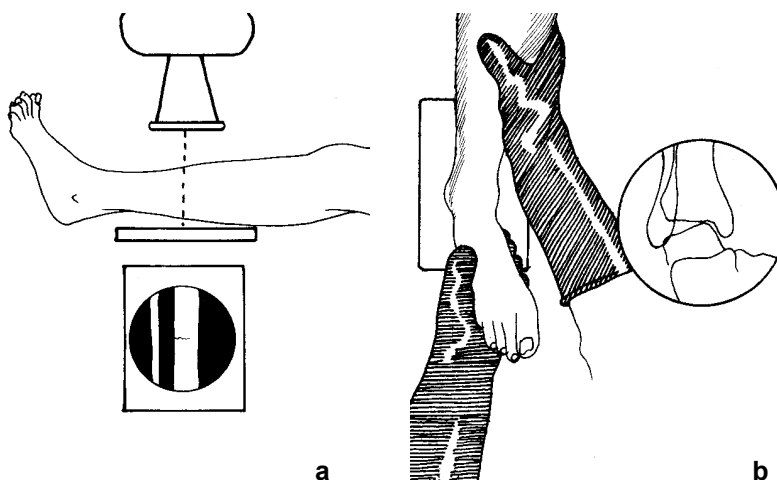
**Examenul radiologic**

**a** – incidențe standard, față și profil, centrate pe focarul de fractură, cu articulațiile supra și subiacentă incluse în clișeul radiografic;  
**b** – incidențe oblice, atunci când pe profil se suprapun contururi osoase

- radiografiile trebuie să cuprindă cele două articulații vecine focarului de fractură. La antebraț sau gambă un os poate fi fracturat și celălalt luxat fapt care se pune în evidență numai pe radiografii ce cuprind articulațiile supra și subjacente;
- uneori este necesară efectuarea a două radiografii (prima în urgență și a doua la 10-14 zile după accident). Pe a doua radiografie, fractura este evidentă prin demineralizarea din jurul focarului de fractură;
- la copii trebuie radiografiate ambele membre deoarece epifizele normale, cu zona cartilajului de creștere evidentă radiologic, poate face diagnosticul de fractură dificil (**fig. 2.7**);
- în traumatismele severe pot exista concomitent fracturi la mai multe niveluri (coloană-calcaneu, bazin-calcaneu, coloană-femur), motiv pentru care trebuie făcute radiografii la cel puțin două niveluri;
- sunt necesare uneori clișee focalizate sau clișee în poziție forțată pentru a evidenția leziuni care pe clișeele normale nu pot fi văzute (**fig. 2.8**).



**Figura 2.7**  
*Radiografii comparative, în special la copii (cotul) unde prezența nucleelor epifizare de conjugare face dificilă interpretarea clișeului radiografic*



**Figura 2.8**  
*a – radiografie focalizată;*  
*b – radiografie în poziție menținută (forțată) - utilă în caz de ruptură ligamentară completă (de exemplu ruptura ligamentului lateral extern la gleznă).*

### Imagistică specială

Câteodată fractura nu poate fi evidențiată pe radiografii.

Tomografia poate fi de ajutor în leziunile coloanei vertebrale sau în fracturile condililor tibiali.

Computertomografia sau rezonanța magnetică nucleară pot fi uneori singura modalitate de evidențiere a interesării medulare într-o fractură vertebrală. În general, imaginile în secțiuni sunt esențiale pentru vizualizarea cu acuratețe a fracturilor situate în locuri „dificile”, cum ar fi calcaneul sau acetabulul, iar reconstrucția tridimensională a imaginilor poate stabili cu exactitate gravitatea leziunii.

Scintigrafia cu radioizotopi poate fi de un real ajutor în diagnosticul unei fracturi de oboseală sau a unor fracturi fără deplasare.

## ELEMENTE DE SEMIOLOGIE ARTICULARĂ (EVALUAREA UNEI ARTROPATII)

Pentru a trata în mod corect o artropatie este esențială înțelegerea mecanismelor bolii. Aceasta începe cu un istoric și un diagnostic corect al bolii, astfel încât să se poată prevedea evoluția bolii și să se poată face un tratament corect. Medicul trebuie să evalueze posibilitatea existenței unei cauze traumatice, inflamatorii, congenitale, idiopatice și metabolice a artropatiei. Istoricul bolii, examenul fizic și datele de laborator sunt de ajutor în obținerea unui diagnostic.

### 1. Anamneza (istoricul bolii)

Perioada de timp, de la debut și evoluția simptomelor de la apariție, sunt factori cheie. Debutul gradat implică o cauză nontraumatică. Tumefacția articulațiilor este un semn important, precum și tipul de articulație care este afectat.

*Prezența și proporțiile durerii* sunt informații valoroase.

Durerea constantă, zi și noapte, implică existența unei afecțiuni infecțioase, neoplazice sau funcționale. Durerea care apare la anumite activități cum ar fi mersul, ortostatismul sau alergatul, are caracter mecanic și sugerează existența unei încărcări articulare. Durerea care trezește pacientul din somn este considerată severă și necesită evaluare.

*Localizarea* ajută la diferențierea durerii reflectate de durerea articulară.

Durerea la nivelul șoldului este resimțită la nivelul feței laterale a șoldului, însă rareori la nivelul feselor. Durerea care ia naștere de la nivelul coloanei vertebrale poate fi resimțită la nivelul regiunii fesiere și mai puțin la nivelul feței anterioare a coapsei. Durerea acetabulară sau de la nivelul capului femural este frecvent resimțită la nivelul regiunii inghinale. Durerea de la nivelul extremității femurale superioare este localizată de obicei la nivelul coapsei anterioare și proximale. Durerea de la nivelul genunchiului este frecvent anterioară (femuro-patelară), medială (compartimentul intern) sau lateral (compartimentul extern). Ea poate fi de asemenea prost localizată. Durerea de la nivelul feței posterioare a genunchiului poate fi determinată de un chist popliteu (chist Baker) sau de un menisc rupt.

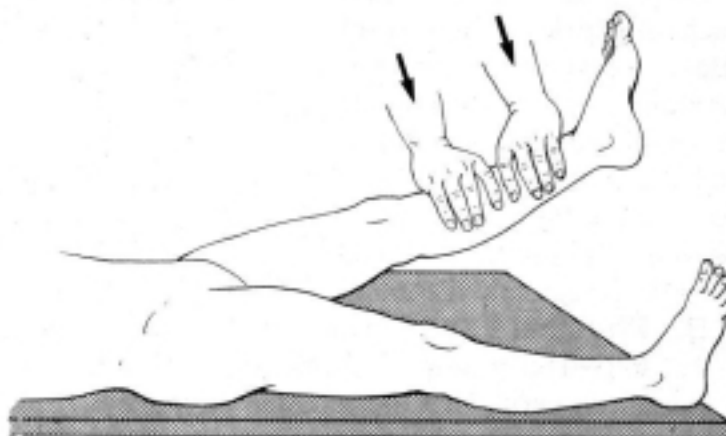
Un genunchi tumefiat poate fi dureros datorită presiunii.

Durerea care apare la orice mișcare poate indica o articulație septică. Durerea de la nivelul umărului sau cotului este mai puțin clar definită de către pacienți și în aceste cazuri examenul fizic este important. Durerea de la nivelul umărului poate fi determinată de o afecțiune cervicală, cardiacă sau chiar diafragmatică.

### 2. Examenul fizic

#### Șoldul

Examenul fizic al șoldului este important pentru a verifica dacă durerea semnalată de pacient ia naștere de la nivelul articulației șoldului și pentru a determina severitatea durerii. Este de asemenea util pentru a examina amplitudinea mișcării, mersul, inegalitatea membrelor inferioare și hipotonia musculară. Durerea care ia naștere de la nivelul articulației șoldului este în mod tipic provocată la extremele arcului de mișcare. Flexia șoldului cu genunchiul în extensie, activă sau contrariată poate produce durere (**fig. 2.9**).



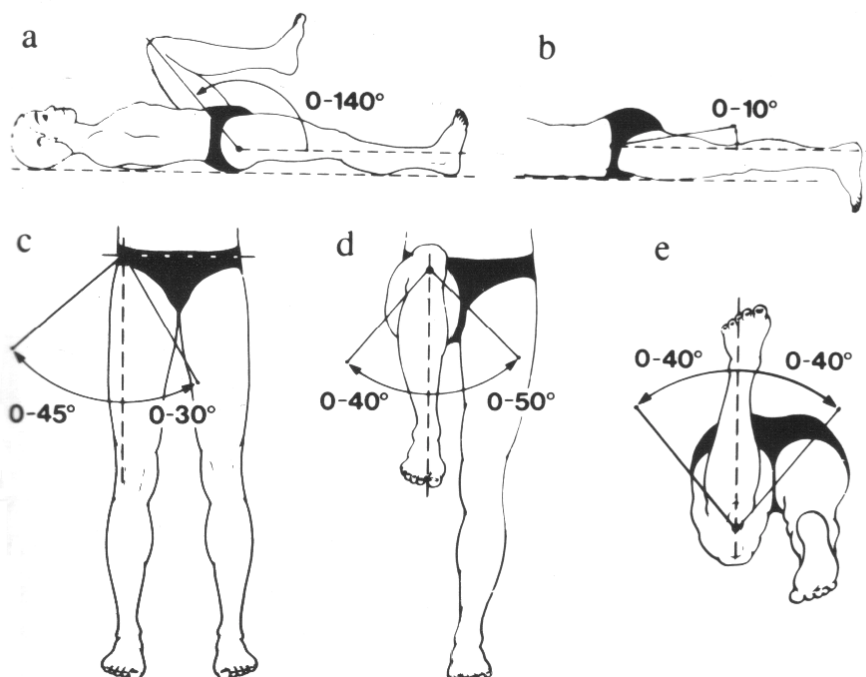
**Figura 2.9**

*Rostogolirea membrului inferior (rotația internă și externă a șoldului în extensie) va produce frecvent durere la nivelul șoldului, dacă este severă.*

Abducția șoldului împotriva gravitației poate produce durere în artroză, însă nu va avea același efect dacă durerea de la nivelul feselor sau coapsei este reflectată de la nivelul coloanei vertebrale.

O încărcare crescută poate fi aplicată prin aplicarea unei rezistențe împotriva abducției.

Amplitudinea mișcărilor de flexie, extensie, abducție, rotație internă, rotație externă trebuie măsurată prin goniometrie. Diminuarea amplitudinii rotației interne este un semn precoce de artroză (**fig. 2.10**).



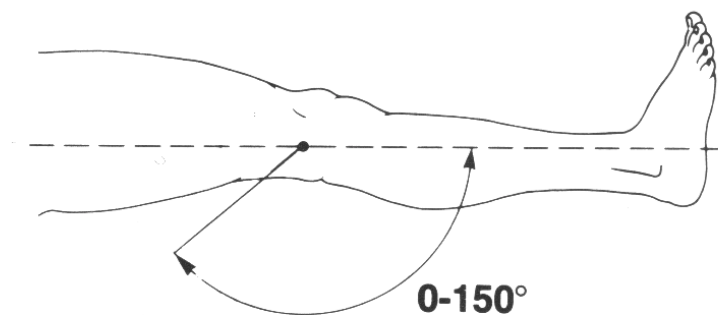
**Figura 2.10**

*Amplitudinea normală a mișcărilor în articulația șoldului*

## Genunchiul

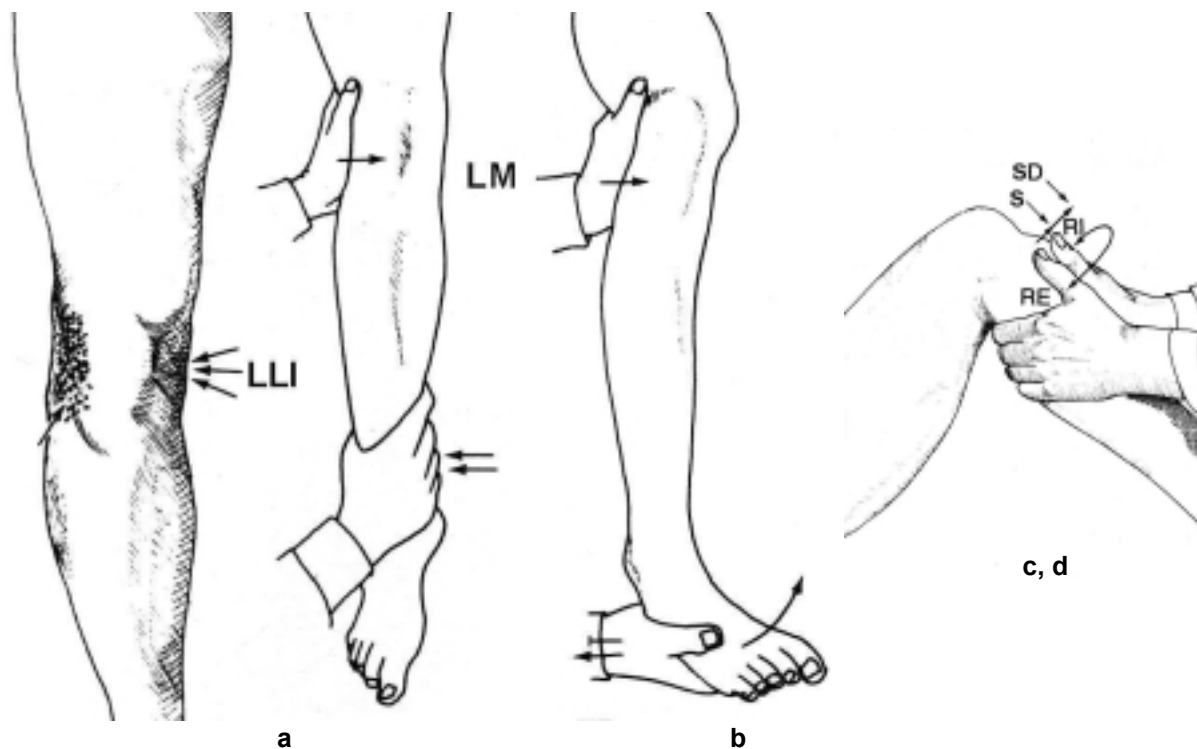
Examenul fizic al genunchiului localizează durerea la genunchi și în compartimentul specific afectat.

Amplitudinea mișcărilor șoldului trebuie să fie evaluată pentru a elimina durerea reflectată de la nivelul șoldului. Amplitudinea normală a mișcărilor în articulația genunchiului se evaluează prin goniometrie. Se apreciază în principal valoarea flexiei active și pasive a genunchiului (**fig. 2.11**).



**Figura 2.11**  
*Amplitudinea normală a flexiei genunchiului*

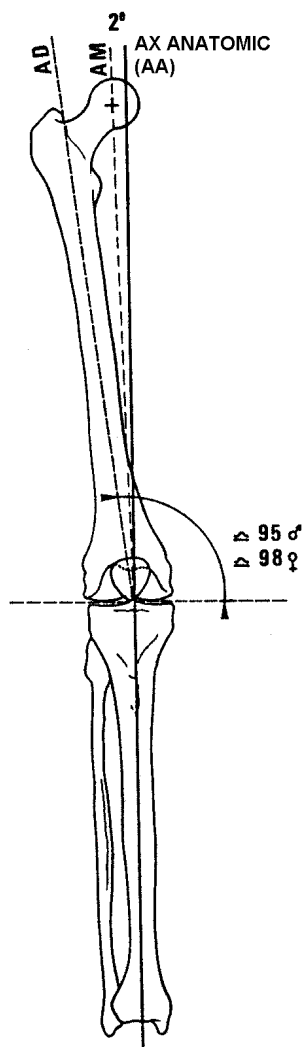
Stabilitatea ligamentară este cercetată în plan mediolateral și anteroposterior (**fig. 2.12 a,b,c,d**).



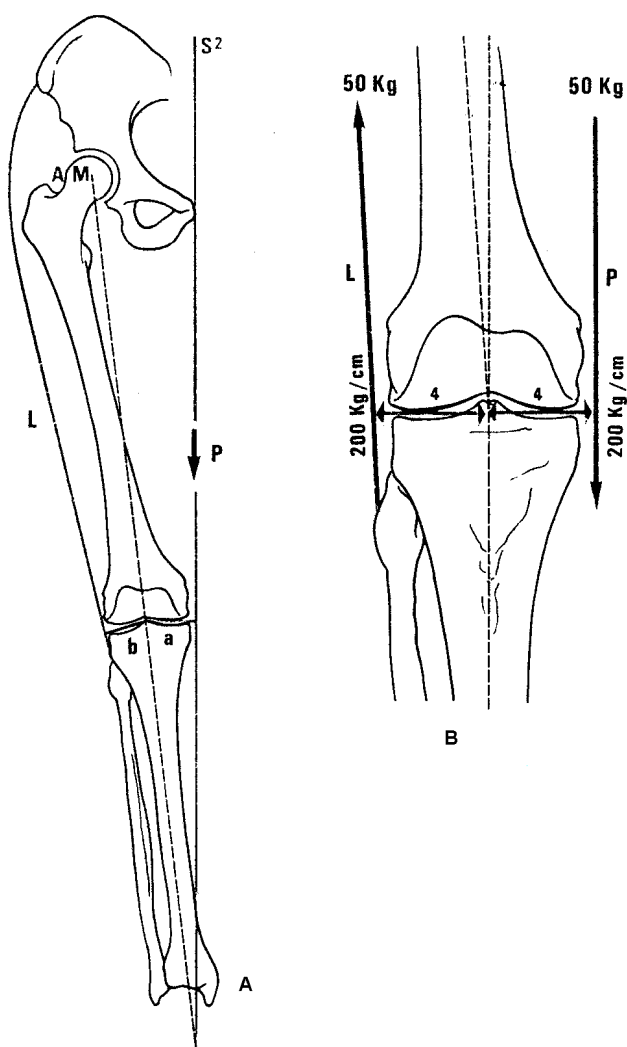
**Figura 2.12**  
*Testarea stabilității ligamentare a genunchiului*  
**a** – mecanism de entorsă internă cu lezarea ligamentului lateral intern (LLI);  
**b** – testarea stabilității ligamentare în plan frontal (lateralitate medială (LM));  
**c** – testarea stabilității ligamentare în plan sagital (sertar direct, (SD));  
**d** – testarea stabilității rotatorii (sertar (S) rotator intern (RI) și extern (RE))

Instabilitatea nu este frecventă în artroză dar este adesea întâlnită în artrita reumatoidă.

Axa genunchiului (varus sau valgus) trebuie evaluată în ortostatism. Această evaluare se face printr-un bilanț clinic și radiologic al membrului inferior în întregime (ortopangonogramă). Ea permite măsurarea axelor femuro-tibiale normale (fig. 2.13), aprecierea echilibrului dinamic al genunchiului (fig. 2.14).



**Figura 2.13**  
**Axele femuro-tibiale normale**  
 AD – ax diafizară  
 AM – ax mecanică  
 AA – ax anatomic



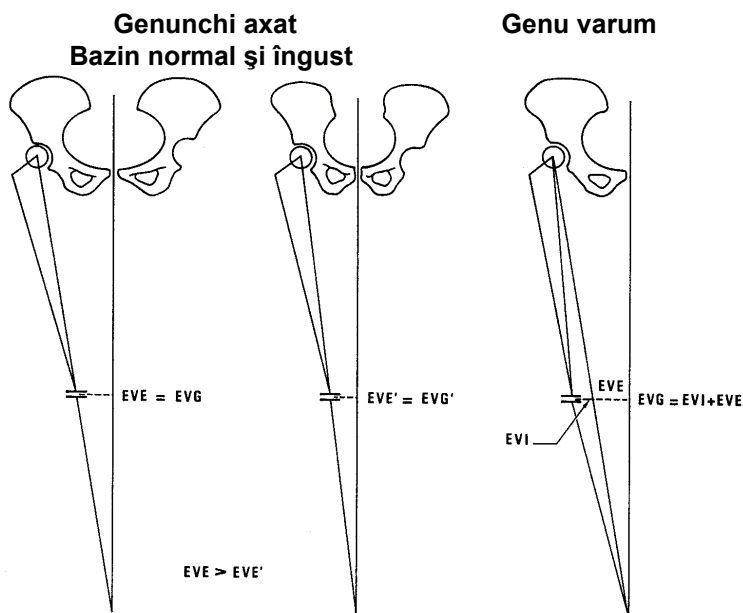
**Figura 2.14**  
 A – momentul varizant global (greutatea corpului  $P \times$  ecartul varizant  $a$ ) și momentul de hohan extern (forța de stabilizare  $L \times$  brațul de pârghie  $b$ ) sunt egale;  
 B – echilibrul dinamic calculat la un subiect cântărind 60kg

Precizarea deviațiilor angulare cu determinarea ecartului varizant (intrinsec, extrinsec și global) (fig. 2.15) vor permite calcularea momentelor varizante și determinarea indicației de osteotomie în genu varum și genu valgum (fig. 2.16). Ortopangonograma se realizează cu subiectul în sprijin unipodal, bipodal și culcat.

Amplitudinea mișcărilor genunchiului este măsurată și orice deficit de extensie este notat. Compartimentele medial și lateral sunt testate în varus și respectiv valgus pentru a provoca apariția durerii de cauză artrozică în fiecare compartiment.

Trebuie cercetată existența durerii în articulația femuropatelară ca și crepitațiile la presiunea rotulei în timpul mișcărilor de flexie-extensie ale genunchiului.

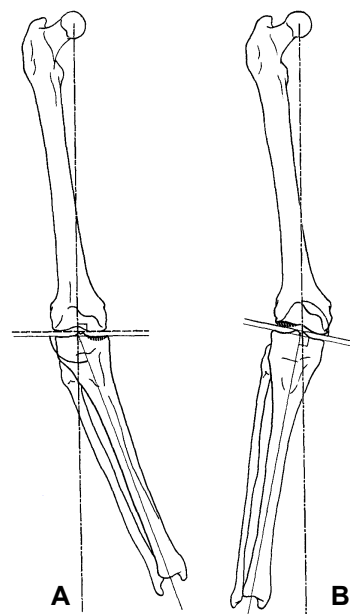




**Figura 2.15**

*Ecart varizant global (EVG) compus din:*

- *ecartul varizant intrinsec (EVI), legat de morfologia genunchiului;*
- *ecartul varizant extrinsec (EVE) legat de morfologia globală a subiectului*



**Figura 2.16**

*Determinarea locului de osteotomie:*

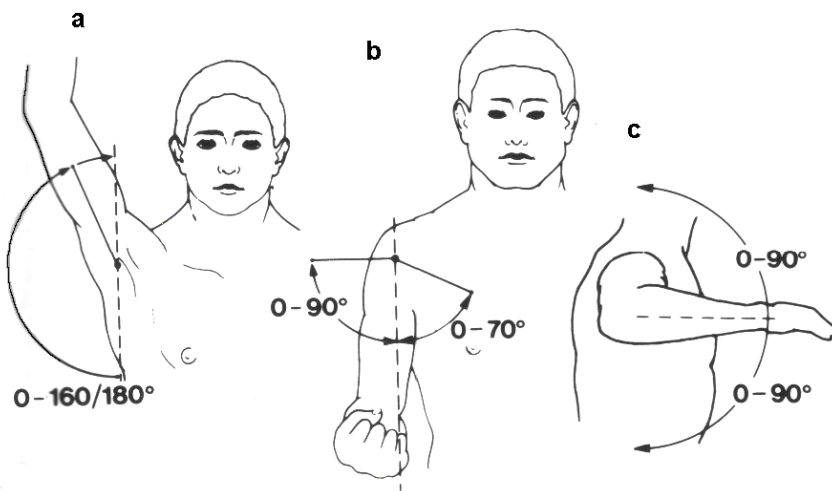
- A – indicații de osteotomie tibială;*
- B – indicații de osteotomie femurală*

## Umărul

După ce a fost eliminată ca sursă a durerii coloana cervicală, examinarea umărului începe cu inspecția, căutându-se asimetria osoasă și conturul muscular.

Urmează palparea tonusului muscular a claviculei, a articulațiilor acromioclaviculare și sternoclaviculare. Sensibilitate la palparea părții anterolaterale a capului humeral este adesea găsită în leziunile coifului rotatorilor. Tendinita lungii porțiuni a bicepsului este demonstrată cu ușurință prin palparea tendonului deasupra părții anteromediale a capului humeral.

Se testează apoi amplitudinea mișcărilor active de flexie și abducție (fig. 2.17).



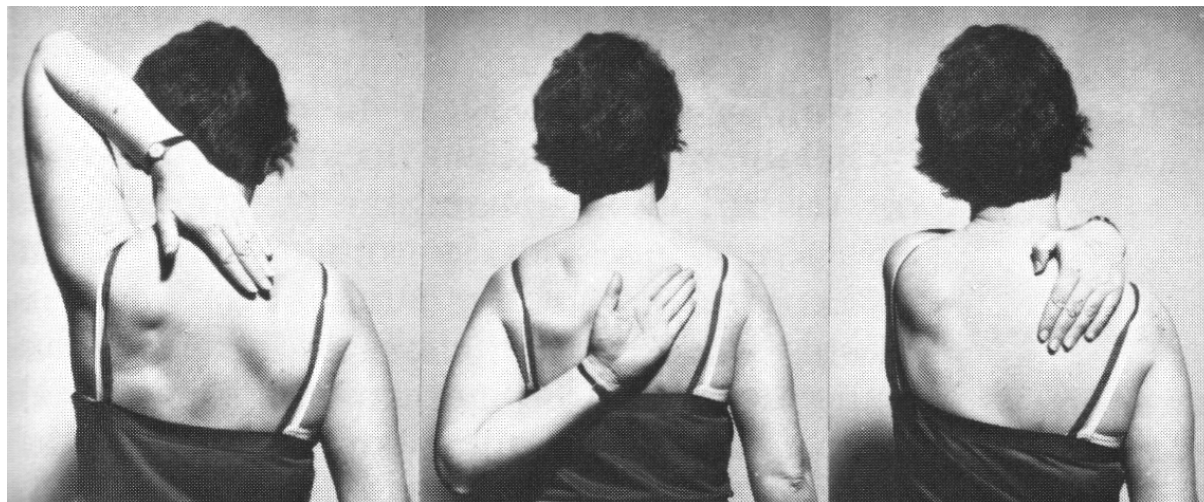
**Figura 2.17**

*Amplitudinea mișcărilor normale în articulația umărului*

Rotația externă este măsurată prin menținerea cotului lângă talie și îndepărtând mâna de corp.

Rotația internă este cel mai bine testată măsurând cât de sus poate fi ridicat policele de-a lungul coloanei. Cei mai mulți indivizi își pot poziționa policele în aria mediotoracică (D<sub>6</sub> sau D<sub>7</sub>).

Când rotația internă este limitată policele poate fi ridicat până la L<sub>5</sub>; dacă amplitudinea mișcărilor active este limitată, trebuie cercetate mișcările pasive (**fig. 2.18**).



**Figura 2.18**

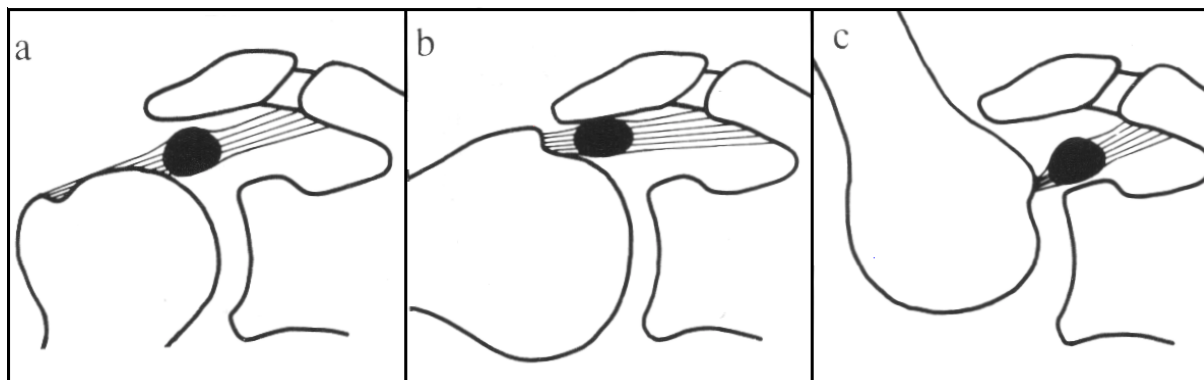
*Examinarea clinică a amplitudinii mișcărilor normale în articulația umărului (rotație internă și rotație externă)*

Apoi este evidențiată forța mușchilor membrului superior și este testată sensibilitatea.

Testele de provocare pot evalua cauza durerii, în particular când există instabilitate.

Testul aprehensiunii este pozitiv (indicând o instabilitate anterioară) când abducția, extensia și rotația externă a umărului provoacă anxietate sau disconfort.

Semnele de „impingement” sunt prezente în cazul unor leziuni ale coifului rotatorilor și constau în apariția durerii la flexia sau rotația internă pasivă a brațului în adducție și flexie (**fig. 2.19**).

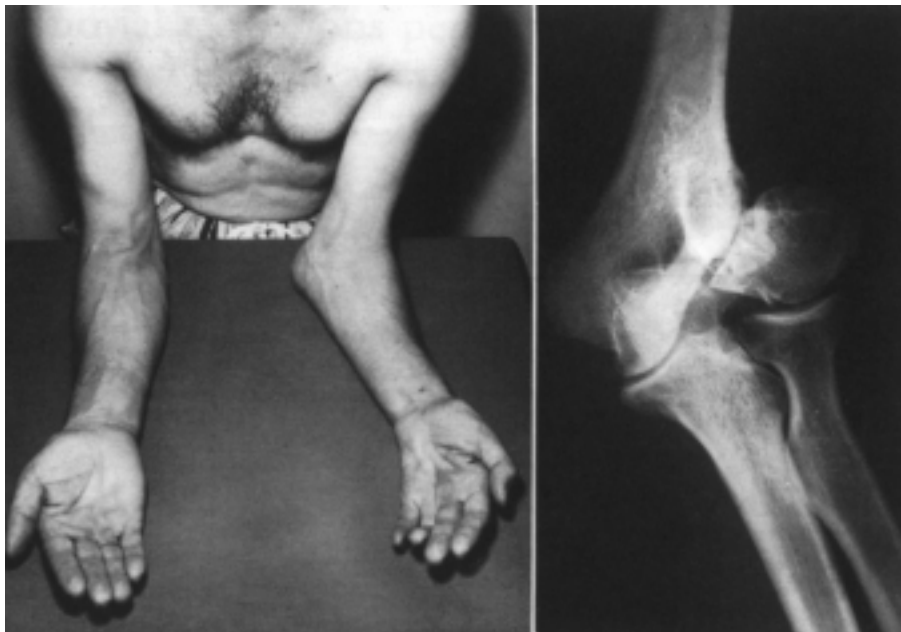


**Figura 2.19**

*Ilustrarea schematică a mecanismului de impingement*

## Cotul

Inspecția cotului include măsurarea unghiului dintre humerus și antebraț (normal 5-7° valgus) (fig. 2.20).

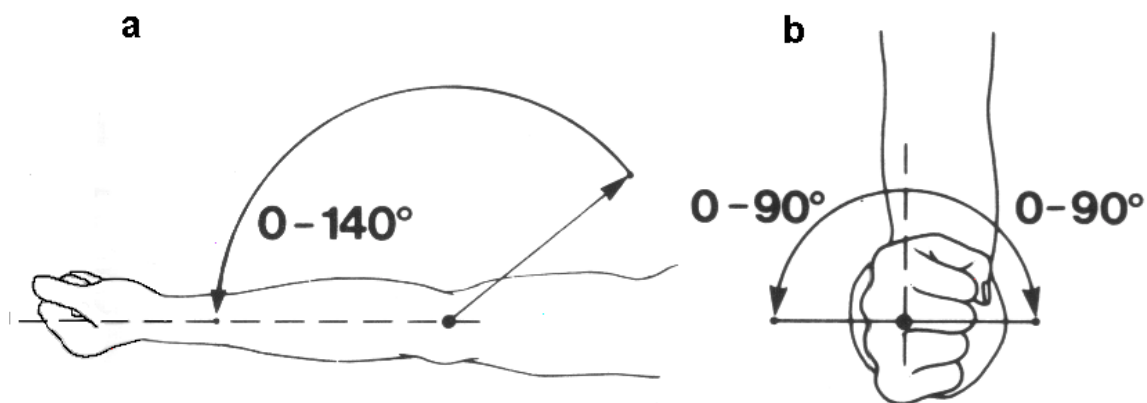


**Figura 2.20**

*Cubitus valgus – sechelă a unei pseudartroze de condil humeral extern*

Se notează existența unor cicatrici și diformități evidente precum și existența tumefacțiilor. Extremitățile osoase sunt palpate, incluzând epicondiliul medial și lateral, capul radial și olecranul.

Sunt înregistrate apoi mișcările active și pasive atât pentru flexie-extensie, cât și pentru pronație-supinație (fig. 2.21).



**Figura 2.21**

*Mișcările normale în articulația cotului*

Sensibilitatea la nivelul epicondilului lateral exacerbată de flexia dorsală contrariată a pumnului este adesea observată în epicondilita laterală (tennis elbow).

Limitarea flexiei și extensiei este întâlnită în redoarea posttraumatică și artrozică.

### 3. Imagistica

Examenul radiologic, analiza lichidului sinovial și examenul sanguin sunt esențiale în confirmarea diagnosticului de artropatie.

Examenul radiologic se face în cel puțin două incidențe. Evaluarea durerii articulare va urmări: eliminarea existenței unei fracturi, evidențierea îngustării spațiului articular, formarea de osteofite sau osteoporoză.

Clișeele pentru șold cuprind o incidență antero-posterioară modificată a pelvisului (care cuprinde și aripile iliace pentru a vedea și femurul proximal) precum și un profil al șoldului afectat (adevărat sau fals profil).

Clișeele pentru genunchi trebuie să aibă o incidență postero-anterioară (cu tubul înclinat  $10^\circ$  în direcție caudală) cu genunchiul în flexie ( $30-45^\circ$ ) pacientul fiind în ortostatism, o incidență de profil și o incidență axială (în flexie de  $45^\circ$ ).

Clișeele pentru umăr trebuie să includă incidențele antero-posterioară, axilară și profil al scapulei.

Cotul poate fi vizualizat de obicei în incidențele antero-posterioară și profil.

### 4. Examen de laborator

Testele hematologice trebuie să includă o formulă sanguină completă (hemoglobină, hematocrit, trombocite, leucogramă cu formulă leucocitară) și VSH. Acestea sunt indicate când se suspectează un proces septic sau în evaluarea unei proteze articulare dureroase. Un număr normal de globule albe poate fi util în diagnosticul de gută, în special în cazul unei articulații inflamate, alta decât articulația metatarso-falangiană I.

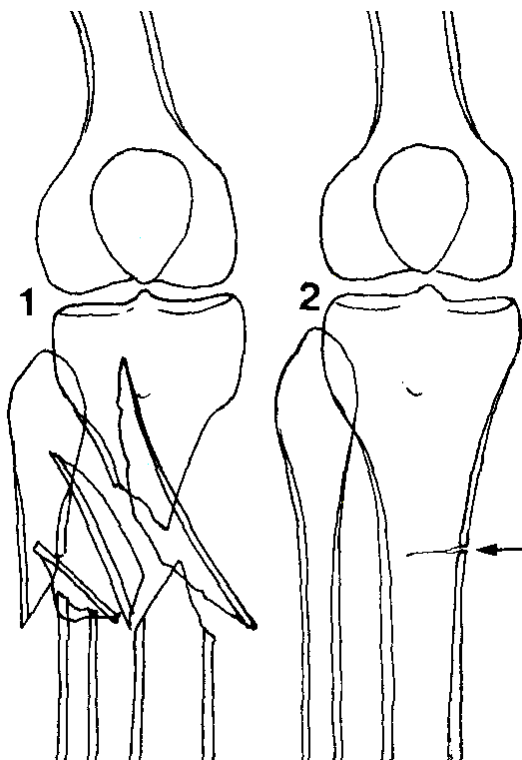
Analiza lichidului sinovial este indicată oricând pentru a elimina infecția și poate fi de ajutor în eliminarea altor artropatii.

Aspirația lichidului sinovial poate releva existența unui lichid hemoragic. Dacă lichidul este hemoragic macroscopic, câteva diagnostice trebuie să fie susținute, incluzând hemofilia, artropatia neurologică, sinovita vilonodulară și pigmentară, hemangiom, hemartroza traumatică. Bule de grăsime care plutesc în lichidul sinovial sangvinolent, în circumstanțele unui traumatism, pun problema unei fracturi intra-articulare.

## ELEMENTE DE PATOLOGIE OSOASĂ TRAUMATICĂ

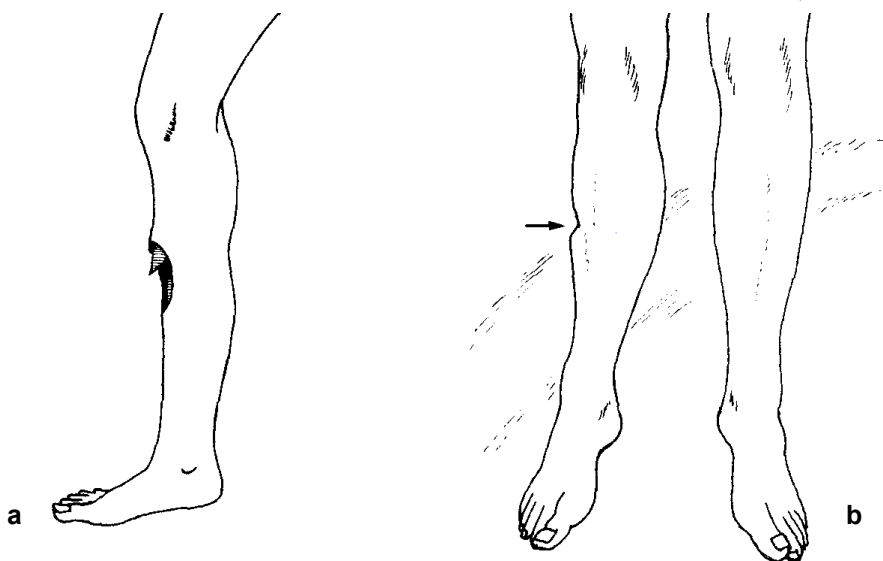
### 1. Mecanismul de producere al fracturilor

Fractura reprezintă o întrerupere completă sau incompletă a continuității osoase, cu sau fără deplasarea fragmentelor osoase (fig. 2.22).



**Figura 2.22**  
 1 – întreruperea completă a  
 continuității osoase cu deplasarea  
 fragmentelor;  
 2 – simplă fisură în os.

Dacă tegumentele care acoperă focarul de fractură rămân intacte, este vorba de o fractură închisă (sau simplă). Dacă la nivelul tegumentelor, în raport direct sau indirect cu focarul de fractură există o soluție de continuitate (plagă) este vorba de o fractură deschisă (sau compusă), expusă la contaminare sau infecție (fig. 2.23).



**Figura 2.23**  
 a – fractură deschisă (plagă care comunică cu focarul);  
 b – fractură închisă (tegumente intacte).

Între fracturile scheletului, fracturile oaselor membrelor ocupă poziția principală. Fracturile membrelor inferioare sunt dominante, primul loc fiind ocupat de fracturile gambei. Actualmente se constată și o incidență crescută a fracturilor de coloană vertebrală, bazin și a fracturilor costale, în principal prin creșterea exponențială a frecvenței accidentelor de circulație.

Fracturile survin cu precădere la bărbați, la vârsta adultă. La bătrâni fracturile sunt mai frecvente la femei datorită ostoporozei de cauză endocrină (postmenopauză) care apare mai precoce și este mai intensă la femei decât la bărbați. La copii, fracturile apar mai rar datorită elasticității mai mari a osului și a unei mase musculare mai slab reprezentate care nu este responsabilă de contracțiile bruște și puternice ale unei mase musculare bine dezvoltate, ca la adult.

Ca mecanism de producere fracturile pot fi împărțite în trei mari grupe:

- *fracturi ale oaselor sănătoase* - cele mai frecvente, determinate de un accident traumatic și ca o consecință a unui singur traumatism important sau a unor traumatisme repetate;

- *fracturi „de oboseală”* - datorate unor încărcări mecanice repetate ale oaselor la limita superioară de elasticitate;

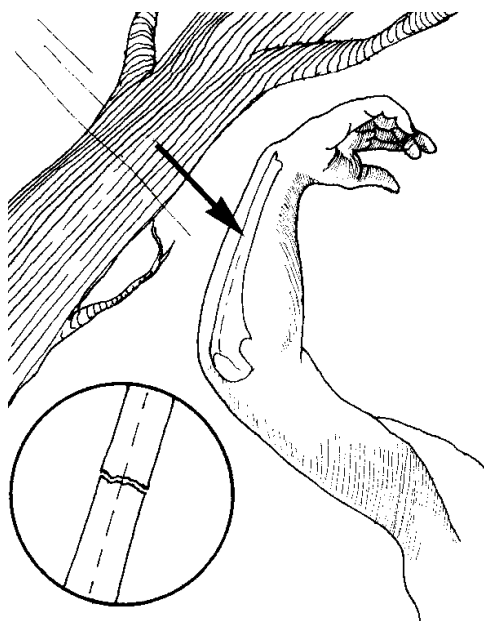
- *fracturi „patologice”* - în care încărcările sunt normale dar rezistența mecanică a piesei osoase este mult slăbită.

### **Fracturile determinate de un accident traumatic**

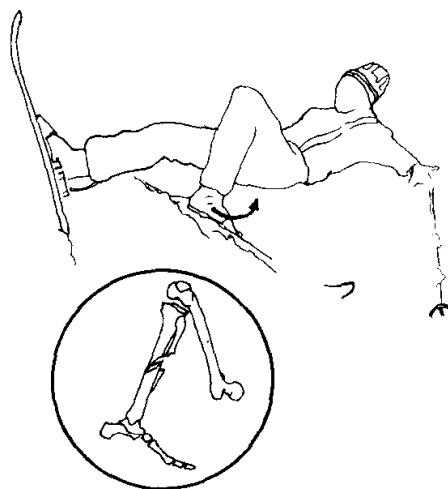
Cele mai multe fracturi sunt cauzate de o forță excesivă și bruscă, care poate fi o forță de: compresiune, încovoiere, torsiune sau tracțiune.

#### ***Fracturile prin traumatism direct***

Au traiectul fracturii situat la locul de impact al forței mecanice; părțile moi din jur pot fi, de asemenea, lezate. Compresiunea determină, de obicei, o fractură transversală și lezarea tegumentului suprajacent. Strivirea determină, mai probabil, o fractură cominutivă cu leziuni întinse ale părților moi perifracturare. Astfel de fracturi se produc, de regulă, la nivelul oaselor superficiale: fractura diafizei cubitale în reflexele de apărare; fractura tibiei în loviturile directe ocazionate de activitatea sportivă; fracturile de claviculă prin lovire cu un obiect contondent (**fig. 2.24**).



**Figura 2.24**  
*Fractură produsă prin șoc direct  
(cubitusul prin reflex de apărare)*



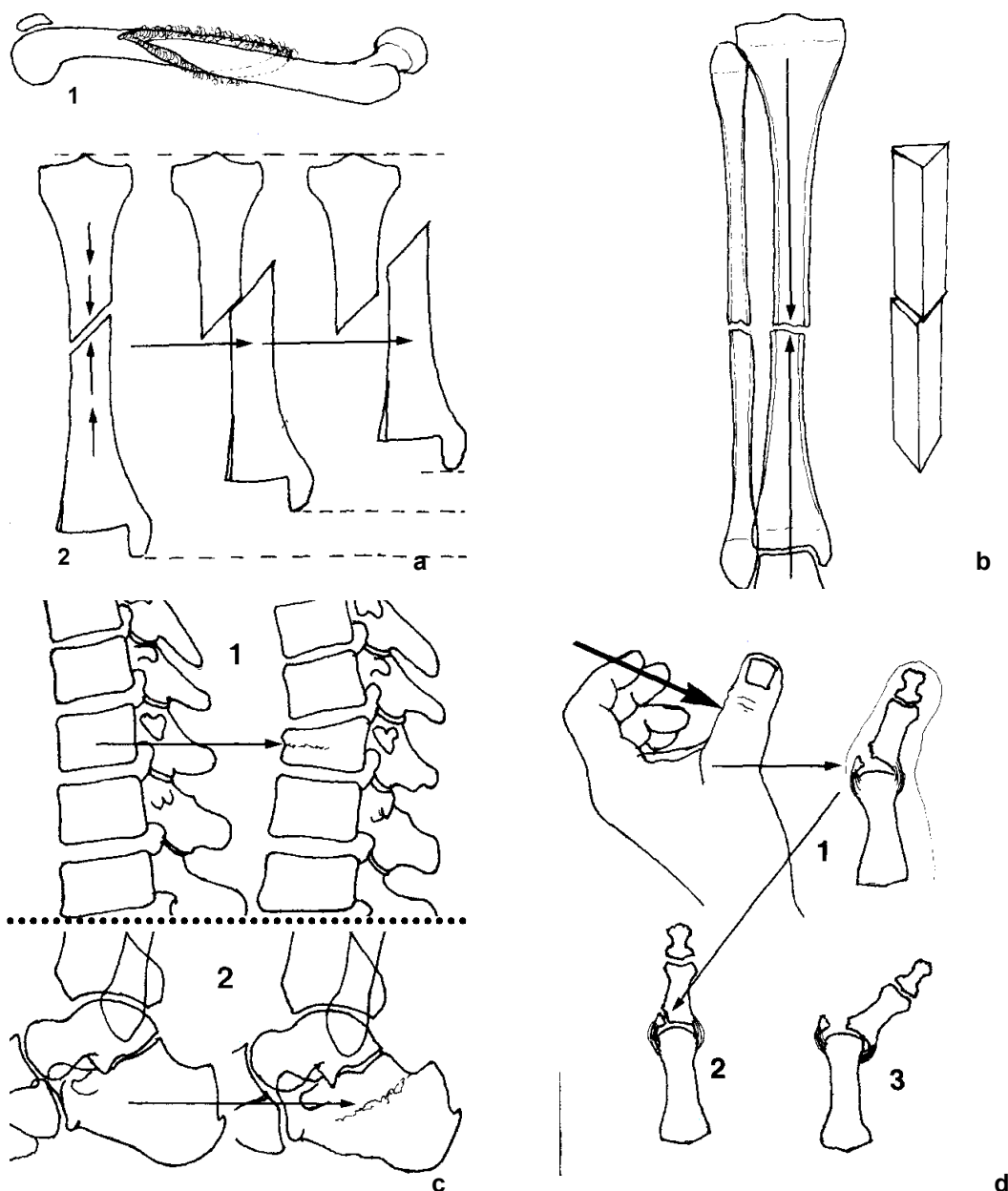
**Figura 2.25**  
*Fractură produsă prin mecanism  
indirect (accident sportiv)*

**Fracturile prin traumatism indirect**

Sunt mai des întâlnite în practică. Traiectul de fractură este situat la distanță de locul de impact al forței mecanice. Acest loc poartă numele de „punctul slab al osului” și diferă de la o piesă scheletică la alta. Leziunile părților moi la nivelul focarului de fractură nu sunt obligatorii (fig. 2.25).

Există patru posibilități de producere a fracturilor prin traumatism indirect, în raport cu tipul forței care acționează pentru producerea fracturii:

- **torsiunea**, care determină o fractură spiroidă (fig. 2.26.a);
- **inflexiunea**, care determină o fractură transversală (fig. 2.26.b);
- **compresiunea** care determină o fractură prin tasare (fig. 2.26.c);
- **tracțiunea**, în care un tendon sau un ligament smulge literalmente un fragment osos (fig. 2.26.d).



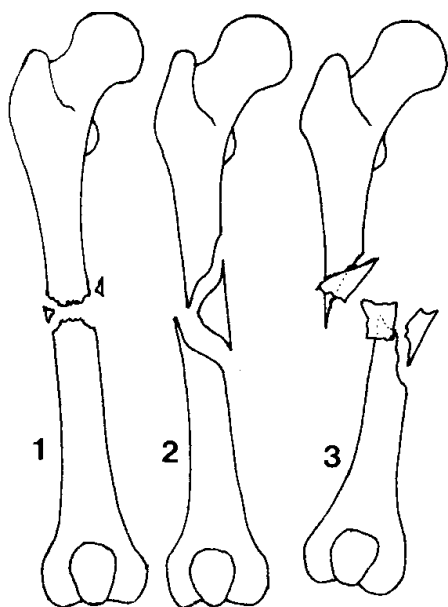
**Figura 2.26**

**Tipul forței care produce fractura prin mecanism indirect**

- a – torsiune (fractură oblică spiroidă);
- b – inflexiune (fractură cu traiect transversal);
- c – tasare (vertebrală sau calcaneană);
- d – tracțiune (smulgerea uni fragment osos)

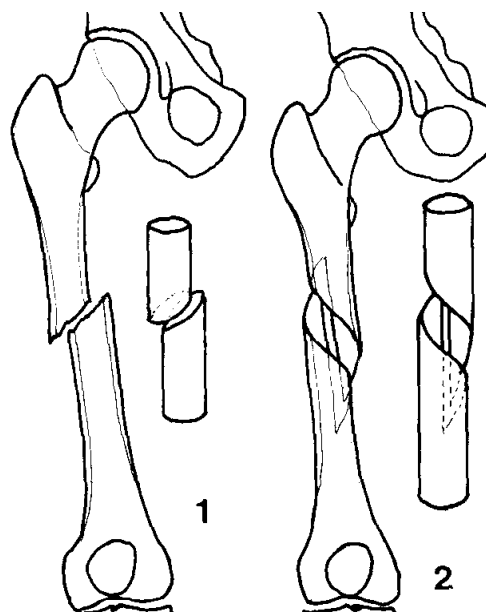
În majoritatea cazurilor, însă, există o asociere de forțe care acționează pentru producerea fracturii, ca de exemplu:

- **compresiunea cu inflexiune**, care determină o fractură parțial transversală având asociat un fragment separat, „în aripă de fluture” (fig. 2.27);
- o combinație de: **torsiune, inflexiune și compresiune**, care determină o fractură cu traiect oblic scurt (fig. 2.28).



**Figura 2.27**

*Fracturi produse prin asocierea forțelor de compresiune și inflexiune*  
 1, 2 – cu un al treilea fragment „în aripă de fluture”;  
 3 – cominutivă



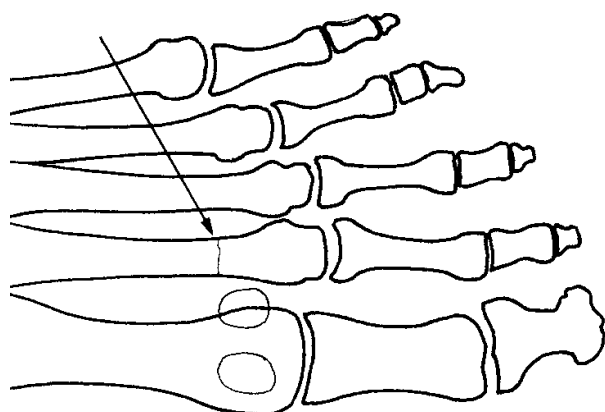
**Figura 2.28**

*Fracturi produse prin asocierea forțelor de torsiune, compresiune și inflexiune*  
 1 – traiect oblic  
 2 – traiect oblic și spiriod

Descrierea de mai sus se aplică în principal oaselor lungi. Osul spongios, precum vertebra sau calcaneul, atunci când sunt supuse unor forțe suficiente, suferă o fractură cominutivă. Extensia contra rezistenței de la nivelul genunchiului sau cotului poate determina o fractură – avulsie a rotulei sau olecranului. În alte situații, contracția unui mușchi contra rezistenței poate smulge inserția osoasă a mușchiului.

### **Fracturile „de oboseală”**

La nivelul osului, ca și în metale și alte materiale, pot apare fisuri datorită unor solicitări repetate. Acest lucru este adesea întâlnit la nivelul tibiei, peroneului sau oaselor metatarsiene, în special la atleți, dansatori sau recruți care efectuează marșuri lungi (fig. 2.29).



**Figura 2.29**

*Fractură „de oboseală” interesând al doilea metatarsian*



Solicitările repetate pot fi prin inflexiune (bending stress), sau prin compresiune.

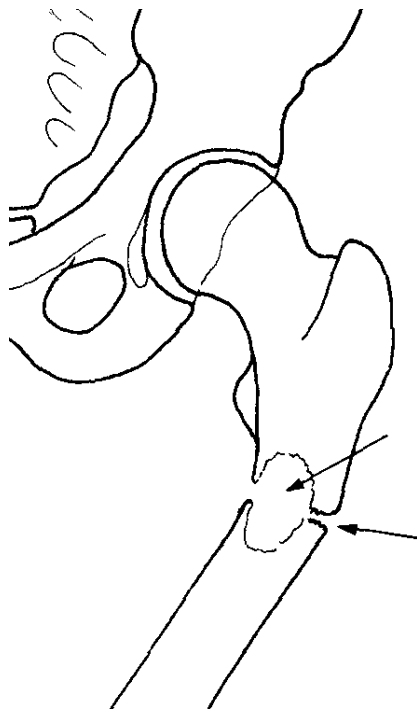
Presiunea prin îndoire determină o ruptură la nivelul unei corticale. Fracturarea osului începe însă prin repetarea permanentă a presiunilor traiectul de fractură înaintează și se extinde de-s lungul osului. Acest tip de fractură apare îndeosebi la adulții tineri și se datorează, probabil, acțiunii musculare ce tinde să deformeze osul, ca în cazul atleților la antrenament, unde rezistența osului crește lent în raport cu cea a mușchiului care se întărește rapid.

Presiunea prin compresiune acționează de regulă asupra osului spongios unde, după frecvente repetiții, poate apare o fractură impactată.

Localizările cele mai frecvente sunt: diafiza humerală (jucătorii de golf), ramurile pubisului (inferior la copii, ambele la adult), colul femural (la orice vârstă), diafiza femurală (în treimea inferioară), rotula (copii și adolescenți), tibia (proximală la copii, medie la atleți, distal la vârstnici), peroneul distal („fractura alergătorului”), calcaneu (adulți), scafoid (atleți) și metatarsiene (în special al doilea, la atleți și militari).

### Fracturi pe os patologic

În acest caz, fracturile pot apare chiar și în cazul în care se exercită o solicitare normală asupra osului, a cărei rezistență mecanică este slăbită prin fragilizare excesivă (osteoporoză, boala Paget, tumoră) (fig. 2.30).



**Figura 2.30**  
*Fractură pe os patologic – metastază osoasă în regiunea subtrohanteriană*

Principalele cauze ale fracturilor pe os patologic pot fi astfel sistematizate:

- **boală generalizată a țesutului osos** – osteogeneza imperfectă, osteoporoza postmenopauză, boală metabolică, mielomatoza, displazia fibroasă polichistică, boala Paget;
- **afecțiuni benigne locale** – infecția cronică, chistul osos solitar, defectul fibros cortical, fibromul condromixoid, chistul osos anevrismal, displazia fibroasă monostică, condromul;
- **tumori maligne primitive** – condrosarcomul, osteosarcomul, tumora Ewing;
- **tumori maligne secundare (metastatice)** – metastaze carcinomatoase de la o tumoră primitivă de sân, plămân, rinichi, tiroidă sau prostată.

Cauzele acestor fracturi sunt atât de numeroase și variate, încât diagnosticul corect necesită adeseori biopsie osoasă. Atunci când este indicată reducerea sângerândă a fracturii pe os patologic, biopsia poate fi practică în același timp.

Principiile de tratament pentru aceste fracturi rămân aceleași ca pentru fracturile pe os sănătos, adică de reducere și de menținere a reducerii. Alegerea metodei va fi influențată însă de starea osului și de tumora primitivă care poate, la rândul ei, să necesite tratament specific. Uneori, când este depistat un focar la nivelul unui os lung intact, dar radiografia arată că este o leziune distructivă evolutivă, se impune fixarea internă profilactică, de preferință fără deschiderea focarului, urmată de radioterapie locală.

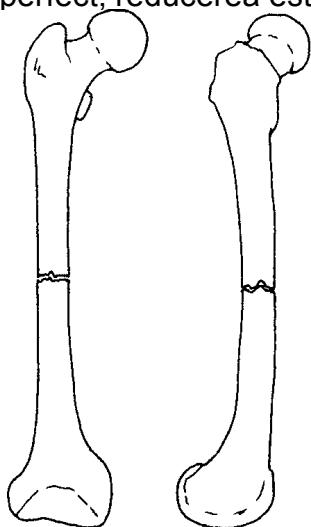
## 2. Anatomia patologică

Fracturile pot fi întâlnite în practică într-o varietate foarte numeroasă de tipuri dar, din considerente de ordin practic, ele pot fi împărțite în două grupuri bine definite.

### Fracturi complete

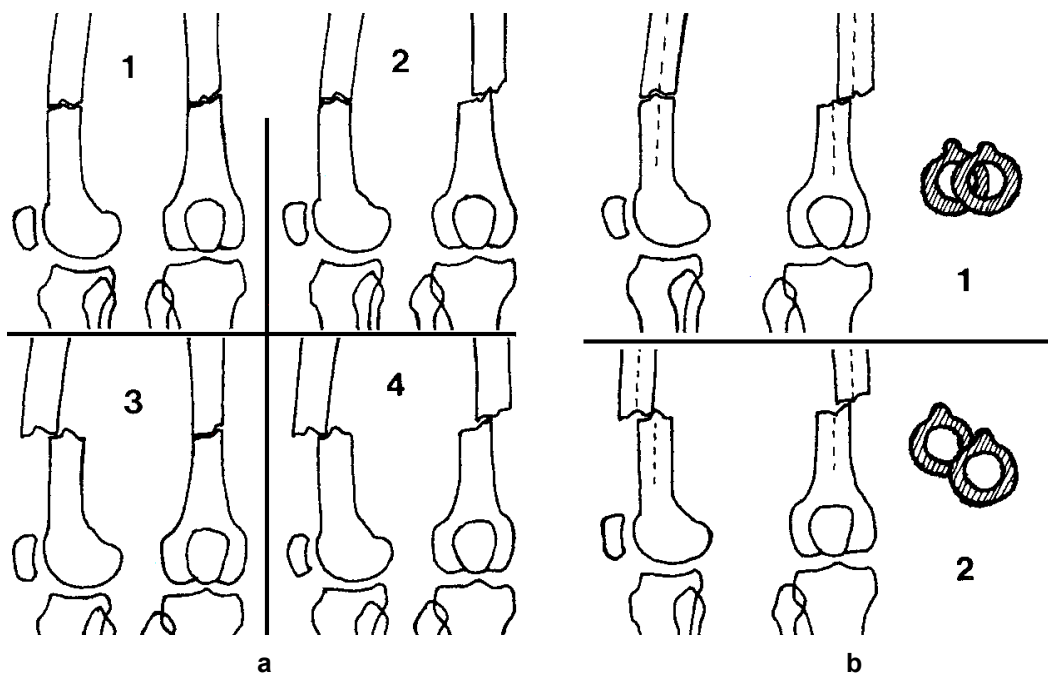
În aceste fracturi există o întrerupere completă a continuității osului și osul este complet fracturat în două sau mai multe fragmente. Unei asemenea fracturi i se descrie: un sediu, unul sau mai multe traiecte și deplasările fragmentelor în focarul de fractură. Dacă fractura este cu traiect transvers, după reducere fragmentele se mențin în continuitate, fără a se deplasa secundar; dacă fractura este oblică sau spiroidă, fragmentele tind să alunece unul pe altul și să se deplaseze secundar chiar după reducere și imobilizare; în fractura cu impactarea fragmentelor există o telescopare și presare a acestora în focar astfel încât deplasarea nu se produce și traiectul de fractură poate fi uneori dificil de vizualizat; în fractura cominutivă există două sau mai multe fragmente în focar dar contactul între acestea este slab, fractura fiind cel mai adesea foarte instabilă.

Deplasarea într-o fractură completă se produce, parțial datorită forței traumatismului, parțial datorită gravitației și parțial datorită mușchilor care se inseră pe fragmentele osoase fracturate. Deplasarea se descrie în sensul: translației, angulației, rotației sau modificărilor de lungime. Atunci când traumatismul care a provocat fractura este insuficient pentru a antrena o deplasare se spune că fractura este fără deplasare sau în poziție anatomică. Prin analogie, când fractura este redusă perfect, reducerea este anatomică (**fig. 2.31**).



**Figura 2.31**  
*Fractură fără deplasare*

**Translația (apozitia)** – fragmentele pot fi translate înspre lateral, în spate sau în față unul în raport cu celălalt, astfel încât suprafețele fracturate își pierd contactul (**fig. 2.32.a**). De regulă fractura se va vindeca chiar și atunci când apozitia fragmentelor este imperfectă, contactul fiind necesar pe minimum 25-50% din suprafața fragmentelor (**fig. 2.32.b**).



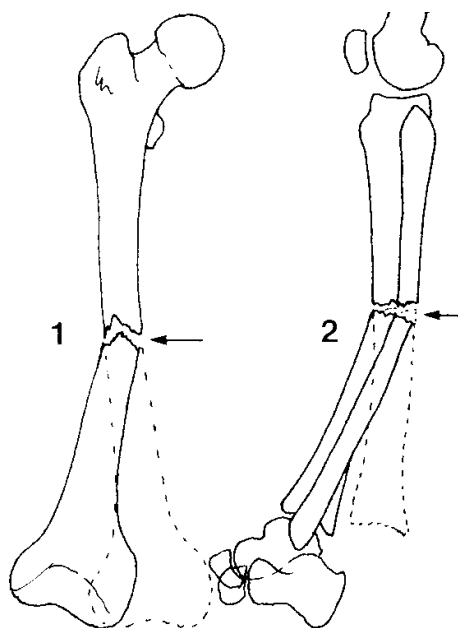
**Figura 2.32**

**Deplasarea în translație**

**a** – sensul și direcția deplasării (1 – fără; 2 – externă; 3 – posterioară; 4 – postero-internă);  
**b** – importanța deplasării și suprafața de contact (1 – 50%, 2 – 25%)

**Angulația (încalinarea)** – fragmentele pot fi înclinate sau angulate unul în raport cu celălalt. Alinierea lor în poziție incorectă favorizează consolidarea focarului de fractură în poziție incorectă și formarea calusului vicios (**fig. 2.33**).

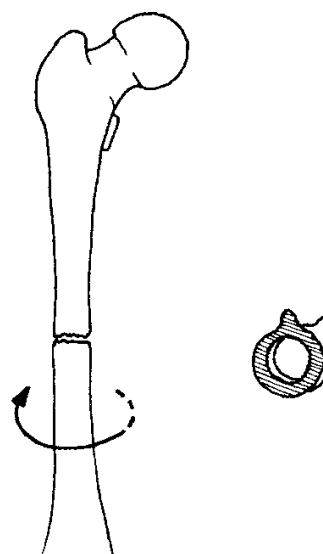
**Rotația (decalajul)** – unul din fragmente sau ambele pot fi rotăte în jurul axului longitudinal. Osul pare axat dar consolidarea se face vicios cu apariția unei diformități rotaționale definitive (**fig. 2.34**).



**Figura 2.33**

**Deplasarea în angulație**

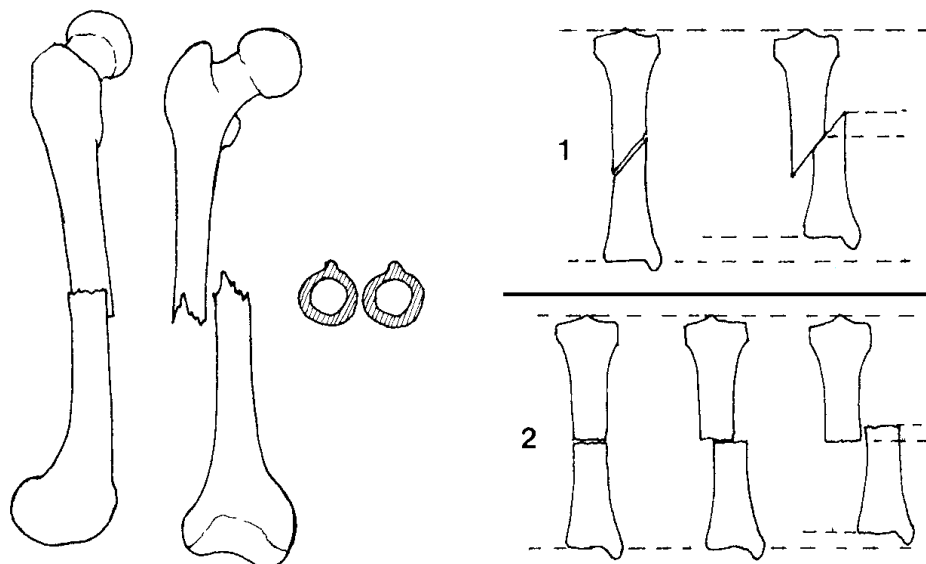
1 – angulație cu vârful intern în fractura de femur;  
 2 – angulație cu vârful posterior în fractura de gambă.



**Figura 2.34**

**Deplasarea în rotație sau decalaj**

**Deplasarea în lungime (încălecarea)** – fragmentele pot fi încălecate datorită spasmului muscular sau tracțiunii divergente a diferitelor grupe musculare, caz în care apare o scurtare a osului sau, dimpotrivă, fragmentele pot fi depărtate și separate (diastasis), cel mai adesea prin interpoziție de părți moi între fragmente (**fig. 2.35**).



**Figura 2.35**

**Deplasarea în lungime prin încălecarea fragmentelor**

1 – deplasarea în baionetă a unei fracturi oblice sau spiroide cu scurtare;

2 – deplasarea cu încălecare, scurtare și pierderea contactului osos într-o fractură transversală

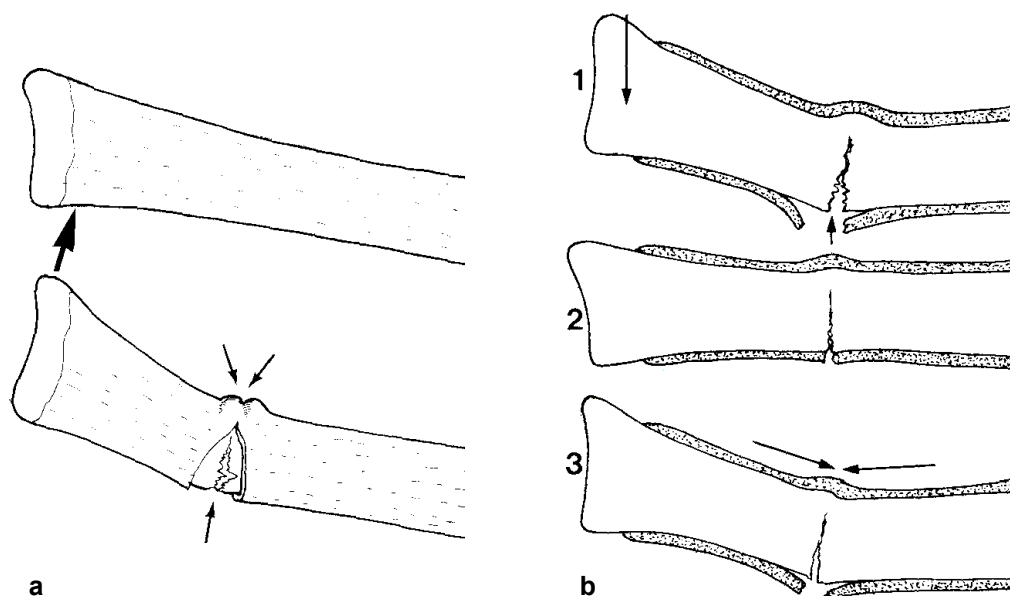
Müller și colab. [81] a introdus în 1990 o clasificare  $\alpha$ -numerică a fracturilor care sistematizează riguros cvsitotalitatea tipurilor de fractură întâlnite în practică și care poate fi utilizată pentru stocarea datelor pe calculator. Ea nu are însă o utilitate practică imediată în sensul simplificării indicației terapeutice și a actului ortopedic sau chirurgical care se impune. Ea are următoarea construcție logică:

- prima cifră, indică *osul*: **1** = humerus, **2** = radius/cubitus, **3** = femur, **4** = tibia/peroneu;
- a doua cifră indică *segmentul*: **1** = proximal, **2** = diafizar, **3** = distal, **4** = maleolar;
- o literă indică *tipul* fracturii:
  - **diafiză**: **A** = simplă, **B** = cu fragment intermediar, **C** = complexă;
  - **proximal și distal**: **A** = extraarticular, **B** = parțial articular, **C** = complet articular;
- alte două numere specifică detalii privind *morfologia* fracturii.

### **Fracturi incomplete**

Sunt fracturi în care este păstrată continuitatea anatomică a piesei scheletice. Osul este fracturat incomplet iar periostul își păstrează continuitatea. Este cazul fracturilor „în lemn verde” produse la copil unde osul este mult mai elastic decât la adult (**fig. 2.36**).

Reducerea este în aceste cazuri ușor de realizat iar vindecarea este rapidă. La adult acest tip de fractură se produce prin fisură sau compresiune, atunci când osul spongios este tasat, cum este cazul fracturilor de corpi vertebrali. Dacă nu se intervine chirurgical în aceste cazuri, reducerea este imposibilă și apariția și persistența unei diformități reziduale este inevitabilă.



**Figura 2.36**  
**Fractură incompletă, în „lemn verde”**  
 a – fractură de claviculă la un copil  
 b – sensul reducerii (1, 2) și contenția (3)

### 3. Vindecarea fracturilor și formarea calusului

Este unanim acceptată ideea că pentru a se vindeca o fractură trebuie să fie imobilizată. În realitate, fracturile consolidează, cu puține excepții, indiferent dacă imobilizarea a fost sau nu realizată.

Într-adevăr, fără un mecanism propriu organismului pentru consolidare și vindecare osoasă este greu de imaginat că animalele sălbatice sau chiar omul ar fi putut evolua. Pe de altă parte, este incorect să presupunem că vindecarea osoasă ar apare dacă fragmentele osoase s-ar mișca indefinit, consolidarea având loc când fragmentele osoase sunt aduse în continuitate. Natura realizează această consolidare cu ajutorul calusului, iar calusul se formează ca un răspuns la mișcare și nu la imobilizarea focarului. Imobilizarea este necesară cel mai adesea pentru: a suprima durerea, a asigura vindecarea într-o poziție corectă și pentru a permite mobilizarea precoce și recuperarea funcțională.

Procesul de vindecare al fracturii variază în funcție de tipul de os implicat și de os și de gradul de mobilitate de la nivelul focarului de fractură.

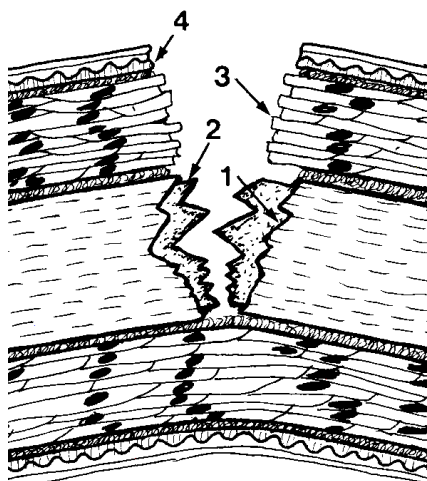
Într-un os tubular și în absența fixării rigide, vindecarea se desfășoară în 5 etape:

#### **Distrucția tisulară și formarea hematomului**

Vasele sunt rupte și se formează un hematom în jurul și în focarul de fractură. Osul de la nivelul suprafețelor de fractură, privat de vascularizația sa, se necrozează pe o suprafață de 1-2mm (fig. 2.37).

#### **Inflamația și proliferarea celulară**

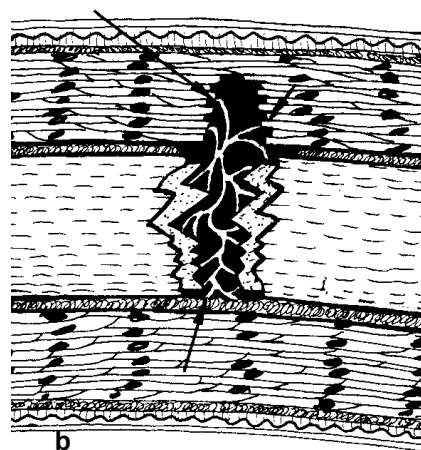
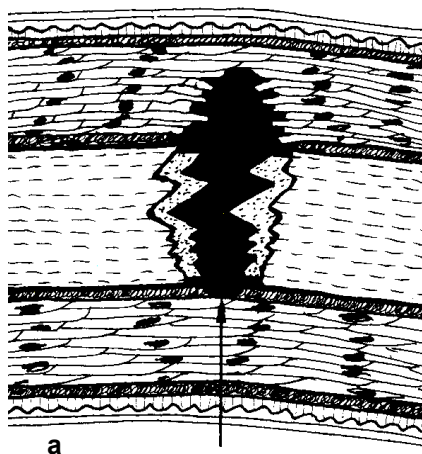
În primele 8 ore după fractură există o reacție inflamatorie acută cu proliferarea celulelor sub periost și în interiorul canalului medular. Capetele osoase sunt înconjurate de țesut celular care pontează focarul de fractură. Hematomul este lent absorbit și noi capilare subțiri apar la nivelul focarului. După câteva săptămâni activitatea celulară este intensă. Un țesut fibrocelular înlocuiește cheagul sanguin, fibrele colagene se organizează și apar primele depozite minerale (fig. 2.38).



**Figura 2.37**

**Distrucția tisulară și formarea hematoului:**

- 1 – traveele Havers rupte cu necroza osteocitelor;
- 2 – mușchii rupți;
- 3 – nervii și vasele lezate;
- 4 – tegumentul lezat cu risc de infecție



**Figura 2.38**

**Hematomul fracturii**

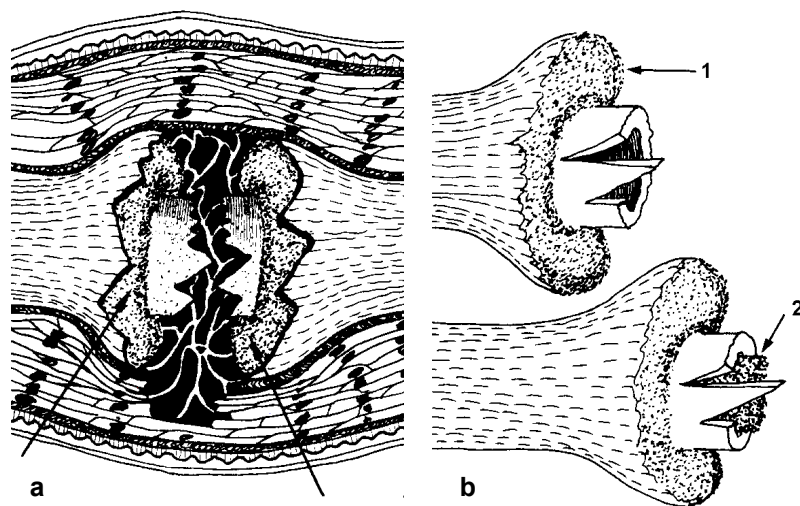
- a – sângerarea din extremitățile osoase, vase medulare și țesuturi moi lezate provoacă un hematom fracturii care coagulează secundar (fractura închisă);
- b – hematomul fracturii rapid colonizat de către vasele sanguine provenite din țesuturile învecinate

### **Formarea calusului fibros**

Celulele care proliferază sunt potențial condrogenice și osteogenice. În condiții potrivite, ele vor iniția formarea osului și, în anumite cazuri, vor forma cartilaj. Populația celulară va include osteoclaste (probabil derivate din noile vase sanguine) care încep să curețe osul necrozat. Masa celulară cu insule de os imatur și cartilaj formează calusul și unește suprafețele endostale și periostale. Pe măsură ce osul fibros imatur devine mai intens mineralizat, mișcarea la nivelul focarului de fractură scade progresiv și la aproximativ 4 săptămâni după traumatism, fractura se „sudează” (fig. 2.39).

### **Consolidarea calusului fibros**

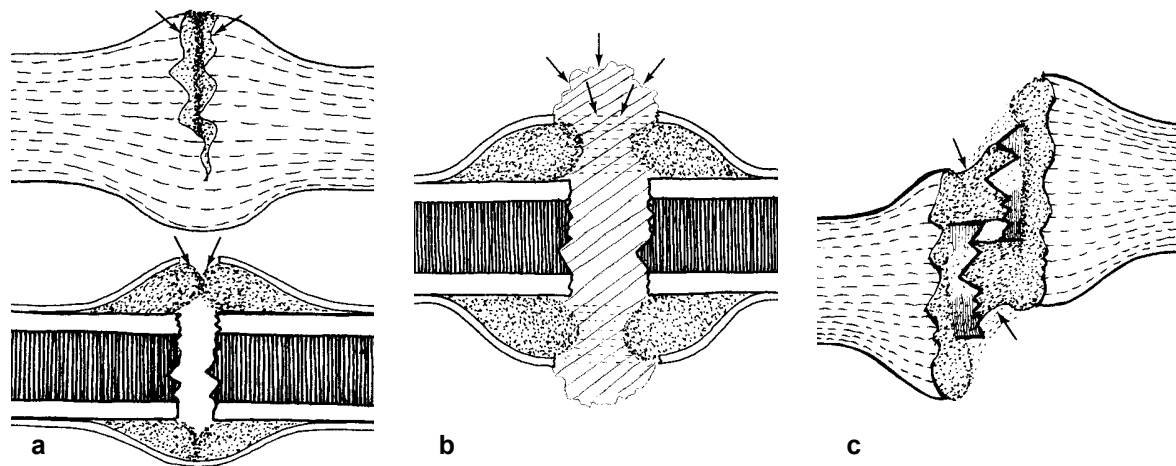
Osul imatur, cu o activitate continuă osteoblastică și osteoclastică este transformat în os lamelar. Sistemul este acum suficient de rigid pentru a permite osteoclastelor să elimine fragmentele necrozate de la nivelul traiectului de fractură urmate îndeaproape de osteoblaste, care umplu golurile rămase între fragmente cu os nou. Acesta este un proces lent și pot trece câteva luni până când osul este suficient de puternic astfel încât să suporte sarcinile normale.



**Figura 2.39**  
**Etapele formării calusului fibros**

a – la extremitățile fracturare apare os de neoformație cu celule osteoformatoare provenite din periost;  
b – calusul periostal, activ în primele săptămâni (1), este completat cu calus medular (2) care se constituie și se remodelează până la consolidarea completă a fracturii;

Dacă periostul este incomplet rupt și contactul osos suficient, calusul osos primitiv stabilește o continuitate preiferică (fig. 2.40.a). Atunci când diastazisul interfragmentar este mai important, un țesut fibros provenit din hematomul fracturii se interpune între coleretele de os subperiostal neoformat. Prin stimulare, acest țesut fibros se poate osifica, permițând în final joncțiunea capetelor osoase în calus. Acest proces s-ar realiza prin modificări de potențial electric la nivelul focarului de fractură precum și influenței unui ipotetic hormon (fig. 2.40.b). Atunci când extremitățile osoase sunt decalate una față de alta calusul periostal poate să se unească cu calusul medular (fig. 2.40.c). Rezultatul final al celor trei mecanisme descrise constă în formarea unui segment osos rigid care permite osificarea endostală și remodelajul calusului.



**Figura 2.40**

**Mecanismele de formare a calusului primitiv endostal**

- a – contactul osos suficient, periost incomplet rupt și calus osos primitiv având continuitate periferică;
- b – diastazis interfragmentar cu țesut fibros interpus între osul neoformat subperiostal;
- c – extremități osoase decalate cu unirea calusului periostal cu cel medular.

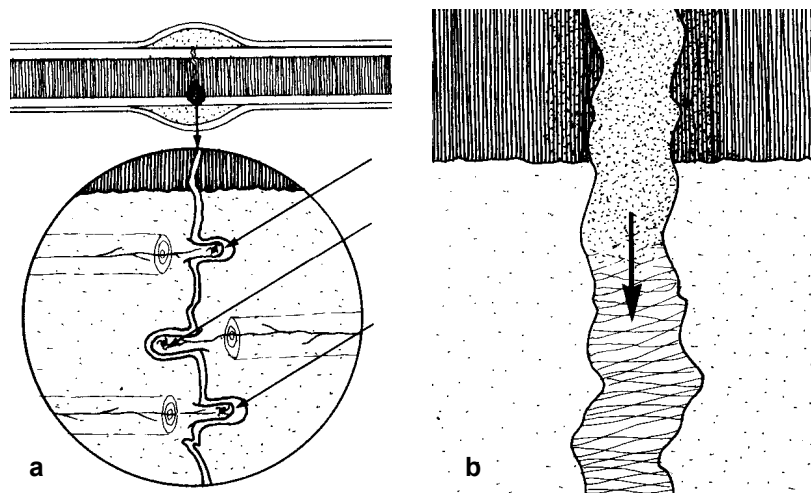
**Remodelarea calusului definitiv**

După ce focarul de fractură a fost „pontat” cu o manșetă de os solid, această „sudură” osoasă este remodelată, printr-un proces continuu de resorbție osoasă alternând cu formare de os, pe o perioadă de luni sau chiar ani. Lamelle mai groase sunt formate acolo unde presiunile și tensiunile sunt mai mari. Cavitata medulară este reformată și osul revine aproximativ la forma sa normală, în special la copii.

Studii clinice și experimentale au arătat că formarea calusului este răspunsul la mișcare în focarul de fractură. El servește la stabilizarea fragmentelor cât de repede posibil, ca o condiție necesară și obligatorie pentru consolidarea osului. Dacă focarul de fractură este absolut imobil de la început, ca de exemplu într-o fractură impactată în os spongios sau o fractură fixată rigid cu placă metalică, nu este nevoie de calus. În locul său se formează os non-osteoblastic direct între fragmente. Golurile dintre suprafețele de fractură sunt invadate de noi capilare și de la nivelul acestora cresc celule osteo-progenitoare care duc la formarea de os nou la nivelul suprafeței de fractură. Acolo unde fisurile sunt foarte înguste, mai mici de 200μm, osteogeneza produce os lamelar; golurile mai largi sunt umplute mai întâi de os imatur care apoi este remodelat spre os lamelar. La 3-4 săptămâni, focarul de fractură este suficient de solid pentru a permite penetrarea focarului de către unitățile osoase remodelante, osteoclaste urmate de osteoblaste.

### Calusul endostal

Atunci când suprafețele de fractură sunt în contact intim și menținute astfel rigid, pontarea internă a focarului poate apare ocazional fără nici un stadiu intermediar (vindecare de contact). Vindecarea prin calus endostal, deși mai puțin directă, are avantaje evidente deoarece asigură rezistența mecanică în timp ce capetele osoase se vindecă și odată cu creșterea presiunilor, calusul devine din ce în ce mai puternic și rezistent, fiind o excelentă exemplificare a legii lui Wolff. Acest lucru este valabil când extremitățile osoase sunt menținute printr-o osteosinteză rigidă, stimularea calusului periostal nefiind prezentă sau foarte mică. Consolidarea se produce lent prin neoformare de os cortical motiv pentru care materialul de osteosinteză trebuie menținut până la consolidarea completă a focarului. În cazul fixării rigide metalice, absența calusului este deci sinonimă cu o perioadă lungă în care integritatea osului depinde în întregime de implantul metalic. Mai mult, implantul preia o parte din presiunile osului care poate deveni osteoporotic și incomplet refăcut până în momentul în care metalul este îndepărtat. În acest sens, în speranța de a depăși aceste neajunsuri, sunt testate și agreeate în prezent implanturile metalice flexibile. Atunci când nu există diastazis interfragmentar, osteoclastele traversează focarul de fractură (**fig. 2.41.a**). După ele apar osteoblastele care constituie noile travee haversiene și o neovascularizație. Osul necrozat este revascularizat și devine o sursă de elemente minerale. Acest proces nu se produce când există mobilitate în focar. În plus, atunci când între traveele Havers ale osului cortical neoformat se interpune țesut fibros, restabilirea continuității osoase nu intervine. Țesutul fibros trebuie îndepărtat și înlocuit cu os. Această umplere se obține prin creșterea calusului medular care rămâne activ pe toată durata consolidării (**fig. 2.41.b**).



**Figura 2.41**  
**Calusul endostal**  
a – în absența diastazisului interfragmentar osteoclastele traversează focarul de fractură;  
b – interpoziția de țesut fibros între extremitățile osoase nu permite restabilirea continuității osoase prin os cortical neoformat.



## 4. Factorii consolidării osoase

### Tipul de os

**Osul spongios** – consolidează de regulă într-un interval de aproximativ 6 săptămâni de la fractură, imobilizarea focarului peste acest interval fiind inutilă. Acest principiu se aplică fracturilor oaselor constituite în principal din țesut spongios dar și fracturilor epifizare ale oaselor lungi care au o structură bogată de os spongios.

**Osul cortical** – consolidează într-un interval mult mai lung, de aproximativ 9-18 săptămâni. Calusul periferic constituit favorizează reluarea precoce a funcțiilor în timp ce calusul endostal necesită mai multe luni înainte de a fi suficient de dezvoltat.

### Vârsta pacientului

Fracturile la copii consolidează rapid dar această rapiditate descrește cu vârsta până la momentul maturității osoase, după care perioada de consolidare este aproximativ aceeași atât pentru adultul tânăr cât și pentru vârstnic.

Pe lângă rapiditatea consolidării, copii au o capacitate de remodelaj caracteristică a fracturilor deosebit de mare. Această posibilitate privește mai ales deplasările în baionetă și angulația, cu condiția ca ea să fie minimă. Această capacitate de remodelare descrește rapid spre adolescență când se produce fuziunea cartilajului de conjugare.

### Stabilitatea focarului de fractură

Persistența unei mobilități excesive în focar legată, de exemplu, de un deficit de fixare, influențează revascularizarea hematomului fracturar. Instabilitatea în focar merge până la ruperea calusului periferic primitiv și împiedicarea dezvoltării calusului endostal. De aceea unul din scopurile esențiale ale fixării osoase, externă sau internă, este de a obține o bună stabilitate a focarului și de a favoriza, deci, consolidarea. Dacă această stabilizare este incorectă, consolidarea poate fi întârziată sau chiar împiedicată.

### Diastazisul interfragmentar

Existența unui spațiu interfragmentar în focarul de fractură întârzie sau împiedică consolidarea, deoarece el împiedică procesul normal de cicatrizare. Acest diastazis apare în mai multe circumstanțe:

**Interpoziția de părți moi** – ca de exemplu într-o fractură de diafiză femurală unde un fragment osos fracturat se poate fixa în masele musculare adiacente sau când o interpoziție a periostului în focarul de fractură maleolar poate antrena pseudartroza la acest nivel;

**Tracțiune excesivă** – ca în cazul tracțiunii-extensie continuă în scopul reducerii unei fracturi care, în final, duce la îndepărtarea fragmentelor și pseudartroză;

**După osteosinteză** – când resorbția osoasă poate antrena o îndepărtare aparentă a fragmentelor deoarece materialul de osteosinteză menține îndepărtarea fragmentelor și împiedică contactul osos.

### Infecția osului (osteita postfracturară)

Infecțarea focarului de fractură poate întârzia sau chiar împiedica consolidarea, cu atât mai mult cu cât există și o mobilitate în focar.

Infecția survine rar după tratament ortopedic și mai frecvent după osteosinteză sau în fracturile deschise. Eradicarea focarului septic care coincide cu focarul de fractură, impune cel mai adesea o asanare importantă cu ablația materialului de fixare și defect osos sau/și cutanat și de părți moi în focar și perifocal. Suprimarea materialului de fixare antrenează o mobilitate excesivă în focar, evoluția locală fiind adesea către pseudartroză infectată.

De aici și dilema chirurgului în fața opțiunii de a înlătura sau nu materialul de osteosinteză în cazul infecției în focar. Ideal ar fi păstrarea materialului atâta timp cât ajută la consolidare, înlăturarea sa la un moment dat putând favoriza vindecarea mai rapidă și completă a focarului de fractură infectat.

### **Tulburări de vascularizație**

Pentru dezvoltarea celulelor mezenchimale și a osteoblastelor necesare în procesul de consolidare osoasă, focarul de fractură trebuie să fie suficient vascularizat. Atunci când vascularizația regiunii este săracă sau când vascularizația celor două fragmente fracturate este perturbată și procesul consolidării este perturbat. Pe de altă parte, deficitul de vascularizație a unui singur fragment, îndeosebi dacă este os spongios, nu împiedică actul de consolidare, accelerându-l chiar în anumite cazuri. Exemplele cele mai evidente sunt fractura colului femural și de scafoid carpian, unde necroza avasculară apare mai târziu, după consolidarea osoasă. În aceste cazuri, deficitul de vascularizație a unuia dintre fragmente în momentul producerii fracturii conduce inexorabil către moartea țesutului osos. Totuși, consolidarea corectă are loc, în timp ce, înfundarea și prăbușirea osului necrozat dincolo de nivelul de fractură se produce mai târziu.

### **Proprietățile osului**

Vindecarea focarului de fractură depinde și de numeroși factori încă puțin cunoscuți, care influențează viteza de consolidare. De exemplu, fractura de claviculă consolidează aproape întotdeauna, într-un interval de timp relativ mic și în condițiile unei mobilități în focar care nu poate fi evitată prin imobilizare. Invers, fractura tibiei are o lentoare mare în consolidare care se explică greu, chiar ținând cont de rolul arterei nutritive și a mobilității în focar.

### **Lichidul sinovial**

Fracturile articulare prezintă uneori întârziere în consolidare datorită, probabil, diluției hematomului fracturat în lichidul sinovial sau a prezenței lichidului sinovial în focarul de fractură.

### **Osul patologic**

Majoritatea fracturilor pe os patologic (osteoporoză, osteomalacie, os pagetic, numeroase tumori benigne), consolidează normal. Unele tumori maligne primitive sau secundare întârzie sau împiedică consolidarea.

## **5. Durata de consolidare și terminologie specifică**

La întrebarea - cât timp îi este necesară unei fracturi pentru a se vindeca? - răspunsul nu poate fi același pentru toate tipurile de fractură deoarece vârsta, constituția, vascularizația și tipul de fractură precum și alți factori endogeni și exogeni pot influența durata medie de timp necesară consolidării. Această apreciere, aproximativă, este posibilă și ea corespunde unei perioade medii de timp general admisă ca fiind necesară și obligatorie procesului de consolidare, specifică fiecărei localizări și tip de fractură, și care este cunoscută și admisă de către specialiști. Există, de asemenea, diverse formule de apreciere, precum cea a lui Perkins [105]: o fractură spiroidă a membrului superior consolidează în 6 săptămâni; pentru membrul inferior se înmulțește cu 2, iar pentru fracturile transversale se înmulțește din nou cu 2.

O formulă mai sofisticată este: o fractură spiroidă a membrului superior necesită 6-8 săptămâni pentru consolidare; o fractură a membrului inferior necesită o perioadă de timp de 2 ori mai lungă la care se adaugă 25% dacă fractura nu este spiroidă sau este femur.

Fracturile oaselor copilului consolidează, evident, într-un interval mult mai scurt de timp.

Aceste cifre reprezintă, doar un ghid aproximativ, deoarece pentru a afirma cu certitudine consolidarea sunt necesare întotdeauna dovezi clinice și radiologice solide.

Repararea unei fracturi este un proces continuu. De aceea orice împărțire în stadii evolutive este în mod obligatoriu arbitrară.

### **Consolidarea la termen**

Este reparația completă și la termen. Calusul calcificat este osificat. Clinic, focarul de fractură nu este sensibil, nu există mobilitate iar încercarea de mobilizare în focar nu este dureroasă. Radiografia arată că traiectul de fractură este aproape dispărut și traversat de os trabecular cu un calus bine definit în jurul său. Reparația osului fiind completă protejarea sa în continuare și neîncărcarea la parametri normali nu sunt necesare.

### **Întârzierea în consolidare**

#### **Întârzierea în consolidare**

Este definită ca o fractură care nu a consolidat complet după un interval de timp mediu admis ca fiind necesar și suficient pentru producerea calusului (de exemplu 3-4 luni pentru o fractură de gambă). Ea este deci un termen care definește o vindecare incompletă. Calusul este calcificat. Clinic, focarul de fractură este încă ușor dureros și deși fragmentele se mobilizează ca un întreg, încercarea de mobilizare în focar este dureroasă. Radiografia evidențiază linia de fractură clar vizibilă cu un calus fluu în jurul său. Osul nu este suficient de solid pentru a-l putea supune neprotejat la încărcări normale.

#### **Pseudartroza**

Este mai puțin bine definită dar, este unanim acceptat că se poate vorbi de pseudartroză atunci când, intervalul mediu admis pentru consolidare a fost depășit și nu există, clinic și radiologic, nici un semn de evoluție spre consolidare.

Câteodată procesul normal de reparație a unei fracturi este contracarat sau întrerupt brutal, motiv pentru care osul nu se consolidează.

De exemplu, în mod cert, o fractură de gambă care nu prezintă nici o dovadă clară de consolidare după 4-6 luni poate fi considerată ca pseudartroză. De asemenea, o fractură cu un defect osos mare (4-5cm), poate fi considerată de la început ca având șanse minime de consolidare, deci va fi tratată ca și pseudartroză, deoarece reconstituirea defectului nu apare spontan dacă fractura este lăsată neimobilizată sau defectul osos nu este înlocuit printr-un procedeu chirurgical urmat de stabilizare prin osteosinteză.

În general o fractură a consolidat când există dovezi ale apariției semnelor de osificare la nivelul focarului, pe radiografiile în multiple incidențe.

Pentru un os lung, acest lucru este valabil dacă consolidarea poate fi confirmată pe cel puțin 4 incidențe.

Criteriile clinice, cum ar fi absența mișcării și dispariția durerii la nivelul focarului de fractură, deși de ajutor, sunt mai puțin sensibile în confirmarea faptului că o fractură este consolidată.

#### **Calusul vicios**

Teoretic, aceste termen se aplică tuturor fracturilor consolidate în poziție neanatomică. În practică, această noțiune trebuie rezervată următoarelor două situații:

- *fracturi consolidate cu o angulație și o rotație care antrenează o deformație clinică inestetică sau care afectează funcția membrului.* Spre exemplu, un calus

vicios după o fractură de extremitate inferioară de radius se poate însoți uneori de o proeminență a capului cubital care nu antrenează un deficit funcțional major. Alteori, o angulație într-o fractură femurală, fără o deformare clinică evidentă, poate antrena tulburări de ordin funcțional legate de scurtarea membrului și solicitările anormale pe care articulația șoldului, genunchiului și gleznei, le vor suporta;

- *fracturi consolidate cu o mică deplasare dar suficientă pentru a provoca tulburări de ordin funcțional*. Este cazul fracturilor articulare unde o deplasare reziduală după consolidarea focarului de fractură (genunchi, gleznă), antrenează incongruența permanentă a suprafețelor articulare cu apariția rapidă a artrozei posttraumatice.

## 6. Cauzele eșecului în vindecarea fracturilor

Consolidarea unui os lung apare când focarul de fractură nu este dureros sau sensibil, când încărcarea nu produce durere, când nu există mobilitate în focar iar radiografiile arată consolidarea fracturii și a trecut o perioadă de timp suficientă pentru obținerea consolidării.

Multe variabile au efect asupra procesului de consolidare a fracturilor: localizarea fracturii, vascularizația focarului de fractură, dacă fractura a fost închisă sau deschisă, vârsta și starea de nutriție a pacientului și medicamentele utilizate (steroidi, anticoagulante).

În general, fracturile se vor vindeca când fragmentele de fractură sunt în contact și când focarul de fractură a fost imobilizat în mod adecvat, când există o bună vascularizație, când focarul este înconjurat de un înveliș muscular și nu este infectat.

### Pseudartroza

În ciuda eforturilor terapeutice depuse, un anumit procent din fracturi nu vor consolida, motiv pentru care tratamentul pseudartrozelor s-a dezvoltat ca o subspecialitate a chirurgiei ortopedice.

**Cauzele** incriminate în producerea pseudartrozelor sunt:

- vascularizația locală deficitară;
- mobilitatea excesivă a traiectului de fractură;
- interpoziția de țesuturi între fragmente;
- distracția fragmentelor și diastazisul interfragmentar;
- anomalii metabolice și infecția.

În ordinea frecvenței ele sunt lipsa vascularizației adecvate la nivelul focarului de fractură și stabilizarea inadecvată a focarului de fractură. Alte cauze, mai puțin frecvente sunt: interpoziția de părți moi la nivelul focarului, stabilizarea fracturii într-o distracție mare (diastazis interfragmentar), anomaliile metabolice și infecția. Infecția la nivelul focarului de fractură nu împiedică prin ea însăși vindecarea fracturii, însă poate fi o cauză semnificativă în dezvoltarea pseudartrozei.

Rosen [96] a subliniat cauzele cunoscute ale pseudartrozei:

- Mobilitate excesivă: imobilizare inadecvată a fracturii;
- Diastazis între fragmentele de fractură:
  - interpoziție de părți moi;
  - distracție în focar prin tracțiune excesivă sau prin fixare internă;
  - reducere incorectă a focarului de fractură;
  - existența unui defect osos;
- Leziune ale vaselor nutritive:
  - existența unor fragmente osoase libere;
  - leziuni ale periostului și mușchilor;
- Existența infecției;

- Factori generali:
  - vârsta;
  - starea de nutriție.

Proliferarea celulelor este predominant fibroblastică. Focarul de fractură este umplut de țesut fibros și fragmentele osoase rămân mobile creând o așa-zisă „falsă articulație” sau pseudartroză.

În unele cazuri formarea de os periostal este activă astfel încât, în timp ce osul nou nu reușește să umple focarul de fractură, capetele fragmentelor osoase sunt îngroșate. Această pseudartroză hipertrofică va evolua în cele din urmă spre consolidare dacă fragmentele osoase sunt plasate în contact unul cu altul și menținute astfel, mai mult sau mai puțin imobilizat, până când apare consolidarea.

În alte cazuri formarea de os nou pare a fi încetat, rezultatul fiind o pseudartroză atrofică care nu va evolua niciodată spre consolidare dacă fragmentele osoase nu sunt grefate cu os spongios și imobilizate corespunzător.

**Localizarea** este de asemenea un factor important în vindecarea fracturii.

Câteva zone ale scheletului sunt mai predispuse în dezvoltarea pseudartrozelor chiar atunci când este realizat un tratament adecvat.

Diafiza distală a tibiei, scafidul carpian și diafiza proximală a metatarsianului V au o incidență mai mare de evoluție spre pseudartroză decât alte localizări.

**Tipul de fractură** joacă, de asemenea, un rol în apariția pseudartrozei.

Fracturile segmentare ale oaselor lungi sunt mai predispuse spre pseudartroză, ca și fracturile cu fragmente mari „în aripă de fluture”, datorită, în principal, devascularizării fragmentului intermediar.

#### **Clasificarea pseudartrozelor**

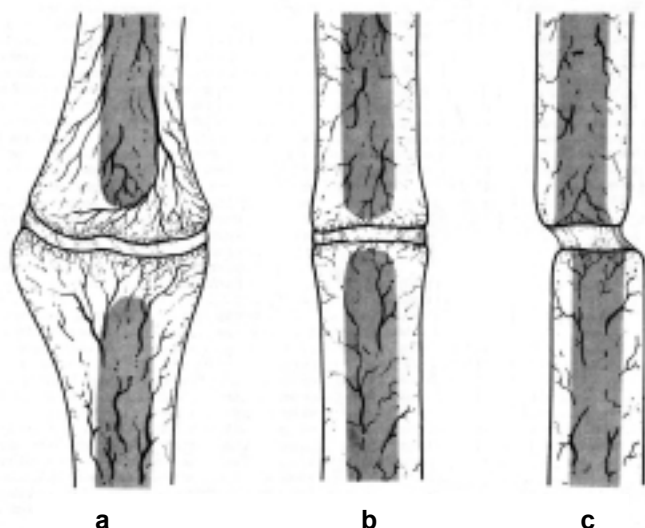
Pseudartrozele au fost clasificate după criteriile radiologice.

Clasificarea cea mai frecvent utilizată este cea a lui Weber și Cech, care au clasificat pseudartroza oaselor lungi cu termenii de hipertrofică sau atrofică.

**Pseudartrozele hipertrofice** au capetele fragmentelor osoase viabile iar examenul scintigrafic cu stronțiu 85 arată prezența unei vascularizații bogate la nivelul capetelor osoase.

**Pseudartrozele atrofice** au capetele fragmentelor osoase neviabile iar examenul scintigrafic cu stronțiu 85 evidențiază o vascularizație săracă la nivelul capetelor osoase.

Această diferențiere are importanță, atât din punct de vedere prognostic, cât și pentru realizarea unui tratament adecvat (**fig. 2.42**).



**Figura 2.42**

**Clasificarea Weber-Cech a pseudartrozelor hipertrofice:**

**a** - pseudartroză zisă „în picior de elefant”;

**b** - pseudartroză zisă „în copită de cal”;

**c** - pseudartroză oligotrofică, asemănătoare formei atrofice

Este oarecum neclar ce determină, de fapt, o pseudartroză hipertrofică să formeze un calus exuberant (în „picior de elefant”) sau să nu formeze calus (oligotrofică).

Ca o regulă generală:

- pseudartrozele cu o vascularizație mai bună și un oarecare grad de micromișcări la nivelul focarului formează un calus mai abundent;
- pseudartrozele, cu mișcări mari în focar sau cu distracție și o vascularizație mai proastă produc un calus mai slab dezvoltat

### **Calusul vicios**

O fractură care s-a vindecat cu un grad inacceptabil de angulare, rotație sau încălecare și care a dus la scurtarea membrului este definită ca fractură vicios consolidată.

Calusul vicios poate antrena tulburări funcționale grave.

Cele mai frecvente tipuri de deplasare ale fragmentelor de fractură sunt angulația și decalajul.

La membrele inferioare, calusul vicios poate determina o scurtare care va antrena în timp o scolioză compensatorie cu spondilartroză.

La membrul superior, calusul vicios de humerus poate antrena paralizia nervului radial sau blocarea prono-supinației prin sinostoza celor două oase ale antebrăului.

Scurtarea este mai bine tolerată la membrul superior decât la membrul inferior, iar angulația este mai bine tolerată la unele oase, cum este humerusul, decât la femur sau tibie.

În general, scurtarea mai mare de 2cm este prost tolerată la membrul inferior. Oricum, inegalitățile sub 2cm pot fi tratate corect, în cele mai multe cazuri, printr-un adaos în încălțăminte.

Când deformația este importantă determinând durere (de exemplu cauzată de mersul pe partea externă a piciorului într-o fractură de 1/3 inferioară de gambă consolidată în varus) sau impotență funcțională, atunci este necesară corecția chirurgicală a calusului vicios.

Calusul vicios determină, prin dezaxarea fragmentelor de fractură, o modificare a raporturilor de forțe exercitate în articulațiile supra și subjacente, fapt care duce în timp la instalarea artrozei.

## **7. Diagnosticul fracturilor**

### **Diagnosticul fracturii închise**

Stabilirea diagnosticului de fractură se face prin coroborarea datelor clinice, anamnestice și imagistice. Dar simpla diagnosticare a unei fracturi nu este suficientă, chirurgul fiind obligat să descrie întreaga sa complexitate și consecințele terapeutice și de prognostic care decurg de aici: este închisă sau deschisă?, care os este fracturat și unde?, sunt interesate suprafețele articulare?, cum este traiectul?.

De exemplu, o fractură cu traiect transversal va consolida cu greutate deoarece suprafața de contact este mică; dacă suprafețele de fracturare sunt corect poziționate, fractura este stabilă și se pretează la compresiune. O fractură spiroidă consolidează mai rapid deoarece suprafața de contact este mai mare dar nu este o fractură stabilă. Fracturile oblice scurte, cele cu un al treilea fragment în aripă de fluture și fracturile cominutive sunt instabile și se vindecă greu.

Diagnosticul trebuie să țină cont și de eventualele leziuni secundare care în orice fractură pot fi considerate ca fiind prezente, până la proba contrarie.

Leziunea măduvei spinării poate însoți orice fractură a coloanei vertebrale, motiv pentru care examinarea neurologică este esențială.

Se poate astfel stabili dacă există o leziune concomitentă a măduvei spinării sau a rădăcinii nervoase sau se poate stabili un punct de plecare pentru o eventuală examinare neurologică ulterioară.

Leziunile abdominale și pelvine pot fi frecvent asociate fracturilor bazinului. Foarte importantă este cercetarea funcției urinare și atunci când se suspectează o leziune uretrală sau vezicală se poate practica sondaj în scop diagnostic.

Fracturile sternului sau cele costale pot fi frecvent asociate cu leziuni pulmonare sau cardiace, motiv pentru care funcția cardio-respiratorie trebuie investigată cu prioritate.

Fracturile sau luxațiile centurii scapulare pot leza plexul brahial sau marile vase de la baza gâtului, motiv pentru care examinarea neurologică și vasculară în aceste cazuri este esențială.

### **Diagnosticul etiologic al fracturii pe os patologic**

Explorarea etiologică a unei fracturi pe os patologic se sprijină pe următoarele elemente:

- antecedente complete personale, fiziologice și patologice precum și antecedente heredo-colaterale;
- examen clinic complet, inclusiv tușeul rectal și vaginal;
- radiografii de torace și bazin, radiografii ale craniului și a scheletului în întregime (atunci când este cazul);
- scintigrafie osoasă, computertomograf sau RMN;
- bilanț biologic complet care cuprinde: viteza de sedimentare a hematiilor, hemoleucogramă cu formulă completă, calcemie, fosforemie, fosfataze alcaline și acide, proteinemie și imunoelectroforeză, analiză urinară completă (inclusiv proteinurie Bence-Jones);
- biopsie osoasă și de părți moi, biopsie medulară.

## **8. Complicațiile fracturilor și tratamentul lor**

Complicațiile fracturilor se împart în imediate și tardive, iar fiecare dintre ele pot fi generale și locale.

### **Complicațiile generale imediate sau precoce**

Pot fi în principal: șocul traumatic, sindromul de strivire (crash syndrome), tromboză venoasă și embolie pulmonară, embolie grăsoasă, afecțiuni ale aparatului respirator (bronhopneumonia), complicații cardio-vasculare, tetanosul și gangrena gazoasă, dezechilibrarea unui diabet zaharat, leziuni viscerale.

### **Complicațiile generale tardive**

Sunt: tromboza venoasă cronică, osteoporoză generalizată, escare, bronhopneumonia de decubit, amiotrofie, calculi urinari, infecții urinare.

### **Complicațiile locale imediate sau precoce**

Sunt reprezentate de: fractura deschisă, flictene și escare după aparat gipsat, rupturi musculare, hemartroză, complicații nervoase (elongații, secțiuni, contuzii ale trunchiurilor nervoase), complicații vasculare (rupturi, contuzii ale trunchiurilor vasculare), sindromul de compartiment, interpoziția de părți moi.

### **Complicațiile locale tardive**

Se întâlnesc sub formă de: întârziere în consolidare, pseudartroză, calus hipertrofic, calus vicios, fractură iterativă, necroza aseptică avasculară, retracția ischemică Volkmann, osteoporoză algică posttraumatică, miozita osifiantă (osificarea heterotopică), tendinite și rupturi tendinoase, compresiunea nervoasă permanentă, artroza.

Câteva dintre aceste numeroase complicații enumerate, fie ele imediate sau tardive, locale sau generale, sunt responsabile de evoluția nefavorabilă sau de eșecul vindecării osoase și merită să fie trecute în revistă. Dintre complicațiile imediate sau precoce, fie ele locale sau generale, câteva sunt de maximă importanță prin gravitatea lor și urgența gesturilor terapeutice care se impun.

### ***Sindromul de strivire (crash-syndrom)***

Apare când o mare masă musculară este strivită sau când garoul a fost prea mult menținut la rădăcina membrului. Când se eliberează compresia, citocromii C (miohematina acidă) din fibrele musculare strivite ajunge în circulație și apoi la rinichi unde blochează tubii glomerulari. O altă explicație, ar fi spasmul arterei renale și necroza anoxică a celulelor tubulare.

Starea de șoc este profundă cu absența pulsului distal, tumefacție și flictene, tulburări de sensibilitate și forță musculară. Secreția renală diminuează cu apariția acidozei și creșterea ureii, care dacă nu revin la normal într-o săptămână, pot antrena insuficiență renală cronică și dializă sau deces. Pe plan local, se impun măsuri chirurgicale de urgență care constau de regulă în amputație, realizată deasupra locului de compresie și înainte de îndepărtarea compresiei. După suprimarea forței compresive, amputația nu mai are nici o valoare. Membrul respectiv trebuie răcit și tratat starea de șoc. Dacă apare oliguria se administrează carbohidrați, se reduce catabolismul proteic și se menține balanța hidroelectrolitică concomitent cu începerea dializei renale.

### ***Tromboza venoasă profundă (TVP) și embolia pulmonară***

Reprezintă complicația cea mai frecventă în traumatologie și chirurgia ortopedică. Incidența reală nu este cunoscută, fiind probabil mai mare de 30% (Hedges și Kakkar, 1988 [67]). Apare cel mai frecvent la venele gambei, coapsei și bazinului. De la acest nivel, fragmente din trombusul constituit pot ajunge în plămâni, incidența embolismului pulmonar după intervenții chirurgicale majore în ortopedie fiind de 5%.

Cauza principală a TVP la pacienții chirurgicalizați, o reprezintă hipercoagulabilitatea sângelui datorată în special activării factorului X de coagulare de către tromboplastina tisulară, activată la rândul ei de țesuturile lezate. Odată tromboza inițiată, o serie de factori secundari o pot agrava: staza după garou sau bandaj compresiv, compresiunea dată de masa de operație sau patul de spital, imobilizarea prelungită. Cei mai expuși riscului de TVP sunt: vârsnicii, pacienții cu afecțiuni cardio-vasculare, cei imobilizați la pat după fracturi sau persoanele care sunt supuse unei intervenții de artroplastie protetică de șold sau de genunchi. În aceste cazuri, alezarea osului și manipularea excesivă a membrului inferior se adaugă, de regulă, unor factori predispozanți.

Tabloul clinic este de regulă frust, cu instalare insidioasă. Atunci când simptomele apar putem considera că TVP este deja instalată ca boală după câteva zile. Simptomele constau în dureri în molet sau coapsă cu tumefacție și sensibilitatea părților moi la același nivel, subfebrilitate sau febră și accelerarea pulsului instalate brusc. Semnul Homann (dureri în molet la mobilizarea piciorului în dorsiflexie) este specific.

Diagnosticul precum și localizarea precisă a trombozei se stabilește prin venografie (bilateral) sau non-invaziv prin examinare ecografică (echo-doppler), extrem de sensibilă în depistarea TVP proximale, preluatul emboliei pulmonare.

Embolismul pulmonar, care își are originea aproape întotdeauna la nivelul bazinului sau coapsei, după fracturi la același nivel, este dificil de diagnosticat. Unii pacienți acuză simptome de tipul durere toracică, dispnee, hemoptizie. Alții devin brusc confuzi, acuză o durere toracică bruscă, paloare și deces brutal. Diagnosticul se pune pe semne radiologice, scintigrafie pulmonară și angiografie pulmonară.



Sindromul post-trombotic (post-flebitic), cu edem cronic al membrului inferior sau/și ulcer de gambă se instalează la aproape toți pacienții cu tromboză ilio-femurală și la 10% dintre cei cu tromboză a gambei.

Tratamentul TVP vizează în primul rând prevenția. Actualmente este unanim acceptat că riscul de TVP și embolism pulmonar poate fi în mod semnificativ redus printr-un tratament profilactic adecvat (Parker – Williams și Vickers, 1991 [77]). Măsurile profilactice simple constau în: poziție proclivă prelungită a membrului inferior, utilizarea ciorapului elastic sau a ciorapului cu compresie gradată și încurajarea mobilizării precoce a pacientului postoperator. Aceste măsuri sunt mai eficiente dacă sunt asociate cu un tratament anticoagulant preventiv, recomandat în prezent de întreaga comunitate științifică medicală la toți pacienții cu risc trombotic crescut. Tratamentul anticoagulant constă în administrarea unei doze de 5000ui heparină în preoperator urmată de 15-20000ui (doză profilactică) în postoperator, până la mobilizarea pacientului. Dezavantajul acestei terapii constă în risc crescut de sângerare în postoperator și contraindicații la vârstnici. De aceea în prezent se preferă tratamentul anticoagulant preventiv cu heparine fracționate (așa-zisele heparine cu moleculă mică), care sunt la fel de eficiente ca și heparina nefracționată în prevenirea TVP, dar cu risc de sângerare mult mai scăzut în postoperator. Efectul lor principal este în tromboza venelor proximale, cauză majoră a embolismului pulmonar.

Tratamentul curativ în formele ușoare de tromboflebită a gambei constă în aplicarea ciorapului elastic și heparină în doze terapeutice (20-30000ui/zi), până la mobilizarea bolnavului. TVP întinsă se tratează prin repaus la pat și administrare intravenoasă de heparină în doze de 10000ui la 6 ore timp de 5-7 zile, urmată de introducerea warfarinei per os pentru o perioadă de aproximativ 3 luni.

Tratamentul se efectuează sub controlul strict al timpului de protrombină care trebuie menținut în jurul valorii normale și administrarea protaminei ca antidot în cazul apariției hemoragiei.

Embolismul pulmonar sever necesită resuscitarea cardio-respiratorie pentru tratamentul șocului, oxigen și doze mari de heparină. Pentru liza cheagurilor constituite, cât și pentru prevenirea formării altora noi, se utilizează streptokinaza. Pentru prevenția infecției pulmonare se folosesc antibiotice cu spectru larg.

### **Embolia grăsoasă**

Globulele de grăsime circulantă cu diametru mai mare de 10 $\mu$ m pot apare în plămâni pacienților care au suferit o fractură închisă a oaselor lungi. Din fericire, numai un mic procentaj dintre acești pacienți fac sindromul emboliei grăsoase care actualmente este considerat ca făcând parte dintr-un spectru mai larg de disfuncții respiratorii posttraumatice. Sursa embolusurilor grăsoși se găsește probabil în măduva osoasă, complicația fiind mai frecventă la pacienți cu multiple fracturi închise ale oaselor lungi.

Simptomatologia este foarte diversă în raport cu gravitatea emboliei. Pacientul este de obicei un adult tânăr cu o fractură a membrului inferior la care în primele 72 de ore de la traumatism apare subfebrilitate și accelerarea pulsului. În cazurile mai grave pot apare: o stare ușor confuzivă, apnee sau agitație, peteșii pe perețele toracic sau în stratul conjunctival. În cazurile grave, se instalează detresă respiratorie marcată și comă prin hipoxie și embolie cerebrală.

Nu există o metodă specifică și infailibilă de diagnostic a emboliei grăsoase dar o constantă relativ crescută este hipoxemia; presiunea oxigenului (pO<sub>2</sub>) în sânge trebuie obligatoriu monitorizată în primele 72 de ore după orice traumatism major și valorile mai mici de 60mmHg trebuie considerate ca indicatoare pentru embolie.

În cazurile ușoare, tratamentul constă în monitorizarea atentă a  $pO_2$  sanguină și reechilibrare hidrică. Dacă sunt semne de hipoxie, se administrează  $O_2$  iar pentru pacienții cu detresă respiratorie acută se instituie măsuri de terapie intensivă cu ventilație asistată și cateterizare, pentru monitorizarea funcției cardiace. Balanța hidrică trebuie menținută riguros concomitent cu administrarea de steroizi (reduc edemul pulmonar), protamină (reduce agregarea chilomicromilor) sau heparină (combate trombembolismul).

### ***Infecția acută a osului***

Se produce, de regulă, în fracturile deschise, grave, cu leziuni importante ale părților moi și contaminare microbiană masivă, care nu sunt văzute și tratate imediat. În prezent, infecția posttraumatică a unei plăgi care comunică cu focarul de fractură este cauza cea mai frecventă a osteitei cronice postfracturare. Apariția acesteia îngreuiază sau face imposibil procesul de vindecare cu șanse mari de fractură iterativă.

Clinic, plaga devine inflamată și secretă un lichid seropurulent, de regulă stafilococic sau chiar negativ la examenul bacteriologic.

Tratamentul acestei complicații are în vedere noțiunea că orice fractură deschisă este potențial infectată. În acest sens, măsurile de prim ajutor în cazul fracturilor deschise prevăd, înaintea imobilizării provizorii, o toaletă chirurgicală primară extrem de riguroasă cu antiseptizarea tegumentelor din jurul plăgii, excizia țesuturilor necrozate și devitalizate, antiseptizarea și decontaminarea lor prin spălare abundentă cu soluții antiseptice slabe, hemostază provizorie prin compresii, pansament steril compresiv și tratament preventiv, antibiotic și antitetanic. Când osteita s-a instalat, și există o supurație care se elimină printr-o fistulă, plaga trebuie pansată zilnic sub tratament antibiotic cu spectru larg în doze mari. În plus, fractura trebuie imobilizată în încercarea de a obține consolidarea osoasă. Fixarea externă poate fi utilă în astfel de cazuri iar atunci când în urgență s-a practicat fixarea internă cu tijă centro-medulară, menținerea acesteia chiar în condițiile unui sepsis în focarul de fractură poate fi benefică, deoarece o fractură infectată și stabilă este preferabilă unei fracturi infectate și instabile, dacă se suprimă tija. Tratamentul complex al osteitei postfracturare este discutat pe larg la tratamentul pseudartrozelor și pseudartrozelor supurate.

### ***Sindromul de compartiment***

Este o complicație redutabilă care constă în instalarea unei ischemii severe la nivelul membrului superior sau inferior consecutivă unei fracturi la același nivel. În aceste cazuri, hemoragia, edemul sau inflamația pot duce la creșterea presiunii într-unul din compartimentele osteofasciale. Se instalează un cerc vicios în care un flux capilar scăzut determină o perfuzie tisulară scăzută cu ischemie musculară, accentuarea edemului și creșterea presiunii intracompartimentale cu agravarea escaladată a ischemiei. Finalul, care apare în maximum 12 ore de la instalare, constă în ischemia și necroza difuză, întinsă, a elementelor vasculo-nervoase și musculare din compartimentul afectat. Dacă, teoretic, nervul este capabil de regenerare, mușchiul, odată infarctizat, nu se mai poate recupera niciodată, vindecarea producându-se prin înlocuirea mușchiului cu țesut fibros neelastice.

Localizările cu risc crescut pentru producerea acestei complicații sunt fracturile cotului, ale antebrățului și mai ales cele ale tibiei în treimea proximală. Factori favorizanți sunt intervenția chirurgicală cu fixare internă sau infecția. Caracteristicile clinice ale ischemiei acute prin sindrom de compartiment sunt: durerea, parestezii în membru, paloare, paralizie și absența pulsului. Pentru stabilirea diagnosticului nu trebuie așteptat până la instalarea tabloului clinic complet când leziunile sunt deja grave și tratamentul dificil. Mușchiul este extrem de sensibil la ischemie și o simplă

manevră de întindere provoacă durere într-un mușchi tumefiat, susceptibil de a fi în stare de ischemie. Prezența pulsului nu exclude diagnosticul. Atunci când există dubii în prezența diagnosticului, măsurarea presiunii intracompartimentale poate orienta diagnosticul; o valoare mai mare de 40mmHg cu o presiune diastolică normală impune tratamentul de urgență.

Tratamentul este în primul rând preventiv și constă în decomprimarea promptă și urgentă a compartimentelor cu risc, prin secționarea tuturor bandajelor, pansamentelor sau aparatelor gipsate constrictive. Atunci când presiunea intracompartimentală măsurată depășește 40mmHg, se impune fasciotomia de urgență. Dacă această presiune este sub 40mmHg, membrul afectat va fi pus sub o strictă observație și reexaminat în următoarea oră. Dacă starea locală se îmbunătățește, supravegherea și evaluarea clinică repetată se continuă până când pericolul a trecut. Dacă, dimpotrivă, nu se constă nici o îmbunătățire spectaculoasă și rapidă, sau dacă presiune intracompartimentală crește, se impune din nou realizarea fasciotomiei. În cazul gambei, fasciotomia poate însemna deschiderea tuturor celor patru compartimente, dacă e necesar, cu excizia unui segment al peroneului. Plaga trebuie lăsată deschisă și inspectată permanent. După 5 zile, dacă se constată necroză musculară, se face debridare, iar dacă țesuturile sunt sănătoase, plaga se poate sutura fără tensiune, se poate grefa sau se poate lăsa pentru a se vindeca per secundam.

#### **Leziunile nervoase**

Sunt întâlnite în special în fracturile humerusului sau în fracturile de la nivelul cotului sau genunchiului. Uneori, compresiunea acută a nervului poate apare și în fracturile sau luxațiile regiunii pumnului. Paresteziile acuzate de pacient în teritoriul medianului și cubitalului trebuie obiectivate prin explorare și decomprimare, dacă este cazul.

În fracturile închise se întâmplă rar ca nervul să fie secționat, fiind de așteptat și sperat revenirea spontană a sensibilității și motilității în teritoriu. Dacă recuperarea neurologică nu a apărut după un interval de timp estimat ca suficient, nervul trebuie explorat. Cal mai adesea, el este prins între fragmentele osoase sau chiar secționat. Nervul este explorat în timpul debridării plăgii și va fi reparat pe loc sau printr-o intervenție reluată peste 3 săptămâni.

#### **Leziunile vasculare**

Constau în secționarea, ruptura, comprimarea sau contuzia unui ax vascular important din jurul focarului de fractură. Leziunea se produce fie în timpul traumatismului inițial, fie ulterior, consecutiv traumatizării printr-un fragment osos deplasat. Chiar dacă aspectul său exterior pare normal, intima poate fi lezată și lumenul vasului blocat de un trombus sau de un segment spastic al arterei. Efectele, în acest caz, sunt variabile, de la diminuarea tranzitorie a fluxului sanguin până la ischemie profundă, necroză tisulară și gangrenă periferică. Fracturile cele mai des asociate cu risc de complicații vasculare sunt cele din jurul genunchiului, cotului sau cele ale diafizei humerale și femurale.

Clinic, pacientul acuză parestezii sau anestezia la nivelul degetelor mâinii sau piciorului. Membrul traumatizat este rece și palid sau ușor cianozat iar pulsul este slab sau absent. Examenul radiografic va evidenția una din fracturile cu risc înalt, citate anterior. Dacă se suspectează o leziune vasculară se practică angiografia în urgență cu începerea imediată a tratamentului atunci când leziunea se confirmă.

Tratamentul trebuie să fie energic și prompt începând cu îndepărtarea oricăror bandaje sau mijloace de imobilizare care, teoretic, pot produce compresiune. Radiografia va evidenția poziția oaselor fracturate, care, prin deplasarea lor sunt susceptibile de a comprima, răsuci sau cuda artera, și se va practica reducerea de

urgență. Testarea fluxului circulator se repetă permanent în următoarele 30min. iar dacă nu se observă nici o ameliorare se trece la explorare vasculară prin intervenție chirurgicală, preferabil cu angiografie pre și peroperatorie. Ruptura unui vas se suturează sau se montează printr-o grefă venoasă când există lipsă de substanță sau leziuni ce impun scurtarea prin secționarea unui fragment din axul vascular. Dacă artera este trombozată, se practică endarterectomie pentru restabilirea fluxului sanguin. Acolo unde este posibil se practică, în aceeași ședință operatorie și timpul osos, cu fixarea internă a focarului de fractură.

### **Leziuni viscerale**

Se pot asocia unor fracturi în special la nivelul trunchiului. Cea mai gravă este penetrarea plămânului și pneumotorax după fracturi costale sau ruptura vezicii urinare sau uretrei în fracturile de bazin. Aceste leziuni asociate ale viscerelor reprezintă urgențe maxime și trebuie rezolvate cu maximă urgență înainte chiar de rezolvarea propriu-zisă a fracturii. Un traumatism abdominal poate ocaziona pe lângă fracturi și rupturi ale organelor interne (ruptura splenică, renală sau hepatică), leziuni intestinale sau dezinsertie mezenterică. Fracturile bazinului sau coloanei lombare sunt, cel mai adesea, responsabile de un ileus paralytic prin tulburări de inervație intestinală legate de hematoma retroperitoneal. Tot în asemenea circumstanțe se poate produce și așa-numitul sindrom al arterei mezenterice superioare (cast syndrome). Ambele sunt mari urgențe și necesită măsuri complexe de reanimare și terapie intensivă.

Dintre complicațiile tardive, atât locale cât și generale, merită menționate câteva care au o importanță deosebită în evoluția și prognosticul la distanță al fracturii.

Întârzierea în consolidare, pseudartroza și calusul vicios reprezintă principalele complicații tardive ale fracturilor. Mecanismul prin care se produc și cauzele care le generează sau favorizează au fost pe larg prezentate în capitolul precedent. Diagnosticul și tratamentul lor vor fi pe larg prezentate în capitolul următor, dar câteva elemente privind conduita terapeutică a acestor complicații sunt prezentate în continuare.

### **Întârzierea în consolidare**

Tratamentul poate fi conservator sau chirurgical. Tratamentul conservator constă în continuarea eficientă a imobilizării focarului de fractură până la consolidarea sa. Dacă se utilizează aparat gipsat, el trebuie să fie suficient pentru a preveni mișcarea în focar, iar dacă se folosește tracțiunea, ea nu trebuie să fie excesivă. Suprimarea extensiei și înlocuirea sa cu un aparat gipsat cu sprijin, pentru a pune focarul în compresiune și a stimula neo-osteogeneza în focar, poate fi uneori o soluție corectă. Ortezarea funcțională este și ea pentru unele cazuri o metodă excelentă de favorizare a consolidării osoase. Stimularea focarului prin aplicarea unui câmp electromagnetic pulsant (Sharrard, 1990), deși acceptată, este încă o metodă controversată. Chirurgical, întârzierea în consolidare trebuie abordată după aceleași principii ca și în tratamentul pseudartrozei, adică avivarea focarului, grefă osoasă și fixare internă fermă.

### **Pseudartroza**

Tratamentul conservator constă în ortezare funcțională prelungită în unele forme de pseudartroze hipertrofice care sfârșesc astfel prin a se consolida sau stimulare electrică prelungită în scopul inducerii neo-osteogenezei.

În cazul pseudartrozelor hipertrofice și în absența unei diformități evidente, fixarea rigidă a focarului, fie ea internă sau externă, poate duce la consolidare. Pentru pseudartrozele atrofile, simpla fixare a focarului nu induce consolidarea motiv pentru care trebuie pontaj al focarului de pseudartroză cu grefă osoasă, după excizia țesutului fibros interpus.

### **Calusul vicios**

Depistarea precoce a tendinței către consolidare vicioasă, impune măsuri terapeutice chiar înainte ca fractura să fie complet consolidată. În principiu, atunci când calusul în evoluția sa nu este mineralizat și există o deplasare în focar, se poate tenta corecția deplasării prin osteoclazia calusului („ruperea” calusului) și re poziționarea membrului sau segmentului de membru fracturat în poziție corectă de reducere. Uneori, decizia în favoarea intervenției pentru corecție poate să fie foarte dificilă, motiv pentru care câteva elemente de orientare sunt necesare:

- fractura la adult trebuie să fie redusă cât mai anatomic posibil iar apozitia (încălecarea) este mai puțin importantă decât alinierea și decalajul. Angulația cu peste 15° a unui os lung sau o diformitate rotațională evidentă, pot necesita corecția prin osteoclazie sau prin osteotomie și fixare internă;

- la copil, angulațiile din vecinătatea extremităților osoase, se vor remodela cu timpul în timp ce diformitățile rotaționale nu;

- o scurtare a membrului inferior care depășește 2,5cm este rar acceptabilă și acceptată de către pacienți și poate fi o indicație pentru alungirea membrului. Așteptările pacientului, adesea de ordin cosmetic sunt de regulă diferite de cele ale chirurgului și ele nu trebuie ignorate. Explicarea intențiilor chirurgului, cu radiografia în față, poate orienta decizia pacientului și preveni eventuale neînțelegeri ulterioare intervenției de corecție;

- cunoștințele privind efectele pe termen lung ale deplasărilor moderate, îndeosebi asupra funcției articulare, sunt încă destul de puțin cunoscute. În principiu, se pare că orice consolidare vicioasă cu o deplasare de mai mult de 15° în orice plan, poate determina o încărcare asimetrică a articulației supra și subjacente, cu apariția secundară a artrozei.

### **Tulburările de creștere osoasă**

Pot apare la copii în cazul traumatismelor care au loc la nivelul epifizelor oaselor lungi în vecinătatea sau la nivelul cartilajului de creștere. O fractură la nivelul epifizei poate genera o creștere anormală sau o oprire a creșterii osului.

### **Necroza aseptică ischemică a osului**

Se poate întâlni ca o complicație tardivă în unele fracturi situate în regiuni care predispun către acest tip de complicație. În principal acestea sunt: capul femural după fractura de col femural sau luxația de șold, scafoidul carpian proximal după fractura corpului scafoidian, semilunarul după luxația sa, corpul astragalian după fractura colului său.

De remarcat că, deși efectele clinice și radiologice nu sunt evidente decât săptămâni sau luni după traumatism, necroza ischemică a osului este de fapt o complicație precoce deoarece ischemia în teritoriul respectiv se instalează în primele ore după fractură sau luxație și se datorează întreruperii brutale a vascularizației în teritoriul respectiv.

Clinic, simptomele apar la distanță după traumatism când pacientul acuză dureri, iar radiografia evidențiază osteocondensare cu fragmentare lenticulară a fragmentului necrozat, delimitat de osul sănătos și prăbușit din arhitectura normală a osului.

Tratamentul, se impune atunci când apar dureri și jenă funcțională importantă, îndeosebi pentru funcția articulară. Osteotomia, artrodeza sau artroplastia protetică sunt soluțiile chirurgicale care pot fi adoptate în funcție de localizarea necrozei.

### **Retracția ischemică Volkmann**

Poate apare după un traumatism arterial sau un sindrom de compartiment cauzate de o fractură la același nivel. Localizările cele mai frecvente ale acestei redutabile complicații sunt antebratul și mâna după fracturi în regiunea cotului și gamba și piciorul, după fracturi ale gambei în treimea superioară.

Ischemia severă instalată la nivelul antebrăului conduce la atrofie și retracție musculară în lojele musculare ale antebrăului și mâinii cu apariția retracției degetelor în „grifă”. Nervii afectați de ischemie își pot reveni parțial la normal, astfel încât pacientul prezintă redoare și diformitate caracteristică și doar inconstant paralizie. Atunci când pumnul este flectat pasiv, pacientul își poate destinde degetele, demonstrând că diformitatea este în mare parte datorată contracturii mușchilor antebrăului. Dezinsertia flexorilor la insertia lor proximală împreună cu membrana interosoasă a antebrăului poate îmbunătăți aspectul de corecție a diformității dar nu conduce la îmbunătățirea funcției, dacă sensibilitatea și motilitatea activă nu vor fi restabilite. O grefă nervoasă pediculată, utilizând segmentele proximale ale nervilor cubital și median, poate restabili sensibilitatea de la nivelul mâinii iar transferul tendinos (extensorii pumnului la flexorii policelui și ai degetelor) vor permite flexia activă. În cazurile mai puțin severe, sensibilitatea nervului median poate fi destul de bună și cu transferurile și liberările tendinoase corecte, se poate ajunge la o recuperare destul de importantă a funcției.

Ischemia mâinii poate fi consecutivă traumatismelor la nivelul antebrăului sau ca urmare a unui gips constrictiv al antebrăului și mâinii. Clinic, mușchii intrinseci ai mâinii se fibrozează, retractă și scurtează, tracționând în flexie degetele la nivelul articulațiilor metacarpo-falangiene, fără interesarea articulațiilor interfalangiene. Policele ia o poziție caracteristică, de adducție în palmă (poziția Bunnuell).

Ischemia mușchilor gambei este consecutivă traumatismelor sau intervențiilor chirurgicale care afectează artera poplitee sau a unei ramuri colaterale a acesteia. Aceste leziuni sunt mai frecvente decât se presupune iar simptomele și contractura rezultată sunt similare celor din ischemia antebrăului. Ocazional, ischemia poate afecta mușchii intrinseci ai piciorului determinând apariția degetelor în grifă.

### ***Algoneurodistrofia (sindromul Südeck-Leriche)***

Este o complicație relativ frecventă după unele forme de fractură și se caracterizează printr-o osteoporoză algică în zona extremității unde a avut loc fractura. Ea este mult mai frecventă decât se credea în trecut (Atkins, Duckworth și Kanis, 1990 [17, 25, 103]) și se poate instala și după traumatisme minore.

Clinic, pacientul acuză o durere surdă, continuă, uneori foarte persistentă în timp. Tegumentele sunt inițial inflamate cu congestie și căldură locală precum și dureri și redoare moderată în articulațiile învecinate. Pe măsură ce săptămânile trec, simptomele se modifică: tegumentele devin palide și atrofile, mobilitatea articulară se limitează progresiv cu instalarea unei diformități fixe. Aspectul radiologic este caracteristic, cu demineralizare loco-regională, cu aspect tipic, pomelat, pătat.

În principiu, cu cât complicația este recunoscută mai precoce și tratamentul început imediat, cu atât mai bun va fi și prognosticul. Poziția proclivă, elevată a membrului, precum și mișcările active sunt gesturi obligatorii. Dacă într-un interval scurt de timp nu intervin semne de ameliorare, se impune un tratament complex, antiinflamator, antalgic, simpaticolitic (blocaj simpatic cu guanetidină i.v.) și fizioterapie specifică.

### ***Redoare articulară***

Este o complicație relativ frecventă după fracturi la nivelul genunchiului, cotului, umărului sau articulațiilor mici ale mâinii. Câteodată, chiar articulația din vecinătate a fost traumatizată cu formarea unei hemartroze și aderențe sinoviale secundare. Însă, cel mai adesea, redoarea se datorează edemului și fibrozei retractile instalate la nivelul capsulei, ligamentelor și a mușchilor periarticulari, sau prin aderența părților moi la osul subjacent. Situația descrisă este înrăutățită de imobilizarea prelungită și în poziție incorectă.

Cel mai bun tratament este prevenția prin tehnici de imobilizare care păstrează articulațiile mobile. Articulațiile care au deja instalată redoarea necesită un timp îndelungat pentru recuperare prin fiziokinetoterapie prelungită, specifică. Dacă redoarea se datorează aderențelor intraarticulare, o mobilizare articulară pasivă sub anestezie, poate libera articulația suficient pentru a permite demararea programului de reeducare. Atunci când aderențele nu pot fi liberate prin procedee conservatoare se practică intervenții chirurgicale specifice de tipul intervențiilor Thompson-Judet, Payr, practicate pentru redorile strânse ale genunchiului.

***Miozita osifiantă (osificarea heterotopică)***

Apare la nivelul mușchilor periarticulari după un traumatism la același nivel, ca de exemplu după luxația cotului sau după contuzie musculară a mușchiului biceps brahial, deltoid sau cvadriiceps. Deși etiologia traumatică este acceptată unanim, se constată osificări heterotopice și la pacienți paraplegici sau inconștienți sau la pacienți fără antecedente traumatice care să justifice osificarea.

Clinic, este vorba cel mai adesea de un pacient tânăr care se plânge de dureri cu tumefacție locală sau sensibilitate a părților moi în zona traumatizată anterior. Radiografia poate fi normală, în timp ce, scintigrafia osoasă poate evidenția o hiperfixație în zonă. În următoarele 2-3 săptămâni durerea dispare gradat dar mobilitatea articulară este limitată. Radiografia arată existența unor calcificări fluu în părțile moi. După 8 săptămâni masa osoasă este palpabilă cu ușurință și evidentă radiografic.

Tratamentul este dificil și prudent. În mod deosebit, reeducarea nu trebuie să cuprindă exerciții brutale de întindere musculară și de mobilizare articulară activo-pasivă intempestivă. Menținerea poziției funcționale a membrului până la dispariția durerilor după care vor fi inițiate mișcări active blânde, este atitudinea cea mai judicioasă. Peste câteva luni, când calcificarea este pe deplin constituită, delimitată și stabilizată, se poate încerca excizia ei pe cale chirurgicală

**ELEMENTE DE PATOLOGIE OSOASĂ NETRAUMATICĂ****1. Infecțiile osului**

Agentul microbial ajuns la nivelul osului sau într-o cavitate articulară poate determina un proces inflamator. În ambele ipostaze, el se traduce printr-o reacție a țesutului conjunctiv situat, fie în măduva osoasă și canalele Havers (medulohaversită), fie la nivelul sinovialei (sinovită).

**Infecțiile cu germeni banali**

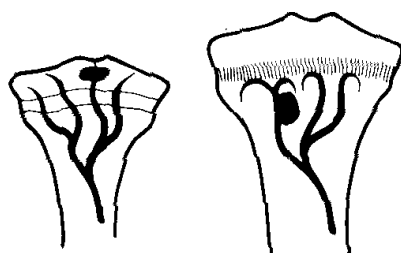
Infecțiile osteo-articulare cu germeni banali pot fi clasificate în: osteite, artrite și osteomielite.

Osteitele acute survin drept complicații ale fracturilor deschise sau intervențiilor chirurgicale. Germenii ajung la os direct prin contaminarea plăgii. Există și posibilitatea colonizării secundare a hematomului, la purtătorii unor focare de infecție printr-o bacteriemie.

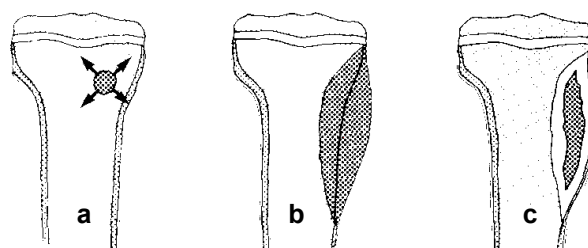
Osteomielitele reprezintă o infecție hematogenă a osului, produsă frecvent de stafilococul auriu, localizată de obicei în metafiza oaselor lungi la copii și adolescenți. Cunoscută din timpul lui Hipocrate („carie spontană”), osteomielita este individualizată de Lannelogue (1879) iar Pasteur (1880) îi stabilește etiologia (stafilococul auriu - „furuncul al osului”). Patogenic se admite existența unei embolii specifice a vaselor nutritive ale osului.

**Osteomielita acută a adolescentului**

Se produce frecvent la vârste cuprinse între 5-15 ani, mai rar la adulți, având ca agent etiologic stafilococul auriu sau alți germeni (stafilococul alb, streptococul, pneumococul, colibacilul). Poarta de intrare este, de regulă, cutanată (furuncul, plagă infectată), otică, amigdaliană, digestivă, urinară, respiratorie sau după cateterizare venoasă prelungită. Se produce o bacteriemie cu localizare în metafiza oaselor lungi, unde circulația sangvină este lentă, frecvent aproape de genunchi, după principii „aproape de genunchi, departe de cot” (fig. 2.43).

**Figura 2.43**

**Osteomielită acută la copil - bacteriemie localizată în metafiza oaselor lungi. Cartilajul de creștere reprezintă o barieră împotriva propagării infecției în articulație**

**Figura 2.44**

**Evoluția osteomielitei acute**  
Infecția metafizară (a) evoluează spre abcesul periostic (b) care rupe periostul, fuzând în părțile moi (c)

Debutul este uneori brutal, cu febră, frisoane, tahicardie, tahipnee, vărsături, agitație, oligurie. Palparea aparatului locomotor, îndeosebi metafiza inferioară a femurului, descoperă o zonă dureroasă; alteori durerea este spontană și se accentuează progresiv, apare tumefacția locală, circulația colaterală, tegumentele sunt calde, iar la palpare se poate decela o împăstare. Anamneza evidențiază o eventuală poartă de intrare: leziune cutanată, otită, rinofaringită, infecție urinară etc.

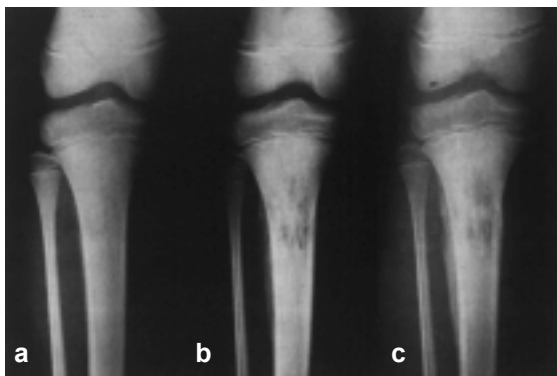


Anatomo-patologic se distinge o fază congestivă (până la 48h) și o fază de supurație: medulită cu microabcese care evoluează spre periost, formând abcesul subperiostic (**fig. 2.44**) și spre canalul medular; cartilajul de creștere este o barieră împotriva infecției, iar distrugerea sa duce la artrită supurată; tromboza vasculară determină necroza osoasă cu formarea de sechestre; la periferia zonei necrozate apare un proces osteogenetic, cu formare de os nou sub formă de straturi concentrice.

Examenul de laborator evidențiază leucocitoză cu polinucleoză, hemoculturi pozitive (60% din cazuri), V.S.H. crescut, urocultura uneori pozitivă; antibiograma evidențiază germenui cauzal.

Evoluția este, fie rapid rezolutivă, fie cu complicații. Dacă durerea și febra se remit rapid (4-8 zile), iar VSH se normalizează, evoluția este spre vindecare.

Radiologic sunt semne minime, uneori chiar absente. O mică reacție periostică corticală și o osteoporoză discretă metafizară pot sugera evoluția locală a osteomielitei. Alteori, în ciuda unui tratament bine condus, febra rămâne mare, VSH-ul este crescut, leucocitoza este mare. Local, tegumentele sunt destinse, cu căldură locală și durere la palpare. Radiografic se remarcă un lizereu periostal care împinge corticala osoasă, aspect caracteristic după un interval liber de minimum 10-14 zile de la debutul clinic al bolii. Radiografia inițială, la debutul simptomelor, nu evidențiază de cele mai multe ori nici o modificare de structură osoasă (**fig. 2.45.a, b, c**). Este semnul unui abces periostic în curs de formare care trebuie evacuat chirurgical cu posibilitatea de evoluție spre osteomielită prelungită sau osteomielită cronică.



**Figura 2.45**

**Osteomielita acută – aspect radiografic în dinamică**

**a** – aspect radiografic normal la două zile de la debutul clinic al bolii;

**b, c** – aspect radiografic la 14-21 de zile de la debutul bolii cu modificări de structură osoasă metafizară și reacție periostică importantă

Tratamentul se instituie de urgență. Se administrează antibiotice în doze masive, se imobilizează în aparat gipsat regiunea afectată și se administrează un regim adjuvant (vitamine, transfuzii de sânge, perfuzii cu ser glucozat, gamma-globuline). Intervenția chirurgicală se impune în caz de abces colectat. Antibioterapia se prelungește până când V.S.H.-ul se normalizează. Dacă după drenajul abcesului subperiostic semnele de retenție persistă, este necesară trepanația minimă la nivelul focarului.

#### **Osteomielita acută a adultului**

Se produce în condiții anatomice diferite decât la adolescent:

- sudura cartilajului articular favorizează comunicarea între metafiză și epifiză cu risc de artrită supurată mai frecvent;
- scleroza periostului și rezistența mai scăzută la infecție a măduvei osoase fac ca localizarea să fie esențialmente diafizară, abcesul periostal neputându-se dezvolta datorită aderenței periostului la corticală.

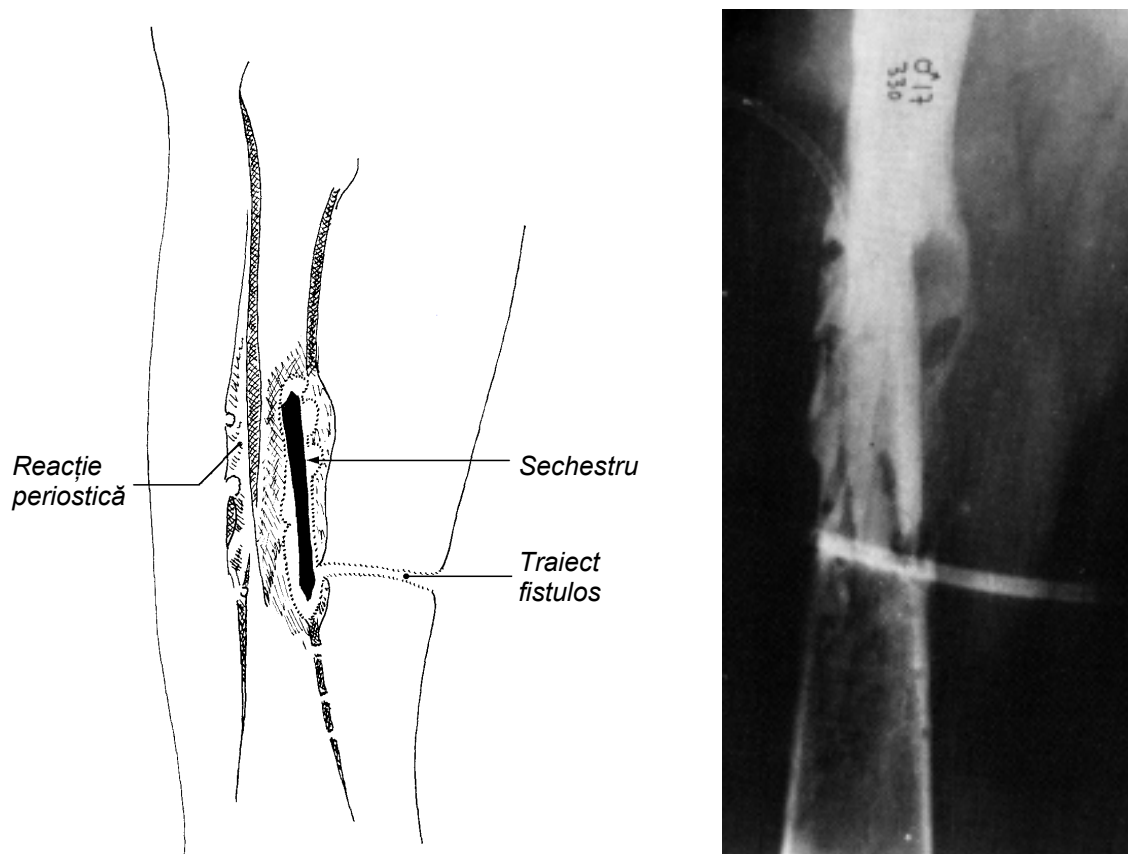
Clinic, debutul este adesea polimorf, fără semne acute evidente, evoluând cu stare febrilă sau subfebrilă o lungă perioadă. Radiologic, se constată o imagine osteolitică mai mult sau mai puțin limitată înconjurată de o zonă sclerotică, de osteocondensare diafizară.

Rareori se pune în evidență un abces central sau geode cu sechestrul osos în interior, imagine tipică de osteomielită cronică spre care a evoluat osteomielita acută nediagnosticată și netratată în timp util.

### **Osteomielita cronică**

Este urmarea unei osteomielite acute din copilărie sau a osteomielitei adultului, mai rar ca o localizare postseptemică. Evoluția sa este cronică, întreruptă de pusee inflamatorii acute: durere, uneori subfebrilitate sau febră, fistulizare cu perioade de retenții purulente, întrerupte de perioade de aparentă vindecare. Cel mai adesea bolnavul este în evidență și a suferit deja multiple intervenții chirurgicale pentru excizia focarului septic. Local, pielea este retractată, aderentă, cianotică sau edemațiată, ascunzând o amiotrofie întinsă a membrului. Radiologic, pe lângă zona de osteoliză se remarcă o osteoscleroză masivă, zone geodice și sechestrul (fig. 2.46).

Tratamentul este, în aceste cazuri, chirurgical și se bazează pe următoarele principii: excizia completă a traiectelor fistuloase și a leziunilor infectate ale părților moi și osului urmată de acoperire cutanată cu instalație-aspirație cu antibiotice o perioadă îndelungată.



**Figura 2.46**  
**Osteomielită cronică de femur – aspect radiografic**

### **Osteita cronică posttraumatică**

Este complicația majoră a fracturilor deschise dar și una din complicațiile cele mai grave a intervențiilor chirurgicale osoase cu focar deschis. Cauza constă în contaminarea masivă a focarului osos cu germeni patogeni, ca în fractura deschisă, sau contaminare minimă în sala de operație. Germenul cel mai des încredințat este stafilococul auriu. Circumstanțele clinice în care se pune în evidență osteita postfracturară sunt diferite:

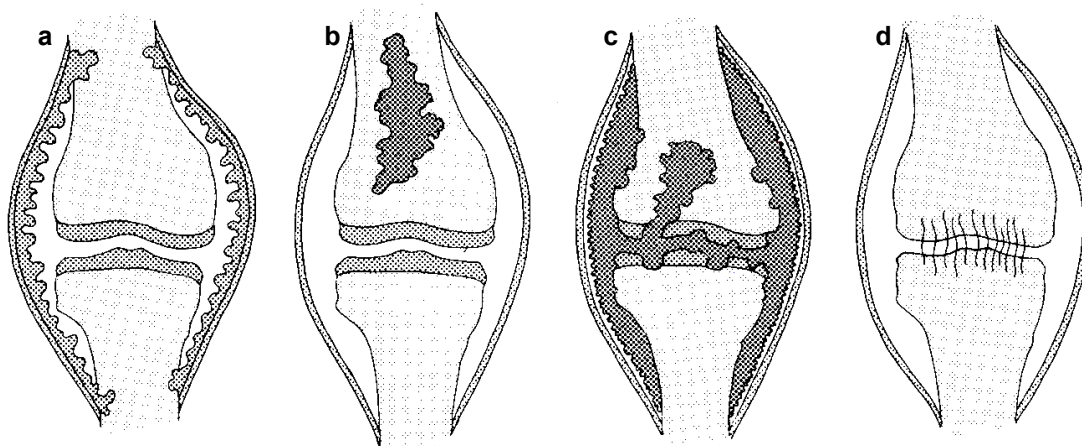
- evidentă, urmare a unei supurații postoperatorii sau posttraumatic imediat;
- într-o pseudartroză sau întârziere de consolidare aparent inexplicabilă la care se descoperă semne radiologice sugestive: reacție de osteoliză în jurul șuruburilor, demontaj progresiv al materialului de osteosinteză;
- târziu, la o mare distanță de osteosinteză fără probleme de la început, când apar semne de osteită cronică.

Examenul local pune în evidență unul sau mai multe traiecte fistuloase, un tegument cu tulburări trofice (leziuni exematiforme, hipodermită) și îngroșare a membrului sau amiotrofie după lungi imobilizări, redoare articulară. Starea generală este bună, fără subfebrilitate sau febră, leucocitoza și VSH-ul sunt normale sau crescute.

Evoluția spontană este către complicații locale, generale și la distanță. Local, calusul voluminos și dureros antrenează o infirmitate progresivă; osul devine porotic, favorizând fracturile spontane iterative pe un calus osteitic fragil. Articulațiile supra și subjacente sunt în redoare sau chiar anchiloză datorită imobilizărilor prelungite, sau sediu unor artrite supurate de vecinătate. Părțile moi din jurul fistulei sunt atrofice cu edem cronic sau cu transformare epiteliomatoasă a fistulei. Starea generală se poate altera progresiv, cu anemie și hipoproteinemie sau chiar ameloidoză hepato-renală.

#### **Tuberculoza osteo-articulară**

Constă în localizarea bacilului Koch la nivelul aparatului locomotor, produsă mai ales la copii, adolescenți și adulții tineri. Este deci o infecție osoasă sau osteoarticulară cu germeni specifici. Se dezvoltă în perioada secundară a tuberculozei, bacilul Koch pătrunzând în articulație pe cale hematogenă (de la un complex primar ganglio-pulmonar sau digestiv), limfatică sau prin contiguitate. El se localizează, în ordinea frecvenței la nivelul coloanei vertebrale, șoldului, genunchiului, cotului, gleznei, pumnului, umărului. Localizarea inițială este osoasă (medulohaversită proliferativă) sau sinovială (sinovită baciliară); se ajunge în final, la o artrită supurată cu producere de caverne, fără remaniere osoasă. La nivelul părților moi apar abcese reci osifluente sau artrifluente. Vindecarea se produce prin anchiloză fibroasă (fig. 2.47).



**Figura 2.47**

**Osteoartrită tuberculoasă de genunchi – evoluție anatomo-clinică**

- a – sinovită baciliară
- b – medulohaversită proliferativă
- c – osteoartrită constituită
- d – anchiloză fibroasă

Bolnavul prezintă la debut semnele generale ale infecției tuberculoase (astenie, inapetența, adinamie scădere în greutate, subfebrilitate, transpirații profuze nocturne). Acuză dureri la efort, apoi durerile devin continue și se constată tumefierea articulară, atitudinea antalgică cu limitarea mișcărilor. În perioada de stare durerea se accentuează, articulația devine globuloasă, cu pielea lucioasă, albicioasă, circulație venoasă colaterală, iar la palpare se evidențiază îngroșarea părților moi periarticulare. Adenita satelită este puțin dureroasă. Apar abcesele reci și atitudini vicioase, inițial reductibile.

Examenul de laborator evidențiază: V.S.H. crescut, leucocitoză cu neutrofilie și limfocitoză, gamma-globulinele sunt crescute. I.D.R. la tuberculină este pozitivă. Bacilul Koch poate fi evidențiat pe lamă (metoda Ziehl-Nielsen), prin însămânțare pe medii de cultură (Löwenstein) sau prin inoculare la cobai (rezultat la 6-8 săptămâni).

Tratamentul este complex, medico-chirurgical și igienico-dietetic.

Tratamentul medical constă în administrarea unei medicații antibiotice specifice și în punerea în repaus a articulației. Chimioterapia antituberculoasă se face prin asocierea a 3-4 medicamente tuberculostatice, zilnic (7/7), o perioadă lungă de timp (3-9 luni), în funcție de localizarea și gravitatea tuberculozei, urmată de administrarea intermitentă (2/7) a unuia sau mai multor tuberculostatice, o perioadă îndelungată, sub control clinic și biologic permanent (tratament strict supravegheat, TSS), în principiu până la vindecarea focarului osteoartritic tuberculos.

Punerea în repaus suplinește imobilizarea gipsată și constă în repaus strict la pat o perioadă de 3-6 luni cu menținerea unei mobilități articulare active și reluarea treptată a mersului fără sprijin apoi cu sprijin ajutat. În cazuri grave cu dureri și atitudini vicioase mari se practică imobilizarea gipsată până la remisiunea simptomelor și normalizarea probelor biologice.

Tratamentul chirurgical se practică în trei stadii ale bolii: la debut, pentru a afirma diagnosticul prin biopsie sinovială, practicând totodată și sinovectomie, în scop terapeutic; ulterior, în perioada de stare se practică excizia abceselor reci iar în faza sechelelor se realizează diverse intervenții chirurgicale care urmăresc să redea o valoare funcțională a unui membru cu importante sechele și atitudini vicioase. În acest scop, se practică diverse intervenții corectoare, cu caracter conservator, de tipul artrodezei sau osteotomiilor sau, actualmente, la distanță de momentul vindecării tuberculozei (confirmată clinico-biologic), în stadiile de artroză se poate practica artroplastia protetică a unei articulații vindecate de tuberculoză dar compromisă anatomic și funcțional.

Tratamentul adjuvant constă într-un regim igienico-dietetic, hiperproteic, hipercaloric, diversificat, bogat în vitamine, asociat cu o cură în stațiuni montane.

## 2. Tumorile osului

### Generalități și clasificare

Tumorile osului reprezintă un domeniu de patologie extrem de vast și dificil. Este un capitol de patologie osteoarticulară în plină schimbare, în care apar permanent noi metode de diagnostic și tratament care au ameliorat sau schimbat radical prognosticul multora dintre tumorile osului.

Câteva prejudecăți trebuie de la bun început îndepărtate. Nu există o separare netă între tumora benignă și cea malignă. Există tumori cu malignitate locală, sigur benigne în sensul histologic al termenului, dar maligne prin tendința la extensie locală și la recidive (osteoblastoame agresive, fibroame desmoide). Alteori, vorbim de tumori maligne cu o slabă diferențiere histologică, unde celulele canceroase sunt

relativ rare și vindecarea este foarte probabilă dacă exereza este carcinologică (unele condrosarcoame). Există de asemenea metastaze „benigne” ale unor tumori osoase benigne dar cu potențial malign (tumora cu celule gigante, condroblastomul).

Criteriul fundamental de identificare tumorală prin aspectul histologic și citologic al țesutului pe care ea îl reproduce, reprezintă un criteriu morfologic care poate ajuta la clasificarea tumorilor osoase, extrem de polimorfe. În acest sens, se disting:

- tumori cu diferențiere osoasă exclusivă sau predominantă, benigne (osteom osteoid, osteoblastom) sau maligne (osteosarcom);
- tumori cu diferențiere cartilaginoasă exclusivă sau predominantă, benigne (condrom, condroblastom, fibrom condromixoid) sau maligne (condrosarcom);
- tumori cu punct de plecare medular:
  - tumori ale tramei conjunctive: fibrom desmoid, fibrosarcom, histiocitom fibros malign;
  - tumori ale sistemului hematopoetic: limfom, mielom, plasmocitom;
  - tumori rare ale sistemului nervos (neurinoame), vascular (hemangioame, angiosarcoame), sau grăsos (lipom, liposarcom).

Anumite tumori nu pot fi clar identificate și clasificate într-o categorie sau alta:

- sarcom Ewing ar putea fi clasificat în categoria tumorilor medulare;
- tumorile cu celule gigante nu au o celularitate clasificabilă generic;
- anumite sarcoame nediferențiate, neclasate sau clasate în așteptare;
- leziunile pseudo-tumorale, incluse de majoritatea autorilor între tumori, în ciuda absenței proliferării tumorale mono sau pluricelulare. Este vorba, de fapt, de leziuni distrofice sau displazice consecință a unei tulburări de dezvoltare osteocartilaginoasă, strâns legate de creșterea scheletului. În această categorie se includ: osteomul, infarctul osos, lacuna metafizară (defectul cortical), chistul osos solitar, chistul anevrismal;
- leziunile multifocale cum este boala exostoantă (maladia Ombredanne), encondromatoza (maladia Ollier), displazia fibroasă (maladia Jaffé), neurofibromatoza (boala Recklinghausen), osteosarcomatoza.

Din această cauză, așa cum remarcă M. Forest [110], „conceptul de tumoră osoasă impune integrarea frecventă a noțiunilor anatomice, radiologice și evolutive” și nu doar simple criterii morfologice.

Frecvența fiecărei entități tumorale diferă în raport cu seriile citate dar și în legătură cu diferite zone geografice și socio-culturale.

Tomeno a publicat în 1987 o statistică din care reiese o frecvență a tumorilor benigne de 47%, a tumorilor maligne primitive de 35% și a metastazelor de 15-18%. Alte statistici, precum cea a lui Campanacci pe 4681 de tumori dau cifre asemănătoare cu o prevalență mai mare (26,5%) pentru tumorile metastatice. Dintre tumorile maligne primitive, conform statisticii lui Tomeno, pe primul loc se situează osteosarcoamele (28%), condrosarcoamele (24%), tumora Ewing (8%) fibrosarcoamele (7%), limfoamele (6%). Printre tumorile benigne cele mai frecvente sunt tumorile cu diferențiere osoasă (17%), tumorile cu celule gigante (14%), exostozele (17%) și condroamele (12%).

Vârsta este o noțiune capitală în definirea tipului de tumoră. Astfel, la copil și adolescent, anumite tumori sunt excepționale: metastazele, tumorile cu celule gigante, fibrosarcomul, reticulosarcomul, plasmocitomul. Dimpotrivă, anumite tumori nu se evidențiază decât la pubertate: chistul osos esențial tipic, fibroamele nonosifiante, etc.

Localizarea tumorilor osoase trebuie judecată în sens larg: pe schelet și pe piesa osoasă propriu-zisă.

Localizarea în funcție de regiunea anatomică evidențiază că cele mai frecvente sedii sunt: genunchiul, șoldul, bazinul, umărul și rahisul.

Localizarea pe os poate evidenția dezvoltări exo sau endoosoase. O tumoră exoosoasă corespunde fie unei tumori cu punct de plecare la periost sau de la placa diafizară (exostoza osteogenică, condrosarcomul, sarcomul juxtacortical), fie unei invadări a părților moi, evocatoare de malignitate (osteosarcom, tumoră Ewing). Într-o tumoră cu dezvoltare endoosoasă este capital de a stabili centru său geografic, epifizar, metafizar sau diafizar, în funcție de care se orientează diagnosticul clinic și radiologic.

### **Diagnosticul tumorilor osoase**

#### ***Anamneza și examenul clinic***

Chiar și în era modernă a tehnologiilor imagistice avansate, diagnosticul tumorilor depinde încă mult de istoricul afecțiunii și examinarea clinică a unui pacient cu tumoră osoasă.

O caracteristică a istoricului bolii, care nu poate fi dedusă dintr-un studiu imagistic, este istoricul simptomatic descris de pacient care furnizează informații asupra perioadei de evoluție a tumorii precum și date valoroase privind factorii etiologici.

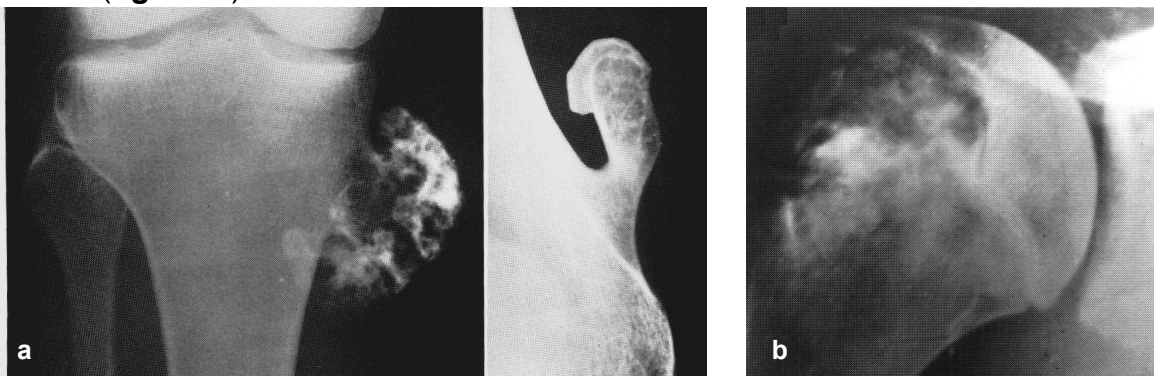
Examenul fizic poate furniza multe informații care nu pot fi evidențiate de imagistică.

Tumorile musculo-scheletale pot fi benigne sau maligne. Malignitatea este determinată de abilitatea unui neoplasm de a se răspândi dincolo de zona de origine și de a disemina în zone îndepărtate ale corpului. Tumorile musculo-scheletale metastazează în mod caracteristic prin intermediul circulației sanguine spre plămân și spre alte zone, osos limfatic sau cerebral. Rapiditatea de extindere și întindere a metastazelor poate fi prezisă de gradul histologic al tumorii. Gradul histologic și întinderea determină stadiul în care se află leziunea, în funcție de care se stabilește conduita terapeutică.

#### ***Simptomatologia***

O tumoră osoasă se poate schematic manifesta prin trei tipuri de semne clinice: asimptomatică, algică sau/și modificare de volum a membrului, fractură spontană.

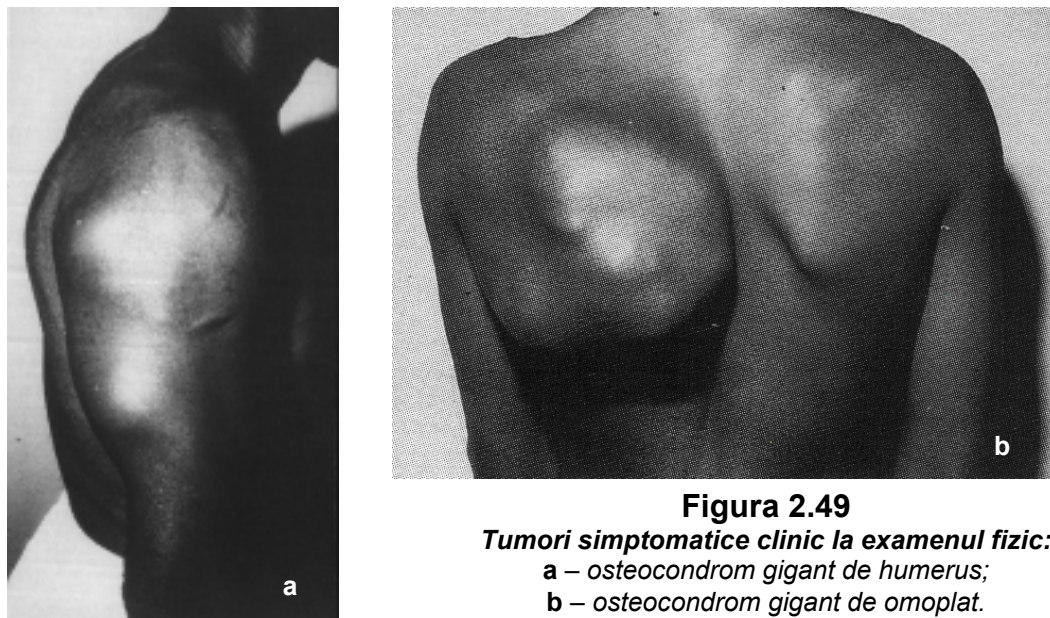
**Formele asimptomatice** – tumora este descoperită întâmplător, în cursul unui examen radiografic practicat cu un alt scop sau cu ocazia unui bilanț al ansamblului scheletului, în căutarea unor alte localizări a unei tumori deja cunoscute. Valoarea diagnostică a unei leziuni plurifocale este foarte importantă deoarece orientează diagnosticul. Astfel, leziunile osoase plurifocale la adult sunt: metastazele, displazia fibroasă; la copil acestea sunt: encondromatoza, boala exostozantă, displazia fibroasă (**fig. 2.48**).



**Figura 2.48**

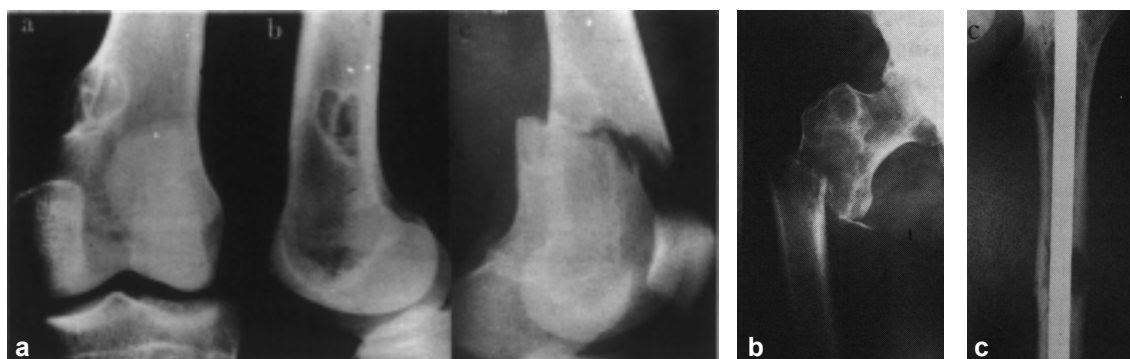
**a – osteocondrom periferic (maladie exostozantă); b – condroblastom epifizar – tumori asimptomatice clinic, descoperite prin examen radiologic**

**Formele simptomatice** – tumora se dezvoltă la suprafața osului determinând apariția unei formațiuni palpabile, evidentă în părțile moi, pe care le deformează (fig. 2.49). Altădată ea comprimă un pedicul vasculo-nervos sau jenează culisarea unui tendon. Semiologia tumorii este în acest caz de împrumut. Durerea este simptomul cel mai frecvent, fie secundar extensiei endoosoase a tumorii, fie datorată unor microfracturi.



**Figura 2.49**  
**Tumori simptomatice clinic la examenul fizic:**  
 a – osteocondrom gigant de humerus;  
 b – osteocondrom gigant de omoplat.

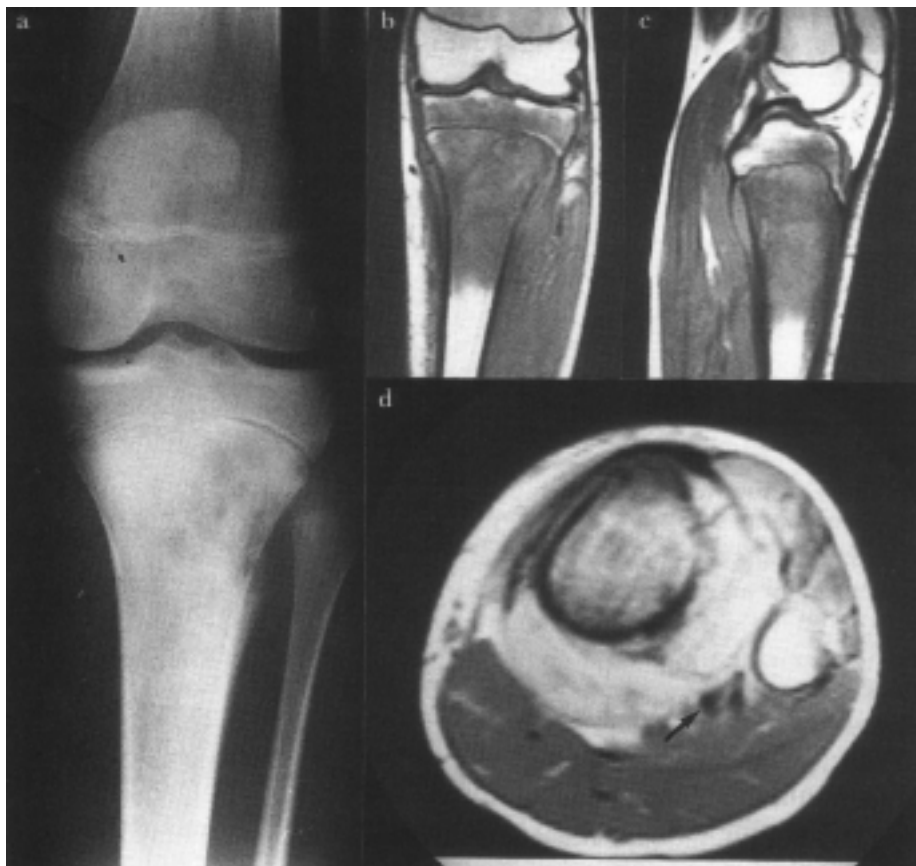
**Fractura spontană** – tumorile litice endoosoase fragilizează osul prin eroziunea corticalelor determinând producerea unei fracturi cu ocazia unui traumatism minor. Această fractură spontană este, în general, puțin dureroasă și, în principiu, nu are o valoare diagnostică în sine, deoarece se poate produce atât în tumorile benigne cât și în cele maligne sau în formele pseudotumorale (chist esențial humeral proximal). Consolidarea acestor fracturi se realizează, pentru tumorile benigne în intervalul normal admis, fiind posibilă și în cazul de metastaze. Cele mai frecvente fracturi spontane se produc, la adult, pe metastaze și, la copil, pe chist esențial al osului (fig. 2.50).



**Figura 2.50**  
**Tumori simptomatice prin fractură spontană pe leziuni litice endoosoase care fragilizează osul prin eroziunea corticalei**  
 a – fibrom nonosifiant extremitatea inferioară de femur;  
 b – metastază carcinomatoasă subtrohanteriană;  
 c – osteosinteză profilactică pe metastaze litice femurale

### **Imagistica tumorilor**

**Radiografia** – joacă un rol important în evaluarea diagnostică. Fiecărui pacient suspect de o tumoră i se vor face obligatoriu radiografiile ale regiunii afectate în incidențe standard, față și profil. În multe cazuri radiografia singură poate pune diagnosticul, nefiind necesare alte examene suplimentare. Alteori, ca în osteosarcom, este necesară aprofundarea investigațiilor prin scanner și RMN, pentru a preciza exact extensia intramedulară și extracorticală, și pentru a stabili stadiul și planul terapeutic (**fig. 2.51**).



**Figura 2.51**

#### **Aportul imagisticii în evaluarea diagnostică a tumorilor**

- a** – radiografie de față care evidențiază o leziune litică distructivă în regiunea proximală a tibiei (osteosarcom), fără a putea preciza gradul de extensie locală;
- b, c** – imaginile RMN pe secțiune frontală și sagitală evidențiază extensia medială, laterală și posterioară în părțile moi a tumorii;
- d** – imagine RMN pe secțiune transversală evidențiază extensia posterioară a tumorii, comprimând pachetul vascular (săgeata).

Radiografia furnizează, de regulă, date privind originea tumorii: epifizară, metafizară sau diafizară. Tumorile epifizare sunt, de regulă, benigne (condromul, condroblastomul la copil, tumora cu celule gigante la adult). Tumorile maligne primitive, cum este osteosarcomul se localizează în regiunea metafizară, în timp ce alte tumori maligne, precum sarcomul Ewing, mielomul multiplu și limfomul malign sunt tumori medulare și diafizare. O tumoră care ia punct de plecare pe suprafața unui os lung poate fi benignă (osteochondrom), dar poate fi și un sarcom cu un grad scăzut de diferențiere (sarcomul parosteal). Deși se pot confunda uneori, tumorile benigne și maligne, pot fi, totuși, diferențiate pe baza unor criterii certe, cum ar fi vârsta, localizarea tumorii (în care os și în ce zonă anume din os), aspectul radiografic (**tabelul 2.1, 2.2**).



Tumori osoase primitive	Vârsta								
	0	10	20	30	40	50	60	70	
<b>Tumori benigne</b>									
Osteom osteoid									
Osteoblastom									
Encondrom									
Osteocondrom									
Condrioblastom									
Fibrom condromixoid									
Defect fibros cortical									
Fibrom non-osifiant									
Displazia fibroasă									
Chist osos solitar									
Chist osos anevrismal									
Tumora cu mieloplaxă									
Hemangiom									
<b>Tumori maligne</b>									
Osteosarcom									
Sarcom parosteal									
Sarcom periferic									
Condrosarcom									
Sarcom Ewing									
Limfom malign									
Mielom multiplu									
Plasmocitom solitar									
Fibrosarcom									
Histiocitom malign									
Adamantinom									
Sarcom vascular									
Cordom									
Metastază carcinomatoasă									

**Tabelul 2.1 – Distribuția tumorilor osoase în funcție de vârstă**

**Scintigrafia osoasă** – pune în evidență gradul de activitate osteoblastică. Cea mai bună indicație pentru scintigrafia cu <sup>99</sup>Te o reprezintă leziunile multiple suspecte cum ar fi: carcinoamele multiple, mielomul multiplu și limfomul osos. Tehnica este simplă și necostisitoare, necesitând o iradiere minimă a organismului.

În tumorile metastatice, scintigrafii seriata pot realiza o bună urmărire a pacienților în privința eficacității tratamentelor pe cale sistemică.

Scintigrafia osoasă este frecvent utilizată în stadializarea unei tumori primare, cum este osteosarcomul, pentru a vedea dacă pacientul nu are o leziune multifocală în altă parte a sistemului osos.

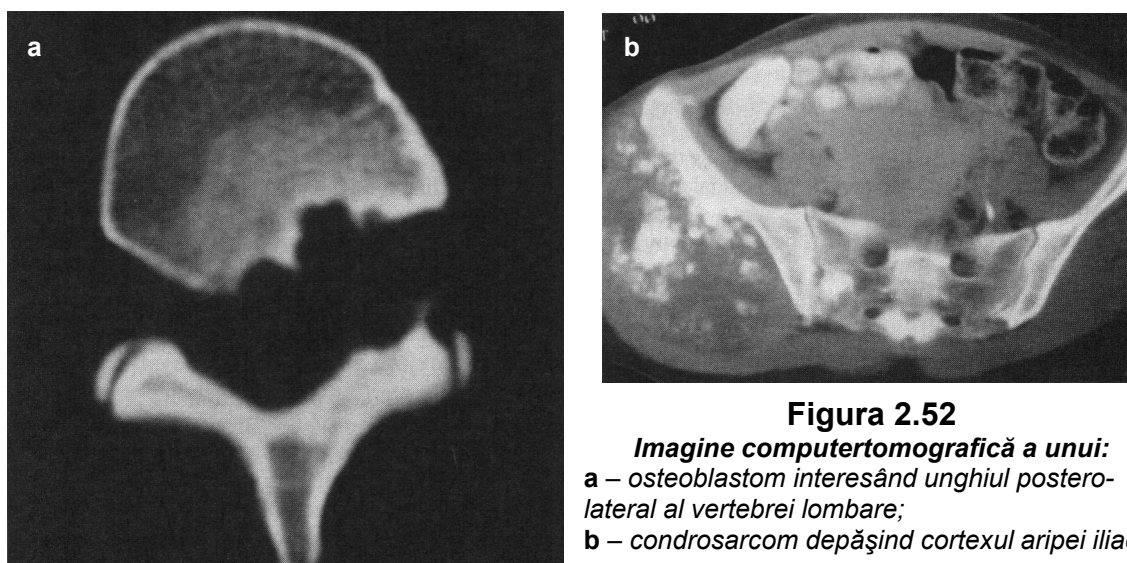
Uneori scintigrafia poate da și rezultate fals pozitive, ca în cazul mielomului multiplu sau al metastazelor unui carcinom cu celule sarcomatoase. De asemenea, nu trebuie uitat că există numeroase alte afecțiuni, cum sunt cele inflamatorii sau traumatice, care pot da o imagine de hiperfixație ce nu trebuie confundată cu scintigrafia pozitivă într-o tumoră.

Tumori ale părților moi	Vârsta								
	0	10	20	30	40	50	60	70	
<b>Tumori benigne</b>									
Fibrom desmoid									
Lipom									
Hemangiom									
Limfangiom									
Tumora glomică									
Hemangiopericitom									
Neurinom (schwanom)									
Neurofibromatoză									
Mixom									
<b>Tumori maligne</b>									
Histiocitom malign									
Fibrosarcom									
Leiomiomasarcom									
Liposarcom									
Rabdomiosarcom									
Sarcom sinovial									
Schwanom malign									
Angiosarcom									

Tabelul 2.2 – Distribuția tumorilor de părți moi în funcție de vârstă

**Computer-tomograful (CT) și rezonanța magnetică nucleară (RMN)** – rămân proceduri imagistice de vârf care sunt utilizate în situații clinice bine selectate.

Computer-tomograful are cea mai bună indicație în leziuni mai mici care afectează corticala osului, cum sunt osteomul osteoid la oasele lungi și osteoblastomul scheletului axial (**fig. 2.52**). În aceste cazuri, CT-ul este superior RMN-ului deoarece, aceste din urmă nu evidențiază corect structurile corticalei, care dau un semnal slab. În cazurile care interesează cu preponderență părțile moi, RMN-ul este superior CT-ului, cu excepția cazurilor în care există un intens proces de calcificare, ca în cazul miozitei osifiante sau a condrosarcomului periferic.



**Figura 2.52**

**Imagine computertomografică a unui:**  
**a** – osteoblastom interesând unghiul postero-lateral al vertebrei lombare;  
**b** – condrosarcom depășind cortexul aripei iliace

CT-ul este actualmente metoda imagistică principală de stadializare a unui sarcom sau când se caută leziunile metastatice pulmonare sau abdominale.

RMN-ul, care a apărut mai recent decât CT-ul își găsește cele mai multe utilizări în evaluarea leziunilor de părți moi non-calcificate. Spre deosebire de CT, RMN permite o excelentă vizualizare atât în plan longitudinal cât și în plan axial. El poate evidenția anatomia părților moi, incluzând vase și nervi, eliminând nevoia de arteriografie și mielografie (**fig. 2.51**).

### **Biopsia tumorală**

Este ultima investigație înaintea stadializării, deoarece ea poate influența imagistica, în special RMN-ul. În cele mai multe cazuri imagistica ajută chirurgia în alegerea celui mai bun loc pentru biopsie, adică a celui mai bun țesut pentru diagnostic care se găsește la periferia tumorii, la limita cu țesutul normal.

Biopsia ridică o serie de probleme care trebuie luate în considerație în decizia terapeutică. Astfel, o problemă poate fi legată de dimensiunile mici ale probei bioptice în raport direct cu experiența limitată a anatomopatologului. O altă problemă este legată de localizarea inciziei cutanate și a abordului pentru prelevarea de țesut biptic, în raport cu experiența limitată în domeniu a chirurgului care o efectuează. Există în aceste cazuri un risc de contaminare a unor structuri vitale (vase, nervi) din vecinătate și posibilitatea schimbării indicației conservatoare (rezeție-reconstrucție) într-o indicație radicală (amputație). De aceea, pentru a evita această problemă, în cazul tumorilor suspect maligne, chirurgia care efectuează biopsia va fi și cel care va aplica tratamentul chirurgical definitiv.

Inciziile transversale trebuie evitate, sutura plăgii după excizia fragmentului biptic fiind dificilă. Hemostaza trebuie să fie riguroasă având în vedere sângerarea difuză, uneori masivă, specifică unor forme de tumori maligne osoase.

Puncția biptică este o biopsie executată cu ac sau trocar, evitând gestul clasic chirurgical. Ea poate fi o tehnică utilizată în centrele specializate, în special pentru leziunile ușor de diagnosticat, cum ar fi metastazele sau rhabdomiosarcomul. Totuși, în cazul sarcoamelor primare, tumora poate fi heterogenă (osteolitică și osteoformatoare) astfel încât biopsia prin puncție nu este suficientă pentru diagnosticul anatomo-patologic. În cazul leziunilor pelvine profunde, sau a unor leziuni cardio-vasculare, o puncție-biopsie ghidată de computer-tomograf este ideală, deoarece evită contaminarea multicompartimentală.

În cazul exerezei chirurgicale a unei tumori mici, care probabil este benignă, corect este să se recolteze și o mică margine de țesut sănătos din jurul tumorii, evitând astfel o nouă intervenție chirurgicală, în cazul în care examenul anatomo-patologic stabilește alt diagnostic. De asemenea, înaintea practicării biopsiei este bine a exista un consult între chirurg și anatomo-patolog în privința modalităților de recoltare, a locului de recoltare și a transportului probelor bioptice.

### **Stadializarea tumorilor**

După ce toate investigațiile pentru precizarea diagnosticului au fost terminate se poate face stadializarea tumorii. Stabilirea cu exactitate a stadiului evolutiv al tumorii are o foarte mare importanță în conceperea planului terapeutic și a prognosticului vital.

Sistemul preferat și acceptat unanim este cel propus de Enneking [35]. El clasifică tumorile în trei stadii (I, II, III) pe baza aspectului biologic și anatomo-patologic ca și pe probabilitatea metastazării în ganglionii limfatici regionali sau la distanță:

- stadiul I – se referă la sarcoamele cu grad mic de malignitate, cu mai puțin de 25% risc de metastazare;
- stadiul II – se referă la sarcoamele cu grad ridicat de malignitate, cu peste 25% șanse de metastazare;
- stadiul III – sunt tumorile, cu grad mic sau mare de malignitate care dau metastaze la distanță (ganglion limfatic sau organ).

Enneking clasifică mai departe tumorile pe baza aspectului:

- intracompartimental (tip A);
- extracompartimental (tip B);

Tumorile de tip A sunt limitate de bariere anatomice, cum ar fi planurile fascio-musculare și au mai multe șanse de a fi excizate chirurgical decât tumorile de tip B. O leziune limitată la un singur corp muscular sau o leziune osoasă care nu a invadat țesuturile vecine, va fi clasificată în tipul A. O leziune la nivelul spațiului popliteu, al axilei, pelvisului sau porțiunii medii a mâinii sau piciorului, vor fi clasificate în tipul B. Un fibrosarcom cu grad mic de malignitate, localizat la nivelul planului fascial al mușchiului biceps, fără metastaze dovedite, va fi clasificat în stadiul IA. Un osteosarcom malign al femurului distal, cu invazia mușchilor din vecinătate (confirmată prin RMN), va fi clasificat ca o tumoră IIB; dacă CT-ul evidențiază metastaze pulmonare, același osteosarcom va fi clasificat ca tumoră IIIB.

### 3. Diformitățile osului

#### Diformitățile coloanei vertebrale (scolioza și cifoza)

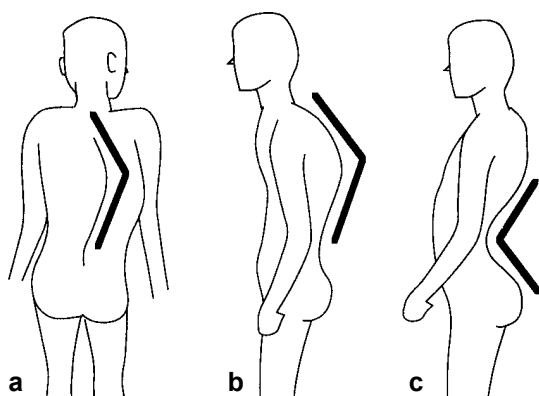
Curburile anormale ale coloanei vertebrale pot apare la orice grupă de vârstă și au caracteristici foarte variate. Curburile pot fi: idiopatice, congenitale sau pot apare în boli neuromusculare tumori sau infecții. Curburile pot fi de mică amploare și fără agravare în timp sau dimpotrivă pot avea o evoluție continuă spre agravare, necesitând tratament urgent și complex. Apariția lor poate fi uneori primul semn al unor importante maladii, nedepistate anterior.

#### Scolioza

Scolioza reprezintă curbura laterală a coloanei vertebrale, care se produce, deci, în plan frontal, pusă în evidență la examenul clinic din spatele bolnavului și pe radiografii în incidente standard. Curbura poate fi unică sau pot exista curburi multiple, descrise după direcția deplasării lor în convexitate (dextroconvexe sau levoconvexe). La o coloană flexibilă și suplă, prezența unei singure curburi, mai rigidă, poate antrena apariția de curburi fiziologice compensatorii în direcția opusă, deasupra și dedesubtul curburii primare.

Scolioza adevărată include o componentă rotațională ce nu poate fi în totalitate apreciată clinic și radiografic, precum și o componentă lordotică. Surprinzător, adesea, curbura laterală poate trece neobservată, în timp ce rotația vertebrelor, care însoțește scolioza este caracteristica clinică care permite detectarea clinică.

Cifoza este curbura în plan sagital, adică în flexie, a coloanei vertebrale, apreciată cel mai corect prin examinarea din profil a pacientului și pe radiografii de profil. Dacă cifoza este foarte accentuată se constituie o proeminență în plan sagital numită gibus.



**Figura 2.53**  
**Definirea diformităților coloanei**  
a – scolioză;  
b – cifoză;  
c – lordoză

Lordoza constă în accentuarea curburii lordotice și însoțește adesea scolioza sau poate fi secundară unei contracturi a șoldului (**fig. 2.53**).

### **Depistarea curburilor (examenul clinic și semiologia deformațiilor coloanei)**

Cele mai multe diformități ale coloanei sunt detectate prin examen fizic. Examinarea coloanei vertebrale trebuie să respecte următorul protocol:

#### **1. Examenul fizic**

- pacientul în ortostatism, cu spatele la examinator;
- verificarea simetriei bazinului, sau a asimetriei coastelor, omoplatului, gâtului și a umerilor (asimetrie inversă bazin-umeri), inegalități ale membrilor inferioare cu posibilitatea dispariției scoliozei la egalizarea membrilor;
- echilibrarea bazinului, așezând pacientul pe o suprafață tare, dacă pelvisul nu poate fi echilibrat cu pacientul în ortostatism;
- pacient înclinat în față cu evidențierea proeminenței asimetrice a musculaturii paravertebrale lombare, a cuștii toracice (torace oblic-ovalar), sau a omoplaților, sugerând o deviație rotațională a scoliozei. Amplitudinea asimetriei corespunde cu severitatea curburii, convexitate curburii fiind direcționată spre partea cea mai proeminentă. Proeminența costală poate fi cuantificată prin măsurarea directă a înălțimii gibusului sau folosind un scoliometru;
- aprecierea decompensării determinată cu ajutorul firului de plumb plasat superior pe spinoasa C<sub>7</sub>. El măsoară distanța la care apare deviația față de pliul interfesier;
- aprecierea reductibilității diformității se evaluează calitativ prin înclinarea pacientului în direcția care produce corectarea curburii;
- examinare din lateral, în ortostatism și poziție înclinat înainte, care evidențiază o cifoză, singură sau asociată scoliozei;

#### **2. Examenul neurologic**

Se investighează:

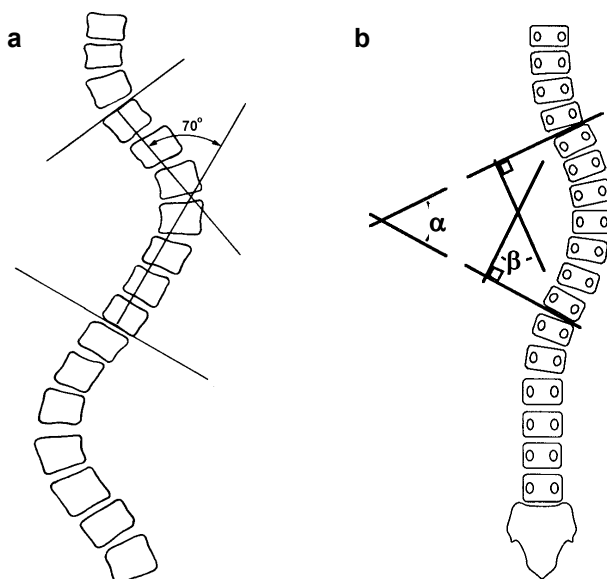
- integritatea motorie și senzitivo-senzorială a membrilor inferioare și superioare pentru a depista dacă substratul curburii nu este o afecțiune neuro-musculară;
- se testează reflexivitatea pentru a evidenția prezența unor reflexe asimetrice sau patologice (clonus, Babinski pozitiv). Un reflex abdominal asimetric este asociat cu o leziune rahidiană intracanaliculară ca siringomielia, diastematomielia, tumoră medulară;
- testarea mersului normal precum și pe vârfuri și pe călcâie;
- rezultate anormale ale testelor clinice impun investigații imagistice ulterioare (RMN, scanner).

#### **3. Imagistica**

Se impune examen radiologic al întregii coloane, în incidente standard, față și profil pentru a putea evalua: tipul diformității, severitatea și localizarea curburii precum și depistarea unor leziuni asociate.

Deoarece curbura primare scoliote și cifotice sunt de obicei mai rigide decât segmentele normale, neafectate ale coloanei, radiografiile pe coloana vertebrală înclinată (bending test) evidențiază care curburi sunt „structurale” și care sunt „compensatorii”, secundare, mai flexibile decât cele structurale. Pentru a măsura curbura și a aprecia obiectiv gravitatea deviației se utilizează metoda Cobb (**fig. 2.54**), în care gradul de înclinare între platourile vertebrale cele mai înclinate descriu unghiul curburii.

Concret se trasează axele corespunzătoare platourilor vertebrale ale vertebrelor superioară și inferioară, care prezintă înclinația și rotația maximă în concavitatea curburii. Pe aceste axe se coboară perpendiculare a căror intersecție va da valoarea unghiului Cobb.



**Figura 2.54**  
**Metoda Cobb de măsurare a**  
**deformației scolioțice**  
**a** – aprecierea gravității curburii prin  
 măsurarea în grade a deformației;  
**b** – unghiul  $\alpha$  (unghiul deformației  
 măsurat între axe) este egal cu  $\beta$   
 (intersecția perpendicularelor pe axe)

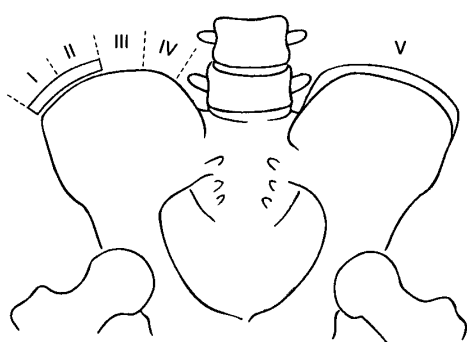
#### 4. Alte investigații

La pacienții cu semne neurologice și la cei cu curburi de peste  $60^\circ$  cu probleme respiratorii se vor efectua probe funcționale ventilatorii, în special dacă se prevede o intervenție chirurgicală.

##### Forme anatomo-clinice de scolioze

**1. Scolioza idiopatică** – nu are o cauză aparentă, fiind mai frecventă la adolescente, dar cu posibilitatea apariției la orice vârstă, la ambele sexe.

Tipic, scolioza idiopatică a adolescentului este curbă convexă la dreapta la nivelul coloanei dorsale. Pentru pacienții care au curburi atipice, trebuie efectuate examene amănunțite, (RMN, EMG) înainte de a afirma caracterul idiopatic al scoliozei. Multe curburi idiopatice cresc în amplitudine odată cu dezvoltarea adolescentului și continuă astfel până la atingerea maturității scheletului. De aceea chirurgul ortoped care îngrijește pacientul trebuie să determine și să afirme cu exactitate dacă curbura va progresa în perioada de creștere și maturizare a scheletului. Pentru estimarea maturității scheletului se urmărește gradul de osificare al crestei iliace (semnul Risser), știut fiind că osificarea începe la pubertate și se manifestă radiologic din lateral spre medial de-a lungul întregii creste iliace (fig. 2.55).



**Figura 2.55**  
**Testul Risser (radiologic) care atestă**  
**maturitatea scheletului**  
**Risser I** – mai puțin de 25% osificare;  
**Risser II** – 50% osificare;  
**Risser III** – 75% osificare;  
**Risser IV** – osificare completă;  
**Risser V** – fuziune completă a  
 cartilajului crestei iliace cu maturizare  
 completă a scheletului

**2. Scolioza congenitală** – este cauzată de malformații structurale și de formă ale vertebrelor. Ea nu are legătură cu vârsta deoarece nou născuții pot prezenta scolioze idiopatice în ciuda faptului că au fost născuți cu curburi normale. Malformațiile vertebrale congenitale apar devreme, în viața embrionară (înainte de 7 săptămâni) și se crede că ar reprezenta erori în formarea segmentelor coloanei vertebrale, știut fiind că ele își au originea în condensarea mezenchimului primitiv al celulelor embrionare.

Diagnosticul scoliozei congenitale trebuie completat de o atentă examinare cardiacă și renală pentru a evidenția eventuale malformații ale acestor organe.

Scolioza congenitală poate interesa una sau mai multe vertebre sau câteva tipuri de anomalii vertebrale se pot întâlni la același pacient. Predicția progresiei acestui tip de scolioză este dificilă și poate fi realizată numai pe radiografii seriate în timp.

**3. Scolioza neuro-musculară și alte scolioze** – se referă la acele tipuri de curburi scoliotice care apar asociate unor boli neuro-musculare sau unor tumori benigne ale coloanei vertebrale (osteom osteoid, osteoblastom). Neurofibromatoza este asociată atât cu scolioza cât și cu cifoza și conduce la apariția de curburi scurte, angulate, care impun tratament chirurgical.

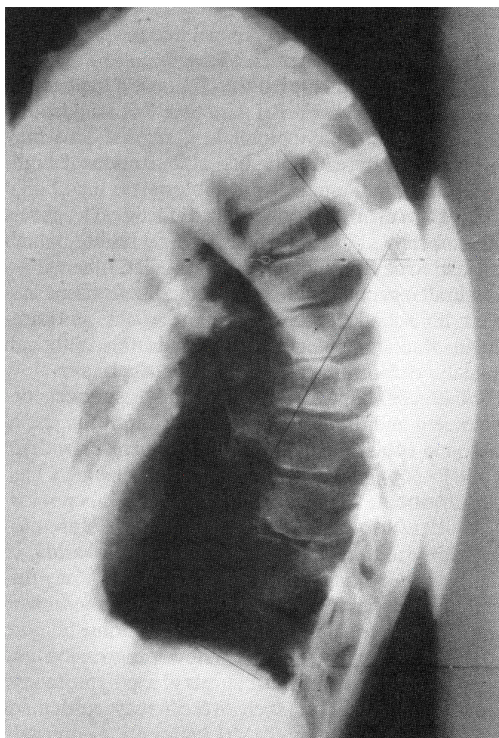
### **Cifoza**

Cifozele pot fi congenitale, traumatice sau dobândite. Unii pacienți nu au nevoie de nici un tratament în timp ce alții necesită un tratament ortopedic sau mai ales chirurgical adecvat.

#### **Forme anatomo-clinice**

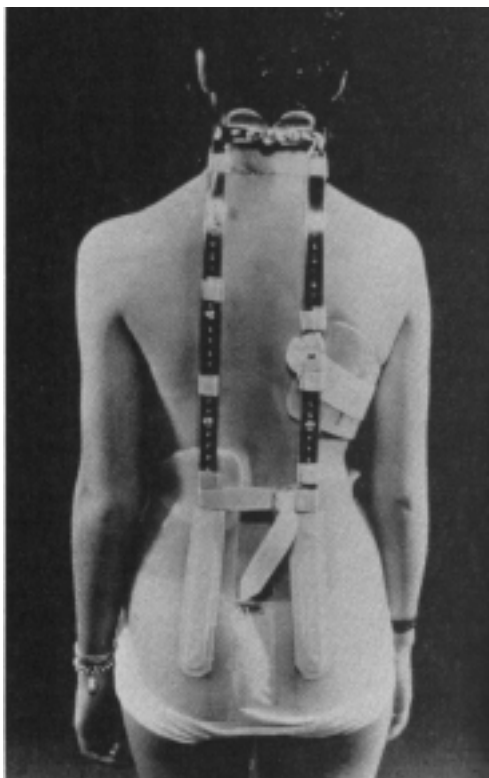
**1. Cifoza posturală** – reprezintă o variație a posturii normale și este, de cele mai multe ori, o problemă cosmetică. În aceste cazuri nu se constată nici o altă afecțiune asociată, coloana fiind suplă și capabilă de hiperextensie. De multe ori nu este nevoie sau nu răspunde la nici un tratament.

**2. Cifoza Scheuermann** – este o tulburare de creștere la nivelul nucleilor de creștere vertebrali care afectează adolescenții în special băieții și produce o curbură anterioară progresivă și rigidă a coloanei toracice. Mai rar afectează coloana lombară, determinând diminuarea lordozei lombare. Cel mai adesea, este moderat dureroasă și cu jenă funcțională minimă. Examenul radiografic evidențiază comprimarea în formă de pană a corpurilor vertebrali, neregularități ale platourilor vertebrale (noduli Schmorll) și cifoză (**fig. 2.56**).



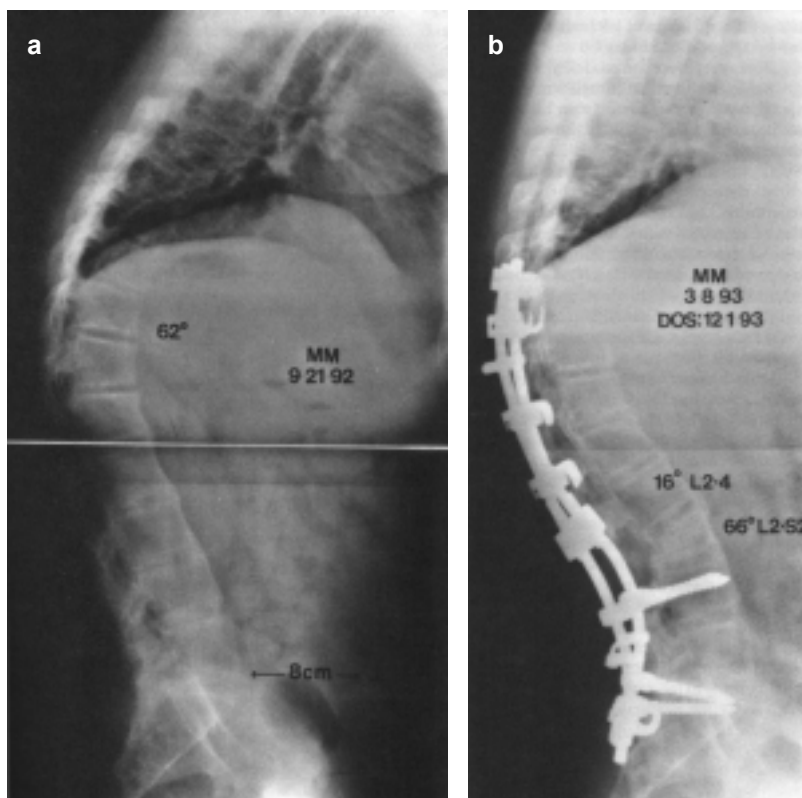
**Figura 2.56**  
*Aspect radiologic al cifozei Scheuermann*

Cifoza lombară Scheuermann răspunde la tratamentul simptomatic cu medicamente decontracturante și antiinflamatorii sau la un corset lombar de suport. Afectarea toracică, cu durere sau cifoză cu 15-20° mai mare decât normalul, poate fi tratată cu un corset Milwaukee (**fig. 2.57**).



**Figura 2.57**  
*Corset Milwaukee (orteză cervico-toraco-lombo-sacrată - CTLSSO) utilizat în tratamentul cifozelor dorsale și al scoliozelor dorso-*

Tratamentul cu corsete este de regulă eficient în controlul durerii și pentru corecția cifozei structurale. Adesea el nu este menținut decât în cursul nopții. Boala Scheuermann este excepție de la regula generală că imobilizarea în corset trebuie făcută în timpul fazei de creștere pentru a corecta diformitatea, deoarece și pacienți cu vârste de peste 18-20 de ani pot avea rezultate favorabile după aplicarea corsetului Milwaukee. Cazurile severe de cifoză peste  $40^\circ$  pot necesita corecție chirurgicală prin instrumentație spinală și artrodeză segmentară (fig. 2.58.a,b,c).



**Figura 2.58**  
*Cifoză gravă care a beneficiat de corecție chirurgicală prin instrumentație spinală și artrodeză segmentară*  
a – aspect preoperator  
b – aspect postoperator



**3. Cifoza congenitală** – reprezintă un grup important de boli care, ca și scolioza congenitală poate fi determinat de eșecul formării vertebrelor (hemivertebră) sau eșec al segmentării embrionare. În cele mai multe cazuri, leziunea tinde să determine o creștere inegală, astfel încât cifoza se agravează odată cu creșterea coloanei. Aceasta poate produce inflexiunea măduvei spinării la nivelul cifozei cu instalarea paraplegiei. Din această cauză, orice cifoză progresivă congenitală trebuie tratată chirurgical pentru a preveni complicațiile neurologice, indiferent de vârsta copilului.

**4. Cifoza traumatică** – reprezintă o compresiune traumatică a vertebrelor care poate conduce la o cifoză simptomatică sau cu implicații cosmetice. Aceasta poate fi prevenită prin stabilizare chirurgicală precoce a leziunilor traumatice spinale instabile.

**5. Cifoza infecțioasă** – este determinată de distrucția septică a corpurilor vertebrale care poate antrena o cifoză severă. În special tuberculoza vertebrală poate produce cifoze grave și paraplegie în timp ce infecția bacteriană cu germeni banali determină diformități și consecințe mai puțin grave. În aceste cazuri tratamentul constă, în cifoza bacilară, în chimioterapie tuberculostatică, debridarea chirurgicală și drenaj al abceselor reci paravertebrale, decompresiunea măduvei spinării și artrodeza vertebrală pentru a preveni evoluția progresivă a diformității.

### **Diformitățile șoldului**

#### ***Displazia de șold***

La nou-născut șoldul este instabil deoarece mușchii sunt slab dezvoltati, suprafețele cartilajinoase sunt ușor deformabile și ligamentele sunt laxe. Prezența pelvină la naștere determină o poziționare forțată a fătului cu șoldul în flexie și adducție. Această poziție poate determina o întindere în exces a capsulei exterioare a șoldului care face articulația și mai instabilă. Istoricul familial evidențiază de cele mai multe ori o ereditate încărcată în acest sens, în special pe linie feminină.

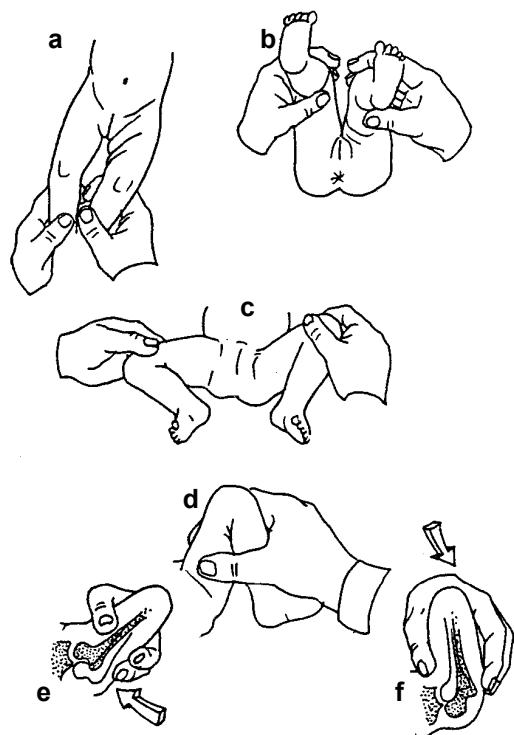
Această instabilitate relativă poate antrena o subluxație asimptomatică (deplasare parțială) sau luxație (deplasare completă a șoldului). Deplasarea capului femural la nou-născut este proximală (postero-superioară), datorită tracțiunii mușchilor flexori ai șoldului și mușchilor fesieri. În șoldul subluxat presiunea asimetrică determină turtirea progresivă a marginii acetabulare postero-superioare și a porțiunii mediale a capului femural (displazie).

În șoldul complet luxat apare de asemenea un grad de displazie deoarece dezvoltarea articulației normale necesită o mișcare concentrică a suprafețelor articulare.

Displazia de șold are o incidență de aproximativ 1 la mia de nou-născuți, preponderent la sexul feminin (până la 3<sup>o</sup>/<sub>100</sub>). Este mai frecventă în prezența unor factori de risc reprezentați de ereditatea familială, prezența pelvină și nașterea prin operație cezariană, sexul feminin, făt mare, primul născut. Poate fi bilaterală însă mai frecvent unilaterală, de partea stângă.

Prognosticul displaziei de șold depinde esențial de depistarea sa precoce care se poate realiza atât clinic cât și imagistic.

Clinic există o serie de manevre specifice care pot pune în evidență șoldul luxat sau subluxat dar și șoldurile laxe, instabile, dar corect poziționate. Acest tip de articulație se poate luxa mai târziu sau poate dezvolta o formă minoră de displazie, responsabilă de o artroză prematură a șoldului. Au fost imaginate și sunt descrise numeroase teste clinice și manevre care pot pune în evidență displazia șoldului, cum ar fi: testarea asimetriei pliurilor cutanate, testul Galeazzi, testul Barlow, manevra Ortolani, etc. (**fig. 2.59**).

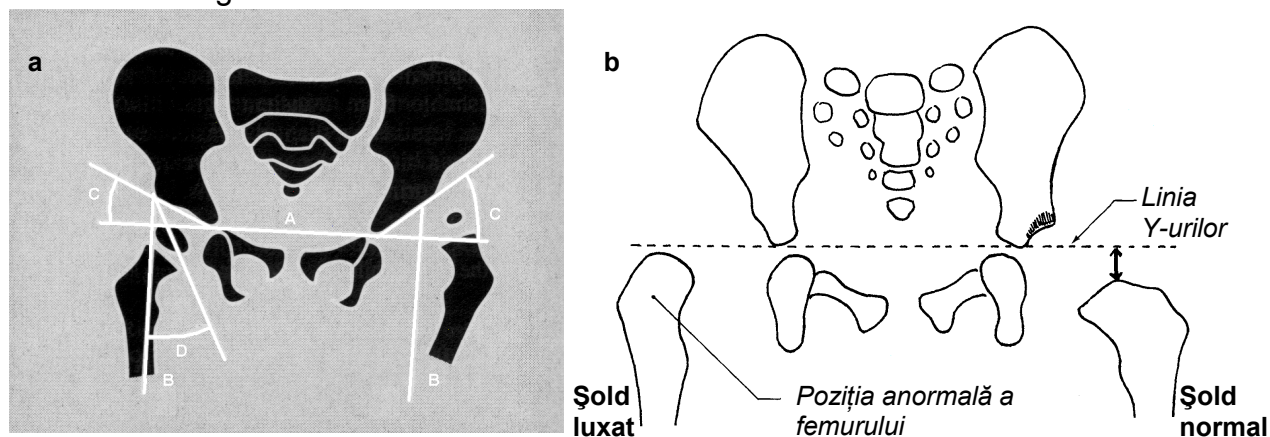


**Figura 2.59**  
**Examinarea clinică a șoldului displazic**  
**la copilul mic (șoldul stâng afectat)**

- a – asimetria pliurilor fesiere
- b – testul Galeazzi;
- c – limitarea abducției;
- e, d, f – testele Ortolani și Barlow

Imagistica este foarte importantă în stabilirea cu rigurozitate a diagnosticului de displazie.

Deoarece la copil cea mai mare parte a scheletului osos este cartilaginosa pe radiografia de față a bazinului pot fi trasate câteva linii și unghiuri pentru a evidenția unii parametri geometrici, în așa-numitul cadran al lui Ombredanne (fig. 2.60.a,b). Se poate astfel evidenția displazia acetabulară și/sau displazia femurală, dar și anteversia exagerată a colului femural.



**Figura 2.60**

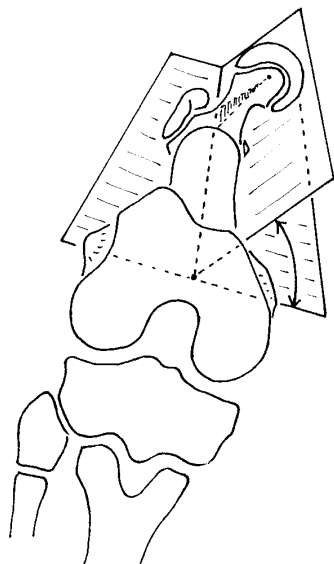
**Cadranul Ombredanne**

- a – linii și unghiuri care măsoară gradul displaziei
- b – aspectul schematic al imaginii radiologice în șoldul displazic sau luxat

Pe măsură ce nou-născutul crește multe manevre diagnostice care sunt pozitive la această vârstă se modifică deoarece părțile moi se acomodează în timp cu structurile deplasate, de așa manieră încât manevre precum Ortolani sau Barlow devin negative. În aceste situații displazia poate fi recunoscută doar atunci când copilul începe să meargă și se manifestă printr-o hiperlordoză și mers legănat, specific. În această etapă radiografiile sunt patognomonice.

**Antetorsiunea colului femural**

Direcția prea anterioară a colului femural antrenează o atitudine și un mers anormal prin impunerea atitudinii de rotație internă a întregului membru inferior. Normalizarea spontană este posibilă către vârsta de 8 ani. În alte cazuri când antetorsiunea persistă și atitudinea vicioasă este jenantă funcțional și estetic se impune corecția chirurgicală prin osteotomie de derotație la nivelul femurului (fig. 2.61).

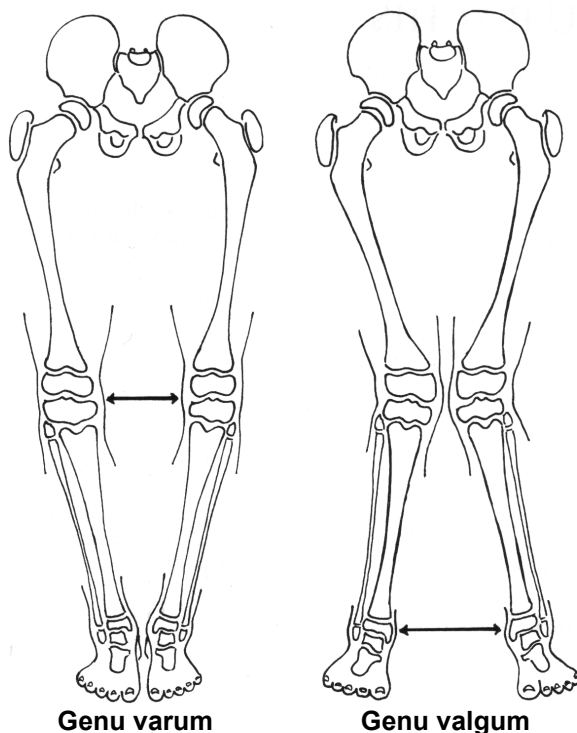


**Figura 2.61**  
*Antetorsiunea colului femural*

**Diformitățile genunchiului (genu varum și genu valgum)**

Genu varum este o deformație arcuată a membrelor inferioare cu depărtarea genunchilor când picioarele sunt în contact în ortostatism. Rahitismul poate fi una dintre cauze, evoluția putând fi benignă cu normalizare către vârsta de 4 ani.

Genu valgum reprezintă deformația inversă: când genunchii se ating picioarele rămân depărtate. Normalizarea are loc, de regulă, către vârsta de 5 ani (fig. 2.62).

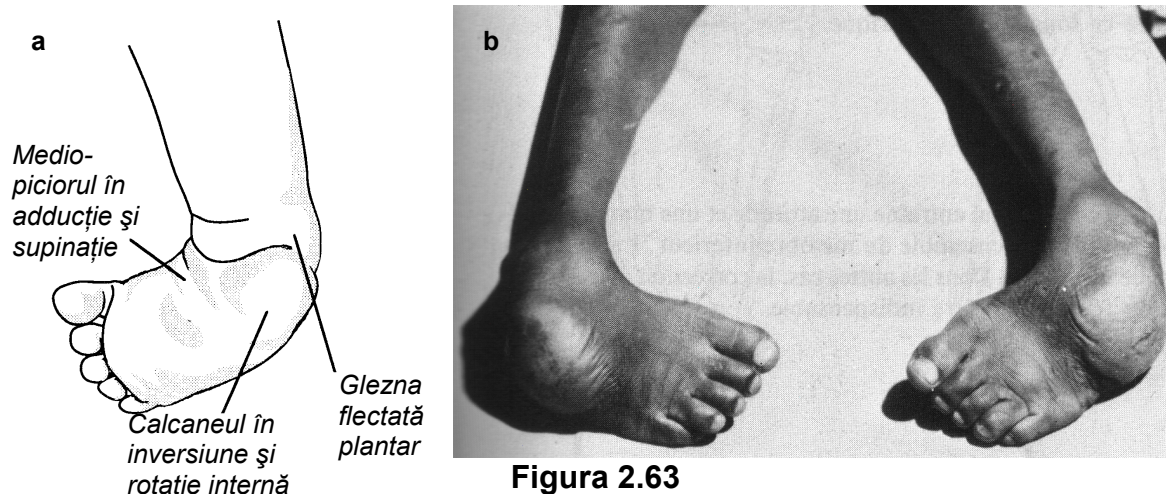


**Figura 2.62**  
*Diformitățile genunchiului*

## Diformitățile piciorului

### *Piciorul strâmb congenital varus equinus*

Reprezintă o diformitate fixă severă a piciorului (**fig. 2.63.a,b**) care se caracterizează prin flexie plantară fixă (equin), inversiune și rotație axială internă a articulației talo-calcaneene (varus), subluxație medială a articulațiilor calcaneo-cuboidiene și astragalo-scafoidiene (adductus), la care se poate asocia și un cavus sever.



**Figura 2.63**

### *Piciorul strâmb varus equin*

a – tipul și direcția deformațiilor piciorului  
b – aspect clinic al piciorului strâmb varus equin

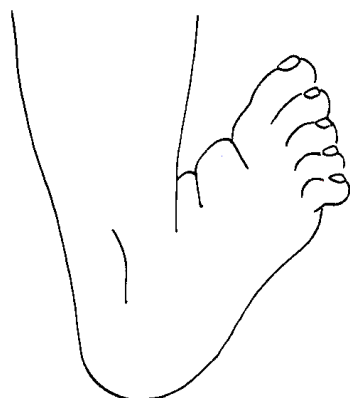Poate fi uni sau bilateral, mai frecvent la bărbați, iar când apare la femei este mai grav.

Clinic, diagnosticul este evident prin aspectul caracteristic și inversarea plantei care în unele cazuri privește intern și superior. El se asociază întotdeauna și cu amiotrofia gambei cu reducerea circumferinței sale datorată fibrozei musculare.

Piciorul varus equin poate fi depistat încă din faza intrauterină prin examen ecografic prenatal. După naștere, examenul radiografic este important în planning-ul preoperator sau când copilul are vârsta la care ar putea merge și trebuie luată o decizie în acest sens. Pe radiografie, se remarcă: flexia plantară a piciorului, deplasarea dorsală a scafoidului pe astragal, subluxație medie reziduală sau deplasarea scafoidului pe astragal și a cuboidului pe calcaneu.

### *Piciorul strâmb congenital talus-valgus*

La naștere piciorul este în dorsi-flexie marcată, astfel încât fața dorsală a piciorului privește fața anterioară a tibiei (**fig. 2.64**). Retropiciorul este în eversiune moderată sau accentuată. Mobilitatea piciorului este limitată, iar în cele mai multe cazuri flexia plantară peste 90° nu este posibilă.

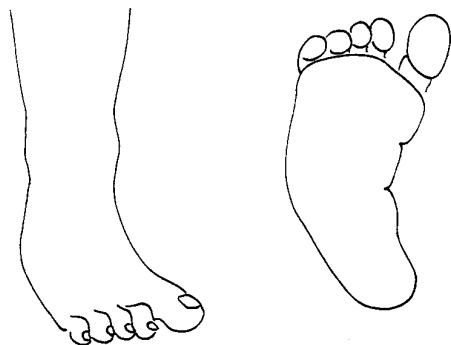


**Figura 2.64**

### *Picior strâmb talus-valgus*

**Metatarsus varus**

Piciorul este deformat către interior. Evoluția este favorabilă, cu condiția ca tratamentul să fie precoce, deoarece deformația devine ireductibilă în câteva luni. Tratamentul constă în kineziterapie prin manevre pasive de tracțiune și active de solicitări musculare, la care se adaugă un tratament postural prin imobilizare permanentă în poziție de corecție. Vindecarea se obține după câteva luni de tratament (**fig. 2.65**).




**Figura 2.65**  
*Picior strâmb metatarsus varus*

**Piciorul scobit (cavus) congenital**

Este un picior la care arcul longitudinal este mai mic decât normal. Frecvent se asociază cu o deformație în varus a piciorului, cu degete în grifă și cu hipotrofia mușchilor gambei sau a piciorului.

Pacientul acuză frecvent durere pe fața anterioară a gleznei asociată cu mers sprijinit pe vârful degetelor (digitigrad). Această situație se datorează modificărilor anatomice din piciorul cavus. Antepiciorul este în flexie plantară severă pe retropicior, necesitând o dorsiflexie marcată compensatorie. Când cavusul devine prea sever, dorsiflexia gleznei este blocată cu apariția durerilor și „impingement”-ului anterior, la nivelul gleznei. Incapacitatea de a flecta dorsal mai mult glezna compromise antepiciorul în care numai capul metatarsienelor vine în contact cu solul (**fig. 2.66**).



**Figura 2.66**  
*Piciorul strâmb cavus (scobit)*  
a – aspect clinic  
b – aspect radiografic (schematic)

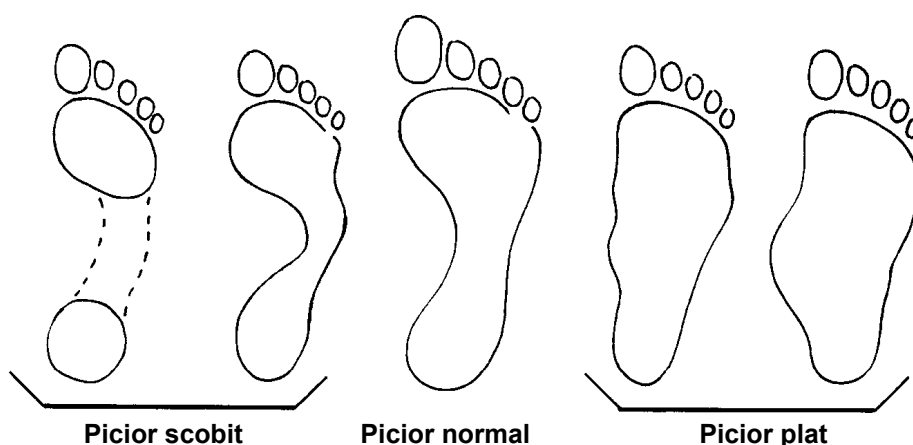
Cauza piciorului cavus este de obicei un dezechilibru muscular din perioada de creștere. Boala se întâlnește mai rar în prima copilărie, frecvent după vârsta de 8-10 ani. Deși dezechilibrul mușchilor intrinseci este o cauză majoră a piciorului cavus, o afectare a mușchiului gambier anterior sau peronieri este de asemenea o cauză.

Piciorul cavus se întâlnește rar în afara unei afecțiuni neuro-musculare, motiv pentru care diagnosticul de cavus trebuie să se însoțească și de un consult neurologic complex cu RMN, EMG sau mielografie, necesare pentru diagnosticul afecțiunii neurologice de bază. Principalele afecțiuni neurologice care se pot însoți de picior cavus sunt: paralizia cerebrală (IMOC), boala Charcot-Marie, boala Friedreich, distrofia musculară, spina bifida.

### **Piciorul plat**

Constă în pierderea valorii normale a arcului longitudinal-medial al piciorului care este mult mai mare. De regulă, piciorul este flexibil, astfel încât arcul longitudinal apare atunci când piciorul nu este în sprijin. Piciorului plat i se asociază adesea un valgus al retropiciorului. De multe ori se constată o continuitate pe linie ereditară în transmiterea acestei diformități.

Diagnosticul piciorului plat necesită o examinare atentă. Mobilitatea subastragaliană este de regulă normală. Piciorul plat cu reetropicior în valgus în ortostatism poate evidenția la examinarea din spate un arc longitudinal normal și un varus al calcaneului datorită contracției musculare atunci când pacientul se ridică pe vârful degetelor. Trebuie pus în evidență și alte modificări, cum ar fi durioamele plantare, în special la nivelul antepiciorului, corespunzător capetelor metatarsiene. Radiografiile în ortostatism evidențiază modificarea de arc longitudinal și o eventuală subluxație moderată laterală a articulației astragalo-scafiodiene, care în cazurile grave poate prezenta modificări artrozice însemnate (**fig. 2.67**).



**Figura 2.67**

**Aspectul amprentei plantare ale diferitelor diformități ale piciorului în raport cu piciorul normal**

## ELEMENTE DE PATOLOGIE ARTICULARĂ TRAUMATICĂ

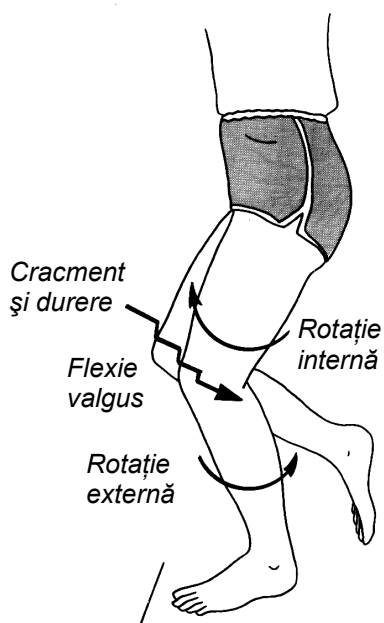
### 1. Entorsele ligamentare

#### Definiție

Termenul de entorsă definește o alterare traumatică a structurilor capsulo-ligamentare articulare inextensibile prin distensia sau ruptura completă sau incompletă a ligamentelor în funcție de gravitatea traumatismului și persistența factorului traumatic.

#### Mecanismul de producere

Traumatismele articulațiilor se produc de obicei prin mecanism indirect de inflexiune sau combinat de flexie și rotație cu pivotarea unui segment de membru în jurul celuilalt care este fixat (**fig. 2.68**).



**Figura 2.68**

**Mecanismul de producere al entorsei de genunchi**  
– o mișcare combinată de flexie-valgus-rotație externă asociată unei senzații de cracment sunt elementele care definesc gravitatea unei entorse de genunchi

Impactul maxim este la nivelul ligamentelor și capsulei articulare, elemente de bază de stabilizare articulară. Atunci când forța traumatică este suficient de mare, se produce de regulă, o ruptură ligamentară sau smulgerea unei inserții ligamentare pe os. Cartilajul articular poate fi și el lezat dacă suprafețele articulare sunt comprimate sau dacă se produce o fractură articulară. Ca o regulă generală, la adult, punerea în tensiune forțată a ligamentelor conduce mai degrabă la ruptură ligamentară decât la fractură sau smulgere osoasă, spre deosebire de vârstnici, unde, pe fondul osteoporozei ligamentele pot rezista și se produce o fractură osoasă sau o tasare articulară de partea opusă compartimentului articular interesat. La copii, se poate produce o fractură-separare a cartilajului de conjugare, mai degrabă decât o leziune ligamentară.

De forma articulației depinde natura mișcărilor posibile și de mărimea și importanța ligamentelor depinde efectuarea sau nu a unor mișcări. Doar articulațiile sferice ale umărului și șoldului au un grad foarte mare de libertate al mișcărilor. Majoritatea celorlalte articulații nu permit mișcarea decât în anumite limite și formațiunile ligamentare indispensabile stabilității lor au un rol, cu atât mai important, cu cât articulația este mai puțin congruentă, cum este cazul articulației genunchiului.

### Clasificare anatomo-clinică

În funcție de gravitatea și persistența traumatismului cauzator precum și a mecanismului de producere, leziunile ligamentare pot fi clasificate în numeroase feluri.

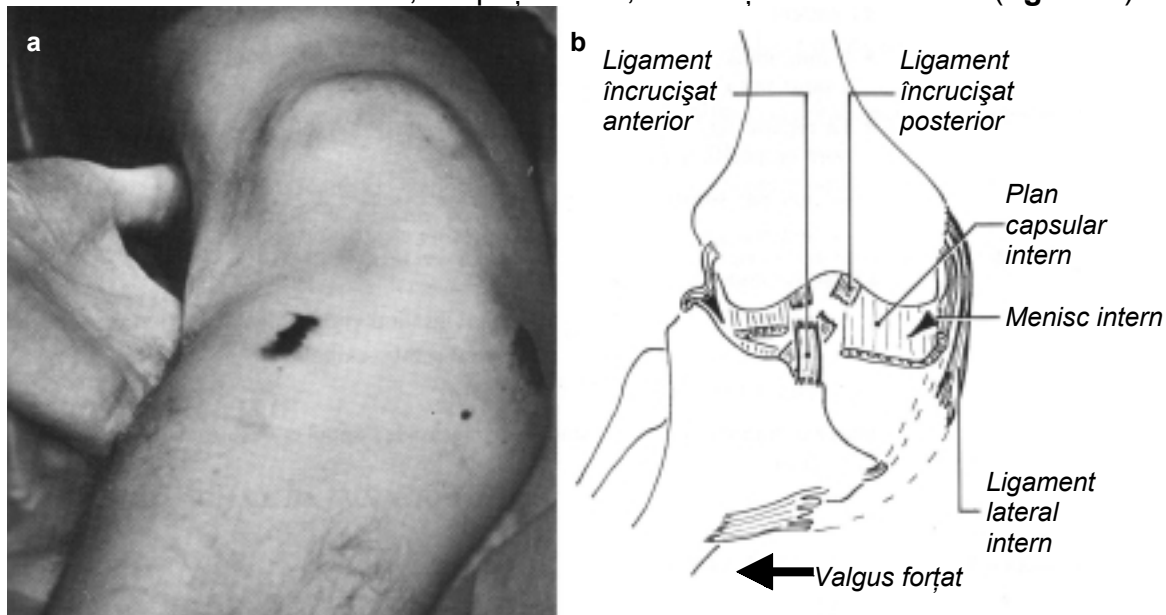
În principiu, atunci când forța traumatică a fost moderată și de scurtă durată și mecanismul indirect, vorbim de *entorsă stabilă (benignă)*. Ea presupune, în principiu, o distensie ligamentară sau o ruptură fibrilară, parțială, a unei sau mai multe fascicule ligamentare, cu păstrarea stabilității articulare.

Atunci când forța traumatică a fost puternică și prelungită și mecanismul de producere a favorizat producerea acestui tip de traumatism, consecința este ruptura parțială sau totală, superficială și profundă a fasciculelor ligamentare. Articulația este destabilizată și vorbim de o *entorsă gravă (instabilă)*. Cele mai afectate articulații sunt cele cel mai puțin protejate de mușchii periarticulari: genunchi, gleznă și articulațiile degetelor.

### Simptomele clinice și diagnostic

În entorsa stabilă, articulația este destinsă (hidartroză) și dureroasă cu o eventuală zonă limitată de echimoză periarticulară. Palparea ligamentului pe toată lungimea sa pune în evidență unul sau mai multe puncte dureroase pe traiectul său sau/și la locul de inserție al ligamentului. Confirmarea diagnosticului, cu infirmarea oricărei leziuni osoase asociate impune un tratament conservator cu imobilizare și punere în repaus a articulației până când durerile dispar.

În entorsa gravă durerea este intensă și persistentă, cu reacție articulară importantă (hemartroza) și echimoză întinsă, difuză în compartimentul afectat. Examinarea clinică a bolnavului nu este posibilă decât după anestezie generală. După relaxare și dispariția durerii sub anestezie se poate pune în evidență instabilitatea articulară care face, cel puțin clinic, diferențierea de entorsă (**fig. 2.69**).



**Figura 2.69**

**Entorsă gravă de genunchi în care se observă căscarea interliniului intern al genunchiului la mișcarea de valgus forțat: a – clinic; b – schematic.**

Radiografia poate pune în evidență un fragment detașat de la locul de inserție al ligamentului sau deschiderea și căscarea anormală a spațiului articular de partea lezată, atunci când radiografia este făcută cu membrul în poziție forțată, care reproduce mecanismul entorsei (radiografii în poziție menținută) (**fig. 2.70**).



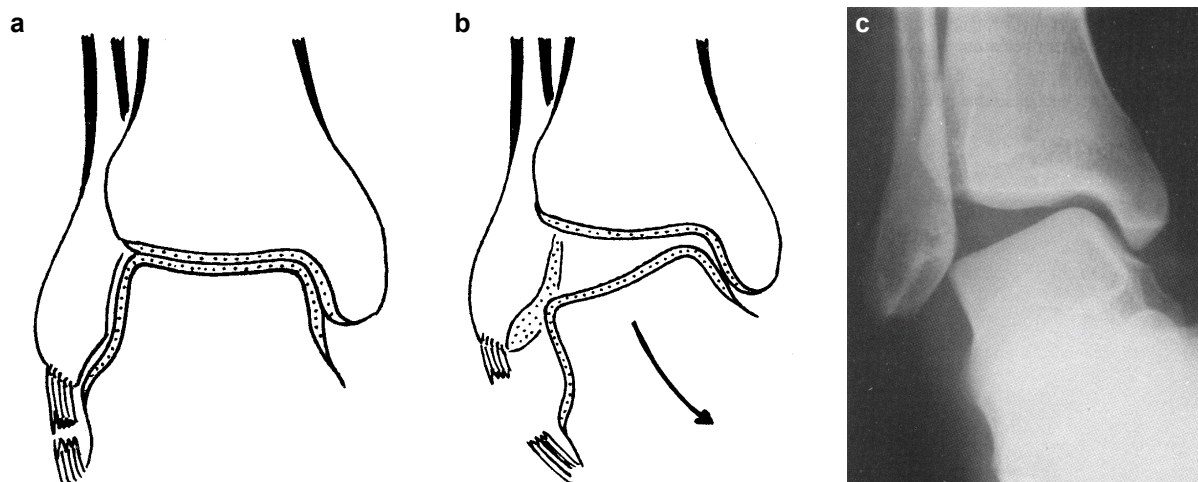


Figura 2.70

*Entorsă gravă de gleznă (ruptura ligamentului lateral extern)*

*a – poziție normală;*

*b – mișcare de varus equin forțat al piciorului;*

*c – imagine radiografică a poziției forțate (radiografie în poziție menținută) care confirmă gravitatea entorsei prin căderea evidentă a interliniului articular de partea externă.*

## 2. Luxațiile și subluxațiile articulare

### Definiție

Pierderea permanentă a contactului între suprafețele articulare, prin leziuni importante ale tuturor elementelor intra și periarticulare de stabilizare constituie luxația. Subluxația implică un grad mai mic de deplasare a elementelor constitutive articulare, astfel încât suprafețele articulare rămân parțial în contact.

### Mecanismul de producere

Luxația este cu atât mai frecventă cu cât articulația este mai incongruentă și mobilă iar legăturile casulo-ligamentare sunt mai laxe și fragile. Toate articulațiile sunt susceptibile în principiu de a suferi o luxație dar în ordinea frecvenței riscul maxim este pentru articulația umărului, cotului, șoldului, genunchiului pumnului și mâinii, gleznei și piciorului.

Traumatismul este aproape întotdeauna indirect și complex. El antrenează o breșă articulară și o ruptură capsulo-ligamentară sau fractură articulară care permite dizlocarea articulară. În principiu, orice mișcare forțată sprijinită și prelungită poate fi cauză de luxație.

### Anatomie patologică și clasificare

În funcție de ruptura capsulo-ligamentară se definesc:

- luxații regulate, cu atitudine caracteristică explicată de menținerea integrității unui ligament important;
- luxații neregulate, cu atitudine variabilă deoarece structurile ligamentare importante sunt rupte.

### Simptome și forme clinice

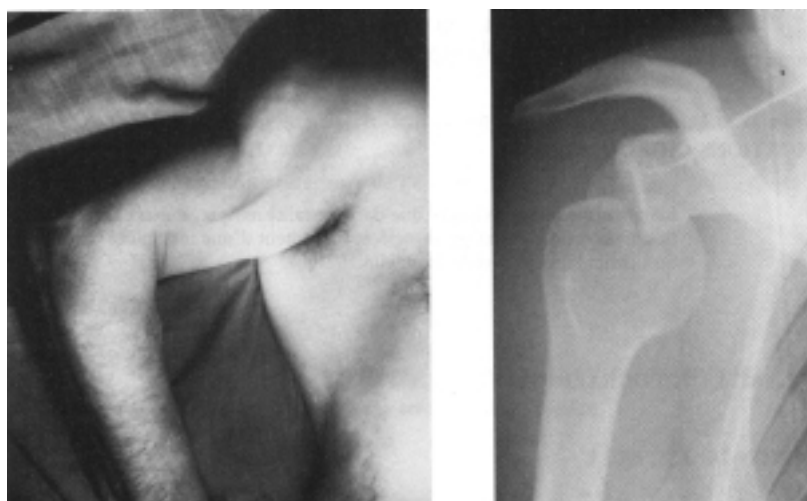Clinic, în cazul luxației, după un traumatism forte, articulația interesată este foarte dureroasă și se însoțește de impotență funcțională totală. Forma articulației este anormală și reperele osoase sunt deplasate cu o poziție caracteristică a membrului afectat. Mobilizarea voluntară a articulației luxate este imposibilă iar mobilizarea pasivă este foarte dureroasă și respinsă de pacient.

Radiografia tranșează diagnosticul, punând în evidență luxația și varietatea anatomo-clinică; ea poate evidenția o leziune osoasă asociată care poate afecta stabilitatea articulară (fractură-luxație).

Atunci când după un prim episod de luxație redusă, persistă după reducere o serie de leziuni ligamentare sau osoase periarticulare, se pot crea condițiile pentru o nouă luxație sau pentru reproducerea cu frecvență variabilă a luxației, situație în care spunem că luxația este recidivantă. Este cazul cel mai frecvent al luxației de umăr și luxației în articulația femuro-patelară. Alteori, luxația este habituală, produsă voluntar de către pacient oricând dorește prin contracție musculară voluntară și laxitate ligamentară.

### ***Luxația de umăr***

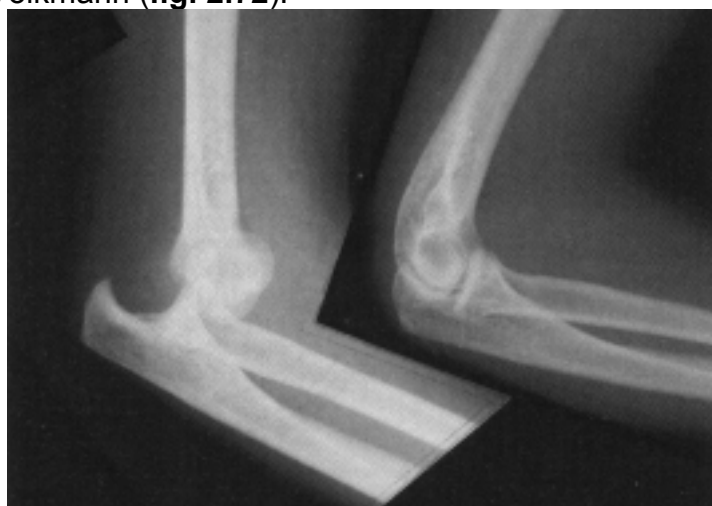Este cea mai frecventă luxație, se produce prin mecanism de abducție și rotație externă forțată a brațului. Varietatea antero-internă este cea mai frecventă, în timp ce luxația posterioară prin hiper-rotație internă este cea mai rară (**fig. 2.71**). Se asociază destul de frecvent cu pareză sau paralizie de nerv circumflex, fractură subcapitală de humerus (fractură-luxație), leziuni ale coafei mușchilor rotatori ai umărului.



**Figura 2.71**  
***Luxație scapulo-humerală, varietate antero-internă – aspect clinic și radiografic***

### ***Luxația de cot***

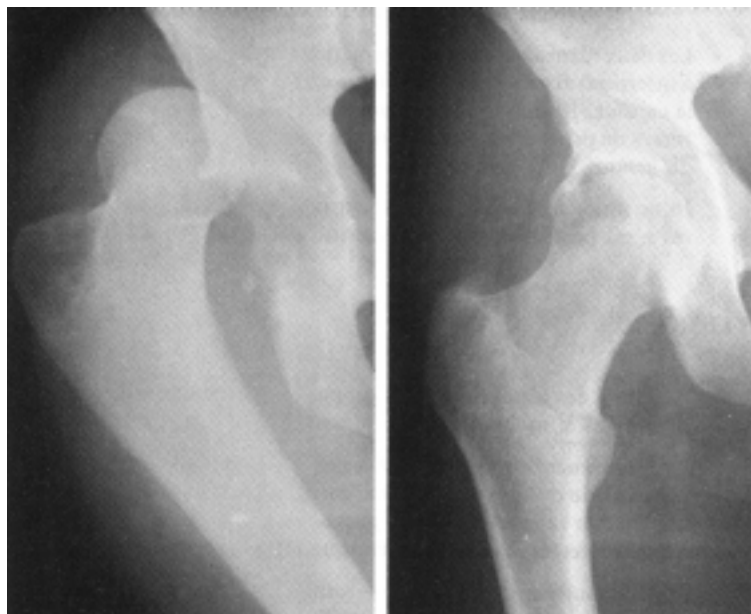Mai rară, este cel mai adesea posterioară sau postero-externă, produsă prin mecanism de hiperextensie forțată a brațului sau cădere cu sprijin pe mână. Evoluția este dominată de riscul redorii articulare sau a compresiunii vasculo-nervoase și a fracturii asociate care pot conduce la o complicație gravă, retracție ischemică Volkmann (**fig. 2.72**).



**Figura 2.72**  
***Luxație posterioară de cot – aspect radiografic înainte și după reducerea luxației***

**Luxația de șold**

Este întotdeauna consecința unui traumatism violent, cel mai adesea postero-superioară prin compresiunea în axul femurului, șoldul fiind flectat. Este așa-numitul mecanism al „tabloului de bord” caracteristic accidentelor rutiere. Fractura marginii posterioare a cotilului, întreruperea vascularizației capului femural cu necroză consecutivă și paralizia sciatică sunt principalele leziuni asociate. Evoluția este dominată de riscul necrozei capului și a artrozei coxo-femorale posttraumatice (fig. 2.73).



**Figura 2.73**  
*Luxație de șold, varietatea postero-superioară – aspect radiografic înainte și după reducerea luxației*

**Evoluție și prognostic**

Depinde de leziunea inițială și modalitățile terapeutice. Principalele modalități de evoluție a unei luxații sunt către:

- instabilitate prin cicatrizare ligamentară aleatorie sau fractură articulară;
- redoare prin rețracție ligamentară sau osificări heterotopice periarticulare;
- artroză posttraumatică prin necroză osteo-cartilaginoasă sau interpoziție articulară a elementelor de vecinătate, în momentul reducerii.

**Diagnostic**

Este evocat de: mecanismul accidentului, durerea vie, tumefacția și impotența funcțională totală a membrului, deformarea și atitudinea vicioasă caracteristică.

Examenul radiografic este indispensabil pentru diagnosticul de luxație sau fractură asociată și este obligatoriu înainte și după reducere.

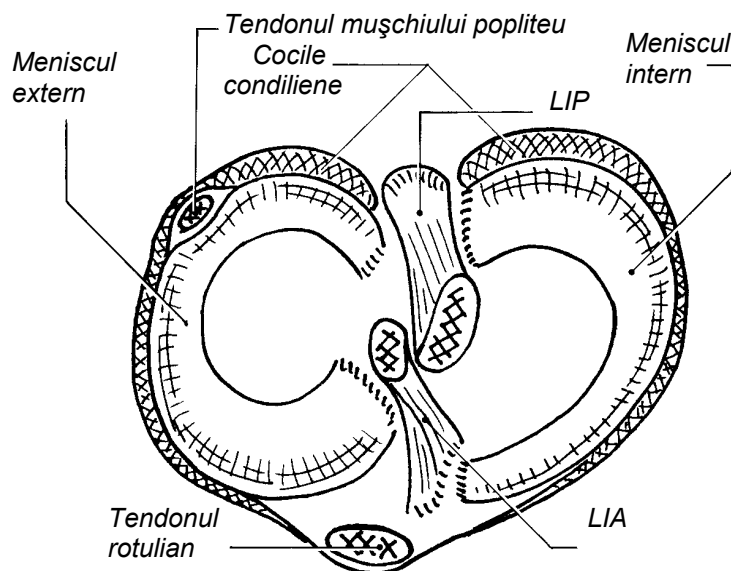
**3. Leziunile meniscale traumatice**

Rupturile traumatice ale meniscurilor se întâlnesc cel mai adesea la nivelul meniscului intern al genunchiului la tineri și sportivi. Leziunea este rareori izolată fiind frecvent asociată cu leziuni ligamentare cu manifestarea clinică, adesea discretă.

**Anatomie patologică**

Rolul meniscurilor în complexul articular al genunchiului este foarte important. Cele două meniscuri sunt formațiuni fibrocartilaginoase în formă de semilună cu inserție fixă la nivelul extremităților și inserție mobilă periferică pe capsulă.

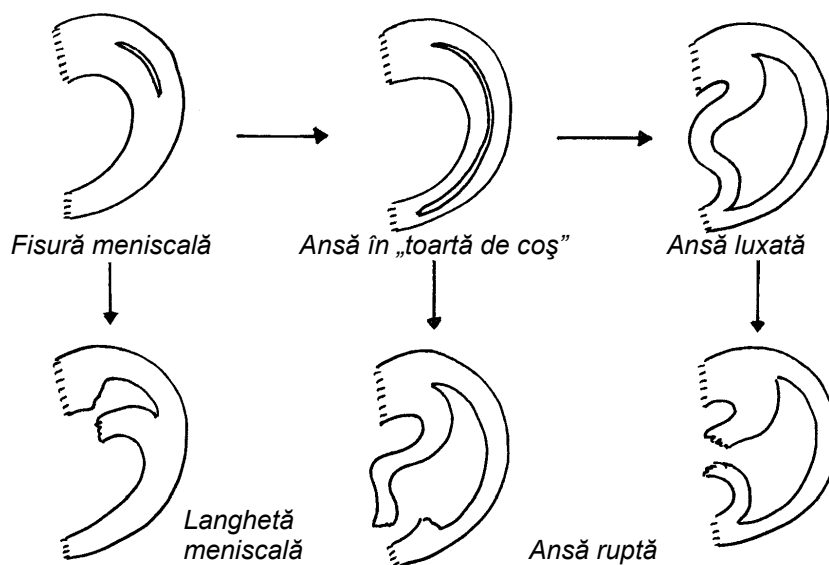
Ele îndeplinesc rolul de adaptare a suprafețelor articulare incongruente ale volutelor condiliene femurale și platourilor tibiale, de repartiție echilibrată a forțelor de presiune în articulație și de contribuție la asigurarea stabilității de ansamblu a genunchiului, stabilitate controlată în principal de un sistem ligamentar și muscular foarte bine coordonat (**fig. 2.74**).



**Figura 2.74**

**Meniscurile genunchiului și ligamentele încrucișate anterior (LIA) și posterior (LIP)**

Meniscurile nu sunt vascularizate prin vase proprii ci prin imbibitiție la nivelul inserției periferice capsulare. Acest lucru explică dificultățile de cicatrizare și necesitatea frecventă a ablației meniscului rupt. Odată produsă fisura meniscală, tendința este nu spre cicatrizare ci spre mărirea sa până la ruptura completă în funcție de solicitările meniscale. O langhetă sau o ansă meniscală mobilă este cel mai adesea responsabilă de blocajul meniscal prin interpoziția în șanțul intercondilian sau de alte tulburări funcționale acuzate de pacient (**fig. 2.75**).



**Figura 2.75**

**Leziunile traumatiche ale meniscului intern a genunchiului – anatomie patologică**

### Mecanismul de producere

În cursul mișcărilor complexe ale genunchiului, care sunt în principal de flexie și extensie și accesoriu rotatorii, meniscurile sunt comprimate și se deformează între inserțiile lor fixe și mobile. Mișcarea brutală asociată unor forțe de compresiune sau smulgere este responsabilă de un asincronism între deformația meniscală și mișcările tibiei în raport cu femurul, conducând în final la ruptura meniscului. Principalele tipuri de accidente responsabile de leziunile meniscului intern sunt:

- mișcarea de valgus- rotație externă pe un genunchi în semiflexie; este mișcarea de pivotare specifică accidentelor sportive;
- mișcarea de flexie forțată a genunchiului care este o mișcare specifică unor profesioniști (parchetari, faianțari).

Anumite circumstanțe favorizează leziunea meniscală traumatică: laxitate cronică ligamentară, anomalie meniscală congenitală, degenerescență meniscală de vârstă.

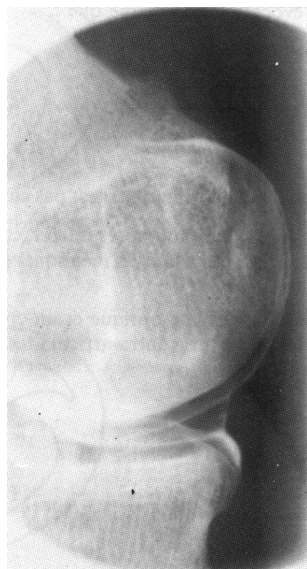
### Simptome și diagnostic

Blocajul meniscal reprezintă un accident acut foarte caracteristic. El apare cu ocazia unei mișcări forțate, se însoțește de un cracment dureros intraarticular, deficit de extensie completă în articulația genunchiului și poate ceda spontan cu o senzație de resort. În aceste cazuri diagnosticul clinic este cert.

Alteori, durerea în interliniu articular intern sau extern al genunchiului, descrisă de pacient sau provocată de manevre specifice, sunt evocatoare pentru suspiciunea de leziune meniscală. În unele cazuri lipsesc chiar și aceste semne, diagnosticul clinic fiind mai dificil. Există totuși o serie de semne indirecte ale rupturii de menisc, care în anumite circumstanțe traumatice repetitive pot avea semnificația clinică de leziune meniscală. Sunt așa-numitele „echivalențe meniscale” reprezentate de: hidartroză (reacție lichidiană articulară) intermitentă, consecutivă unui efort, cracmente și instabilitate articulară.

### Imagistica

Când examenul clinic nu este caracteristic, diagnosticul paraclinic poate confirma leziunea meniscală. Principalele modalități de investigare sunt imagistice și constau fie în artrografie gazoasă sau lichidiană a genunchiului fie în artroscopie. Artrografia constă în radiografierea genunchiului după introducerea unui produs de contrast pentru a vizualiza meniscurile care sunt radiotransparente (**fig. 2.76**). Artroscopia diagnostică constă în introducerea în articulația genunchiului a unui sistem optic și a unui croșet palpator cu ajutorul cărora pot fi explorate, vizual și palpator, toate structurile intraarticulare, inclusiv meniscurile.



**Figura 2.76**  
*Artrografia genunchiului care  
evidențiază o fisură meniscală*

## ELEMENTE DE PATOLOGIE ARTICULARĂ NETRAUMATICĂ (ARTROPATII ȘI BOLI ÎNRUDITE)

### 1. Artrita infecțioasă

#### *Epidemiologie*

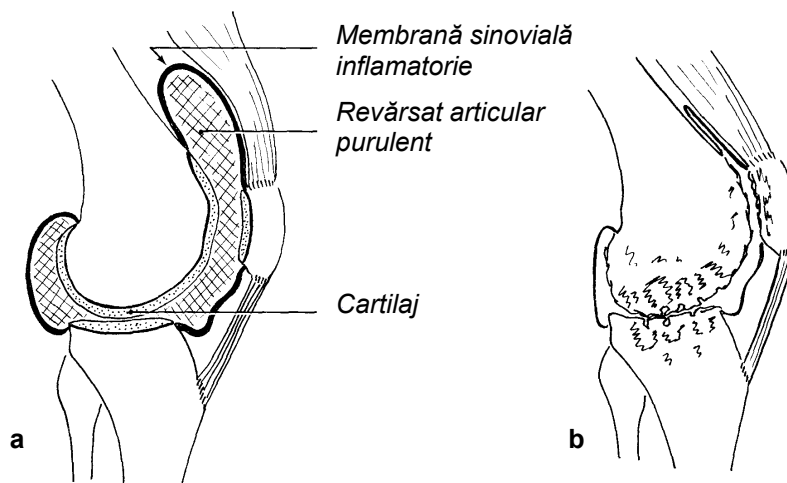
O articulație poate fi infectată prin invazie bacteriană directă cauzată de o plagă penetrantă articulară, de o infiltrație medicamentoasă sau de chirurgia articulară, artroscopică sau prin artrotomie. Artrita se mai poate produce plecând de la un abces osos de vecinătate sau prin diseminare sanguină de la o localizare la distanță.

Agentul cauzal este în cele mai multe cazuri stafilococul auriu și în unele cazuri, la copii, haemophilus influenzae. Ocazional și alți germeni precum streptococul, escherichia coli și proteusul pot fi responsabili de apariția unei artrite.

La copii este dificil, adesea, de a decela dacă infecția debutează în os și se propagă către articulație sau invers.

#### *Patogenie*

Infecția debutează în membrana sinovială printr-o reacție inflamatorie cu un exudat sero-purulent. Este faza de **sinovită acută** în care există un revărsat purulent articular care va conduce în timp la erodarea și distrugerea cartilajului datorită enzimelor eliminate de bacterie și a enzimelor eliberate de sinoviala inflamată, celulele inflamatorii și puroii. Este faza de **distrucție osteo-cartilaginoasă**, ireversibilă din punct de vedere al vindecării fără sechele. La copii epifizele pot fi distruse, la adolescenți ocluzia vasculară poate antrena necroză a cartilajului de creștere epifizar, iar la adult efectele se reflectă în distrugerea cartilajului articular (fig. 2.77).



**Figura 2.77**

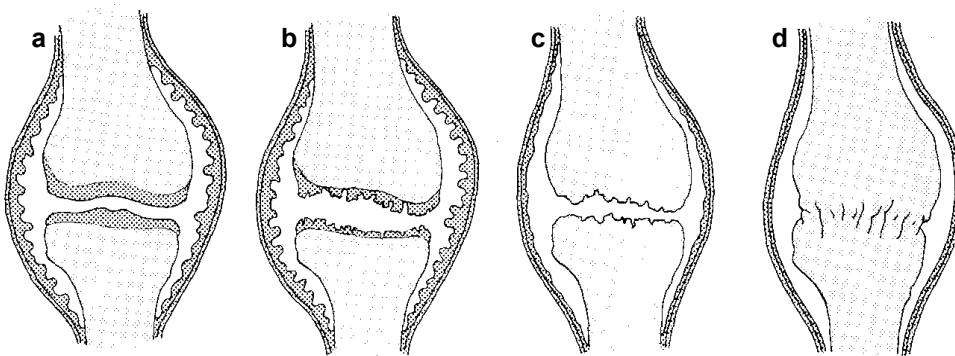
**Artrită acută de genunchi – anatomie patologică**

a – faza de sinovită acută;

b – faza de distrucție osteo-cartilaginoasă.

Vindecarea fără sechele este posibilă în faza inițială și constă într-un tratament de urgență cu toaletă articulară prin artrotomie urmată de irigație și drenaj, eventual sinovectomie, antibioterapie și imobilizare.

Dacă artrita este netratată evoluția este fie spre distrucție parțială a cartilajului articular și fibroză în articulație fie distrugerea completă a cartilajului articular și anchiloză osoasă sau chiar distrucție osului cu constituirea unei diformități articulare permanente (fig. 2.78).



**Figura 2.78**

**Artrita acută supurată – faze evolutive**

- a – sinovită acută cu revărsat articular purulent;
- b – cartilaj articular lezat precoce de enzimele celulare și bacteriene;
- c – artrită netratată evoluează spre distrugerea completă a cartilajului;
- d – vindecare prin anchiloză osoasă.

**Simptomatologie**

Simptomele și aspectul clinic diferă în raport cu vârsta pacientului.

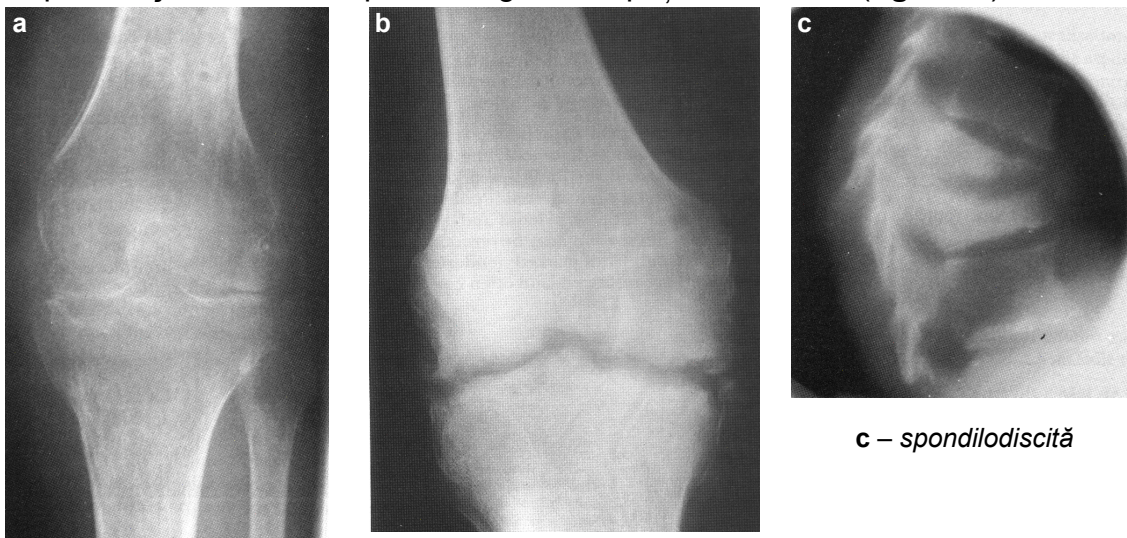
La nou-născut artrita apare de regulă în contextul unei septicemii. Sugarul este iritabil, refuză hrana, are febră și un puls rapid. Articulațiile pot fi examinate cu atenție și se poate constata uneori căldură locală și rezistență la mișcare. Cordonul și cicatricea ombilicală trebuie considerate ca o potențială sursă de infecție.

La copii se constată o durere acută într-o singură articulație mare, de regulă șoldul și limitarea mobilității articulare. Starea generală este alterată cu febră și puls rapid. Tegumentele în zona articulației sunt congestive, calde și dureroase. Mișcărilor sunt limitate sau chiar abolite prin durere sau spasm. Trebuie căutată imediat sursa infecției care poate fi în sfera ORL sau o stafilococie cutanată.

La adult este vorba, cel mai adesea, de o articulație mare și superficială (genunchi, pumn, gleznă) care este dureroasă congestivă și inflamată. Mobilitatea articulară este limitată dureros până la constituirea unei poziții vicioase.

**Imagistică**

Radiografia efectuată la debutul afecțiunii este, de obicei, normală. Ulterior, apare osteoporoză și mai târziu aspect neregulat al spațiului articular (**fig. 2.79**).



c – spondilodiscită

**Figura 2.79**

**Aspect radiografic evolutiv al artritei de genunchi:**  
osteoporoză marcată (a), distrucția cartilajului articular (b)

### **Laborator**

Viteza de sedimentare a hematiilor și numărătoarea leucocitelor au valori constant crescute. Hemocultura poate fi pozitivă dar investigația poate dura. Cel mai adesea examinarea directă a lichidului aspirat din articulație poate fi concludentă. Aspectul său poate fi franc purulent, dar cel mai adesea lichidul articular are un aspect ușor turbure sau chiar clar. Însămânțarea imediată pe medii de cultură poate asigura rapid o orientare diagnostică în privința germenului responsabil de artrită: dacă este un germene Gram pozitiv, aproape cu certitudine este stafilococul auriu; cocii Gram negativi vor fi probabil *H. influenzae* la copil și gonococul la adult. După depistarea germenului se va testa sensibilitatea la antibiotice în funcție de care se va modela tratamentul antibiotic specific.

### **Diagnostic pozitiv și diferențial**

Diagnosticul pozitiv se stabilește pe baza anamnezei, a examenului clinic, radiologic și biologic, în special bacteriologic.

Diagnosticul diferențial trebuie făcut cu numeroase afecțiuni de tip inflamator:

1. **osteomielita acută** – la copil poate avea un caracter greu diferențiabil de o artrită septică. Adesea trebuie acceptată ideea coexistenței și concomitenței celor două afecțiuni;
2. **artrita traumatică** – sinovita traumatică sau hemartroză se însoțesc de durere și limitarea mobilității articulare. Anamneza traumatică nu exclude infecția, diagnosticul rămânând în discuție până la examinarea aspiratului articular;
3. **hemartroza hemofilică** – poate fi confundată cu o artrită septică datorită durerilor și inflamației locale determinate de revărsatul hemartrozic brutal în articulație. Anamneza evidențiază antecedentele hemofilice dar puncția aspirație tranșează diagnosticul;
4. **febra reumatică** – care însoțește o durere fugace de la o articulație la alta cu semne de inflamație locală. Anamneza și absența semnelor de bacteriemie sau septicemie stabilesc diagnosticul;
5. **guta și pseudoguta** – la adult sinovita gutoasă seamănă foarte bine cu o artrită septică. Fluidul aspirat este adesea turbure, cu numeroase leucocite. Totuși, examinarea microscopică în lumină polarizată evidențiază cristalele caracteristice gutei;
6. **maladia Gaucher** – durerea acută și febra pot pune în discuție o artrită acută. Deoarece această afecțiune are adesea predispoziție către infecție se vor administra sistematic antibiotice.

### **Complicații**

Sunt numeroase și grave:

1. **distrucția osului** – și, la șold, luxația sunt consecințe ale unei artrite netratate corect de la început. Radiografia evidențiază distrucția articulației cu liza capului femural și tendința la luxație sau chiar luxația intracotiloidiană. Prognosticul funcțional este sumbru, articulația fiind complet compromisă;
2. **distrucția cartilajului** – evoluează spre anchiloză fibroasă sau osoasă. La adult distrucția parțială a cartilajului conduce către artroză secundară;
3. **tulburări de creștere a osului** – se întâlnesc frecvent când artrita a fost netratată sau târziu tratată. Aspectul clinic este de scurtare a membrului, diformitate localizată și poziție vicioasă a membrului.

### **Tratament**

Prioritatea principală constă în funcționarea articulației și examinarea lichidului aspirat. Tratamentul va fi instituit de urgență și urmează în linii mari principiile de tratament ale osteomielitei:



1. **măsuri de ordin general** – rehidratare, analgetice și imobilizare strictă a articulației;
2. **antibioterapie** – alegerea inițială a antibioticului se bazează pe probabilitatea patogenică cea mai mare, administrându-se antibioticul cu spectrul cel mai larg și eficiență maximă pe germenele cauzal cel mai probabil. După investigații bacteriologice complete antibioticul va fi administrat conform antibiogramei care evidențiază sensibilitatea maximă la anumite grupe de antibiotice;
3. **drenajul** – sub anestezie se drenează puroiul din articulație prin artrotomie. Se practică un lavaj sistematic și prelungit cu ser fiziologic, soluții antiseptice slabe, soluții cu antibiotice. Unii recomandă aspirații și lavaj fără artrotomie, repetate la interval de 24-48 de ore;
4. **îngrijiri după fază acută** – se instituie după ce starea generală a bolnavului s-a ameliorat, articulația nu mai este dureroasă și caldă și probele biologice s-au normalizat. Dacă integritatea cartilajului articular a fost prezervată se începe mobilizarea ușoară, activă a articulației. Dacă cartilajul articular a fost distrus se menține imobilizarea articulară, pe cât posibil în poziție funcțională, până la instalarea anchilozei.

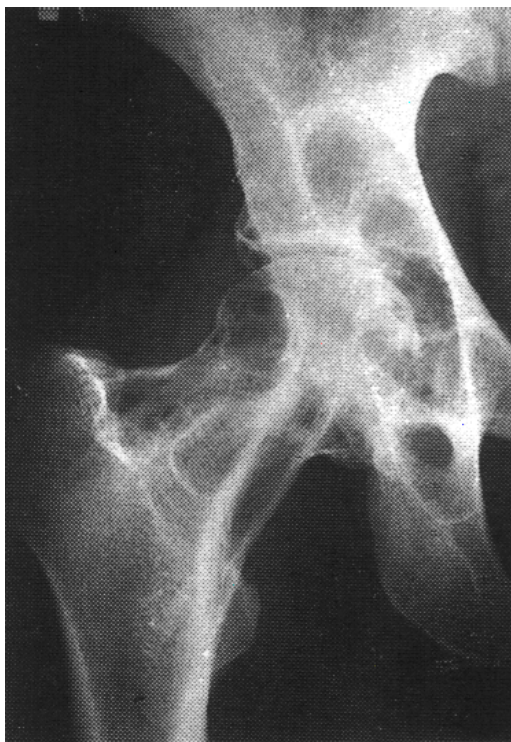
## 2. Tumorile articulare

### **Sinovita vilonodulară și pigmentară și tumora cu celule gigante a tecilor tendinoase**

Sunt două forme anatomo-clinice de tumori benigne sinoviale cu localizare în articulații, tecile tendinoase și burse.

#### **Forme anatomo-clinice**

Se poate localiza în toate articulațiile, frecvent la șold, genunchi sau gleznă, cu preponderență la adolescenți și adultul tânăr. Radiografia evidențiază zone de eroziune în osul juxtaarticular, pe toată circumferința articulației (**fig. 2.80**).



**Figura 2.80**  
*Sinovită vilonodulară și pigmentară localizată la nivelul articulației șoldului – aspect radiografic*

Când se deschide articulația se constată o sinovială hipertrofiată îngroșată, de aspect și consistență tumorală, acoperită adesea de vilozități galben-maronii cauzate de depozitele de hemosiderină. Excavațiile și eroziunile osoase sunt pline de material sinovial friabil.

Leziunile localizate la nivelul tendoanelor mâinilor și picioarelor dau acestora un aspect nodular și afectează mobilitatea tendonului în culisa tendinoasă. Radiografia evidențiază amprente și eroziune pe suprafața osului adiacent, ca de exemplu, pe falange. Aspectul intraoperator al țesutului sinovial este adesea galben, motiv pentru care acest tip de leziune se numește *xantomatoză a tecilor sinoviale*.

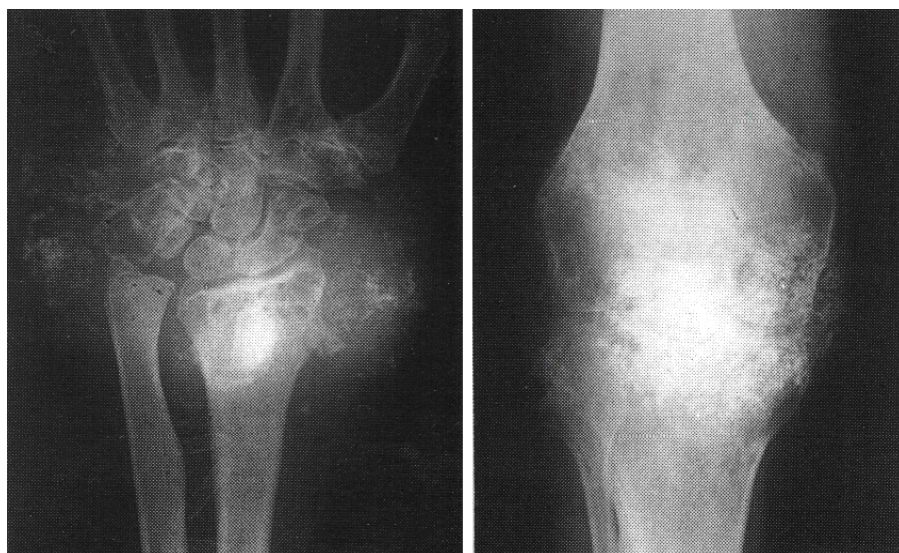
Din punct de vedere histologic leziunile localizate la nivelul articulației și tendonului sunt identice. Este vorba de o proliferare și hipertrofia membranei sinoviale care conține țesut fibroblastic cu histiocite și celule gigante multinucleate. De aceea, acest tip de tumoră mai poartă numele și de *tumora cu celule gigante a tecii tendoanelor*.

### **Tratament**

Tratamentul constă în sinovectomie. Deși în mod normal tumora nu evoluează spre malignitate, incidența recidivelor este mare atunci când excizia nu este completă. La genunchi, în special, sinovectomia totală este imposibilă motiv pentru care sinovectomia trebuie asociată cu radioterapie locală. Dacă în ciuda acestui tratament agresiv, se produc recidive frecvente se impune sacrificarea articulației și înlocuirea sa printr-o proteză articulară sau artrodeză.

### **Sinovialomul malign**

Este o tumoră sinovială malignă rară care produce mărirea rapidă de volum a articulației, localizată de regulă la nivelul genunchiului, șoldului sau umărului. Ocazional se prezintă ca niște mici tumorete la nivelul mâinilor sau picioarelor, diagnosticul histologic fiind o surpriză. Radiografia cu raze moi evidențiază o masă tumorală extinsă în părțile moi, uneori, cu calcificări extensive (**fig. 2.81**).



**Figura 2.81**  
*Sinovialom malign  
localizat la nivelul  
pumnului și  
genunchiului – aspect  
radiografic  
caracteristic cu  
imagine în „furtună de  
zăpadă”*

Computertomograful și RMN-ul ajută la precizarea limitelor tumorii. Biopsia relevă o tumoră de părți moi compusă din celule sinoviale proliferative și țesut fibroblastic. Caracteristice sunt ariile celulare presărate cu fante goale care dau țesutului un aspect acinar. Anomaliile de conformație și mitoză celulară reflectă gradul de malignitate.

Tumorile mici, precis localizate și slab diferențiate se pot trata prin simpla excizie. Tumorile înalt diferențiate, cu limite rău definite, beneficiază de o rezecție radicală, chiar amputație, asociată chimio și radioterapiei.

### 3. Artropatii noninflamatorii

Termenul de osteoartrită, folosit în literatura anglo-saxonă pentru a defini artroza, este un termen impropriu deoarece inflamația nu este procesul patologic principal observat în această artropatie.

Mai clar descrisă ca *boala articulară degenerativă*, această afecțiune reprezintă calea finală a traumatismului cartilajului articular.

În timp ce natura adevărată și cauza artrozei este neclară, semnele radiologice și caracteristicile anatomo-patologice macroscopice și microscopice sunt tipice în cele mai multe cazuri.

Clasificarea artrozelor în forme primare și secundare, deși este încă utilă, a devenit oarecum neclară și imprecisă.

Desemnarea unei artroze ca formă primară sau idiopatică este făcută când nu a fost identificată nici o cauză predispozantă.

O artroză este considerată secundară când o cauză subjacentă, cum ar fi traumatismul, o diformitate preexistentă sau o boală sistemică, poate fi identificată. În timp ce multe cazuri de artroză de șold au fost considerate idiopatice când au fost observate modificările din stadiile finale, o analiză mai atentă a indicat existența unor cauze predispozante cum ar fi epifizioliza femurală superioară sau forme moderate de displazie acetabulară.

Articulațiile cel mai frecvent implicate sunt șoldul, genunchiul, articulațiile mâinii (interfalangienele distale, proximale și carpo-metacarpiene I) coloana vertebrală cervicală, toracală și lombară.

#### **Artroza primară**

##### ***Epidemiologie***

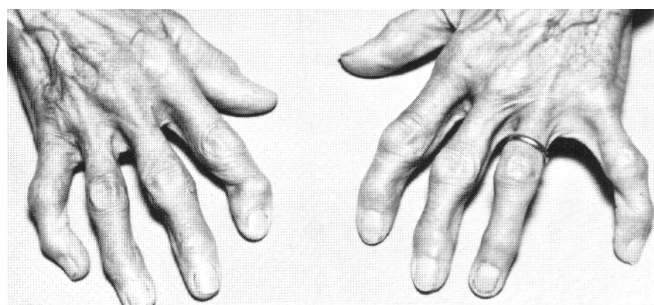
Artroza este o boală articulară larg răspândită. Deși studiile pe cadavru arată modificări degenerative ale articulațiilor care suportă o încărcare de 90% la persoanele peste 40 de ani, simptomele nu sunt de obicei prezente. Prevalența și severitatea artrozei crește cu vârsta.

Dacă luăm în considerație toate vârstele, bărbații și femeile sunt în mod egal afectați. Sub 45 de ani, boala este mai frecventă la bărbați iar femeile sunt mai frecvent afectate peste 55 ani.

La femei sunt mai frecvent afectate articulațiile mâinii și genunchiului iar la bărbați mai frecvent afectate sunt șoldurile.

Incidența artrozei de șold este mai mare la bărbații albi (americani și europeni) față de chinezi și negri sud africani. Artroza de șold primară este rară la japonezi, însă artrozile secundare sunt frecvente datorită displaziei de șold.

Există dovezi că unele forme de artroză pot fi moștenite cu o transmitere mendeliană de tip dominant. Aceste forme sunt reprezentate de artroza primară generalizată în care nodulii Heberden și Bouchard sunt elemente principale și există de asemenea o pierdere simetrică și uniformă a cartilajului articular de la nivelul articulațiilor genunchiului și a șoldului (**fig. 2.82**).



**Figura 2.82**  
*Artroză primitivă cu noduli Heberden și Bouchard – aspect clinic*

Alte tipuri de artroză congenitală includ condrocalcinoza familială (depozite de cristale de dihidrat pirofosfat de calciu în cartilaj), sindromul Stickler (caracterizat printr-o degenerare vitreoretinală), boala depozitelor de hidroxiapatită și displazii epifizare multiple. Câteva forme congenitale sunt cauzate de mutații ale genei pentru procologenul II specific cartilajului.

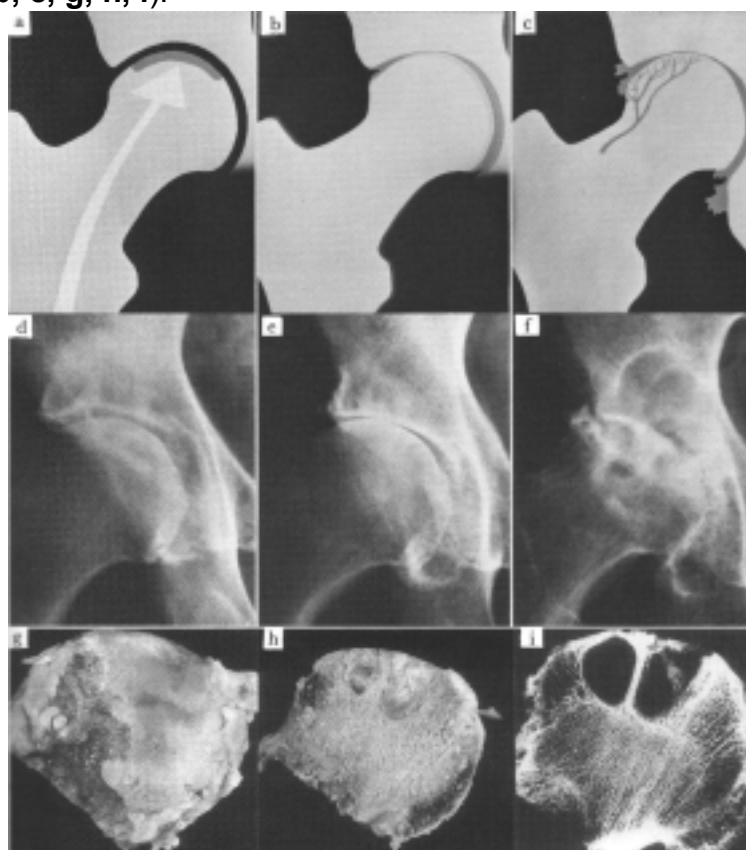
### **Anatomie patologică**

Modificările timpurii ale artrozei constau în tumefacția și înmuierea matricei cartilajului.

Pierderea moderată a metacromaziei reprezintă pierderea proteoglicanilor în matricea extracelulară. Apar neregularitățile de suprafață sub forma fibrilațiilor. Poate fi observată o hiper celularitate difuză a condrocitelor. Interfața între cartilajul hialin și zona de cartilaj calcificat este subțire și ondulată din primele stadii ale artrozei.

Caracteristicile tardive ale artrozei constau în pierderea progresivă a proteoglicanilor manifestată ca o reducere a colorației cu safranin O. Fibrilațiile de la suprafață se adâncesc în fisuri și mai târziu în șanțuri profunde. Se observă clonarea condrocitelor precum și reduplicarea interfeței dintre cartilajul hialin și calcificat, cu linii paralele discontinue ce indică progresia calcificării porțiunii legate a cartilajului articular. Regiunile de os eliminat reprezintă pierderea completă a cartilajului.

Formarea de os nou apare în zonele subcondrale ca și la marginile cartilajului articular. Zonele de rarefacție osoasă de sub osul eburnat sunt reprezentate de „chiști” sau „geode” observate pe radiografie și la inspecția cu ochiul liber (**fig. 2.83 a, b, c, g, h, i**).



**Figura 2.83**

**a, b, c – patogenicie** - solicitarea cartilajului este în zona de stress maxim cu reacție vasculară și neoformații de os sub forma osteofitei marginale pericartiloidiene;

**d, e, f – imagistică** - pensarea radiologică a spațiului articular, osteocondensare și geode „în oglindă”, deformarea capului femural și osteofitoză;

**g, h, i – anatomie patologică** - aspectul macroscopic al unei secțiuni prin capul femural excizat unde se remarcă zone chistice și geode.

**Imagistică**

Caracteristicile radiografice tipice indică modificările anatomo-patologice tardive din artroză. Specifice sunt: îngustarea spațiului articular, scleroza osului subcondral, chiștii osoși (geode) și osteofitele marginale (**fig. 2.83 d, e, f**). În stadii tardive boala se complică cu leziuni osoase, subluxații, corpi liberi și deformații

Pentru aprecierea corectă a modificărilor radiologice în coxartroză trebuie cunoscută morfologia radiologică normală a articulației șoldului la adult, vizualizată cu ajutorul incidențelor specifice. Aceasta permite: construcția geometrică a arhitecturii coxo-femorale prin coxometrie, măsurarea proiecției diverselor unghiuri de față și profil (de acoperire, oblicitate, anteversie, etc.).

**Laborator**

Nu există teste specifice de diagnostic pentru artroze.

Analizele de sânge, urinare și chiar analiza lichidului sinovial nu furnizează informații utile, cu excepția excluderii artritelor infecțioase sau inflamatorii.

Lucrările experimentale recente asupra identificării markerilor degradării cartilajului pot furniza, în viitor, teste de diagnostic. Acestea includ teste sensibile și specifice pentru citokinele lichidului sinovial, pentru proteinaze și inhibitorii lor, pentru componentele matricii și fragmentele lor, pentru anticorpii serici față de colagenul articular ca și identificarea subpopulațiilor de proteoglicani.

**Artrozele secundare**

Termenul de artroză secundară este utilizat când există un factor responsabil sistemic sau local. Este vorba de afecțiuni care duc la diformități ale articulației sau la distrucția cartilajului, urmate de semnele și simptomele tipice ale artrozei primare.

Câteva exemple de astfel de factori: traumatismele, necroza aseptică a capului femural, boala Legg-Calvé-Perthes, displazia subluxantă a șoldului, poliartrita reumatoidă, discraziile sanguine, acondroplazia, condrocalcinoza, afecțiuni neurologice.

Modificările radiologice ale artrozelor secundare reflectă modificările subjacente patologice la care se adaugă modificările din artrozele primitive.

**4. Artropatii inflamatorii****Poliartrita reumatoidă**

Afecțiune inflamatorie cronică sistemică, poliartrita reumatoidă este o boală invalidantă, caracterizată prin modificări articulare și sinoviale.

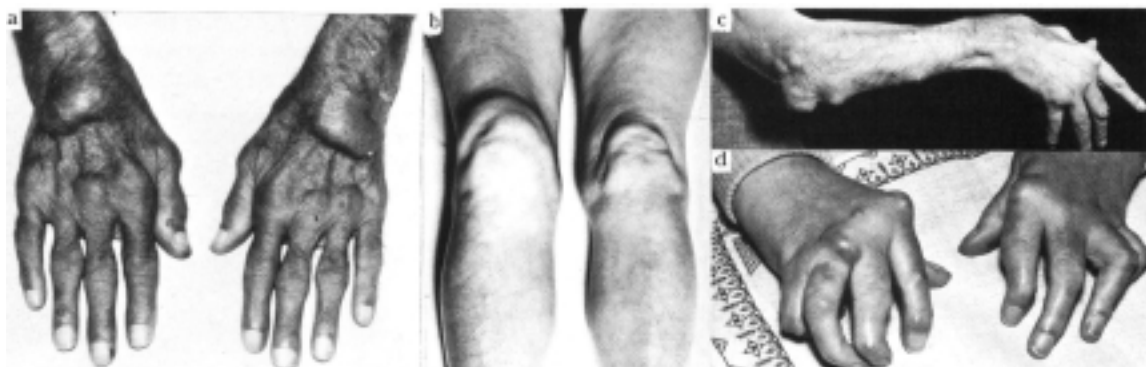
În timp ce modificări articulare și anatomopatologice sinoviale sunt întâlnite la toți pacienții, la fiecare pacient se întâlnește o gamă variată de manifestări sistemice și articulare, un prognostic diferit și diferențe în datele serologice precum și o zestre genetică proprie.

Cauza nu este cunoscută, deși boala apare ca un răspuns la un agent patogenic, la un pacient predispus genetic.

Factorii posibili declanșatori pot fi: infecțiile virale, bacteriene sau cu micoplasma ca și antigenele endogene sub forma factorului reumatoid, colagenului și a mucopolizaharidelor.

Afectarea articulară este simetrică, cuprinzând articulațiile pumnului, metacarpofalangiene, interfalangiene proximale, mâinii, cotului, coloanei cervicale, șoldului, genunchiului și gleznei. Articulațiile interfalangiene distale sunt de obicei cruțate (**fig. 2.84**).

Manifestările extraarticulare includ vasculita, pericardita, nodulii cutanați, fibroza pulmonară și pneumonia.



**Figura 2.84**

**Aspecte clinice ale poliartritei reumatoide**

- a – aspect fusiform al articulațiilor interfalangiene și a pumnului;
- b – debutul poliartritei printr-o sinovită reumatoidă localizată monoarticular (genunchi);
- c – nodului reumatismali;
- d – deformații tipice ale degetelor mâinii în „vreascuri bătute de vânt”

**Epidemiologie**

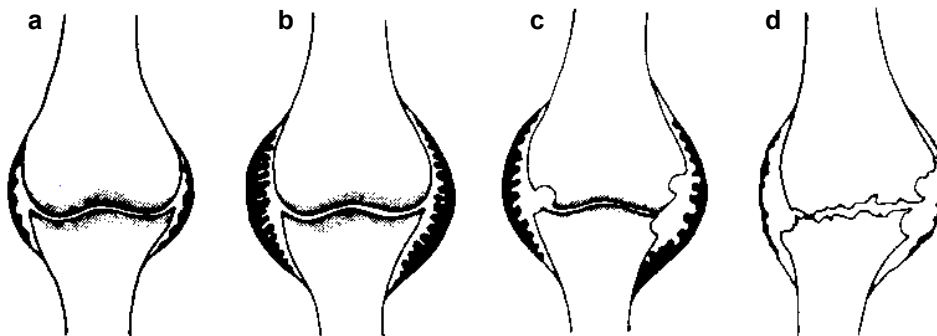
Poliartrita reumatoidă apare de 2-4 ori mai frecvent la femei decât la bărbați.

Boala apare la toate categoriile de vârstă dar crește în incidență odată cu îmbătrânirea, cu un vârf între 40 și 60 de ani.

Baza genetică este dovedită de asocierea poliartritei reumatoide cu un haplotip al genelor de clasă II din complexul major de histocompatibilitate. 75% dintre pacienții cu poliartrită reumatoidă au în circulație factorul reumatoid, care este un anticorp împotriva anticorpilor IgG. La pacienții seropozitivi există o incidență crescută a HLA-DR4, cu excepția pacienților de culoare, deoparece o parte mică de pacienți cu HLA-DR4 fac poliartrită reumatoidă.

**Anatomie patologică**

Sinovita reumatoidă reprezintă un răspuns inflamator local cu acumularea de celule mononucleare. Celulele care prezintă antigenele (macrofagele) activează limfocitele T, care determină formarea de citokine, proliferarea de celule B și formarea de anticorpi. Inflamația cronică determină formarea unui panus, o sinovială îngroșată plină cu limfocite T și B activate cu celule plasmatică și cu celule sinoviale fibroblastice și macrofagice. Distrugerea articulară începe odată cu distrugerea osului la marginea cartilajului articular. Eventual, cartilajul însuși este distrus de produșii secundari ai panusului (fig. 2.85).



**Figura 2.85**

**Poliartrita reumatoidă – stadii evolutive anatomo-patologice**

- a – articulație normală;
- b – stadiul I: sinovită cu tumefacția articulară;
- c – stadiul II: distrucție articulară precoce cu eroziuni periarticulare;
- d – stadiul III: distrucție articulară avansată și diformitate articulară

Lichidul sinovial, în contrast cu infiltratul cu celule mononucleare întâlnit în membrana sinovială, are neutrofile în proporție de 75-85%.

Factorul reumatoid este un anticorp specific față de antigenele de pe fragmentele Fc al IgG. Anticorpii includ IgM, IgG, IgA și IgE dar în mod tipic factorul reumatoid este de tip IgM.

Factorul reumatoid poate fi un factor declanșator pentru poliartrita reumatoidă și poate contribui la natura cronică a bolii. Factorul reumatoid este de asemenea întâlnit la pacienții cu alte boli inflamatorii, ca și la 1-5% din pacienții normali.

#### **Laborator**

Nu există nici un test specific pentru poliartrita reumatoidă dar, o serie de teste ajută la diagnostic.

Un titru crescut al factorului reumatoid (mai mare decât 1/60) este cea mai importantă dată de laborator.

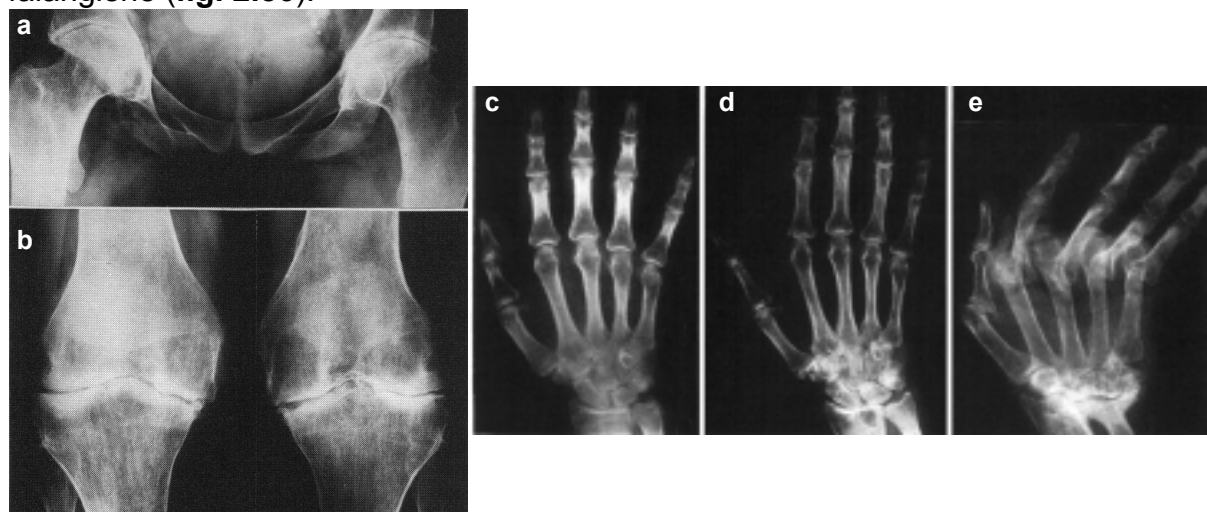Anemia este moderată iar numărul de leucocite este normal sau ușor crescut.

Indicatorii de fază acută reflectă gradul de inflamație nespecifică și sunt adesea crescuți în poliartrita reumatoidă. Aceștia includ VSH și CRP și complexe imune. Anticorpii antinucleari sunt adesea prezenți la pacienții cu poliartrită reumatoidă severă (până la 3-7%), însă nu sunt specifici pentru boală.

#### **Imagistică**

Modificările radiologice precoce din poliartrita reumatoidă constau în: tumefacția articulațiilor periferice mici și eroziuni osoase marginale. Pensarea spațiului articular apare mai târziu și este uniformă, spre deosebire de pensarea neuniformă care este observată în artroze. Se constată osteoporoză regională, spre deosebire de scleroza prezentă în artroze.

Modificările avansate constau în: resorbția osului, diformitățile, luxațiile și fragmentarea osoasă în articulațiile afectate. Se observă protruzie acetabulară la șolduri, subluxația radio-cubitală inferioară și la nivelul articulațiilor metacarpo-falangiene (fig. 2.86).



**Figura 2.86**

#### **Poliartrita reumatoidă – aspecte radiografice**

**a** – coxită reumatismală evoluată;

**b** – osteoartrită evoluată de genunchi (artrită-artroză);

**c, d, e** – modificări radiologice în evoluție ale mâinii: osteoporoză periarticulară și aspect fusiform al părților moi (**c**), eroziuni juxta-articulare (**d**); deformații și instabilitate cu luxație metacarpo-falangiană(**e**)

### Spondilita anchilopoetică

Artrită inflamatorie seronegativă (factor reumatoid negativ), spondilita anchilopoetică constă din sacroileită bilaterală asociată sau nu spondilitei și uveitei. Este o boală progresivă, iar diagnosticul este adesea întârziat datorită nespecificității simptomului precoce reprezentat de durerile la nivelul coloanei lombare.

Criteriile de diagnostic clinic sunt: dureri și mobilitate limitată a coloanei lombare, expansiunea toracică scăzută și sacroileită.

Implicarea articulară este în principal axială, incluzând toate porțiunile coloanei vertebrale, articulațiile sacro-iliace și ale șoldului.

Afectarea extrascheletică constă în: dilatarea aortei, uveită anterioară și afectare pulmonară restrictivă, secundară dinamicii mobilității cutiei toracice.

#### Epidemiologie

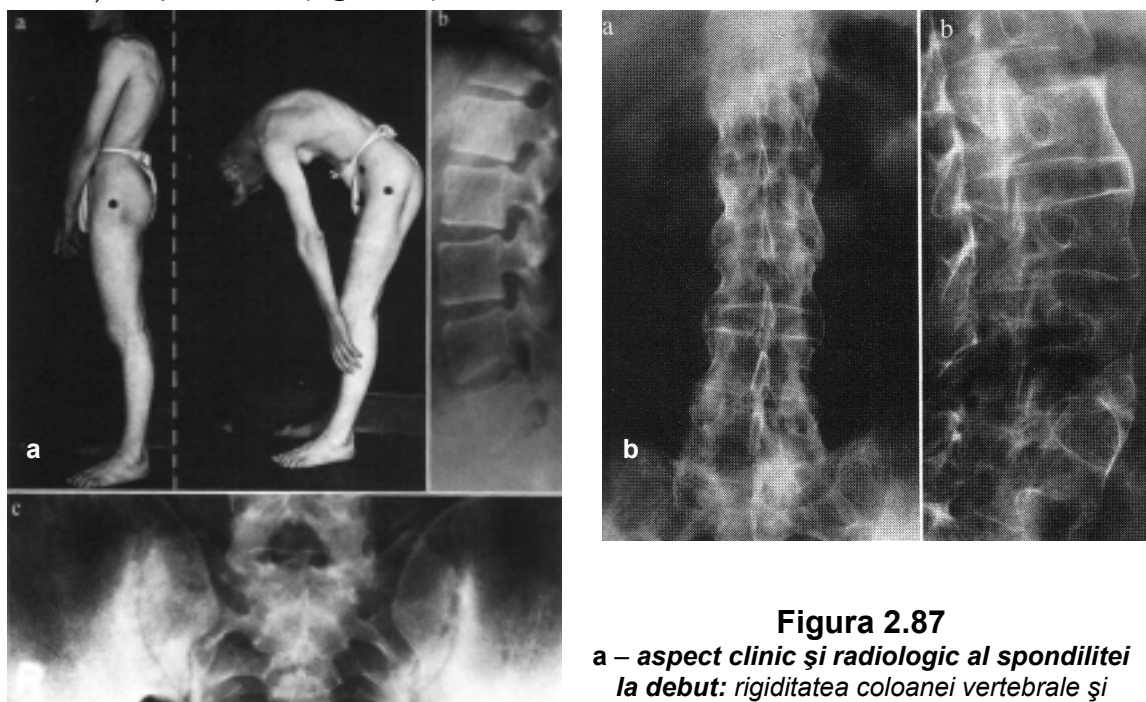
Asocierea spondilitei anchilopoetice cu HLA-B<sub>27</sub> este puternică, 90% din pacienți fiind pozitivi pentru acest haplotip. Oricum, numai 9% din pacienții pozitivi față de HLA-B<sub>27</sub> fac spondilita anchilopoetică. Ruda de gradul I al unui pacient cu spondilita anchilopoetică și care este pozitiv la HLA-B<sub>27</sub>, are un risc de 20% de a face boala. Datele clinice și experimentale arată că infecția cu *Klebsiella* poate fi un factor declanșator al artritei la pacienți pozitivi la HLA-B<sub>27</sub>.

#### Laborator

În timpul fazei active a bolii VSH este crescut, iar testele pentru factorul reumatoid și anticorpii antinucleari sunt negative.

#### Imagistică

Precoce, în cursul sinovitei anchilopoetice, articulațiile sacroiliace pot fi lărgite, reflectând eroziunile osoase ale osului iliac al articulației. Tardiv, cartilajul inflamator este înlocuit prin osificare, rezultând anchiloza ambelor articulații sacroiliace. Vertebrele coloanei toraco-lombare prezintă sindesmofite în punte, formând o coloană cu aspect de „bambus”. Poate fi de asemenea observată anchiloza articulațiilor periferice (**fig. 2.87**).



**Figura 2.87**

**a – aspect clinic și radiologic al spondilitei la debut:** rigiditatea coloanei vertebrale și pensarea articulațiilor sacroiliace bilaterale

**b – aspect radiografic al spondilitei în faza tardivă:** punți osoase (sindesmofite) între corpurile vertebrale transformând rahisul într-o coloană rigidă, „coloană de bambus”



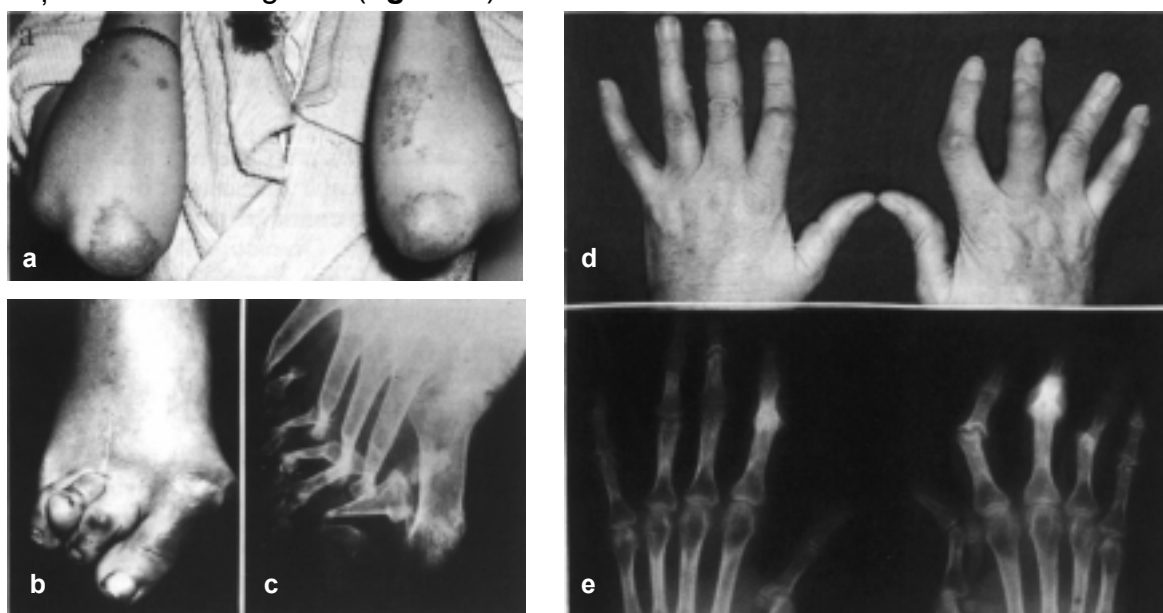
## Artrita psoriazică

Artrită inflamatorie seronegativă asociată cu psoriazisul, artrita psoriazică a fost mult timp considerată o variantă a poliartritei reumatoide. Descoperirea factorului reumatoid a dus la împărțirea artritelor inflamatorii în seronegative și seropozitive, separând artrita psoriazică de cea reumatoidă.

Deși artrita psoriazică este caracterizată de o evoluție relativ benignă, cei mai mulți dintre pacienți (până la 20%), prezintă o afectare articulară severă.

Cel mai frecvent afectate sunt articulațiile interfalangiene distale ale degetelor, însă există câteva tipuri de artrită periferică, incluzând o oligoartrită asimetrică, o poliartrită simetrică (similară poliartritei reumatoide), o artrită mutilantă (un tip de artrită obstructivă, deformantă) și o spondilo-artropatie (similară spondilitei anchilopoitice cu afectarea articulației sacroiliace).

Pe lângă leziunile cutanate de tip eritemato-papular uscate, pot fi găsite și modificări ale unghiilor care constau în: distrucții, hiperkeratoză subungveală și șanțuri la nivelul unghiilor (**fig. 2.88**).



**Figura 2.88**

### **Artrită psoriazică – aspecte clinice și radiologice**

**a** – psoriazis localizat pe antebrațe și coate

**b, c** – artrită psoriazică a piciorului cu deformări multiple (picior complex) și luxații metatarso-falangiene I-V – aspect clinic și radiografic;

**d, e** – artrită psoriazică localizată la nivelul mâinilor cu deformări caracteristice ale degetelor – aspect clinic și radiografic

### **Epidemiologie**

1/3 din pacienții cu psoriazis au artrită, simptomele articulare apărând până la 20 de ani de la apariția leziunilor cutanate. Ambele sexe sunt afectate în mod egal.

### **Laborator**

Nu există date specifice pentru artrita psoriazică.

Factorul reumatoid este de obicei negativ însă este prezent la 10% din pacienți.

### **Imagistică**

Coexistența eroziunilor și formării de os este observată la articulațiile periferice, cu absența osteoporozei periarticulare. Sunt întâlnite, de asemenea, distrucții mari ale articulațiilor interfalangiene și liza falangelor terminale.

Se întâlnește anchiloza articulațiilor sacro-iliace bilateral ca și prezența sindesmofitelor, asemănătoare celor din spondilita anchilopoetică.

### Artrita reumatoidă juvenilă

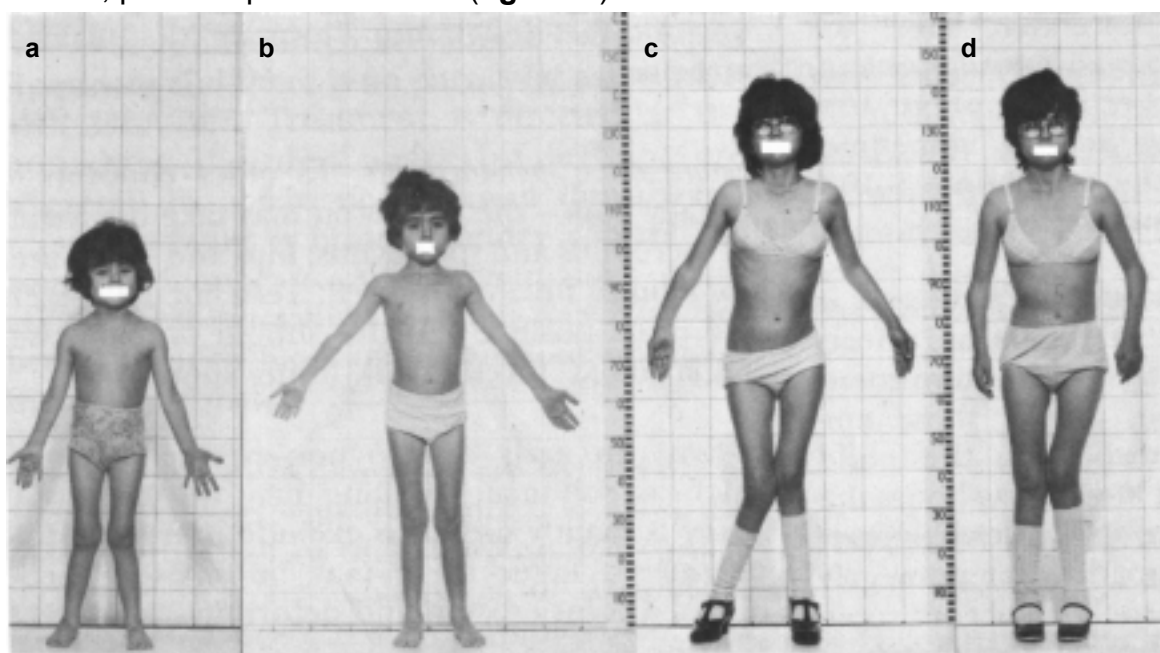
Artrita juvenilă este o artrită inflamatorie cu o varietate de simptome.

Diagnosticul precoce este, adesea, dificil. Criteriile pentru poliartrita reumatoidă juvenilă constau în diferențierea modului de apariție ca: sistemic, poliarticular sau pauciarticular.

Debutul sistemic (cunoscut ca boala Still) este întâlnit la 20% din pacienți și este caracterizat prin febra mare, rash, limfadenopatie, splenomegalie, cardită și grade diferite de artrită.

Debutul poliarticular este întâlnit la 20-40% din pacienți și sunt de reținut febra mai scăzută, sinovita a patru sau mai multe articulații și simptomele sistemice întâlnite într-un număr mai mic.

Debutul pauciarticular apare la 40-50% din pacienți și cuprinde una până la patru articulații. Nu există semne sistemice însă există o incidență crescută a iridociclitei. Iridociclita reprezintă o complicație progresivă care necesită un control oftalmologic precoce, pentru a preveni orbirea (fig. 2.89).



**Figura 2.89**

**Artrită juvenilă – aspect clinic în evoluție**

**a, b – aspect clinic la 5 și 6 ani;**

**c, d – aspect clinic la 9 și 14 ani: se remarcă diformitatea genunchiului corectată prin osteotomie și afectare oculară gravă prin iridociclită.**

### **Epidemiologie**

Debutul este între 1 - 3 sau între 8 -12 ani. Iar sexul feminin este afectat de două ori mai frecvent decât sexul masculin.

### **Laborator**

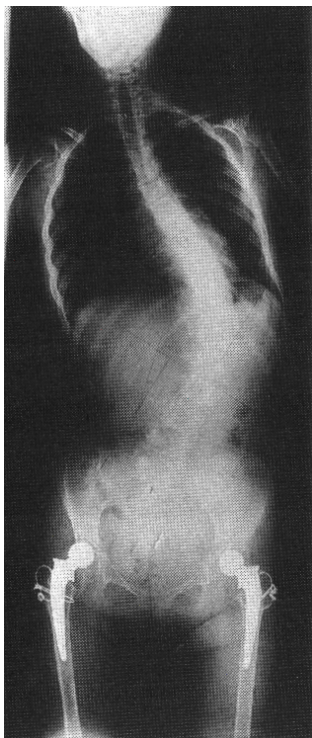Leucocitoza de până la 30.000 este întâlnită în debutul sistemic, creșteri ușoare ale leucocitelor sunt întâlnite în debutul poliarticular iar în formele pauciarticulare numărul de leucocite este normal.

Numărul de globule albe în lichidul sinovial variază între 150-50.000. VSH este crescut, ca și alți indicatori de fază acută.

Factorul reumatoid este, în mod tipic, negativ în poliartrita reumatoidă. 50% din pacienți au prezenți anticorpi antinucleari, aceștia fiind corelați cu iridociclita și debutul pauciarticular al bolii.

**Imagistică**

Tumefacția părților moi și închiderea prematură a cartilajelor pot fi întâlnite precoce, precum și osteopenia juxtaarticulară. Modificările erozive sunt întâlnite tardiv și amintesc de cele ale poliartritei reumatoide. Modificările structurale la nivelul coloanei apar precoce, în special scolioză. Se instalează de asemenea rapid fenomene artrit-artrozice în articulațiile șoldului și genunchiului, care impun artroplastie protetică a șoldului sau/și genunchiului la vârste foarte tinere (**fig. 2.90**).



**Figura 2.90**  
*Artrită juvenilă la o adolescentă – scolioză gravă și coxită bilaterală operată prin artroplastie protetică de șold*

**Artrita asociată bolilor inflamatorii ale tubului digestiv**

Artrita periferică și spondilita sunt asociate cu boala Crohn și colita ulcerativă. Afectarea articulară este, în mod obișnuit, monoarticulară sau oligoarticulară și adesea este concomitentă cu afectarea tubului digestiv.

Artrita este frecvent migratorie și este autolimitantă, în cele mai multe cazuri, doar 10% din pacienți având artrită cronică.

Articulațiile cel mai frecvent afectate sunt, în ordinea frecvenței: genunchii, șoldurile și gleznela.

Spondilita asociată cu boala inflamatorie a tubului digestiv apare în două forme. Una este foarte similară spondilitei anchilopoetice, inclusiv incidența crescută a haplotipului HLA-B<sub>27</sub>. Cealaltă formă nu are o predispoziție genetică identificabilă.

**Epidemiologie**

Până la 25% din pacienții cu boală inflamatorie a tubului digestiv fac artrită.

Nu există nici o diferență între sexe în privința incidenței.

**Laborator**

Nu există un test diagnostic specific. Analiza lichidului sinovial relevă un proces inflamator, numărul de leucocite fiind de 4000-50000/μl.

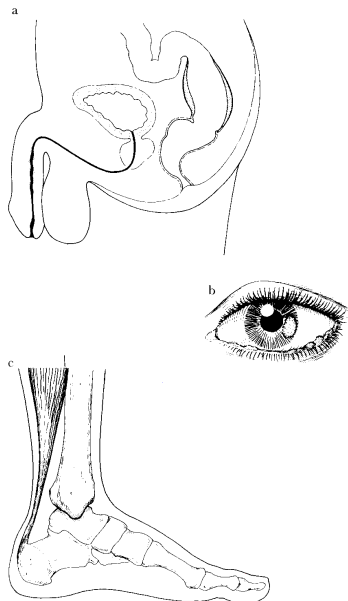
**Imagistică**

Artrita periferică este fără eroziuni, cu osteopenie juxtaarticulară și pensarea spațiului articular.

Spondilita asociată cu afectarea inflamatorie a tubului digestiv amintește de spondilita anchilopoetică.

## Sindromul Reiter

Triada clasică: conjunctivită, uretrită și artrită periferică este cunoscută sub denumirea de sindrom Reiter (fig. 2.91).



**Figura 2.91**  
**Sindromul Reiter – triada clasică: conjunctivită, uretrită, artrită**

Artrita reactivă este un termen mult mai precis deoarece afecțiunea determinantă poate fi o enterită, ca și o boala cu transmitere sexuală. Artrita periferică este poliarticulară și asimetrică, cel mai frecvent fiind afectate articulațiile genunchiului, gleznei și piciorului.

### **Epidemiologie**

Uretritele nongonococice cauzate de *Chlamydia* sau *Ureaplasma* sunt răspunzătoare pentru factorul declanșator în aproximativ 40% din cazuri. Pacienții care sunt pozitivi pentru HLA-B<sub>27</sub> sunt predispuși să facă artrită după ce au contactat uretrita nongonococică.

Artrita reactivă consecutivă infecției enterale cu *Salmonella*, *Shigella*, *Yersinia* și *Campylobacter* a fost de asemenea observată. În cazul infecțiilor enterale cu *Shigella* riscul de a face artrită la pacienții pozitivi față de HLA-B<sub>27</sub> este aproape de 20%.

### **Laborator**

Nu există teste specifice pentru sindromul Reiter. Se evidențiază anemie, leucocitoză și trombocitoză iar VSH este adesea crescut.

### **Imagistică**

Caracteristicile radiografice ale sindromului Reiter sunt similare spondilitei anchilopoetice, cu calcificări ale inserțiilor ligamentare și anchiloza articulațiilor.

Sacroileita este unilaterală, spre deosebire de spondilita anchilopoetică.

## 5. Artropatii metabolice

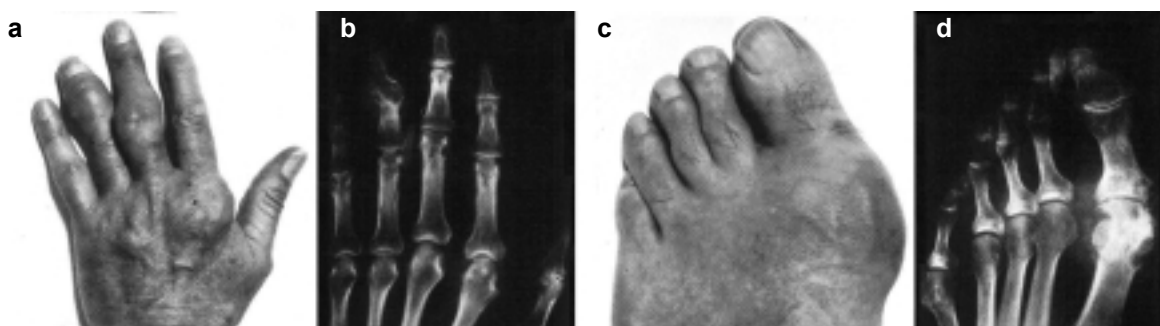### **Guta**

Depunerea cristalelor de urat monosodic în articulații produce guta. Cei mai mulți pacienți cu gută au hiperuricemie, dar puțini pacienți cu hiperuricemie fac gută.

Cauzele hiperuricemiei includ afecțiuni care produc hiperproducția sau hiposecreția acidului uric, sau o combinație a acestor două anomalii. Exemple de hiperproducție a acidului uric sunt: mutațiile enzimatică, leucemiile, hemoglobinopatiile și aportul excesiv de purine.

Primul atac implică debutul brusc al artritei dureroase, cel mai frecvent la nivelul articulației metatarso-falangiene I, dar și la articulația gleznei, genunchiului, pumnului, degetelor sau cotului. Se constată dispariția rapidă a durerilor după administrarea de colchicină.

Artrita gutoasă constă în apariția de tofi gutoși, diformități articulare, durere constantă și tumefacție (fig. 2.92).



**Figura 2.92**

*Guta aspect clinic și radiografic al localizărilor la nivelul mâinii (a, b) și piciorului (c, d): clinic se remarcă tumefacția asimetrică a articulațiilor mâinii și piciorului iar radiologic se observă mari eroziuni periarticulare pline cu depozite de acid uric*

Diagnosticul definitiv se bazează pe evidențierea cristalelor de urat monosodic în leucocitele sinoviale.

#### **Epidemiologie**

Guta primară are caracteristici ereditare, cu o incidență familială de 6-18%. Probabil concentrația acidului uric seric este controlată de multiple gene.

#### **Laborator**

Testul esențial îl reprezintă detectarea cristalelor de urat monosodic în leucocitele din lichidul sinovial. Cristalele aciforme fără birefringență sunt evidențiate datorită culorii lor galbene în microscopia cu lumină polarizată.

De obicei este întâlnită hiperuricemia, însă 1/4 din pacienții cu gută pot avea nivele normale de acid uric. Acidul uric este crescut când depășește 7 mg%.

#### **Imagistică**

Tofii pot fi văzuți când sunt calcificați sau se evidențiază tumefacția părților moi.

Modificările cronice constau în pierderi osoase întinse, pensări ale spațiului articular și diformități.

### **Boala depozitelor de cristale de pirofosfat de calciu (condrocalcinoză, pseudogută)**

Cristalele de dihidrat pirofosfat de calciu sunt depozitate în articulație, cel mai frecvent la nivelul genunchiului dar nu la nivelul articulației metatarso-falangiene I, ca în gută.

Diagnosticul este pus prin evidențierea cristalelor la nivelul țesuturilor sau a lichidului sinovial și prin modificări radiologice caracteristice.

Această boală a fost pusă în corelație și cu procesul de îmbătrânire și traumatismele, sau asociată cu alte afecțiuni cum ar fi: hiperparatiroidismul, gută, hemocromatoza, hipofosfatemia și hipotiroidismul.

#### **Epidemiologie**

Forme ereditare ale bolii depozitelor de cristale de pirofosfat de calciu au fost raportate, cu transmitere după un model autosomal.

Cazurile idiopatice nu au fost examinate în mod riguros din punct de vedere al factorilor genetici sau al asociației cu alte boli.

### **Anatomie patologică**

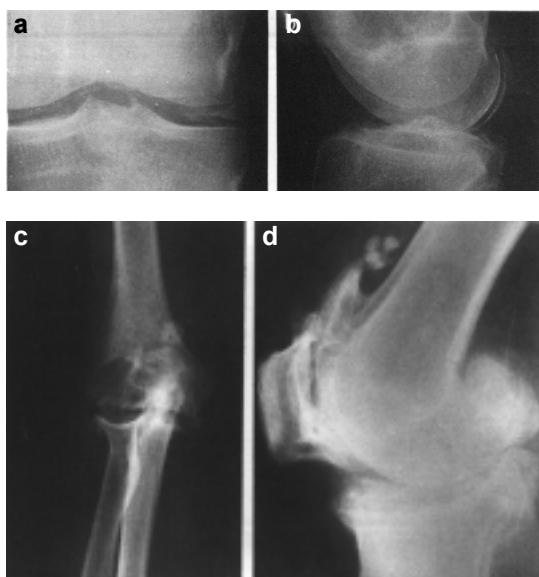În cursul acestei boli apare o calcifiere a numeroase structuri articulare, inclusiv cartilajul hialin și capsula, cu depunerea cea mai importantă în structurile cartilaginoase, cum ar fi meniscurile.

Cristalele sunt mult mai dificil de evidențiat decât cristalele de urați, însă au o slabă birefrință.

### **Imagistică**

Calcifierea meniscurilor și a cartilajului hialin este evidențiată ca radioopacități punctiforme sau liniare, care delimitează aceste structuri, radiotransparente în mod normal (**fig. 2.93.a,b**).

De asemenea pot fi observate calcificări la nivelul burselor, ligamentelor și tendoanelor (**fig. 2.93.c,d**).



**Figura 2.93**

**Boala depozitelor de cristale de pirofosfat de calciu – aspecte radiografice:**

**a, b** – condrocalcinoză localizată la nivelul genunchiului;

**c, d** – artropatie pirofosfatică la nivelul cotului și genunchiului

Semnele osoase constau în formarea de chiști subcondrali, și eroziuni ale articulației sacroiliace.

### **Ocronoza**

O deficiență ereditară a oxidazei acidului homogentizinic se întâlnește în boala cunoscută ca *alcaptonurie*. Prezența acidului homogentizinic nemetabolizat determină colorarea urinei în brun închis, de unde numele bolii.

Termenul de ocronoză descrie condiția clinică în care acidul homogentizinic este depozitat în țesutul conjunctiv, manifestată prin pigmentare în albastru închis a pielii, urechilor, sclerelor și cartilajului.

Diagnosticul este pus când este prezentă triada: urină închisă la culoare, artrită degenerativă și pigmentare anormală.

Urina proaspăt recoltată este de culoare normală, însă se închide la culoare când se oxidează.

Spondiloza este frecvent întâlnită, ca și afectări ale genunchiului, șoldului și umărului.

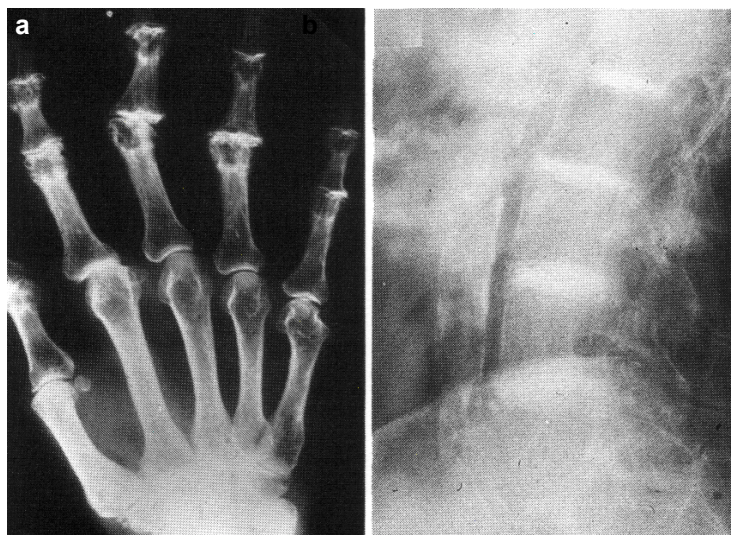### **Epidemiologie**

Transmiterea alcaptonuriei se face în mod autosomal recesiv.

### **Imagistică**

Spondiloza este întâlnită, cu calcifierea discurilor intervertebrale cu puține osteofite (**fig. 2.94**).

Afectarea articulară este asemănătoare ca aspect cu artroza degenerativă, cu excepția protruziei acetabulare.



**Figura 2.94**  
**Alcaptonuria – aspect radiografic**  
**caracteristic:**

**a** – artrită degenerativă a articulațiilor proximale ale degetelor;  
**b** – calcificarea discurilor intervertebrale dar fără osteofitoză masivă

## 6. Osteocondrozele

### **Necroza aseptică a capului femural (NACF)**

Necroza aseptică a capului femural este o afecțiune plurietiologică dar monopatogenică. Într-adevăr, o mulțime de afecțiuni pot fi asociate cauzal cu producerea necrozei capului femural însă mecanismul ultim constă în întreruperea brutală a vascularizației de tip terminal de la nivelul capului femural.

Traumatismul direct al vaselor care hrănesc capul femural este întâlnit în fractura de col femural și luxația de șold.

Cauzele nontraumatice cele mai importante sunt reprezentate de: alcoolism, tratament cu steroizi, cortico-terapia, hemoglobinopatii, boala Gaucher, boala chesonierilor, hiperlipidemia, hipercoagulabilitatea, iradierea, leucemiile, limfoamele.

Pentru o parte însemnată din osteonecroze nu pot fi evidențiate cauze directe sau factori favorizanți, motiv pentru care necroza capului femural este frecvent denumită necroză primitivă idiopatică a capului femural.

#### **Anatomie patologică**

Indiferent de cauzele directe sau factorii favorizanți recunoscuți, leziunile anatomo-patologice precoce constau în necroza măduvei osoase și a osului spongios, de obicei într-o zonă lenticulară situată în regiunea anterolaterală și superioară a capului femural.

Cartilajul articular suprajacent este în mare parte neafectat, deoarece este avascular, hrănindu-se prin intermediul lichidului sinovial.

Stratul profund, calcificat, al cartilajului primește vase colaterale din vasele epifizare și de asemenea suferă un proces de necroză.

Din punct de vedere histologic se întâlnește maduvă necrotică și absența osteocitelor.

Leucocitele și celulele mononucleare se adună în jurul țesutului necrotic și eventual înlocuiesc măduva necrozată.

Osteoclastele resorb trabeculele moarte și osteoblaștii încep să repare țesutul lezat.

În timpul procesului de reparație, trabeculele necrozate sunt predispușe la fractură de oboseală. În mare, se produce o fractură a osului subcondral, cu depunerea cartilajului hialin suprajacent. Cu timpul, apare fragmentarea cartilajului articular, determinând apariția artrozei degenerative.

### Imagistică

#### Stadializarea clinico-radiologică în NACF

Ficat și Arlet au introdus în 1972, o clasificare în cinci stadii evolutive, bazată pe aspectul radiografic al osteonecrozei de cap femural (**fig. 2.95**).

**Stadiul 0** – infraclinic și infraradiologic, în care suspiciunea de NACF poate fi confirmată prin examenul de rezonanță magnetică nucleară și anamneză.

**Stadiul I** – preradiologic, reprezintă stadiul în care apar modificări minime (ușoară osteoporoză) la un șold simptomatic, dureros.

Radiografia convențională este în continuare negativă sau neconcludentă.

În schimb, tomodesitometria relevă o zonă de necroză sub forma unei imagini dense centrale care și-a pierdut aspectul stelat (semnul Dihlmann).

Scintigrafia cu  $^{99}\text{Te}$  permite vizualizarea unei zone de hiperfixație, corespunzătoare reacției de reparație celulară a osului din jurul conului necrotic, cu activitate mai slabă.

Flebografia intraosoasă arată o stază ce durează mai multe ore, cu reflux diafizar.

Testele hemodinamice atestă creșterea presiunii medulare intracefalice.

**Stadiul II** – apar primele manifestări radiologice sub forma unor arii de condensare (osteoscleroza subcondrală) alternând cu zone porotice sau geode, astfel încât aspectul capului femural este caracteristic, „pătat”.

Osteonecroza se evidențiază sub forma unei zone lenticulare în regiunea anterolaterală a capului femural, pe radiografiile de față și fals profil, prin clasica imagine „în coajă de ou”.

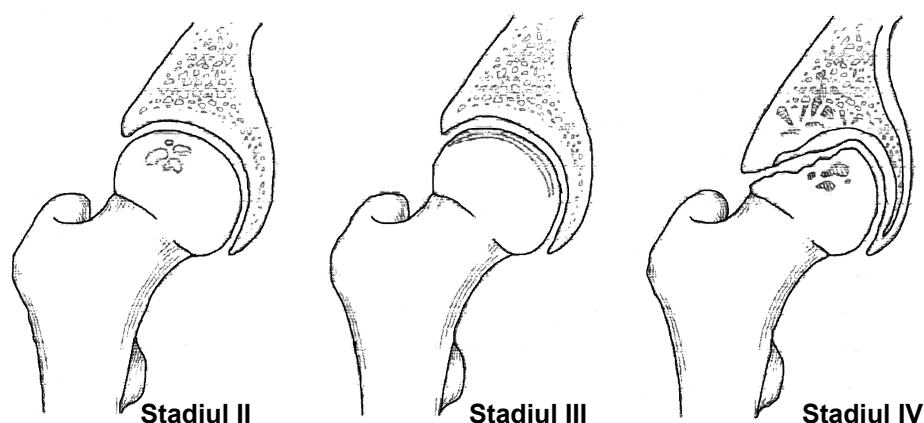
**Stadiul III** – este marcat de colapsul osului subcondral, iar procesul de înfundare a zonei necrotice devine evident, transformându-se într-un veritabil sechestru.

Mai este cunoscut și ca *semnul semilunei* și este patognomonic pentru NACF stadiul III.

Modificarea de aspect și conformație a capului femural este adesea prezentă, capul este deformat, însă spațiul articular este păstrat.

**Stadiul IV** – este stadiul evolutiv final și constă în modificări artrozice avansate.

Pensarea spațiului articular și modificările osoase radiologice, sunt caracteristice unei coxartroze secundare evoluată.



**Figura 2.95**

**Clasificarea radiologică stadială a leziunilor din NACF după Ficat și Arlet;**  
Stadiile 0 și I, infraradiologice, nu sunt figurate.

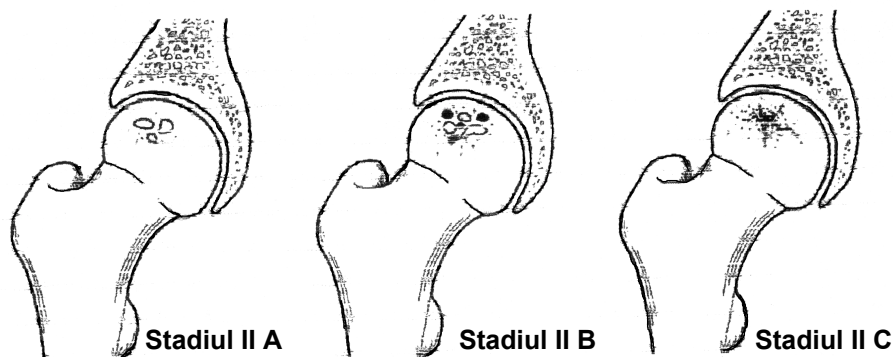
Steinberg propune o clasificare a leziunilor evolutive din NACF utilizând întreaga gamă imagistică existentă actualmente pentru explorare curentă: computer-tomograf (CT), rezonanță magnetică nucleară (RMN), scintigrafie (S) și radiologie clasică (Rx).



**Stadiul 0** – Rx, S, CT, RMN: negative;

**Stadiul I** – Rx: negativ,  
S, CT, RMN: pozitive;

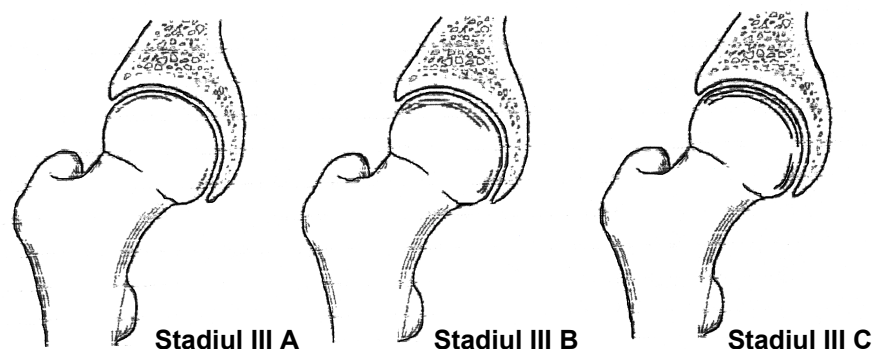
**Stadiul II** – Rx: scleroză și imagine pseudochistică a capului (**fig. 2.96**);



**Figura 2.96**

*Clasificarea Steinberg – stadiul II radiologic (stadiile 0, I infraRx, nu sunt figurate)*

**Stadiul III** – Rx: colaps subcondral și imagine „în coajă de ou”, cu sfericitatea capului păstrată (**fig. 2.97**);



**Figura 2.97**

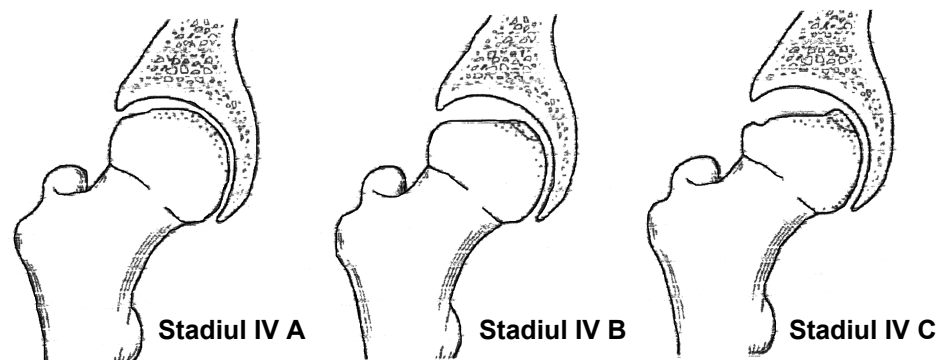
*Clasificarea Steinberg – stadiul III radiologic*

**Stadiul IV** – Rx: deformarea capului fără atingere cotiloidiană (**fig. 2.98**);

**Stadiul V** – Rx: deformarea capului cu pensare superioară și atingere cotiloidiană;

**Stadiul VI** – Rx: aspect distructiv, degenerativ de coxartroză avansată (**fig. 2.99**).

Comitetul Japonez de Cercetare a propus o clasificare bazată pe mărimea și localizarea zonei de infarct osos în capul femural (**fig. 2.100**).



**Figura 2.98**

*Clasificarea Steinberg – stadiul IV radiologic*

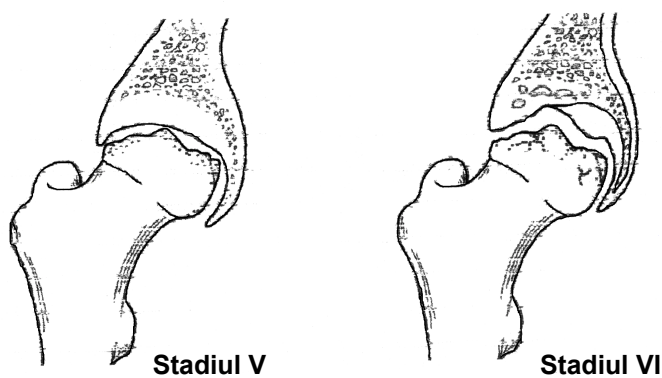


Figura 2.99

Clasificarea Steinberg – stadiile V și VI radiologic

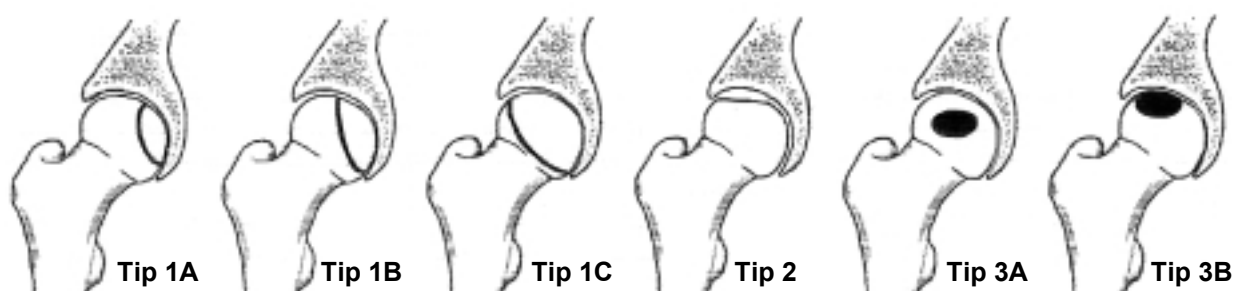


Figura 2.100

Clasificarea CJC bazată pe mărimea și localizarea zonei de necroză

Tip 1 – necroză în porțiunea capului femural în contact cu suprafața de sprijin acetabular;

Tip 2 – înfundarea zonei necrozate;

Tip 3 – leziuni chistice unice sau multiple în capul femural.

Sakamoto clasifică necroza capului în raport cu extensia leziunii vizualizată prin examen RMN (fig. 2.101).

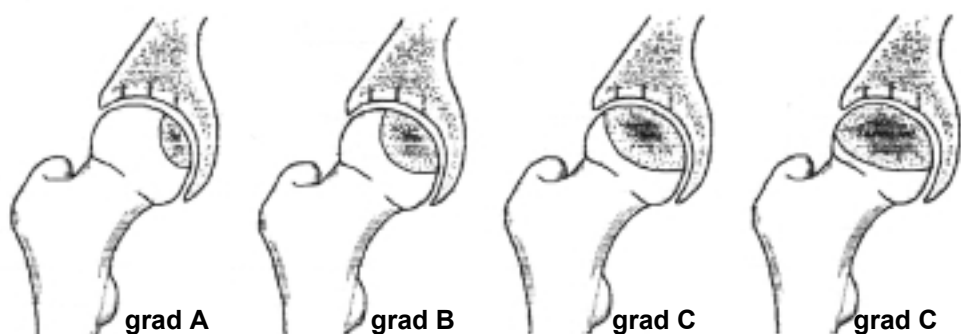


Figura 2.101

Clasificarea Sakamoto

Ohzono propune o clasificare în raport cu care se apreciază, clinic, gravitatea evoluției necrozei.

- |  |                 |
|--|-----------------|
| Stadiile IA, IB, IC – scleroză limitată; | } → radiografic |
| Stadiul II – deformarea capului;         |                 |
| Stadiul IIIA, IIIB – aspect chistic.     |                 |
| Stadiile IA, IB, IIIA – forme ușoare;    | } → clinic      |
| Stadiile II, IIIB – forme medii;         |                 |
| Stadiul IC – formă gravă.                |                 |

O altă clasificare a necrozei aseptice de cap femural care îmbină aspectul clinic cu cel radiografic, este cea a lui Marcus, Enneking și Massam (tabelul 2.3):

Stadiul	Aspect clinic	Aspect radiografic
I	Asimptomatic	Zone de densitate crescută
II	Asimptomatic	Infarct osos delimitat de zone de densitate crescută
III	Debutul durerii	Semnul „cojii de ou”, fractură cu transparență subcondrală
IV	Durere la mobilizare	Colaps subcondral
V	Durere la mobilizare/repaus	Modificări acetabulare degenerative

**Tabel 2.3**  
*Clasificarea clinico-radiografică Marcus - Enneking*

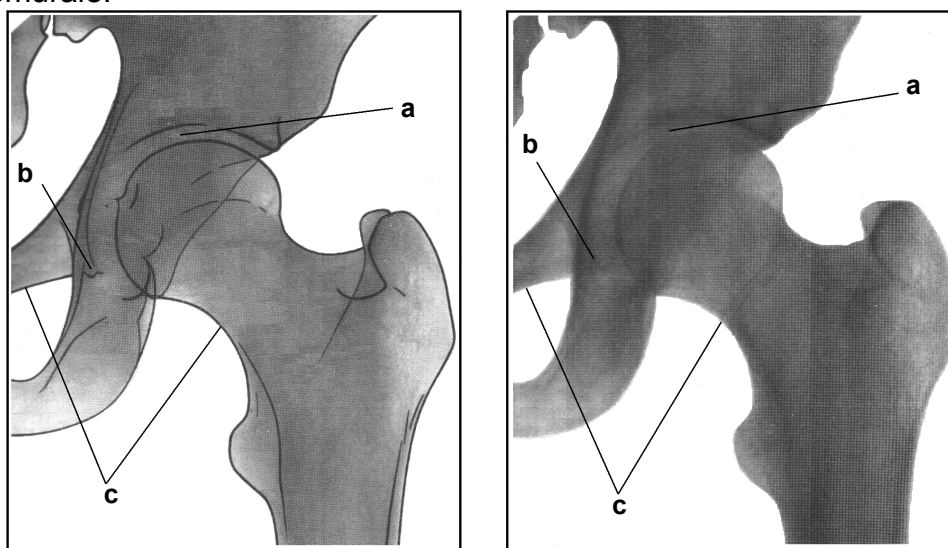
**Diagnosticul imagistic în NACF**

• **Radiologia**

Morfologia radiologică normală a articulației șoldului (**fig. 2.102**) trebuie să fie punctul de plecare și reperul față de care se face interpretarea aspectelor radiografice modificate, vizualizate prin incidențe specifice.

Ea trebuie să releve următoarele repere:

- interliniu articular regulat cu o înălțime de 3mm;
- U-ul radiologic, cu latura externă corespunzătoare arriere-fond-ului cotilului și latura internă corespunzătoare peretelui intern al bazinului;
- arcul cervico-obturator este linia care reunește marginea inferioară a ramului ilio-pubian cu marginea infero-internă a colului, prelungită pe corticala internă a diafizei femurale.



**Figura 2.102**

**Morfologia radiologică normală a articulației șoldului**

- a** – interliniul articular;
- b** – U-ul radiologic;
- c** – arcul cervico-obturator

Pentru studierea arhitecturii articulației coxo-femorale, se utilizează trei tipuri de examene radiologice:

- **bazin de față** – care permite construcția geometrică a arhitecturii coxo-femorale (coxometrie):
  - prin cele trei puncte fundamentale – T, C și E – se pot construi două unghiuri fundamentale în aprecierea gradului de displazie acetabulară sau de întindere a zonei de necroză cefalică:

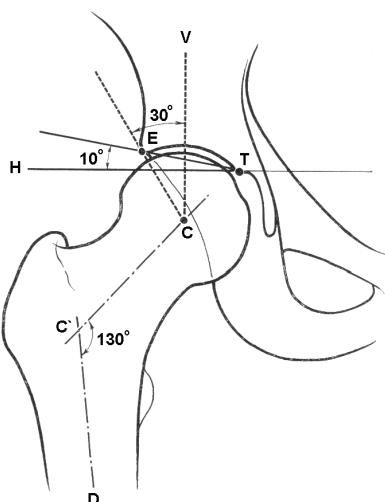
**VCE** - unghiul Wiberg sau unghiul de acoperire externă a cotilului care trebuie să fie  $\geq$  cu  $25^\circ$ ;

**HTE** - unghiul Hilgenreiner sau unghiul de oblicitate sau înclinație a cotilului care trebuie să fie  $<$  de  $12^\circ$ ;

**CC`D** - unghiul cervico-diafizar proiectat cu o valoare normală de  $130-135^\circ$  (fig. 2.103).

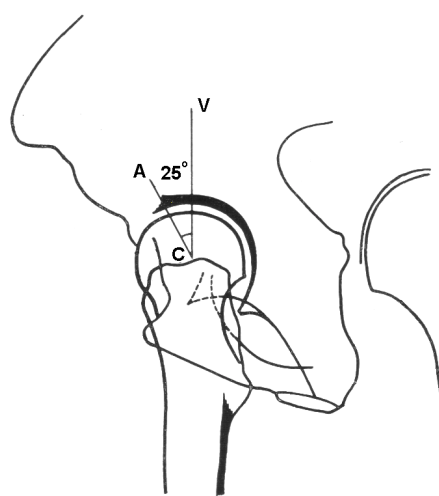
- **fals profil Lequesne (fig. 2.104)** – permite măsurarea unghiului **VCA** sau unghiul de acoperire anterioară a cotilului (normal  $\geq 25^\circ$ ):

- permite aprecierea exactă a gradului de anteversie a colului femural;
- permite stabilirea indicației de osteotomie a șoldului prin cumularea unghiului **VCA** cu unghiul pe care zona de necroză îl face cu vârful capului femural (**VCPN**). Indicația este certă când  $VCA + VCPN = 40-45^\circ$ .



**Figura 2.103**

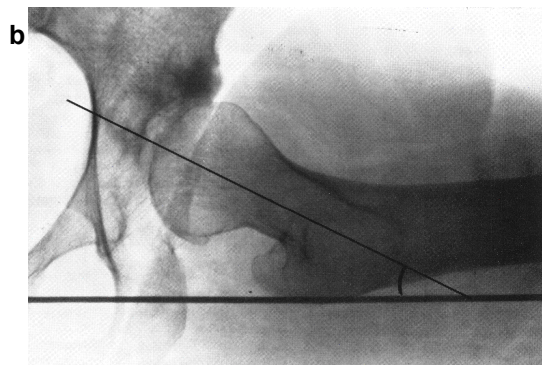
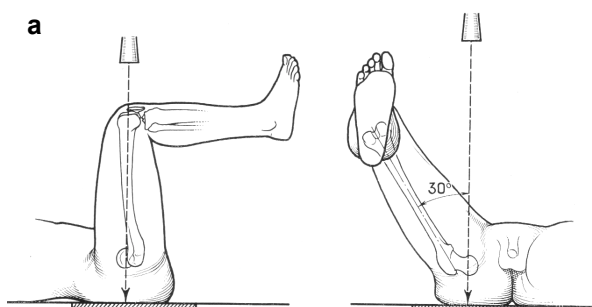
*Coxometria normală a articulației șoldului*



**Figura 2.104**

*Fals profil Lequesne*

- **profil Dunlap (fig. 2.105)** – permite măsurarea unghiului de anteversie, care normal se situează între  $12-15^\circ$ . Este patologic  $< 10^\circ$  sau  $> 20^\circ$ .



**Figura 2.105**

*Profil Dunlap:*  
a – tehnică;

b – aspect radiografic

- **alte incidente de profil** - rezervate în special șoldurilor blocate:
  - incidența Arcelin;
  - profilul Ducroquet;
  - tehnica Lauenstein.

- **măsurarea radiologică a unghiului necrotic** (Kerboul, Wagner) - permite măsurarea zonei de necroză pe radiografia de față și cea de profil și însumarea lor; dacă acest unghi depășește  $170^\circ$  (Wagner) sau  $200^\circ$  (Kerboul), osteotomia este depășită ca indicație terapeutică, singura indicație corectă fiind artroplastia protetică a șoldului.

În concluzie, examenul radiografic clasic rămâne un instrument important de diagnostic imagistic și evaluare prognostică și terapeutică în necroza aseptică de cap femural, în toate stadiile evolutive, cu excepția stadiilor inițiale, 0 - I, care, de regulă sunt infraradiologice.

Pentru aceste cazuri diagnosticul precoce beneficiază de noi metode de investigație imagistică, dintre care de elecție sunt, actualmente, tomografia computerizată și rezonanța magnetică nucleară. Scintigrafia osoasă, utilizată de asemenea, frecvent, nu are o specificitate certă în diagnosticul osteonecrozei.

• **Tomografia computerizată (CT, tomodensitometrie, scanner)**

Este o metodă modernă de diagnostic care a câștigat teren în ultima perioadă, fiind una din modalitățile imagistice cele mai fiabile de diagnostic precoce și ultraprecoce al NACF, de regulă, în stadiile 0 - I, infraradiologice, cu valoare prognostică și terapeutică remarcabilă.

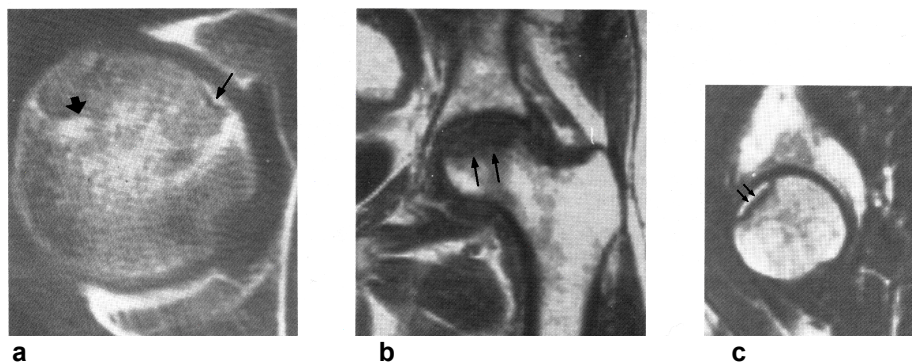
Tomodensitometria, ca și alte examene radiologice, se bazează pe principiul atenuării fascicolului de raze X care traversează diferitele țesuturi ale corpului uman și pe reproducerea pe un ecran a distribuției spațiale a acestei atenuări într-o cupă transversală prin organism.

Practic, în cazul investigării NACF, se realizează înregistrarea de imagini radiografice sub forma unor cupe transversale prin articulație, la distanțe egale de 5mm. Se poate obține astfel o foarte bună vizualizare a zonei de necroză incipientă, cu precizarea exactă a sediului și întinderii leziunii.

Fiabilitatea și acuratețea diagnosticului de NACF este în stadiile precoce, infraradiologice, de 80-100% (fig. 2.106 a,c).

• **Rezonanța magnetică nucleară (RMN)**

Este o tehnică relativ nouă de diagnostic care are avantajul că este neinvazivă și a fost descrisă pentru prima dată de fizicienii americani în anii `40. Principiul metodei constă în evidențierea protonilor de hidrogen care se comportă ca niște dipoli într-un câmp magnetic puternic.



**Figura 2.106**

**a,c – cupă CT prin centrul capului femural:** osteoscleroză anterioară întinsă și fractură subcondrală antero-intern; **b – cupă frontală RMN prin articulația șoldului:** segmentul necrotizat este evidențiat prin zona de hiposemnal;

Sursa cea mai comună a acestor protoni de hidrogen este apa, principala componentă a corpului uman. În alte medii, precum grăsimea, hidrogenul este cuprins în diverse molecule, modificând proprietățile magnetice ale acestora.

Când un pacient se află într-un câmp magnetic puternic protonii de hidrogen se aliniază aceluși câmp. Acești dipoli (protonii de hidrogen) își pot modifica poziția în cazul aplicării undelor de radiofrecvență, această „dezordine” putând fi detectată de bobina de inducție, iar când undele de radiofrecvență dispar, protonii de hidrogen se realiniază câmpului magnetic.

Din punct de vedere biologic, RMN nu este periculoasă pentru organismul uman, dar, datorită câmpului magnetic puternic, trebuie atenție sporită cu implanturile metalice sau alți corpi străini, pentru a evita migrarea și încălzirea excesivă a țesutului.

RMN măsoară factori diferiți de cei decelați radiografic sau scintigrafic, reflectând distribuția nucleilor mobili ai moleculelor de hidrogen. Semnalul puternic relevă prezența adipocitelor și a celulelor hematopoetice în măduvă și furnizează o evaluare indirectă a fluxului sanguin normal.

Necroza ischemică se datorează diminuării aportului sanguin și anoxiei celulare. Celulele hematopoetice, cele mai sensibile la anoxie, mor primele, urmate de osteocite și adipocite.

Necroza aseptică a capului femural se pune în evidență prin RMN, ca rezultat al distrugerii măduvei osoase, printr-un semnal modificat, triunghiular subcondral.

RMN este o metodă de diagnostic mult mai sensibilă decât CT sau scintigrafia, cu o fiabilitate și precizie de diagnostic de 90-100% în stadiile incipiente, 0 - I, ale NACF (fig. 2.106 b).

### • Scintigrafia osoasă

Este o metodă de investigație imagistică specifică, care se efectuează injectând intravenos un izotop marcat, de regulă  $^{99}\text{Te}$ .

În cazul necrozei, scintigrafia este pozitivă când se observă o zonă de hiperfixație osoasă pe o arie circumscrisă de la nivelul capului femural afectat. Aceasta se datorează unei hipercaptări a izotopului marcat, sugerând o reacție regenerativă osoasă în jurul zonei necrozate.

Fiabilitatea metodei este relativ modestă, de 60-70% acuratețe diagnostică în stadiile precoce ale osteonecrozei, și în corelație obligatorie cu confirmarea prin alte metode imagistice, mai specifice, precum CT sau RMN.

### • Alte metode imagistice pentru diagnosticul NACF

**Măsurarea presiunii intracefalice** – metodă utilă de diagnostic în faza infraradiologică. Tehnic se realizează prin introducerea unei canule în regiunea trohanteriană și înregistrarea presiunii intracefalice înainte și la 5min, după injectarea a 5ml ser fiziologic. În caz de NACF, presiunea depășește cu mult valoarea normală de 30mmHg.

**Flebografia** – metodă utilizată după măsurarea presiunii intracefalice, și numai în condițiile în care aceasta este negativă.

Ea constă în administrarea a 10ml de substanță de contrast prin canula plasată trohanterian.

În condiții normale, substanța de contrast este rapid disipată în sistemul vascular eferent.

În cazul unei necroze ischemice a capului femural se observă o stagnare a substanței radioopace, drenaj defectuos al venelor eferente și, chiar, reflux diafizar.

## 7. Alte afecțiuni asociate cu artropatii

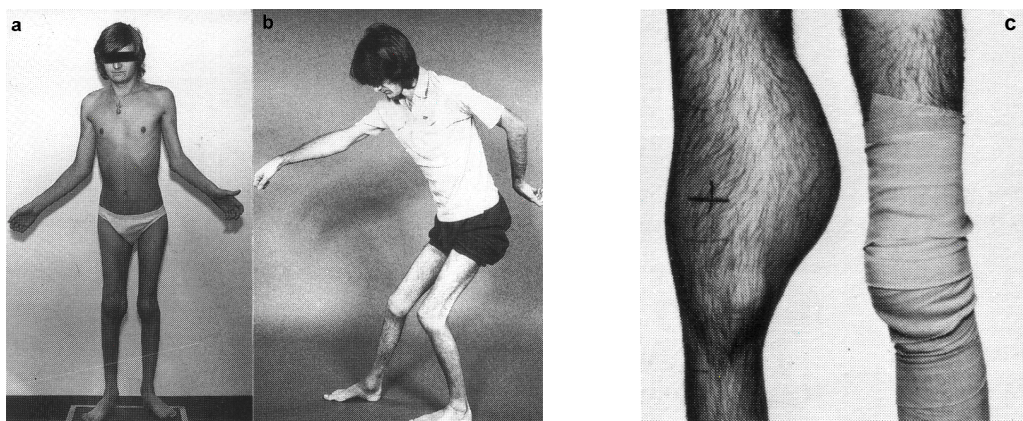
### Hemofilia

#### Epidemiologie

Hemofilia A este o coagulopatie congenitală produsă de deficiența de factor VIII. Hemofilia B este o boală produsă de lipsa factorului IX.

Atât hemofilia A (hemofilia clasică) cât și hemofilia B (boala Christmas) sunt boli cu transmitere recesivă, deși 30% din pacienți pot să nu aibă nici un istoric familial al bolii.

Artropatia hemofilică afectează în special genunchiul, cotul și glezna fiind afectate mai puțin frecvent (**fig. 2.107**).



**Figura 2.107**

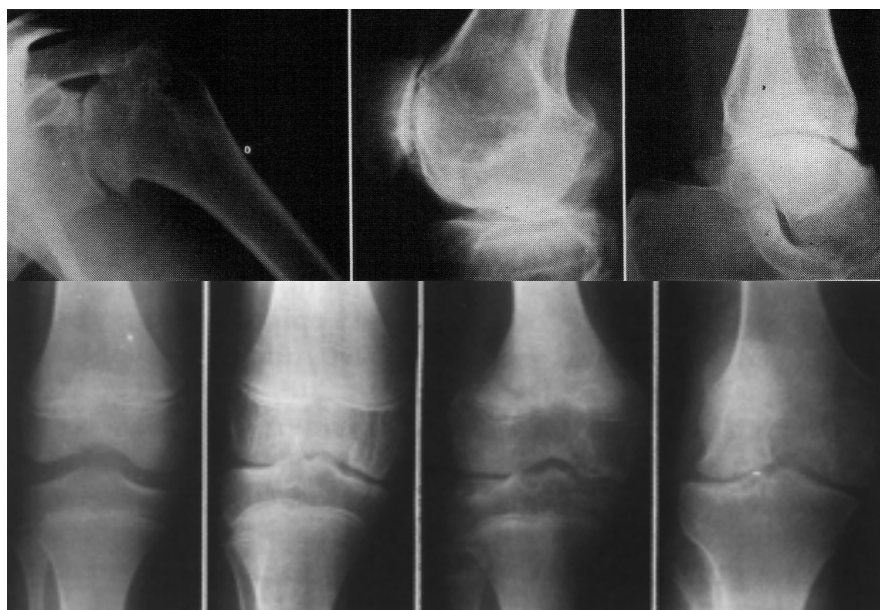
**Hemofilia – aspecte clinice:** hemartrozele recidivante și sinovita cronică determină redori ale coatelor (a), diformități și redori ale genunchilor și gleznelor (b) și tumefacție pseudo-tumorală în treimea medie și inferioară a coapsei (c)

#### Anatomie patologică

Hemartroza recurentă produce depozite de hemosiderină și sinovită.

În faza acută apare hipertrofia sinovialei, ceea ce determină un risc mai mare de sângerare. Se poate forma un panus ca în poliartrita reumatoidă, cu disfuncția cartilajului subjacent. Cu timpul apare fibroza sinovială, cu redoare articulară.

#### Imagistică



**Figura 2.108**

**Hemofilia – aspecte radiologice caracteristice:** după numeroase hemartroze recidivante se instalează treptat procesul de degradare articulară progresivă cu instalarea artrozei în marile articulații: umăr, genunchi, gleznă

Tumefacția părților moi este întâlnită precoce și este asociată cu hemartroza. În stadiile tardive se constată lărgirea regiunilor epifizare, cauzată de hipertrofie printr-o vascularizație crescută.

Modificările scheletului se manifestă prin scleroză subcondrală și formare de chiști în fazele precoce. În stadiile tardive se constată degradarea cartilajului și formare de osteofite (fig. 2.108).

### **Boala Gaucher**

O boală familială rară, boala Gaucher este o eroare înnăscută de metabolism în care există o deficiență a hidrolazei lizozomale  $\beta$ -glucocerebrozidază.

Acumularea glucozilceramidazei se produce în celulele cu activitate fagocitară a sistemului reticulo-endotelial din ficat, splină, ganglioni limfatici și măduva osoasă.

Femurul este cel mai afectat os, însă vertebrele, coastele, sternul și oasele pelvisului pot fi de asemenea afectate.

Manifestările bolii scheletice sunt rezultatul efectelor mecanice ale infiltrației cu celule anormale, conducând la eroziunea corticalelor și interferența cu vascularizația normală.

Expansiunea ariilor de osteoliză predispune la apariția fracturilor pe os patologic iar întreruperea vascularizației conduce la necroza vasculară.

### **Epidemiologie**

Moștenită într-o manieră autosomal recesivă, boala Gaucher este cea mai frecventă afecțiune ereditară a metabolismului lipidic.

Boala este frecventă în special în comunitatea evreiască.

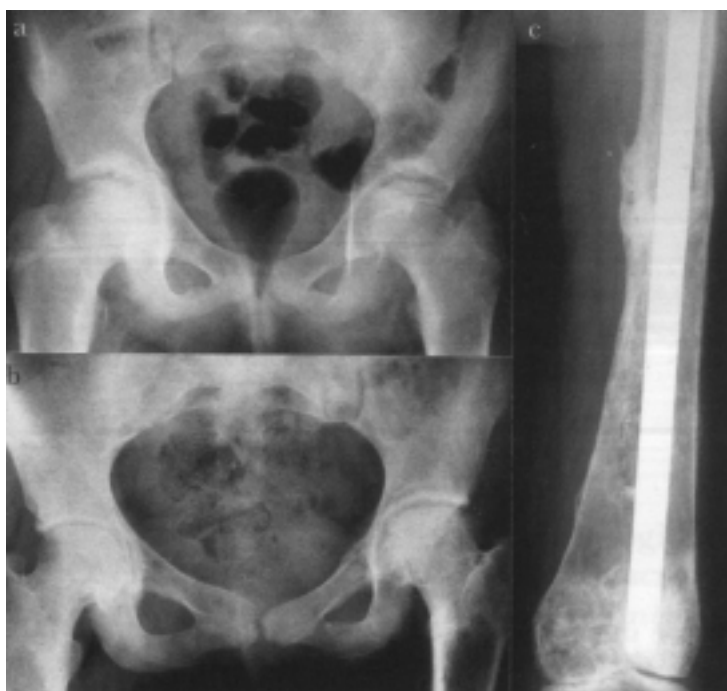### **Anatomie patologică**

Examinarea histologică a țesutului reticuloendotelial afectat evidențiază prezența celulelor spumoase, care sunt macrofage încărcate cu lipide.

### **Imagistică**

În stadiile precoce ale afectării scheletice din boala Gaucher se constată osteoporoză difuză și expansiune medulară. Femurul distal se poate mări rezultând o diformitate caracteristică „în lentilă a lui Erlenmeyer”.

Poate fi observată osteonecroza la nivelul capului femural, capului humeral și femurului distal. Modificările degenerative secundare urmează colapsului osului articular necrotic (fig. 2.109).



**Figura 2.109**

### **Maladia Gaucher – aspect radiologic**

- a** – aspect al șoldurilor și bazinului la vârsta de 12 ani;
- b** – același aspect la vârsta de 25 ani: se observă necroza aseptică de cap femural bilateral;
- c** – fractură patologică pe femur la același pacient la vârsta de 27 ani, osteosintezată. Se remarcă aspectul de osteoscleroză pătată în metafiza inferioară a femurului, sugerând infarctul osos.



## CAPITOLUL III

**TRATAMENTUL AFECȚIUNILOR OSTEO-ARTICULARE****PRINCIPII DE TRATAMENT ÎN FRACTURI****1. Primul ajutor în fracturi****Primul ajutor în fracturile închise**

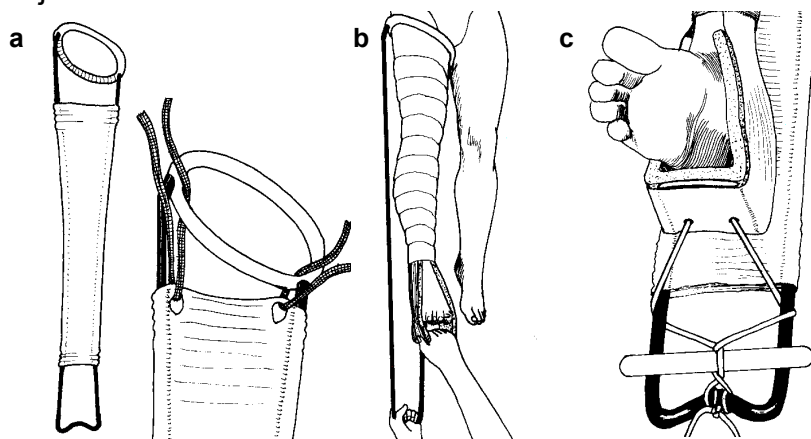
Constă în totalitatea măsurilor urgente luate la locul accidentului care vizează în primul rând imobilizarea provizorie a focarului de fractură și asigurarea transportului în condiții de securitate și supraveghere medicală până la cel mai apropiat spital unde se poate continua cu tratamentul propriu-zis al fracturii.

Gestul de imobilizare provizorie trebuie să fie precedat de un scurt bilanț clinic al accidentatului pentru a evidenția localizarea exactă a fracturii, a evalua gravitatea sa și eventuale leziuni asociate care pot pune în pericol imediat viața bolnavului. În acest caz, manevrele și manoperele de maximă urgență se vor adresa priorităților medicale cu risc vital maxim, iar gesturile de prim ajutor privind direct fractura vor trece pe plan secund.

**Imobilizarea provizorie**

Se realizează cu mijloace specifice și are drept scop *axarea și punerea în continuitate* a fragmentelor osoase fracturate prin solidarizarea la un susținător rigid numit *atelă*. Imobilizarea provizorie a focarului de fractură diminuează sau suprimă durerea ca factor declanșator sau de întreținere a șocului traumatic. Ea evită, de asemenea, producerea unor leziuni, uneori grave, vasculare sau/și nervoase, secundare producerii fracturii, care pot influența semnificativ prognosticul și tratamentul fracturii. Indiferent de materialul utilizat pentru imobilizare provizorie, trebuie respectat principiul imobilizării obligatorii a unei articulații deasupra și dedesubtul focarului de fractură.

Pentru imobilizarea provizorie a fracturilor se utilizează de regulă atele metalice Kramer care sunt confecționate dintr-un cadru metalic maleabil în interiorul căruia se află dispusă o rețea texturată de sârmă moale. Atela se poate ușor îndoi și mola pe forma și proeminențele membrului sau segmentului de membru care va fi imobilizat. Înainte de a fi utilizată, atela metalică va fi căptușită cu un strat gros de tifon pentru a evita contactul direct între tegument, os și metal. Pentru membrul inferior se poate utiliza atela Thomas (**fig. 3.1**). Atunci când la locul accidentului nu pot fi utilizate atelele clasice, se pot improviza diverse mijloace care țin loc de atelă provizorie: atele din lemn, jgheaburi metalice, imobilizare provizorie cu atelă gipsată (dacă ea poate fi confecționată pe loc), solidarizarea membrului superior la torace printr-un bandaj sau solidarizarea membrului inferior fracturat de cel sănătos folosit ca atelă.



**Figura 3.1**  
**Imobilizare provizorie în fracturi:**

a – atela Thomas;  
b, c – modalitatea ei de utilizare

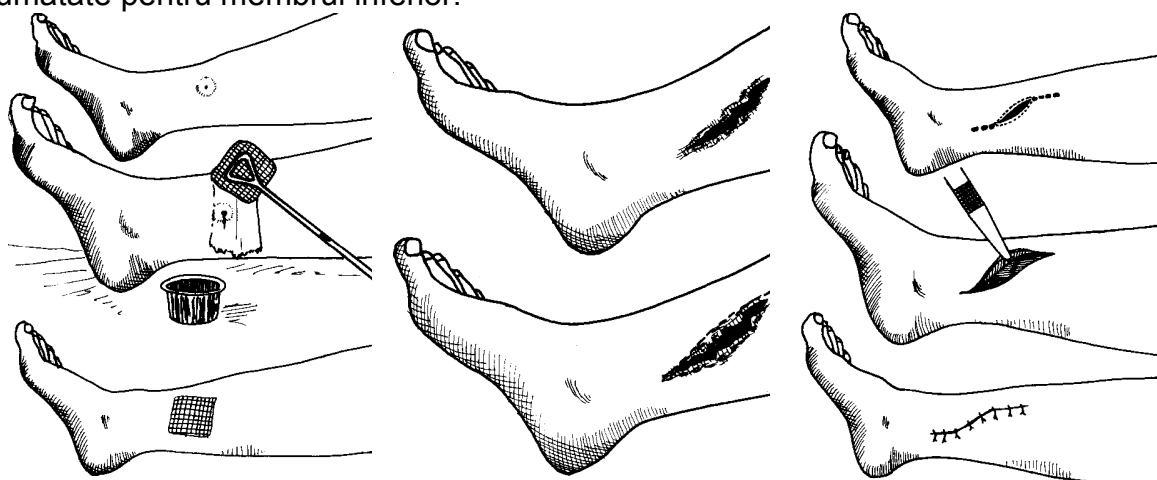
### Transportul

Se realizează în condiții de maximă securitate pentru viața accidentatului, sub supraveghere permanentă și asistare cardio-respiratorie asigurată de către un medic sau un cadru medical cu pregătire în medicina de urgență. Se utilizează vehicule autosanitare cu dotare tehnică de înaltă performanță care pot asigura monitorizarea parametrilor vitali și măsuri urgente de resuscitare cardio-respiratorie, când acestea se impun. Aceste măsuri sunt îndeosebi necesare în cazul fracturilor de coloană vertebrală, bazin sau la politraumatizați. Imobilizarea lor se face în decubit dorsal absolut pe targă specială, cu accesorii care permit fixarea accidentatului în poziția corectă de imobilizare.

### Primul ajutor în fracturile deschise

Și în cazul fracturilor deschise, acordarea primului ajutor și imobilizarea provizorie trebuie să fie precedate de un scurt bilanț clinic, local și general, al accidentatului, pentru a stabili localizarea exactă a fracturii și dacă este sau nu deschisă, evaluând totodată gravitatea sa.

O fractură deschisă se definește prin existența unei soluții de continuitate, o comunicare, directă sau indirectă, între focarul de fractură și exterior. Poate exista, deci, o plagă minimă, punctiformă, la distanță de focarul de fractură dar cu care comunică indirect sau poate fi o plagă importantă, contuză, delabrantă care comunică direct cu focarul. De aceea, în fracturile deschise ale membrului, înaintea gestului de imobilizare provizorie, se impun măsuri urgente de toaletă locală, primară, a plăgii care însoțește fractura și, după caz, pansament steril compresiv sau garou pentru realizarea hemostazei provizorii. Toaleta primară a plăgii este un gest esențial și constă în antiseptizarea tegumentelor din jurul plăgii cu alcool iodat, betadină, urmată de curățarea propriu-zisă a plăgii care va fi spălată cu soluții antiseptice slabe pentru a o decontamina, înlăturând orice corp străin (pământ, sticlă, așchii de lemn, etc.), precum și zonele de tegument și părți moi delabrante, sfacelate, necrozate (**fig. 3.2**). Explorarea chirurgicală a plăgii permite totodată hemostaza provizorie fie prin bandaj compresiv (cel mai adesea), fie prin clamparea provizorie, a unui lumen vascular vizibil sau garou provizoriu (mai rar). Punerea garoului va fi hotărâtă numai în cazul în care sângerarea este importantă și pune în pericol viața bolnavului. Garoul va fi montat la rădăcina membrului și se va nota ora la care a fost aplicat. Transportul rapid al bolnavului trebuie să nu depășească perioada admisă de maximum o oră de garou pentru membrul superior și o oră și jumătate pentru membrul inferior.



**Figura 3.2**

**Fractura deschisă – prim ajutor:**

a – toaleta primară a unei plăgi punctiforme; b, c – plagă contuză, explorare și toaletă primară

După toaleta primară a plăgii și hemostaza provizorie se va proceda la imobilizarea provizorie a focarului de fractură conform principiilor enunțate și cu mijloacele menționate. Alte gesturi de prim ajutor la locul accidentului vor consta în administrarea unei doze de ser antitetanic și a unei prime doze de antibiotic. Administrarea lor va fi consemnată obligatoriu pe biletul de însoțire al pacientului. Transportul va fi de asemenea asigurat, după caz, și după gravitatea fracturii cu autosanitară și însoțitor.

## 2. Tratamentul definitiv al fracturilor

Are două componente: tratamentul general, care primează într-o primă instanță asupra tratamentului local specific.

### Tratamentul general

Este secvențial și constă în măsuri de prim ajutor și transport, deja amintite, la care se adaugă măsurile ce privesc tratamentul stării de șoc, a hemoragiei și a leziunilor asociate.

### Tratamentul local

Constă în totalitatea măsurilor ortopedice, chirurgicale sau de altă natură care vizează reducerea fracturii și menținerea acestei reduceri până la formarea calusului și consolidarea fracturii.

În principiu, tratamentul fracturilor închise constă în manipularea fragmentelor în scopul corectării deplasărilor, urmată de imobilizarea printr-un mijloc ortopedic sau chirurgical pentru a favoriza vindecarea în focarul de fractură; în același timp, mobilitatea articulară și funcția în articulațiile supra și subjacente trebuie prezervate. Vindecarea fracturilor este favorizată de încărcarea fiziologică, motiv pentru care activitatea musculară și mersul cu sprijin precoce trebuie încurajate.

Problema ridicată de imobilizarea unei fracturi constă în găsirea celei mai bune soluții pentru rezolvarea conflictului între nevoia de imobilizare a focarului de fractură și de mișcare a membrului fracturat (*imobilizare versus mișcare*).

Un alt conflict de interese contradictorii grevează decizia terapeutică: nevoia de vindecare cât mai rapidă în condiții de maximă siguranță (*viteză versus siguranță*). Acest dublu conflict rezumă de fapt cei patru factori care domină tratamentul și prognosticul fracturilor, așa-numitul „cvartet al fracturii”: imobilizare - mișcare/viteză de vindecare - siguranță.

Tratamentul fracturilor închise depinde nu numai de tipul și localizarea fracturii, dar și de gravitatea leziunilor în părțile moi.

Tscherne (1984) [105] a impus o clasificare simplă a traumatismelor cu fractură închisă care poate orienta decizia terapeutică și prognosticul:

- gradul **0** = fractură simplă, fără leziuni ale părților moi/cu leziuni de mică importanță a părților moi;
- gradul **1** = fractură cu echimoză sau abraziune superficială a tegumentului și țesutului celular subcutanat;
- gradul **2** = fractură severă cu contuzie profundă a părților moi și tumefacție locală;
- gradul **3** = traumatism sever cu fractură complexă sau cominutivă și leziuni marcate ale părților moi/sindrom de compartiment.

Cu cât gradul de severitate al traumatismului este mai mare, cu atât este mai probabilă necesitatea utilizării unei forme de fixare mecanică.

Indiferent de localizare, etapele tratamentului definitiv al fracturilor constau în: reducerea fracturii (în fracturile deplasate) și contenția ei până la consolidare.

### **Reducerea fracturii**

Deși tratamentul general și resuscitarea și susținerea funcțiilor vitale trebuie întotdeauna să fie pe primul plan, îngrijirea fracturii nu trebuie întârziată nemotivat deoarece edemul părților moi instalat în primele 12 ore după traumatism face reducerea ulterioară a fracturii semnificativ mai dificilă sau chiar imposibilă.

Există totuși câteva situații în care reducerea poate fi temporizată sau este chiar inutilă:

- când nu există deplasare în focar sau deplasarea este minimă;
- când deplasarea fragmentelor nu are semnificație terapeutică sau prognostică (ex.: majoritatea fracturilor închise de claviculă);
- când reducerea prin manevre la distanță de focar este improbabilă sau imposibilă (ex.: fracturile coloanei vertebrale prin compresiune).

Alinierea fragmentelor este, din punct de vedere al reducerii, mai importantă decât apozitia; dacă se obține o aliniere normală a fragmentelor, încălecare suprafețelor în focar poate fi acceptabilă. Excepția o constituie fractura care interesează o suprafață articulară unde principiul reducerii perfecte primează, ținând cont de riscul artrozic antrenat de o incongruență a suprafețelor cartilajinoase articulare consecutiv unui calus vicios articular.

Ca modalități de reducere a fracturilor închise sunt unanim admise două metode:

#### **Reducerea cu focar închis**

Sub anestezie și relaxare musculară fractura este redusă printr-o triplă manevră:

- porțiunea distală a membrului lezat este tracționată în axul osului;
- pe măsură ce fragmentele se dezimpactează ele sunt repositionate printr-o manevră de inversare a direcției originale a forței traumatice, dacă aceasta poate fi dedusă;
- alinierea fragmentelor este apoi ajustată și verificată în fiecare plan.

Alinierea este cea mai eficace atunci când periostul și mușchii de pe o parte a fracturii rămân intacte deoarece această bandă de părți moi previne hiper-reducerea și favorizează stabilizarea fracturii după ce a fost redusă.

Câteva fracturi, ca de exemplu cea a diafizei femurale, sunt dificil de redus prin manevre de manipulare externă datorită, în primul rând, tracțiunii musculare puternice exercitate pe fragmentele fracturate.

În general, reducerea închisă se folosește pentru toate fracturile minim deplasate, pentru cele mai multe fracturi la copii și pentru fracturile care sunt stabile după reducere.

#### **Reducerea cu focar deschis (reducere sângerândă)**

Reducerea sângerândă a fracturii, sub control vizual direct al focarului este indicată:

- când reducerea închisă eșuează, fie datorită dificultăților survenite în controlul alinierii fragmentelor de fractură, fie datorită părților moi interpușe între ele;
- când există un fragment articular mare care impune o reducere anatomică;
- pentru fracturile cu diastazis, în care fragmentele sunt depărtate unul de celălalt.

Ca regulă generală, reducerea sângerândă reprezintă prima etapă în tratamentul chirurgical al fracturii prin fixare internă.

#### **Menținerea reducerii (contenția)**

Termenul de „imobilizare” trebuie, de regulă, înțeles ca definind măsurile ce previn deplasarea, având rareori semnificația semantică de imobilizare completă.

Imobilizarea focarului de fractură presupune o anumită restricție a mișcărilor la acest nivel, permite vindecarea părților moi perifracturare lezate și permite o anumită marjă de mobilizare liberă a segmentelor de membru neafectate.

Principalele metode de menținere a reducerii, ortopedice și chirurgicale sunt:

- tracțiunea-extensia continuă;
- imobilizarea gipsată;
- ortezarea;
- fixarea externă;
- fixarea internă.

Actualmente, în era tehnologiilor moderne, tehnologii care au permis o diversificare extraordinară a implanturilor și metodelor de fixare internă, metodele clasice, așa-zis „închise” sunt adesea și pe nedrept desconsiderate. Această atitudine derivă, cel mai adesea, din ignoranță și lipsă de experiență în aplicarea acestor metode.

Metodele de tratament ortopedic, care nu implică deschiderea focarului de fractură se adresează în primul rând fracturilor care nu se însoțesc de leziuni ale părților moi, se reduc ușor și sunt stabile după reducere. Fracturile instabile, fracturile multiple și fracturile la pacienți necooperanți sunt contraindicații de principiu pentru tratamentul ortopedic.

Metodele de tratament chirurgical implică de cele mai multe ori deschiderea și abordarea prin reducere sângerândă a focarului de fractură, fixarea internă fiind adesea forma cea mai adecvată de tratament. Tratamentul chirurgical are numeroase indicații, adresându-se în special fracturilor instabile și cu risc de deplasare după reducere, fracturilor cu focare multiple sau fracturilor la pacienți care prezintă mari dificultăți de nursing (paraplegici, în vârstă, etc.).

Noțiuni privind principalele metode de tratament ale fracturilor și complicațiilor acestora vor fi detaliate în capitolele următoare.

## **MODALITĂȚI DE TRATAMENT CONSERVATOR NECHIRURGICAL (ORTOPEDIC ȘI FUNCȚIONAL) ÎN FRACTURI**

### **1. Tracțiunea – extensie continuă**

Principiul fundamental al reducerii este de a corecta deplasarea aplicând metoda extensiei-contraextensiei care este tocmai principiul de bază al eficienței terapeutice a metodei de tracțiune-extensie continuă. Într-adevăr, ea permite corectarea progresivă a deplasării fiind în plus și o metodă de contenție.

Pentru a fi eficace, extensia continuă trebuie să se opună: tonusului muscular, deformației în focarul de fractură și efectului gravitațional. Întreruperea continuității osoase antrenează o deformare a membrului și o creștere de tonus muscular. În consecință, avantajul esențial al acestei metode pare să fie legat de tensiunile în tracțiune transmise zonei interfragmentare care sunt favorabile dezvoltării și structurării calusului.

Metoda este simplă și eficace și reproșurile care i se aduc sunt legate de eficiența, mediocră uneori, a reducerii, de dificultățile supravegherii și urmăririi locale și generale la un pacient imobilizat la pat pentru o perioadă lungă și dispus, în consecință, la numeroasele complicații de decubit pe care această metodă le poate antrena.

Avantajele metodei sunt totuși evidente legate în principal de eficacitatea tratamentului în cazul unor fracturi care nu pot fi tratate prin alte metode ortopedice sau chirurgicale.

Dezavantajele sunt însă numeroase și trebuie puse întotdeauna în discuție în momentul alegerii metodei de tratament. Ele sunt legate în principal de riscurile complicațiilor locale (osteite la broșa de tracțiune, laxități ligamentare, atrofii musculare, redori articulare) sau generale (bronhopneumonia de decubit, complicații urinare și de tranzit intestinal, escare, tromboflebită, demență senilă) precum și de dificultățile de supraveghere și urmărire care trebuie făcută într-un serviciu dotat, cu experiență și personal antrenat în acest tip de tratament.

Extensia este aplicată distal de fractură astfel încât să exercite o tracțiune continuă în axul membrului și al osului fracturat. Metoda este utilă în special pentru fracturile diafizare, cu traiect oblic sau spiroid, care au un coeficient relativ important de instabilitate.

Tracțiunea nu poate menține o fractură nemișcată, dar poate tracționa un os lung fracturat astfel încât să fie axat și să-i fie menținută lungimea reală. Reducerea corectă în focarul de fractură este, adeseori, dificilă deoarece prin această metodă pacientul își poate contracta eficient musculatura și mișca relativ în articulațiile supra și subiacentă focarului de fractură.

Tracțiunea-extensia continuă nu reprezintă decât rareori o modalitate definitivă și unică de tratament ortopedic al fracturilor. În esență, ea are rolul de a asigura imobilizarea relativă a unui focar de fractură care nu poate fi tratat, în principiu, prin altă metodă ortopedică (aparat gipsat) sau chirurgicală (fixare internă). Este, în principal, cazul fracturilor închise foarte instabile care nu pot fi reduse sau care pot fi reduse dar nu pot fi menținute reduse prin imobilizare gipsată. Este, de asemenea, cazul fracturilor închise cu leziuni secundare ale părților moi sau a fracturilor deschise cu plăgi importante care, după reducere nu pot fi urmărite și supravegheate sub un aparat gipsat ocluziv.

Sunt, de asemenea, diverse fracturi care din motive de ordin local (plagă, infecție, tromboflebită) sau general (patologie asociată, vârstă) au contraindicație chirurgicală absolută.

În principiu, scopul tratamentului ortopedic prin această metodă este de a asigura o cât mai bună reducere și imobilizare a focarului de fractură în perioada cuprinsă între momentul accidentului și al fracturii și cel în care tratamentul definitiv al fracturii poate fi continuat printr-o altă metodă ortopedică (imobilizare gipsată) sau chirurgicală (osteosinteză).

Această perioadă corespunde, în principiu, intervalului mediu de 21-45 de zile în care în focarul de fractură se inițiază procesul de formare a calusului fibros. La sfârșitul acestei perioade, variabilă de la o localizare la alta a fracturii, dacă procesul de calusare a fost amorsat și dacă fragmentele și-au menținut alinierea, axarea și reducerea corectă, se constată clinic prezența unui calus fibros, fragil, nemineralizat. Acest calus este suficient de solid pentru a permite manevrele de imobilizare gipsată, fără a compromite calitatea reducerii prin deplasări secundare, dar insuficient de solid pentru a permite încărcarea normală sau excesivă în focar, sau sprijinul integral, în cazul fracturilor la membrele inferioare.

Tracțiunea-extensie continuă poate fi și o *etapă intermediară scurtă, pregătitoare actului operator* care nu poate fi efectuat imediat. Este cazul, de exemplu, al fracturilor etajate sau a fracturilor multiple la politraumatizați, la care starea generală și gravitatea altor leziuni cu risc vital imediat (cranio-cerebrale, cardio-respiratorii, vasculare, etc.) împiedică formal sau deferă ca prioritate a urgenței actul chirurgical de fixare prin osteosinteză a fracturilor.

Uneori, tracțiunea-extensie continuă poate reprezenta un *gest terapeutic de sine-stătător*. În acest caz, opțiunea pentru această metodă trebuie solid argumentată prin existența unor contraindicații formale pentru alte metode (ortopedic, chirurgical, funcțional) concomitent cu evaluarea riscurilor de complicații de decubit, cvasi-inerente pentru imobilizări prelungite, care depășesc 3-4 săptămâni, îndeosebi la persoanele vârstnice, predispuse la acest tip de complicații.

Este cazul tratamentului pentru fracturi cominutive epifizare (fracturi de platou tibial, de pilon tibial, extremitate inferioară de femur) cu componentă articulară a căror rezolvare prin reducere ortopedică și imobilizare gipsată sau reducere sângerândă și osteosinteză, este iluzorie. Este, de asemenea, cazul în tratamentul unor fracturi ale extremității superioare de femur (fracturi trohanteriene) care, din diverse cauze, nu pot fi operate și pentru care riscul estimat al complicațiilor metodei este mai mic decât beneficiul ei.

Principalele modalități de aplicare ale metodei sunt:

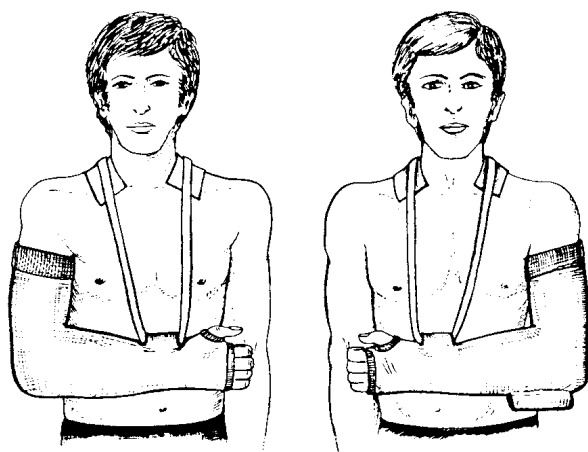
- tracțiunea gravitațională;
- tracțiunea cutanată cu benzi adezive;
- tracțiunea trans-osoasă (trans-scheletică);

### **Tracțiunea gravitațională**

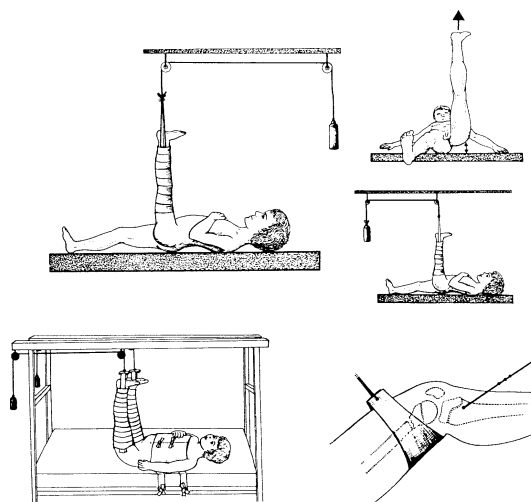
Este o metodă care se aplică în special fracturilor situate la nivelul membrului superior, unde, într-o fractură de diafiză humerală sau de paletă humerală, de exemplu, o atelă posterioară sau un gips circular căreia i se atașează o greutate (Caldwell) poate asigura alinierea fracturii și menținerea reducerii până la consolidare (**fig. 3.3**).

### **Tracțiunea cutanată (Buck)**

Extensia se realizează cu ajutorul unor benzi adezive fixate la tegumente la care se atașează greutăți cu valoare maximă de 4-5kg. Este o tracțiune slabă fiind utilizată cu preponderență în tratamentul fracturilor la copii (**fig. 3.4**).



**Figura 3.3**  
*Tracțiunea gravitațională (gips Caldwell)*

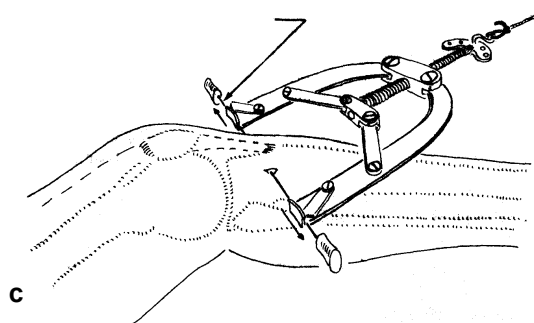
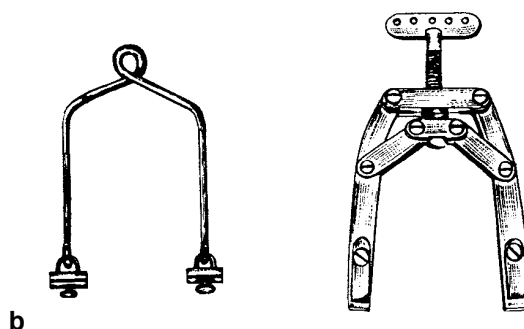
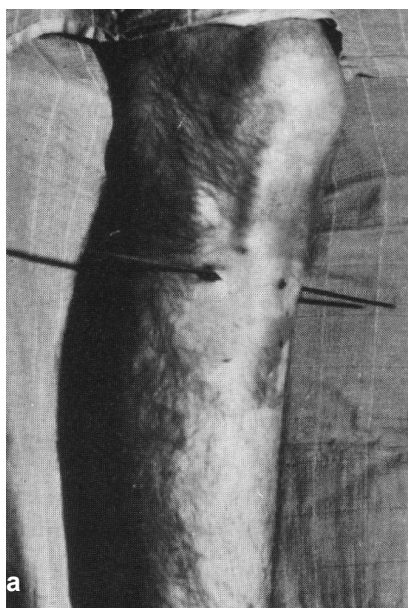


**Figura 3.4**  
*Tracțiunea cutanată (Buck)*

### Tracțiunea trans-osoasă (trans-scheletică)

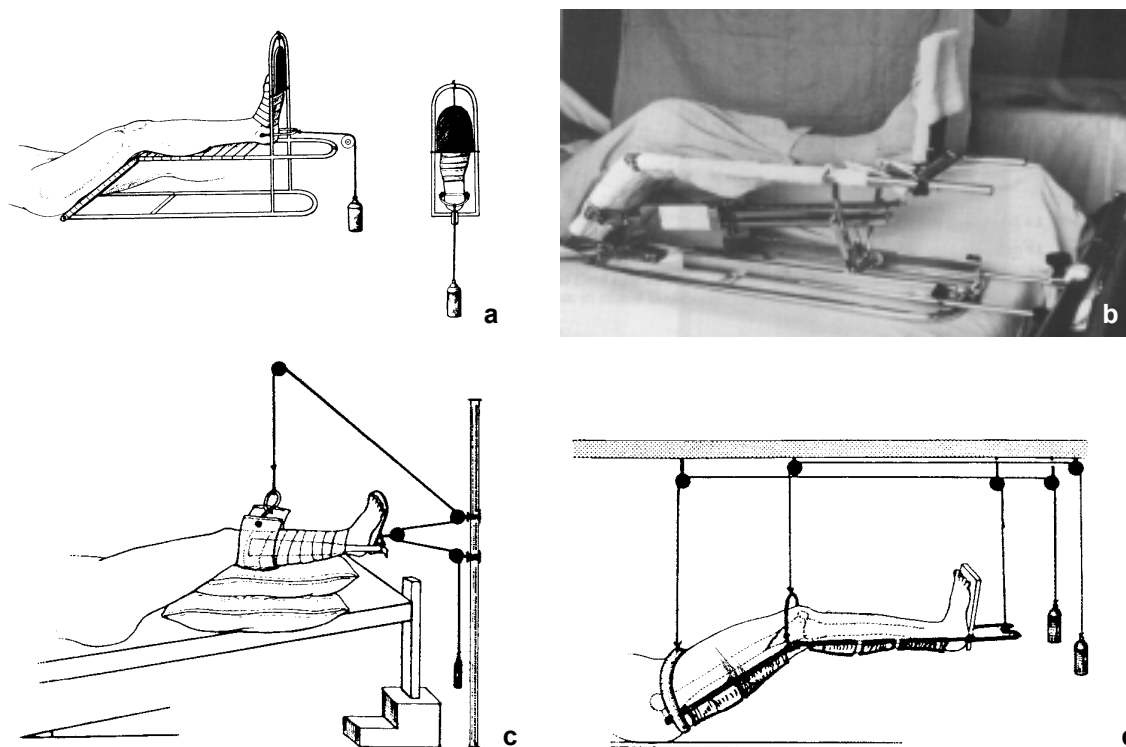
Presupune introducerea unei broșe sau a unui cui metalic în os printr-o manevră de mică chirurgie realizată sub anestezie locală. Reprezintă modalitatea clasică de realizare a extensiei continue și poate fi întâlnită sub diferite denumiri în raport cu metoda specifică de realizare a tracțiunii: tracțiune fixă, tracțiune balansată, tracțiune combinată, tracțiune directă, tracțiune divergentă, tracțiune rezultantă sau tracțiune suspensivă.

Materialele utilizate pentru realizarea extensiei sunt: broșe Kirschner sau cui Steimann care vor fi trecute transosos, etrier (potcoavă) (fig. 3.5.a, b, c) care se va fixa la broșă sau cui și un sistem ce permite așezarea membrului în poziție proclivă, pe un plan înclinat de tipul atelă Braun-Böhler sau cadru de suspensie tip Russel, Rieunau (fig. 3.6).



**Figura 3.5**  
a,c – broșă Kirschner trecută transosos  
b – etrier (potcoavă) pentru tracțiune

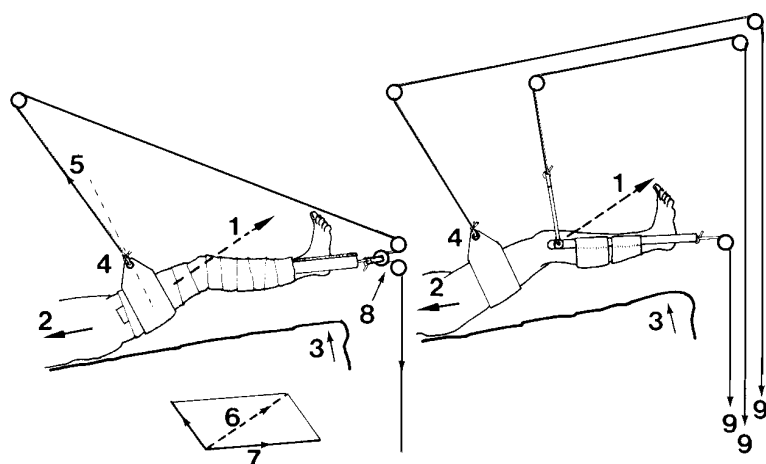




**Figura 3.6**  
 a,b – tracțiunea-extensie continuă pe atela Braun-Böhler;  
 c,d – tracțiunea-extensie continuă pe cadru de suspensie Russel-Rieunau

Pentru a fi eficientă, extensia trebuie să fie contracarată de contraextensie. Aceasta se realizează prin așezarea pacientului în decubit dorsal strict, fără pernă sub cap, ridicarea și suspendarea membrului inferior și ridicarea capetelor distale ale patului. Toate aceste măsuri vor ajuta ca greutatea proprie a corpului să contrabalanseze forța gravitațională și să asigure eficiență tracțiunii-extensiei continue.

Metoda se aplică îndeosebi în cazul fracturilor membrului inferior (femur, tibie) unde direcția de tracțiune pe femur va fi rezultanta paralelogramului de forțe aplicate în care compozanta orizontală este dublată de un sistem de scripeți. În practică, această teorie este modificată datorită forțelor de frecare, motiv pentru care numeroși autori preferă să controleze direct fiecare linie de tracțiune printr-o anumită greutate (fig. 3.7).

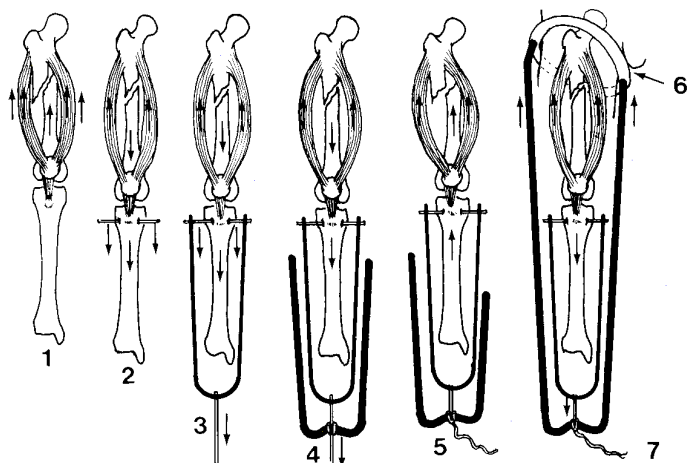


**Figura 3.7**  
**Tracțiunea suspensie** – tracțiune exercitată pe membru (1) este contrabalansată de greutatea corpului (2) dacă piciorul patului este ridicat (3). Fractura este menținută într-o chingă (hamac) (4) cu tracțiunea dirijată ușor înspre înapoi (5). Principiul metodei: direcția tracțiunii pe femur (6) este rezultanta paralelogramului de forțe aplicate unde componenta orizontală (7) este dublată de un sistem de scripeți (8) și greutăți (9)

Principalele modalități de tracțiune trans-scheletică sunt reprezentate de tracțiunea fixă, tracțiunea balansată și tracțiunea combinată.

### **Tracțiunea fixă**

Se exercită împotriva unui punct fix; benzile de tracțiune sunt legate de o traversă a atelei (ortezei) Thomas și trag membrul inferior în jos cu o forță egală tensiunii musculare exercitate de cvadriceps și ischio-gambieri care tind să scurteze membrul (fig. 3.8).



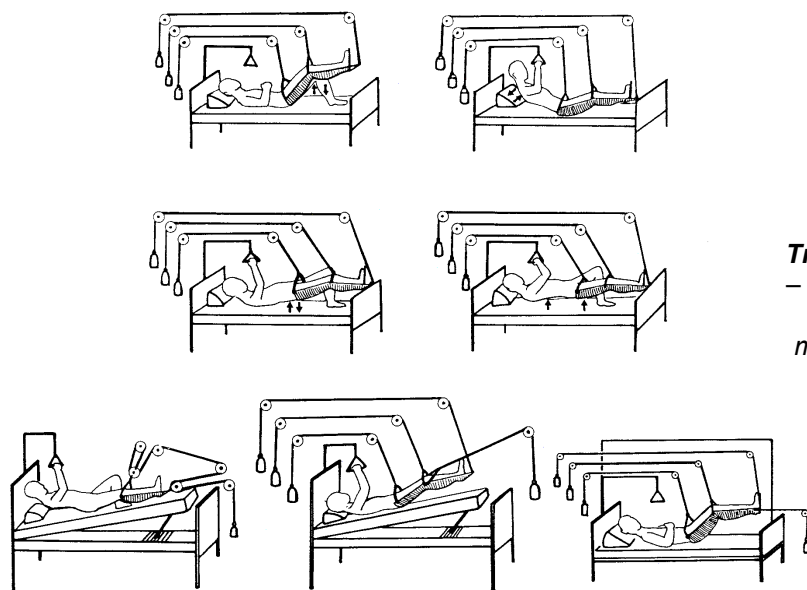
**Figura 3.8**

**Tracțiunea fixă – atela Thomas - principii de bază:**

- 1 – tensiunea musculară (cvadriceps și ischio-gambieri) produce o scurtare;
- 2 – tracțiunea transosoasă fixată pe un cadru (3) luptă împotriva scurtării;
- 4 – dacă acest sistem de tracțiune este fixat la o orteză fără inel superior reducerea se menține atât timp cât tracțiunea se exercită efectiv;
- 5 – deplasarea se produce atunci când coarda este relaxată;
- 6 – această deplasare proximală este evitată prin utilizarea unui inel proximal chiar și atunci când coarda este relaxată (7).

### **Tracțiunea balansată**

Se exercită împotriva unei forțe opozante asigurate de greutatea corpului după principiul descris anterior. Varianta clasică utilizează atela Braun-Böhler ca mijloc de suspendare a membrului inferior. Variante mai moderne, țin cont de necesitatea imperativă a mobilizării articulațiilor pe perioada tratamentului prin extensie și sunt reprezentate de metoda tracțiunii suspensie propusă de Russel și ameliorată de Rieunau care a înlocuit tracțiunea prin benzi adezive cu tracțiunea transosoasă și a modificat numărul și dispoziția scripeților (fig. 3.9).



**Figura 3.9**

**Tracțiunea suspensie Rieunau**  
– numărul și dispoziția scripeților permite schimbarea poziției membrului, în orice moment, în funcție de necesități

### **Tracțiunea combinată**

Utilizează o atelă Thomas care este suspendată sau legată la capătul patului ridicat. Benzile adezive sunt la rândul lor legate la capătul atelei.

## 2. Imobilizarea gipsată

Reprezintă cea mai veche și cunoscută formă de tratament ortopedic al fracturilor, care în condițiile unei bune indicații și tehnici de execuție, reprezintă o excelentă metodă de tratament a fracturilor.

Are avantajul că poate fi aplicată atât la locul accidentului, ca mijloc de imobilizare provizorie (îndeosebi sub formă de atelă gipsată) cât și în orice serviciu chirurgical, ca tratament definitiv al fracturii, cu condiția să fie corect confecționat și urmărit de către medici și personal familiarizat cu această tehnică.

### Confecționarea și aplicarea unui aparat gipsat

Materialele utilizate actualmente sunt foarte diverse. Clasic se folosește gipsul, un sulfat de calciu anhidru cu proprietăți higroscopice adică absoarbe umiditatea și își schimbă consistența din pulbere într-un conglomerat dur, solid. Pulberea de gips este impregnată pe suport de tifon, constituind benzile gipsate. Rezistența acestor benzi este variabilă și depinde de grosimea straturilor succesive în care sunt așezate pentru a constitui o atelă gipsată sau un gips circular. Se estimează că o atelă cu 4-6 straturi de grosime suportă după umezire și întărire o sarcină de 50-60kgf/cm<sup>2</sup>.

Alte materiale mai noi utilizate pentru imobilizarea și contenția după fracturi sunt reprezentate de materialele sintetice termoplastice (polimeri de izopropilen) a căror proprietăți mecanice variază în funcție de temperatură, de unde și denumirea de „materiale termolabile”, precum și de materiale pe bază de rășini sintetice. Aceste tipuri de materiale asigură o contenție rigidă și rezistentă în timp (spre deosebire de gips care se deteriorează rapid), sunt mai ușoare, mai bine suportate de pacienți și mai estetice. Dezavantajul utilizării lor constă în rigiditatea excesivă a aparatului de contenție care, pe de o parte poate antrena leziuni tegumentare și de părți moi (eroziuni, escare) și, pe de altă parte, prin rigiditatea și duritatea lor, nu permit nici un fel de corecție după confecționare. Astfel, orice corecție a reducerii care este ușor posibilă prin gipsotomie, devine practic imposibilă în cazul utilizării materialelor de imobilizare și contenție pe bază de rășini sintetice. În plus, costul ridicat al acestor tipuri de materiale limitează, actualmente, utilizarea lor sistematică în toate cazurile în care se impune reducerea ortopedică și imobilizare de contenție.

De aceea, diferite tipuri de gipsuri, cu prize variabile (intervalul de timp necesar întăririi gipsului), sunt utilizate curent și larg răspândite în toate serviciile de ortopedie din lume.

Confecționarea unui aparat gipsat se poate face în diverse maniere, dar principiile de aplicare ale unui aparat gipsat, care vor fi enunțate ulterior, trebuie respectate cu strictețe. Modalitățile de aplicare unui aparat gipsat diferă după tipul de gips aplicat și segmentul de membru sau membrul care este imobilizat. Etapele clasice ale confecționării unui aparat gipsat rămân însă aceleași:

### **Prepararea membrului în vederea imobilizării gipsate**

Membrul sau segmentul de membru care va fi imobilizat trebuie spălat și dezinfectat, îndeosebi în pliurile de flexie. El va fi apoi „îmbrăcat” într-un jerseu tubular lejer care să permită mobilitatea articulară. Acest jerseu de bumbac sau față trecută circular și secționată la fiecare tur are rolul de strat izolator între tegumentul acoperit de pilozitate și banda gipsată, aderentă și iritantă în momentul întăririi gipsului. Stratul izolator nu trebuie să fie prea larg dar nici prea strâns, compresiv. În plus, proeminențele osoase susceptibile de a veni în contact direct cu gipsul precum și zonele de trecere a unor elemente nobile (vasculo-nervoase) susceptibile de a fi iritate sau lezate, vor fi protejate cu pernuțe de vată și tifon (**fig. 3.10.a**).

### **Reducerea fracturii și asigurarea poziției funcționale a membrului**

Sunt două principii obligatoriu de respectat în momentul imobilizării gipsate definitive, pentru a asigura succesul terapeutic, adică obținerea consolidării fracturii în poziție cât mai anatomică. Nerespectarea sau neglijarea lor antrenează complicații sau sechele grave de tipul: calus vicios, pseudartroză, retracție ischemică Volkmann, redori, amiotrofii și retracții tendino-musculare în poziții vicioase, complicații vasculo-nervoase, etc.

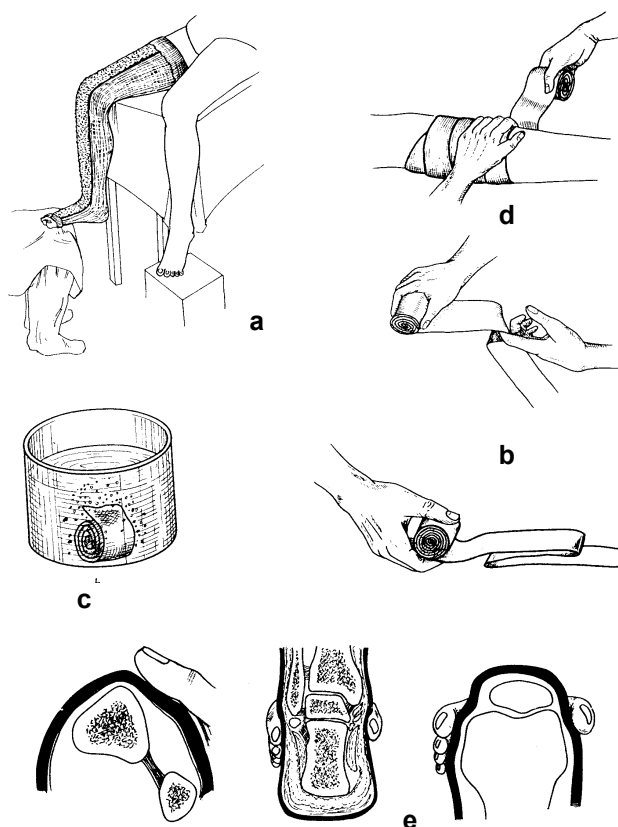
În momentul confecționării și aplicării aparatului gipsat definitiv se va urmări în permanență respectarea calității reducerii în focarul de fractură și a poziției funcționale a membrului care, cel mai adesea, nu corespunde cu poziția anatomică a membrului.

### **Confecționarea atelei gipsate**

Orice aparat gipsat conține în structura sa o zonă de maximă rezistență care este suportul real al gipsului și care este reprezentat de atela gipsată. Aceasta se confecționează trecând succesiv 4-6 benzi gipsate una peste alta. Se constituie astfel o bandă gipsată mult mai groasă și mai solidă a cărei lungime va fi egală cu lungimea gipsului circular și variabilă în funcție de lungimea segmentului de membru imobilizat și tipul de aparat gipsat confecționat. Ea va fi așezată pe fața volară sau dorsală a membrului, de regulă acolo unde se dorește obținerea unei zone de maximă rezistență (fig. 3.10.b).

### **Înmuierea gipsului**

Benzile de tifon impregnate cu gips vor fi înmuiate în apă călduță (20-30°), fie înainte de confecționarea atelei gipsate fie după. Imersia este necesară pentru un interval scurt de timp și are drept scop umidificarea uniformă a benzii gipsate. În principiu, se lasă în imersie câteva zeci de secunde, de regulă până la dispariția bulelor de aer de la suprafața apei. După imersie excesul de apă se elimină prin stoarcere ușoară astfel încât, eliminând excesul de apă să nu se elimine în exces și gipsul impregnat pe bandă (fig. 3.10.c).



**Figura 3.10**  
**Etapele confecționării unui aparat gipsat:**  
a – izolarea membrului;  
b – confecționarea unei atele gipsate;  
c – înmuierea gipsului;  
d – aplicarea aparatului gipsat propriu-zis;  
e – modelarea și mularea gipsului după aplicare

### **Confecționarea aparatului gipsat propriu-zis**

După ce atela gipsată a fost confecționată și înmuiată se aplică pe segmentul de membru sau membru care va fi imobilizat, constituind un element principal de rezistență a viitorului aparat gipsat. Definitivarea gipsului se face prin trecerea circular, în axul membrului, a benzilor de tifon impregnate cu gips, în prealabil înmuiate. Banda gipsată se derulează cu o mână în timp ce cu cealaltă mână se etalează partea derulată pentru a facilita manoperele de aplicare circulară a gipsului, gest fundamental în confecționarea aparatului gipsat. Banda bine înmuiată se mulează de la sine. Se vor evita realizarea de pliuri, corzi sau strângerea gipsului. Pe de altă parte, în anumite puncte ale aparatului se pot realiza întăriri prin trecerea succesivă, de mai multe ori, a benzii gipsate muiate prin același loc. La nivelul pliurilor de flexie trebuie evitat ca marginea benzii să treacă transversal deoarece riscă să formeze bride după întărirea gipsului. În aceste zone banda va fi trecută larg, în forma cifrei 8, încrucișând oblic linia de flexie (cot, spațiul popliteu, gleznă).

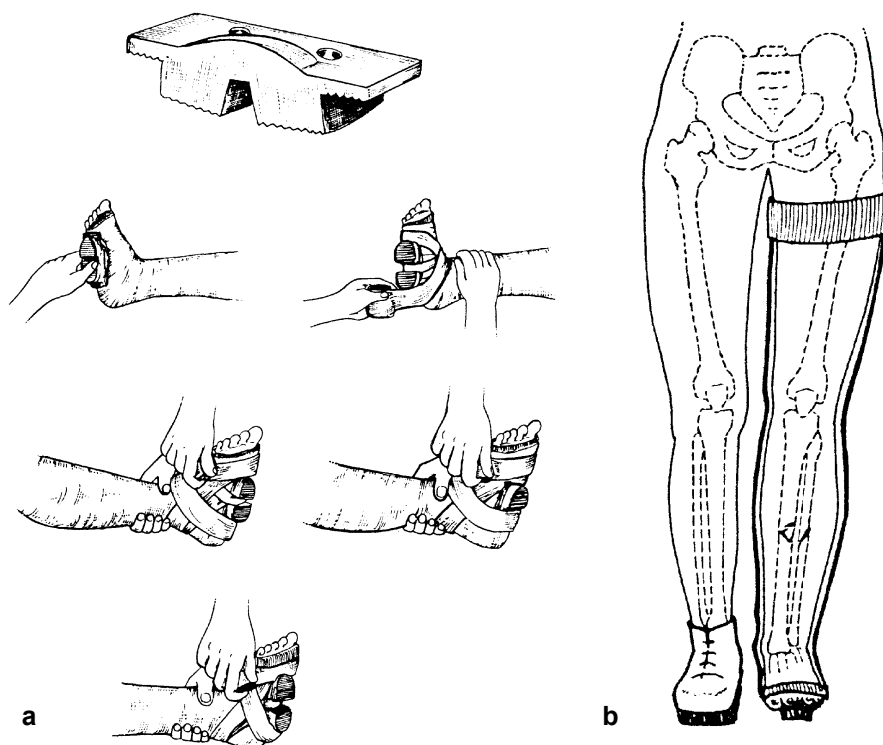
Pentru anumite tipuri de gipsuri se pot aplica ranforsări și întăriri speciale care se impun și dau soliditate gipsului, cum este cazul, de exemplu, la gipsul pelvi-pedios unde se ranfursează obligatoriu zona trohanteriană și cea inghinală prin aplicarea unor atele groase (6-8 grosimi de bandă) (**fig. 3.10.d**).

### **Modelajul**

Odată aplicat, gipsul trebuie să fie mulat de către operator. Această operație nu se face niciodată direct cu degetele ci se folosește toată palma, eminențele tenare și policele. La nivelul cotului, pumnului, genunchiului și gleznei gipsul trebuie să deseneze formele anatomice pe care le acoperă cu proeminențele și depresiunile caracteristice. Marginea cubitală a mâinii operatorului de gips și prima comisură interdigitală vor fi utilizate apoi pentru a netezi și fazona gipsul, utilizând în acest scop apa rece cu care se îmbibă suprafața gipsului. Această manoperă este cu atât mai facilă, utilă și estetică, cu cât benzile gipsate au fost corect aplicate (**fig. 3.10.e**).

### **Îngrijiri, accesorii și supraveghere**

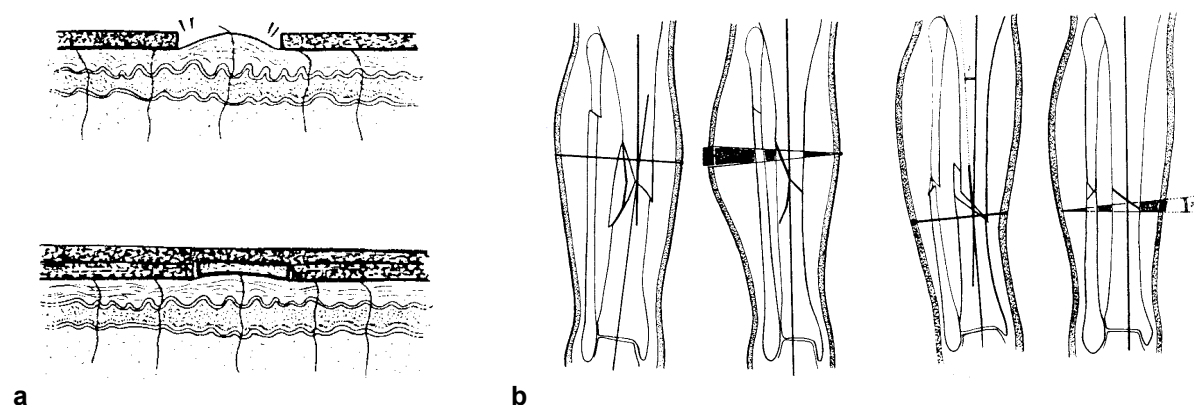
**1. Aplicarea unei talonete** – înglobată în gips facilitează mersul cu sprijin total. Când bazinul se dezechilibrează este utilă compensarea printr-o talonetă aplicată în încălțăminte de partea contro-laterală (**fig. 3.11.a,b**);



**Figura 3.11**  
**a – etapele**  
**confecționării și**  
**aplicării unei**  
**talonete de**  
**sprijin înglobată**  
**în gips;**  
**b – compensarea**  
**dezechilibrului de**  
**bazin după**  
**aplicarea**  
**talonetei în gips**

**2. Uscarea gipsului** – survine în următoarele 24-48 de ore de la confecționarea gipsului în funcție de temperatură și umiditate. În această perioadă gipsul nu trebuie solicitat prin punere în sarcină maximă. De aceea se recomandă pacienților care au gips la membru inferior să nu se sprijine imediat deoarece gipsul aparent întărit nu este și uscat, riscând deteriorarea sa imediată. De asemenea, contactul ulterior cu apa a gipsului va antrena fragilizarea sa;

**3. Ferestre și gipsotomie** – se practică atunci când este necesară expunerea anumitor regiuni acoperite sau când se impune o corecție a reducerii inițiale. Se pot, de asemenea, verifica și elimina sau îngriji anumite zone de iritație care fac gipsul greu suportabil. Ele pot antrena o expansiune a edemului „prin fereastră” cu risc ischemic acut în zona respectivă. De aceea, după rezolvarea problemei, fereastra sau zona de gipsotomie trebuie imediat închise cu o fașă gipsată trecută circular la acest nivel (fig. 3.12).



**Figura 3.12**

*a – fereastră în gips cu riscul expansiunii edemului și ischemie  
b – gipsotomie vizând corecția secundară a unei reduceri în focarul de fractură*

### **Urmărirea gipsului și urmările unui gips constrictiv**

Aparatul gipsat constrictiv este o complicație redutabilă a imobilizării gipsate și trebuie avută întotdeauna în vedere în momentul confecționării gipsului.

Într-adevăr, datorită, în principal, instalării rapide a edemului posttraumatic, chiar și un gips corect confecționat și poziționat poate deveni constrictiv, îndeosebi dacă nu se respectă o serie de reguli de conduită după imobilizare. Alături, gipsul este constrictiv de la început datorită unei erori de tehnică, când, fie stratul izolator este prea strâns, fie gipsul propriu-zis este incorect mulat, în ambele situații instalându-se complicația.

Simptomatologia acestei complicații este caracteristică și trebuie cunoscută obligatoriu de medicul responsabil de acest act terapeutic.

Primul simptom care apare este durerea, cu un caracter specific de tip ischemic care crește în intensitate, nu se calmează la analgice puternice și provoacă pacientului o stare de agitație și panică.

Extremitățile își modifică aspectul, devin edemațiate, reci și cianotice.

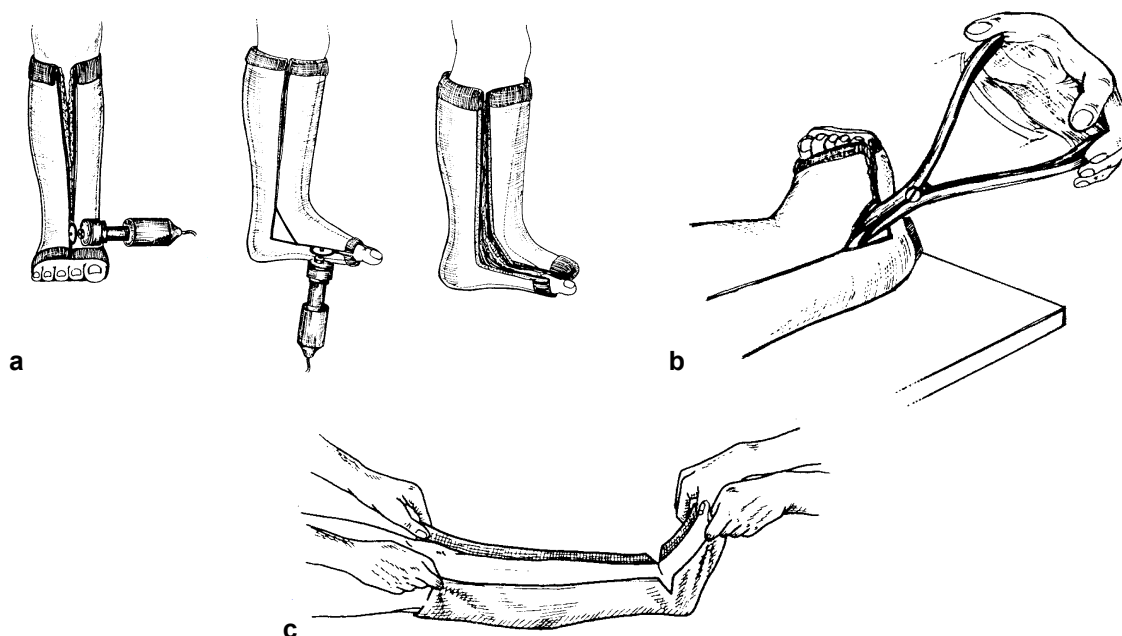
Dacă constricția persistă și nu se iau măsuri, apar parestезii care ulterior într-o fază evoluată de constricție și ischemie se transformă în hipo sau anestezie iar tegumentele extremităților, inițial cianotice, datorită stazei venoase, devin palide prin spasm arterial reflex.

Posibilitatea apariției fenomenelor constrictive trebuie cunoscută și semnalată explicit pacientului căruia i s-a aplicat un aparat gipsat.

Pentru a preveni aceste fenomene, trebuie luate o serie de măsuri preventive care, în principal, constau în:

- menținerea poziției proclive a membrului imobilizat în primele ore și zile după imobilizare;
- mobilizarea activo-pasivă a degetelor mâinii sau piciorului imobilizat;
- supravegherea atentă, permanentă și susținută a aspectului tegumentelor în primele 24-48 ore și prezentarea de urgență la medic la primele simptome de gips constrictiv.

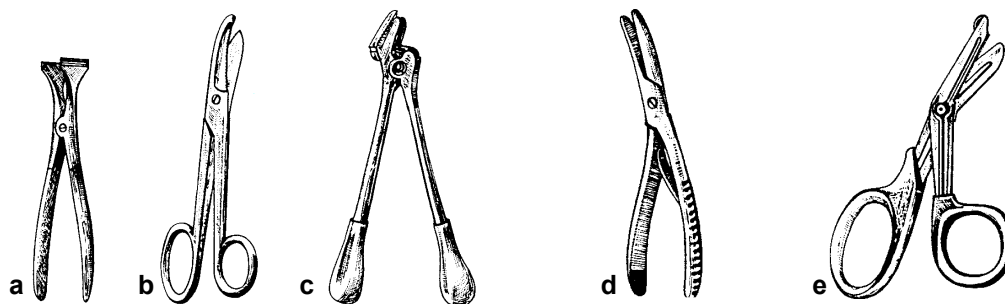
Gipsul constrictiv reprezintă o mare urgență și măsurile trebuie să fie rapide și energice. Primul gest constă în secționarea stratului izolator și a aparatului gipsat pe toată lungimea sa, eventual îndepărtând marginile gipsului secționat (**fig. 3.13**). pentru toate aceste manopere se utilizează un instrumentar specific (**fig. 3.14**). Dacă fenomenele persistă, se scoate gipsul complet, abandonându-se reducerea fracturii. Membrul se așează în poziție proclivă și se administrează local și general medicație vasodilatatoare.



**Figura 3.13**

**Etapele secționării și suprimării gipsului constrictiv:**

**a** – secționarea gipsului pe toată lungimea sa cu fierăstrăul oscilant; **b** – lărgirea gipsului pe toată lungimea sa folosind pensa Hennings; **c** – îndepărtarea marginilor gipsului sau suprimarea sa



**Figura 3.14**

**Instrumentar specific pentru secționarea și îndepărtarea gipsului**

**a** – pensa Hennings, **b** – foarfecele Burns, **c** – ghilotina Still, **d** – pensa „bot de rață”, **e** – foarfece Esmarch

### **Principiile imobilizării gipsate**

Succesul imobilizării gipsate depinde în mare măsură de respectarea cu strictețe a unor principii fundamentale care pot fi rezumate astfel:

- imobilizarea obligatorie a unei articulații deasupra și dedesubtul focarului de fractură;
- respectarea, indiferent de forma gipsului, a poziției funcționale a membrului care nu coincide întotdeauna cu poziția anatomică;
- lăsarea liberă a extremităților mâinilor și picioarelor pentru a putea supraveghea și urmări starea circulatorie și inervația;
- gipsul trebuie să fie bine mulat, menajând zonele sensibile sau susceptibile de leziuni compresive;
- gipsul trebuie să fie căptușit cu un jersey textil izolator între tegument și gipsul propriu-zis;
- gipsul trebuie să fie suficient de strâns pentru a nu permite mișcări în interiorul său, la nivelul focarului, fără a genera însă tulburări vasculo-nervoase sau trofice;
- aparatul gipsat trebuie să fie solid, dar în același timp ușor și estetic;
- orice aparat gipsat trebuie obligatoriu supravegheat 24-72 ore în mediu spitalicesc pentru a decela orice eventuală tulburare de ordin vascular, nervos sau trofic, situație în care aparatul gipsat trebuie despicat pe toată lungimea sa, inclusiv bandajul izolator sau chiar suprimat în totalitate.

Imobilizarea gipsată are avantajul că favorizează vindecarea osului fără intervenția directă asupra focarului de fractură. În fracturile fără deplasare, cu minimă deplasare după reducere, în fracturile oaselor membrilor la copii, poate reprezenta metoda ideală de tratament.

### **Sechele și complicații**

Reproșurile care i se aduc sunt legate în principal de riscurile sechelelor funcționale și a complicațiilor pe care această tehnică le presupune.

#### ***Deplasarea secundară***

Reprezintă o complicație relativ frecventă la producerea căreia se pot asocia mai mulți factori: dispariția edemului posttraumatic, amiotrofie prin absența contracțiilor musculare, gips larg de la început, fragilizarea gipsului în cursul perioadei de imobilizare. Aprecierea deplasării se face prin control radiografic sistematic, la intervale regulate după imobilizare.

#### ***Compresiunea nervoasă***

Interesează îndeosebi membrul superior, nervul cubital, radial și mai rar median. La membrul inferior cel mai des interesat este nervul sciatic popliteu extern. Simptomele constau în parastezii ale extremităților, tulburări de sensibilitate și modificări trofice ale pielii. Aceste manifestări pot conduce către perturbări motorii grave și amiotrofii ireversibile ale unor mușchi. Cel mai adesea aceste tulburări sunt urmarea unui gips constrictiv nesupravegheat.

#### ***Compresiunea vasculară***

Este complicația cea mai redutabilă a aparatului gipsat. Se manifestă prin cianoza extremităților, răcirea lor, absența pulsului, furnicături în degete, durere cu un caracter particular, de tip ischemic. Acesta este tabloul clasic al unui sindrom Volkmann la debutul său, complicație care se instalează în primele ore și zile după imobilizarea gipsată.

Consecințele pe termen lung sunt grave și greu recuperabile. De aceea, pozițiile extreme în imobilizare gipsată sunt de evitat iar supravegherea sistematică a oricărui gips după confecționare este obligatorie.



**Redoarea articulară**

Orice imobilizare gipsată, chiar și de scurtă durată, predispune la redoare articulară și amiotrofie.

Redoarea articulară este o sechelă redutabilă care se instalează relativ precoce și persistă uneori pentru perioade lungi de timp, necesitând reeducare funcțională susținută și îndelungată.

Redoarea poate fi minimalizată prin amânarea momentului imobilizării, realizată prin utilizarea tracțiune-extensie continue urmată de gips. Exercițiile sub gips și aplicare unor mai recente metode de percuție vibratorie tendinoasă pot împiedica instalarea lor. Gipsul articulat (Mooney) sau ortezarea după Sarmiento pot, de asemenea, contribui la limitarea acestei complicații.

**Atrofia musculaturii membrului sau segmentului de membru utilizat**

Este o altă sechelă care însoțește frecvent imobilizarea. Într-adevăr, după scoaterea gipsului se constată adesea o modificare de tonus și troficitate sau/și aderența hematomului perifracturar la mușchiul colat pe os, sechele persistente, durabile și greu remisibile în timp.

**Algoneurodistrofia**

Constă într-o demineralizare osoasă antrenând o osteoporoză localizată, cel mai adesea în zona metafizo-epifizară care a fost imobilizată. Ea asociază o reacție cutanată regională cu fenomene dureroase vii și este refractară tratamentului antalgic și antiinflamator. Pielea este destinsă, lucioasă, violacee. Instalarea fenomenelor de algodistrofie poate fi prevenită prin efectuarea de contracții musculare sistematice sub gips asociate unui tratament antiinflamator eficace. După instalarea sa, algodistrofia beneficiază de un complex tratament balneofizical, antalgic, antiinflamator, decontracturant, alfa-beta blocant, sedativ și anxiolitic, calciterapie. Tratamentul este de lungă durată cu remisiune, adesea lentă și dificilă, a simptomatologiei și persistența îndelungată a sechelelor funcționale.

**Complicații trombo-embolice**

Sunt grave și relativ frecvente după imobilizarea gipsată. Prevenția lor este obligatorie și constă în administrarea obligatorie și sistematică a unui tratament anticoagulant permanent pe perioada imobilizării concomitent cu mobilizarea precoce, masaj, contracții musculare.

**Leziuni trofice și escare**

Pot apare când un aparat gipsat a fost foarte strâns mulat, îndeosebi pe zone proeminente osos sau cu tegumente fragile sau cu tulburări trofice, îndeosebi la vârstnici. Pacientul acuză dureri și disconfort permanent, simptome care în timp pot diminua, în timp ce leziunea sub gips persistă sau se agravează. În măsurile de supraveghere ale aparatului gipsat trebuie avută în vedere și această complicație, care poate fi prevenită printr-o tehnică riguroasă, folosind un aparat gipsat bine căptușit și protector al proeminențelor sau după constatarea ei prin gipsotomie parțială și fereastră în gips la nivelul zonei interesate.

**Complicații infecțioase**

Pot succeda unei iritații cutanate sau unei plăgi infectate acoperită de gips. Aceste complicații sunt mai frecvente în cazul fracturilor deschise și a celor tratate prin broșaj percutan sau tracțiune-extensie continuă transosoasă, tracțiune bipolară anterioară sau concomitentă gipsului. Dramatică, sub raportul gravității și al prognosticului, este gangrena gazoasă, diagnostic ce trebuie evocat întotdeauna în fața unui caz de fractură deschisă, contaminată brutal inițial (cu pământ), imobilizată gipsat, care acuză dureri violente cu febră mare și modificarea rapidă a stării generale. Măsurile care se iau sunt de maximă urgență și constau în ablația imediată a gipsului pentru a explora starea membrului imobilizat.

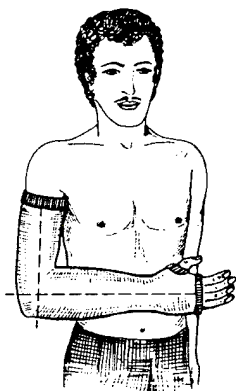
### Aparate gipsate pentru membrul superior

#### **Gips brahi-antebrahi-palmar (BAP)**

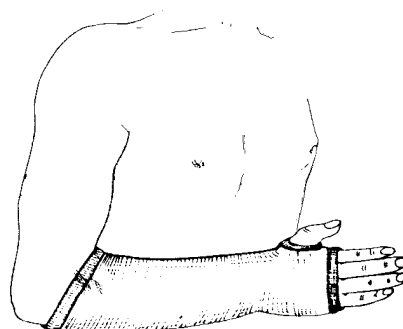
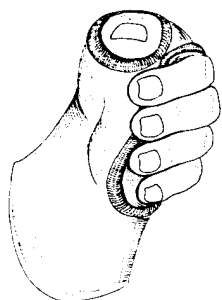
Imobilizează antebrățul în întregime cu cotul în unghi drept, pumnul în rectitudine și policele la zenit. Pronosupinația este indiferentă pentru a respecta poziția funcțională (fig. 3.15).

#### **Gips antebrahi-palmar (AP)**

Imobilizează pumnul în rectitudine lăsând liber cotul (fig. 3.16).



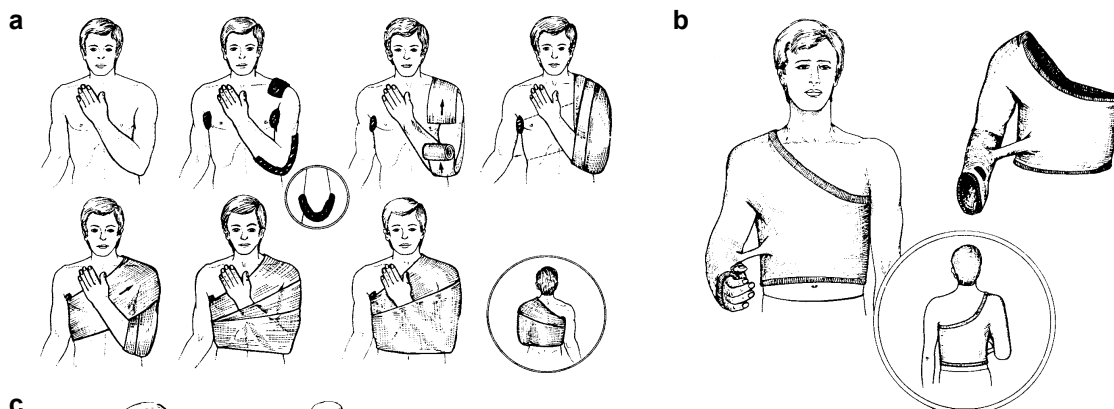
**Figura 3.15**  
*Gips brahi-antebrahi-palmar*



**Figura 3.16**  
*Gips antebrahi-palmar*

#### **Gips toraco-brahial (TB)**

Imobilizează tot membrul superior cu umărul și cotul înglobate în gips și sprijin pe torace. Membrul superior în întregime este în adducție, cotul lipit de corp în flexie variabilă de 105-110°, mâna rulată pe hemitoracele controlateral. Există diverse variante și denumiri: bandaj gipsat Velpeau, Gerdy, Dujarier, taraco-brahial fix, toraco-brahial dinamic, etc. (fig. 3.17).



**Figura 3.17**  
*Gipsuri toraco-brahiale*

a – bandaj gipsat (Gerdy);  
b, c – gips toraco-brahial fix cu sau fără sprijin toracic;

#### **Gips de atârănare (hanging cast, Caldwell)**

Este un gips BAP care acționează prin efectul reductor al propriei sale greutate, iar direcția forței este cea a axului diafizar humeral (fig. 3.3).

## Aparate gipsate pentru membrul inferior

### Gips pelvi-pedios (PP)

Realizează imobilizarea membrului inferior în întregime cu o poziție ideală de abducție  $30^\circ$  a membrului, flexie moderată a genunchiului ( $15^\circ$ ) și ușoară rotație internă sau poziție indiferentă a piciorului. Sunt descrise diverse variante: clasic, pelvi-bipedios, bermudă gipsată, etc. (fig. 3.18).

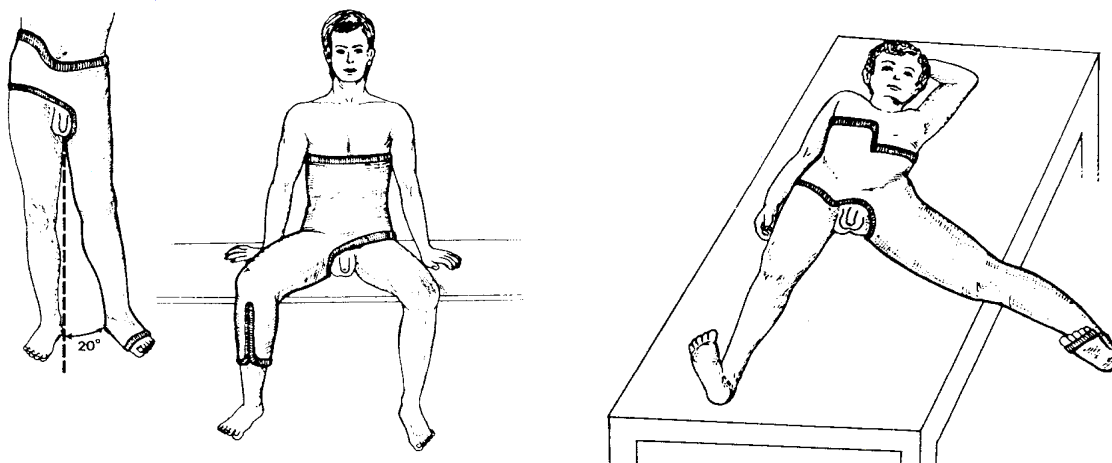


Figura 3.18  
Gips pelvi-pedios

### Gips cruro-pedios (CP)

Imobilizează gamba în întregime cu articulația genunchiului și a gleznei înglobate în gips. Limitele sunt: superior în treimea medie - superioară a coapsei, sau sub pliul inghinal (gips inghino-podal) și inferior până la vârful degetelor piciorului, lăsate libere. Se poate confecționa în variantele fără sprijin sau cu sprijin, când gipsului clasic i se atașează un talon în zona retropiciorului. Este un gips cu foarte largi utilizări în numeroase traumatisme care interesează gamba, glezna, genunchiul (fig. 3.19.a).

### Gips gambo-podal (GP)

Imobilizează gamba până în treimea medie sau superioară, glezna și piciorul în întregime, lăsând genunchiul liber. Atunci când i se atașează un talon de sprijin poartă numele de cizmă gipsată (fig. 3.19.b).

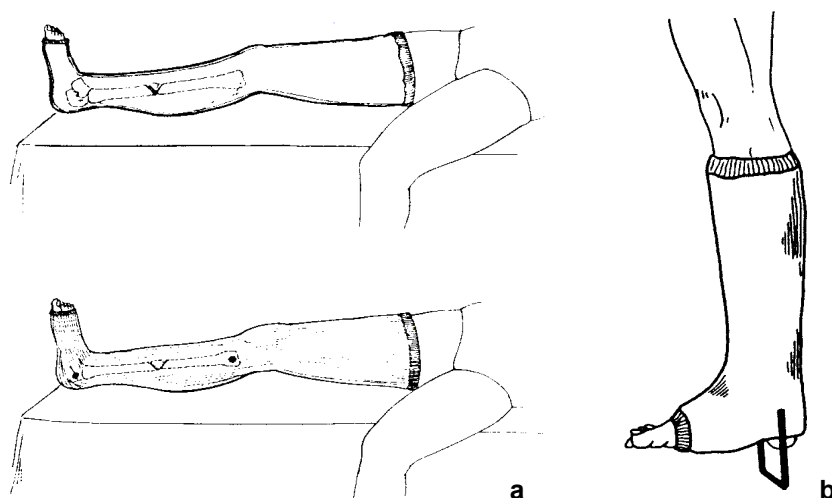


Figura 3.19  
a – gips cruro-pedios;  
b – gips gambo-podal  
cu toc de mers  
(scăriță), (cizmă  
gipsată)

## Aparate gipsate pentru coloana vertebrală

### Minerva gipsată

Imobilizează coloana cervicală luând sprijin pe centura scapulară și craniu. Poate fi în varianta simplă gipsată sau în maniera halo-gips, în funcție de gravitatea leziunii și stabilitatea focarului de fractură sau/și luxație cervicală (fig. 3.20).

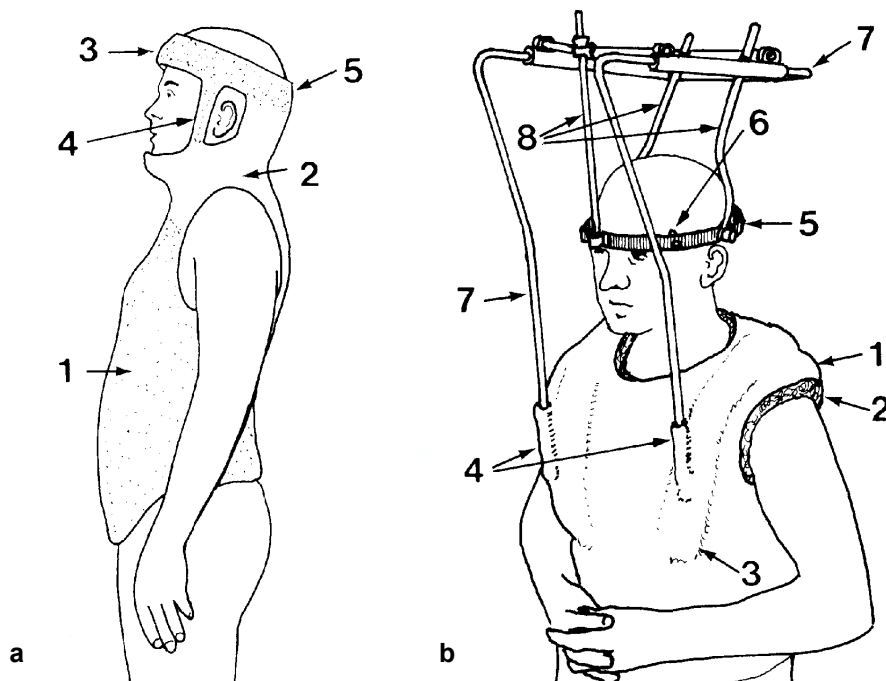


Figura 3.20

**a** – minerva gipsată clasică care conține: corset gipsat (1), colier cervical (2), chingă frontală (3), atele laterale (4), sprijin occipital (5);

**b** – minerva gipsată în maniera halo-gips care conține: corset gipsat mulat pe umeri (1, 2), un suport metalic încorporat în gips (3), două susținătoare metalice care primesc cadrul principal (4), halo frontal (5, 6), cadru principal în formă de U (7), 3 bare metalice verticale care îl solidarizează la halo (8)

### Colierul cervical (guler Schantz)

Imobilizează coloana cervicală luând punct de sprijin mentonier, fără sprijin cranian și/sau scapular. Se adresează traumatismelor ușoare (entorse) în zona cervicală (fig. 3.21).

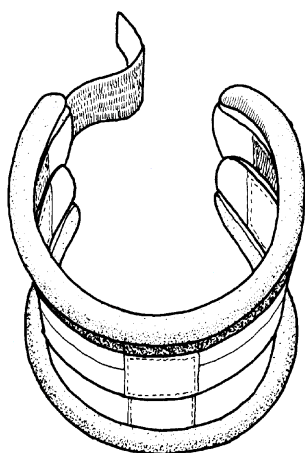
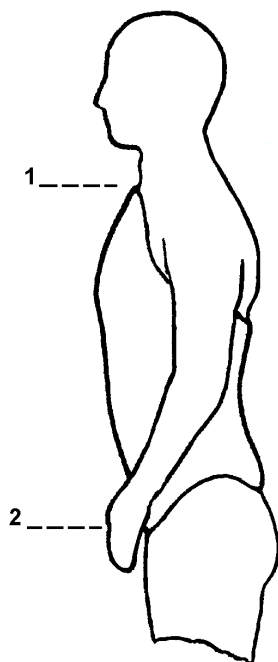


Figura 3.21  
Guler Schantz



### Corsetul gipsat

Imobilizează coloana dorso-lombară luând punct de sprijin: sternal, lombar și pe cele două creste iliace. Se adresează fracturilor vertebrale din zona dorso-lombară, care au indicație de tratament ortopedic prin imobilizare gipsată (fig. 3.22).

Figura 3.22  
Corset gipsat

1 – sprijin sternal  
2 – sprijin pubian

### 3. Tratamentul funcțional

Reeducarea funcțională urmărește restabilirea funcției membrului sau segmentului de membru lezat și a întregului aparat locomotor ca un tot unitar.

#### Prevenirea edemului

Edemul este aproape inevitabil după o fractură, putând antrena leziuni trofice tegumentare și ale părților moi perifracturare precum și redori articulare persistente. Atunci când apare, edemul trebuie tratat energetic de la început, începând prin mobilizări active precoce și poziție proclivă a membrului traumatizat.

Mobilizarea activă ajută la îndepărtarea edemului, stimulează circulația, previne aderențele în părțile moi și favorizează vindecarea fracturii. La nivelul unui membru fracturat, imobilizat în aparat gipsat, pot exista contracții musculare statice, izometrice pe care pacientul le poate face și pentru care trebuie încurajat. După scoaterea gipsului, mobilizarea activă a articulațiilor din vecinătatea focarului trebuie de asemenea încurajată deoarece troficitatea musculară și redoarea trebuie combătute eficient și precoce.

Mobilizarea pasivă, asistată, a fost considerată mult timp ca fiind nefavorabilă datorită riscului de miozită osifiantă pe care aceste tip de mobilizare are reputația că l-ar favoriza (fracturile cotului). Actualmente, este cert recunoscut că o asistență blândă în timpul exercițiilor active, evitând mișcările forțate, poate ajuta la recâștigarea mobilității pierdute sau diminuate, în special după fracturile articulare. Se folosesc în acest scop diverse dispozitive care pot fi reglate și care pot să asigure o amplitudine și frecvență a mișcărilor constantă, așa numita „mișcare pasivă continuă”. Un asemenea exemplu este dispozitivul artromotor, larg utilizat în mobilizarea pasivă controlată a articulației genunchiului după diverse traumatisme sau chirurgie la acest nivel.

Poziția proclivă a membrului traumatizat este o altă măsură obligatorie și eficientă de combatere a edemului posttraumatic. Chiar și membrul superior sau inferior imobilizat gipsat trebuie să beneficieze de această poziție în majoritatea timpului. Poziția proclivă poate alterna pentru scurte perioade cu poziția declivă dar ea trebuie să domine pentru majoritatea timpului. După suprimarea gipsului, membrul inferior trebuie acoperit cu un bandaj elastic, în timp ce programul de reeducare și poziționare proclivă este inițiat și continuat până la restabilirea completă a controlului circulator.

#### Combaterea deficitului funcțional

Pe măsură ce mobilitatea articulară și troficitatea musculară se îmbunătățesc, pacientul va fi încurajat spre diversificarea activităților, în special a celor legate de activitatea curentă și autoîngrijire, cum ar fi: spălarea și îmbrăcarea, manipularea obiectelor casnice și de bucătărie, mersul autonom, urcatul și coborâtul scărilor, etc. Pentru majoritatea pacienților propria experiență este cel mai bun profesor, rolul asistentului fiind de a-l încuraja și susține, moral și fizic în utilizarea la maximum a membrului traumatizat.

#### Tratamentul funcțional al fracturilor

Există anumite tipuri de fracturi care din diverse motive nu beneficiază de nici una din metodele de tratament ortopedic sau chirurgical cunoscute. Pentru aceste fracturi tratamentul funcțional de la început, ca metodă definitivă și de sine stătătoare, reprezintă singura formă de tratament posibil.

Principiul de bază al acestui tip de tratament constă în trecerea pe prim plan a reeducării și recuperării funcționale, în defavoarea principiului de reducere și fixare a focarului de fractură.

Câteva exemple sunt concludente în acest sens.

Astfel, unele forme de fractură a colului femural cu deplasare, la persoane vârstnice cu multiple tare organice, deasupra resurselor terapeutice clasice, ortopedice sau chirurgicale, vor fi tratate de la început funcțional, adică se va practica mobilizarea precoce activă și activo-pasivă a pacientului, mersul cu sprijin pe membrul fracturat fiind încurajat precoce, imediat după depășirea fazei dureroase inițiale. Ideea este de a combate în acest fel riscul redutabil, cel mai adesea vital, al unor complicații de decubit, la care acești pacienți sunt predispuși cu certitudine. Mersul cu sprijin, neținând cont de necesitatea reducerii fracturii, va conduce în final la constituirea unei pseudartroze nedureroase în vechiul focar de fractură. Pe plan funcțional, consecința este scurtarea membrului și o eventuală poziție nefuncțională, ambele compatibile cu mobilizarea în sprijin și mers pe distanțe mici și medii cu ajutorul unui cadru ajutător, cârjă sau baston. Altfel spus, prin această metodă, s-a salvat viața cu sacrificiul funcției, știut fiind faptul că orice altă modalitate terapeutică sau reținerea în aplicarea uneia sau alteia dintre metode ar fi condus aproape inexorabil către un deznodământ fatal.

În alte situații, cum este de exemplu cazul unor fracturi cominutive de calcaneu, la care atât tratamentul ortopedic cât și cel chirurgical nu ar putea rezolva satisfăcător fractura, opțiunea pentru tratamentul funcțional, cu mobilizare activo-pasivă în scopul combaterii tulburărilor trofice locale, kineto și fizioterapie specifică precum și reluarea precoce a sprijinului, poate reprezenta soluția ideală de tratament.

### Ortezarea funcțională

Pentru a preveni redoarea articulară, permițând în același timp consolidarea fracturii și chiar încărcarea focarului se pot utiliza, fie aparatul gipsat utilizat pentru imobilizare, fie alte materiale sintetice termoplaste care să permită imobilizarea relativă a focarului, cu mobilizarea precoce a articulațiilor supra și subjacente.

Este vorba de așa numita imobilizare „funcțională”, în care segmente de aparat gipsat, unite prin balamale de plastic sau metalice, permit mișcarea într-un plan (fig. 3.23).

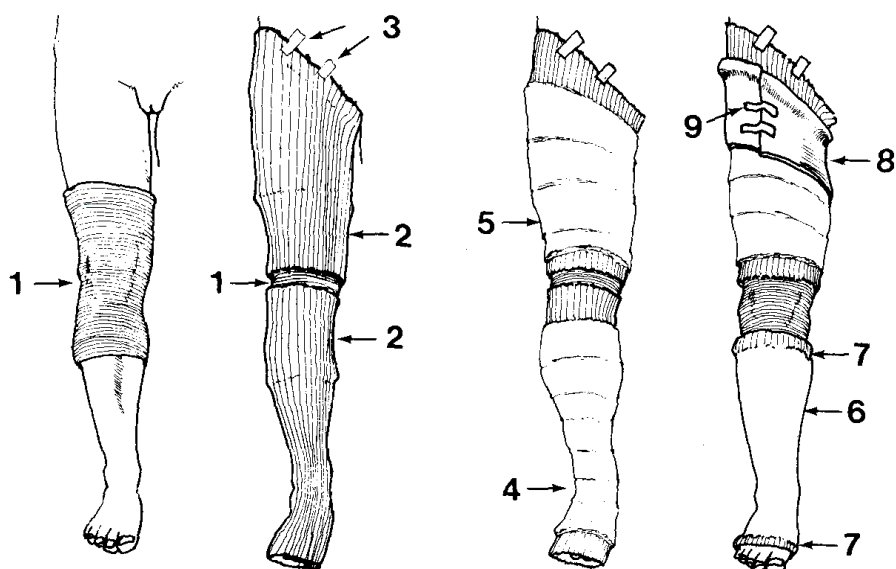


Figura 3.23

**Gips articular utilizat pentru mobilizare articulară precoce:** jerseu izolator pe genunchi (1), coapsă și gambă (2), fixat în sus (3), dublarea jerseului izolator cu vată pe gambă și pe coapsă (4, 5), peste care se confecționează gipsul propriu-zis, separat pentru gambă (6,7) și coapsă (8), totul fixat superior cu bandă de polietilenă (9). Cala două segmente ale membrului inferior (gamba și coapsa) sunt strict imobilizate dar articulația genunchiului este liberă și poate fi mobilizată activ sau pasiv

Aparatul gipsat articulat Mooney și ortezele Sarmiento urmăresc prevenirea redorii prin liberarea parțială a articulațiilor după o perioadă de tratament convențional al fracturilor prin metode clasice, în principiu, după 3-6 săptămâni de tracțiune sau gips convențional și numai atunci când fractura a început să consolideze. Procedând în acest sens, ortezarea respectă toate principiile de bază ale reducerii și contenției: fractura poate fi menținută în poziția de reducere în mod adecvat, articulațiile supra și subjacente pot fi mobilizate eficient, fractura se consolidează într-un interval de timp normal, sau poate chiar mai repede, metoda este eficientă și nu necesită spitalizarea îndelungată și permanentă a bolnavului.

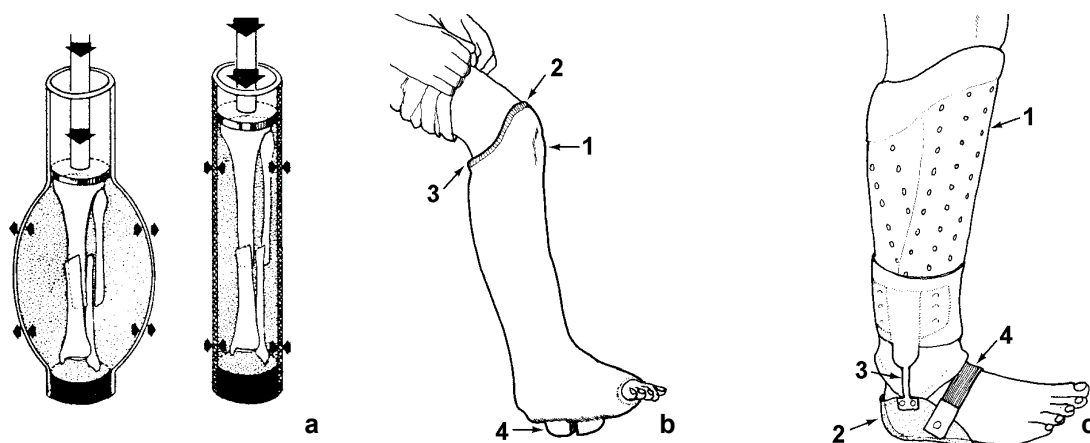
Sarmiento și Latta (1981) [98] sintetizează principiile acestei metode de tratament care pot fi rezumate în trei noțiuni (**fig. 3.24.a**):

- prima și principala, reprezentând fundamentul metodei sale, este că tracțiunea pe membru pentru a reduce deplasarea este înlocuită de *comprimarea lojei musculare*. Reluând teoria grinzilor se demonstrează că prin jocul formațiunilor ligamentare intacte și din cauza prezenței septurilor inextensibile, un sprijin lateral și periferic, poate antrena o reducere a deplasării, făcând inutil clasicul blocaj articular supra și subjacent;

- a doua noțiune, este legată de aplicarea practică a metodei. Sarmiento vorbește de „*stabilizarea intrinsecă*” a fracturii. Nu este vorba de o consolidare finală ci de o etapă unde grație formării unui țesut unitiv, fenomenele dureroase sunt foarte diminuate. Această fază survine la 3-4 zile după fractură, depinde de localizarea leziunii și mai ales de un factor individual. Pentru Sarmiento, această stabilizare reprezintă momentul ideal de începere a reeducării prin utilizarea atelelor segmentare de reducere sau prin orteze articulate și reprezintă unul din elementele cele mai originale ale metodei;

- a treia noțiune se referă la *mobilitatea articulațiilor supra și subjacente* care pot avea anumite grade de libertate și anumite direcții precise. La nivelul cotului, de exemplu, se liberează flexia-extensia într-un sector de 40-60°, pronosupinația fiind complet blocată.

Această tehnică se adresează cu precădere fracturilor diafizare a oaselor lungi de la membrul superior (humerus, antebraț) și inferior (femur, tibia), dar și anumitor fracturi epifizare (platouri tibiale, extremitate inferioară de femur) (**fig. 3.24.b**).



**Figura 3.24**

**a – principiu de reducere Sarmiento;**

**b – gipsul Sarmiento – pentru membrul inferior (gambă) care înlocuiește gipsul cruro-pedios: gipsul este bine mulat în jurul ligamentului rotulian (1), confecționat deasupra genunchiului și decupat la partea sa superioară în dreptul polului superior al rotulei (2) și polului superior al moletului (3) la care se atașează o talonetă de sprijin (4);**

**c – orteza Sarmiento – confecționată din material termolabil tip Orthoplast (1). Contenția este mărită printr-o carcasă talonieră (2), fixată la orteză (3), și pe fața dorsală a piciorului (4).**

## Tratamentul afecțiunilor osteo-articulare

---

Pentru confecționarea acestui tip de orteze se folosesc, de regulă, materiale sintetice termoplastice (**fig. 3.24.c**). Ele sunt materiale a căror proprietăți mecanice variază în raport cu temperatura, de unde și denumirea de „materiale termolabile”. Este vorba de fapt de un polimer de izopropilen livrat în plachete de lungimi lățimi și grosimi standard, preformate.

Confecționarea propriu-zisă a ortezei se începe prin înmuierea și modelarea plachetelor la 80-90°C, realizată în etuve ventilate sau în apă fierbinte; până la 45°C materialul rămâne rigid dar de la 50°C în sus devine progresiv maleabil. Placa astfel încălzită este decupată cu foarfecele și așezată după forma dorită. Acest material este autocolant sau lipirea diverselor piese într-un ansamblu se poate realiza cu tricloretilen. Sarmiento aplică o bandă elastică Esmarch pentru primele 3-4min, priza fiind accelerată prin fixarea unei benzi muiată în apă rece.

Avantajele acestui tip de ortează constau în simplitate, facilitate de execuție, rezistență, radiotransparență și curățenie.

Dezavantajul este legat în primul rând de prețul materialelor și de dificultățile de realizare pentru un personal nefamiliarizat cu tehnica.



## MODALITĂȚI DE TRATAMENT CHIRURGICAL ÎN FRACTURI

### 1. Fixarea externă

Această metodă a fost propusă pentru prima oară de către Lambotte în 1902. Principiul său este de a realiza osteosinteza și fixarea focarului de fractură prin aducerea în afara osului și a tegumentelor a ceea ce reprezintă esențialul materialului de osteosinteză. În acest scop, în fragmentele osoase sunt fixate broșe și fișe care sunt solidarizate între ele printr-un suport extern.

#### Principii biomecanice

##### *Stabilitatea și instabilitatea focarului*

Noțiunea de stabilitate a focarului de fractură se definește prin absența micromișcărilor perceptibile la nivelul său. Invers vorbim de instabilitate când aceste micromișcări persistă.

După orice tip de osteosinteză, stabilitatea trebuie întotdeauna testată prin mobilizarea energetică a membrului în toate planurile.

Dacă pentru un focar de fractură închis o instabilitate moderată este uneori acceptabilă, datorită consolidării prin calus periostal care tolerează micromișcărilor, în cazul fracturilor deschise, la care consolidarea se realizează prin calus cortical, imobilizarea absolută a focarului este obligatorie.

Fixatorul extern este, în principiu, utilizat în fracturile deschise, cu leziuni tegumentare și de părți moi sau leziuni osoase întinse, care, în principiu, nu beneficiază de alte tipuri de osteosinteză.

##### *Rigiditatea montajului*

Pentru o fractură transversală simplă, majoritatea sarcinilor și a încărcării trec la os grație contactului cortical. Încărcarea fișelor unui fixator poate fi redusă în acest caz cu până la 97% (Chao [88]). În aceste cazuri, un montaj simplu este suficient pentru obținerea stabilității și fixatorul are doar rolul de a proteja focarul de fractură redus de sarcinile și încărcările externe.

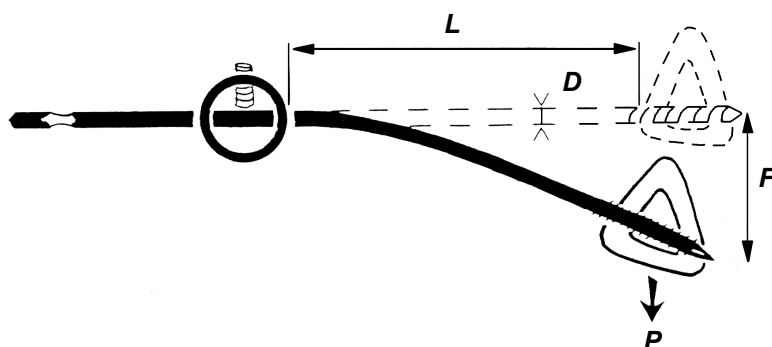
Într-o fractură cuminutivă, cu pierdere de substanță osoasă, toate forțele de încărcare vor fi transferate fixatorului. În acest caz este foarte greu de obținut o stabilitate absolută, obiectivul fiind de limitarea instabilității prin creșterea la maxim a rigidității montajului.

Acest obiectiv poate fi atins prin mai mulți factori:

**1. fișele de osteosinteză** – contribuie la stabilitatea și rigiditatea montajului prin flexibilitatea și diametrul lor, număr și poziție și modalități de fixare prin filetaj:

- **flexibilitatea** – se calculează după formula:  $F = \frac{1}{3} \cdot \frac{P \cdot L^3}{E \cdot I}$  (fig. 3.25)

- **diametrul** – conform formulei precedente, creșterea diametrului (și implicit a momentului de inerție) duce la rigidizarea montajului. În consecință, un calibru de 4mm, clasic pentru fișele fixatorului Hoffmann, sunt evident prea flexibile pentru fixarea și rigidizarea unui focar de fractură la membru inferior. De aceea, majoritatea autorilor au adoptat la acest nivel fișe de 5 sau chiar 6mm (fixatorul Wagner), care cresc rigiditatea cu până 50%. Pentru a evita fragilizarea osului prin orificii prea voluminoase, unii autori (Lortat-Jacob) folosesc fișe cu dublă secțiune (6mm și 4,5mm), sau fișe conice (Bastiani pentru fixatorul Ortofix) (fig. 3.26).



**Figura 3.25**

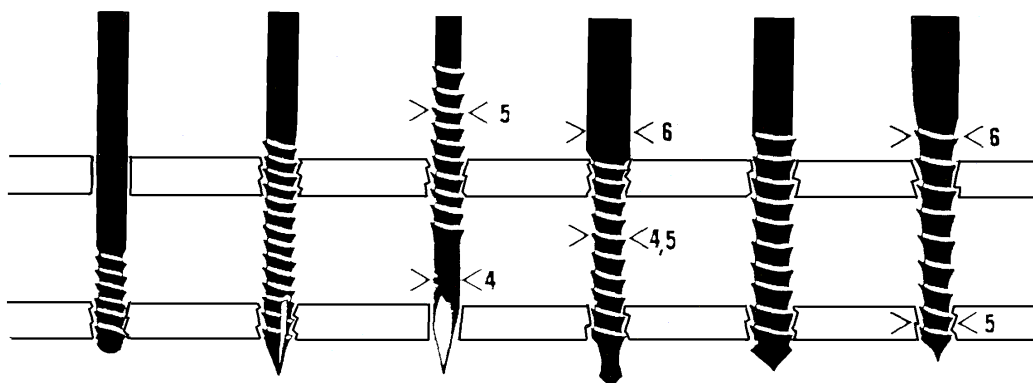
**Rigiditatea fișelor:** montajul este cu atât mai satisfăcător cu cât  $F$  are valori scăzute la încărcarea  $P$

$L$  – distanța între fixator și suprafața osoasă

$E$  – modulul de elasticitate al fișei

$I$  – momentul de inerție

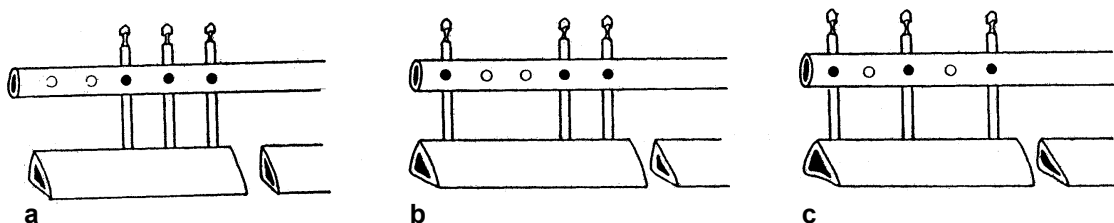
$D$  – diametrul fișei



**Figura 3.26**

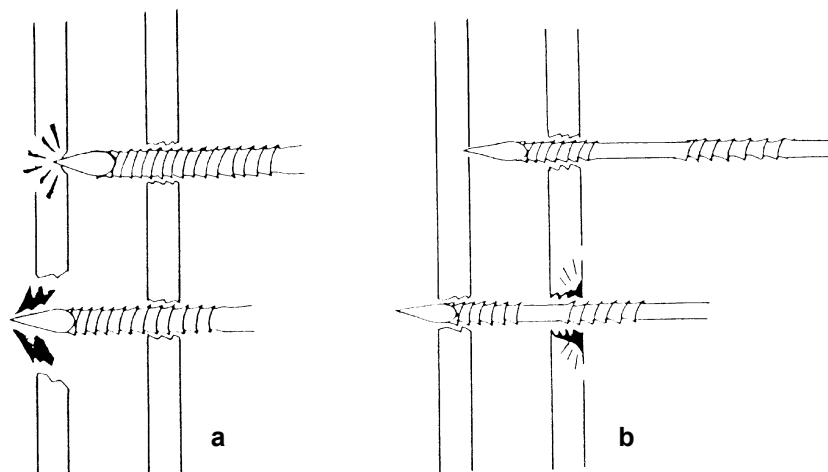
**Diferite tipuri de fișe și diametrul lor**

- **număr** – rigiditatea montajului crește cu numărul de fișe utilizate.
- **poziția** – experiența a demonstrat că distanța mică între fișe preconizată de fixatorul Hoffmann nu este soluția cea mai fericită (**fig. 3.27.a**). Dispoziția preconizată de Judet cu două fișe aproape de focar și una la distanță este preferabilă (**fig. 3.27.b**). Măsurătorile au arătat că cel mai bun montaj constă într-o fișă aproape de focar, una la mare distanță și una intermediară la jumătatea distanței dintre precedentele (**fig. 3.27.c**)



**Figura 3.27**  
**Distanța între fișe**

- **fixare prin filetaj** – soluția filetajului întrerupt caracteristică fișelor Hoffmann, creează un dublu filetaj osos în prima corticală. Din această cauză al doilea filetaj al tijei nu regăsește decât rareori primul pas al șurubului, diminuând fixarea tijei. De aceea este preferabil un filetaj continuu, la care viteza de penetrație a vârfului este inferioară progresiei pasului șurubului în prima corticală. Vârful depărtează cele două corticale până la eclatare (fig. 3.28). Aceste fișe sunt utilizate preferențial pentru osul spongios sau porotic.

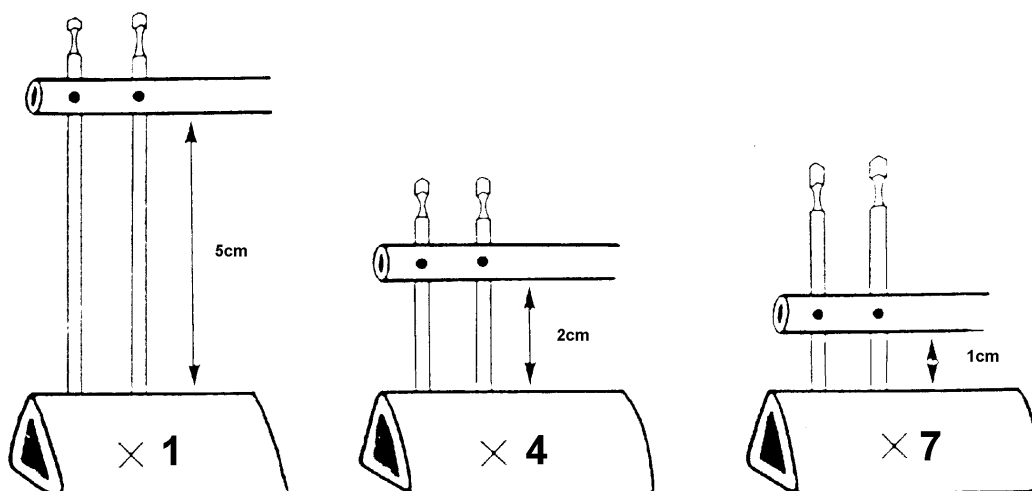


**Figura 3.28**

**a – filetaj continuu** – care antrenează eclatarea osului cortical  
**b – filetaj întrerupt** – tip Hoffmann care fragilizează prima corticale și creează un dublu filetaj

2) **barele de unire** – stabilitatea montajului crește cu calibrul lor. Diametrul cel mai frecvent folosit este de 8mm, dar sunt montaje care folosesc calibre de 10 sau chiar 18mm.

4) **distanța os-fixator** – constituie elementul primordial de stabilitate pentru toate tipurile de montaje. Fixatorul trebuie plasat cât mai aproape posibil de os, adică la piele. Studii mecanice arată că stabilitatea crește de patru ori trecând de la 5 la 2cm și de șapte ori trecând de la 5 la 1cm distanță de suprafața osului (fig. 3.29).

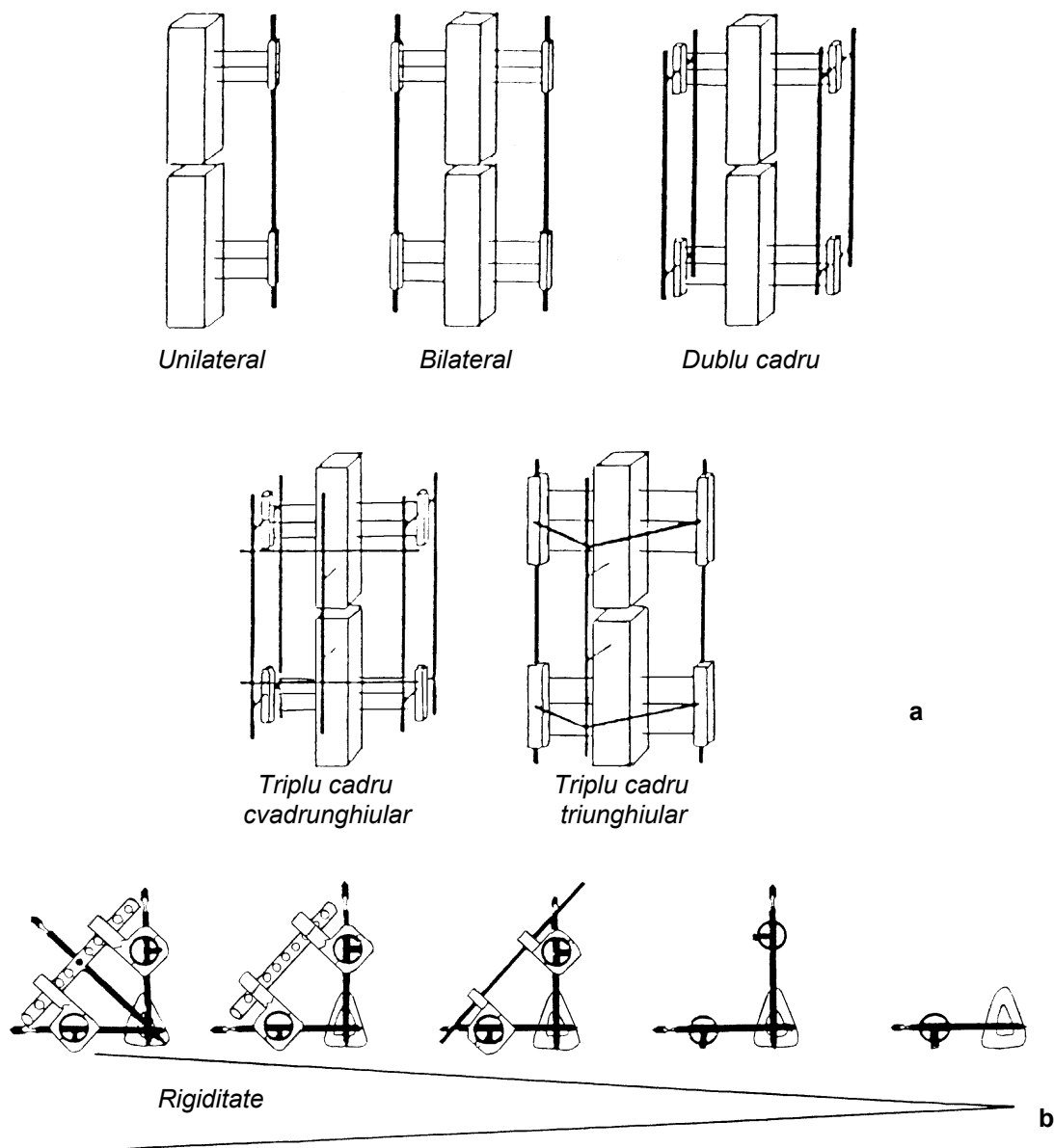


**Figura 3.29**

**Distanța os-fixator** – fixatorul trebuie pus cât mai aproape de os

5) **montajul** – în ordinea crescătoare a rigidității, montajele pot fi (fig. 3.30):

- unilateral;
- bilateral;
- cadru dublu cvadriunghiular;
- triplu cadru cvadriunghiular (de 10 ori mai stabil decât cel precedent);
- triplu cadru triunghiular (de 2,5 ori mai stabil decât cel precedent).



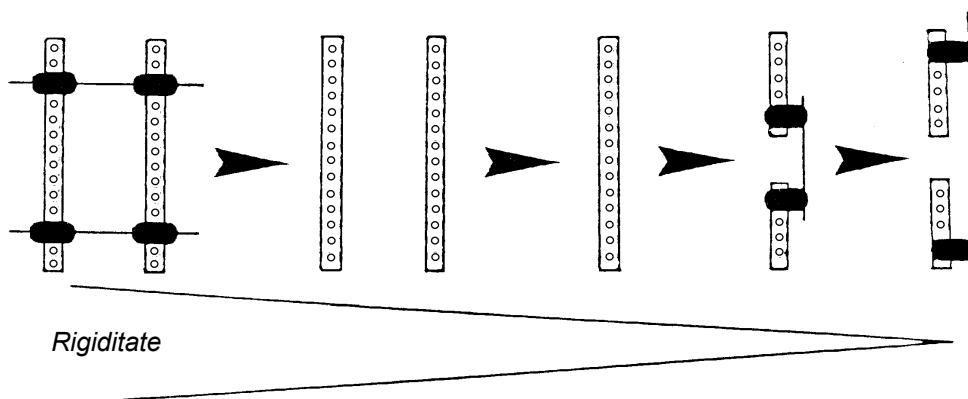
**Figura 3.30**

*Diverse montaje pentru fixatorul extern: imagine de față (a) și pe secțiune (b)*

### **Dinamizarea**

Principiul de bază este cel al unei stabilități maxime necesară formării calusului. Ea permite reluarea rapidă a mersului care, prin reîntoarcerea forțelor de încărcare în sarcină la nivelul osului, favorizează formarea calusului. Această rigiditate trebuie însă atenuată ulterior conform legii lui Wolf pentru a limita riscurile fracturilor iterative.

Această dinamizare se realizează prin asuplizarea progresivă a montajului, prin suprimarea progresivă a barelor montajului în dublu și triplu cadru, respectând principii mecanice precise (fig. 3.31).

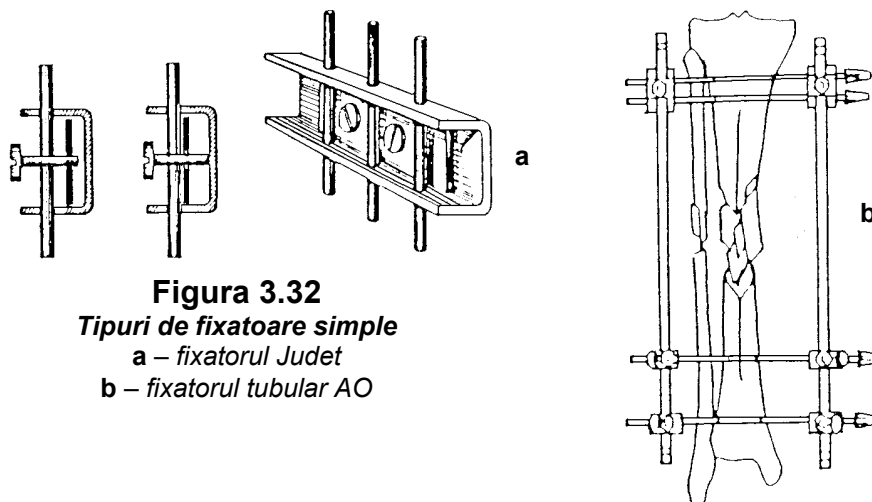


**Figura 3.31**  
*Dinamizarea unui fixator extern*

**Principalele tipuri de fixatoare externe**

**Fixatoare simple**

Unele dintre fixatoarele externe recunoscute și utilizate pe scară largă actualmente au principii de utilizare foarte simple. Ele trebuie fixate, în general, cu focar deschis, după reducerea focarului de fractură și au drept principal avantaj rigiditatea montajului (fixatorul Judet, fixatorul tubular AO, **fig. 3.32**)



**Figura 3.32**  
*Tipuri de fixatoare simple*  
a – fixatorul Judet  
b – fixatorul tubular AO

**Fixatoare complexe**

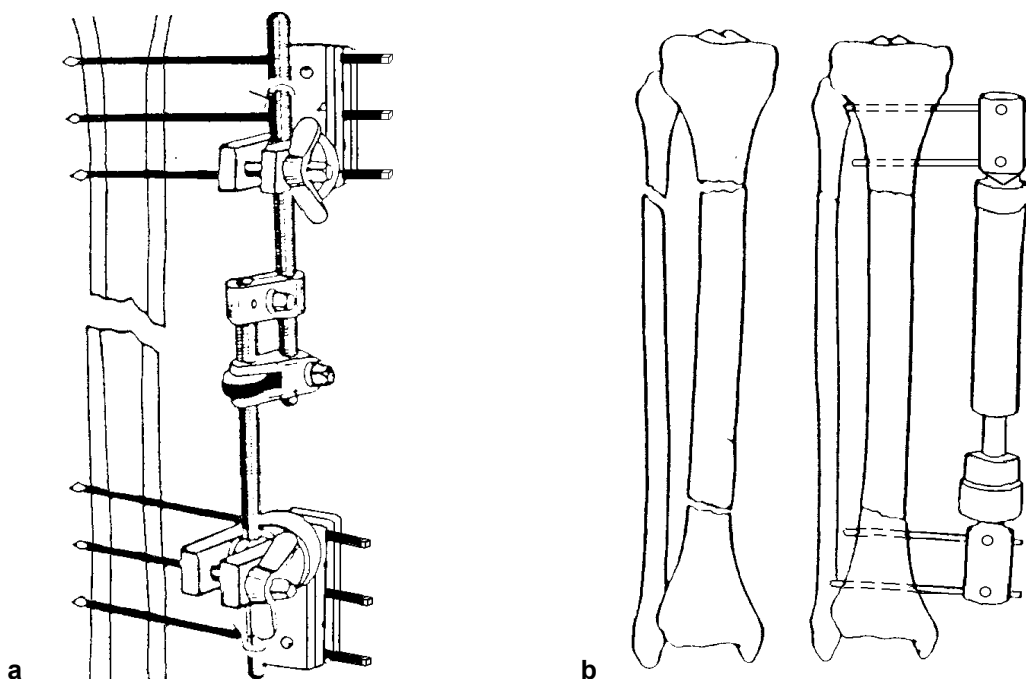
Sunt utilizabile atât cu focar închis cât și cu focar deschis, iar reducerea în focarul de fractură se poate realiza după montarea aparatului. Ceea ce ele câștigă în ușurința de manipulare, pierd în rigiditate.

**1) Fixatorul extern Hoffmann**

Este cel mai cunoscut, într-un singur plan și conține fișe și bare de uniune. Mobilitatea barelor în interiorul unor rotule de ghidaj permite adaptarea la numeroasele situații anatomice întâlnite în practică. Este cel mai vechi și cel mai larg răspândit tip de fixator extern. Poate fi utilizat cu focar deschis, după reducerea focarului de fractură, sau cu focar închis, cu reducerea fracturii după montajul fixatorului. Această reducere ca și corecția rigidității montajului se pot realiza printr-un sistem de bare de unire, coliere și articulații (**fig. 3.33.a**).

### 2) Fixatorul extern Ortofix

Inspirat din principiul fixatorului Hoffmann, acest aparat permite fixarea relativ stabilă a focarului de fractură folosind fișe de mare calibru atașate la o bară de unire unică, groasă și articulată. Grație ușurinței cu care se poate manipula, pot fi realizate reduceri de bună calitate și stabile sau corecții și dinamizări ale montajului pe întreg parcursul tratamentului (fig. 3.33.b).



**Figura 3.33**  
a – fixatorul Hoffmann  
b – fixatorul Ortofix

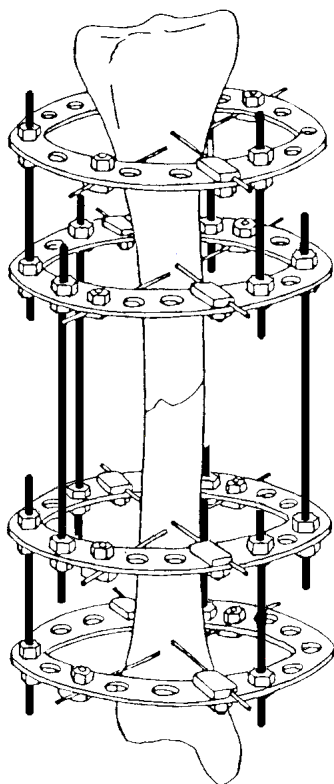
### 3) Fixatorul extern Ilizarov

Acest tip de fixator a adus un concept nou și revoluționar în evoluția metodei de osteosinteză prin fixare externă. Este vorba de conceptul *osteogenezei prin distracție* care a schimbat fundamental aplicarea principiilor fixării externe în tratamentul defectelor osoase, pseudartrozelor, calusurilor vicioase și a osteomielitei (fig. 3.34).

De la introducerea sa în 1951, în Kurgan (Siberia) de către Ilizarov, chirurgii din întreaga lume au utilizat această metodă în intervențiile de alungire și salvare a membrilor.

Această metodă are numeroase avantaje, incluzând încărcarea imediată postoperator a membrului inferior ca și utilizarea osului sănătos, viabil, pentru a înlocui „in situ” osul devascularizat, prin: *corticotomie*, *transport localizat* și *osteogeneză*. În consecință, fracturile închise sau deschise, inegalitățile de lungime a membrilor, diformitățile, pseudartrozele și infecțiile pot fi tratate eficient.

Premiza de bază a tehnicii Ilizarov este aceea că osteogeneza poate apărea la un anumit loc special de osteotomie (denumit corticotomie) dacă se obține un grad adecvat de vascularizație, fixare și distracție. Ilizarov a demonstrat că atât vindecarea cât și neo-osteogeneza necesită un status dinamic, care poate fi obținut printr-o distracție sau compresiune controlată. Această dogmă este un corolar a multor principii pe care Ilizarov le-a clasificat în 3 categorii: biologice, clinice și tehnice.



**Figura 3.34**  
**Fixatorul extern Ilizarov**

**Conceptele biologice** importante include: păstrarea vascularizației endostale și periostale prin corticotomie și fixare stabilă pentru a preveni forțele de forfecare, permițând dinamizarea axială prin încărcare postoperatorie. Osteogeneza prin distracție apare la o viteză de 1 mm/zi. Împărțirea distracției în patru reprize egale pare să fie mai fiziologică decât o distracție pe zi, cum era utilizată anterior în procedeele de alungire. La terminarea distracției, fixarea neutră este necesară pentru a permite maturarea, calcificarea și întărirea osului nou format.

**Conceptele clinice** cum ar fi: geometria montajului, ajustarea vitezei de transport și îngrijirea plăgii afectează prognosticul procedurii. Operația inițială de aplicare a montajului este doar o mică parte din întreaga schemă de tratament. Montajul trebuie să fie sigur și confortabil deoarece va fi purtat de pacient o perioadă mai lungă de timp. Infecțiile la nivelul broșelor sunt frecvente și trebuie tratate prompt și eficace cu antibiotice orale și locale.

**Conceptele tehnice**, se referă la metodologia Ilizarov. Aceasta se bazează pe utilizarea unui fixator extern maniabil, extrem de rigid (în toate planurile cu excepția planului de încărcare axială), care utilizează fixarea cu broșe Kirschner sub tensiune.

Acest fenomen de „*stress în tensiune*” al distracției controlate la nivelul capetelor osoase ale corticotomiei, face posibil alungirea membrilor sau osteogeneza necesară pentru transportul osos. De asemenea, apare și neogeneza țesuturilor moi de vecinătate, incluzând vasele, nervii, mușchii și pielea. Probabil, datorită naturii dinamice a montajului, compresiunea constantă prin încărcări mari poate fi menținută la nivelul focarului de fractură, stimulând astfel vindecarea fracturii.

În timpul osteogenezei prin distracție, țesuturile noi sunt aliniat paralel cu vectorul forței de distracție. Astfel, chirurgul are un control fin asupra direcției osului care se regenerează. Ilizarov a observat că neogeneza datorită stresului tensional a fost similară cu condițiile naturale prezente în timpul creșterii musculo-scheletale fiziologice. Celulele mezenchimale umplu rapid golul osos rezultat prin distracție și se diferențiază curând în osteoblaști. Hiperemia este prezentă în timpul osteogenezei prin distracție, cu o neovascularizație abundentă la nivelul focarului de distracție. Fluxul sanguin total la nivelul membrului afectat este de asemenea crescut cu până la 40%.

Fixatorul extern circular este atașat la nivelul membrului cu ajutorul broșelor sub tensiune. Sunt utilizate două diametre de broșe: 1,5 mm la copii mici și pentru membrele superioare la adulți și 1,8 mm (de două ori mai rigide la îndoire) la membrele inferioare, la adulți și adolescenți. Broșele cu olivă sunt utilizate pentru transportul osos, ca și pentru asigurarea rigidității fixării, pentru a preveni translația nedorită a osului față de cadru. Acest cadru este aplicat în mod corespunzător la nivelul membrului inferior, indiferent de întinderea defectului osos prezent.

De fapt, Ilizarov consideră că mobilizarea și restabilirea funcției membrului este esențială pentru obținerea unei bune regenerări osoase și consolidării. Această încărcare ciclică axială a membrului afectat este un element crucial al metodei Ilizarov.

Odată cu încorporarea de montaje tip balama, de plăci, tije sau a altor elemente, corecția unei diformități poate fi obținută în orice plan. Din această cauză, aparatul a devenit un instrument extrem de util în tratamentul diformității membrelor, posttraumatice, congenitale sau dobândite, în tratamentul pseudartrozelor și calusului vicios.

Ceea ce face ca această metodă de tratament să fie unică este faptul că *toate problemele care afectează un membru pot fi tratate prin aplicarea unui singur montaj*. De exemplu, pseudartroza tibiei cu o angulație și o scurtare de 5 cm poate fi tratată cu succes printr-o singură operație. Angulația poate fi corectată într-un singur timp operator sau gradat prin intermediul unor dispozitive de tip balama. Corticotomia tibiei este, de asemenea, realizată pentru a continua osteogeneza prin distracție în vederea recuperării unei inegalități de 5cm. Pseudartroza este apoi compensată (imediat ce este aliniată corect), pentru a obține consolidarea osoasă. Alungirea membrului apare în același timp cu compresiunea pseudartrozei.

Ilizarov a demonstrat că anumite tipuri de pseudartroze mai rigide se pot vindeca în distracție. Astfel, o altă abordare terapeutică în exemplul de mai sus poate fi prin distracție primară controlată, gradată, la nivelul focarului de pseudartroză atât cu scopul obținerii consolidării osoase cât și cu scopul recuperării inegalității de lungime a membrului inferior. În esență, Ilizarov a demonstrat că, cu puține excepții, vindecarea poate apare atât timp cât o forță dinamică de compresiune sau distracție a fost corect aplicată de-a lungul focarului de pseudartroză. Această forță dinamică, când este corect aplicată, determină ca celulele mezenchimale de la nivelul focarului de pseudartroză să se diferențieze în osteoblaști care vor realiza sinteza osoasă și consolidarea.

Metoda Ilizarov a revoluționat gândirea în privința vindecării fracturilor și osteogenezei. Ea și-a depășit cu mult scopul și indicațiile de alungire a membrelor și a încorporat alungirea membrelor ca un instrument în tratamentul fracturilor și pseudartrozelor. Introducerea conceptului lui Ilizarov, de osteogeneză prin distracție și de efect de stres tensional, a schimbat gândirea comunității ortopezilor și bioinginerilor în privința alungirii membrelor și vindecării fracturilor.

Adoptarea principiilor lui Ilizarov face actualmente posibilă tratarea cu succes a unor afecțiuni ortopedice asociate în trecut cu rate crescute de morbiditate și rezultate slabe.

### **Indicațiile osteosintezei cu fixator extern**

#### ***Indicații absolute:***

- fracturile deschise tip III;
- pseudartrozele infectate;
- artrodezele pe artrite supurate;
- alungirile de membre.

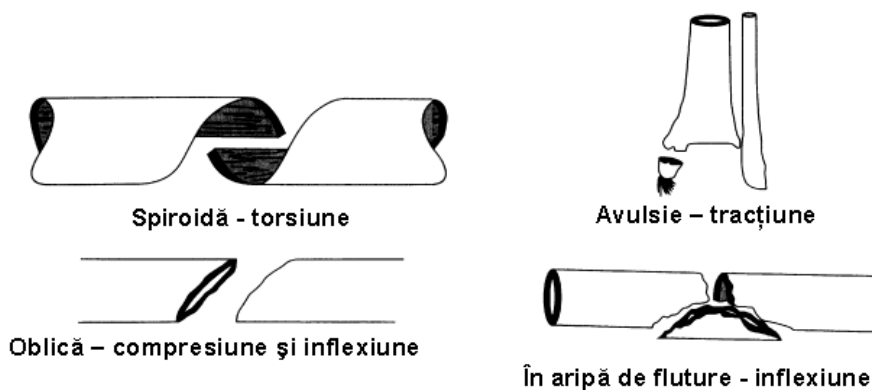
#### ***Indicații relative***

- unele fracturi deschise tip II;
- disjuncțiile pubiene;
- fracturi complexe ale extremității inferioare de radius;
- osteosinteza după unele tipuri de osteotomii;
- unele fracturi deschise tip I;
- fracturi închise (discutabil).



## 2. Fixarea internă (osteosinteza)

Fracturile apar când una sau mai multe tipuri de presiuni care depășesc rezistența la rupere sunt aplicate osului. Fracturile pot apare prin încărcare axială (tracțiune sau compresiune), inflexiune sau torsiune. Este, deci, util, de a recunoaște mecanismul de producere a fracturii pentru a aplica un tratament adecvat. Principalele tipuri de mecanisme întâlnite în producerea fracturilor sunt ilustrate în **fig. 3.35**.



**Figura 3.35**  
Mecanismele de  
producere a  
fracturilor

### Biomateriale utilizate în fixarea fracturilor

Fixarea internă a fracturii necesită materiale de fixare flexibile și rezistente. Două materiale sunt utile din acest punct de vedere: aliajul de titan și oțelul inoxidabil (316 LVM), ambele putând fi modelate pentru a se potrivi conturului suprafețelor osoase în timpul intervenției chirurgicale. Ele asigură o rezistență la oboseală adecvată pentru a permite apariția vindecării fracturilor. Modulul de elasticitate al titanului este jumătate față de cel al oțelului inoxidabil, determinând o rigiditate de două ori mai mică în cazul unor plăci de aceleași dimensiuni. În timp ce este recunoscut că implanturile mai flexibile produc o scădere a osteopeniei subiacentă plăcii, un avantaj clinic al acestei diferențe nu a fost demonstrat. Alte materiale, cum ar fi materialele compozite, nu pot fi modelate în timpul intervenției pentru aplicații particulare.

### Principii biomecanice ale fixării fracturilor

Principiile fixării interne a fracturilor sunt demonstrate prin câteva exemple descrise mai jos. Aceste exemple demonstrează importanța localizării unei plăci pe os, în funcție de încărcarea aplicată osului și plăcii. Ele vor demonstra că rigiditatea la îndoire a plăcilor este în funcție de grosimea lor și de forfecarea care apare între placă și os. În plus, va fi examinat efectul îndoirii asupra osului și asupra materialului unei tije centromedulare.

#### Placa pentru osteosinteză

Plasarea unei plăci pe un os are o importanță semnificativă asupra funcției sale. De exemplu, pe un os curb cum este femurul, care se arcuiește anterior, plasarea plăcii anterior tinde să supună placa forțelor de tensiune, iar cortexul posterior forțelor de compresiune datorită acțiunii musculare a ischio-gambierilor și cvadricepsului. Invers, plasarea plăcii posterior tinde să deschidă fractura anterior datorită acțiunii musculare. Aceasta înseamnă că în cazul plasării posterioare a plăcii, osul nu suportă nici o presiune la încovoiere determinată de forța musculară, iar placa trebuie să reziste la toate încărcările. Când placa este plasată lateral, axul de încovoiere taie în două fața largă a plăcii și astfel placa poate tolera mai bine presiunile cauzate de încărcarea musculară.

Placa oricum este supusă unor presiuni mari dacă se exercită forțe mari de abducție asupra femurului sau membrului inferior. Astfel, plasarea optimă a plăcii este pe partea în tensiune a osului, astfel încât osul va fi supus forțelor de compresiune datorită acțiunii musculare. Acest lucru stimulează vindecarea, scade presiunile exercitate asupra plăcii.

### Grosimea plăcii pentru osteosintează

O posibilitate de rezolvare a problemei ruperii plăcilor constă în creșterea grosimii plăcii. Dacă o placă este supusă unei presiuni de încovoiere, presiunea de la nivelul plăcii, presupunând că osul nu suportă nici o încărcare, poate fi calculată cu relația:

$$\sigma_{\max} = \frac{M}{W}$$

unde:  $M$  – este momentul de încovoiere aplicat plăcii;

$W$  – este momentul de inerție exprimat prin formula:  $W = \frac{b \cdot h^2}{6}$

unde:  $h$  – este grosimea plăcii;

$b$  – este lățimea plăcii.

Tensiunea maximă va fi atunci egală cu raportul dintre momentul de încovoiere maxim și modulul de rezistență:  $\sigma_{\max} = \frac{6 \cdot M}{b \cdot h^2}$

Dublarea grosimii scade presiunea la  $\frac{6 \cdot M}{4 \cdot b \cdot h^2}$ .

Astfel, creșterea grosimii plăcii de două ori reduce presiunea exercitată la nivelul ei de patru ori, ceea ce înseamnă că încărcarea trebuie să fie de patru ori mai mare pentru a fi atinsă rezistența la rupere. Dacă se consideră momentul de inerție  $I$ , proporțional cu rezistența la încovoiere, atunci dedublarea dimensiunii plăcii cu dublu  $h$ , rezultă că placa este de opt ori mai rigidă (dar doar de patru ori mai rezistentă). Deoarece limita de durabilitate a oțelului este aproximativ jumătate din rezistența la rupere, pot fi tolerate încărcări ciclice de patru ori mai mari fără teama ruperii cauzată de oboseală.

### Tijele de titan

A doua considerație o reprezintă diferența între presiunea suportată de o tijă centromedulară fabricată din aliaj de titan, comparativ cu una fabricată din oțel inoxidabil. Să presupunem că tibia este un os rotund cu un canal centromedular rotund, scobit, cu un diametru de 10 mm. Rigiditatea la flexie este definită ca momentul de inerție înmulțit cu modulul de elasticitate. O rigiditate la flexie mai mare indică o rezistență mai mare la încovoiere.

Momentul de inerție ( $I$ ) al unui tub subțire este:  $I = \pi \cdot r_{med}^3 \cdot g$

unde:  $r_{med}$  – este raza medie;

$g$  – este grosimea.

Presupunând că această ecuație este valabilă și pentru os, raportul între rigiditatea la flexie a unei tije centromedulare, față de cea a osului, este exprimată de

$$\text{ecuația: } \frac{E_{met} \cdot I_{met}}{E_{os} \cdot I_{os}} = \frac{E_{met}}{E_{os}} \cdot \frac{\pi \cdot r_{met}^3 \cdot g_{met}}{\pi \cdot r_{met}^3 \cdot g_{met}}$$

Raza medie  $r_{met}$  pentru metal este 5 mm iar pentru os 7,5 mm;  $g_{met}$  este 1 mm iar  $g_{os}$  este 5 mm. Raportul  $E_{met}/E_{os}$  este de aproximativ 5 în cazul aliajului de titan și 10

în cazul oțelului inoxidabil. Astfel, raportul rigidității la flexie este:  $\frac{E_{met} \cdot I_{met}}{E_{os} \cdot I_{os}} = 0,60$

pentru oțel inoxidabil și 0,30 pentru aliaj de titan.

Acest lucru indică că, contribuția geometrică la rigiditatea construcției este mai mare pentru os decât pentru metal. Astfel, pentru o tijă de oțel inoxidabil, osul și tija metalică împart presiunea la încovoiere după vindecare într-un raport de 60/40, respectiv 75/25 (pentru aliajul de titan). Se poate observa că osul este mult mai rigid decât aliajul de titan sau tija de oțel inoxidabil. Diferența dintre cele două metode nu este importantă, probabil, în termeni de remodelare osoasă, însă rezistența maximă a osului se obține după îndepărtarea acestora în ambele cazuri.

### **Tipuri de osteosinteză utilizate curent**

O fractură este o discontinuitate în axul osului provocată de o suprasarcină. În principiu, ea este instabilă, necesitând osteosinteză pentru stabilizare temporară. Stabilizarea definitivă a fracturii se realizează însă numai prin osificarea focarului.

Dacă prin osteosinteză se realizează o stabilitate absolută a focarului, adică fără mișcări interfragmentare, se obține o osificare „per primam”, cu penetrație directă a osteoanelor, prin traiectul de fractură și „sudarea” fragmentelor osoase unul la altul. Dacă, pe de altă parte, nu există sprijin pe corticala opusă plăcii, există riscul producerii unei „fracturi de oboseală” a materialului de osteosinteză.

Există actualmente o diversitate de materiale de osteosinteză imaginate și utilizate pe scară largă. Trebuie, în acest sens, precizat că, dată fiind varietatea materialelor propuse, doar experiența și competența chirurgului ortoped și sfatul avizat al bioinginerului, permit alegerea tipului și a materialului de osteosinteză care va fi utilizat în funcție de particularitățile fiecărui caz.

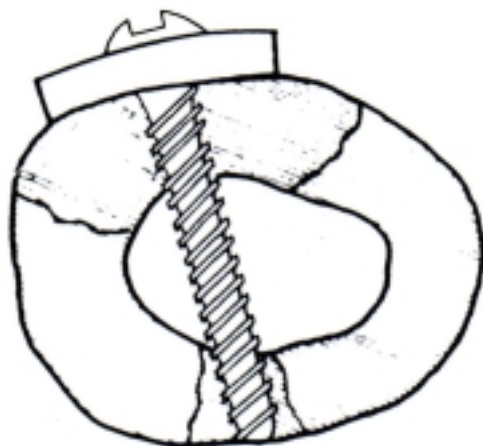
### ***Osteosinteza cu placă metalică înșurubată***

Acest tip de osteosinteză urmărește fixarea fracturii printr-un sistem mecanic simplu ca principiu, dar care lucrează în asimetrie pe o substanță osoasă eterogenă ca structură și comportament mecanic.

Ea permite reluarea precoce a mișcărilor active, cu refacerea integrității osului în forma sa primară prin sudura „per primam” a fragmentelor osoase.

Efectele biologice ale utilizării plăcii înșurubate sunt numeroase și trebuiesc evidențiate.

Este deja cunoscut faptul că sub placa montată pe os apar tulburări vasculare. Astfel, în prima zi post-operator cea mai mare parte a corticalei nu este vascularizată. Începând din ziua a 15-a, aproape toată corticala este revascularizată prin intermediul vaselor care provin din canalul medular, cu condiția ca focarul să fie stabil și să nu fi existat micromișcări la acest nivel (**fig. 3.36**).



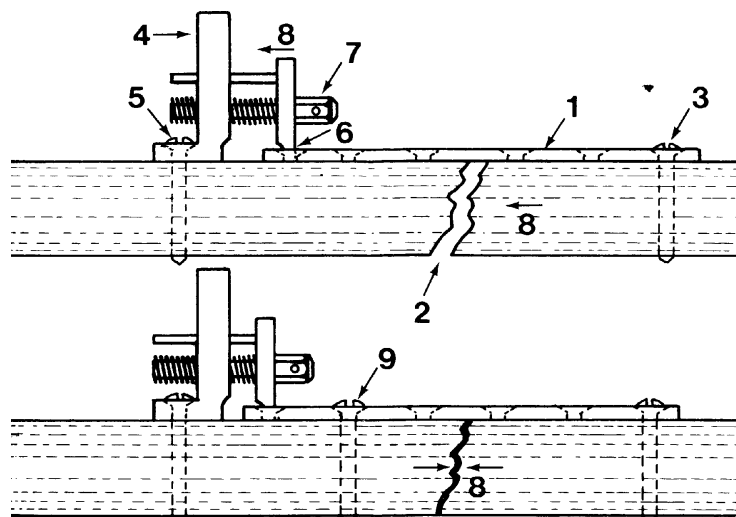
**Figura 3.36**  
***Tulburări vasculare apărute prin înșurubarea unei plăci: zonă de hipovascularizație situată sub placă pe care o depășește de o parte și de alta***

Sub placă, țesutul cortical se transformă în 4-7 săptămâni în țesut spongios datorită noilor condiții biomecanice locale. Corticala dispare deoarece, placa, datorită slabei sale plasticități supra-protejează osul din punct de vedere mecanic, făcând să dispară astfel sollicitările necesare organizării și construcției osului. Această transformare spongioasă persistă 12-18 luni după ablația plăcii de osteosinteză și fragilizează osul.

În zona corticală subjacentă unei plăci, pierderea mecanică variază între 50-80%, pierderea cea mai mare datorându-se plăcii cele mai groase.

Osul „se apără” construind de o parte și de alta a marginilor plăcii pereți de țesut cortical care rigidizează segmentul osos. Acestea nu trebuie îndepărtate când se practică suprimarea materialului de osteosinteză deoarece există riscul producerii unei noi fracturi.

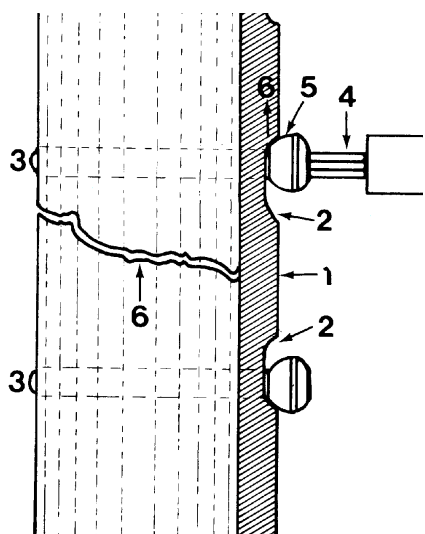
Majoritatea leziunilor diafizare sau epifizare necesită o osteosinteză solidă. O fixare rigidă, făcând inutilă contenția externă, impune utilizarea unui material foarte solid și, dacă este posibil, a unei compresiuni puternice între cele două fragmente, pentru a evita orice mobilitate în focar. Utilizarea materialului de osteosinteză AO, precum plăcile în compresiune, fac posibilă un asemenea tip de osteosinteză (fig. 3.37).



**Figura 3.37**

**Placă înșurubată cu compresiune tip AO:** după reducerea fracturii placa (1) este aplicată de o parte și de alta a fracturii (2) și fixată pe unul din cele două fragmente printr-un șurub (3). Tensorul (4) este fixat provizoriu cu un șurub (5) pe celălalt fragment. Un croșet (cârliș) se introduce în ultima gaură a plăcii (6). Înșurubând bulonul tensorului (7) cele două fragmente sunt puse în compresiune (8). Placa este apoi fixată cu șuruburi trecute prin alte orificii (9), ultimul șurub fiind introdus după ablația tensorului

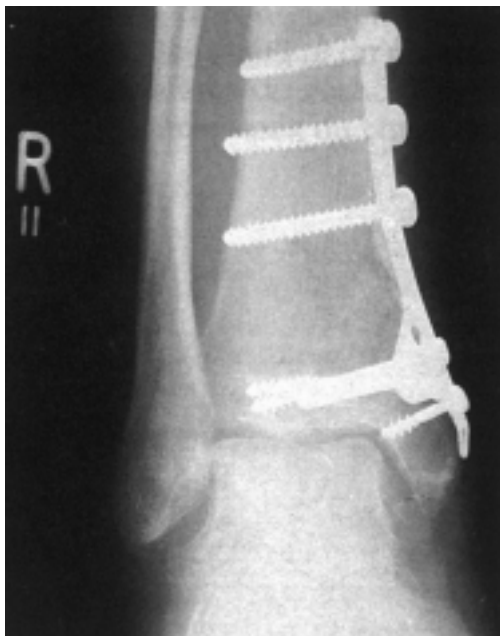Compresiunea în focar poate fi obținută utilizând și sistemul de placă autocompresivă tip AO (fig. 3.38).



**Figura 3.38**

**Placă înșurubată autocompresivă tip AO:** compresiunea se obține cu ajutorul plăcii autocompresive (1) care este prevăzută cu orificii ovoide (2). Șuruburile (3) sunt introduse excentric astfel încât la strângere și înșurubare (4) capul șurubului (5) butează în placă, culisând în orificiul ovoid (6) pentru a produce astfel compresiunea focală (6).

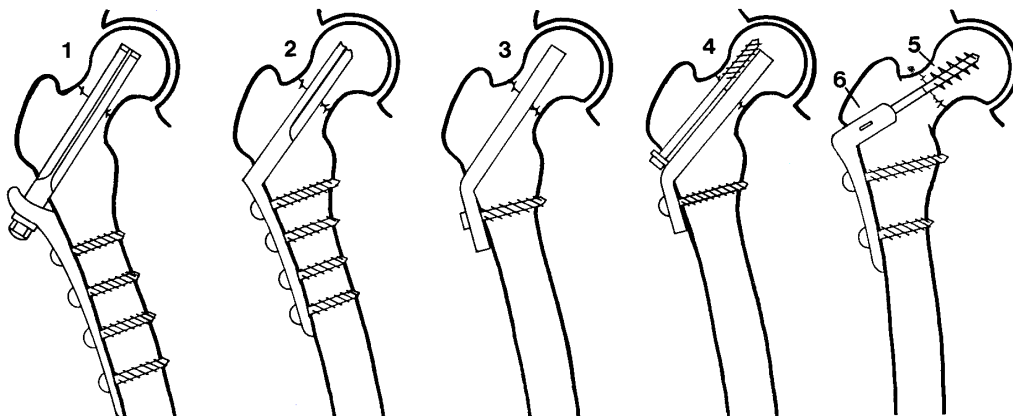
De asemenea, plăcile înșurubate premulate sau care pot fi mulate intraoperator permit osteosinteza în cele mai bune condiții. Plăcile vor fi fixate pe os de îndată ce fractura a fost redusă și oasele aliniată. Pentru a asigura stabilitatea focarului se fixează un număr suficient de șuruburi de o parte și de alta a leziunii, dar niciodată șuruburile nu vor fi introduse direct în focarul de fractură (**fig. 3.39**).



**Figura 3.39**

*Exemplu de placă premulată (placă în T) utilizată pentru osteosinteza unei fracturi de pilon tibial. Pe aceeași placă se utilizează, în acest caz, șuruburi pentru os cortical precum și șuruburi de spongie*

Pentru fracturile situate la extremități se utilizează sistemele de șurub-placă sau lamă-placă monobloc, introduse la joncțiunea diafizo-epifizară. Ele asigură o bună osteosinteză a fracturilor epifizare printr-un bun sprijin diafizar asigurat de lama și șuruburile corticale care o susțin, în timp ce lama sau șurubul fixează bine epifiza fracturată. Dintre toate sistemele de cui-placă, lamă-placă sau șurub-placă utilizate curent, doar sistemele moderne de șurub-placă în compresiune, tip DKP, DHS (pentru extremitatea superioară a femurului) sau DCS (pentru extremitatea inferioară a femurului), pot lupta eficient împotriva penetrației cefalice a materialului datorită resorbției osoase în focar și pot asigura în același timp compresiunea intrafocală eficientă și permanentă (**fig. 3.40**).



**Figura 3.40**

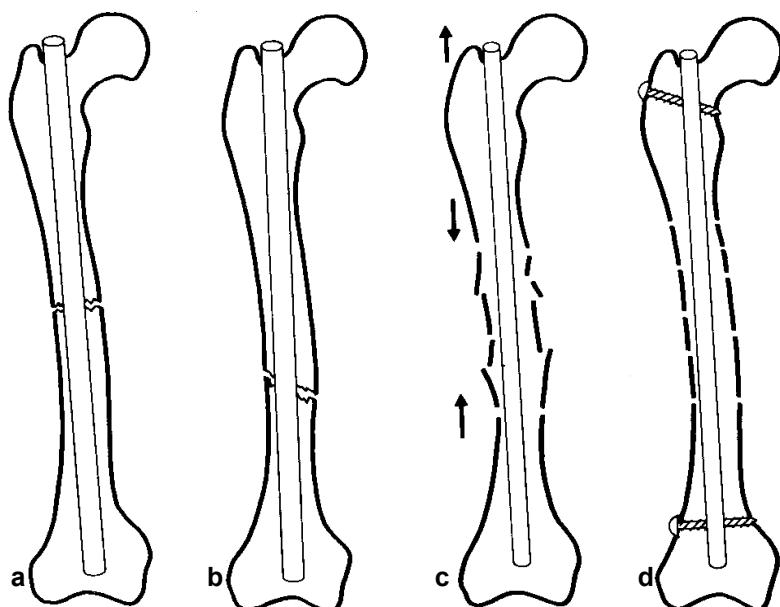
*Exemplu de osteosinteză folosind un sistem cui-placă, lamă-placă sau șurub placă utilizat în fixarea fracturii de col femural: cui placă McLaughlin (1), cui placă STACA (2), lamă-placă AO, simplă (3), sau cu un șurub de spongie adițional, antirotational (4), șurub-placă tip DKP (STACA) sau DHS (AO) unde un șurub de compresiune (5), fixat în fragmentul proximal, alunecă în canalul părții distale a materialului (6), care este fixat la diafiză cu 1-2 șuruburi.*

### **Osteosinteza cu tijă centromedulară**

La ora actuală se confruntă două concepții de tratament a fracturilor diafizare ale oaselor lungi:

- conceptul **fixării rigide**, cu focar deschis, reprezentată prin excelență de către șurub și placa în compresiune care vor permite o sudură autogenă;
- conceptul **fixării elastice**, a începuirii centro-medulare, în care zona fracturată este respectată prin abord cu focar închis; introducerea unei tije în axul neutru al diafizei, mecanic cel mai eficace posibil, autorizează o anumită elasticitate, și constituie, incontestabil, un beneficiu în raport cu osteosinteza cu focar deschis.

Pe planul biologiei consolidării, ideile au evoluat și ele considerabil. Dogma fixării cât mai rigid posibil este serios pusă în discuție de către rezultatele metodelor de contenție elastică, fie ele ortopedice (Sarmiento) sau chirurgicale, cum ar fi: fixatorul Ilizarov, placa cu flexibilitate variabilă sau începuirea centro-medulară, în varianta sa clasică cu tijă Küntscher și, modernă cu conceptul de blocaj static și dinamic (**fig. 3.41**).



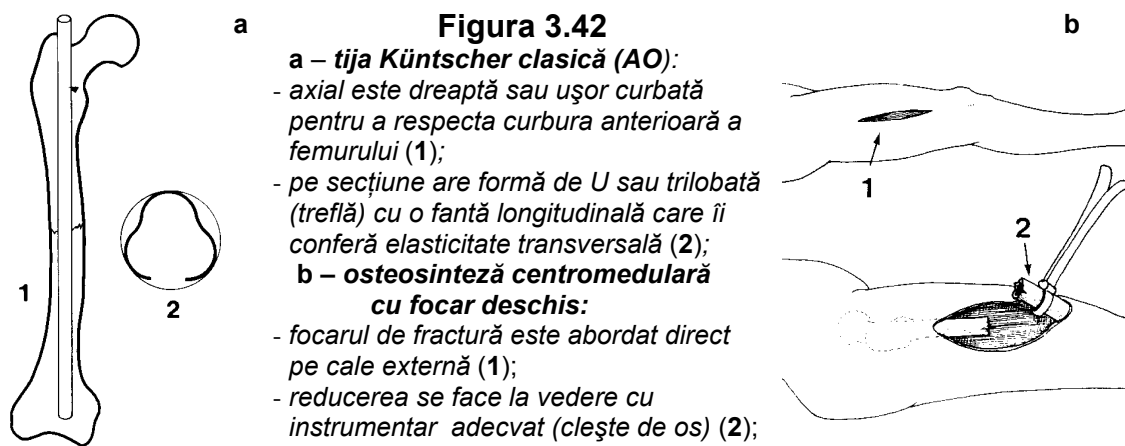
**Figura 3.41**  
**Osteosinteza prin**  
**începuire cu tijă centro-**  
**medulară:**  
a, b, c – în varianta clasică  
(tijă Küntscher) pentru  
fractura de femur (1/3 medie,  
1/3 medie cu inferioară,  
cominutivă);  
d – în varianta modernă, cu  
blocaj static

Aspectele biologice ale începuirii centro-medulare nu pot fi dissociate de aspectele mecanice, deoarece o osteosinteză se apreciază în raport cu maniera în care ea poate asigura succesul procesului biologic de consolidare osoasă.

Din acest punct de vedere, osteosinteza cu focar închis, în ciuda dificultăților de realizare tehnică, asigură maximum de garanție pentru respectarea celor trei criterii fundamentale pe care trebuie să le întrunească o bună osteosinteză:

- limitarea riscului septic;
- respectul procesului biologic de consolidare osoasă prin evitarea evacuării hematomului fracturii și a deperiostării fragmentelor fracturate;
- preservarea calităților mecanice ale osului, deoarece tija nu antrenează niciodată fenomenul de spongializare a corticalei, caracteristic osteosintezei cu placă și care antrenează riscul unei fracturi iterative.

Începuirea centro-medulară este o metodă de osteosinteză care se adresează fracturilor diafizare ale oaselor lungi. Modelul clasic este tija canulată Küntscher (**fig. 3.42.a**) cu aspect de treflă pe secțiune, care poate fi introdusă în maniera clasică, cu focar deschis, sau, mai modern, cu focar închis, cu sau fără blocaj (**fig. 3.42.b,c**).



**Figura 3.42**

**a – tija Kuntscher clasice (AO):**

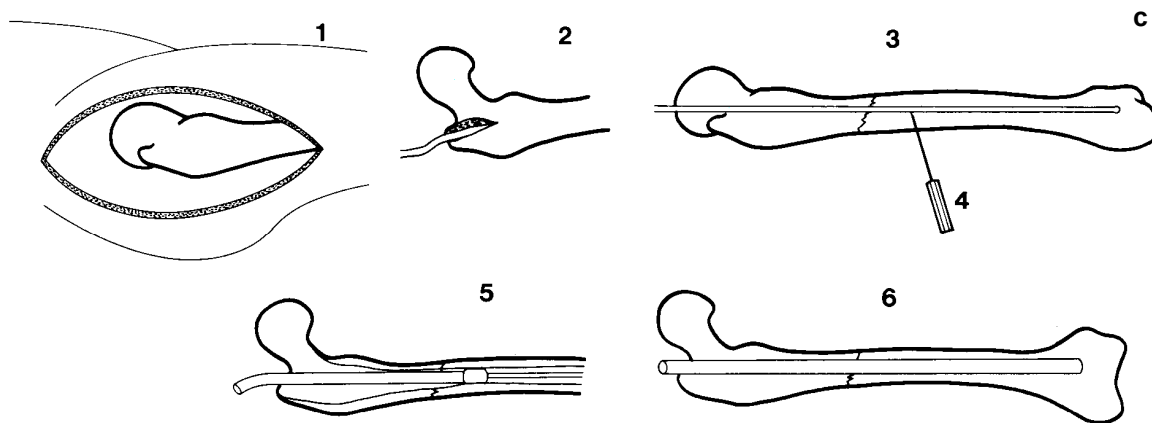
- axial este dreaptă sau ușor curbată pentru a respecta curbura anterioară a femurului (1);
- pe secțiune are formă de U sau trilobată (treflă) cu o fantă longitudinală care îi conferă elasticitate transversală (2);

**b – osteosinteza centromedulară cu focar deschis:**

- focarul de fractură este abordat direct pe cale externă (1);
- reducerea se face la vedere cu instrumental adecvat (clește de os) (2);

**c – osteosinteza centromedulară cu focar închis:**

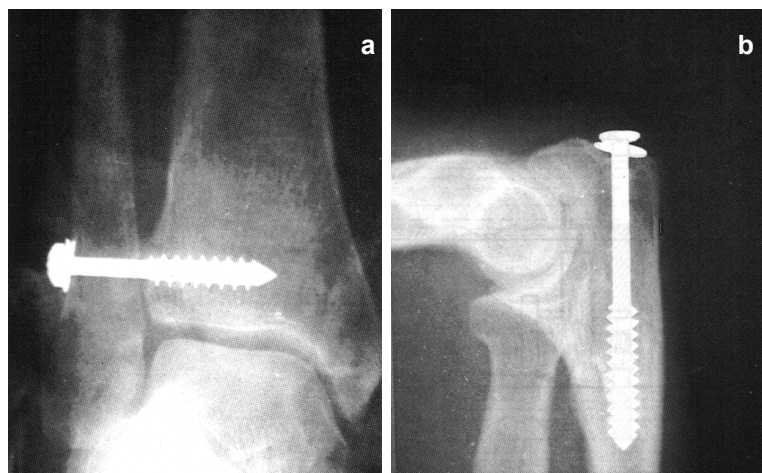- cale de abord externă, scurtă pentru a repera marginea superioară a marelui trohanter (1);
- vârful marelui trohanter penetrat cu țepușa Kuntscher pentru a cateteriza cavitatea medulară (2);
- introducerea unei tije metalice ghid sub control röntgen, depășind focarul de fractură (3);
- reducerea fracturii prin tracțiune și manevre externe, ajutată, eventual, de o țepușă percutană (4);
- alezaj centromedular la motor cu alezoare (freze) cu diametru crescător introduse pe tija ghid (5);
- introducerea tije centromedulare cu diametru maximal, sub control scopic, pe tija ghid (6).



Actualmente se preferă introducerea tije în maniera cu focar închis, printr-o scurtă cale de abord la una din extremitățile osului, după alezajul prealabil a canalului medular. După controlul radiografic al reducerii în focarul de fractură se introduce tija cea mai lungă și cu diametrul cel mai mare posibil, evitând rotația segmentelor. Calitatea reducerii și a osteosintezei se verifică întotdeauna radiografic. Dezavantajul acestei tehnici constă în faptul că nu pot fi osteosintezate astfel decât fracturile situate în treimea medie a diafizelor, cu traiect transversal sau spiroid. În plus, introducerea centro-medulară a tije afectează vascularizația endostală și creează riscul redutabil al unei infecții generalizate a osului (pandiafizită), cu consecințe grave asupra rezultatului osteosintezei.

**Osteosinteza cu șuruburi**

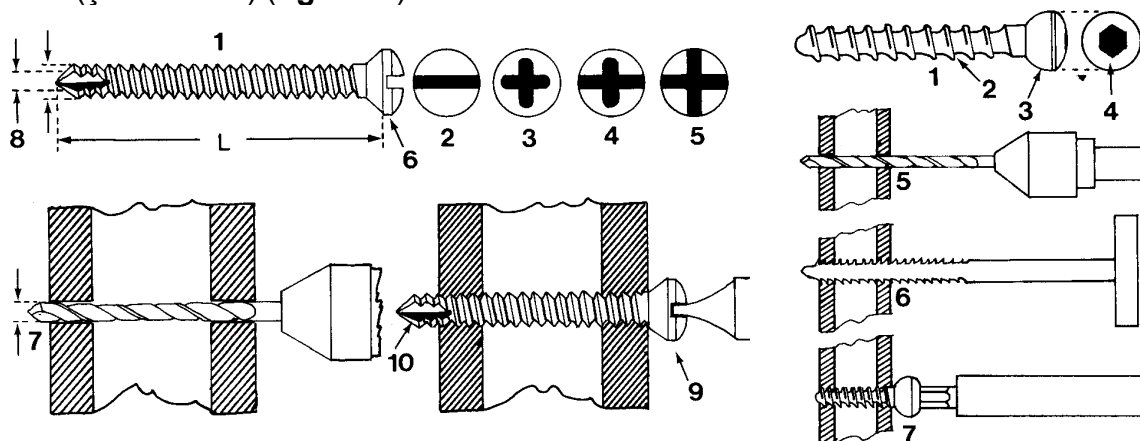
Șuruburile se utilizează pentru osteosinteza izolată a unor fragmente osoase care trebuiesc apropiate. Atunci când se forează doar prima corticală, șurubul poate atrage a doua corticală, realizând compresiunea în focar. Există în principiu două mari categorii de șuruburi: șuruburi corticale, cu diametre diferite pentru toate segmentele membrelor și șuruburi de spongie, care au un pas profund ce permite ancorarea în epifiză. Șuruburile de spongie au un filetaj în formă de elice cu pas larg, fapt ce face tarodajul prealabil inutil (fig. 3.43).



**Figura 3.43**  
**Osteosinteza cu**  
**șurub de spongie:**  
 a – diastazis tibio-peronier;  
 b – fractură de olecran

Șuruburile corticale există în multiple dimensiuni, atât în lungime cât și în grosime, mergând de la un micro-șurub de 1,5mm la șuruburi de 5mm diametru. Există două tipuri principale de șuruburi:

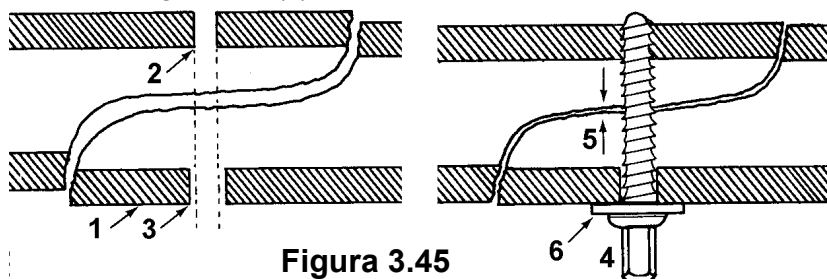
- autotarodante adică acele șuruburi care, după forarea orificiului cu burghiul, își creează singure filetajul în os (placa Sherman, Vitallium, Maconor) (**fig. 3.44**);
- cele care necesită forarea orificiului cu burghiul și un tarodaj prealabil (șurubul AO) (**fig. 3.45**).



**Figura 3.44**

**a – osteosinteza cu șurub cortical autotarodant:** introducerea șurubului autotarodant (1) începe prin forarea primei corticale a osului cu un burghiu (7) având un diametru imediat superior celui al diametrului interior al șurubului (8). Șurubul este apoi introdus (9) creându-și singur filetajul prin extremitatea sa canelată (10). Capetele șuruburilor (6) au o fantă unică sau cruciformă (2, 3, 4, 5).

**b – osteosinteza cu șurub cortical netarodant (AO):** șurubul cortical tip AO (1) are un pas al filetelui de 1,75mm și un diametru exterior de 4,5mm (2). Capul șurubului de formă hemisferică (3) are o amprență hexagonală (4). Perforarea corticalelor cu burghiul (5) este urmată de tarodare (6) și introducerea șurubului (7).



**Figura 3.45**

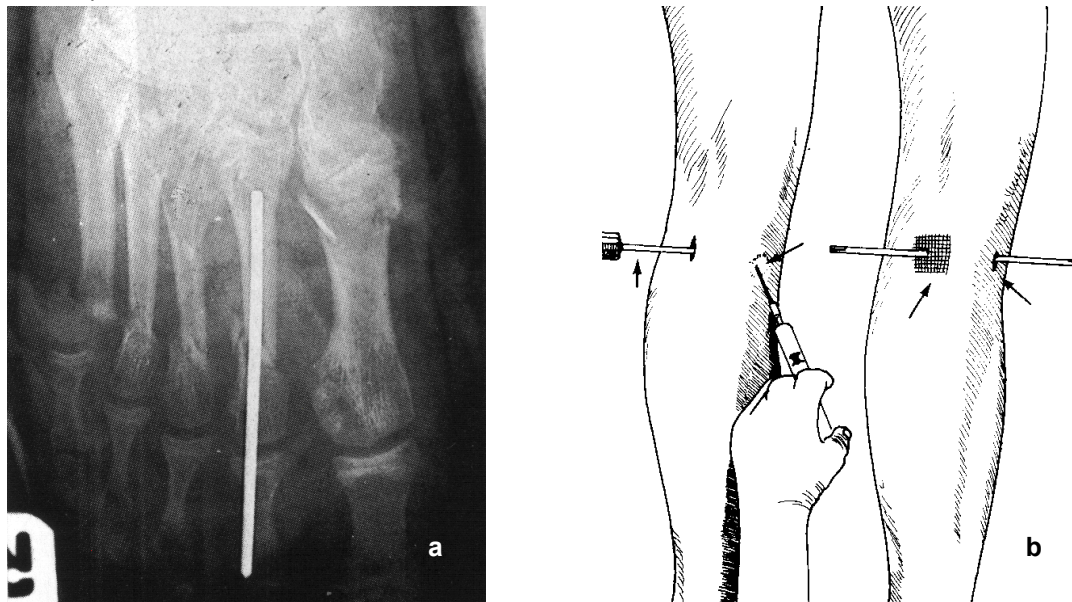
**Osteosinteza cu șurub cortical respectând principiile AO:** când un șurub cortical fixează două fragmente osoase, el nu trebuie să aibă priză la prima corticală (1) ci la a doua (2). Un burghiu cu diametru mai mare lărgeste orificiul primei corticale (3), strângerea șurubului (4) în a doua corticală apropie și comprimă cele două fragmente (5). Capul șurubului poate fi încastrat în os sau prevăzut cu o șaibă de siguranță (6)

Șuruburile trebuie plasate după ce s-a forat un orificiu perpendicular pe axul membrului conform principiilor AO (**fig. 3.45**)



**Alte materiale de osteosinteză**

**Broșele Kirschner** – sunt utilizate pentru osteosinteză provizorie a unor fracturi cu fragmente osoase complexe sau instabile sau pentru osteosinteză definitivă la oasele mâinii și a piciorului (3.46.a). Se mai utilizează în diverse procedee ce presupun ancorare osoasă, cum ar fi de exemplu tracțiunea-extensie continuă (fig. 3.46.b).

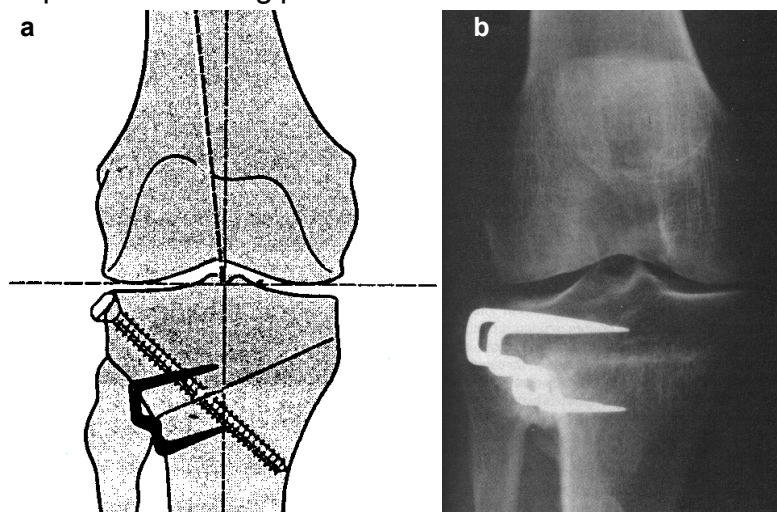


**Figura 3.46**

a – fractură metatarsian II osteosintezată cu broșă – aspect radiografic  
 b – tracțiune-extensie transosoasă utilizând broșe Kirschner

**Firele metalice de sârmă** – permit osteosinteza prin cerclaj simplu sau ancadrament sprijinit pe broșe (procedeele de hobanaj). Cerclajul simplu pe fracturi diafizare, tehnică clasică la începuturile osteosintezei, este actualmente proscrisă datorită riscului de necroză a osului prin lezarea vascularizației periostice pe care acest tip de osteosinteză îl antrenează. Se utilizează în special în cerclajul sau hobanajul fracturilor de rotulă sau olecran, sau pentru reinsertia trohanterului după trohanterotomie.

**Agrafele** – sunt utilizate pentru osteosinteza epifizelor după osteotomii de sustracție (fig. 3.47.a, b), la reinsertia ligamentelor smulse cu pastilă osoasă sau pentru fixarea focarului de artrodeză în unele intervenții de acest tip pe mână sau picior. Ele nu permit o osteosinteză fermă, necesitând adesea conținție complementară cu gips.



**Figura 3.47**  
**Osteotomie tibială (metafizară superioară) de valgizare prin sustracție stabilizată cu:**  
 a – agrafă și un șurub (aspect schematic);  
 b – două agrafe (aspect radiografic)

### 3. Substitutele de os utilizate în fixarea fracturilor

#### Principalele tipuri de grefe și substitute osoase

##### *Grefa de os autogenă*

Standardul de aur pentru grefa de os în vederea stimulării creșterii osoase îl reprezintă osul spongios din creasta iliacă. Obținerea grefei de os este un proces cu o rată de morbiditate ridicată, rezultând frecvent o pierdere de sânge de câteva sute de ml, existând posibilitatea infecției, a herniei și a disconfortului. Alternative la grefa de os autogenă elimină riscul apariției acestor probleme.

##### *Hidroxiapatita și alte materiale*

Hidroxiapatita și fosfatul tricalcic au fost propuse pentru acest proces, dar ele sunt doar osteoconductoare și, prin ele însele, nu stimulează formarea de os. Există actualmente un material derivat din coral, o hidroxiapatită cu o structură osoasă care este osteoconductoare. Acest material poate fi utilizat pentru a umple defectele, dar este necesar un material adițional pentru a stimula creșterea osoasă. Un alt material compus din colagen și hidroxiapatită este disponibil pentru practica clinică, însă acest material necesită de asemenea măduvă osoasă autogenă pentru a stimula creșterea osoasă.

##### *Allogrefa de os*

A treia alternativă pentru substitutul osos îl reprezintă alogrefa recoltată de la cadavre sau de la donori vii. Capetele femurale obținute în timpul protezării șoldului reprezintă o sursă de os de la donorii vii. Osul recoltat după aceleași reguli ca transplantul de organe poate fi de asemenea disponibil pentru transplantare.

Nu toate alogrefele de os sunt la fel. Imunogeneza, sterilitatea, proprietățile mecanice și potențialul de stimulare osoasă sunt toate dependente de tratamentul aplicat osului din momentul recoltării până în momentul implantării.

Osul cu cel mai mare risc, datorită contaminării oculte virale sau bacteriene, este cel recoltat într-o manieră sterilă de la cadavre și livrat într-un mediu steril fără o prelucrare sau o sterilizare ulterioară. Acest os are, în schimb, potențialul cel mai mare de a conține factori de creștere osoasă și astfel are capacitatea de a stimula formarea de os nou. Sterilizarea, prin iradiere sau oxid de etilenă, compromite într-o oarecare măsură aceste calități, oxidul de etilenă fiind probabil mai nociv decât iradierea.

Osul liofilizat congelat reprezintă o modalitate adecvată de păstrare la temperatura camerei dar trebuie sterilizat secundar cu oxid de etilenă. Deoarece oxidul de etilenă nu poate penetra la mari adâncimi la nivelul pieselor osoase mari, sterilizarea secundară a alogrefelor mari este mai sigură prin iradiere. Doza acceptată de radiații  $\gamma$  este 2,5 Mrad, dar chiar și această doză poate să nu fie suficientă pentru distrugerea virusului HIV, sau a particulelor virale (prionii).

#### Biologia transplantului osos

##### *Factorii care influențează comportarea osului transplantat*

În afară de starea organismului, unde un element important îl reprezintă vârsta pacientului, biologia osului transplantat diferă în funcție de:

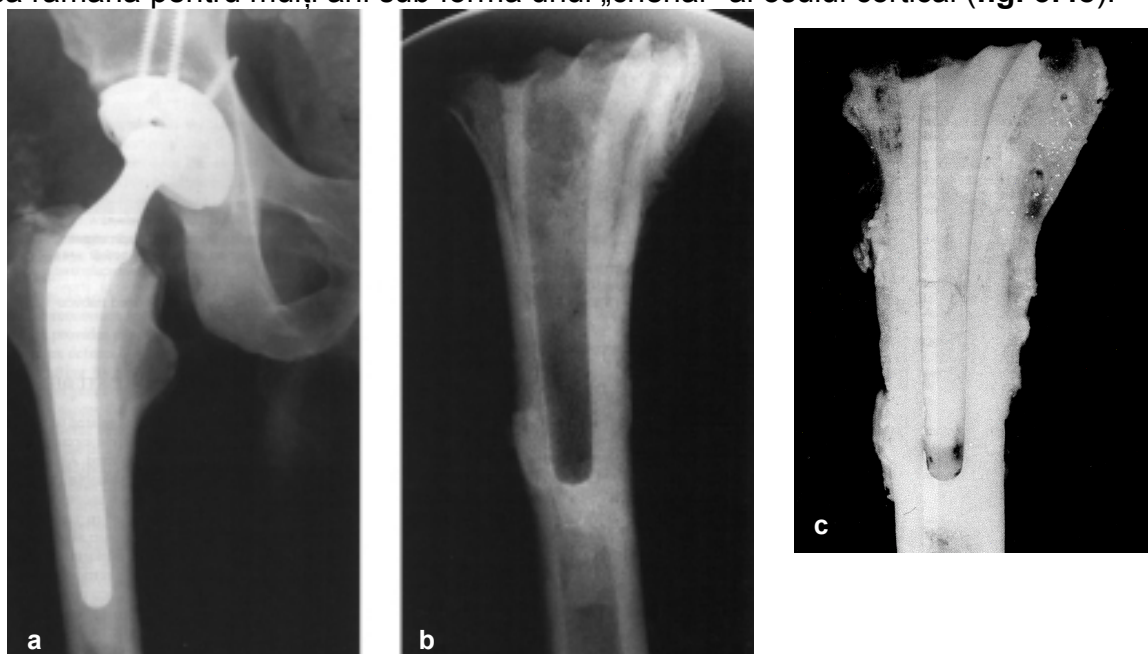
- tipul de os folosit (cortical, spongios sau mixt);
- proveniența osului (autogen, alogen sau xenogen);
- natura patului receptor;
- gradul de vascularizație a acestui pat;
- gradul de imobilizare a transplantului;
- mărimea și porozitatea transplantului.

### **Corelația anatomo-radiologică în evoluția transplantului de os**

Urmărirea integrării transplantului la osul gazdă, se face prin studiul evoluției radiologice.

Corespondența anatomo-radiologică a diverselor faze prin care trece un transplant cortical arată că:

- în faza de **resorbție** transplantul își menține transparența proprie dar periferia apare cu un contur „scămoșat”. Treptat, asistăm la scăderea opacității întregului transplant ca semn al resorbției osului vechi. Păstrarea densității radiologice inițiale denotă neintegrarea sa;
- în faza de **osteoformare** un examen radiologic atent poate arăta semne de apoziție interstițială și periferică care realizează creșterea dimensiunilor inițiale ale transplantului;
- în faza de **remaniere osteonică secundară** structura originală a transplantului se modifică. Acesta se poate integra complet osului gazdă sau poate să rămână pentru mulți ani sub forma unui „chenar” al osului cortical (**fig. 3.48**).



**Figura 3.48**

#### **Corelația anatomo-radiologică în evoluția integrării allogrefei**

- a** – allogrefă conservată în jurul implantului protetic femural la 34 de luni de la inserție (aspect radiografic de față);
- b** – aspect radiografic de față a unei secțiuni sagitale a piesei femurale de rezecție osoasă și explantarea protezei la 35 de luni postoperator datorită unei tumori metafizare proximale;
- c** – aspect fotografic al piesei de rezecție care nu pune în evidență nici resorbția allogrefei, nici decimentare.

Examenul radiologic are o valoare redusă în aprecierea transplantului de os spongios. Astfel, deși la aproximativ 4 luni, osul are deja un aspect omogen, structura osoasă neformată este încă elastică și moale, incapabilă să suporte o încărcare brutală, în ciuda unui aspect radiologic de „continuitate” osoasă. Există, în acest caz, riscul producerii unei fracturi iterative.

#### **Cauze posibile în evoluția nefavorabilă a transplantului osos**

Transplantul osos nu își îndeplinește întotdeauna sarcina pentru care a fost aplicat deoarece în evoluția sa pot apărea complicații nedorite, cum ar fi: resorbția, fractura sau pseudartroza.

### **Lipsa de imobilizare a focarului osos**

Este condiția principală care generează eșecul în cazul folosirii autotransplantului autogen. Imobilizarea are rolul de a menține o poziție corectă care să evite deplasarea fragmentelor și să permită acțiunea factorilor mecano-electrici. Ea protejează totodată celulele din blastemul osteoformator. Existența micromișcărilor distruge rețeaua de capilare fine pornite de la patul receptor și din transplant și orientează diferențierea celulelor reticulare medulare spre linia condroblastică sau fibroblastică, caz în care osificarea va fi foarte lentă și dependentă de o imobilizare îndelungată.

**Resorbția transplantului** – se poate observa pe radiografie abia la 6 luni de la operație, iar liza se manifestă net la circa 12 luni. Transplantul este mai subțire, mai îngust, cu margini neregulate, fără zone de osificare. Adeseori, el persistă sub forma unei baghete osoase în părțile moi, fără conexiuni la patul osos gazdă. Rareori se poate remarca dispariția completă a transplantului. Resorbția este statistic mai frecvent întâlnită la transplantul conservat decât la cel autogen proaspăt.

**Fractura transplantului** – se constată mai ales când s-a folosit un material fragil. De aici necesitatea utilizării unor transplanturi largi și groase, solide, sau a unor transplanturi suple.

**Pseudartroza transplantului** – se observă relativ frecvent după sinostoza vertebrală, când s-au utilizat transplanturi rigide, sau ca urmare a unor deficiențe de tehnică operatorie.

## **PRINCIPII ȘI MODALITĂȚI DE TRATAMENT ÎN COMPLICAȚIILE ȘI SECHELELE FRACTURILOR**

### **1. Principii de tratament în pseudartroze**

Imediat ce pseudartroza a fost diagnosticată, trebuie stabilite prioritățile, scopurile și strategiile terapeutice.

Articulațiile de deasupra și de sub focarul de pseudartroză trebuie evaluate pentru a le determina mobilitatea și funcția.

Trebuie, de asemenea, evaluate:

- gradul de scurtare sau deformația membrului;
- gradul de impotență funcțională;
- starea locală și generală a bolnavului.

Există numeroase modalități terapeutice propuse.

Unele dintre ele sunt conservatoare, nechirurgicale, dar cele mai multe fac apel la diverse procedee chirurgicale pentru rezolvarea dificilelor probleme întâlnite în practică.

Ca o regulă generală, trebuie ales tratamentul cel mai simplu și care poate fi urmat, eventual, și de alte metode de tratament.

Se începe tratamentul doar după confirmarea pseudartrozei (prin examen clinic și examene radiografice).

La pacienții vârstnici sau cu boli asociate, tratamentul trebuie adaptat, deoarece acești bolnavi nu pot tolera o intervenție chirurgicală.

#### **Stimularea osteogenezei prin forțe externe**

În prezent sunt cunoscute numeroase tehnici pentru a stimula vindecarea pseudartrozelor.

Aceste căi pot fi împărțite după tipul de forțe necesare pentru stimularea osteogenezei și pot fi clasificate ca: mecanice, electrice și chimice.

##### **Forțele mecanice**

Aplicarea forțelor mecanice pentru a obține consolidarea osoasă a rămas metoda cea mai bine testată și care beneficiază și de proba timpului.

Sarmiento a arătat că utilizarea ortezelor funcționale asociate cu permiterea sprijinului a dus la consolidarea pseudartrozelor de tibie. Rezultatele lui în tratamentul pseudartrozelor de femur cu această metodă, au fost mai puțin încurajatoare. Forțele mecanice ciclice acționează în timp ce reducerea fracturii este menținută cu un suport extern și reprezintă mecanismul presupus prin care se obține vindecarea unei fracturi fără intervenție chirurgicală.

Forțele mecanice pot fi generate de asemenea prin mijloace chirurgicale.

Stabilizarea mecanică a pseudartrozei unui os lung poate fi obținută prin plasarea unei tije centromedulare sau a unei plăci în compresiune. Tija centromedulară asigură stabilizarea mecanică a fracturii, permițând astfel încărcarea ciclică axială a membrului inferior fără apariția forțelor de forfecare. Placa în compresiune asigură stabilitatea la fel de bine prin compactarea rigidă imediată la nivelul fragmentelor de fractură.

##### **Forțele electrice**

Câmpurile electrice stimulează condrocitele și celulele mezenchimale de la nivelul focarului de pseudartroză pentru a produce os, fapt care va conduce la vindecare.

Mecanismul prin care se produce acest fenomen a fost postulat, însă până în prezent nu este clar înțeles.

În mod curent, stimulatorii electrici de creștere osoasă sunt dispozitive externe care sunt încorporate în os sau într-o orteză funcțională din jurul focarului de pseudartroză. Au fost, de asemenea, utilizate și dispozitive implantate chirurgical cu bobine interne înfășurate la nivelul focarului de pseudartroză, cu un succes mediocru.

Sharrard [100] a arătat într-un studiu dublu orb că aplicarea externă a unui câmp electromagnetic pulsant a dus la o creștere semnificativă din punct de vedere statistic a vindecării pseudartrozelor de gambă, față de lotul de control.

Noile preocupări în acest domeniu se concentrează asupra utilizării câmpurilor electromagnetice nonpulsate și a ultrasunetelor.

Pseudartrozele tratate cu câmpuri electrice sunt, de asemenea, tratate și cu forțe mecanice, deoarece aceste fracturi sunt de obicei imobilizate iar sprijinul pe membrul inferior afectat este permis.

### **Forțele chimice**

Modulatorii chimici joacă, de asemenea, un rol important în obținerea vindecării pseudartrozelor.

Aplicarea grefei de os spongios autogen (cel mai frecvent din creasta iliacă) reprezintă un stimulator al vindecării fracturii. Deoarece o pseudartroză se poate vindeca doar cu grefă osoasă autogenă, fără fixare internă, este evident că modulatorii chimici din osul spongios grefat sunt responsabili de stimularea procesului de vindecare.

Recent, se manifestă un interes crescând în determinarea factorilor de creștere prezenți în osul spongios, responsabili de „amorsarea” procesului de vindecare.

Unii chirurghi au obținut rezultate bune prin injectarea măduvei osoase recoltate din creasta iliacă, la nivelul focarului de pseudartroză.

În viitor, probabil că vor fi izolați modulatorii umorali, sau vor fi sintetizați în cantități suficiente prin inginerie genetică și apoi injectați la nivelul focarului de pseudartroză pentru a obține consolidarea.

Este interesant de observat că deși există 3 forțe separate care pot stimula vindecarea, nu se cunoaște dacă ele acționează printr-o cale comună. Cum se întâmplă adesea în organism, aceste forțe pot acționa pe căi diferite, permițând astfel multor fracturi să se vindece.

### **Stimularea osteogenezei prin forțe interne (tratamentul chirurgical al pseudartrozei aseptice)**

Indiferent de tehnica utilizată, chirurgul ortoped trebuie să realizeze următoarele etape: reducerea corectă a fragmentelor osoase, grefarea suficientă a focarului de pseudartroză cu grefă de os spongios sau cortico-spongios și stabilizarea fermă a focarului.

Din motive didactice aceste etape sunt prezentate în mod separat, deși, în practica curentă, ele sunt îmbinate armonios.

#### **Reducerea corectă a fragmentelor osoase**

În tratamentul pseudartrozei ne putem găsi într-una din următoarele două situații:

#### **1. fragmentele osoase sunt într-o poziție corectă dar separate de țesut fibros.**

În acest caz nu se recomandă disecția focarului de pseudartroză. El va fi pontat cu grefe osoase ce vor osifica calusul sau țesutul fibros existent.

#### **2. pseudartroza cu dezaxare (fragmentele osoase pot fi decalate, angulate, încălecate sau în distracție).** În această situație avem la dispoziție două opțiuni:

a. fragmentele osoase sunt reduse gradat cu ajutorul fixatorului extern (aproximativ 1mm pe zi), după care se face osteosinteză centromedulară cu focar închis;

b. se face cura focarului de pseudartroză: excizia țesutului fibros, rezecția capetelor osoase și dezobstrucția canalului medular. După aceea, fragmentele sunt reduse, după care se face osteosinteză cu placă și șuruburi.

#### **Grefarea focarului de pseudartroză cu grefă de os**

Grefa osoasă reprezintă un fragment de os transferat într-o altă zonă osoasă. Grefa de os poate fi: autogrefă (recoltată de la același pacient), homogrefă sau heterogrefă. Capacitatea osteogenică a autogrefelor este superioară grefelor conservate.

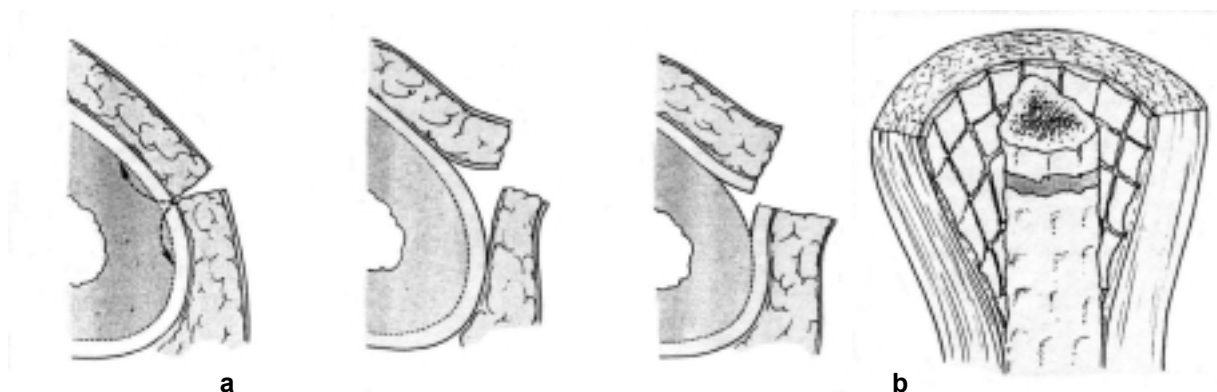
Mecanismul de acțiune al grefelor îl reprezintă acțiunea vasculară locală. Grefa poziționată în focarul de pseudartroză este privată de vasele sale și este un os mort în care apar cel mult câteva osteoblaste. Ea va fi revascularizată, înlocuită, plecând de la segmentul osos pe care este aplicată, și de la părțile moi învecinate.

Utilizarea autogrefelor presupune folosirea unei tehnici perfecte, cea mai mică eroare riscând să fie urmată de o evoluție defavorabilă, fie la nivelul pseudartrozei, fie la nivelul zonei de prelevare. Mai frecvent utilizate sunt următoarele trei tipuri de autogrefe:

- grefonul osos compact, prelevat de pe fața antero-internă a tibiei;
- grefonul osos spongios masiv, prelevat de la nivelul crestei iliace;
- grefe osoase „în felii” prelevate din creasta iliacă.

Pe lângă utilizarea autogrefelor în tratamentul pseudartrozelor, R. Judet a introdus, în 1962, o nouă metodă de tratament. El a plecat de la observația faptului că fracturile complexe, plurifragmentare, consolidează foarte rapid. Studiile ulterioare asupra vascularizației focarelor de pseudartroză au arătat importanța vaselor periferice periosoase în revascularizarea grefelor. Această nouă tehnică este bazată pe crearea în jurul osului a unui veritabil manșon de mici așchii subțiri (aproximativ 1mm) care cuprind periostul și porțiunea superficială a corticalei, așchiile rămânând aderente la inserțiile musculo-tendinoase sau aponevrotice ale osului.

De fapt este vorba de utilizarea unor grefoane vii, pediculate care nu au absolut nimic în comun cu autogrefa de os „mort” lipsită de pediculii vasculari. Această tehnică este denumită *decorticare osteo-musculo-periostică (grefon pediculat osteoperiostal)* (fig 3.49).



**Figura 3.49**

**a – etapele decorticării osteo-musculo-periostice**

**b – aspect final**

Metoda poate fi ușor aplicată leziunilor care au antrenat formarea aderențelor între os și părțile moi, cum este cazul pseudartrozelor, calusurilor vicioase sau a întârzierilor în consolidare.

Varietatea *homo* și *heterogrefelor* este foarte mare. Se disting două tipuri principale:

- grefoane totale, în care osul prelevat este conservat la temperatură joasă și aduce un aport de țesut conjunctivo-vascular, precum și trama sa calcică;
- osul uscat chimic sau liofilizat, fără țesut conjunctiv și redus la trama sa calcică.

După recoltarea sa, grefa osoasă trebuie poziționată și fixată la nivelul focarului de pseudartroză într-una din modalitățile următoare:

- apozitie de greță înșurubată „on lay”, (Campbell, Plemister);
- apozitie de greță încastrată „in lay” (greța intertibioperonieră Merle D`Aubigné);
- apozitie de greță osoasă spongioasă (Nicoll).

### **Stabilizarea fermă a fragmentelor osoase**

Stabilizarea focarului de pseudartroză poate fi realizată prin fixare internă sau prin fixare externă.

**1. Fixarea internă** presupune utilizarea de:

#### **Plăci metalice înșurubate.**

Acestea sunt utilizate în pseudartrozele hipertrofice, dacă osul nu este osteoporotic iar fragmentele sunt suficient de mari.

Trebuie menționat faptul că folosirea lor în pseudartrozele aliniată a fost în prezent quasiabandonată deoarece trebuie adăugat un alt element care poate ajuta la consolidare (de exemplu compresiunea interfragmentară).

#### **Tije centromedulare.**

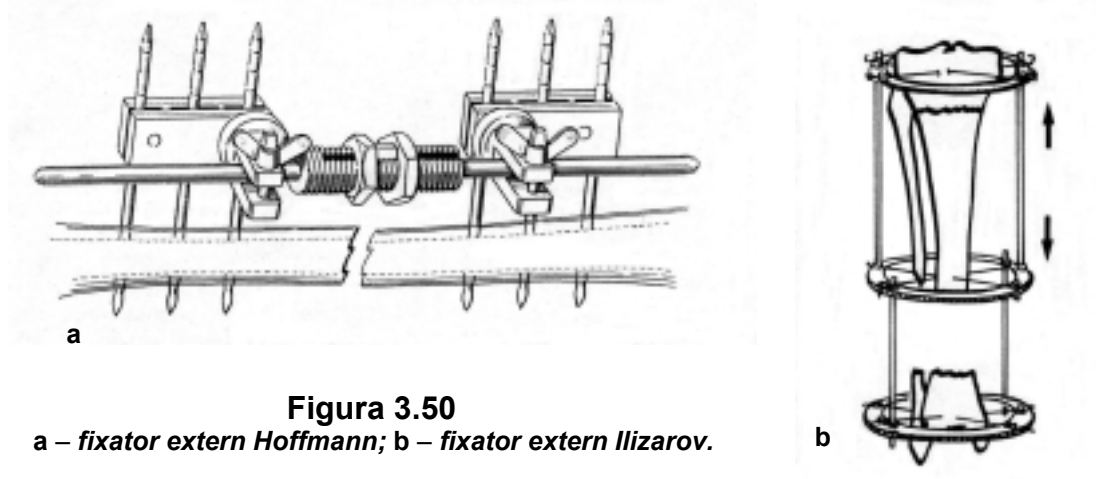
Osteosinteza centromedulară, în acest caz, trebuie să respecte câteva condiții foarte precise:

- tija trebuie să fie voluminoasă, deoarece rezistența sa mecanică este proporțională cu diametrul său în proporție de 16/1. Pentru a realiza aceasta, alezajul cavității medulare trebuie să fie destul de larg;
- lungimea tije trebuie să fie calculată exact pentru ca aceasta să aibă un sprijin solid pe epifize;
- dacă este posibil, tija va fi blocată;
- recomandabil să fie introdusă cu focar închis, dacă alinierea fragmentelor este bună.

Această metodă permite o reluare rapidă a funcției (sprijin precoce) datorită solidității tije.

**2. Fixarea externă** este o metodă non-invazivă care nu modifică țesuturile moi și permite corecția diformităților.

Sunt utilizate fixatoarele externe de tip Hoffmann, Judet, Ilizarov (**fig. 3.50**).



**Figura 3.50**

a – fixator extern Hoffmann; b – fixator extern Ilizarov.



## Tratamentul chirurgical al pseudartrozelor supurate

Datorită particularităților și dificultăților pe care pseudartrozele infectate le ridică, tratamentul este complex, prelungit, soldat, adesea, cu eșec și necesitatea reluării printr-o altă metodă.

Pseudartrozele supurate pot fi tratate, în principiu, prin următoarele metode: metode convenționale; metode active (Weber); fixator extern Ilizarov; stimulare electromagnetică.

### **Tratamentul convențional**

Scopul acestei metode este transformarea pseudartrozei supurate într-una aseptică și apoi vindecarea bolii cu ajutorul unui grefon osos.

Necesită cel puțin un an de tratament și de aceea, pentru pseudartrozele extremităților, uneori, poate fi propusă amputația ca soluție finală.

Într-o **primă etapă** se urmărește *vindecarea leziunilor de la nivelul părților moi* prin trei tipuri de intervenții:

- toaleta chirurgicală a plăgii, sub protecția antibioticelor. Cu această ocazie poate fi realizată și corecția deplasărilor majore. În această etapă fixarea focarului are unele avantaje, dar este riscantă. Osteosinteza centromedulară nu este recomandată dar stabilizarea focarului poate fi obținută cu ajutorul plăcii înșurubate sau cu ajutorul cuielor Steinmann poziționate proximal și distal de focar, înglobate în aparat ghipsat;

- după cel puțin 4-7 zile plaga operatorie poate fi acoperită cu o grefă de piele liberă;

- după încă 4-6 săptămâni acoperirea plăgii se poate face cu un lambou cutanat pediculat.

**A doua etapă** a tratamentului, *grefarea focarului*, poate fi luată în considerație când:

- tegumentele sunt într-o stare bună;
- au trecut cel puțin șase luni de la dispariția semnelor de infecție. Trebuie ținut totuși cont de faptul că există întotdeauna pericolul de a reactiva un focar septic torpid, ce nu poate fi distrus de antibiotice;
- pseudartroza persistă.

### **Metode active (Judet; Weber)**

Aceste metode au drept scop restabilirea continuității osului, prioritar față de asanarea infecției, prin:

- îndepărtarea părților moi și a osului devitalizat;
- decorticare osteo-musculo-periostică;
- alinierea fragmentelor;
- stabilizarea focarului cu fixatorul extern, cu compresiune în focar.

Dacă nu este posibilă o altă opțiune de tratament este recomandată stabilizarea focarului prin fixare internă.

După vindecarea pseudartrozei, defectele de părți moi sunt acoperite cu grefe de piele liberă despicate. La nevoie se reia decorticarea osteomusculară.

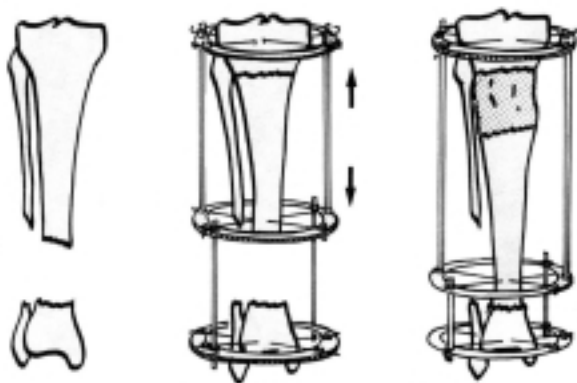
### **Strategia utilizând fixatorul extern Ilizarov**

Reprezintă o altă metodă de tratament care asociază compresiunea în focar cu debridarea focarului de pseudartroză septică.

Principiile reconstrucției prin transfer osos segmentar după corticotomie, preconizate de Ilizarov, stau la baza acestei metode de tratament în pseudartrozele septice. Principiul constă în mobilizarea progresivă și dirijată a unui segment osos supra și subjacent defectului tibial, după corticotomie subperiostică metafizo-diafizară. Fragmentul este lent adus în contact cu cealaltă extremitate și vidul lăsat prin progresia fragmentului este umplut de către un regenerat care se densifică rapid.

Se disting astfel trei faze secvențiale: transfer, maturația regeneratului și consolidare (fig. 3.51).

Această strategie, care nu preconizează abordarea directă a focarului de pseudartroză, predispozează la riscuri și complicații cum ar fi: neconsolidarea focarului, maturație insuficientă a regeneratului, dezaxare progresivă a segmentului osos transferat sau necroza părților moi atrofice.



**Figura 3.51**  
Principiul schematic al reconstrucției tibiei prin transfer osos segmentar după corticotomie proximală conform strategiei Ilizarov

## 2. Principii de tratament în calusul vicios

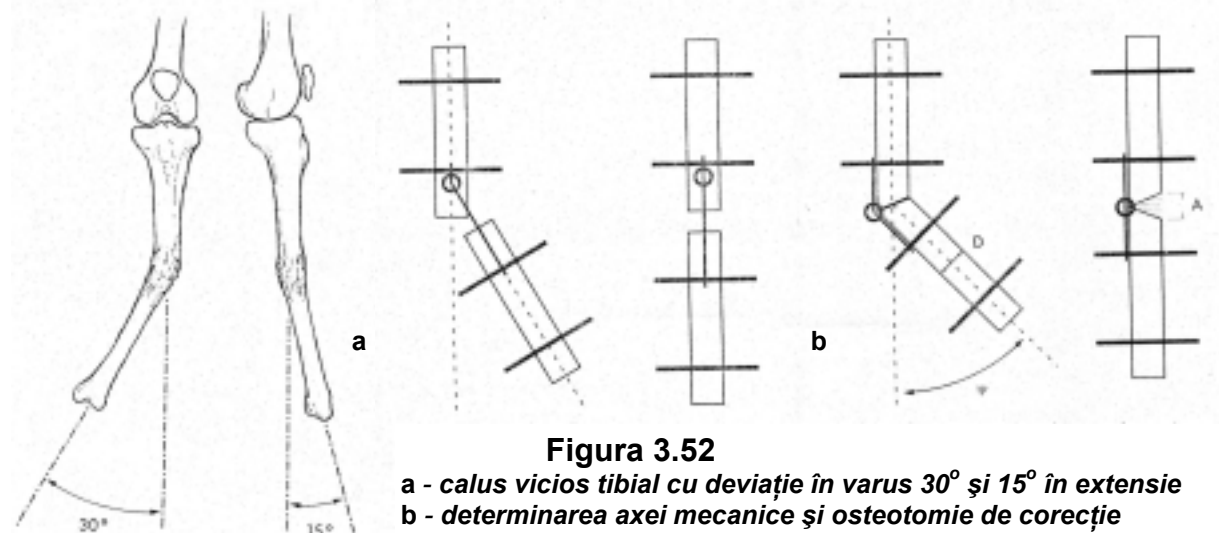
Tratamentul chirurgical al calusului vicios se realizează în principal prin trei metode:

- **rezeția** - nu mai este practică curent deoarece determină o scurtare a membrului respectiv;
- **osteocrazia** - se aplică, în principiu, atunci când este un calus maleabil, imatur, nemineralizat;
- **osteotomia** - constituie, actualmente, metoda chirurgicală preferată în diferitele varietăți și localizări de calus vicios.

Scopul metodei constă în restabilirea axului normal al membrului și a staticii normale.

Osteotomia se poate practica în focar, deasupra și/sau dedesubtul focarului.

Când este planificată corecția unui calus vicios, planning-ul preoperator corect este obligatoriu (fig. 3.52). Trebuie determinată adevărata axă mecanică a membrului pentru a determina locul diformității.



**Figura 3.52**  
a - calus vicios tibial cu deviație în varus 30° și 15° în extensie  
b - determinarea axei mecanice și osteotomie de corecție

Dacă se realizează o osteotomie, chirurgul trebuie să decidă dacă va utiliza o osteotomie de închidere (când este îndepărtat un ic osos) sau de deschidere (când se adaugă o grefă osoasă autogenă sau alogenă).

Acest lucru este important, deoarece, adăugarea sau scoaterea unui ic osos va modifica lungimea membrului.

Dacă membrul este deja scurtat, intervenția chirurgicală trebuie să includă de asemenea și un procedeu de alungire.

Fixarea corectă și grefa autogenă de os spongios trebuie asociate pentru a fi siguri că focarul de osteotomie consolidează, deoarece transformarea unui calus vicios într-o pseudartroză este o înrăutățire a unei situații, deja dificile.

O atenție specială trebuie acordată părților moi, pentru a preveni infecția și necroza plăgii.

### 3. Tratamentul pseudartrozei și a calusului vicios prin metoda fixatorului extern Ilizarov

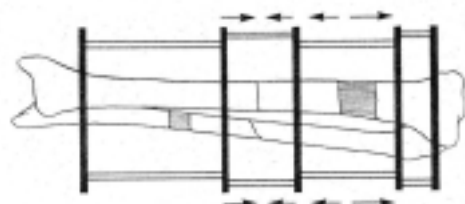
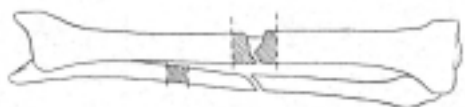
Acest tip de fixator a adus un concept nou și revoluționar în evoluția metodei de osteosinteză și corecție a calusului vicios prin fixare externă.

Este vorba de conceptul *osteogenezei prin distracție* care a schimbat fundamental aplicarea principiilor fixării externe în tratamentul defectelor osoase, pseudartrozelor, calusurilor vicioase și a osteomielitei.

De la introducerea sa în 1951, în Kurgan (Siberia) de către Ilizarov [65], chirurgii din întreaga lume au utilizat această metodă în intervențiile de alungire și salvare a membrului.

Această metodă are numeroase avantaje, incluzând încărcarea imediată postoperator a membrului inferior ca și utilizarea osului sănătos, viabil, pentru a înlocui „in situ” osul devascularizat, prin: *corticotomie*, *transport localizat* și *osteogeneză*. În consecință, fracturile închise sau deschise, inegalitățile de lungime a membrului, diformitățile, pseudartrozele și mai ales calusurile vicioase pot fi tratate eficient.

Premiza de bază a tehnicii Ilizarov este aceea că osteogeneza poate apare la un anumit loc special de osteotomie (denumit corticotomie), dacă se obține un grad adecvat de vascularizație, fixare și distracție. Ilizarov a demonstrat că atât vindecarea cât și neo-osteogeneza necesită un status dinamic, care poate fi obținut printr-o distracție sau compresiune controlată. Această dogmă este un corolar a multor principii pe care Ilizarov le-a clasificat în 3 categorii: biologice, clinice și tehnice (**fig. 3.53**).



**Figura 3.53**  
Osteosinteză bifocală cu fixator Ilizarov care asigură compresiune și distracție controlată

**Conceptele biologice** importante includ: păstrarea vascularizației endostale și periostale prin corticotomie și fixare stabilă pentru a preveni forțele de forfecare, permițând dinamizarea axială prin încărcare postoperatorie.

Osteogeneza prin distracție apare la o viteză de 1mm/zi. Împărțirea distracției în patru reprize egale pare să fie mai fiziologică decât o distracție pe zi, cum era utilizată anterior, în procedeele de alungire. La terminarea distracției, fixarea neutră este necesară pentru a permite maturarea, calcificarea și întărirea osului nou format.

**Conceptele clinice**, cum ar fi: geometria montajului, ajustarea vitezei de transport și îngrijirea plăgii, afectează prognosticul procedurii.

Operația inițială de aplicare a montajului este doar o mică parte din întreaga schemă de tratament.

Montajul trebuie să fie sigur și confortabil deoarece va fi purtat de pacient o perioadă mai lungă de timp. Infecțiile la nivelul broșelor sunt frecvente și trebuie tratate prompt și eficiente cu antibiotice orale și locale.

**Conceptele tehnice**, se referă la metodologia Ilizarov. Aceasta se bazează pe utilizarea unui fixator extern maniabil, extrem de rigid (în toate planurile, cu excepția planului de încărcare axială), care utilizează fixarea cu broșe Kirschner sub tensiune.

Acest fenomen de „**stress în tensiune**” al distracției controlate la nivelul capetelor osoase ale corticotomiei face posibil alungirea membrilor sau osteogeneza necesară pentru transportul osos. De asemenea, apare și neogeneza țesuturilor moi de vecinătate, incluzând vasele, nervii, mușchii și pielea. Probabil, datorită naturii dinamice a montajului, compresiunea constantă prin încărcări mari poate fi menținută la nivelul focarului de fractură, stimulând astfel vindecarea fracturii.

În timpul osteogenezei prin distracție, noile țesuturi sunt aliniate paralel cu vectorul forței de distracție. Astfel, chirurgul are un control fin asupra direcției osului care se regenerează. Acest lucru este, deci, benefic în corecția axului normal al osului în chirurgia calusului vicios.

Ilizarov a observat că neoosteogeneza datorită stresului tensional a fost similară cu condițiile naturale prezente în timpul creșterii musculo-scheletale fiziologice.

Celulele mezenchimale umplu rapid golul osos rezultat prin distracție și se diferențiază curând în osteoblaști. Hiperemia este prezentă în timpul osteogenezei prin distracție, cu o neovascularizație abundentă la nivelul focarului de distracție. Fluxul sanguin total la nivelul membrului afectat este, de asemenea, crescut cu 40%.

Fixatorul extern circular este atașat la nivelul membrului cu ajutorul broșelor sub tensiune. Sunt utilizate două diametre de broșe: 1,5 mm la copii mici și pentru membrele superioare la adulți și 1,8 mm (de două ori mai rigide la îndoire) la membrele inferioare la adulți și adolescenți. Broșele cu olivă sunt utilizate pentru transportul osos, ca și pentru asigurarea rigidității fixării, pentru a preveni translația nedorită a osului față de cadru. Acest cadru este aplicat în mod corespunzător la nivelul membrului inferior, indiferent de întinderea defectului osos prezent.

De fapt, Ilizarov consideră că mobilizarea și restabilirea funcției membrului este esențială pentru obținerea unei bune regenerări osoase și consolidării. Această încărcare ciclică axială a membrului afectat este un element crucial al metodei Ilizarov.

Odată cu încorporarea de montaje tip balama, de plăci, tije sau a altor elemente, corecția unei diformități poate fi obținută în orice plan. Din această cauză, aparatul a devenit un instrument extrem de util în tratamentul diformității membrilor, posttraumatice, congenitale sau dobândite, în tratamentul pseudartrozilor și a calusului vicios.

Ceea ce face ca această metodă de tratament să fie unică este faptul că *toate problemele care afectează un membru pot fi tratate prin aplicarea unui singur montaj.*

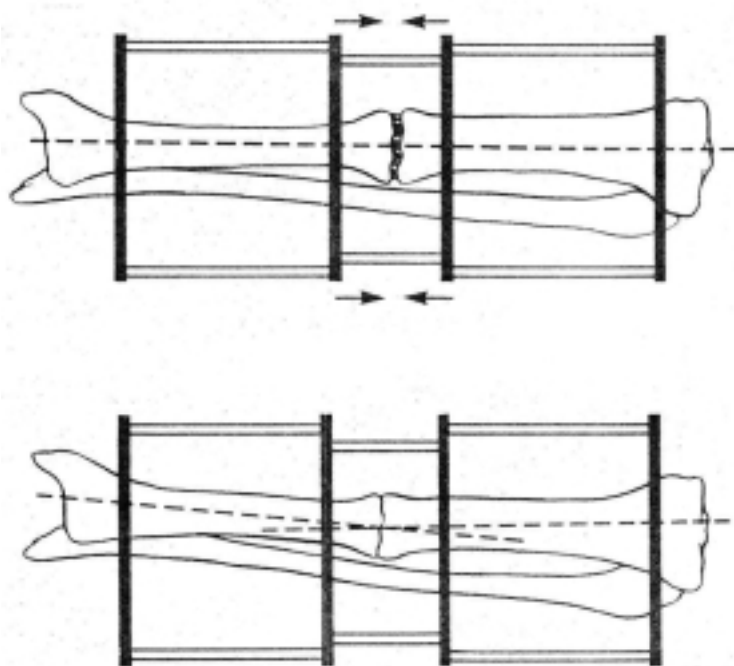
De exemplu, pseudartroza tibiei cu o angulație și o scurtare de 5cm poate fi tratată cu succes printr-o singură operație. Angulația poate fi corectată într-un singur timp operator sau gradat, prin intermediul unor dispozitive de tip balama. Corticotomia tibiei este, de asemenea, realizată pentru a continua osteogeneza prin distracție în vederea recuperării unei inegalități de 5cm. Pseudartroza este apoi compensată (imediat ce este aliniată corect) pentru a obține consolidarea osoasă. Alungirea membrului apare în același timp cu compresiunea pseudartrozei.

Ilizarov a demonstrat că anumite tipuri de pseudartroze mai rigide se pot vindeca în distracție.

Astfel, o altă abordare terapeutică în exemplul de mai sus poate fi prin distracție primară controlată, gradată, la nivelul focarului de pseudartroză atât cu scopul obținerii consolidării osoase cât și cu scopul recuperării inegalității de lungime a membrului inferior.

În esență, Ilizarov a demonstrat că, cu puține excepții, vindecarea poate apare atât timp cât o forță dinamică de compresiune sau distracție a fost corect aplicată de-a lungul focarului de pseudartroză.

Această forță dinamică, când este corect aplicată, determină ca celulele mezenchimale de la nivelul focarului de pseudartroză să se diferențieze în osteoblaști care vor realiza sinteza osoasă și consolidarea (fig. 3.54).



**Figura 3.54**  
**Montaj monofocal în**  
**compresiune și distracție**  
**controlată**  
**într-o pseudartroză**  
**hipertrofică**

Metoda Ilizarov a revoluționat gândirea în privința vindecării fracturilor și osteogenezei. Ea și-a depășit cu mult scopul și indicațiile de alungire a membrilor și a încorporat alungirea membrilor ca un instrument în tratamentul fracturilor, pseudartrozelor și calusurilor vicioase.

Introducerea conceptului lui Ilizarov de osteogeneză prin distracție și de efect de stres tensional a schimbat gândirea comunității ortopezilor și bioinginerilor în privința alungirii membrilor și vindecării fracturilor, precum și a tratamentului complicațiilor cele mai redutabile: pseudartroza și calusul vicios.

Adoptarea principiilor lui Ilizarov face actualmente posibilă tratarea cu succes a unor afecțiuni ortopedice asociate anterior cu rate crescute de morbiditate și rezultate slabe.

## 4. Principii de tratament în osteitele posttraumatice

Tratamentul este de lungă durată, dificil și bazat pe un număr de principii care variază în funcție de școală.

### **Pregătire preoperatorie**

Prepararea minuțioasă a bolnavului înaintea intervenției constă în: tratament antibiotic conform antibiogramei, corectarea anemiei sau a altor dezechilibre biologice, pregătirea tegumentelor.

### **Intervenția chirurgicală**

Operația propriu-zisă, cuprinde, la rândul ei, mai mulți timpi.

#### **Toaleta chirurgicală**

Este primul timp operator, și constă în incizia tegumentelor și a părților moi până la os, cu excizia în totalitate a țesuturilor infectate. În caz de pseudartroză supurată, abordul se face prin decorticare osteo-musculo-periostică.

#### **Asanarea focarului osos**

Reprezintă tipul esențial și cuprinde:

- *ablația unui eventual material de osteosinteză intern* (placă, tijă, șuruburi), chiuretajul tuturor orificiilor lăsate de șuruburi, chiuretajul cavității medulare;
- *ablația sechestrelor*, întotdeauna dificilă, între opțiunea de a exciza cât mai complet și importanța sacrificiului osos pe care această ablație le antrenează;
- *evidarea focarului osteitic*, cu dificultăți în aprecierea întinderii exacte a leziunii și a mărimii zonei rezecate.

#### **Osteosinteza focarului**

Se realizează cel mai adesea cu fixator extern (Judet, Hoffmann, Ilizarov). El asigură o osteosinteză stabilă și va realiza conservarea lungimii membrului, în caz de lipsă de substanță osoasă după rezecție osoasă importantă, sau compresiune, în pseudartrozele supurate.

#### **Umplerea focarului osos asanat**

Se face prin mai multe tehnici:

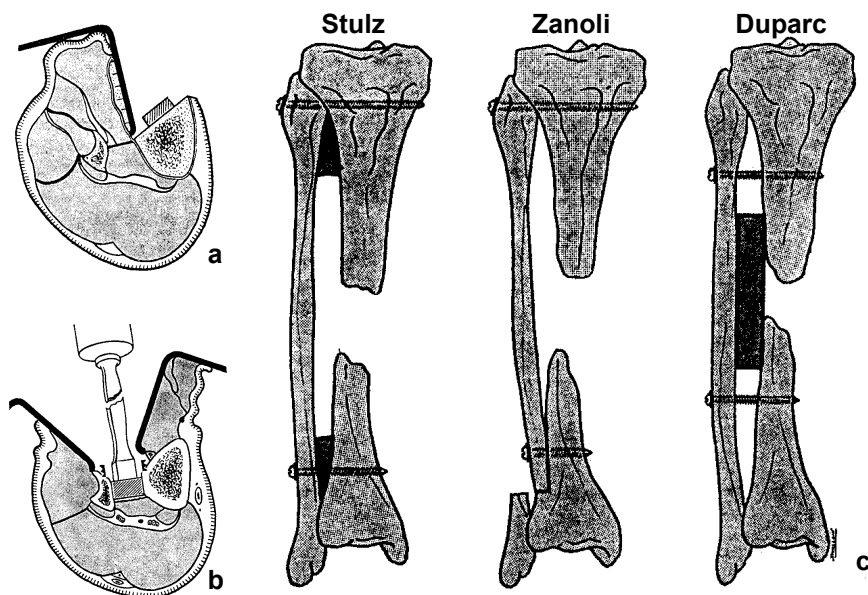
- când lipsa de substanță osoasă după evidentare este puțin importantă, **decorticarea osteo-musculară**, singură, poate asigura amorsarea procesului de neo-osteogeneză. Alteori, umplerea cavității se poate face cu un lambou muscular de vecinătate care, prin volum umple cavitatea și, prin vascularizație, permite remanierea osoasă;
- când rezecția osoasă a fost importantă, rămâne o pierdere de substanță osoasă de câțiva centimetri, pentru rezolvarea căreia pot fi utilizate două tehnici:

**tehnica Papineau** cu următorii timpi:

- excizia completă a focarului septic;
- montaj al unui fixator extern pentru alinierea și menținerea lungimii membrului;
- focar lăsat descoperit („a ciel ouvert”) care burjonează și granulează pe un pat de pansament vaselinat steril;
- umplerea cavității restante cu os spongios prelevat din creasta iliacă, după ce burjonii cărnosi proprii au invadat peretele cavității;
- cicatrizare cutanată prin burjonare progresivă sau grefă de piele.

**tehnica de apozitie** a unei grefe masive cortico-spongioase când pierderea de substanță osoasă este masivă, cu următorii timpi:

- excizia focarului septic;
- reconstrucție osoasă pe focar septic vindecat sau remis o lungă perioadă, utilizând una-două grefe iliace masive încastrate sau înșurubate (grefă intertibie-peronieră, Merle D'Aubigné) sau peroneul (peroneu pro tibia) (**fig. 3.55**).



**Figura 3.55**  
**Tehnica de apozitie a**  
**unei grefe cortico-**  
**spongioase:**  
**a** – apozitie de grefa  
 tip Phemister;  
**b** – grefa inter-tibio-  
 peronieră Merle  
 D'Aubigné;  
**c** – tibializarea  
 peroneului (Stulz,  
 Zanolli, Duparc)

### **Rezolvarea problemei tegumentare**

Cu excepția tehnicii Papineau, se pune în toate celelalte tehnici. Ea poate fi rezolvată în trei maniere:

- **sutura pielii fără tensiune**, când este posibilă, cu aspirație-drenaj tip Redon pentru o lungă perioadă (20-30 de zile), în principiu, până când orice scurgere purulentă dispare trei zile consecutiv;
- când sutura cutanată nu este posibilă în bune condiții, este preferabil de a lăsa plaga parțial deschisă, decât de a sutura în tensiune. Se așteaptă o  **cicatrizare lentă, secundară prin burjonare**, inconvenientul fiind imposibilitatea drenajului aspirativ Redon;
- în lipsa mare de substanță tegumentară se preferă **lambourile cutanate secundare**:

- prin simplă incizie posterioară de descărcare, care poate fi în același timp cu excizia focarului osos, dar care nu oferă decât 2-3cm de tegument de acoperire;
- lambouri de rotație sau la distanță, niciodată în același timp cu excizia focarului, ci numai după vindecarea procesului osteitic;
- grefa despicată liberă, utilă după vindecarea focarului septic.

### **Tratamentul antibiotic**

Este prelungit, susținut, în funcție de antibiogramă. Este un tratament general care se face cu asocieri de minimum două antibiotice cu spectru larg, cu tropism specific pe germenul decelat la antibiogramă, cu penetrație osoasă mare, pe o perioadă lungă de timp, de săptămâni, chiar luni, până la vindecarea osteitei. Tratamentul antibiotic local se face prin irigație în sistem de aspirație-drenaj continuu cu soluție de ser și antibiotice, pe o perioadă de 2-3 săptămâni și prelevare pentru aprecierea sterilității lichidului din drenaj, rezultat în funcție de care se va suprima irigația;

### **Oxigeno-terapia hiperbară**

Este o metodă utilizată în cazurile deosebit de grave de osteite cu anaerobi, cum este cea din gangrena osoasă. Introducerea într-un cheson special, la presiunea de 2atm oxigen pur, poate fi un adjuvant eficace în tratamentul acestei extrem de grave complicații. Ședințele încadrează actul operator și sunt cotidiene sau bicotidiene. Este o metodă care dă rezultate remarcabile în infecția cu anaerobi, având o eficacitate contestată în infecțiile cu germeni banali.

## **PRINCIPII ȘI MODALITĂȚI DE TRATAMENT ÎN DIVERSE AFECȚIUNI OSOASE NETRAUMATICE**

### **1. Principii de tratament în tumori**

#### **Tumorile benigne**

Tratamentul tumorilor osoase benigne este în întregime apanajul chirurgului ortoped, fără aportul oncologului pentru chimio sau radioterapie.

În cele mai multe cazuri tumora este asimptomatică și nu necesită de loc tratament. Un examen radiologic de rutină poate descoperi tumora și un examen radiografic anual, cu supraveghere medicală a tumorii, pentru a nu rata momentul unei eventuale diferențieri spre malignizare (condrom-condrosarcom), este tot ceea ce trebuie făcut în aceste cazuri.

În alte cazuri, când tumora este suficient de mare, determină jenă funcțională, este dureroasă sau fragilizează osul cu risc de fractură patologică, atitudinea chirurgicală se impune. Conduita terapeutică de elecție constă în abordarea tumorii prin trepanație osoasă, chiuretaj al țesutului tumoral cu avivarea pereților cavitari, adesea scleroși, și plombare a defectului osos cu grefă osoasă spongioasă sau cortico-spongiosă. Prelevatul din cavitatea tumorală chiuretată se trimite spre analiză anatomohistologică pentru a preciza natura exactă a tumorii și a confirma benignitatea ei, deci implicit justetea actului terapeutic chirurgical.

În unele cazuri, când tumora este situată la o extremitate osoasă (falanga unui deget, capul peroneului), este mare, inestetică, determină jenă funcțională (compresiune pe vase, nervi), sau prezintă semne clinice și radiologice de neliniște celulară și tendință spre diferențiere tumorală malignă, soluția care se impune este amputația extremității osoase afectate.

Rolul radioterapiei în tratamentul tumorilor benigne este foarte limitat deoarece marea lor majoritate se tratează chirurgical. Totuși, radioterapia poate fi utilizată în tratamentul unor tumori benigne a căror localizare (bază de craniu, vertebră, pelvis), extensie și caracter vascular le fac inaccesibile sau greu accesibile chirurgului. De asemenea, în tumorile cu celule gigante benigne, forme litice și agresivitate variabilă, după chirurgie în care rezecția a fost subtotală, iradierea poate completa actul chirurgical pentru a împiedica recidivele frecvente. Nu trebuie, totuși, uitat că riscul transformării maligne radioinduse este în jur de 10%.

#### **Tumorile maligne**

La ora actuală, clasificarea stadială clinică, asigură, în mare, în practica curentă, posibilitatea stabilirii unui prognostic și a unei strategii terapeutice coerente.

Odată diagnosticul histologic obținut, se trece la stabilirea unei strategii terapeutice a cărei obiectiv este distrugerea în totalitate a celulelor tumorale, oricare ar fi localizarea lor. În acest scop, tratamentul tumorilor maligne va fi individualizat pe trei faze: local, regional și general. Indiferent de secvențele tratamentului, două principii vor fi respectate cu strictețe:

- tratamentul cât mai precoce și cât mai intens al diseminării metastatice infraclinice;
- prezervarea integrității și continuității membrului afectat cu asigurarea vindecării definitive a tumorii.

Principalele modalități terapeutice care pot asigura succesul în acest dificil domeniu sunt chimioterapia, radioterapia și chirurgia, care joacă diverse roluri într-o acțiune terapeutică multidisciplinară.



### **Chimioterapia**

Considerată până de curând ca un tratament adjuvant, reprezintă actualmente unul din pivoții centrali ai terapiei în tumori. Este vorba de o polichimioterapie secvențială de lungă durată în secvența următoare: 3-4 zile de tratament în fiecare lună timp de 6-12 luni. Dozele, produsele și detaliile de administrare sunt variabile în timp și în funcție de școală sau experiență în domeniu. Produsele cele mai utilizate actualmente sunt: adriamicina (produs intercalant), cis-platina, ciclofosamidul (produse alkilante), metotrexatul (produs antimetabolic). Această chimioterapie va încadra tratamentul local: una sau două cure înainte, reluate apoi pentru mai multe luni.

Progresele remarcabile ale chimioterapiei moderne sunt legate de descoperirea unor noi medicamente eficiente (mitomicina C, adriamicina, cis-platina) și de noi modalități de administrare, în perfuzie continuă, cu dozaj plasmatic sau în perfuzie localizată, pe cale intraarterială, sau încapsulate în lipozomi termolabili. Aceste protocoale de administrare a unor medicamente din ce în ce mai eficiente au contribuit la ameliorarea substanțială a controlului local în anumite tumori și la prevenirea apariției de metastaze, cu ameliorarea evidentă a speranței de viață și supraviețuire.

### **Radioterapia**

Reprezintă un alt pilon de pază în trepidul terapeutic al tumorilor maligne. Radiosensibilitatea tumorilor osoase maligne este foarte diferită și poate fi astfel sistematizată:

- tumori maligne foarte radiosensibile, în care, prin definiție, radioterapia ocupă un loc foarte important în tratament. Exemple de asemenea tumori sunt: limfomul osos non-hodgkinian (reticulo-sarcom sau tumora Parker-Jackson), plasmocitomul solitar, sarcomul Ewing;
- tumori maligne de radiosensibilitate „intermediară”, cum sunt: osteosarcomul, tumorile cu celule gigante;
- tumori maligne radiorezistente, precum condrosarcomul, fibrosarcomul.

Locul radioterapiei în tratamentul tumorilor maligne secundare (metastaze osoase) este absolut esențial. Ea are un efect antalgic, de recalcifiere și de decompresie medulară. Cele mai sensibile metastaze la radioterapie sunt cele după tumoră de sân, prostată, plămân.

Tumorile benigne beneficiază prin excelență de chirurgie, dar radioterapia își poate găsi uneori locul în tratamentul anumitor forme și localizări: angiomul vertebral, anumite chisturi anevrismale, unele granuloame eozinofile și în unele tumori cu celule gigante, benigne.

Și în domeniul radioterapiei se înregistrează astăzi importante progrese. Acestea sunt legate de numeroși factori:

- fotoni de înaltă energie (cobalt) care permit o bună protecție cutanată, un bun randament în profunzime și o mai bună omogenitate de absorbție între țesutul osos și părțile moi;
- electronii, utili pentru anumite localizări superficiale (coaste, stern, craniu) deoarece permit menajarea țesuturilor profunde, plecând de la o anumită penetrație aleasă;
- neutroni și ioni grei, a căror eficacitate biologică este mai mare decât cea a fotonilor, fiind cu precădere utilizați în tumorile radiorezistente;
- definirea mai bună a volumelor țintă care vor fi iradiate, ameliorată simțitor, grație noilor metode de radiodiagnostic (CT, RMN, scintigrafie).

Eficacitatea radioterapiei a putut astfel fi mult îmbunătățită prin:

- noi modalități de fracționare, adaptate cineticii celulare specifice fiecărei tumori, cu hipofracționare sau plurifracționare;

- noi secvențe de asociere între chimioterapie și radioterapie, deoarece anumite administrări radio-chimioterapice concomitente permit o potențializare maximală a efectelor radioterapiei și chimioterapiei;

- introducerea în practica curentă a unor radiosensibilizanți chimici, de tipul Flagyl, mizonidazol;

- introducerea unor radiosensibilizanți fizici, legați de proprietățile radiosensibilizante ale unei creșteri termice în tumorile iradiate, ca de exemplu hipertermia localizată profundă radiativă sau capacitivă, hipertermia regională a unui membru plasat în circulație extracorporeală, etc.

Noi tehnici de realizare a radioterapiei au contribuit de asemenea la creșterea considerabilă a performanțelor sale:

- radioterapia per-operatorie, preconizată de câțiva ani pentru tumorile inextirpabile de uter, pancreas, propusă și ca un complement al rezecțiilor insuficiente după anumite tumori osoase de bazin (condrosarcom, fibrosarcom);

- radioterapia hemicorporeală, este o nouă tehnică de iradiere utilizată la pacienții cu metastaze osoase multiple, și ca alternativă la chimioterapie în tratamentul unor tumori radiosensibile (limfom, mielom, sarcom Ewing);

- iradierea corporeală totală cu greafă de măduvă, practică curent în hematologie, a fost propusă și în unele cazuri de sarcom Ewing în special în forme plurimetastatice și rezistente la chimioterapie.

În afara acestor factori legați de progresul terapeutic, locul radioterapiei în tratamentul complex al tumorilor maligne osoase este condiționat de doi factori esențiali, care țin de însăși tumora osoasă:

- histologia, care condiționează radiosensibilitatea;

- caracterul primar sau secundar al tumorii.

Histologia, sediul, volumul tumoral, extensia în părțile moi și diseminarea metastatică, vârsta și starea generală, intervin deci decisiv în opțiunea privind tratamentul local și general.

În concluzie, trebuie subliniată necesitatea unei excelente colaborări între toți medicii participanți la diagnosticul și tratamentul tumorilor osoase. Pentru a fi pe deplin eficace, radioterapia trebuie efectuată într-o foarte bună coordonare cu celelalte mijloace terapeutice esențiale care sunt, chirurgia și chimioterapia.

### **Tratamentul chirurgical**

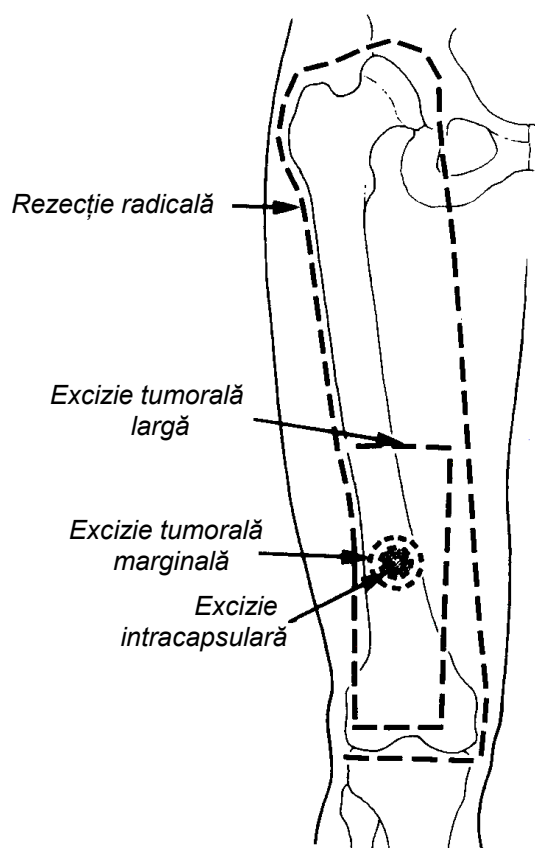
Este diferențiat, în raport direct cu limitele tumorale. Enneking propune o codificare în patru tipuri de chirurgie ținând cont, în primul rând, de extensia tumorii (**fig. 3.56**):

- **chirurgie intralezională**, în care planul de clivaj se situează în contact intim cu tumora putând lăsa aici resturi macroscopice și constă în exereză simplă și chiuretaj, cu sau fără umplerea cavității vidate de conținut. Exereza simplă constă în ablația tumorii fără reconstrucție osoasă, cum este cazul unei exostoze pediculate. Chiuretajul constă în evidarea conținutului tumoral prin chiuretaj și înlocuirea defectului osos restant cu auto sau alogrefă, cum este cazul într-un encondrom al unei falange sau metacarpian;

- **chirurgie tumorală marginală**, în care planul de clivaj se găsește în țesutul reacțional peritumoral, cu risc de a lăsa aici câteva mici insule microscopice de celule tumorale. În funcție de pierderea de substanță osoasă se umple golul lăsat de exereza tumorală cu ajutorul unui grefon spongios sau corticospongios. Osul fragilizat va fi fixat solid printr-un mijloc de osteosinteză. Exemple pentru acest tip de chirurgie sunt rezecția marginală a unui osteom osteoid, a unui osteoblastom sau a unei tumori cu celule gigante puțin agresivă;

- **chirurgia tumorală largă**, în care planul de exereză trece la distanță de tumoră, în țesut sănătos, dar rămâne intracompartimentală. Se ridică tumora „în bloc”, adică întreg fragmentul osos în care s-a dezvoltat tumora, zona adiacentă de părți moi invadate și cicatricea cutanată cu zona de biopsie și țesuturile din jur. Riscul este de a lăsa pe loc așa-numitele skip metastaze. Este tehnica cea mai clasică pentru tratamentul osteosarcoamelor și a condrosarcoamelor care au avut în prealabil chimioterapie. Ele pun probleme de reconstrucție articulară, adesea foarte dificile;

- **chirurgia tumorală radicală**, în care leziunea tumorală, pseudocapsula sa și zona periferică, precum și osul invadat tumoral, sunt ridicate în bloc. Longitudinal, planul de rezecție trece dincolo de articulațiile supra și subjacentă. Transversal, planul de rezecție trece dincolo de aponevroza profundă a lojei musculare care vine în contact cu tumora sau dincolo de periost în cazul tumorii osoase. Acest tip de chirurgie impune cel mai adesea amputația membrului respectiv.



**Figura 3.56**  
Chirurgia tumorală – nivelurile de exereză

În indicația privind unul sau altul dintre tipurile de chirurgie amintite, se ține cont de clasificarea stadială a lui Enneking care are la bază trei criterii: grad de malignitate, situația anatomică și putere metastazantă. Ținând cont de aceste trei criterii, stadializarea chirurgicală a tumorilor maligne, conform lui Enneking este următoarea (**tabelul 3.1**):

Stadiul	Grad	Localizare	Metastază
IA	G <sub>1</sub>	T <sub>1</sub>	M <sub>0</sub>
IB	G <sub>1</sub>	T <sub>2</sub>	M <sub>0</sub>
IIA	G <sub>2</sub>	T <sub>1</sub>	M <sub>0</sub>
IIB	G <sub>2</sub>	T <sub>2</sub>	M <sub>0</sub>
III	G <sub>1-2</sub>	T <sub>1-2</sub>	M <sub>1</sub>

**Tabelul 3.1 – Stadializarea chirurgicală a tumorilor maligne după Enneking**

În această stadializare simbolurile au următoarea semnificație:

- **G<sub>1</sub>** – malignitate scăzută;
- **G<sub>2</sub>** – înalt grad de malignitate;
- **T<sub>0</sub>** – tumoră perfect închisă într-o capsulă;
- **T<sub>1</sub>** – tumora se întinde dincolo de pseudocapsula sa sau de țesutul peritumoral, dar rămâne într-o lojă anatomică închisă;
- **T<sub>2</sub>** – tumora se întinde dincolo de o lojă anatomică sau se dezvoltă de la început într-un spațiu celulo-grăsos fără limite precise;
- **M<sub>0</sub>** – fără metastaze;
- **M<sub>1</sub>** – cu metastaze.

### **Indicațiile terapeutice**

Pentru tumorile maligne, ținând cont de stadializarea Enneking și tipurile de chirurgie care pot fi aplicate, indicațiile pot fi astfel sistematizate:

- **leziunile maligne cu o slabă malignitate (G<sub>1</sub> M<sub>0</sub>)** beneficiază de:
  - rezecție largă, dacă ele sunt intracompartimentale (**T<sub>1</sub>**);
  - rezecție largă cu sacrificiu vasculo-nervos sau amputație, dacă ele sunt extracompartimentale;
- **leziunile maligne cu un înalt grad de malignitate (G<sub>2</sub> M<sub>0</sub>)** beneficiază de:
  - rezecție radicală sau largă cu tratament complementar, dacă ele sunt **T<sub>1</sub>**;
  - rezecție radicală cu tratament complementar, dacă ele sunt **T<sub>2</sub>**;
  - leziunile maligne metastatice (**G<sub>1</sub>** sau **G<sub>2</sub>**, **T<sub>1</sub>** sau **T<sub>2</sub>** și **M<sub>1</sub>**), cu malignitate joasă sau înaltă beneficiază de o chirurgie radicală sau paliativă locală sau o eventuală ablație a metastazelor.

Rezecțiile largi se însoțesc de mari pierderi de substanță osoasă. Refacerea continuității osului în aceste cazuri se face, fie prin aport de masive grefoane cortico-spongioase, sub formă de auto sau allogrefe crioconservate.

Reconstrucțiile folosind allogrefe masive au căpătat, actualmente, grație progreselor în chimioterapia tumorilor osoase, un loc însemnat în rezolvarea marilor pierderi de substanță ocazionate de rezecția tumorală. Cu ajutorul allogrefelor se pot realiza:

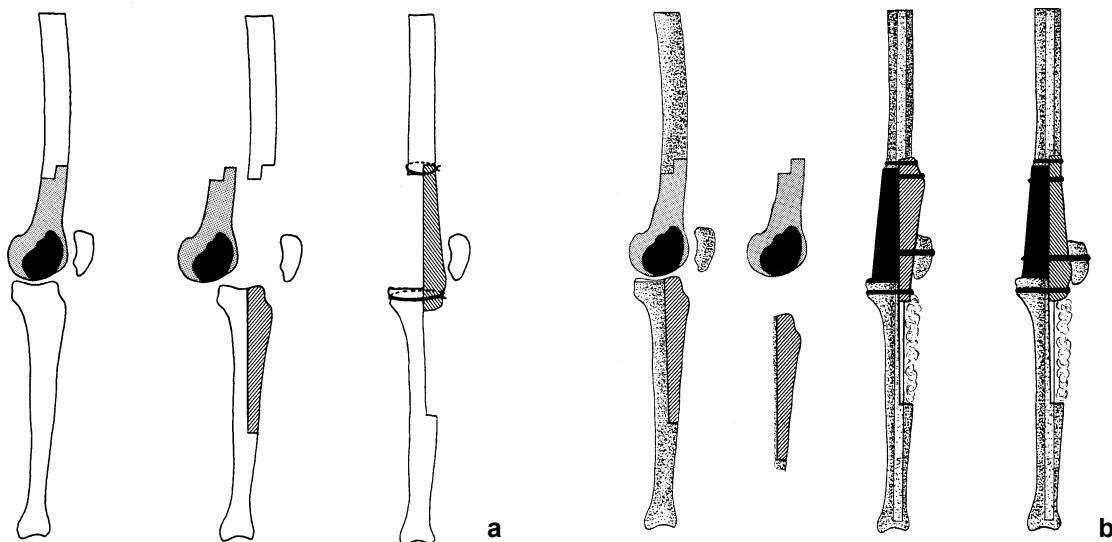
- *reconstrucții de tip intercalar*, situație în care un segment de allogrefă este interpus între două segmente osoase ale pacientului, în caz de rezecție diafizară sau rezecție-reconstrucție-artrodeză;
- *reconstrucții de tip terminal*, cu sau fără proteză, utilizate în reconstrucția unei extremități osoase (masiv epifizo-metafizar mai mult sau mai puțin întins pe diafiză). În această situație se poate utiliza numai o allogrefă osteo-cartilaginoasă sau o allogrefă care înconjură proteza a cărei tijă va fi cimentată. Acest procedeu este actualmente des utilizat, fie că este vorba de o reconstrucție primară sau de eșecul după o reconstrucție protetică masivă.

Când rezecția este importantă și se dorește păstrarea membrului se apelează la diverse procedee de reconstrucție asociate rezecției, cum este cazul operației de *rezecție-reconstrucție-artrodeză* (operația Juvara-Merle D'Aubigné) indicată în reconstrucția după tumori ale extremității inferioare de femur sau superioare de tibie (**fig. 3.57**).

Intervenția are mai multe etape care pot fi astfel sistematizate:

- rezecția extremității inferioare de femur (sau superioară de tibie) printr-un lung abord anterior;
- dedublarea diafizei sănătoase homolaterale pentru a obține autogrefa care va servi drept transplant;
- începuierea femuro-tibială, după alezaj, utilizând o tijă Küntscher groasă și lungă de 70-75cm;

- introducerea transplantului constituit de hemidiafiza homolaterală, de regulă răsturnat, înaintea tije și fixat la fiecare dintre extremități prin șuruburi;
- avivarea și înșurubarea rotulei pe transplantul astfel fixat;
- aport osos complementar pentru acoperirea tije pe fața sa posterioară, utilizând allogrefe masive, autogrefe corticale sau cortico-spongioase, sau asocieri de auto sau allogrefe.



**Figura 3.57**

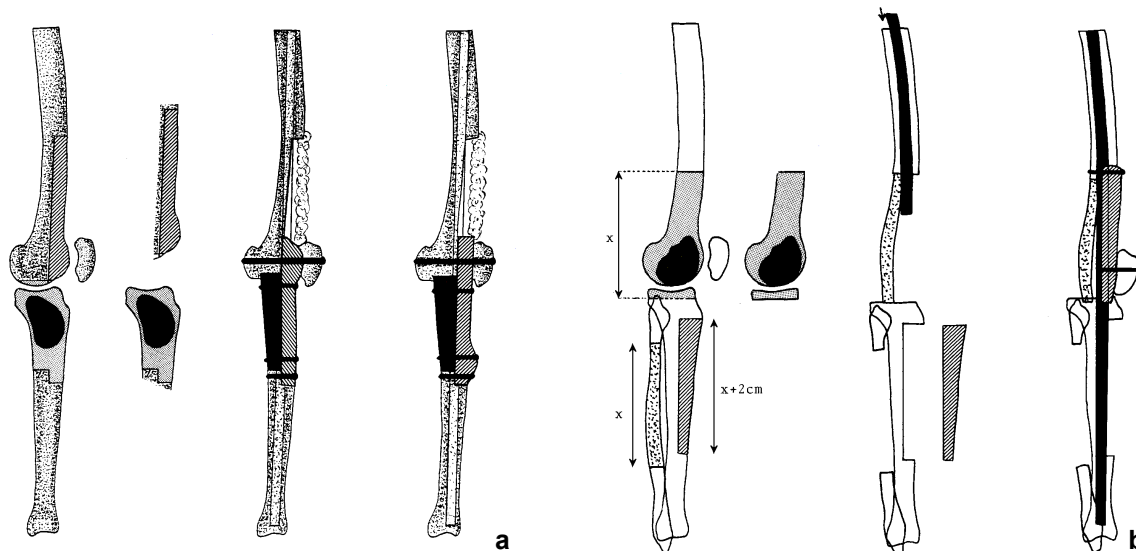
**Tehnica de rezecție-reconstrucție – artrodeză în tratamentul tumorilor osoase (1)**

**a – principiul operației Juvvara-Merle D'Aubigné;**

**b – tumoră a extremității inferioare de femur operată conform acestei tehnici.**

Enneking [36], în 1977 (**fig. 3.58.b**), a propus utilizarea unui transplant metafizo-diafizar, lăsând intact masivul epifizar al osului distal sau utilizarea ca grefon interpus a peroneului, vascularizat sau nevascularizat.

Campanacci preconizează secțiuni osoase oblice pentru a ameliora contactul între diferitele piese osoase.



**Figura 3.58**

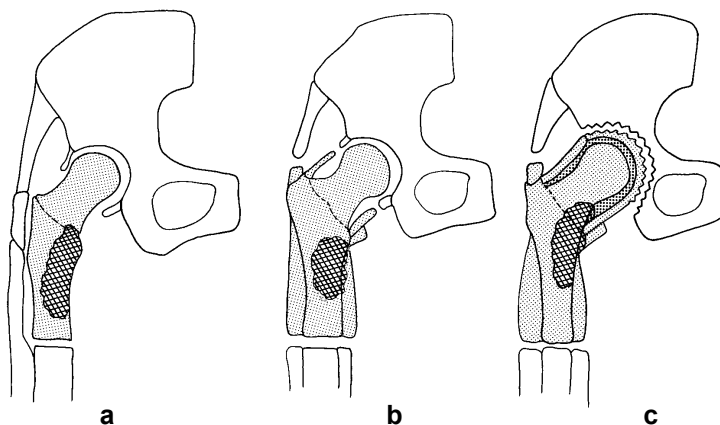
**Tehnica de rezecție-reconstrucție – artrodeză în tratamentul tumorilor osoase (2)**

**a – tumoră a extremității superioare de tibia operată conform acestei tehnici.**

**b – tehnica Enneking de rezecție-reconstrucție - artrodeză.**

Indicațiile de elecție a acestui tip de intervenție sunt în tratamentul tumorilor maligne interesând femurul distal sau tibia proximal precum și în tumorile potențial maligne sau benigne agresive care au distrus mecanica articulară (tumora cu celule gigante). Persoanele cărora se adresează indicația sunt cele care au o lungă speranță de viață, și la care o rezecție urmată de artroplastie protetică nu rezolvă problema decât pentru o perioadă limitată de timp.

Rezecția întinsă pentru tumori ale femurului proximal nu poate beneficia de o reconstrucție cu grefon sau reconstrucție artrodeză. În aceste cazuri reconstrucția se va realiza cu ajutorul unei proteze masive, de concepție și realizare specială, cu calități și rezistență a materialelor, mai performante decât în cazul protezelor femurale simple, cu posibilități de atașare în jurul lor, în manșon, a unor allogrefe masive. Indicațiile unei rezecții-reconstrucții cu proteză sunt, în principal, în tumorile cu malignitate histologică sigură, sau când volumul tumoral și fragilizarea osoasă a unei tumori benigne interzice orice procedeu conservator de chiuretaj-plombaj-osteosinteză (**fig. 3.59**).



**Figura 3.59**

**Tehnici chirurgicale de exereză a tumorilor femurului proximal:**

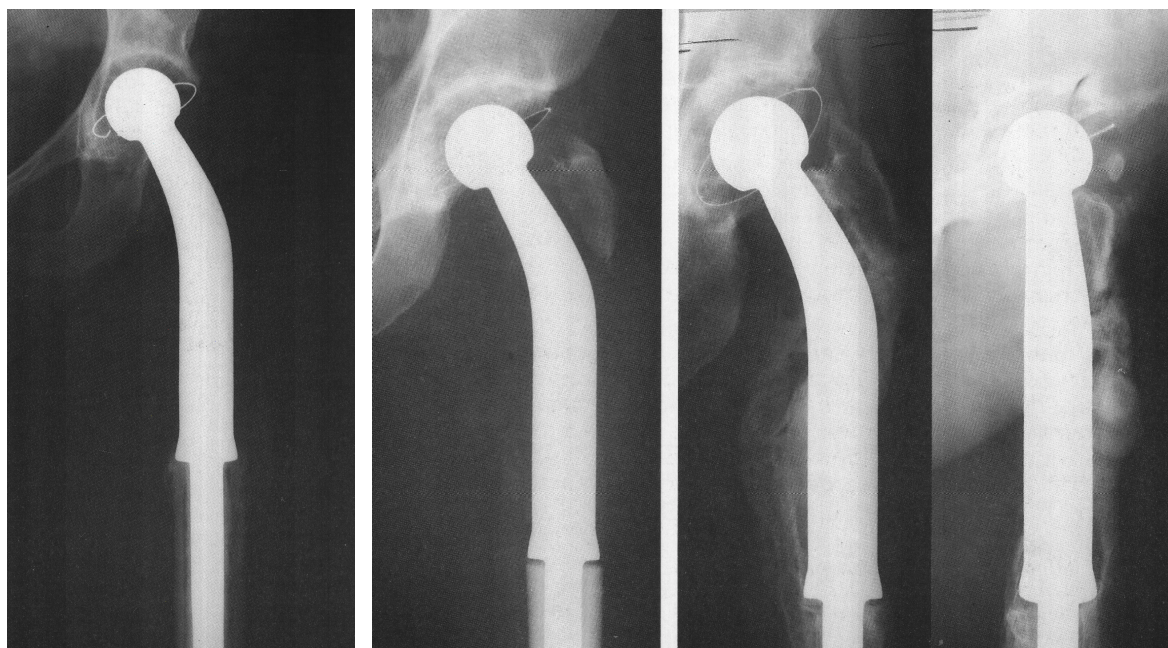
- a** – rezecția extremității proximale a femurului cu conservarea unui medalion trohanterian care va asigura continuitatea „digastrică” între fesieri și vastul lateral;
- b** – tehnica cel mai des utilizată (urmată de protezare articulară);
- c** – rezecția extremității proximale a femurului cu artrectomie „monobloc” pentru tumori deschise în articulație.

Problemele ridicate de reconstrucția protetică sunt multiple:

- asigurarea unei bune stabilități a șoldului protetic, în ciuda întinderii rezecției musculare periarticulare;
- asigurarea unei fixări solide prin cimentare sau osteointegrare;
- evitarea resorbției corticale secundare în jurul implantului;
- asigurarea unui joc de lungimi satisfăcătoare pentru a permite egalizarea membrilor.

În acest sens, s-au făcut progrese remarcabile în ultimii zece ani prin:

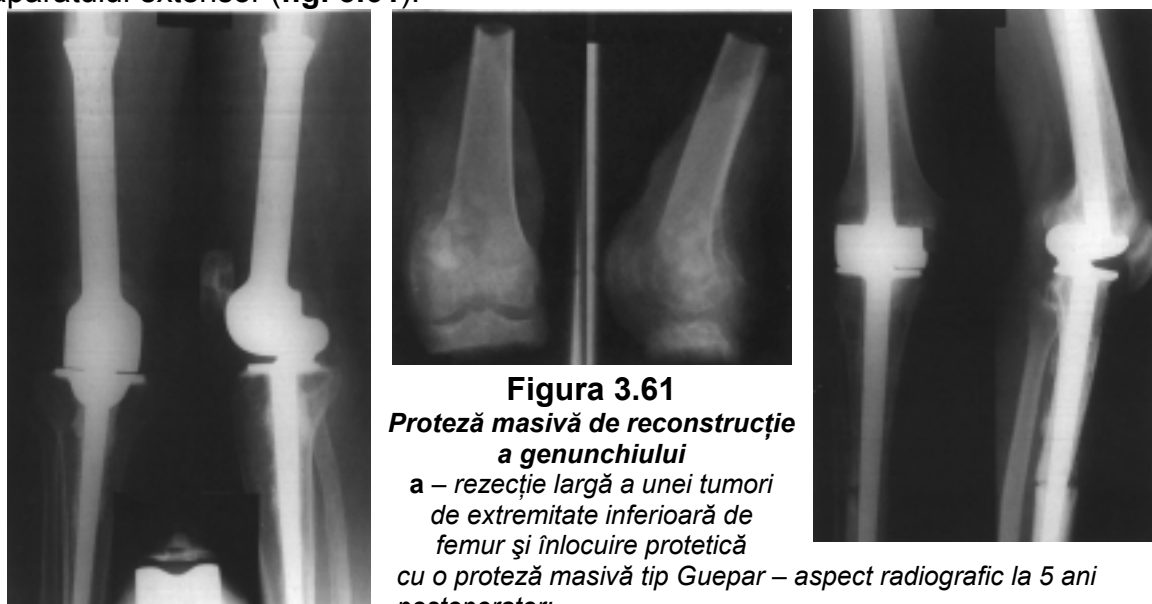
- conceperea unei proteze special adaptată la cinematica marilor rezecții osoase și musculare;
- utilizarea ca biomaterial pentru confecționarea protezei a unui aliaj de titan, deosebit de rezistent la oboseală;
- utilizarea unei cupe acetabulare cu cuplu alumină-polietilenă, care permite ameliorarea proprietăților tribologice articulare în raport cu clasicul cuplu metal-polietilenă, mai ales în cazul utilizării unui cap protetic mare (diametru 32mm), cum se întâmplă în protezele de reconstrucție pentru tumori (**fig. 3.60**).



**Figura 3.60**

*Rezecție largă pentru condrosarcom și proteză de reconstrucție tip Cochin – diverse aspecte radiografice postoperatorii: imediat, la 3, 9 și 18 luni*

Proteza masivă de reconstrucție a genunchiului este unul din procedeele de reconstrucție utilizat curent actualmente după rezecția unei tumori de extremitate inferioară de femur sau de extremitate superioară de tibia. Ea permite restabilirea continuității scheletului, cu conservarea mobilității în articulația genunchiului. Utilizată la început numai pentru înlocuirea extremității inferioare de femur în cazul unor leziuni benigne întinse sau cu slab potențial malign, tehnica și-a extins mult indicațiile și în cazul tumorilor cert maligne (osteosarcomul) sau în reconstrucția extremității superioare de tibia, cu punerea la punct a unor artificii tehnice de refixare a aparatului extensor (**fig. 3.61**).



**Figura 3.61**

**Proteză masivă de reconstrucție a genunchiului**

**a** – rezecție largă a unei tumori de extremitate inferioară de femur și înlocuire protetică cu o proteză masivă tip Guepar – aspect radiografic la 5 ani postoperator;

**b** – piesă tumorală de exereză (artrectomie monobloc) cu ablația extremității osoase a tibiei subiacente împreună cu toate structurile capsulo-ligamentare, fără a o deschide (osteosarcom deschis în articulație);

**c** – rezecție de 15cm a extremității superioare a tibiei pentru osteosarcom și proteză masivă de reconstrucție.

Vârsta pacientului reprezintă un element important de decizie, indicația fiind limitată la copii, adolescenți și adultul tânăr. Incontestabilele avantaje ale unei asemenea tehnici trebuie să țină, totuși, cont de o serie de principii care trebuie cu strictețe respectate, astfel încât succesul intervenției să fie maxim:

- beneficiul funcțional obținut prin conservarea mobilității nu trebuie în nici un caz să modifice nivelul rezecției, de care depinde prognosticul carcinologic;
- limita metodei constă în valoarea aparatului extensor restant, a cărui funcție trebuie conservată. O insuficiență majoră de cvadriiceps va fi o indicație mai bună de rezecție artrodeză;
- numeroasele complicații mecanice ale acestor proteze impun ameliorări ce trebuie aduse: materialelor utilizate, concepției de descărcare axială, manșonarea cu allogrefe a protezei, pentru a permite o reinsertie musculară acceptabilă, etc.;
- este o chirurgie dificilă în care trebuie îmbinată o solidă experiență în chirurgia protetică a genunchiului cu cunoștințe de oncologie și de chirurgie oncologică de vârf.

În unele cazuri de tumori maligne osoase, gravitatea leziunilor tumorale, extensia tumorii și interesarea elementelor nobile, vasculo-nervoase, fac practic imposibile orice intervenție conservatoare, cu păstrarea membrului afectat. Pentru aceste cazuri indicația de elecție este amputația.

Rezultatele funcționale ale amputațiilor sunt în strânsă corelație cu tipul de bont restant și tipul de proteză utilizat, dar și în legătură cu vârsta și starea generală a bolnavului.

Teoretic, protezele membrelor inferioare se împart în mai multe grupe, în raport cu tipul de legătură bont-proteză: clasică, cu sucțiune, cu aderență, de contact. În realitate, protezistul realizează cel mai adesea o proteză de contact, celelalte tipuri de proteze fiind rezervate cazurilor particulare: bont dificil protezabil, amputat incapabil, datorită stării sale generale, de a purta o proteză de contact.

Fiecărui tip de proteză îi corespunde un tip de bont care să permită o mai bună adaptare și un rezultat funcțional superior. Trei varietăți de bont pot rezulta după amputație: bont conic, bont tronconic și bont cilindric (după osteomioplastie).

Vârsta pacientului influențează și ea rezultatul protezării. Amputatul în vârstă poate prezenta dificultăți mari în utilizarea unei proteze de contact la coapsă, motiv pentru care este preferabilă o proteză clasică pe un bont slab. Copilul în creștere și adolescentul au nevoie de o proteză de contact care să dă cele mai puține tulburări de creștere la nivelul bontului și articulațiilor suprajacente.

Starea generală influențează și ea calitatea protezării. Maladii asociate vârstei înaintate diminuează mult posibilitățile funcționale, influențând alegerea protezei. Modificări frecvente de greutate și volum al bontului fac dificilă utilizarea protezelor de contact care devin prea largi sau prea strâmte.

În concluzie, pentru a obține cel mai bun rezultat funcțional, trebuie amputat cel mai jos posibil și realizat un bont cu osteomioplastie pentru a-i oferi amputatului o proteză de contact. Nivelul amputației este impus de indicația carcinologică, iar tipul de bont care va fi realizat va fi decis în funcție de tipul de proteză care pare a fi cel mai bun pentru amputat. Alegerea acesteia este, deci, în funcție de bont și va depinde de factorii locali și generali.

Amputația și protezarea membrelor superioare după tumori maligne la acest nivel, pun și ele o serie de probleme specifice.

În principiu, nu există particularități deosebite în realizarea bonturilor. Singura regulă este de a amputa în limite oncologice dar cât mai jos posibil, deoarece pierderea articulației cotului antrenează un prejudiciu important.



Protezele membrului superior sunt mediocre, atât pe plan estetic cât și pe plan funcțional. Pe plan estetic, mâna cea mai estetic realizată are un defect major, și anume, lipsa de mobilitate. Pe plan funcțional, mediocritatea se datorează unor factori ce țin de mecanica protezei. Partea utilă a protezei (mână-pensă) nu are decât două funcții, croșetul (cârligul) și pensa digitală, ambele cu un defect major: lipsa de sensibilitate, fapt care impune amputatului necesitatea de a privi permanent când utilizează proteza. În plus, comanda protezei necesită o educație foarte specială care încearcă să reeduce mișcarea descompusă necesară pentru aducerea la îndeplinire a oricărui gest minor, cum ar fi băutul unui pahar cu apă.

Există diverse tipuri de proteze pentru membrul superior: estetice, funcționale cu comandă prin cablu, cu mână, cârlig sau mioelectrice, mai mult sau mai puțin sofisticate. În principiu, o proteză funcțională este indicată unui amputat la nivelul antebrățului, în timp ce în amputațiile mai înalte se indică proteza estetică sau chiar reținerea de a purta o proteză.

## **2. Principii de tratament în diverse diformități ale osului**

### **Tratamentul scoliozelor**

Obiectivele tratamentului sunt:

- corecția deviației vertebrale;
- menținerea corecției până la stabilizarea bolii;
- neutralizarea efectului nociv al crizei pubertare.

Tratamentul dispune de trei mijloace: kinetoterapia (activă și pasivă), tratament ortopedic și tratament chirurgical.

#### **Kinetoterapia**

Se aplică în toate formele de scolioză și indiferent de vârstă. Dacă unghiul curburii scoliotice este mai mic de 30°, kinetoterapia poate reprezenta singura măsură de tratament. Ea constă în gimnastică medicală specifică axată pe exerciții de asuplizare a coloanei, gimnastică respiratorie, înot, fizioterapie (ultrasunet, curenți diadinamici).

#### **Tratamentul ortopedic**

Corect efectuat conduce la o corecție maximă a deformației cu minimum de riscuri. El este indicat în:

- scolioze cu un unghi între 30-50°, cu scopul de a o aduce la mai puțin de 45°;
- scolioze cu un unghi de peste 50°, ca timp preoperator.

În principiu, se folosesc aparate gipsate corectoare care utilizează forțele de tracțiune axială cranio-cerebrală și de presiune antirotatorie pe gibusul costal, urmate de aparate gipsate cu rol în menținerea corecției. Aparatele gipsate corectoare se poartă 3-6 luni și sunt de mai multe tipuri: Milwaukee, Boston, Risser, Cotrel, aparat cu elongație progresivă Stagnara, etc.

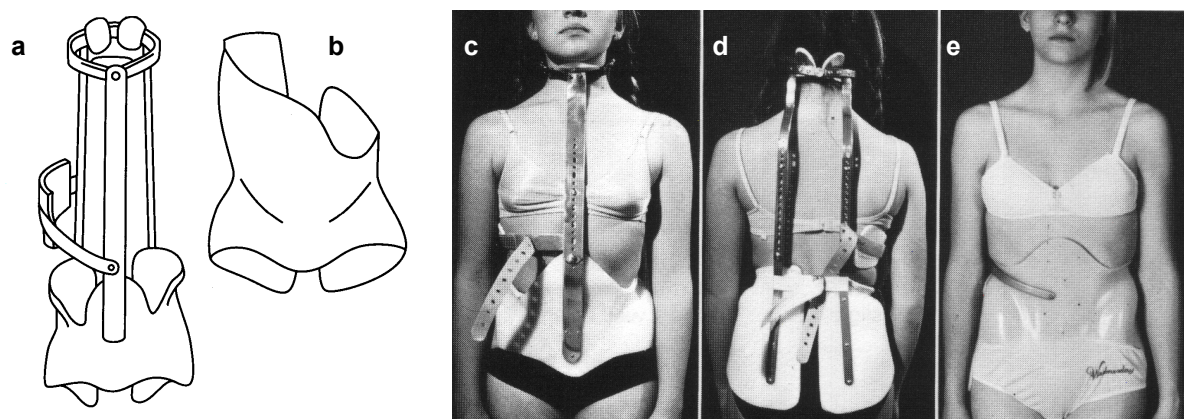
Aparatele pentru menținerea corecției sunt de tipul corsetului suspensor Blount sau de tipul corsetului Lyonez.

Dacă obiectivul este de a întârzia progresiunea afecțiunii și de a amâna momentul operator (fără însă a-l înlocui), poate fi suficientă folosirea unui corset din plastic tip „jachetă” sau un corset articular tip „scoică”, utile în timpul zilei pentru deplasări scurte sau poziție șezândă.

Corsetele pentru perioade îndelungate, destinate amendării progresiunii continuă a afecțiunii, trebuie confecționate individualizat, pe bază de mulaj, pentru fiecare din pacienți. Ele sunt prevăzute cu materiale de căptușeală plasate pentru a exercita o presiune adecvată în sensul reducerii diformității. Astfel, în funcție de nivelul anatomic al curburii, ele pot fi poziționate sub braț, în axilă sau pot fi extinse spre gât, cum este cazul la corsetul Milwaukee. Acest tip de corset va fi purtat permanent, zi și noapte.

Corsetul Milwaukee, denumit și orteza cervico-dorso-lombo-sacrată (CTLSO) poate fi utilizat pentru aproape toate tipurile de curburi, dar profilul său voluminos îl face mai puțin preferat de pacienți. Acest corset prezintă un mulaj pelvin pe care sunt atașate lamele metalice verticale. Lamelele sunt solidarizate superior cu un inel în regiunea cervicală.

Orteza dorso-lombo-sacrată (TLSO) este un corset mult mai agreat și din punct de vedere estetic, dar utilizarea sa este limitată la pacienți ale căror curburi au apexul la nivelul D<sub>8</sub> sau mai jos. TLSO este un corset de tipul orteză externă, gen scoică, fabricat din copolimeri. Scoica este mulată pe pacient, după care sunt adaptate tamponane corectoare. Un tampon poate comprima coasta corespunzător vertebrei apicale, la nivelul zonei cele mai proeminente. Un al doilea tampon se aplică pe proeminența lombară, dacă este o morfologie cu două curburi. Atunci când există o deviație accentuată în stânga sau în dreapta, pe acest corset se poate monta și o extensie trohanteriană pentru corectarea tendinței respective. Pentru corectarea curburilor lombare poate fi folosită orteza lombo-sacrată (LSO), de tip corset Boston. Toate modelele derivate folosesc ca principiu efectul de corecție al aplatizării lordozei lombare pentru a facilita corectarea diformității (fig. 3.62).



**Figura 3.62**

**Corsete pentru tratamentul ortopedic al scoliozei:**

**a, c, d – corset Milwaukee (schematic, clinic, anterior-posterior);**

**b, d – corset Boston (schematic, clinic).**

Deși corsetele sunt realizate pentru a aplica forțe corectoare asupra curburii spinale, și deși efectele corectoare se observă pe radiografiile în dinamică, este important de știut faptul că toate tipurile de corsete nu pot asigura numai prin ele însele corecția definitivă și pe termen lung a scoliozei. Succesul poate fi garantat doar pentru prevenirea progresiunii curburilor în perioada de creștere scheletică sau cu o îmbunătățire a evoluției pe o perioadă scurtă, cu risc de refacere până la gradul de severitate preortetic, dacă nu se iau și alte măsuri terapeutice.

Toate corsetele trebuiesc permanent ajustate și corectate, adăugându-se mereu diverse pelote și ranforturi care să facă corsetul cât mai eficient. Atunci când acest corset a devenit prea mic el trebuie înlocuit cu altul adaptat creșterii.

Pacienții cu scolioză purtători de corsete trebuie reexaminați obligatoriu, la intervale de 4-6 luni, și aplicate corecțiile care se impun.

Într-o scolioză idiopatică care poate fi corectată și stabilizată prin ortezare, se va continua imobilizarea în corset până la încheierea maturizării scheletice. Dezvoltarea scheletică poate fi evaluată radiologic prin testul Risser, sau prin radiografii seriate ale nucleelor de osificare de la nivelul pumnului și compararea lor cu cele din atlasul radiologic al dezvoltării scheletice a pumnului și mâinii publicat de Gruerich și Pyle.

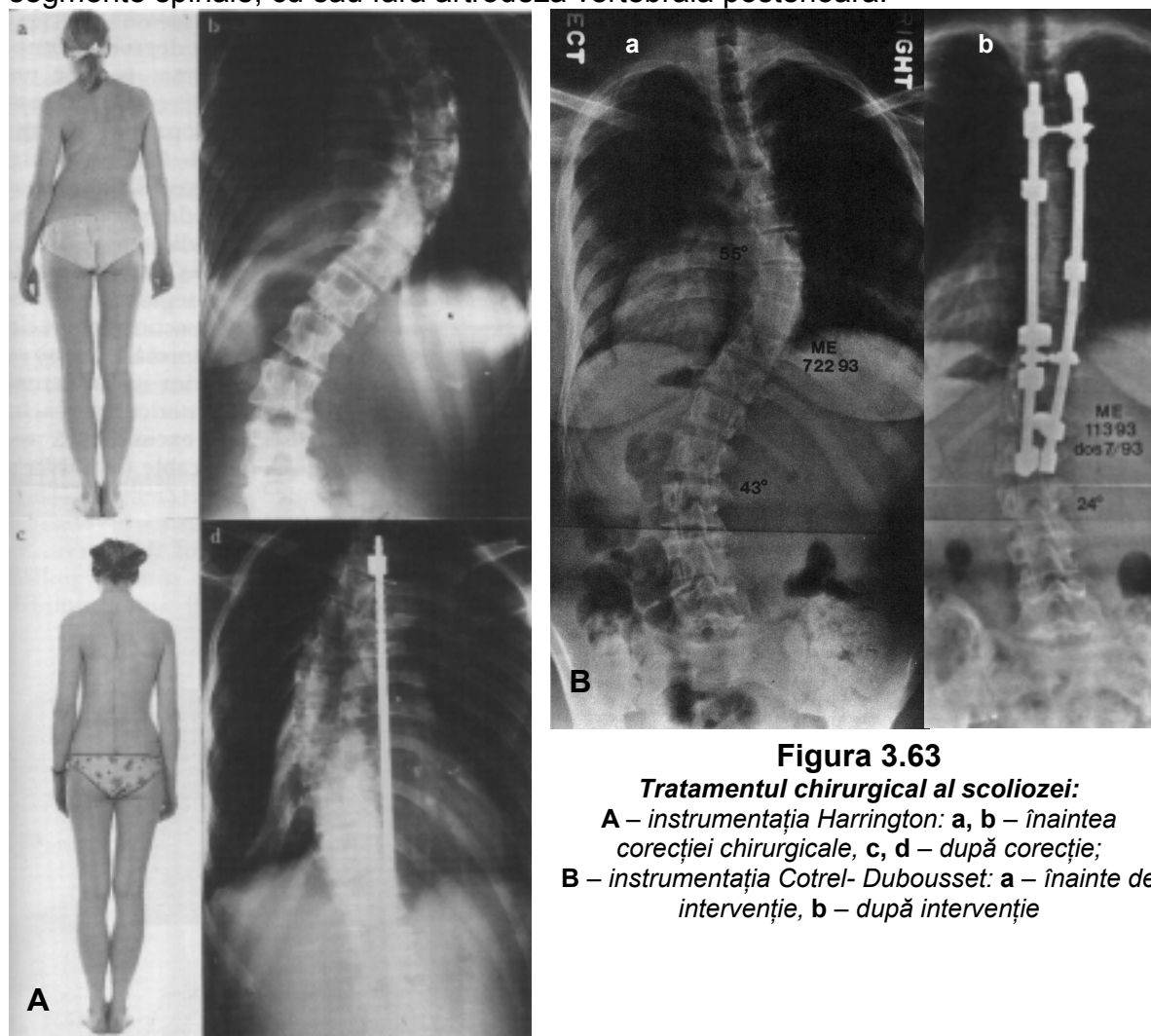
### Tratamentul chirurgical

Este indicat peste vârsta de 12 ani, după încetarea puseului de creștere pubertar, și în scoliozele cu un unghi mai mare de  $50^\circ$ . El este întotdeauna precedat de tratament kinetoterapic.

Indicațiile electiv pentru intervenția chirurgicală de corecție sunt reprezentate în special de diformitățile evolutive, în ciuda unui tratament conservator corect, atunci când gradul de compresiune medulară este iminent (cifoza congenitală, tuberculoză), sau când gradul diformității este atât de sever încât imobilizarea în corset este imposibilă, în timp ce evoluția progresivă a scoliozei este evidentă.

Chirurgia implică două etape distincte: corecția și stabilizarea.

Pentru corecția curburilor se poate folosi clasic instrumentația tip Harrington (tijă cu croșete, de elongație în concavitate și de compresiune în convexitate) (fig. 3.63.A) sau alte dispozitive de fixare mecanică (Cotrel-Dubousset, Isola) (fig. 3.63.B) care pot realiza distracția, comprimarea sau angularea diverselor segmente spinale, cu sau fără artrodeză vertebrală posterioară.

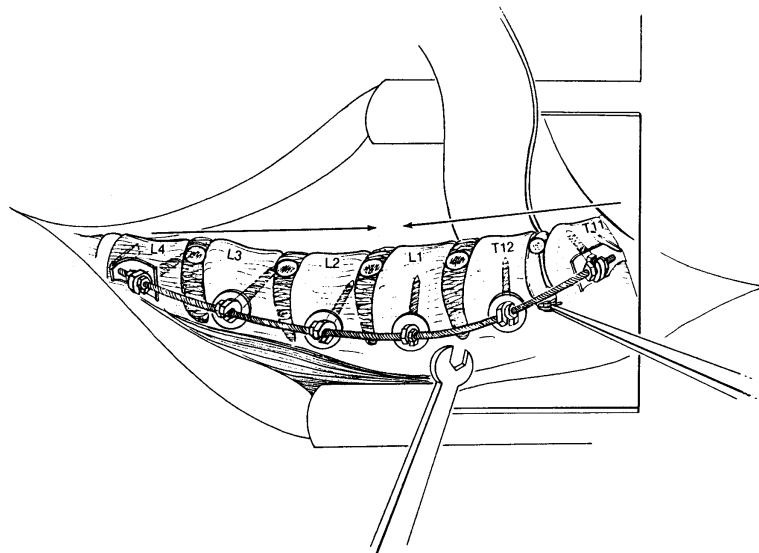


**Figura 3.63**

**Tratamentul chirurgical al scoliozei:**

**A** – instrumentația Harrington: a, b – înainte corecției chirurgicale, c, d – după corecție;  
**B** – instrumentația Cotrel- Dubousset: a – înainte de intervenție, b – după intervenție

Abordul este, de regulă, posterior iar corecția este rareori completă, datorită unor considerente de ordin mecanic și de prudență care vor limita importanța forței care se aplică. Odată obținută corecția, se îndepărtează osul cortical vertebral și se plombează cu grefon osos în concavitate. Redresarea curbării se poate realiza și prin abord anterior (Dwyer) sau abord anterior și posterior. Pentru curbările mai rigide, cum sunt cele ale pacienților vârstnici, abordul este anterior concomitent cu fixarea (fig. 3.64).



**Figura 3.64**  
Abord anterior cu  
instrumentație anterioară  
Zielke

Postoperator, pacientul este imobilizat în aparat gipsat până la obținerea fuziunii osoase. Stabilizarea permanentă a coloanei apare, de regulă, după 6 luni, odată cu osificarea solidă în focarul de artrodeză.

Tratamentul diformităților severe este mai complex și impune de regulă o liberare anterioară și grefon osos pentru a se obține o mobilizare precoce și o stabilizare ulterioară. Ocazional, fixarea se poate deteriora, cu evoluție spre pseudartroză, uneori foarte dureroasă, sau care antrenează progresia unei curburi patologice corectate anterior, motiv pentru care se impune reintervenția cu refacerea instrumentației corectoare.

### **Complicațiile și riscurile tratamentului chirurgical**

Riscul complicațiilor majore în chirurgia scoliozelor la adolescenți și adulți este estimat la aproximativ 30%, cu valori mai mari la pacienți cu patologie asociată, cazuri complexe, vârstnici.

**1. Complicații neurologice** – întâlnite la pacienții cu deviații majore și fixe, și sunt reprezentate de diverse forme de paralizii și pareze temporare sau permanente, sau chiar deces. Aceste riscuri, întâlnite în zilele de pionerat ale utilizării sistemelor croșet-tijă, sunt, actualmente, mult diminuate prin performanțe tehnice și experiență.

**2. Complicații cardio-respiratorii** – sunt minime la adolescenți dar crescute la pacienți în vârstă, cu afecțiuni pulmonare preexistente sau mari fumători. La pacienți în vârstă există un risc crescut de ischemie miocardică, îndeosebi în condițiile de hipotensiune controlată, indusă anestezic și cerută de actul operator.

**3. Complicații trombo-embolice** – variază în funcție de statistici între 0,5-50%, motiv pentru care o medicație anticoagulantă va fi administrată sistematic.

**4. Infecția** – este combătută prin administrarea unei antibioterapii cu spectru larg, care încadrează actul operator.

**5. Pseudartroza** – apare rar la adolescent și ocazional la adult. Se manifestă prin dureri persistente sau pierderea corecției curburilor. Se intervine chirurgical, uneori suplimentar pe cale anterioară, practicându-se explorare și refixare.

## Tratamentul șoldului displazic

Tratamentul displaziei de șold trebuie să fie inițiat cât mai curând posibil. Tratamentul precoce este, în general, încununat de succes, în timp ce o întârziere în tratament poate determina modificări displazice permanente. Tratamentul depinde de vârsta pacientului și de stadiul bolii.

### Vârsta 0-6 luni

Un șold luxat la această vârstă se poate reduce spontan în 2-3 săptămâni, dacă șoldul e menținut în poziție de flexie. Acest lucru e realizat cu ajutorul hamului Pavlik (**fig. 3.64.a**), un dispozitiv care menține șoldul flectat la  $100^\circ$ , previne adducția și nu limitează flexia. Mișcarea în ham e benefică pentru articulație și ajută la menținerea gradată a reducerii. Hamul Pavlik are un risc scăzut de necroză avasculară, dar acest tratament nu trebuie continuat mai mult de 3-4 săptămâni dacă nu se constată nici o îmbunătățire.

### Vârsta 6-15 luni, (înainte de începerea mersului)

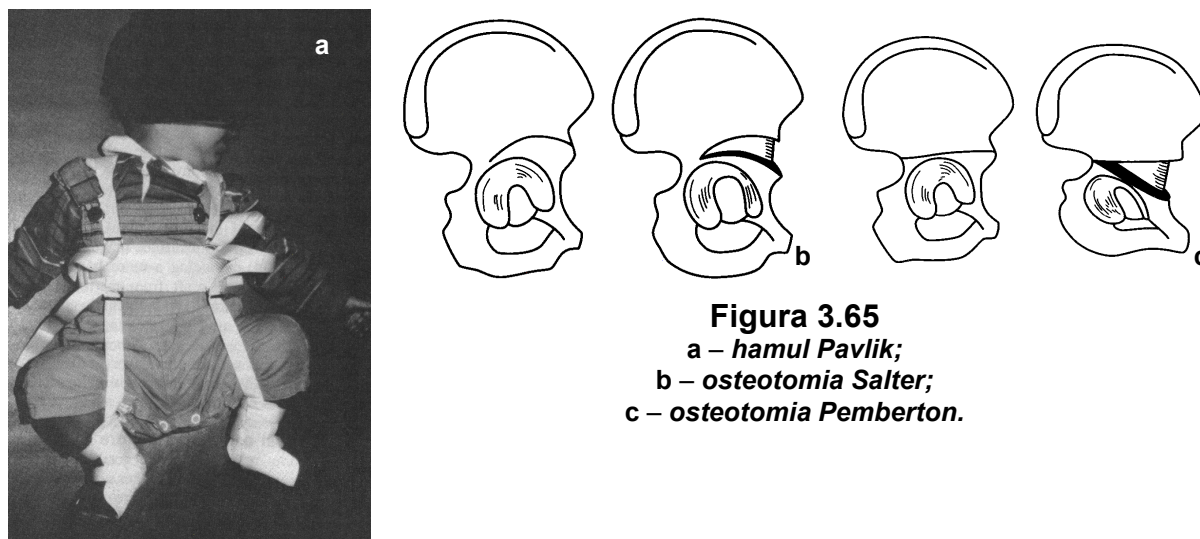
Se tentează reducerea luxației sub anestezie generală și se menține poziția în aparat gipsat tip spică pentru 2-3 luni. Chiar și după ce șoldul este stabilizat poate persista o displazie reziduală care trebuie tratată chirurgical sau prin ortezare.

### Vârsta 15 luni – 2 ani

La copii care încep să meargă sau la copii mici la care reducerea ortopedică a eșuat se poate pune în discuție o reducere pe cale chirurgicală a luxației șoldului. După reducere poziția este menținută prin capsulorafie și imobilizare gipsată, cu sau fără tracțiune înainte de reducerea sângerândă. O altă opțiune în această etapă o reprezintă osteotomia femurală în același timp cu reducerea sângerândă, care reduce tensiunea părților moi și scade riscul de necroză aseptică.

### Vârsta de peste 2 ani

La aceste vârste osteotomiile de bazin tip Salter sau Pemberton (**fig. 3.65.b, c**) reduc indicele de displazie acetabulară și cresc stabilitatea mecanică a articulației. Osteotomia femurală corectează anteversia și valgusul exagerat al colului femural care se întâlnesc în displazia femurală. Dacă această osteotomie a fost efectuată înaintea vârstei de 4 ani ea va contribui la remodelarea acetabulului, deoarece osteotomia de femur face articulația șoldului mai stabilă, permițând astfel continuarea mecanismelor normale de creștere. Un efect similar poate fi afirmat și în cazul displaziei femurale după osteotomia de bazin.



**Figura 3.65**  
 a – hamul Pavlik;  
 b – osteotomia Salter;  
 c – osteotomia Pemberton.

Osteotomia Salter este indicată la copii între 18 luni și 10 ani, la care reducerea concentrică a șoldului a fost deja obținută. Ea este utilizată pentru a corecta o displazie acetabulară moderată și poate îmbunătăți indicele de acoperire acetabulară cu 15°.

Osteotomia Pemberton are indicații similare dar nu trebuie efectuată la copii mai mari de 7-8 ani.

Osteotomia femurală este indicată la copii care au vârsta maximă de 4 ani.

Alte osteotomii ale bazinului și femurului, practicate după vârsta maturității osoase, la adolescent sau adultul tânăr, vor fi pe larg descrise în capitolul de chirurgie reconstructivă a șoldului.

## Tratamentul diformităților piciorului

### Piciorul varus equin

Tratamentul acestei diformități este conservator sau chirurgical.

Tratamentul conservator este complex și trebuie început imediat după naștere. Inițial se fac manipulări pasive și poziționări în poziție corectă a piciorului prin imobilizări gipsate succesive (la o săptămână în prima lună și la 1-2 săptămâni după aceea). Trebuie ținut cont de existența concomitentă a retractoriei capsulo-ligamentare care va limita mult succesele manipulărilor practicate până la limita a 12 săptămâni. După acest interval se continuă tratamentul conservator dacă se constată o îmbunătățire, sau se indică tratamentul chirurgical, dacă evoluția este staționară.

Tratamentul chirurgical este complex și constă în:

- alungiri de tendoane (tendoanele mușchilor gambier posterior, lung flexor al degetelor, lung flexor al halucelui, tendon Achile);
- secționarea capsulei articulațiilor astragalo-scafoidiene, astragalo-calcaneene și tibio-tarsiene, posterior;
- re poziționarea scafoidului și calcaneului și fixarea lor cu broșe Kirschner pentru 4-6 săptămâni;
- poziționarea postoperatorie a piciorului în flexie dorsală.

### Piciorul talus valgus

Tratamentul acestei diformități cuprinde, ca și în cazul precedent, un timp conservator de asuplizare și/sau corectare prin ortezare și un timp chirurgical, care încearcă corecția diformității prin diverse artificii chirurgicale pe părți moi și pe os.

### Piciorul cavus

Tratamentul pentru formele ușoare de picior cavus este conservator și constă în confecționarea unor talonete ca adaos permanent în încălțăminte până la corectarea cavusului. Pentru formele grave, sau după eșecul tratamentului conservator, se poate aplica un tratament chirurgical, care constă în primul rând într-o triplă artrodeză modelantă, asociată cu transferuri tendinoase pentru restabilirea balanței musculare.

### Piciorul plat

Tratamentul piciorului plat este în principal simptomatic iar corecția se poate realiza cu talonete confecționate și mulate în încălțăminte (susținător plantar), având înălțare (pelotă) medială pentru refacerea arcului longitudinal al piciorului. În cazurile grave și dureroase, corecția poate fi încercată cu ghete ortopedice sau, pe cale chirurgicală, prin dublă artrodeză, medio-tarsiană și subastragaliană.

## **PRINCIPII ȘI MODALITĂȚI DE TRATAMENT NECHIRURGICAL CONSERVATOR ÎN ARTROPATII**

În reumatismele inflamatorii cronice, cărora li se adresează majoritatea modalităților de tratament conservator există două componente, cert asociate, care beneficiază de mijloace terapeutice diferite: o afectare generală (inflamația articulară indiferent de cauză), care beneficiază de o terapie generală și o sumă de afectări locale, care impun o terapie adaptată fiecărei articulații în parte.

### **1. Tratamentul general medicamentos**

#### **Aspirina și derivații salicilați**

Au o acțiune antalgică și antipiretică, când sunt administrate în doze medii, și o acțiune antiinflamatorie în doze mari (4-6g pe zi).

#### **Antalgicele**

Aparțin unor familii chimice foarte diverse și pot fi utilizate în locul aspirinei. Paraaminofenolii (fenacetina, paracetamolul) sunt medicamente bine tolerate chiar în doze mari și prelungite și au un bun efect antalgic. Derivații morfinici au, de asemenea, un bun efect antalgic, fără a antrena dependența.

#### **Antiinflamatoriile nonsteriodale**

Au o acțiune antiinflamatorie, analgezică și antipiretică. Acțiunea antiinflamatorie este evidentă în faza primară a inflamației (vasodilatație, hiperpermeabilitate vasculară), diminuând permeabilitatea capilară. Ele acționează prin inhibiția sintezei de prostaglandine și nu antrenează nici o stimulare a axului hipofizo-suprarenal. Acțiunea analgezică se produce prin mecanism periferic, fiind comparabil sau superior aspirinei sau fenacetinei, dar mai slab decât al morfinei. Acțiunea antipiretică este netă, dar variabilă de la un produs la altul. Tratamentul de atac este cu doze mari pentru câteva zile urmat de tratament de întreținere cu doze medii, o lungă perioadă de timp.

#### **Sărurile de aur**

Reprezintă tratamentul de fond cel mai vechi, mai bine cunoscut și indicat, în limitele indicațiilor sale. Modalitatea prin care acționează este neclară, deoarece ele nu modifică funcționarea axului hipofizo-suprarenal dar împiedică ruperea membranei lizozomului, putând acționa asupra macrofagelor, sau pe relația limfocite-macrofage. Acest tip de terapie este actualmente unanim recunoscută ca tratament specific poliartritei reumatoide, cu ameliorări importante sau remisiune completă în primii doi ani, pentru 2/3 din cazuri.

#### **Antipaludicele de sinteză**

Au o acțiune indiscutabilă în lupusul eritematos și discutabilă în poliartrita reumatoidă și alte forme de reumatism inflamator cronic. Modalitatea prin care acționează este neclară. Antipaludicele de sinteză inhibă activitatea polinuclearelor (rol în chimiotactism) și au o acțiune metabolică incontestabilă prin complexe pe care le formează cu nucleoproteinele și inhibiție a reacțiilor enzimatiche.

#### **D-penicilamina și analogi chimici ai ei (piritinolul)**

Acționează prin ruperea legăturilor disulfurate ale moleculelor mari, în special imunoglobulinele IgM, și provocarea unei depolimerizări a factorului reumatoid. Modul de acțiune exact nu este cunoscut iar acțiunea este lentă (2 luni de la administrare) și comparabilă cu cea a sărurilor de aur.

### **Cortico-terapia generală**

Dezvoltată în special pentru tratarea poliartritei reumatoide, nu a corespuns așteptărilor deoarece efectul este doar de suspendare a evoluției, și nu de vindecare a bolii, creează cortico-dependență și predispune la numeroase complicații de tipul: osteonecroza capului femural, accidente digestive, infecțioase, metabolice, retenție hidrosalină, complicații vasculare, musculare, neurologice și oculare. Se ajunge adesea la un hipercorticism terapeutic, cu risc de accidente de sevraj și cu insuficiență suprarenală acută în caz de întrerupere bruscă a cortico-terapiei. De aceea, tratamentul cortizonic general nu se impune decât în eșecul medicației analgetice, antiinflamatorii antimalarice și cu penicilamină. În schimb, terapia locală cu derivați cortizonici se utilizează pe scară largă și cu rezultate satisfăcătoare.

### **Alte tratamente**

Sunt reprezentate de medicamente din diverse clase, administrate ca alternativă la tratamente cu săruri de aur, antipaludice sau penicilamina, care nu au dat rezultatele scontate.

**Sulfasalazina (salazopirina)** – utilizată în tratamentul de bază al rectocolitei ulcero-hemoragice și a bolii Crohn, poate fi administrată în doze orale de 2g pe zi, ca alternativă la tratamentele medicamentoase clasice.

**Metotrexatul** – antineoplazic, analog structural al acidului folic constituie actualmente un tratament promițător în anumite poliartrite (poliartrita psoriazică).

**Levamisolul (imunostimulant), gamaglobulinele extrase din placentă și medicația imuno-depresivă** – sunt alte soluții încercate în tratamentul complex și dificil al poliartritei, în special în formele foarte severe sau maligne rezistente la diverse terapii.

## **2. Tratamente locale**

### **Repaus și prevenirea deformațiilor**

Reprezintă modalități curente de tratament a poliartritelor. Repausul are un efect antiinflamator articular și nu trebuie să fie de lungă durată, deoarece antrenează redoare articulară. Soluția cea mai bună este de a confecționa diverse materiale de poziționare și corecție, din materiale termoplastice sau gips care să permită imobilizarea articulației în poziție funcțională dar și mobilizarea bolnavului. Ortezele funcționale sunt utilizate, în special, pentru prevenirea sau corectarea diformităților la extremitățile membrului superior. Ele protejează mâna în timpul folosirii, ameliorându-i și funcția. Este vorba, fie de orteze statice care stabilizează pumnul pentru a facilita utilizarea mâinii sau care mențin un deget în poziție funcțională, fie de orteze dinamice propriu-zise care corectează și facilitează mobilizarea mâinii.

### **Cortico-terapia locală**

Constă în injectarea intraarticulară de corticoizi care au o acțiune locală și generală prin absorbție trans-articulară. Infiltrația se realizează în condiții de asepsie riguroasă, cu punșionarea articulațiilor în zone de elecție, după ce a fost aspirat lichid sinovial. Rezultatele sunt rapide, eficiente și spectaculoase. Inflamația locală diminuează și efectul se răsfărânge și asupra altor articulații. Din păcate, acțiunea lor este tranzitorie, cu risc de recidive frecvente. Indicația de elecție este în cazurile în care articulația este foarte dureroasă și tumefiată, favorizând activitatea antiinflamatoriilor și diminuând utilizarea lor pe cale orală. Repetarea injecțiilor intraarticulare ameliorează funcția articulară și o face indoloră. Este, totuși, un factor favorizant al deteriorării articulare progresive, motiv pentru care infiltrațiile trebuie limitate ca număr și spațiate în timp la maximum.



### **Sinoviorteza**

Este o tehnică foarte eficace care constă în injectarea intraarticulară a unui produs chimic sau radioactiv, având drept scop distrugerea sinovialei patologice, cu speranța de refacere a unei sinoviale normale. Principalii produși utilizați sunt:

- acidul osmic 1%, pentru proprietățile sale de fixare pe țesuturi și de coagulare a proteinelor. El realizează o necroză a sinovialei, predominant pe regiunile cele mai atinse de procesul patologic;
- izotopii radioactivi: yttrium ( $^{90}\text{Y}$ ), erbium ( $^{169}\text{Er}$ ), renium ( $^{186}\text{Re}$ ), emițători beta, cu grade variabile de penetrație.

Sinoviorteza are o excelentă indicație în toate cazurile unde există o proliferare sinovială sau un revărsat articular cronic sau recidivant. Eficacitatea tehnicii este cu atât mai mare cu cât leziunile osoase și cartilajinoase sunt mai puțin importante. Este contraindicată la copii și femeile însărcinate.

## **3. Tratamentul general fizioterapic**

Utilizarea judicioasă a diferitelor forme de terapie fizică, îndedosebi când puseul acut a diminuat ca intensitate, poate fi un aport valoros, ca tratament analgic și antiinflamator.

### **Fizioterapia**

Se utilizează toate tehnicile de fizioterapie: curenți de joasă frecvență, curenți de înaltă frecvență, unde scurte. Electroterapia se utilizează, în special, în scop analgic. Diverse tehnici de producere a căldurii (fangoterapia) sunt, de asemenea, utilizate. Parafinoterapia constă în acoperire articulației dureroase cu un strat de parafină la temperatură de aproximativ  $50^{\circ}\text{C}$ , fiind utilă pentru puseele inflamatorii la mâini și degete. Balneoterapia caldă are un efect favorabil asupra durerii și redorii matinale.

### **Kineziterapia (kinetoterapia)**

Necesită o supraveghere medicală riguroasă și indicații precise. În puseu inflamator acut articulația este pusă în repaus. În afara puseelor, mobilizarea activă ajută la întreținerea mobilității și previne atitudinile vicioase. Tonifierea musculaturii periarticulare prin masaj și gimnastică (contractii izometrice) este necesară pentru o bună stabilitate a articulației și deci pentru o funcție eficace. Ședințele de kinetoterapie trebuie să fie blânde, de scurtă durată și repetate de mai multe ori în cursul unei zile de tratament. Ea poate fi periculoasă dacă este intempestivă și prost condusă.

### **Crenoterapia**

Utilizează posibilitățile de reeducare funcțională în condiții de hidro-kineziterapie, în cure termale, cu efect totodată analgic și sedativ.

### **Ergoterapia**

Are un triplu scop:

- ameliorarea performanțelor gestuale, prin activități variate, evitând orice factor de surmenaj local;
- confecționarea și purtarea unor aparate de corecție sau orteze simple, în scop de ajutor tehnic în gesturile indispensabile;
- adaptarea la viața curentă, prin modificarea gesticii și a factorilor externi la realitățile handicapului bolnavului. Se încearcă adaptarea obiectelor din jur și evitarea gesturilor nocive, totul în scopul unei economii articulare maxime.

### 4. Tratamentul reumatismelor postinfecțioase

Termenul de reumatism postinfecțios denumește acele artropatii inflamatorii aseptice datorate unei maladii infecțioase care acționează la distanță și au un mecanism imunitar subjacent.

Tipul de reumatism postinfecțios este reumatismul articular acut (maladia Bouillaud), care este un reumatism de origine streptococică.

Alte reumatisme inflamatorii sunt artritele reacționale, care apar la scurt timp după o infecție, la distanță de articulațiile interesate (uro-genitală sau intestinală). Ele se dezvoltă pe un teren predispus genetic, cu prezența antigenului HLA B27. Ele se deosebesc de alte reumatisme postinfecțioase, precum reumatismul articular acut, care este consecința unei infecții streptococice faringiene la distanță pe un teren genetic diferit, fără asociere cu antigenul HLA B27.

Forma cea mai completă a acestor artrite reacționale este sindromul Fiessinger-Leroy-Reiter. Alte reumatisme postinfecțioase sunt consecința unor infecții virale (hepatita, rubeola, oreionul, mononucleoză infecțioasă, gripă) sau spirochetoze (artrita Lyme).

#### **Tratamentul reumatismului articular acut**

Tratamentul acestor forme de reumatism este complex: igienico-dietetic, antibiotic, antiinflamator și măsuri de prevenție a recăderilor.

##### ***Tratamentul igienico-dietetic***

Constă în măsuri de regim alimentar și repaus la pat pe întreaga durată a crizei, cu reluarea progresivă a recuperării după vindecare.

##### ***Antibioterapie***

Este indispensabilă și constă în administrarea de penicilină G în doze mari (minimum 1.000.000ui pe zi) 10 zile de la debut urmată de penicilino-terapie orală (2.000.000ui pe zi) o perioadă prelungită, totul în scopul sterilizării focarului streptococic faringian.

##### ***Tratamentul antiinflamator***

Constă în cortico-terapie, salicilați, antiinflamatorii nonsteroidale (AINS).

Cortizonul are o acțiune foarte favorabilă și rapidă, cu dispariția febrei și a artritei, vindecarea pericarditei, ameliorarea miocarditei și efect incert în endocardită. Dozele inițiale sunt mari (40-60mg pe zi la copil și 50-80mg pe zi la adult), iar tratamentul va fi continuat până la stingerea procesului reumatismal (în medie 2 luni). Corticoterapia instituită rapid într-un reumatism acut la copil, îndeosebi când există suspiciunea unei atingeri cardiace, reprezintă o urgență medicală.

Salicilații (salicilatul de sodiu și aspirina) au o acțiune electivă pe febră și inflamația articulară. Acțiunea cardiacă pare inferioară celei cortizonice și se utilizează atunci când este contraindicat cortizonul, sau în continuarea acestuia. Dozele mari care trebuie administrate (până la 5g pe zi la adult) pot determina tulburări gastrice și digestive diverse sau tulburări electrolitice.

Antiinflamatoriile nonsteroidale se utilizează în continuarea tratamentului cu cortizon. Efectele terapeutice sunt reale, și, cu atât mai eficace, cu cât sunt administrate mai devreme, în doze mari și o perioadă suficient de lungă.

#### **Tratamentul artritelor reactive și a altor artrite**

Se tratează ca un reumatism subacut de origine infecțioasă.

Antiinflamatoriile nonsteroidale sunt utilizate pe scară largă și constituie baza tratamentului, administrate în doze mare și pe toată perioada persistenței manifestărilor articulare.

Local, se poate face o puncție evacuatoare, infiltrații intraarticulare cu cortizon, repaus articular pe atelă posterioară, eventual medicamente antipaludice sau antibiotice în formele trenante.

Artritele virale, sau alte forme postinfecțioase însoțesc procesul viral propriu-zis și au, în general, o evoluție spontan-regresivă odată cu vindecarea virozei propriu-zise, fără un tratament specific, eventual simptomatic.

## 5. Tratamentul reumatismelor inflamatorii cronice

Reumatismele inflamatorii cronice beneficiază, în principiu, de o dublă terapie, generală și locală.

### **Tratamentul conservator nechirurgical**

Principiile tratamentului complex, general și local, medicamentos și fizioterapic au fost pe larg prezentate în capitolul consacrat tratamentului conservator, nechirurgical al artropatiilor.

### **Tratamentele chirurgicale în reumatismele inflamatorii cronice**

#### ***Sinovectomiile***

Constau în suprimarea pe cale chirurgicală a sinovialei articulare îngroșate (panus sinovial), ca factor de distrucție osteo-cartilaginoasă articulară.

Sinovectomia chirurgicală este indicată pentru articulațiile pumnului mâinii și degetelor sau, clasic, pentru genunchi și gleznă. Pentru aceste articulații mari sinovectomia sub artroscopie sau sinoviorteza au devenit tehnici mai atractive. După exereza sinovitei proliferative, în articulație se reface o neosinovială, mai puțin vascularizată și mai fibroasă, explicând fenomenele clinice locale mai puțin zgomotoase decât înaintea intervenției.

Sinovectomia se poate aplica și în cazul tecilor sinoviale ale tendoanelor flexoare și extensoare ale degetelor și mâinii. Teno-sinovectomia previne posibilele leziuni tendinoase în special ruptura.

Sinovectomia are o acțiune locală evidentă. Efectul antalgic remarcabil se menține în timp și se datorează, în afara eradicării țesutului patologic, unei denervări articulare pe care operația o antrenează. Uneori, ea are și o acțiune generală, cu reacții biologice inflamatorii care diminuează și eficacitate crescută pentru tratamentul medicamentos general.

#### ***Alte tehnici chirurgicale***

Incluse în așa-numita chirurgie a reumatismului inflamator, a căpătat în prezent un loc foarte însemnat în paleta de tratamente locale.

Această chirurgie este în același timp reparatorie (suturi tendinoase, realinieri articulare), profilactică (sinovectomie, abraziuni osoase), sau reconstructivă (artrodeză, rezecție artroplastică, artroplastie protetică).

În funcție de localizările diformităților în diferite forme de reumatism inflamator cronic (îndeosebi în poliartrita reumatoidă), principalele soluții chirurgicale constau în:

- la mână: tenosinovectomii pe flexori și extensori, secțiunea ligamentului anular anterior al carpulului în sindromul de canal carpian;
- la degete: realinieri, sinovectomii, artrodeze sau implanturi protetice (proteza Swanson);
- la cot: sinovectomii cu și fără rezecția capului radial, rezecții artroplastice cu interpoziție, artroplastie protetică;

## Tratamentul afecțiunilor osteo-articulare

---

- la umăr: sinovectomii, liberări sub-acromio-deltoidiene, osteotomii, artroplastie protetică;
- la picior: corectarea antepiciorului rotund sau triunghiular prin rezecție și realinierea capetelor metatarsienelor 1-4, corectarea leziunilor în medio și retropicior prin artrodeze subastragaliene și mediotarsiene, cu reaxări ale deviațiilor în valg sau var, corectarea leziunilor tibiotarsiene prin artrodeză, artroplastie protetică;
- la șold și genunchi, tratamentul de elecție, care a transformat spectaculos prognosticul funcțional al acestor bolnavi, este artroplastia protetică de șold și de genunchi;
- la coloana vertebrală: osteotomie vertebrală de corecție a unei cifoze durerose și invalidante (în special în spondilita ankilopoetică), grefa charnierei cervico-occipitale în luxația atlanto-axoidiană.

## PRINCIPII ȘI MODALITĂȚI DE TRATAMENT CHIRURGICAL CONSERVATOR ÎN ARTROPATII

### 1. Tehnici care prezervă articulația

Articulația poate fi expusă riscului de deteriorare din multe motive:

- *traumatismul*, care modifică echilibrul biomecanic în articulație astfel încât la nivelul său se aplică presiuni anormale;
- *hemofilia*, care forțează articulația să elimine sângele în multe ipostaze și astfel determină apariția sinovitei;
- *artrita reumatoidă*, care cauzează o proliferare a sinovialei ce poate distruge cartilajul hialin;
- *osteonecroza*, care poate determina fractură de oboseală și colapsul articulației cu incongruență secundară a elementelor componente;
- *ruptura coifului rotatorilor*, care poate determina o artropatie degenerativă a umărului.

Câteva tehnici pot încetini progresia deteriorării articulației și pot prelungi viața unei articulații normale. Acestea sunt: sinovectomia, forajul decompresiv, osteotomia și repararea rupturii coifului rotatorilor.

#### Repararea coifului rotatorilor

Ruptura cronică a coifului rotatorilor poate determina o afecțiune degenerativă numită **artropatia coifului rotatorilor** (fig. 3.66). Coiful rotatorilor funcționează în sensul contracării forței de translație superioară care se exercită asupra cartilajului articular, determinată de mușchiul deltoid. Prin repararea coifului rotatorilor, balanța kinetică poate fi restabilită, prevenind degenerarea articulației glenohumerale. Rupturile coifului rotatorilor sunt reparate prin mobilizarea mușchilor care constituie coiful rotatorilor cu debridarea marginilor degenerate. Aceste margini avivate sunt suturate apoi la os, la nivelul inserțiilor, pentru a restaura funcția mușchilor coifului rotatorilor. Îndepărtarea pintenilor acromiali și excizia ligamentului coracoacromial sunt, de asemenea, realizate în timpul intervenției chirurgicale.

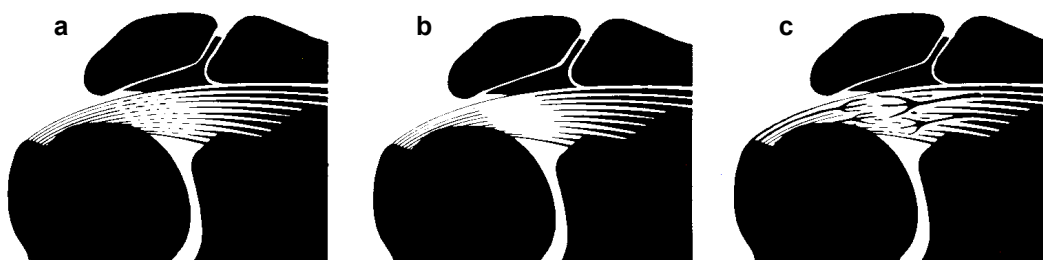


Figura 3.66

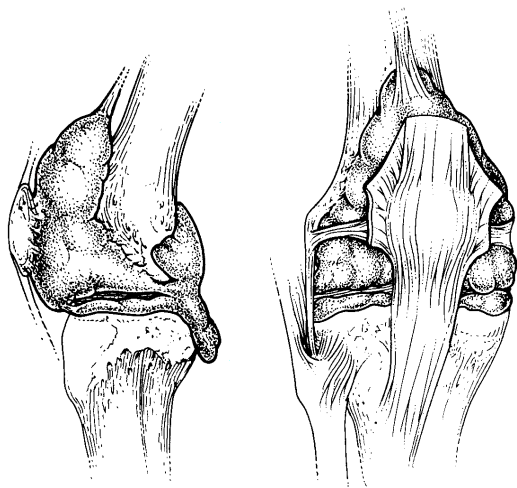
*Patologia coifului rotatorilor*

a – uzură; b – ruptură; c – reparație.

#### Sinovectomia

Sinovectomia reprezintă o intervenție chirurgicală care poate prelungi viața cartilajului hialin prin îndepărtarea sinovitei proliferative, care lezează cartilajul. Sinovectomia este indicată în sinovita cronică, dar nu în cea acută.

Sinovita cronică este o entitate clinică caracterizată prin proliferarea sinovialei și poate fi monoarticulară, ca în sinovita vilonodulară pigmentară sau, poliarticulară, ca în artrita reumatoidă sau în hemofilie. Termenul de sinovită este nespecific și boala este, de obicei, rezultatul reacției la o iritație a articulației (fig. 3.67).



**Figura 3.67**  
*Aspect anatomo-clinic al sinovialei  
genunchiului cu fundurile sale de sac (față și  
profil)*

### **Indicații și contraindicații**

Indicația cea mai frecventă pentru sinovectomie este artrita reumatoidă, însă această intervenție poate fi benefică în multe alte afecțiuni, cum ar fi osteocondromatoza sinovială, sinovita vilonodulară pigmentară și hemofilia și, ocazional, după o infecție cronică sau acută.

Indicațiile specifice sinovectomiei includ următoarele afecțiuni:

- sinovita cu boală limitată la membrana sinovială, cu absenta afectării (sau minima afectare), a altor structuri articulare;
- hemartrozele recidivante în boli, cum ar fi sinovita pigmentară vilonodulară sau hemofilia;
- iminenta distrucție a articulației de către enzimele lizozomale eliberate din globulele albe, în cazul unei infecții;
- eșecul unui tratament conservator.

Contraindicațiile principale sunt: redoarea articulară, artroza degenerativă a articulației afectate sau a altor articulații, leziuni ale cartilajului.

### **Tehnica**

Sinovectomia este cel mai frecvent efectuată la genunchi, dar poate fi realizată și la cot, glezna sau pumn. Sunt utilizate 3 tehnici principale: sinovectomia prin artrotomie (cu deschiderea articulației), sinovectomia pe cale artroscopică și sinovectomia cu ajutorul radioterapiei.

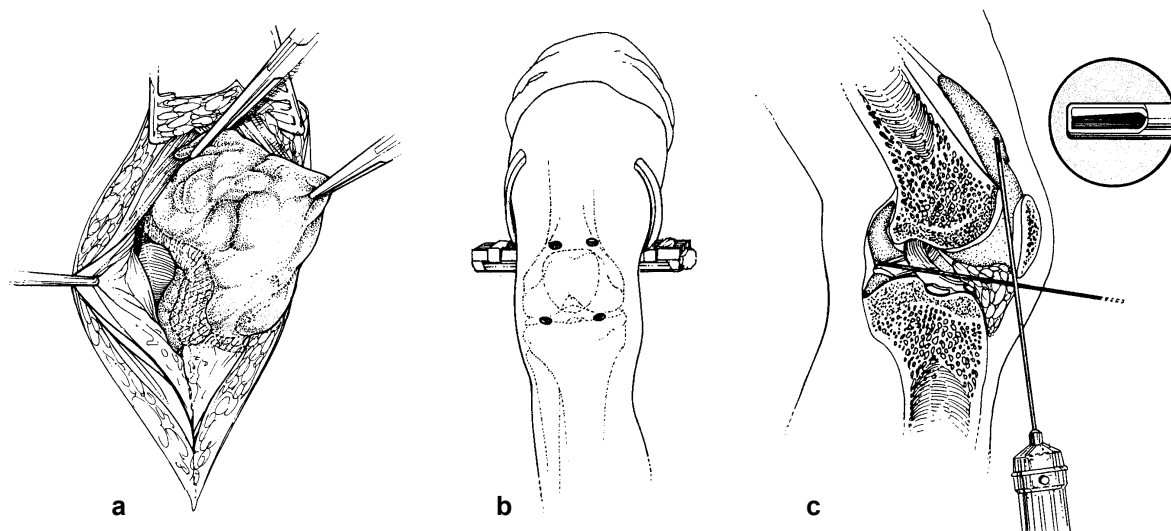
#### **Sinovectomia prin artrotomie**

Este o tehnică care a devenit mai puțin folosită datorită durerii, care determină dificultăți în realizarea recuperării mobilității articulare după operație (**fig. 3.68.a**). Sinovectomia prin artrotomie poate fi necesară în cazurile de sinovită pigmentară vilonodulară sau osteocondromatoză sinovială. Aceste afecțiuni pot fi, de asemenea, tratate artroscopic, fapt ce permite îndepărtarea completă și noninvazivă a sinovialei, în multe cazuri.

#### **Sinovectomia artroscopică**

Sinovectomia prin utilizarea artroscopului poate fi migăloasă, în special în articulațiile mari, cum este genunchiul, deoarece tratamentul complet necesită îndepărtarea, de cele mai multe ori, a întregii sinoviale (**fig. 3.68.b,c**).

Un studiu recent asupra sinovitei pigmentare vilonodulare a genunchiului tratată prin sinovectomie artroscopică parțială sau totală a arătat că sinovectomia totală a determinat o recidivă scăzută, în timp ce sinovectomia parțială a determinat ameliorarea simptomatologiei și îmbunătățirea funcțională, însă cu o rată crescută a recidivei. Sinovectomia artroscopică este recomandată doar pentru leziuni localizate.



**Figura 3.68**

**Sinovectomia de genunchi**

- a – sinovectomie prin artrotomie (aspect intraoperator);  
 b – sinovectomie artroscopică: orificiile de intrare pentru instrumentar;  
 c – sinovectomie artroscopică: toate fundurile de sac pot fi abordate cu artroscopul și shaver-ul.

**Sinovectomia prin radioterapie**

Sinovectomia prin radioterapie trebuie să devină o tehnică mult mai des utilizată. Ea a fost folosită pentru articulația genunchiului afectată de artrită reumatoidă. Se face o injecție cu macroagregate de hidroxid de fier  $^{165}\text{Dy}$  care determină o ameliorare la un procentaj important de pacienți. Proliferarea sinovialei scade după această intervenție, iar durerile, pierderile de sânge și cheltuielile sunt mai mici decât în cazul altor tehnici mai invazive.

O tehnică similară a fost utilizată pentru articulația genunchiului la hemoflici. Fosfatul de crom  $^{32}\text{P}$  este utilizat și poate fi administrat și la un pacient în ambulatoriu. Aceasta este o tehnică mai sigură pentru personalul sanitar care vine mai puțin în contact cu sângele pacienților hemofilici, mulți fiind HIV pozitiv datorită transfuziilor de sânge.

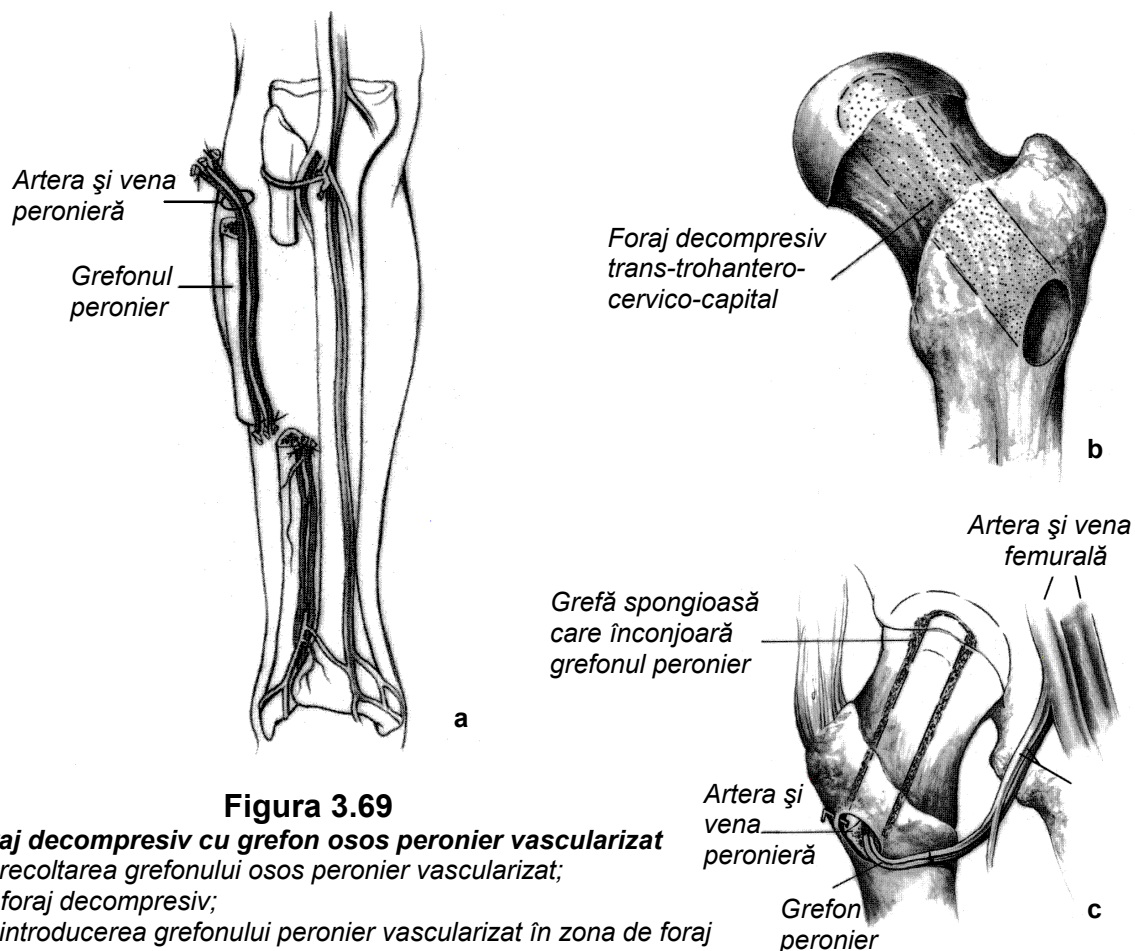
**Forajul decompresiv cu sau fără grefon osos**

**Indicații**

Forajul decompresiv, cu sau fără grefon osos, este utilizat, în principal, pentru leziuni ale capului femural deoarece șoldul este articulația cea mai frecvent afectată de osteonecroză. Genunchiul și umărul pot fi de asemenea afectate. Osteonecroza se produce prin suprimarea vascularizației osului și este asociată cu diferite afecțiuni. După traumatisme repetate, se produc microfracturi care nu sunt reparate și, eventual, conduc la colapsul osului necrotic și deteriorarea suprafeței articulare.

Tratamentul osteonecrozei este controversat, deoarece prognosticul este frecvent nesatisfăcător. Repararea spontană a leziunii osteonecrotice poate apare, însă este o excepție în evoluția bolii. Forajul decompresiv, cu sau fără grefon osos, sunt considerate modalități adecvate de tratament în stadiile precoce ale necrozei aseptice de cap femural. Grefonul osos utilizat este, de regulă, peroneu vascularizat.

Scopul forajului decompresiv este de a scădea hipertensiunea de la nivelul osului, produsă prin obstrucția venelor de drenaj de la nivelul zonei afectate. Teoretic, forarea unui canal în zona osoasă afectată va scădea presiunea și va permite formarea de noi vase, fapt ce va determina repararea zonei necrotice, prevenind distrucția articulației.



**Figura 3.69**

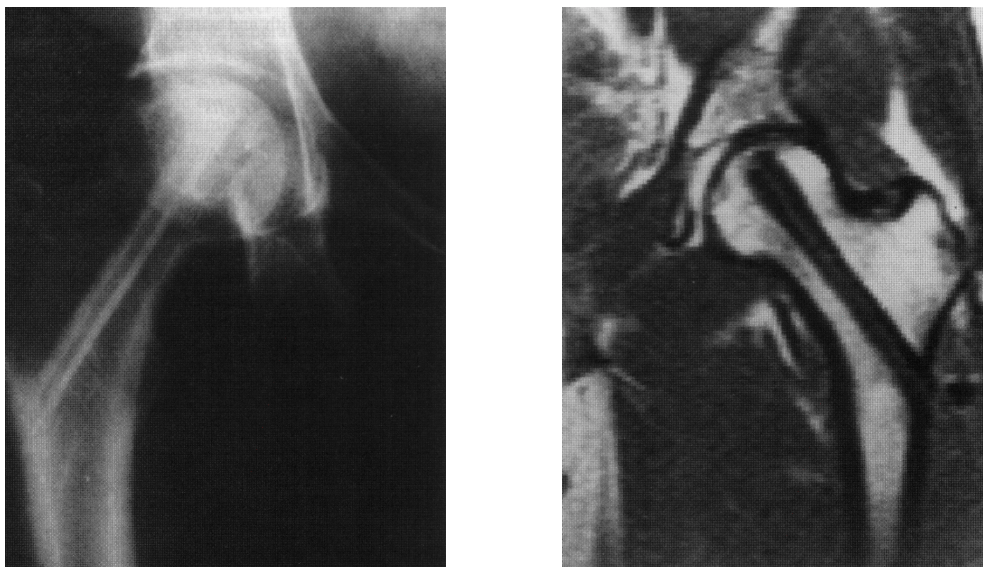
**Foraj decompresiv cu grefon osos peronier vascularizat**

**a** – recoltarea grefonului osos peronier vascularizat;

**b** – foraj decompresiv;

**c** – introducerea grefonului peronier vascularizat în zona de foraj

Grefarea cu os corticospongios a fost considerată o alternativă la forajul decompresiv simplu, deoarece există câteva dovezi că ar determina un risc mai scăzut de colaps al capului femural în perioada postoperatorie. Forajul decompresiv este indicat în stadiile precoce, înainte de colapsul capului femural (stadiul I, II - Ficat) (**fig. 3.69.a, b, c, 3.70.a, b**).



**Figura 3.70**

**Foraj decompresiv și grefon peronier nevascularizat la șold cu necroză aseptică de cap femural**

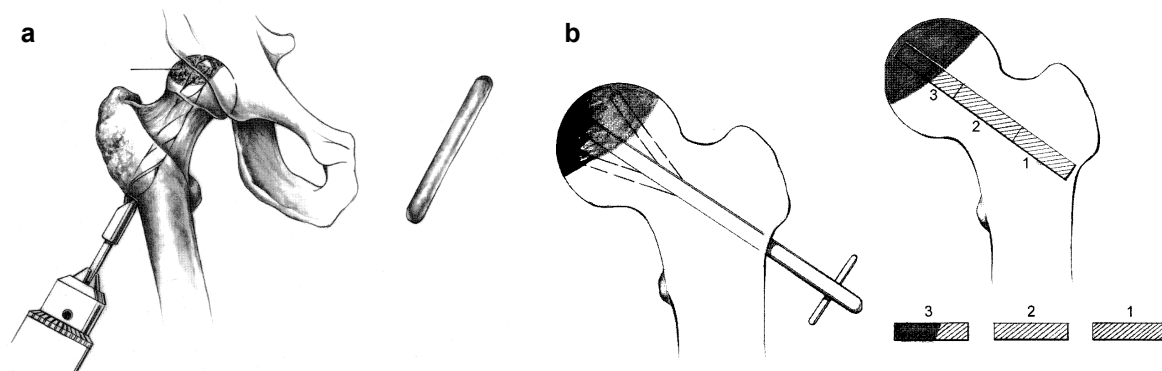
**a** – aspect radiografic de față la 4 ani după foraj decompresiv cu grefon peronier

**b** – aspect RMN la 2 ani după foraj cu grefon peronier



**Tehnică**

Forajul decompresiv este de obicei realizat la nivelul șoldului, dar poate fi făcut și la nivelul genunchiului sau umărului. Pentru șold se utilizează abordul lateral și se practică un tunel în zona osteonecrotică sub control röntgen tv. Un burghiu canulat sau o trefină sunt trecute pe traiectul forat pentru a obține decompresiunea, iar o proba de os este trimisă la examenul anatomo-patologic (fig. 3.71). Dacă va fi realizată și greșarea osoasă, greșarea poate fi plasată la nivelul canalului, sub control röntgen tv.



**Figura 3.71**

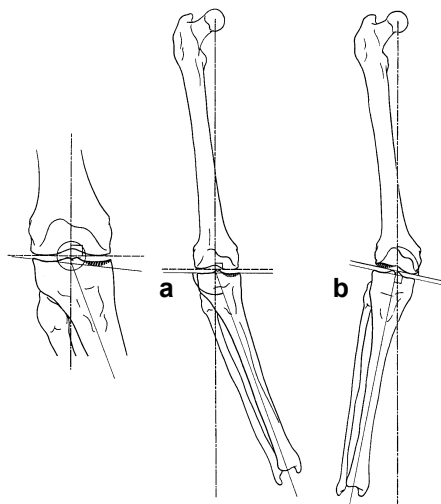
**Tehnică forajului bioptic și decompresiv în necroza aseptică de cap femural**

- a – un burghiu canulat sau trefină forează traiectul pentru a obține decompresiunea
- b – tehnica plasării trefinei în zona necrotică care va suferi decompresiunea și retragerea prelevatului din zona de necroză (3) precum și a zonei forate care va fi greșată (1,2).

Rezultatele forajului decompresiv sunt incerte, lucru care se poate datora unor deficiențe de tehnică chirurgicală, intervenției într-un stadiu neadecvat al bolii cât și factorilor care au determinat osteonecroza. Complicația majoră a tehnicii pentru șold este apariția fracturii, datorită concentrării presiunilor pe fața laterală a cortexului. Rezultatele greșării de os raportate de unii cercetători sunt favorabile, cu un mare procentaj de șolduri la care s-a constatat o oprire sau întârziere semnificativă (ani) a evoluției bolii.

**Osteotomia**

Osteotomia șoldului pentru coxartroză este mai puțin utilizată actualmente decât osteotomia genunchiului. Distribuția anormală a presiunilor poate fi ameliorată prin osteotomie. Acoperirea capului femural poate fi îmbunătățită prin osteotomia pelvisului, orientarea capului femural poate fi ameliorată prin osteotomia femurului proximal, iar redistribuirea presiunilor pe condilii medial și lateral ai tibiei în caz de genu varum sau genu valgum poate fi îmbunătățită prin osteotomia femurului și tibiei (fig. 3.72).



**Figura 3.72**

**Deviații axiale ale genunchiului care necesită osteotomie de corecție:**

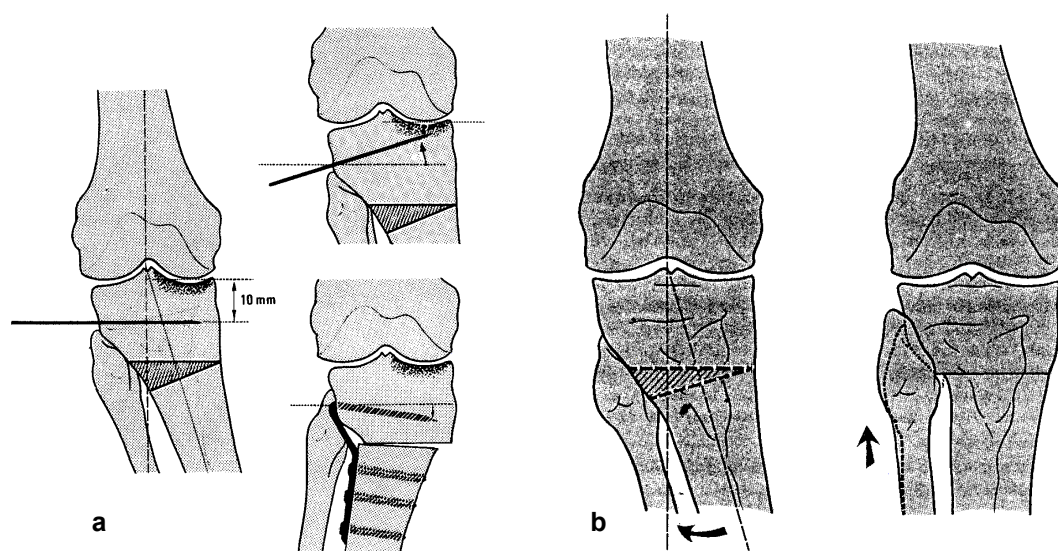
- a – genu varum;
- b – genu valgum

### **Osteotomia tibială înaltă**

Ameliorarea presiunilor anormale prin osteotomie tibială înaltă va preveni gonartroza sau va reduce durerea provocată de gonartroza unicompartimentală. Procedeu este indicat la pacienții relativ tineri care au gonartroză unicompartimentală, cu o articulație femuropatelară relativ normală. Genunchiul trebuie să aibă o mobilitate bună, de preferat fără deficit de flexie. Genunchiul trebuie să fie stabil, fără subluxație medială sau laterală. Pacientul ideal are o vârstă sub 65 de ani, nu este obez și dorește să aibă un stil de viață activ, incluzând practicarea unor sporturi, precum tenisul sau schiul. Aceste activități sunt contraindicate în protezarea articulară totală sau parțială. Evaluarea compartimentului neafectat (medial sau lateral) poate fi realizat prin artroscopie sau cu o scintigrafie osoasă cu tehneciu. O scintigrafie „rece” a compartimentului neafectat indică o normalitate relativă. Axa anatomică normală de 5-7° (unghiul dintre diafiza femurului și diafiza tibiei) pe radiografia în ortostatism trebuie să fie hipercorectată până la 10°. Osteotomia înaltă tibială este de obicei indicată pentru pacienți cu gonartroză medială, deși poate fi realizată și la pacienți cu o deviație în varus sub 12°. Dacă unghiul este dincolo de această limită, pacientul poate fi un candidat pentru osteotomie femurală supracondiliană.

Cea mai frecventă tehnică este osteotomia înaltă tibială, care corectează diformitatea în varus a genunchiului prin îndepărtarea unui ic osos de la nivelul feței laterale a tibiei. Osteotomia tibială superioară este realizată prin abord extern sau intern. Când abordul este extern, se expun fețele anterioară, posterioară și laterală a tibiei și apoi se realizează o osteotomie de închidere (de sustracție).

Porțiunea proximală a osteotomiei se face paralel cu suprafața articulară, sub control röntgen tv. Cu ajutorul broșelor ghid, se realizează traiectul distal al osteotomiei, după determinările pe radiografiile preoperatorii realizate în ortostatism, pentru a asigura corecția necesară, care, în medie, este de 1mm pentru fiecare grad de corecție măsurat pe cortexul lateral. Această tehnică trebuie să fie utilizată doar ca o verificare a calculelor preoperatorii (**fig. 3.73.a**).



**Figura 3.73**

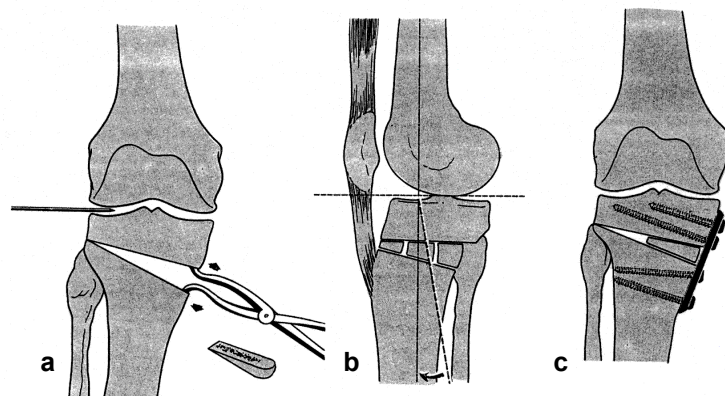
#### **Osteotomia tibială înaltă de sustracție**

- a** – osteotomie paralelă cu interliniul articular, sub control röntgen-tv, pe broșă ghid;  
**b** – rezecția capului peroneului sau dezarticulația tibio-peronieră superioară permite corecția varusului

Rezecția capului peroneului sau a articulației tibioperoniere proximale permite corecția varusului (**fig. 3.73.b**).

Fixarea poate fi realizată cu scoabe sau placă premulată înșurubată. Trebuie evitată lezarea nervului sciatic popliteu extern. Alte probleme care pot fi întâlnite în cursul tehnicii constau în fractura fragmentului proximal sau necroza avasculară a acestui fragment, incidente care pot apare dacă intervenția chirurgicală este realizată în mod neglijent.

Când abordul este intern se realizează o osteotomie de deschidere (de adiție) și umplerea spațiului liber trapezoidal rezultat din osteotomie cu un ic osos cortico-spongios (grefon autogen) sau substituit osos (fig. 3.74.a, b, c).



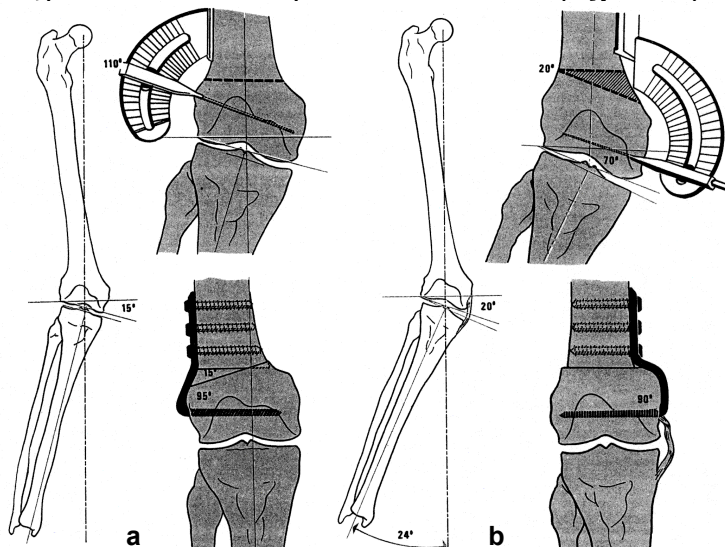
**Figura 3.74**

**Osteotomie tibială înaltă de adiție**

a – osteotomie oblică ascendentă prin abord intern al tibiei, cu căscarea traiectului cu ajutorul pensei Meary, menținut astfel pentru introducerea grefonului; b,c – osteotomie de adiție utilizând pentru corecție grefoane triunghiulare de grosimi variabile și stabilizarea osteotomiei cu placă metafizară.

Rezultatele osteotomiei tibiei proximale nu pot fi anticipate, precum rezultatele protezării totale sau unicompartimentale a genunchiului. Deși durerea dispare la un mare număr de pacienți, această ameliorare nu este persistentă în timp. Datele clinice indică faptul că 65-85% din pacienți au rezultate bune la 5 ani după intervenție. Rezultatele pe diferite loturi variază datorită diferențelor între pacienți, tehnicii chirurgicale și factorilor patologici preexistenți. Acest procedeu trebuie luat în considerație la un pacient care dorește să-și mențină un stil de viață mai activ și care acceptă posibilitatea persistenței unor dureri sau a reapariției durerilor cu timpul.

Gonartroza secundară unui genu valgum este frecvent rezultatul unor fracturi de platou tibial, deși artrita reumatoidă, rahitismul și osteodistrofia renală pot, de asemenea, să producă aceasta boală. Utilizarea osteotomiei tibiale pentru tratarea genu valgum-ului a avut un succes limitat, deoarece aceasta intervenție produce frecvent un interliniu articular care nu este paralel cu șoldul, determinând subluxația mediala a femurului. Experiența chirurgicală cu privire la osteotomia distală de femur a demonstrat că aceasta este o alternativă viabilă pentru tratarea formelor dureroase de gonartroză în compartimentul extern (fig. 3.75).



**Figura 3.75**

**Osteotomie femurală inferioară pentru corecția genu valgum-ului**

a – moderat ( $15^\circ$ ) corectat „automat” cu broșă ghid la  $110^\circ$  și placă la  $95^\circ$ ; b – major ( $20^\circ$ ) prin sustracție internă realizând corecția „automat” pe broșă ghid la  $70^\circ$  și lamă placă la  $90^\circ$

### Osteotomiile de șold

Câteva afecțiuni ale șoldului pot fi tratate prin diverse tehnici de osteotomii pentru a preveni sau întârzia coxartroza.

Câteva teorii biomecanice au fost propuse cu privire la beneficiul osteotomiei pelvisului și șoldului în scăderea încărcării asupra șoldului. În timp ce argumentele teoretice pot fi corecte, în practică există două argumente în favoarea acestei intervenții:

- o zona de cartilaj viabil, normal este deplasată într-o zonă portantă unde anterior există o zonă de cartilaj subțire, degenerată;
- încărcarea biomecanică a articulației dureroase este redusă.

Acestea se pot realiza, fie prin modificarea brațului forțelor musculare, fie prin slăbirea tensiunii musculare. Alungirea sau scurtarea unei pârghii musculare va reduce în mod semnificativ forța pe care o exercită asupra articulației. În bolile șoldului, leziunile unei părți a articulației șoldului nu pot fi tratate printr-o intervenție asupra celeilalte părți. De exemplu, deși este tentant de a folosi osteotomia femurală pentru a trata displazia acetabulară, ameliorarea va fi doar temporară. Se procedează în aceste cazuri la osteotomii ale bazinului, un exemplu clasic fiind reprezentat de osteotomia Chiari (fig. 3.76).

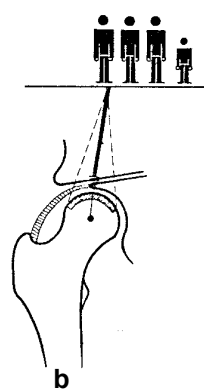
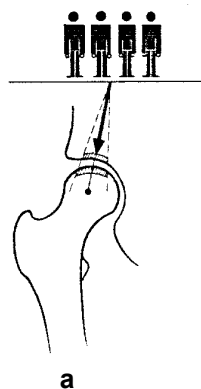
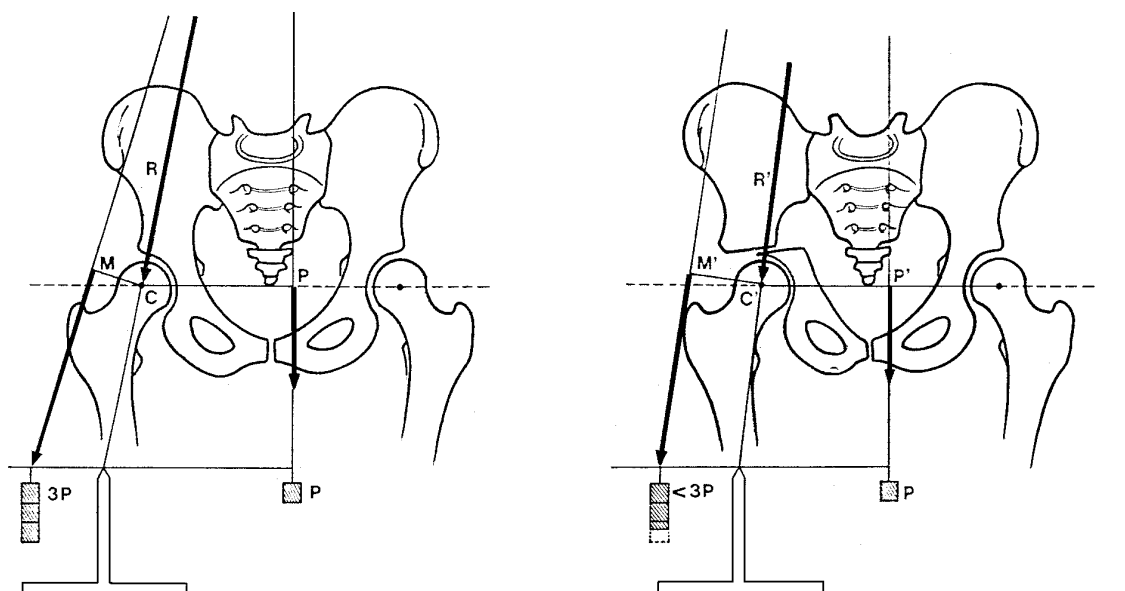


Figura 3.76

#### Principii biomecanice ale osteotomiei de bazin în scăderea încărcării exercitate asupra șoldului

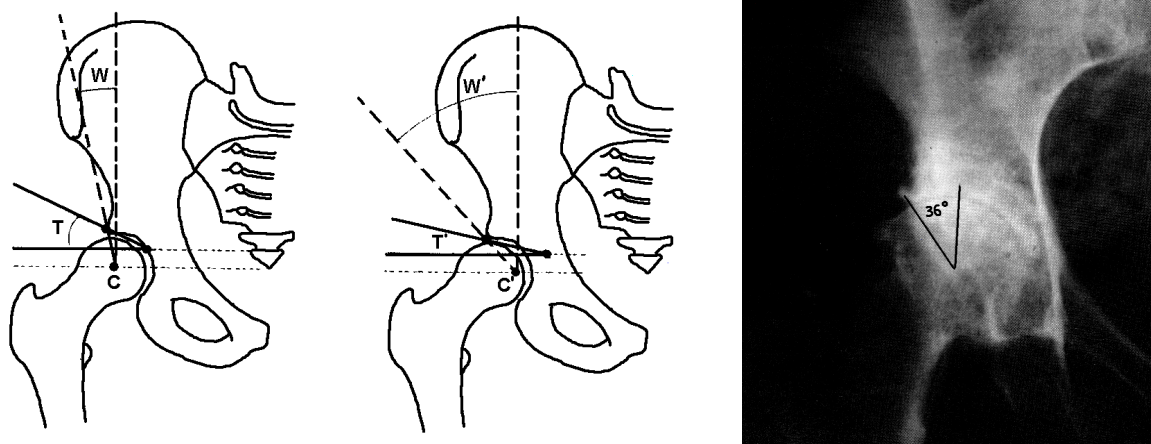
a – balanța Pauwels la un subiect normal în sprijin monopodal: capul femural suportă de 4 ori greutatea corpului deoarece  $CP = CM \times 3$ ;

b – balanța Pauwels după osteotomia Chiari – translația internă a hemibazinului inferior realizează:

- verticalizarea liniei de forțe a mijlociului fesier ceea ce echivalează cu creșterea brațului de forță  $C'M'$ ;
- diminuarea brațului de forță intern  $C'P'$ . Distanța  $C'M'$  este superioară unei treimi din  $C'P'$  și forța necesară pentru a echilibra  $P$  este mai mică decât  $3P$ .

### Tratamentul displaziei acetabulare

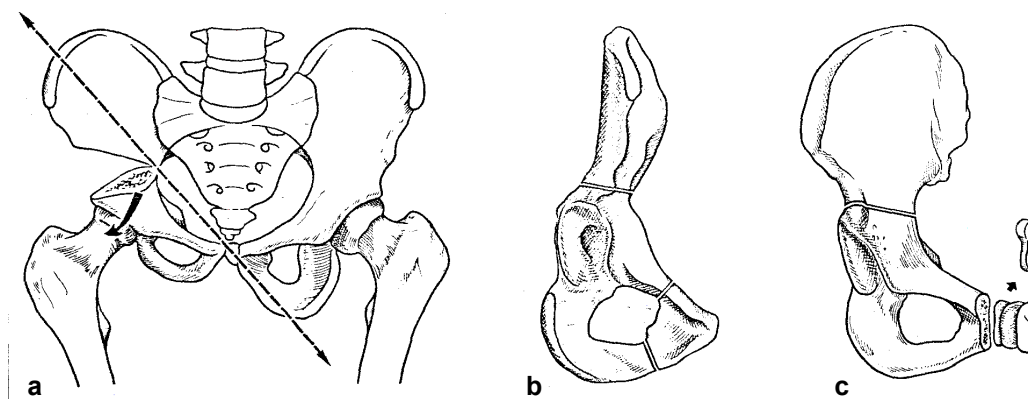
Displazia acetabulară poate fi definită prin unghiul de acoperire a capului femural. În mod normal, acest unghi este de  $25-45^\circ$ , iar un cotil cu un unghi mic de  $20^\circ$  este, în mod categoric, considerat displazic (fig. 3.77).



**Figura 3.77**

**Definirea displaziei acetabulare prin măsurarea unghiului de acoperire a capului femural Wiberg (W) și a celui de înclinație a sprâncenei cotiloide (T)**  
 a – modificarea unghiurilor W și T antrenate de osteotomia Chiari;  
 b – aspect radiografic a unui șold normal cu un unghi Wiberg în limite normale ( $36^\circ$ )

Pentru a îmbunătăți în mod semnificativ acoperirea și biomecanica șoldului, un procedeu de reorientare a acetabulului care permite medializarea este ideal. Operația Salter, rezervată șoldurilor luxate, realizează o osteotomie iliacă trecând prin linia nenumită pentru a corecta displazia cotiloidiană, asociată cu rezecția unei capsule articulare laxe, urmată de capsulorafie și, pentru rețracția musculară, o tenotomie a adductorilor și a ilio-psoasului (fig. 3.78.a).

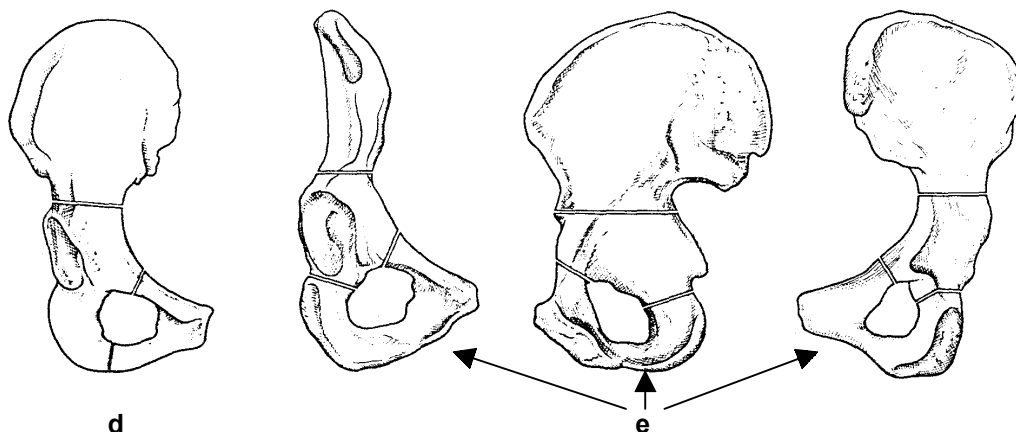


**Figura 3.78 a,b,c**

**Tipuri de osteotomii pelviene**

a – osteotomia Salter; b – tripla osteotomie Pol Le Coeur; c – dubla osteotomie Sutherland.

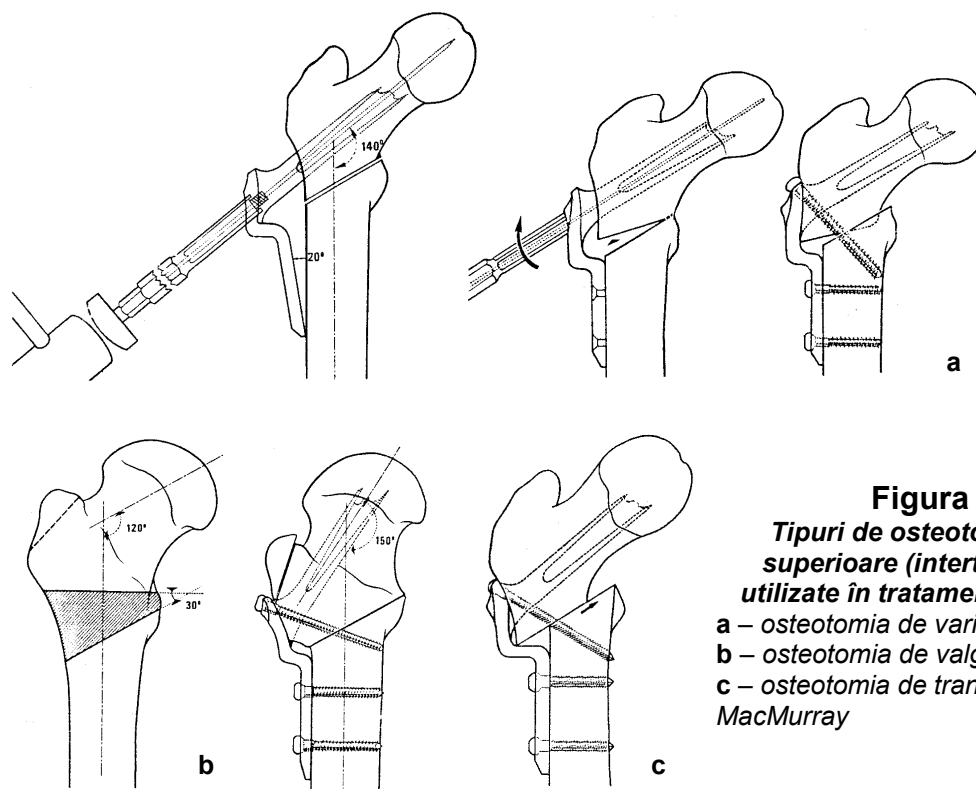
Osteotomia Wagner permite redirectionarea completă a acetabulului dar nu permite medializarea și este dificilă din punct de vedere tehnic. O dublă sau triplă osteotomie de tipul osteotomiei Sutherland, Pol Le Coeur, Steel sau osteotomia „juxtacotiloidiană” este utilă în poziționarea acetabulului, dar determină instabilitatea severă a pelvisului (fig. 3.78.b, c, d, e). Osteotomia periarticulară descrisă de Ganz, permite redirectionarea acetabulului și medializarea, însă păstrează o coloană posterioară minimă, favorizând instabilitatea. Toate aceste tipuri se adresează șoldului displazic sau luxat la copil.



**Figura 3.78 d,e**  
**Tipuri de osteotomii pelviene**  
 d – tripla osteotomie Steel  
 e – osteotomia juxtacotiloidiană (pericotiloidiană)

**Tratamentul leziunilor femurale**

Osteotomia femurului poate fi realizată în siguranță în zona intertrohanteriană, cu perspective bune de consolidare. Osteotomia colului femural poate compromite vascularizația capului femural, favorizând pseudartroza în focarul de osteotomie, motiv pentru care nu se face la acest nivel. Au fost descrise diferite tipuri de osteotomii intertrohanteriene, atât în tratamentul coxartrozei (fig. 3.79) cât și al necrozei aseptice de cap femural (fig. 3.80). Scopul osteotomiei intertrohanteriene este îndepărtarea cartilajului degenerat de la nivelul zonei portante și înlocuirea sa cu cartilaj viabil. Aceasta poate implica oricare din cele trei grade de libertate: varus/valgus, rotația internă/rotația externă și flexia/extensia. Când se tentează efectuarea acestor tehnici trebuie să fim siguri că osteotomia va asigura o mobilitate adecvată a pacientului.



**Figura 3.79**  
**Tipuri de osteotomii femurale**  
**superioare (intertrohanteriene)**  
 utilizate în tratamentul coxartrozei  
 a – osteotomia de varizare (Pauwels I);  
 b – osteotomia de valgizare Pauwels II);  
 c – osteotomia de rotație internă  
 MacMurray

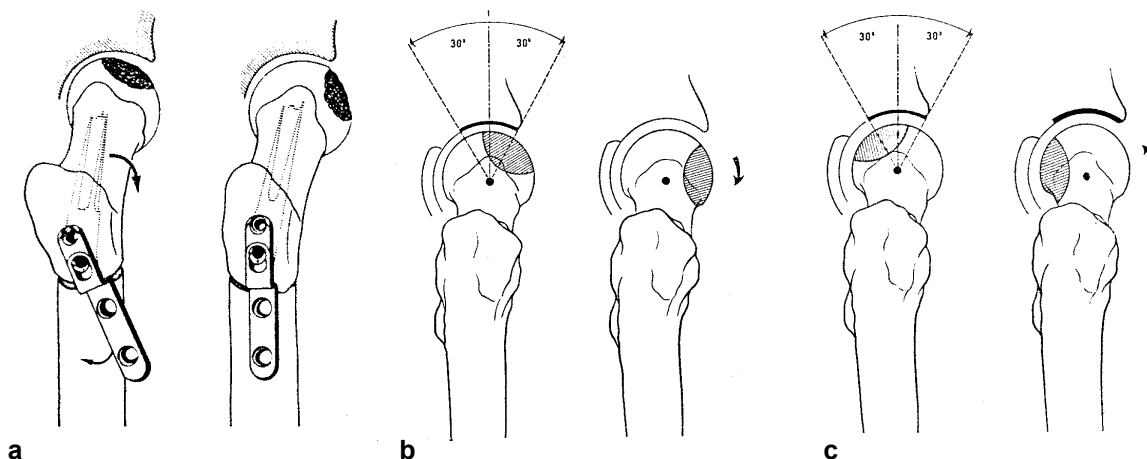


Figura 3.80

**Tipuri de osteotomii femurale superioare (intertrohanteriene) utilizate în tratamentul necrozei aseptice de cap femural**

- a, b – osteotomia intertrohanteriană de flexie-rotatie anterioară (extensie cefalică) Sugioka;  
c – osteotomie intertrohanteriană de extensie-rotatie posterioară (flexie cefalică) Kempf

## 2. Tehnici care desființează articulația

### Artrodeza

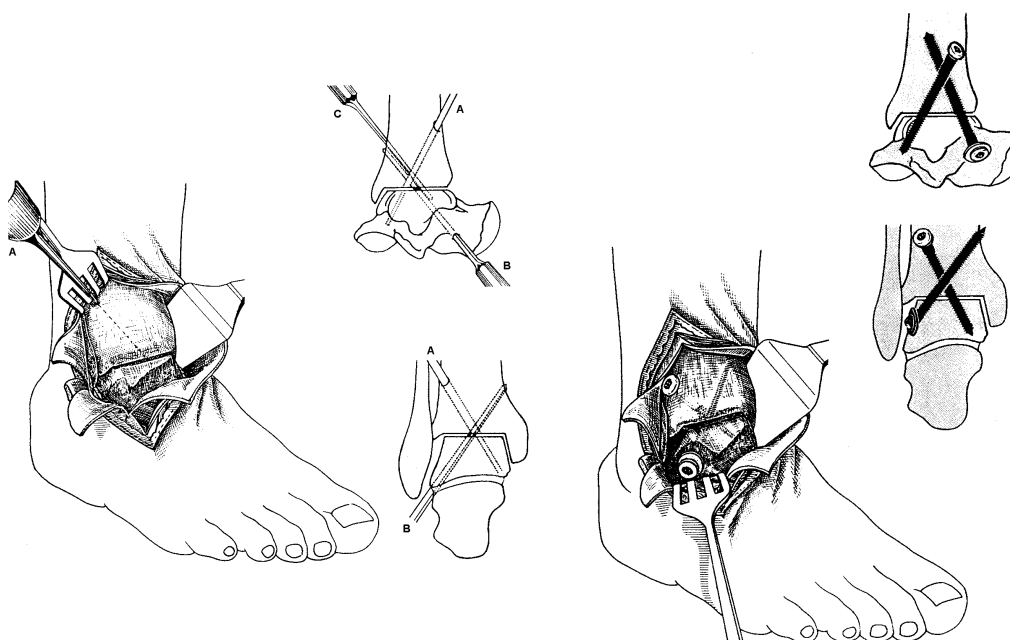
Artrodeza constă în crearea pe cale chirurgicală a unei punți osoase între elementele care compun articulația. Crearea spontană a unei punți fibroase la nivelul unei articulații fără mobilitate reprezintă anchiloza. În cazul artrodezei, mișcarea unui os pe celălalt este eliminată, îndepărtând astfel durerea cauzată de artropatie. În timp ce anchiloza poate preveni mișcarea observabilă clinic, micromișcările pot fi asociate cu o durere importantă. Anchiloza apare spontan ca urmare a infecțiilor cu germeni specifici (bacil Koch) sau nespecifici (artrită stafilococică), în reumatismul inflamator cronic degenerativ (spondilită anchilopoetică), sau poate fi produsă pe cale chirurgicală. Rezultatele funcționale ale anchilozei spontane nu sunt ideale, deoarece pacientul va avea articulația fixată într-o poziție, care, frecvent, nu este o poziție funcțională.

Artrodeza chirurgicală poate fi realizată aproape în orice articulație, inclusiv coloana vertebrală, dar frecvent se practică la nivelul gleznei, genunchiului, umărului sau șoldului. Tehnica utilizată pentru oricare articulație urmează același plan general. Suprafețele articulare sunt denudate de cartilajul hialin și apoi sunt fixate una la cealaltă într-o poziție optimă, după modelarea lor, pentru a obține un contact maxim între cele două suprafețe articulare. Grefa de os este frecvent utilizată, iar pentru imobilizarea focarului de artrodeză se utilizează câteva modalități de fixare internă (placă, șuruburi, tije) sau externă (ghips, fixator extern). După ce este obținută consolidarea începe procesul de recuperare. Au fost descrise multiple tehnici de artrodeză pentru fiecare articulație.

### Artrodeza de gleznă

Artrodeza articulației tibiotarsiene este, în general, considerată ca o bună operație pentru tratamentul artrozei tibiotarsiene.

O artrodeză de gleznă bine realizată determină dispariția durerii și o capacitate de mers aproape normală. Poate că motivul principal pentru care artrodeza de gleznă are o reputație atât de bună este că alte opțiuni, cum ar fi protezarea totală a gleznei, sunt mai puțin viabile (fig. 3.81, 3.82).

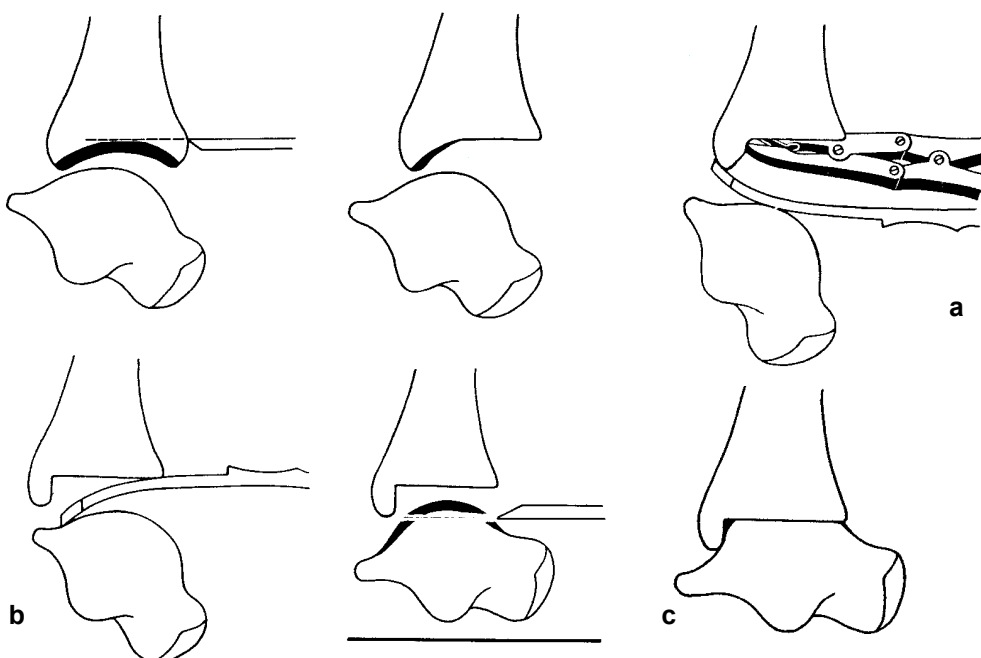


**Figura 3.81**

**Artrodeza de gleznă – fixarea focarului cu două șuruburi în triangulație**

Indicațiile pentru artrodeza de gleznă sunt numeroase: artroza degenerativă sau posttraumatică, poliartrita reumatoidă, necroza avasculară a astragalului, boală neurologică cu gleznă instabilă.

Artrodeza de glezna poate fi realizată prin abord anterior, lateral sau medial sau chiar posterior. Actualmente, artrodeza se poate realiza și prin tehnică artroscopice.



**Figura 3.82**

**Artrodeză de gleznă – etape operatorii**

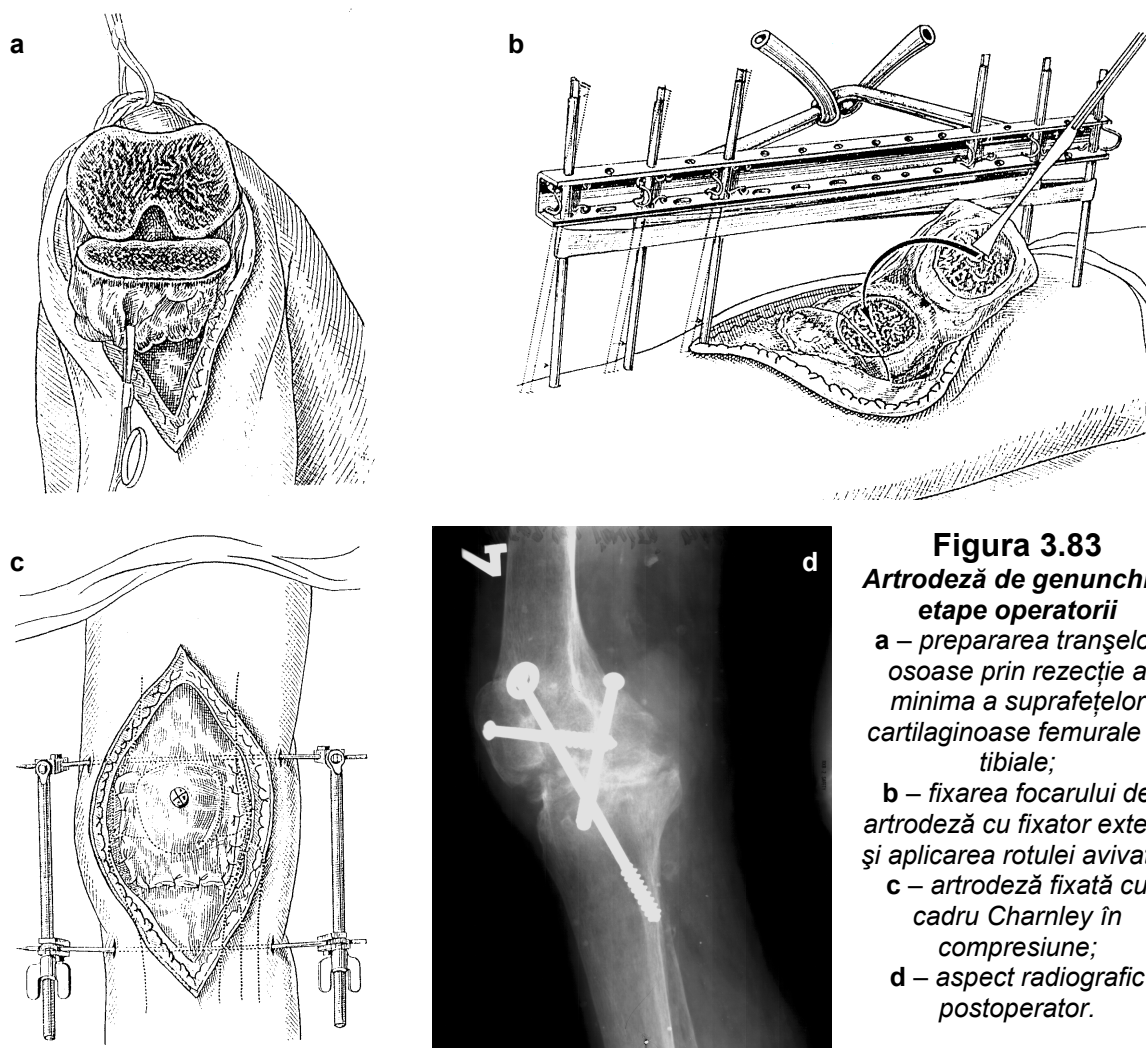
- a – prepararea suprafeței tibiale prin ablația cartilajului la acest nivel;
- b – expunerea domului astragalian și rezecția cartilajului corespunzător;
- c – punerea în contact a celor două suprafețe de rezecție.



### **Artrodeza de genunchi**

Este, actualmente, rar indicată ca intervenție de primă intenție, fiind în general, rezervată ca ultim recurs, după epuizarea altor posibilități terapeutice. Indicațiile rămân valabile pentru gonartroză după osteoartrită bacilară, sifilitică sau pierderea funcției cvadricepsului. Aceasta din urmă este o indicație relativă pentru artrodeză deoarece mobilitatea articulară poate fi menținută fără funcția cvadricepsului în timp ce stabilitatea articulară se obține prin utilizarea unei orteze care blochează articulația într-o poziție de extensie completă și care poate fi deblocată în poziția așezată. În timp ce artrodeza de genunchi este, de obicei, încununată de succes și asigură un sprijin nedureros, ea este asociată cu alte probleme, în special de ordin funcțional sau estetic. Actualmente, indicația cea mai frecventă pentru artrodeza de genunchi, este eșecul protezei totale de genunchi, de obicei datorită decimentării septice. La un pacient care dorește să-și mențină un stil de viață activ, cu efectuarea unei munci manuale, artrodeza de genunchi este o alternativă viabilă. Contraindicațiile acestei tehnici sunt, în principal, legate de afectarea bilaterală a genunchiului sau o altă problemă, cum ar fi amputația deasupra genunchiului la membrul inferior controlateral.

Tehnica artrodezei variază, funcție de afecțiunea care este tratată. După o infecție, după protezarea totală a genunchiului, pierderea osoasă este moderată până la severă. Osul spongios din femurul distal și tibia proximală poate fi aproape inexistent, fixarea externă putând fi necesară pentru a obține o imobilizare adecvată în vederea artrodezei (fig. 3.83).



**Figura 3.83**  
**Artrodeză de genunchi – etape operatorii**  
 a – prepararea tranșelor osoase prin rezecție a minima a suprafețelor cartilaginoase femurale și tibiale;  
 b – fixarea focarului de artrodeză cu fixator extern și aplicarea rotulei avivate;  
 c – artrodeză fixată cu cadru Charnley în compresie;  
 d – aspect radiografic postoperator.

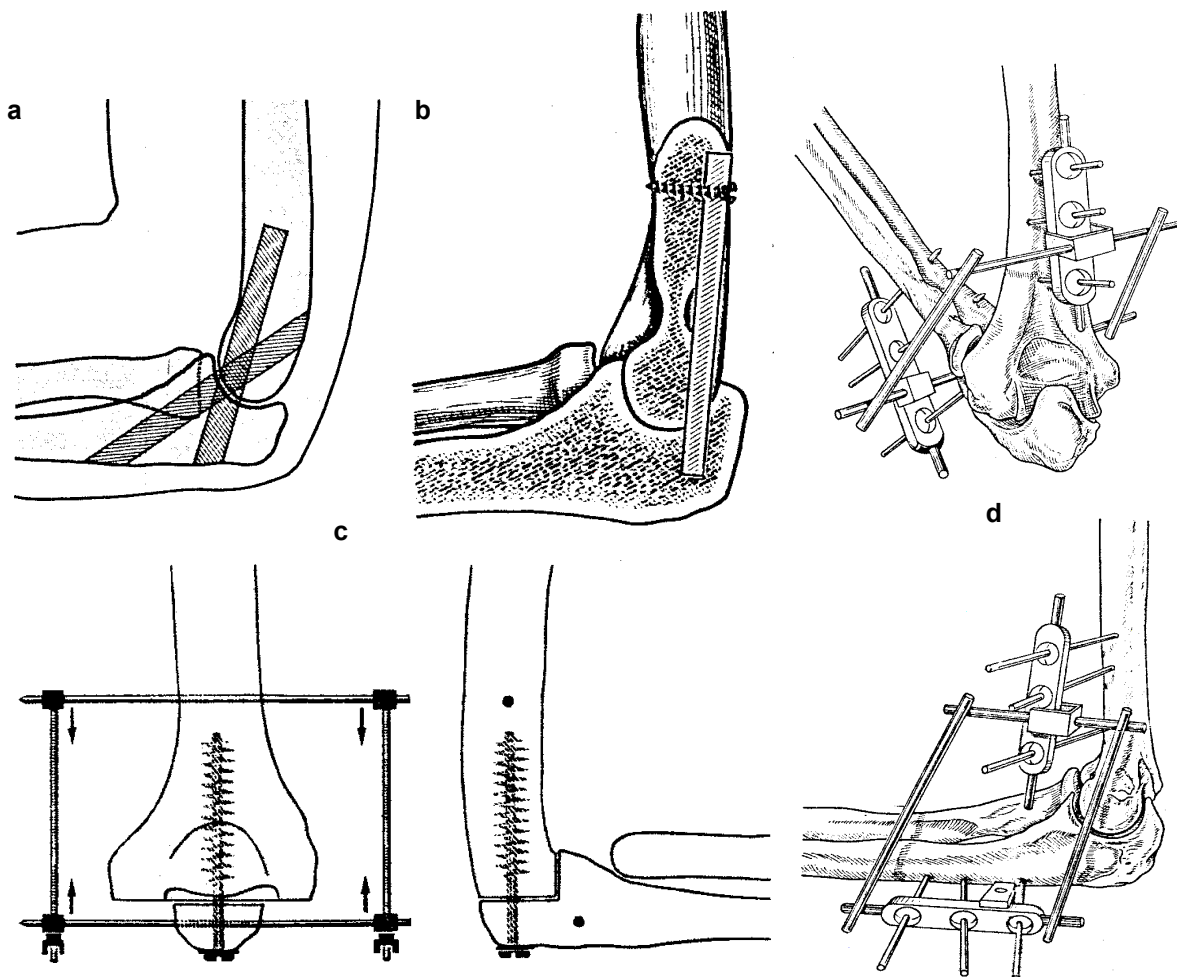
În cazurile mai puțin severe poate fi indicată fixarea centromedulară cu tijă, mai ales dacă infecția este ținută sub control.

Grefa osoasă din creasta iliacă este frecvent necesară pentru a stimula vindecarea. Deși pierderea de os duce adesea la o scurtare a membrului inferior, o oarecare scurtare (2-3 cm) este de dorit pentru a se putea realiza mersul după obținerea fuziunii osoase. Genunchiul trebuie poziționat la 10-15° de flexie și un valgus de 5-8°.

### **Artrodeza de cot**

Este un procedeu puțin folosit. Pierderea mișcării cotului este invalidantă, motiv pentru care indicațiile de artrodeză sunt puține, deoarece artrodeza implică un deficit funcțional major. Într-adevăr, pentru a realiza activitățile zilnice este necesar un arc de flexie de 100° (de la 30° extensie la 130° flexie) și un arc de 100° de pronație și supinație.

Artroza dureroasă la un pacient care este dispus să accepte obținerea stabilității în schimbul pierderii mobilității reprezintă o indicație de artrodeză. Rezecția capului radial poate fi necesară pentru a permite pronația și supinația. Poziția de artrodeză este la 90° de flexie (**fig. 3.84**).



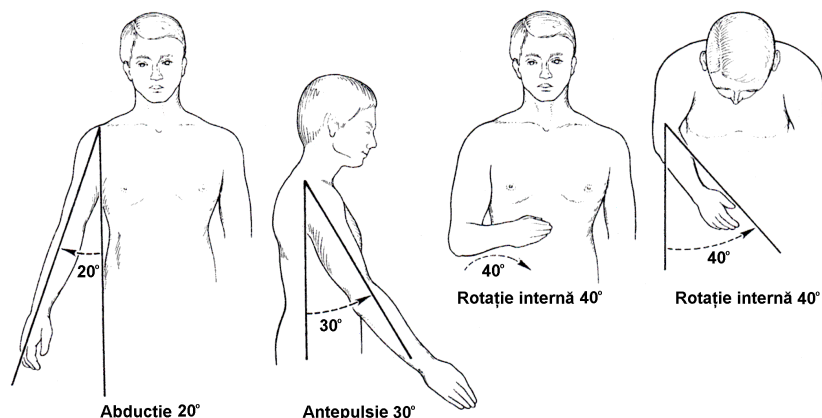
**Figura 3.84**

**Artrodeza de cot – diverse tehnici chirurgicale și de fixare**

- a – tehnica Brittain – fixarea focarului de artrodeză cu grefoane corticale încastrate;
- b – tehnica Stendler – fixare cu grefon tibial apoziționat și înșurubat;
- c – tehnica Müller – fixarea focarului prin înșurubare olecrano-humerală și cadru în compresie (față și profil);
- d – tehnica Lortat-Jacob – fixarea focarului de artrodeză cu fixator extern (față și profil)

### Artrodeza de umăr

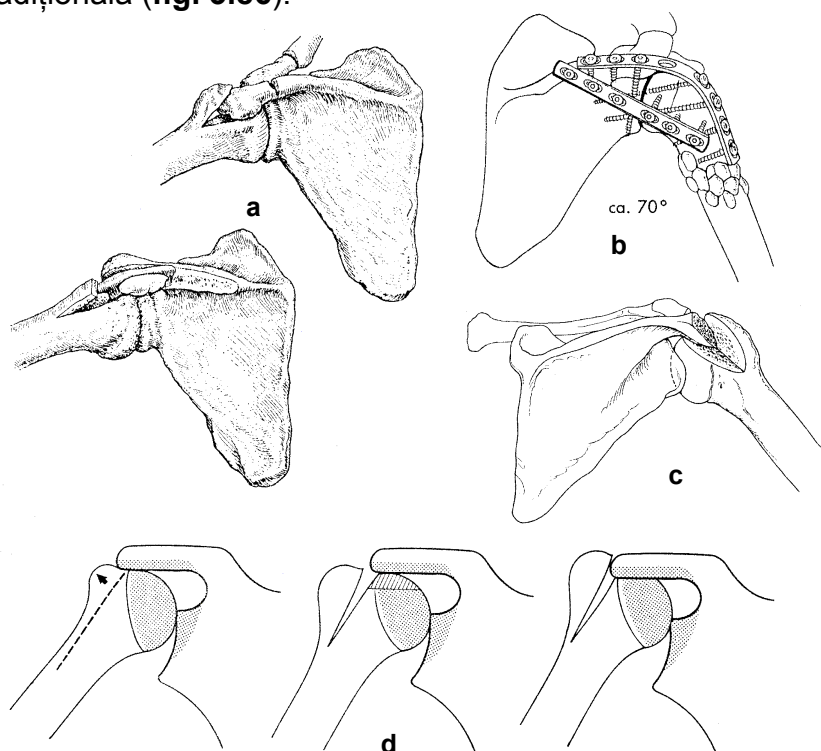
Paralizia mușchiul deltoid și sepsisul după artroplastie sunt indicații posibile pentru artrodeza de umăr. Obținerea fuziunii poate fi relativ dificilă datorită brațului de pârghie lung de la nivelul articulației umărului. Acesta este accentuat de poziția de fuziune osoasă care impune plasarea brațului în abducție (**fig. 3.85**).



**Figura 3.85**  
**Poziția brațului**  
**recomandată în artrodeza**  
**umărului (Rowe):**  
 20° abducție (măsurătoare  
 clinică), 30° antepulsie și  
 de la 40° la 50° rotație  
 internă

În trecut, înainte de introducerea implanturilor pentru fixare internă, erau preferate tehnici de artrodeză pe cale intra și extraarticulară, pentru a asigura o probabilitate mai mare de obținere a fuziunii osoase.

Tehnica AO este cea mai promițătoare, deoarece asigura o fixare internă rigidă fără a mai fi necesară o imobilizare externă postoperatorie. Pacientul este poziționat în decubit lateral. Incizia se face deasupra spinei omoplatului, deasupra acromionului și în jos pe fața laterală a humerusului. Suprafața articulației glenohumerale și fața inferioară a acromionului sunt curățate de cartilajul rezidual și de osul cortical pentru a asigura un contact pe o suprafață cât mai mare cu brațul în poziția potrivită. Pentru a fixa humerusul la omoplat se utilizează o placă lată sau o placă de reconstrucție pelvină. Placa este modelată în poziția potrivită și este fixată la spina omoplatului și la diafiza humerusului. Prin plasarea unei alte plăci posterior se poate obține o fixare adițională (**fig. 3.86**).



**Figura 3.86**  
**Artrodeza umărului:**  
**a – tehnici extraarticulare:**  
 sus - tehnica Watson-  
 Jones, jos - tehnica Putti;  
**b – tehnica AO (Müller);**  
**c – tehnica Gill (intra și**  
**extraarticulară);**  
**d – tehnica de artrodeză în**  
**compresie (Charnley și**  
**Houston)**

Grefarea defectelor poate fi necesară, pentru a obține o fixare rigidă. După intervenția chirurgicală, se utilizează un pansament moale până la dispariția durerii. Un aparat gipsat toracobrahial este preferat de unii chirurghi. Dacă nu se utilizează un aparat gipsat, se poate începe o recuperare precoce. O modificare a tehnicii AO utilizează un fixator extern pentru a neutraliza forțele care se exercită asupra șuruburilor interfragmentare. Rezultatele funcționale sunt variate și depind de poziția de fuziune. Lucrul cu brațul în abducție sau deasupra capului nu este posibil. Rotația internă sau externă excesivă trebuie evitate.

### **Artrodeza de șold**

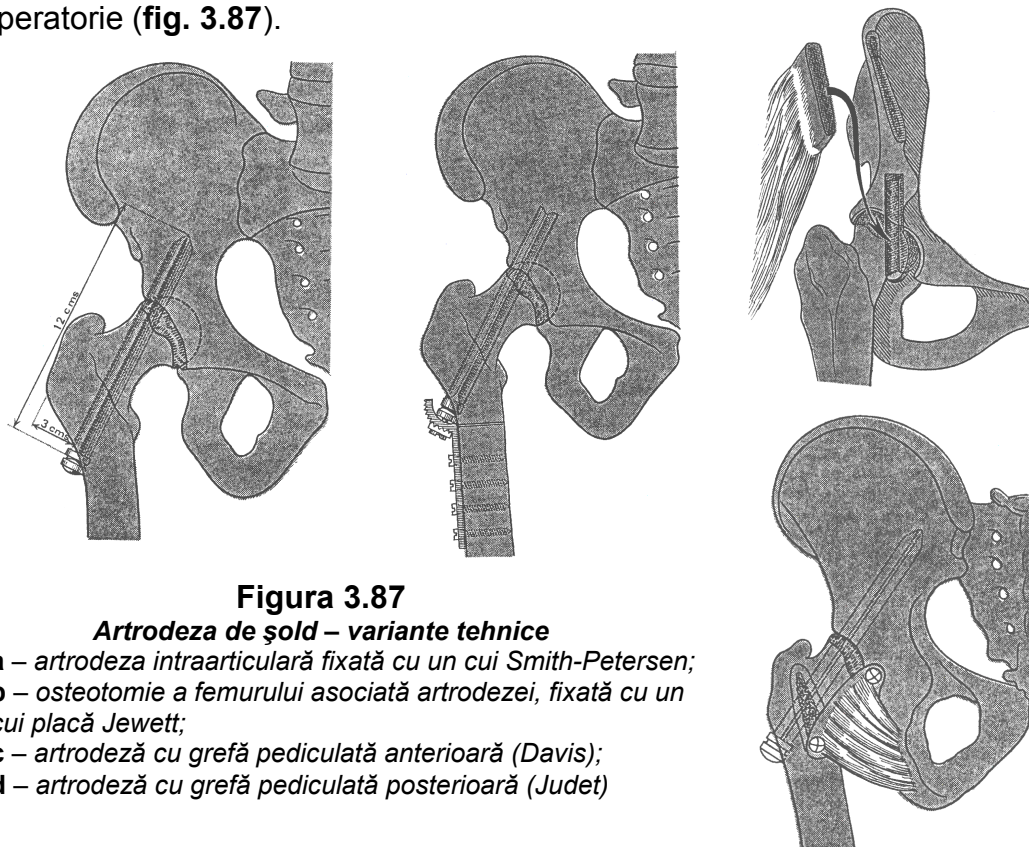
Ca și în cazul altor articulații, produce o articulație fixă, stabilă și nedureroasă care permite pacientului să efectueze munci grele. Dezavantajul artrodezei de șold, la o persoană tânără care prestează munci grele, constă în faptul că după o anumită perioadă de timp apare discartroza lombară și gonartroza ipsilaterală. De fapt, o indicație pentru conversia artrodezei de șold în artroplastie totală de șold o reprezintă durerea invalidantă la nivelul coloanei lombare sau a genunchiului.

Indicația cea mai frecventă pentru artrodeză de șold o reprezintă sechelele osteoartritei bacilare stabilizate, osteomielita cronică fiind o indicație relativă.

Contraindicațiile artrodezei sunt determinate de mobilitatea limitată a genunchiului ipsilateral sau gonartroza ipsilaterală, precum și discartroza lombară importantă și coxartroza controlaterală.

Probabil, cea mai mare problemă în realizarea artrodezei de șold la un pacient cu o indicație adecvată o reprezintă obținerea acordului pacientului. Deoarece protezarea articulației oferă mobilitate, recuperare precoce și o operație de mai mică amploare, pacienții sunt ezitanți în alegerea artrodezei de șold. Acest lucru este valabil în special atunci când artroplastia totală de șold este efectuată la sportivi profesioniști, permițându-le unora dintre ei să-și continue activitatea sportivă. Datorită acestor factori, artrodeza de șold a devenit o operație relativ rară.

Au fost descrise multiple tehnici pentru realizarea artrodezei de șold. Fixarea rigidă este dificil de realizat și de obicei este necesară imobilizarea gipsată postoperatorie (**fig. 3.87**).



**Figura 3.87**

#### **Artrodeza de șold – variante tehnice**

- a** – artrodeza intraarticulară fixată cu un cui Smith-Petersen;
- b** – osteotomie a femurului asociată artrodezei, fixată cu un cui placă Jewett;
- c** – artrodeză cu grea pediculată anterioară (Davis);
- d** – artrodeză cu grea pediculată posterioară (Judet)

În timpul intervenției, trebuie acordată atenție pentru păstrarea integrității mușchilor abductori, astfel încât, ulterior, să poată fi efectuată, eventual, o tehnică reconstructivă. Un moment important al operației îl reprezintă fixarea șoldului într-o poziție adecvată.

Poziția optimă este de: flexie ușoară ( $25^\circ$ ), ușoară rotație externă ( $5^\circ$ ) și abducție/adducție neutră. Anterior operației, șoldul în abducție determină un mers anormal cu presiuni crescute asupra coloanei lombare. Poziția de abducție ușoară sau neutră minimizează această problemă, deoarece centrul de greutate al corpului în faza de sprijin unipodal a mersului se mută mai aproape de picior. O flexie exagerată face ca mersul și poziția de decubit dorsal să se realizeze cu dificultate iar o flexie prea mică face ca așezatul pe scaun să fie dificil. O rotație externă exagerată forțează genunchiul să se deplaseze într-un plan oblic față de normal.

### Rezeția artroplastică

Rezeția artroplastică este un procedeu aplicat inițial la șold, cot și mai recent la genunchi. Rezeția artroplastică a fost utilizată la cot de mulți ani. Rezeția artroplastică a șoldului, numită operația Girdlestone a fost, și este încă, utilizată uneori ca o soluție chirurgicală temporară, uneori cu caracter permanent, în sepsisul consecutiv artroplastiei totale de șold.

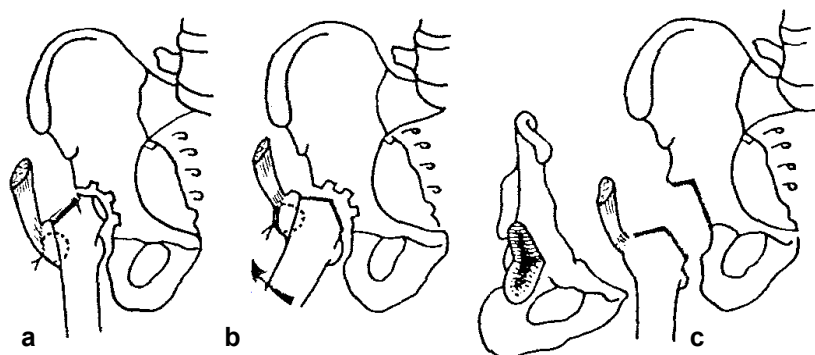
Rezeția artroplastică a genunchiului este o tehnică relativ nouă care a fost utilizată când infecția a compromis protezarea articulară a genunchiului.

### Rezeția artroplastică a șoldului

Produce o articulație relativ nedureroasă cu o mobilitate relativ bună. Ea este indicată ca intervenție de primă intenție în cazurile în care anchiloza a determinat o poziție anormală a șoldului. Acești pacienți sunt predispuși la luxație sau la sepsis în cazul efectuării artroplastiei totale a șoldului. Traumatismele măduvei spinării, traumatismele craniene și, probabil, formele severe ale bolii Parkinson, sunt afecțiunile care ar putea justifica rezeția artroplastică de primă intenție.

Dezavantajele acestei tehnici sunt determinate de lipsa continuității mecanice între femur și pelvis; aceasta determină un mers anormal și necesită sprijinul ajutat de o cârjă sau un alt dispozitiv, scurtarea apărând la fiecare pas. Pacienții cu rezeție artroplastică consecutivă unei proteze totale de șold infectate, au, de obicei, cel mai stabil șold datorită formării de țesut cicatricial dens. Procedul poate fi foarte util în reeducarea mersului la pacienții care au folosit pentru deplasare un scaun cu roțile. În cazurile în care infecția a compromis proteza totală de șold, rezeția artroplastică este realizată prin îndepărtarea cimentului, protezei și osului necrotic și a părților moi.

În rezeția artroplastică de primă intenție, procedul este mai reconstructiv deoarece capul și colul femural sunt îndepărtate în același plan cu linia intertrohanteriană și capsula este reconstituită, pentru a obține o oarecare stabilitate a șoldului. Tracțiunea cu o broșă transtibială este frecvent utilizată pentru o perioadă de timp în vederea menținerii lungimii membrului inferior (**fig. 3.88**).



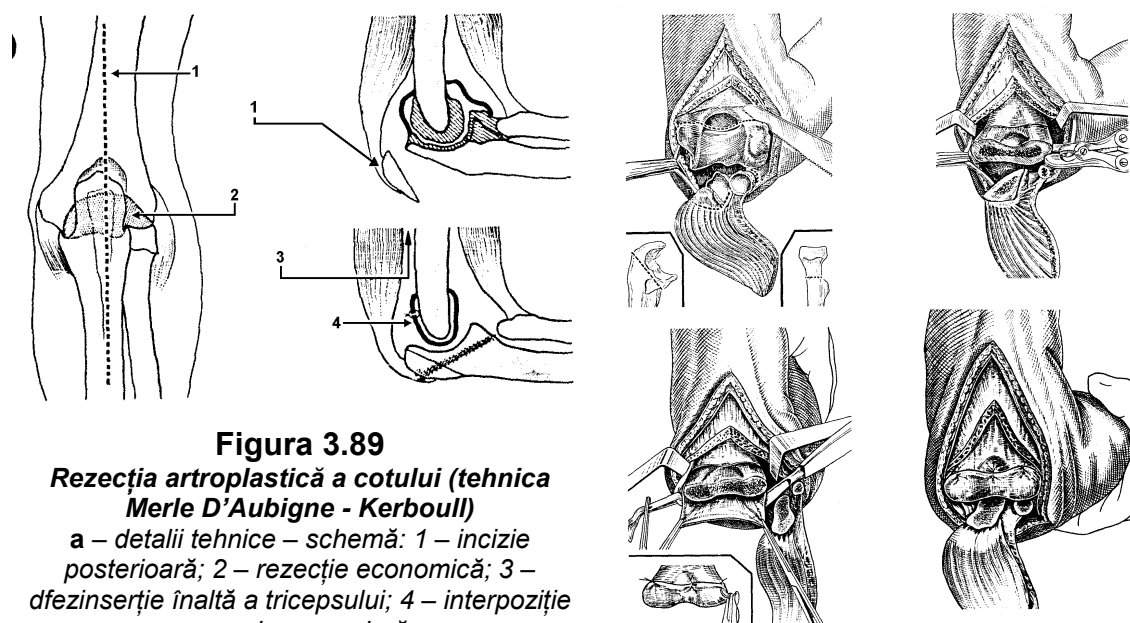
**Figura 3.88**  
Rezeția artroplastică a șoldului – variante tehnice  
a – operația Whitman;  
b – operația Colonna;  
c – operația Girdlestone.

### **Rezecția artroplastică a genunchiului**

Are un rezultat funcțional mult mai puțin satisfăcător. După îndepărtarea unei proteze infectate de genunchi, există o mare pierdere de substanță osoasă și genunchiul este instabil. Ortezarea îmbunătățește mersul doar într-o mică măsură, pacientul necesitând cârje sau un cadru de mers.

### **Rezecția artroplastică a cotului**

Reprezintă un mijloc de tratament al anchilozei după o infecție sau un traumatism. Rezecția artroplastică poate fi efectuată și în cazul eșecului protezării totale a cotului, datorită infecției. Rezecția artroplastică la un pacient cu poliartrită reumatoidă nu este o bună indicație, deoarece acest procedeu este asociat cu instabilitatea. Pacientul reumatoid este dependent de membrul superior pentru a se putea deplasa cu un mijloc de sprijin. Artroplastia cu interpoziție, care utilizează fascia sau grefă de piele liberă despicată, se credea că reduce resorbția osoasă, însă beneficiul țesutului de interpoziție este îndoielnic. În timp ce rezecția artroplastică reduce frecvent durerea, instabilitatea este o problemă majoră iar ortezarea este necesară în majoritatea cazurilor (**fig. 3.89**).



**Figura 3.89**

#### **Rezecția artroplastică a cotului (tehnica Merle D'Aubigne - Kerboul)**

**a** – detalii tehnice – schemă: 1 – incizie posterioară; 2 – rezecție economică; 3 – defezinserție înaltă a tricepsului; 4 – interpoziție capsulo-musculară;

**b** – detalii tehnice – aspecte intraoperatorii

### **Artroplastia protetică**

Artroplastia prin endoprotezare poate fi definită ca o intervenție de chirurgie reconstructivă cu sacrificiu osos și înlocuire protetică a componentelor articulare.

Ea este, în final, o operație care vizează restaurarea mobilității articulare și a funcționării normale a mușchilor, ligamentelor și a celorlalte structuri periarticulare care controlează mișcarea articulației.

#### **Eficacitatea artroplastiei**

Eficacitatea protezei parțiale sau totale depinde de:

- calitatea reconstrucției arhitecturale și mecanice a articulației artificiale;
- integritatea și echilibrul biomecanic al musculaturii periarticulare.

Pentru a atinge acest dublu scop sunt indispensabile două elemente:

- calea de acces la articulație care respectă cel mai bine musculatura și este capabilă de a restabili echilibrul articular;
- proteza adecvată;

**Caracteristicile protezelor articulare**

Proteza trebuie să îndeplinească anumite caracteristici obligatorii:

- funcționare mecanică de joasă fricțiune („low friction”) între piesele componente;
- fixarea să fie eficientă, solidă și durabilă;
- design-ul pieselor componente să reproducă cât mai exact articulația;
- să nu perturbe arhitectura articulară.

Prin urmare, obiectivul principal în realizarea design-ului pentru un implant protetic poate fi enunțat astfel: *„un dispozitiv permanent ce va fi utilizat în tehnica chirurgicală de implantare, având drept scop eliminarea durerii și îmbunătățirea funcționalității în articulația șoldului, prin restabilirea geometriei și calității de susținere a interfeței articulare”*.

Bioinginerul și chirurgul sunt puși să rezolve două deficiențe semnificative: diminuarea calităților tribologice și modificările de configurație ale articulației șoldului.

Chirurgia protetică a șoldului este rezultatul unei decizii clinice luată împreună, atât de chirurg cât și de pacient, când se constată un grad avansat de disfuncționalitate a șoldului, care justifică această tehnică radicală ca modalitate terapeutică de elecție.

Elementele clinice care conduc la această decizie sunt, în principal, de ordin clinic și funcțional: durerea și limitarea algică a mobilității active și pasive, având drept efect un deficit funcțional major.

Radiografiile și alte explorări imagistice evidențiază, după caz, modificări structurale ale configurației anatomice normale ale articulației șoldului; acestea variază în funcție de etiologia inițială care a condus în final la modificări de tip artrozic.

Radiologic, acestea se caracterizează prin: pensarea spațiului articular, deformarea capului femural și/sau a cotilului și modificări semnificative ale calității osului sau diminuarea capitalului osos.

**Obiectivele designului protetic**

În ceea ce privește design-ul implantului protetic sunt, indiferent de varianta constructivă, următoarele:

- simplitatea - atât în ceea ce privește design-ul cât și inserția;
- conservabilitatea - exprimată ca fiind dorința de a sacrifica o cantitate minimă de țesut sănătos;
- manufacturabilitatea;
- costul;
- siguranța - în special în ceea ce privește disfuncționalitatea potențială și eșecul;
- durabilitatea;
- service-ul - exprimat prin lărgirea opțiunilor și diminuarea barierelor tehnice în chirurgia de revizie a componentelor protetice degradate.

Alte elemente care trebuiesc luate în considerare sunt:

- vârsta pacientului;
- greutatea;
- sexul;
- etiologia bolii;
- condițiile patologice, asociate sau preexistente;
- exigențele pacientului;
- statutul profesional sau familial.

**Scopurile artroplastiei endoprotetice**

Aceste scopuri sunt simple: alinarea suferinței bolnavului prin dispariția durerilor, recuperarea mobilității și stabilității articulare, cu corectarea diformităților existente.

Implanturile protetice existente, actualmente, în uzul curent, dacă sunt corect implantate, dau posibilitatea atingerii acestor scopuri cu o rată înaltă de succes, dovedită de studii pe termen mediu și lung.

Rămân totuși *nesoluționate* complet o serie de probleme care fac obiectul unor cercetări intense la ora actuală:

- găsirea unui design optim al implantului;
- obținerea unor materiale noi, cu un comportament mai bun la uzură și cu o compatibilitate osoasă și biomecanică mai bună;
- optimizarea tehnicilor de fixare;
- îmbunătățirea instrumentarului utilizat;
- facilitarea operațiilor de revizie.

În acest sens, cercetările continuă să ducă la îmbunătățirea rezultatelor, mai ales la pacienții tineri.

Aceste cercetări au continuat în două direcții importante:

- eliminarea folosirii cimentului;
- îmbunătățirea tehnicilor de cimentare a protezei.

Astfel, au fost întreprinse cercetări asupra implanturilor cu înveliș poros, cu fixare prin presare sau cu înveliș de hidroxiapatită, pentru a obține fixarea biologică a protezei, prin dezvoltarea ulterioară a osului și eliminarea folosirii cimentului.

Pe de altă parte, s-au dezvoltat numeroase tehnici ce îmbunătățesc metodele de fixare prin cimentare, cum ar fi: utilizarea cimentului „low-viscosity”, restrictori pentru canalul medular, modalități de reducere a porozității și instrumente de presurizare și amestecare în vid ale cimentului.

De asemenea, s-au proiectat și realizat componente femurale mai durabile, mai grele și mai lungi pentru evitarea fracturării tijei și pentru scăderea efortului unitar exercitat în ciment.

Alte prototipuri folosesc tije metalice cu secțiune transversală mai redusă, de exemplu din titan, material cu modul de elasticitate mai mic și care permite un transfer mai bun al efortului unitar asupra cimentului și osului.

Pe măsură ce realizările tehnologice conduc la creșterea longevității fixării implantului, revine în actualitate problema uzurii suprafețelor articulare.

Este vorba, în principal, de introducerea în practica curentă, a capetelor femurale și a inserturilor cotiloidiene confecționate din ceramică (oxid de aluminiu), caracterizate printr-un coeficient de frecare foarte scăzut și caracteristici superioare privind uzura.

Aliajul de titan este recunoscut ca fiind unul dintre cele mai durabile și mai bine tolerate biologic materiale pentru implant. Din păcate, rezistența lui scăzută și comportamentul la uzură îl fac nepotrivit pentru folosirea la producerea suprafețelor articulare în stare nativă.

Sistemul de componente modulare s-a limitat la început doar la mărirea capetelor femurale și a lungimii colurilor femurale.

Inovații recente permit și posibilitatea dimensionării independente a mai multor porțiuni ale tijei. Drept urmare, dintr-un număr limitat de componente individuale, se poate obține o varietate largă de mărimi ale implanturilor. Îngrijorătoare este, însă, durabilitatea implanturilor modulare, rămânând de determinat metoda optimă de conjugare a părților componente.

Nu încapă nici o îndoială că artroplastia cu endoproteză, folosind implanturi biocompatibile, este o intervenție de chirurgie reconstructivă, de primă intenție, care oferă mari șanse de reușită pe termen mediu și lung. De aceea, precizia tehnică de realizare a acestei dificile intervenții, este de o importanță covârșitoare.

Tehnicile de realizare a artroplastiei cu implantarea unei endoproteze, reclamă din partea chirurgului o excelentă familiarizare cu multitudinea detaliilor tehnice ale operației. În plus, pentru a face față varietății problemelor ce apar, și pentru a evalua corect noile concepte și tipuri de implanturi, el trebuie să aibă cunoștințe solide în domeniul biomecanicii articulare, a materialelor și a tehnologiei și design-ului protetic.



### **3. Tratamentul leziunilor traumatiche articulare (entorse, luxații, rupturi meniscale)**

#### **Tratamentul entorselor**

În entorsa benignă purtarea unui bandaj elastic concomitent cu reluarea mișcărilor active și recuperarea forței musculare este principala conduită.

Ruptura unui ligament se poate vindeca spontan, chiar și fără imobilizare, în 4-6 săptămâni. Problema este că această vindecare se face printr-o cicatrizare aleatorie, cel mai adesea incorectă, cu retracția și fibroza ligamentului incriminat.

Pentru majoritatea specialiștilor reparația urgentă, pe cale chirurgicală a rupturii ligamentului reprezintă tratamentul de elecție. Intervenția trebuie realizată rapid, în primele 24-72 ore de la traumatism, deoarece, odată cu trecerea timpului, leziunea devine inoperabilă, prin retracția și cicatrizarea spontană în poziție vicioasă, cu imposibilitatea suturării cap la cap a fragmentelor. Această perioadă nu trebuie să depășească 7-9 zile de la accident. Indicația chirurgicală este de elecție în cazurile de entorse grave la tineri, sportivi, cu solicitări articulare importante și instabilitate articulară marcată. Postoperator, articulația este imobilizată pentru 3-4 săptămâni, pentru a pune în repaus articulația și a permite cicatrizarea corectă a ligamentului. După acest interval, se începe cu blândețe reeducarea, articulația fiind protejată pentru încă 4-6 săptămâni.

Atunci când tratamentul chirurgical nu poate fi aplicat se poate apela la tratamentul ortopedic. Pentru mulți autori, tratamentul ortopedic precoce, prin imobilizare gipsată, 4-6 săptămâni în poziție funcțională este acceptat și de elecție, ținându-se cont de următoarele situații:

- când repararea chirurgicală este dificilă și fără rezultate certe;
- când instabilitate articulară nu este foarte mare;
- la pacienții în vârstă, fără solicitări articulare importante.

După scoaterea gipsului se inițiază un program de reeducare funcțională până la o cât mai completă recuperare a mobilității articulare și troficității musculare, evitând tensionarea ligamentului.

#### **Tratamentul luxațiilor și subluxațiilor**

Tratamentul primei luxații ca episod traumatic unic este unul de maximă urgență și constă în reducerea imediată a luxației, de regulă sub anestezie generală și relaxare musculară. Reducerea ortopedică constă, în principiu, în parcurgerea de către extremitatea luxată a unui drum în sens invers traiectului prin care s-a produs luxația. În realitate, luxația se reduce prin manevre codificate, specifice fiecărui tip de luxație. După reducere, articulația este imobilizată pentru o perioadă de 3-4 săptămâni pentru a permite cicatrizarea ligamentară corectă și a părților moi.

În unele cazuri, dacă leziunile ligamentare au fost importante, se impune repararea lor chirurgicală, după reducerea luxației. Reducerea chirurgicală este indicată în câteva cazuri particulare: ireductibilitate, tratamentul unei instabilități asociate sau interpoziții articulare postreducere, fractură-luxație.

Reducerea luxației prin manevre specifice aplicate membrului sau segmentului de membru afectat este un gest de maximă urgență care nu trebuie amânat sub nici un pretext, deoarece, luxația „îmbătrânește” și devine rapid ireductibilă. Încercarea de reducere în cazurile vechi cu luxație neglijată este de regulă marcată de insucces și grevată de riscuri suplimentare (fractură, leziuni vasculare sau nervoase, hematoame, etc.). Atunci când reducerea prin manevre externe într-o luxație veche, inveterată, cu pierderea dreptului de domiciliu, aderențe și neoarticulație, eșuează,

este preferabilă reducerea sângerândă a luxației. Intervenția poate fi dificilă, sângerândă și cu rezultate, adesea modeste pe plan funcțional și al suprimării durerii. Pentru aceste cazuri, rezecția artroplastică a extremității osoase luxate (la persoanele în vârstă) sau rezecția și înlocuirea protetică (la persoanele tinere) poate reprezenta o bună soluție.

Luxațiile recidivante, atunci când se repetă frecvent, sunt dureroase sau se însoțesc de o jenă funcțională evidentă și trebuie operate. Este cazul, în special a luxației recidivante de umăr care reclamă întotdeauna un tratament chirurgical dificil.

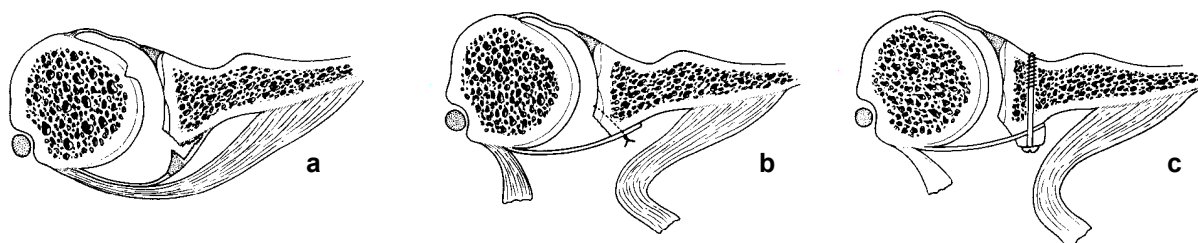
Principiile tratamentului chirurgical al luxației recidivante de umăr pot fi astfel sistematizate:

- combaterea slăbiciunii și distensiei capsulare anterioare, prin desființarea camerei de luxație și refacerea valorii stabilizatoare a capsulei (operația Bankart) (**fig. 3.90.a, b**);

- combaterea deplasării antero-interne a capului humeral prin constituirea unui baraj la acest nivel. Este principiul butée-urilor care închid defileul subcoracoidian sau ameliorează relieful rebordului glenoidian (operația Latarjet) (**fig. 3.90.c**);

- combaterea laxității articulare prin acțiunea stabilizatoare a mușchilor anteriori, rotatori interni, transpoziționați, pentru a realiza o chingă stabilizatoare anterioară și a menține capul în fața glenei (operația Magnuson-Stack).

Stabilizarea articulară se realizează prin diverse procedee și artificii chirurgicale practicate pe părțile moi periarticulare (capsulă, ligamente, tendoane, mușchi) (Bankart, Magnuson-Stack), sau/și osoase (butée-uri) (Latarjet). Reeducarea funcțională postoperatorie este obligatorie după o perioadă de imobilizare, variabilă în funcție de procedeul utilizat.



**Figura 3.90**

### **Luxația recidivantă de umăr**

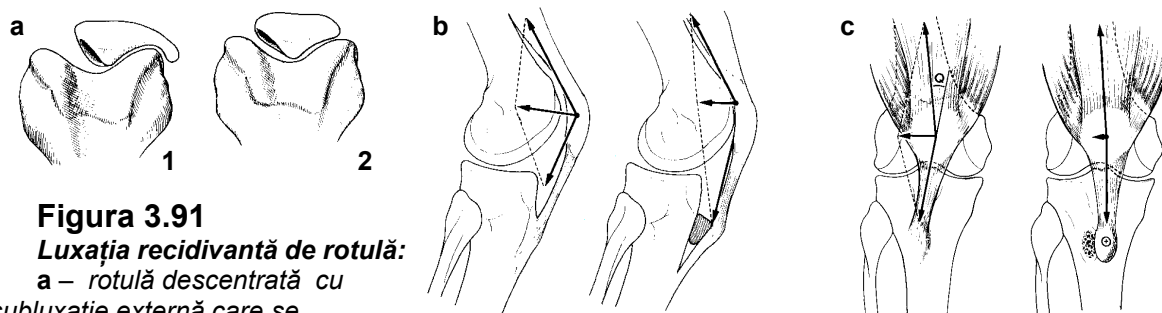
**a** – leziunile din luxația recidivantă: distensie capsulară anterioară și cameră de luxație, dezinscrierea bureletului glenoidian, ancoșă posterioară;

**b** – principiul operației Bankart (refacerea rebordului glenoidian cu reinscrierea bureletului glenoidian, retensionarea capsulei anterioare peste rebordul glenoidian anterior);

**c** – principiul operației Latarjet (butée preglenoidian, retensionarea capsulei anterioare)

Pentru luxația recidivantă de rotulă, principiile de tratament chirurgical sunt aceleași și au drept scop obținerea unei rotule centrate în permanență pe trohlee cu diminuarea presiunilor care se exercită pe suprafața articulară, de regulă alterată prin condromalacie sau artroză. Atunci când rotula este perfect centrată, soluțiile chirurgicale constau în: simpla secțiune a aripioarei rotuliene externe pentru diminuarea sau suprimarea sindromului de hiperpresiune rotuliană externă (Ficat) (**fig. 3.91.a**), sau avansarea tuberozității tibiale anterioare (Maquet), care determină diminuarea presiunilor pe rotulă (**fig. 3.91.b**).

În instabilitățile rotuliene există aproape întotdeauna un descentraj extern al rotulei, ocazional (luxație sau subluxație recidivantă) sau permanent (luxație habituală sau permanentă, subluxație permanentă) (**fig. 3.91.c**).



**Figura 3.91**

**Luxația recidivantă de rotulă:**

**a** – rotulă descentrată cu subluxație externă care se

reaxează prin transpoziție internă a tuberozității tibiale anterioare (1); rotulă centrată cu sindrom de hiperpresiune externă care este suprimat prin secțiunea aripioarelor rotuliene externe (2);

**b** – efectul operației de avansare a tuberozității tibiale anterioare (Maquet) care diminuează forța de aplicare sagitală a rotulei pe trohlee;

**c** – după transpoziția internă a tuberozității tibiale, unghiul Q, de dezașare frontală a forței cvadricepsului aplicată pe rotulă, descrește și forța care tracționează rotula în afară diminuează.

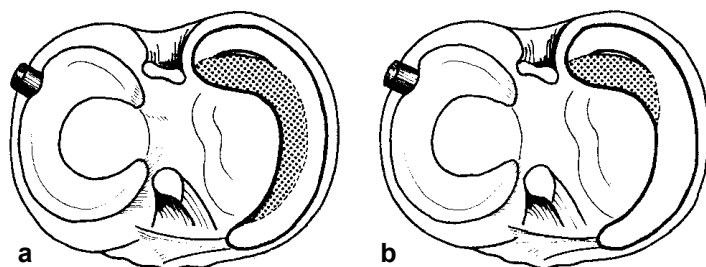
Simptomatologia în aceste cazuri variază în funcție de vârstă și gradul de artroză: la tineri domină instabilitatea în timp ce la subiecții în vârstă prevalează durerile și tendința rotulei de a se fixa în poziție de subluxație. Lateralizării rotulei prin anomalie a aparatului extensor (unghiul Q crescut, patelae altae, hipotrofia versantului trohlean extern), i se poate adăuga un element agravant dat de hiperrotația externă femuro-tibială. Soluțiile pentru recentrarea rotulei pot fi astfel schematizate:

- transpoziție internă a tuberozității tribiale anterioare care permite corectarea unei anomalii de unghi Q sau patelae altae (transpoziție + coborâre);
- intervenții numai pe părțile moi: secțiune aripioarei rotuliene externe, plastie de scurtare a aripioarei interne, ligamento-plastie pentru diminuarea și controlul tendinței la rotație externă a tibiei;
- asocierea unuia sau altuia dintre procedeele menționate, pe os și pe părți moi.

### Tratamentul rupturilor de menisc

Tratamentul modern al rupturii meniscale este din ce în ce mai conservator și constă fie în reinsertia leziunilor meniscale periferice susceptibile de a cicatriza, fie în meniscectomie parțială a langhetei meniscale rupte, cel mai adesea prin artroscopie sau când nu este posibil astfel, prin artrotomie. Leziunile asociate, de regulă ligamentare, pot necesita gesturi chirurgicale mai mult sau mai puțin complexe. Tratamentul lor se impune întotdeauna când pacientul este tânăr și exigențele funcționale sunt complexe.

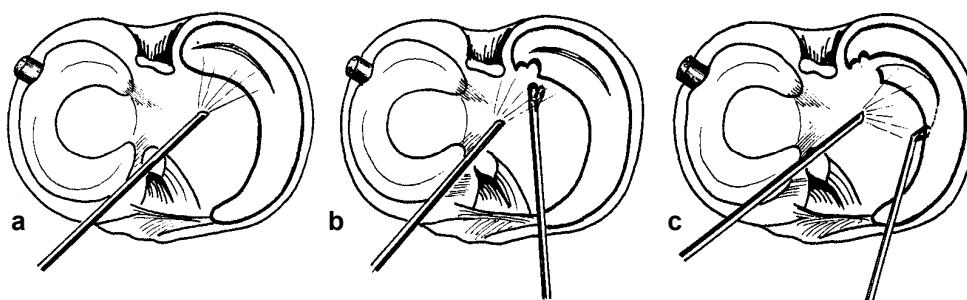
Meniscectomia pe cale artroscopică este aproape întotdeauna parțială, conservatoare, după principiul „meniscectomiei intramurale” (A. Trillat [21]). Meniscectomia parțială ideală trebuie să înlăture tot țesutul meniscal anormal și anormal mobil (Lanny Johnson [21]). Acest concept este comun pentru orice tip de meniscectomie, fie ea artroscopică sau prin artrotomie. Totuși artroscopia dă o mai bună apreciere a calității țesutului meniscal permițând o rezecție mai precisă și mai economică. Bineînțeles, atunci când meniscul este patologic, meniscectomia va fi totală atât pe cale artroscopică cât și prin artrotomie (**fig. 3.92**).



**Figura 3.92**

**Întinderea rezecției meniscale:**  
**a** – în cazul unei meniscectomii intramurale clasice, prin artrotomie;  
**b** – în cazul unei meniscectomii parțiale prin artroscopie

În cazul unor leziuni limitate, posterioare, precum o langhetă sau o ruptură longitudinală, artroscopia va realiza o meniscectomie mult mai economică (**fig. 3.92.b**). Întinderea rezecției meniscale depinde astfel de un anumit număr de elemente: gradul de extensie al leziunii către periferie (joncțiunea menisco-sinovială), aspectul meniscului și mobilitatea sa în timpul investigației artroscopice. Pentru a evalua aceste aspecte se utilizează întotdeauna un croșet care poate evidenția un clivaj sau o fisură la nivelul peretelui meniscal sau în grosimea meniscului. Două gesturi importante vor asigura succesul meniscectomiei: fragmentarea meniscului cu o pensă Basket, prin excizie din aproape în aproape, și ablația fragmentelor meniscale mari cu aceeași pensă. Fragmentele mici, detașate și libere în articulație, se elimină cu o canulă evacuatoare, prin aspirație (**fig. 3.93**).



**Figura 3.93**

**Ruptură longitudinală a meniscului intern:**

- a – explorarea artroscopică a rupturii;
- b – secționarea atașei posterioare și fragmentarea meniscului cu pensă Basket;
- c – ablația fragmentelor meniscale mari cu aceeași pensă.

Chirurgia artroscopică meniscală se efectuează, de obicei, prin două căi de abord, antero-externă și antero-internă. Una dintre ele permite introducerea artroscopului și vizualizarea articulației iar cealaltă permite introducerea instrumentelor de explorare și excizie, cele două căi fiind interschimbabile în cursul intervenției. În mod excepțional se poate utiliza și o a treia cale, pentru anumite situații foarte dificile. Inconvenientul constă în coordonarea unui număr mare de instrumente într-un spațiu redus.

Instrumentele cele mai des utilizate în meniscectomia artroscopică sunt: foarfecele cuate la 20° și 60° care inițiază secțiunea anterioară a meniscului și pensele mușcătoare (Basket) care permit fragmentarea și secționarea fragmentului meniscal. Aceste instrumente au înlocuit în cvasitotalitatea cazurilor bisturiul, respectiv foarfecele drepte.

Urmărirea și îngrijirile postoperatorii sunt variabile și în funcție de tipul de chirurgie aplicată: rezecție meniscală artroscopică, meniscectomie prin artrotomie, reinsertie meniscală, chirurgie ligamentară asociată. Drenajul articular poate fi indicat după artrotomie în scopul evitării riscului de hemartroză postoperatorie. Tromboprofilaxia este obligatorie. Sprijinul, durata de imobilizare și programul de reeducare sunt variabile, în funcție de agresivitatea actului chirurgical, cu îngrijiri mai simple după artroscopie decât după artrotomie.

# PRINCIPII ȘI MODALITĂȚI MODERNE DE TRATAMENT ÎN ORTOPEDIE

## 1. Laserul în chirurgia ortopedică

### Definirea principiului și principii de funcționare

Laserele sunt surse de radiații electromagnetice cu emisie în domeniul spectral vizibil sau aproape de acesta (infraroșu sau ultraviolet), cu caracteristici deosebite față de sursele luminoase convenționale (bec electric, tub fluorescent, flacără), ca de exemplu: monocromia, direcționalitatea, densitatea mare a puterii. Principiul de funcționare are la bază unul din cele două procese de emisie a luminii de către atomii și moleculele substanței: emisia stimulată și emisia spontană. Laserul utilizează principiul emisiei stimulate care este amplificată de așa-numita inversie a populației, ceea ce înseamnă că pentru a amplifica fasciculul luminos este necesară o situație neobișnuită. Această situație constă în existența unui număr mai mare de atomi sau molecule pe un nivel energetic superior față de un nivel energetic inferior, fapt care oferă posibilitatea amplificării luminii în substanță. Pentru pregătirea unui astfel de mediu se poate folosi o radiație auxiliară care să fie absorbită în prealabil de atomii sau moleculele aflate în starea  $E_1$  pentru a trece în starea superioară cu energie  $E_2$ , adică așa-numitul pompaj optic.

Orice laser cuprinde trei părți: mediul activ, sursa de pompaj și cavitatea rezonantă.

#### Mediul activ laser

Este un mediu care permite inversia populației între două sau mai multe niveluri energetice ale particulelor componente (ioni, atomi, molecule). El poate fi solid, lichid, gazos sau semiconductor.

#### Sursa de pompaj

Are rol de a pompa atomii, moleculele sau ionii, pe un anumit nivel energetic superior de la care pornește emisia laser care trebuie amplificată.

#### Cavitatea rezonantă

Are proprietatea de a crește densitatea radiației emise de mediul activ din interiorul tubului său prin reflexii multiple pe pereții săi, sporind intensitatea emisiei stimulate.

Aceste trei componente sunt comune tuturor tipurilor de lasere dar au forme diferite și caracteristici specifice fiecărui tip de laser.

### Proprietățile fasciculului laser

#### Coerența

În emisia simultană a luminii fotonii formează o avalanșă unică care se caracterizează printr-o direcție de mișcare determinată, numită lumină coerentă (fig. 3.94).

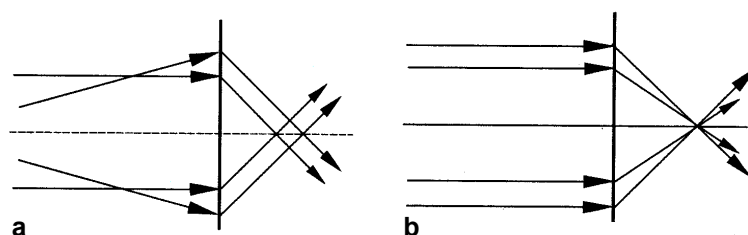


Figura 3.94

a – focalizarea luminii necoerente;  
b – focalizarea luminii coerente.

### **Direcționalitatea (colimarea)**

Este rezultatul faptului că radiația emisă are o divergență foarte mică, de 1mrad. Aceasta face ca la distanțe mari radiația laser să se regăsească sub forma unui fascicul îngust cu un înalt grad de coerență, cu o densitate de putere foarte mare și monocromatic. Fasciculul de raze laser va fi, astfel, extrem de convergent, posibil de focalizat practic într-un punct.

### **Densitatea ridicată de putere**

Caracterizează puterea fasciculului laser pe unitatea de suprafață. Deoarece fasciculele laser sunt înguste densitatea devine foarte mare. Chiar în cazul unui laser de mică putere intensitatea fasciculului laser este de  $10^4$  ori mai mare decât intensitatea razei solare.

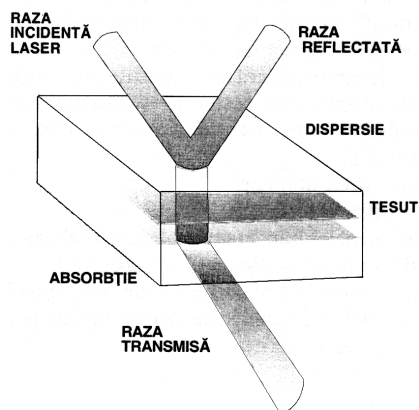
### **Monocromaticitatea**

Desemnează faptul că fasciculul laser emis este foarte îngust din punct de vedere spectral, având o lungime de undă precis determinată. Această proprietate este de câteva ordine de mărime mai bună decât a surselor clasice de lumină și are ca efect stimularea unor reacții selective în mediile cu care interacționează.

### **Efectele biologice ale laserului**

Folosirea cu succes a laserelor în medicină pentru biostimulare și în chirurgie (bisturiu laser) se bazează pe principiile interacțiunii luminii laser cu țesutul viu. Acesta este un fenomen complex, influențat de parametrii diferitelor lasere și de proprietățile țesuturilor.

În principiu, dacă un fascicol laser ajunge pe un țesut, se pot produce patru tipuri de procese: reflexia (întoarcerea unei laser la sursă sau la altă suprafață), absorbția (principalul fenomen care afectează țesutul), dispersia (energia disipată a fasciculului laser) și transmisia (lumina trece și este transmisă prin țesut, fiind absorbită doar în mică parte) (**fig. 3.95**).



**Figura 3.95**  
*Interacțiunea unei laser cu țesutul*

În țesuturile biologice, radiația absorbită este transformată în alte forme de energie (calorică, chimică), care acționează în interiorul țesutului care a absorbit-o și își împrăștie efectele în zonele înconjurătoare.

Efectele radiației laser asupra materialului biologic, respectiv, reacțiile țesutului viu la aceste radiații sunt provocate de efectele reciproce ale fotonilor cu moleculele din țesut. Aceste procese pot fi grupate în trei categorii:

- c. efecte fotochimice (biostimularea) – au loc la densități foarte mici de putere ( $10^{-3}$ - $1\text{W}/\text{cm}^2$ ), cu timp de expunere foarte lung ( $10$ - $1000\text{s}$ );
- d. efecte termice (evaporarea, tăierea și coagularea țesuturilor) – au loc la densități și puteri foarte mari ( $10^{10}\text{W}/\text{cm}^2$ ), la timp de expunere foarte scurt ( $1\text{ms}$ - $100\text{s}$ );
- e. efecte neliniare – apar la densități de putere de peste  $10^{10}\text{W}/\text{cm}^2$  și la timpi de expunere ultrascurți ( $10^{-9}\text{s}$ );

Efectele celor trei interacțiuni depind de:

- proprietățile radiației laser (lungimea de undă, densitatea energiei, durata iradierii, rata repetiției);
- proprietățile țesutului biologic (coeficientul de absorbție, dispersie, densitate).

În funcție de lungimea de undă, de densitatea energiei și de comportarea în timp a radiației laser incidente există doi parametri tisulari interni care determină, în esență, efectul razei laser: proprietățile optice ale țesutului iradiat și proprietățile termice ale acestuia. Țesuturile biologice nu sunt sisteme foarte omogene din punct de vedere optic. Fiecare țesut posedă proprietățile sale de reflexie, absorbție, dispersie și transmisie, fapt ce trebuie cunoscut pentru a înțelege modul de utilizare al laserului.

### **Tipuri de lasere cu aplicații medicale**

Aplicațiile medicale ale laserelor pot fi diagnostice și terapeutice. Terapia cu laser cuprinde în principal: biostimularea cu radiație electromagnetică și secționarea țesuturilor, înlăturarea lor sau coagularea.

Din acest punct de vedere laserele medicale se împart în:

- lasere atermice (lasere „reci” sau „soft”) – cu putere energetică mică (mW), fără proprietăți distructive, cu rol de ameliorare a metabolismului celular;
- lasere termice – cu puteri de emisie ridicată (mai multe zeci de W) și cu o energie mare eliberată în țesuturi. Au putere distructivă la nivel celular, fiind utilizate în chirurgie.

Există actualmente o varietate foarte mare de lasere care, în funcție de mediul activ (solid, lichid sau gazos) al laserului se clasifică în:

- laser cu mediu activ solid (cu rubin, neodim-YAG, erbiu, semiconductori, cu ioni);
- laser cu mediu activ lichid (cu acid neodimic, cu eropiu, cu coloranți);
- laser cu mediu activ gazos (cu gaz atomic, cu gaz ionic, molecular cu atomi neutri (He-Ne, argon, kripton, Ne, Xe, laser cu CO<sub>2</sub>, etc.)).

### **Aplicațiile laserului în ortopedie**

Principalele tipuri de lasere utilizate în chirurgia ortopedică sunt: laserul cu CO<sub>2</sub>, laserul cu Nd-YAG cu fibră optică, laserul cu holmiu cu fibră optică, laserul cu excimer. Pentru biostimulare se utilizează laserul cu He-Ne, laserul cu semiconductori.

Principalele arii de aplicare ale laserului în chirurgia ortopedică sunt în:

- artroscopie, unde se pot realiza: meniscectomie, secționarea arapioarelor pararotuliene, debridări intraarticulare, ablația unui chist meniscal, fotocondroplastie în condromalacie, tratamentul chirurgical al instabilității scapulo-humerale multidirecționale. Se utilizează lasere cu excimer, holmiu, Nd-YAG sau CO<sub>2</sub>;
- revizia protezei pentru ablația cimentului (laser cu CO<sub>2</sub>);
- osteotomia cu laser cu CO<sub>2</sub>;
- afecțiuni reumatismale degenerative, artroze incipiente, epicondilita, pinten calcanean, utilizând laser cu He-Ne și semiconductori;
- traumatisme articulare (entorse, tendinite, entezite, contuzii), utilizând laserul cu He-Ne și semiconductori;
- discectomia parțială (laser cu argon, Nd-YAG, CO<sub>2</sub>);
- ablația tumorilor osoase sau de părți moi (laser Nd-YAG și CO<sub>2</sub>);
- chirurgia supurației osoase și a părților moi (laser Nd-YAG și CO<sub>2</sub>);
- terapia consolidării osoase folosind laser cu He-Ne.

## 2. Artroscopia

### Istoric

Explorarea cavităților naturale ale omului este o dorință veche a medicinei. Încă din secolul XIX au fost lansate primele idei și instrumente pentru a vizualiza vezica urinară, rectul, vaginul, faringele.

Primele studii privind vizualizarea marilor articulații au fost începute de Kenji Takagi în 1918 în Japonia. Primul aparat nu avea sistem de lentile și era destinat depistării precoce a tuberculozei. Concomitent, în Europa, au fost inițiate primele studii privind interesul artroscopiei în leziunile meniscale (Kreuscher, 1925 [21]), apoi între 1935 și 1960 numeroși autori (Sommer, 1937; Vaudel, 1938; Hurter, 1955 [21]) au dezvoltat metoda fără a putea să o impună. Watanabe în Japonia, elev al lui Takagi, a popularizat și impus definitiv metoda, publicând în 1957 o lucrare vastă asupra acestui subiect. Artroscopul propus de Watanabe permitea o viziune directă și laterală grația utilizării a două tipuri de telescoape de mică talie. Un circuit de ser fiziologic atașat artroscopului permitea spălarea articulației și răcirea sistemului optic. Începând din 1962 el realizează prima meniscectomie parțială și primele fotografii, fapt ce impune dezvoltarea rapidă a acestei tehnici. Jackson realizează prima ablație a meniscului pe cale artroscopică în Canada iar O'Connor creează primul artroscop operator modern. Tehnica se răspândește rapid în toate țările și este recunoscută ca atare prin înființarea, în 1975, a Asociației Internaționale de Artroscopie.

Actualmente, artroscopia, atât diagnostică cât și terapeutică, este o modalitate tehnică foarte răspândită. Succesul său se datorează unui cumul de factori, atât de ordin material, cât și tehnic. Progresul tehnologic în domeniu a fost rapid și impresionant prin ameliorarea sistemelor optice, introducerea sistemului de „lumină rece”, utilizarea circuitului video, miniaturizarea și diversificarea instrumentelor chirurgicale. Progresele în materie de tehnică operatorie au contribuit de asemenea la dezvoltarea rapidă și diversificarea acestei tehnici. S-a trecut rapid de la observarea pasivă a cavității articulare la posibilitatea unor gesturi active, cum ar fi utilizarea croșetului palpator, care a transformat fiabilitatea diagnosticului. Gama, din ce în ce mai variată, de instrumente a permis diversificarea intervențiilor chirurgicale: intervenții pe meniscuri, ligamente, cartilaj, sinovială, corpi străini intraarticulari.

Artroscopia a devenit astfel o tehnică cotidiană în multe servicii ortopedice, cu utilizare largă în diagnostic și tratament. Reumatologii se folosesc de posibilitățile sale de investigație și diagnostic, în timp ce în medicina sportivă chirurgia artroscopică a revoluționat tratamentul unor leziuni specifice ca și posibilitățile și timpul de recuperare.

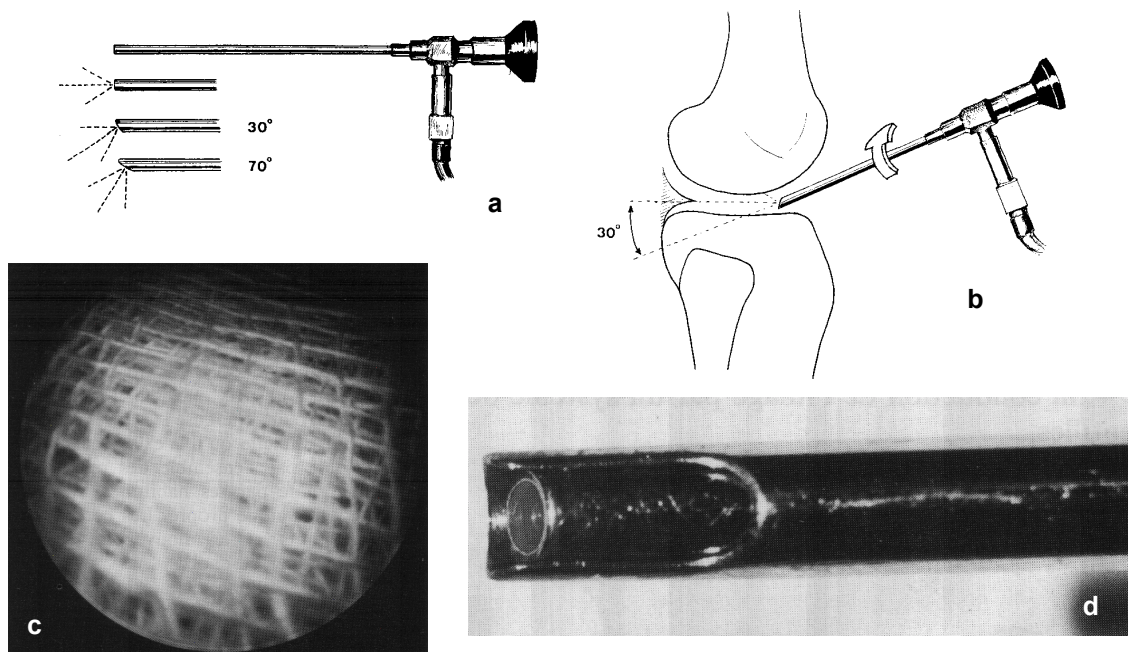
### Instrumentar

Instrumente care compun un ansamblu de artroscopie sunt: artroscop, surse de lumină, sistem video și materiale operatorii motorizate și nemotorizate.

#### Artroscopul

Permite conducerea imaginii printr-un sistem de lentile și conducerea luminii prin fibre optice (**fig. 3.96.a**). Viziunea este, fie directă, în prelungirea artroscopului fie, cel mai adesea, oblică, la 30° sau 70°. Opticul la 30° este cel mai frecvent utilizat și permite o explorare articulară excelentă (**3.96.b**). Oblicitatea sa trebuie să fie pusă permanent în valoare prin imprimarea unor mișcări de rotație, pe tot parcursul investigației artroscopice. Profunzimea câmpului de vizualizare autorizează o vizualizare foarte apropiată a structurii examinate. În acest sens, se creează un efect optic de mărire marcată a zonei studiate care trebuie luată în calcul când se interpretează imaginile (**fig. 3.96.c**).



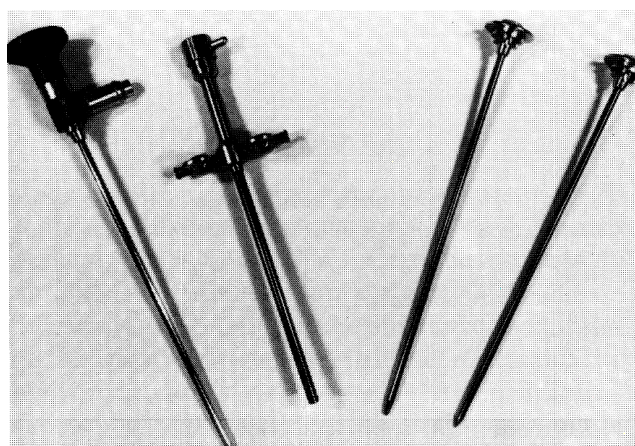

**Figura 3.96**

**Artroskopul cu fibră optică**

- a – tipuri de vizualizare permise de către artroskop;
- b – opticul la 30° – cel mai frecvent utilizat;
- c – efectul de mărire imprimat de artroskop pe o compresă obișnuită;
- d – cămașa de protecție care depășește ușor extremitatea artroskopului.

Artroskopul cu fibră optică, cu diametru de 4mm, se introduce într-o cămașă de 5mm prevăzută cu două robinete (**fig. 3.96.d**). Acest mic spațiu între cămașă și artroskop poate fi utilizat pentru irigație (admisie sau evacuare). Cămașa este, de asemenea, prevăzută cu două mandrine, una ascuțită și una boantă utilizate pentru penetrarea capsulei articulare după incizie. Capătul cămășii depășește ușor artroskopul, protejându-l (**fig. 3.97**).



**Figura 3.97**

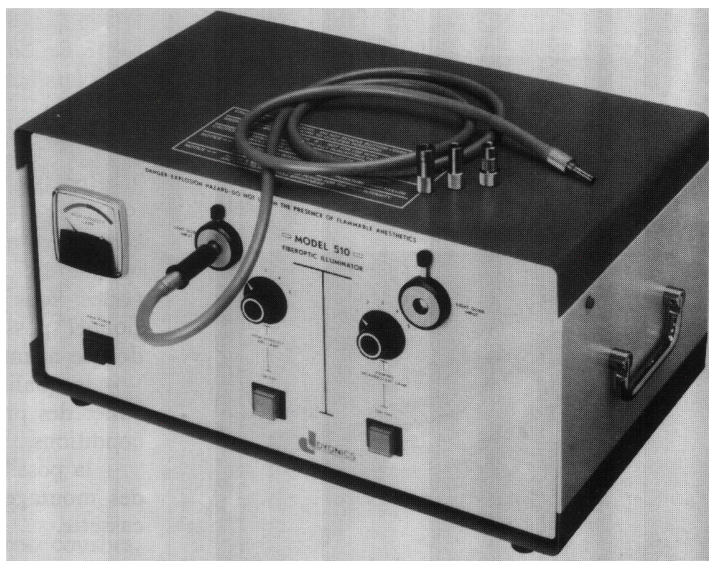**Artroskopul compus din:**

- optic,
- cămașă prevăzută cu două robinete de admisie sau evacuare
- două mandrine, una boantă și una ascuțită

**Sistemul de iluminare**

Este compus din o sursă de lumină și un cablu conectat la artroskop.

**Sursa de lumină** – este variabilă, în funcție de model: lampă cu xenon, tungsten, cu arc, etc. (**fig. 3.98**). Puterea sa trebuie adaptată în funcție de utilizare: artroscopie directă – putere de 150W, videoartroscopie – minimum 250W.



**Figura 3.98**  
**Sistem de iluminare compus din:**  
- sursă de lumină rece;  
- un cablu de transmisie, conectat la artroscop.

Indiferent de puterea maximală a sursei de lumină, ea trebuie să poată fi modificată în cursul examenului, în funcție de structurile examinate; cartilajul, reflectogen, necesită mai puțină lumină decât fundul de sac sub-quadricipital.

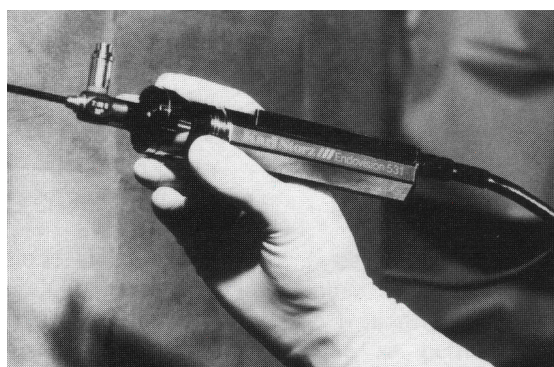
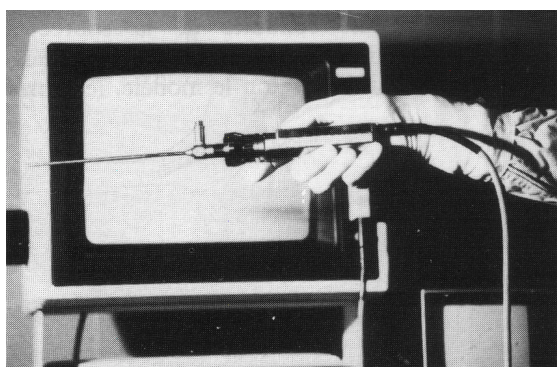
Temperatura luminii diferă, funcție de lampă, și se exprimă în grade Kelvin: 3200°K, corespunde luminii artificiale, iar 5400°K corespunde luminii de zi.

**Cablul** – conduce lumina de la sursă la artroscop. Transmisia utilizează după caz fibre de sticlă sau lichid. Diametrul cablului trebuie să fie suficient, adaptat la puterea sursei. În timpul manipulării sale se va evita plierea sau torsiunea sa brutală, pentru a evita deteriorarea fibrelor optice.

### **Sistemul video**

Este compus dintr-o cameră de luat vederi conectată la monitor sau la un videorecorder.

**Camera și monitorul** – sunt compuse dintr-o videocameră color miniaturizată, cu o greutate sub 200g și un monitor cu reglaje identice cu ale unui televizor: luminozitate, contrast, culoare. Ecranul are, în general, diagonala de 36cm și corespunde, de cele mai multe ori, exigențelor oricărui tip de artroscopie (**fig. 3.99**).



**Figura 3.99**  
**Sistemul video compus din cameră de luat vederi conectată la monitor**

Se utilizează, în mod curent, două tipuri de camere:

- camera cu tub, care are avantajul unei sensibilități de până la 10luxi, cu o bună definiție a imaginii dar fragilă la șocuri;
- cameră fără tub, cu avantajul miniaturizării, robusteții și rezistenței superioare la șocuri, dar cu sensibilitate mai slabă decât precedenta.

În principiu este de preferat o sensibilitate și o rezoluție mai bună a imaginii din numeroase motive:

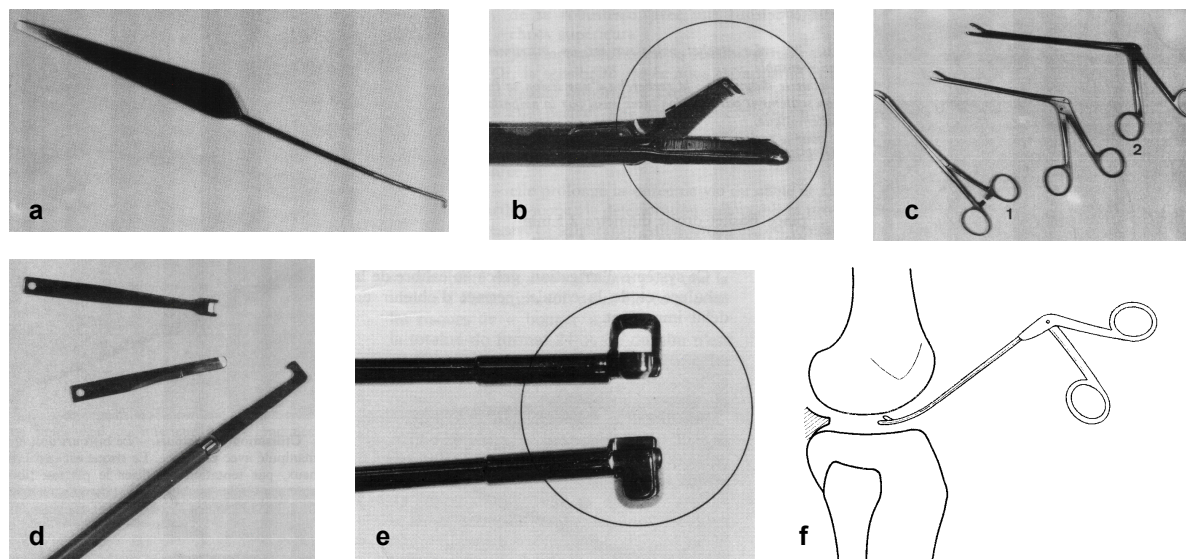
- permite o mai bună explorare a anumitor zone mai slab luminate;
- reduce valoarea puterii necesară de la sursă;
- prelungeste durata de viață a cablului și artroscopului, deoarece deteriorarea transmisiei luminoase este mai lentă decât în celălalt caz.

Aceste camere sunt sterilizabile prin imersie și beneficiază de un reglaj, adesea automatic, pentru a se adapta la temperatura emanată de lumina sursei.

**Videorecorderul (magnetoscopul)** – este opțional, nefiind indispensabil nici bunei funcționări a ansamblului artroscopic, nici explorării tehnice propriu-zise. Atunci când există în dotare, el permite înregistrarea și reținerea unor imagini și instantanee din timpul intervenției. Pot fi astfel realizate, fără pierdere de calitate, montaje de imagini selecționate care, înregistrate pe casetă, permit proiecția lor publică în excelente condiții de calitate.

**Material operator nemotorizat**

Cuprinde totalitatea instrumentelor de explorare și tratament utilizate intraarticular. Aceste instrumente sunt, în principal: croșetul palpator, pensa apucătoare (Basket), pense de menisc, bisturiu, foarfeci (**fig. 3.100**).



**Figura 3.100**

**Material operator nemotorizat:**

- a** – croșet palpator; **b** – pensă apucătoare tip Basket; **c** – pensă de menisc (1) și de disc (2);  
**d** – bisturie intraarticulare; **e** – instrumente cuate (pensa apucătoare cuită la 90°);  
**f** – pensă curbă.

Croșetul palpator este un instrument indispensabil, atât pentru diagnostic cât și pentru tratament. El permite căutarea unei leziuni (fisură în menisc) și aprecierea extensiei sale, precum și stabilitatea meniscului la inserția menisco-capsulară.

Pensa Basket există în mai multe diametre și variante (drepte și cuate la 90°). Ea permite în același timp secționarea și rezecția, fiind pensa cea mai des utilizată în chirurgia meniscală.

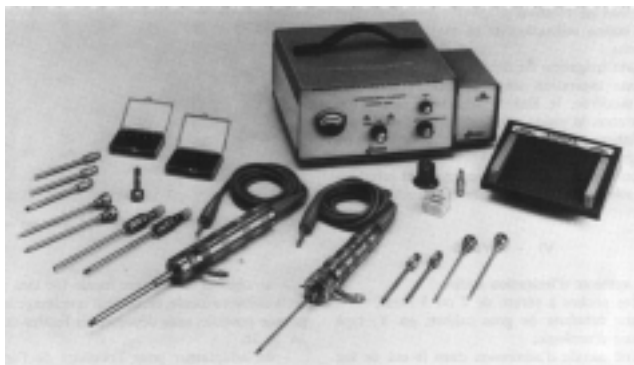
Foarfecile drepte și cuate (la 20° și 60°), precum și bisturiurile, trebuie utilizate cu deosebită prudență deoarece ele riscă să lezeze cartilajul sau alte formațiuni intraarticulare.

Caracteristicile calitative ale instrumentelor utilizate intraarticular sunt date de soliditatea și forma lor. Forma este fundamentală deoarece nu este posibilă modificarea direcției instrumentare determinată de orificiul de intrare.

De aceea instrumentele trebuie să se adapteze prin forma lor la morfologia și situația structurilor anatomice intraarticulare: instrumentele drepte reprezintă materialul de bază; instrumentele curbe permit înconjurarea convexității condiliene pentru a ajunge la segmentul meniscal posterior; instrumentele cunate la extremitate sunt necesare, deoarece, în ciuda unei direcții instrumentale tangențiale, dispun de un unghi de atac satisfăcător, dacă se alege gradul de angulație adaptat

### **Materialul motorizat**

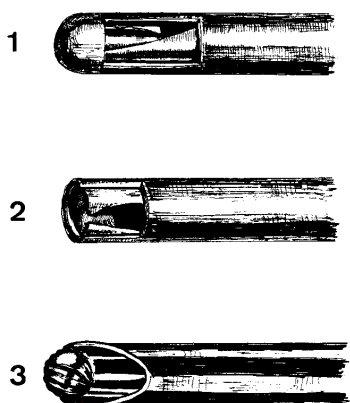
Este reprezentat de un sistem Shaver și un Artroplasty system (fig. 3.101).



**Figura 3.101**  
**Materialul motorizat**

În mod curent, se utilizează trei tipuri de lame (fig. 3.102):

- **rezectorul sinovial** (shaver propriu-zis), util și activ pe sinovială și cartilajul patologic, cu leziuni în special fibrilare;
- **cutter-ul** are aceleași principii ca shaverul, dar diferă prin unghiul de atac de aproximativ  $45^\circ$ , față de cel tangențial al shaverului. Eficacitatea sa este mai mare pe anumite structuri, în special menisc și, în general, pe structuri neregulate, fragmentate;
- **freza** este înconjurată de o teacă care îi permite, în același timp, o protecție laterală și o aspirație. Forma și nervurile sale o fac mai agresivă, atât pentru un sens de rotație cât și pentru celălalt.



**Figura 3.102**

**Shaver – lamele utilizate în mod curent:**

- 1 – rezectorul sinovial;
- 2 – cutter-ul;
- 3 - freza

Materialul motorizat acționează electric, fiind cuplat la o baterie reîncărcabilă și are cele două sensuri de rotație. Buna utilizare a acestui instrumentar presupune o irigație cu debit suficient, o aspirație eficientă și o întreținere regulată în sensul curățării și lubrifierii.

### **Materialie diverse**

**Sistemul de irigație** – utilizează: pungi cu ser izoton de 2-3l, tubulatură de calibru mare în formă de Y, tip urologic, o canulă de admisie în fundul de sac sub-quadricipital. Acest sistem de irigație permite, în general, un debit important. Debitul este în funcție de doi parametri: presiunea, modulabilă în funcție de înălțimea de cădere a serului și calibrul tubulaturii, de diametru constant.

Recepția serului de lavaj intraarticular la ieșirea din genunchi se face prin intermediul robinetului de evacuare al cămășii artroscopului sau printr-o cale de abord instrumentală.

Acest sistem permite un debit de irigație important în absența oricărei pompe automate. Avantajele sunt numeroase și constau într-o mare facilitate de utilizare, o distensie eficace a întregii articulații și îndeosebi a unor compartimente dificil de explorat, precum fundul de sac sau compartimentul posterior. Această ușoară presiune și distensie lichidiană împinge și sinoviala care este adesea jenantă pentru vizualizarea anumitor elemente. Ea joacă, de asemenea, un rol de lavaj, eliminând resturile meniscale sau cartilaginoase și incidența unor imagini neclare datorită hemartrozei. Lavajul are, de asemenea, un rol terapeutic, de ameliorare clinică de durată a durerilor în genunchiul artrozic. În fine, această circulație constantă a serului limitează sau elimină riscul infecțios.

**Sistemul fotografic** – utilizează un aparat de fotografiat cu reglaj automat al vitezei și un obiectiv de 135mm cuplat la artroscop.

**Sterilizarea materialelor** – depinde de tipul de material și de exigențele producătorului. Majoritatea materialelor care vin în contact direct cu articulația sunt gata sterilizate și de unică folosință sau sterilizabile, fie la autoclav fie sterilizare rapidă prin imersie într-un antiseptic cu efect rapid, cum sunt cele pe bază de glutamaldehydă (Cidex, Videne). Deși prezintă avantajul unei sterilizări rapide, cu posibilitatea reutilizării aceluiași material la mai multe artroscopii succesive, sterilizarea prin imersie are dezavantajul acțiunii corozive în timp asupra instrumentarului metalic specific.

### **Principalele indicații ale artroscopiei**

Principalele articulații explorate artroscopic și terapeutic sunt: articulația genunchiului, umărului și, mai nou, a șoldului. Artroscopia mai este rar utilizată și în explorarea articulației gleznei, cotului sau pumnului.

Articulația genunchiului beneficiază, prin excelență, de această tehnică. Ea permite explorarea diagnostică și rezolvarea chirurgicală a unei patologii extrem de diverse: leziunile traumatiche și degenerative ale meniscurilor intern și extern, leziunile sinoviale (sinovită mecanică, inflamatorie, condromatoasă sau de plică sinovială), patologia și chirurgia ligamentară (explorarea rupturilor recente și vechi ale ligamentelor încrucișate, reinsertie femurală sau tibială a ligamentului încrucișat anterior rupt și, mai ales, plastia intraarticulară, prin artroscopie, a unei rupturi vechi de ligament încrucișat anterior), explorarea și terapia artrozei genunchiului (leziuni cartilaginoase, osoase și asociate), osteocondrite, osteonecroze, corpi străini intraarticulari.

În patologia umărului artroscopia își are în prezent un loc foarte important, atât în explorarea și diagnosticul, cât și în tratamentul unor afecțiuni diverse, de natură traumatică sportivă (ruptura coafei rotatorilor, tendinite ale coafei, tendinite și rupturi ale lungii porțiuni a bicepsului, instabilități și luxații de umăr, conflict subacromio-coraciodian), microtraumatică (artropatii acromio-claviculare microtraumatice) sau degenerativ artrozică (tendinite și rupturi degenerative ale coafei, calcificări).

Artroscopia șoldului nu cunoaște o amploare și o dezvoltare asemănătoare celor precedente, datorită, în primul rând, dificultăților de abord, articulația fiind foarte profund situată, cât și posibilităților terapeutice limitate. Poate fi explorată și diagnosticată patologia de burelet cotiloidian, dificil de explorat și confirmat diagnostic prin alte mijloace, sau patologia sinovială și osteo-cartilaginoasă (sinovite diverse, osteocondromatoză, corpi străini intraarticulari). Explorarea artroscopică a articulațiilor cotului și gleznei au un interes limitat, datorită facilității de abord prin artrotomie a acestor articulații.

BIBLIOGRAFIE

1. **Antonescu D.:** *Necrose aseptique de la tête femorale : etiopathogenie et diagnostic – Conference D’Enseignement, Congres AOLF, Louvain la Neuve, 1998;*
2. **Apley Graham A., Solomon Louis:** *Apley’s System of Orthopaedics and Fractures (Seventh Edition) – Ed. Butterworth-Heinemann, Oxford, England, 1999, 80-107, 383-432;*
3. **Arlet J.:** *Nontraumatic avascular necrosis of the femoral head: past, present and future – Clin. Orthop., 1992, 277, 12-20;*
4. **Baciu C.:** *Aparatul locomotor – Ed. Medicală, București, 1981;*
5. **Baciu C.:** *Chirurgia și protezarea aparatului locomotor – Ed. Medicală, București, 1986;*
6. **Barsotti J., Dujardin C.:** *Guide pratique de traumatologie (2<sup>e</sup> edition)– Ed. Masson, Paris, 1990;*
7. **Bauer R., Kerschbaumer F., Poisel S.:** *Voies d’abord en chirurgie orthopédique et traumatologique – Ed. Masson, 1988, 106-118;*
8. **Benoit J., Dupont J. Y., Lortat-Jacob A.:** *Chirurgie du coude: techniques operatoires: arthrodesse – Encycl. Med. Chir., Paris, Techniques chirurgicales orthopediques, 44320, 1987;*
9. **Black J.:** *Orthopaedic biomaterials: biomaterials in orthopaedic research and practice – Ed. Churchill-Livingstone, New York, 1988;*
10. **Black J.:** *Biological performance of materials: fundamentals of biocompatibility – 2<sup>nd</sup> Ed. Marcel Dekker, New York, 1992;*
11. **Black J.:** *Biomaterials Overview in The Adult Hip (Callaghan J. J., Rosenberg G. A., Rubash E. H.) – Ed. Lippincott – Raven, New York, S.U.A., vol. I, 1998, 87-96;*
12. **Borgi R., Butel J.:** *Manuel du traitement orthopédique des fractures des membres et des ceintures – ed. Masson, Paris, New York, 1981;*
13. **Botez P.:** *Căi de abord ale șoldului – Congresul IV (cu participare internațională) al ortopezilor și traumatologilor din Republica Moldova, Chișinău, 10-16 oct. 1996;*
14. **Botez P.:** *Nos options pour le choix d’implant dans la nécrose aseptique primitive de tête fémorale, stade III et IV – The 2<sup>th</sup> Balkan Congress of Orthopaedics and Traumatology combined with The 8<sup>th</sup> International S.O.R.O.T. Congress of Orthopaedic and Traumatology (AOLF Session), Iași, România, 20-22 oct. 1999;*
15. **Botez P., Ciupilan D.:** *Proteze și implanturi în chirurgia ortopedică – „Bioingineria protezării și recuperării medico-chirurgicale, prezent și viitor” (masă rotundă) în cadrul Manifestărilor organizate cu prilejul împlinirii a 120 ani de învățământ superior medical ieșean, Iași 29 nov. – 4 dec. 1999;*
16. **Botez P., Crețu A., Petcu I., Nițescu A., Ciupilan D.:** *Indications of bipolar intermediar prosthesis in hip pathology – XV-ème Session des Journées Médicales Balkaniques, Iași, Roumanie, 28-30 Avril 1999;*
17. **Botez P., Lucaciu D., Ciupilan D.:** *Algoneurodistrofia pumnului – Rev. Clinica, vol. V, nr. 3, 2000;*
18. **Cabanela M. E.:** *Arthrodesis of the hip in Operative Orthopaedics (Ed. Chapman M. W.), 2<sup>nd</sup> Ed. Lippincott-Raven, 1993, 1937-1940;*
19. **Callaghan J. J., McBeath A. A.:** *Arthrodesis in The Adult Hip (Callaghan J. J., Rosenberg G. A., Rubash E. H.) – Ed. Lippincott – Raven, New York, S.U.A., 1998, vol. I, 749-760;*

20. Charnley J.: *Low-friction arthroplasty of the hip: theory and practice* – Springer-Verlag, Berlin, 1979, 3;
21. Chassaing V., Parier J.: *Arthroscopie diagnostique et opératoire du genou* – Ed. Masson, Paris, New York, 1986;
22. Crenshaw A. H.: *Campbell's operative orthopaedics (Eight edition)* – Ed. Mosby Year Book, Boston, 1992, vol. I, 371-389, 441-627;
23. Daniels L., Worthingham C.: *Evaluation de la fonction musculaire. Le testing* – Ed. Maloine, Paris, 1974;
24. Danowski R., Chanussot J. C.: *Traumatologie du sport* – Ed. Masson, Paris, 1993;
25. Degeratu C.: *Algoneurodistrofia* – Ed. Medicală, București, 1983;
26. Delaunay C., Balc'h T., Mazas F.: *Ostéonécrose aseptique non traumatique de la tête fémorale. Considérations étiopathogéniques, évolutives et thérapeutiques* – Rev. Chir. Orthop., Paris, 1986, 2, 127;
27. Delestang M.: *Traumatologie – Orthopedie (Dossiers Médico-Chirurgicaux, 9A)* – Ed. Malloine, 1985;
28. Dean M. T., Cabanela M. E.: *Transtrochanteric anterior rotational osteotomy for avascular necrosis of the femoral head. Long-term results* - J. Bone Joint Surg., 1993, 75B, 597-601;
29. Denischi A.: *Tratat de patologie chirurgicală – vol. III Ortopedia*, Ed. Medicală, București, 1988;
30. Denischi A., Antonescu D.: *Gonartroza* – Ed. Medicală, București, 1977;
31. Denischi A., Medrea O., Popovici N.: *Bolile piciorului* – Ed. Medicală, 1964;
32. Diaconescu S., Babalâc C.: *Laserul în tratamentul afecțiunilor osteo-articulare* – Ed. Militară, București, 1999;
33. Dinulescu I.: *Necrose aseptique de la tête femorale: classification et traitement - Conference D'Enseignement, Congres AOLF, Louvain la Neuve*, 1998;
34. Dinulescu I.: *Aseptic necrosis of the femoral head and it's treatment* – European Instructional Course Lectures (Ed. by Duparc P. P., Fulfort P.), 1995, vol II;
35. Enneking W. F.: *A system of staging musculoskeletal neoplasms* – Clin. Orthop., 1985, 204-209;
36. Enneking W. F.: *Limb Salvage in Musculoskeletal Oncology* – Ed. Churchill Livingstone, 1987;
37. Evans L. R.: *Nursing Care of the Surgical Patient (Perioperative Considerations) in The Adult Hip (Callaghan J. J., Rosenberg G. A., Rubash E. H.)* – Ed. Lippincott – Raven, New York, S.U.A., 1998, vol. I, 647-662;
38. Ficat R. P.: *Idiopathic bone necrosis of the femoral head: early diagnosis and traitment* – J. Bone Joint Surg. (Br.), 1985, 67B, 3-9;
39. Fiorillo B. A., Solano X. F.: *Preoperative Medical Evaluation (Perioperative Considerations) in The Adult Hip (Callaghan J. J., Rosenberg G. A., Rubash E. H.)* – Ed. Lippincott – Raven, New York, S.U.A., 1998, vol. I, 601-614;
40. Floareș Gh.: *Traumatismele osteo-articulare* – Lit. I. M. F. Iași, 1979;
41. Floareș Gh.: *Probleme de patologie a osului* – Lit. I. M. F. Iași, 1979;
42. Floareș Gh.: *Experiența noastră în diagnosticul și tratamentul osteonecrozelor idiopatice de cap femural* – Rev. Med. Chir. Soc. Med. Nat. Iași, 1990, 94, 2, 337-342;
43. Floareș Gh.: *Unele opinii privind tratamentul osteonecrozei idiopatice a capului femural în legătură cu 63 cazuri operate* – Rev. Ortopedie și Traumatologie, București 1992, 2-3, 23-30;

## Bibliografie

---

44. Floareș Gh., Botez P.: *Diagnosticul și tratamentul necrozei aseptice idiopatice primitive de cap femural – Consfătuirea Națională ATOM, Piatra Neamț, 16-18 iunie, 1994;*
45. Floareș Gh., Botez P.: *Diagnosticul și tratamentul actual al necrozei aseptice de cap femural – Consfătuirea națională ATOM, Galați, 29-31 mai, 1997;*
46. Floareș Gh., Botez P., Petcu I., Crețu A.: *Indicațiile și limitele artroplastiei totale de șold - Congresul IV (cu participare internațională) al ortopezilor și traumatologilor din Republica Moldova, Chișinău, 10-16 oct. 1996;*
47. Floareș Gh., Botez P., Popescu L.: *Riscul artrozic în necroza aseptică de cap femural și implicațiile terapeutice - Sesiunea USSM, Secția Recuperare, Medicină Fizică și Balneologie, 6 nov., 1989;*
48. Floareș Gh., Botez P., Popescu L.: *Eperiența noastră din ultimii 5 ani în tratamentul conservator al coxartrozei - Sesiunea USSM, Secția Chirurgie, 30 nov., 1989;*
49. Floareș Gh., Botez P., Popescu L.: *Experiența noastră în tratamentul chirurgical al fracturilor de col femural – Consfătuirea Anuală SOROT, Craiova, 16-18 mai, 1991;*
50. Floareș Gh., Botez P., Popescu L.: *Experiența noastră în tratamentul chirurgical conservator al coxartrozei - Rev. Med. Chir. Soc. Med. Nat. Iași, 1992, 96, 1-2, 7, 7-10;*
51. Floareș Gh., Botez P., Popescu L., Crețu A.: *Experiența noastră în tratamentul chirurgical conservator al coxartrozei – Consfătuirea anuală de reumatologie, Iași, 26-27 mai, 1989;*
52. Forest M., Abelanet R., Daudet-Monsac M.: *L'Etude morphologique d'une tumeur osseuse – Ann. Pathol., 1981, 1, 86-89;*
53. Friedman R. J., Black J., Galante J. O., Jacobs J. J.: *Current Concepts in Orthopaedic Biomaterials and Implant Fixation – J. Bone Joint Surg., 1993, 75A, 1086-1109;*
54. Ganz R.: *La chirurgie conservatrice dans la coxarthrose (Conférence d'Enseignement), en Cahiers d'Enseignement de la SOFCOT, Expansion Scientifique Publications, Paris, 1991, 215-222;*
55. Gérard Y., Llagonne B.: *Synovectomies du genou - Ed. Techniques – Encycl. Med. Chir., Paris, 44820, 4-1986;*
56. Gorun N.: *Fracturi maleolare – Ed. Curtea Veche, București, 2000;*
57. Gorun N.: *Traumatismele articulare ale regiunii claviculare – Ed. Curtea Veche, București, 1996;*
58. Gorun N.: *Rezultatele osteotomiei intertrohanteriene oblice de medializare în tratamentul coxartrozelor – Al IV-lea Congres Național de Ortopedie și Traumatologie, București, 9-11 oct. 1986, 168-169;*
59. Gorun N., Șișiroi C., Vesei D. L., Voinea A.: *Ortopedie și Traumatologie – Mică Enciclopedie – Ed. Științifică și Enciclopedică, București, 1987;*
60. Gorun N.: *Locul osteotomiei oblice de medializare în tratamentul coxartrozelor – Revista de Ortopedie și Traumatologie (București), 1991, vol. 1, nr. 1-2, 47-59;*
61. Goutallier D., Blachier D., Norotte G.: *Chirurgie de la luxation de la rotule – Ed. Techniques – Encycl. Med. Chir., Paris, 44735, 1991;*
62. Guillamat M., Lebard J. P., Khouri N., Tassin J. L.: *Scoliose idiopatique en période de croissance – Ed. Techniques – Encycl. Med. Chir., Paris, 15874, 1991;*
63. Hall B. K.: *Cartilage – structure, function and biochemistry – Academic Press, New York, 1984;*



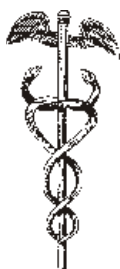64. Honnart F.: *Tehniques en chirurgie orthopédique et traumatologique* – Ed. Masson, Paris, New York, 1992;
65. Ilizarov G. A.: *Transosseus Osteosynthesis* – Ed. Springer-Verlag, 1992;
66. Isloi A., Botez P.: *Utilizarea autotransfuziei în chirurgia protetică a șoldului – Consfătuirea națională ATOM, Suceava, 28-29 aprilie, 1995;*
67. Kakkar V. V., Fok P. J., Murray W. J. G.: *Heparin and dihydroergotamine prophylaxis against thrombo-embolism after hip arthroplasty* – *J. Bone Joint Surg.*, 1985, 67B, 538-544;
68. Kempf I., Jagger C., Kempf J. F.: *L'ostéotomie de retournement en arrière de la tête fémorale dans la nécrose de la tête fémorale* - *Rev. Chir. Orthop., Paris*, 1984, 4, 271;
69. Kerboull M.: *L'ostéotomie intertrochantérienne dans le traitement de la nécrose idiopathique de la tête fémorale* - *Rev. Chir. Orthop., Paris*, 1973, 59, suppl. I, 52;
70. Khouri N., Carlioz H.: *Les ostéotomies pelviennes chez l'enfant* - Ed. *Techniques – Encycl. Med. Chir., Paris*, 44651, 1991;
71. Langlais F., Bombelli R., Maquet T., Jacomy L. P.: *Ostéotomies de l'extrémité supérieure du fémur* – Ed. *Techniques – Encycl. Med. Chir., Paris*, 44654, 1989;
72. Langlais F., Thomazeau H.: *Ostéotomies du genou* - Ed. *Techniques – Encycl. Med. Chir., Paris*, 44825, 1989;
73. Lord G., Besse J. P., Samuel P.: *La coaptation trochantero-iliaque* - Ed. *Techniques – Encycl. Med. Chir., Paris*, 44672, 1984;
74. Lord G., Samuel P.: *Ostéotomie de Chiari* - Ed. *Techniques – Encycl. Med. Chir., Paris*, 44652, 1991;
75. Lortat-Jacob A.: *Traitement chirurgical de l'infection articulaire dans* Ed. *Techniques – Encycl. Med. Chir., Paris*, 44085, 4-1990;
76. Lortat-Jacob A.: *Technique de prescription des antibiotiques en chirurgie orthopedique dans* *Techniques Chirurgicales dans Orthopedie-Traumatologie* – Ed. *Encycl. Med. Chir.*, 44-088, 1997;
77. Lucaciu D., Botez P., Hopulele I.: *Tromboprofilaxia în chirurgia șoldului – consens și controversă* – *Rev. Clinica, Iași*, 2000, vol. V, 3, 25-27;
78. McRae R.: *Traumatologie pratique – diagnostic et traitement* – Ed. *Medecine et Sciences Internationales, Paris*, 1986;
79. Merle D'Aubigné R., Postel M.: *Chirurgie du Rhumatisme – membre inférieur (Tome 2)* – Ed. Masson, Paris, 1978;
80. Mirsky C. E., Einhorn T. A.: *Metabolic bone disease in The Adult Hip*, Ed. by J. J. Callaghan, A. G. Rosenberg, H. E. Rubash, Lippincott-Raven Publishers, Philadelphia, 1998, 507-524;
81. Müller M. E., Allgöwer M., Schneider R., Willeneger H. : *Manual of Internal Fixation, 3<sup>rd</sup> Edition* – Ed. Springer-Verlag, Berlin, 1991;
82. Padovani P.: *Chirurgie du rachis* - Ed. *Techniques – Encycl. Med. Chir., Paris*, 44150, 1975;
83. Patel A., Honnart F.: *Abrégé d'orthopédie de l'adulte* – Ed. Masson, Paris, New York, 1979;
84. Patel A., Honnart F.: *L'opéré orthopédique* – Ed. Masson, Paris, New York, 1983;
85. Patte D., Debeyre J.: *Luxation recidivantes de l'épaule* – *Encycl. Med. Chir., Paris, Techniques chirurgicales – Orthopédiques*, 44265, 1987;
86. Pauwels F.: *Biomechanics of the normal and diseased hip* – Ed. Springer-Verlag, Berlin, 1976;

## Bibliografie

---

87. Petty W.: *Osteonecrosis: Strategies of Treatment in The Adult Hip (Callaghan J. J., Rosenberg G. A., Rubash E. H.) – Ed. Lippincott – Raven, New York, S.U.A., vol. I, 1998, 467-492;*
88. Poitout D.: *Biomecanique orthopédique – Ed. Masson, Paris, New York, 1987;*
89. Pop S., Nagy Ö., Andor B.: *Necroza avasculară a capului femural – Ed. Mureș, Tg. Mureș, 1999;*
90. Postel M.: *Les arthrodèses de la hanche - Ed. Techniques – Encycl. Med. Chir., Paris, 44670, 1983;*
91. Rainaut J. J.: *Scolioses - Ed. Techniques – Encycl. Med. Chir., Paris, 44195, 1972;*
92. Rădulescu Al., Niculescu Gh., Ciugudean C.: *Transplanturi și grefe osoase și cartilajinoase – Ed. Academiei, 1975;*
93. Receanu E., Botez P., Budescu E.: *Aspects of biomechanism utilized in the domain of mechanical prosthesis of the human locomotory system – Buletinul UTI Iași, 1996, tom XLII (XLVI), 1-2;*
94. Rieunau G.: *Manuel de traumatologie – Ed. Masson, Paris, 1983;*
95. Rockwood C. A., Green D. P., Bucholz R. W.: *Rockwood and Green's Fractures in Adults 3<sup>rd</sup> ed. – Ed. Lippincott-Raven, Philadelphia, U.S.A., 1991;*
96. Rosen H.: *Treatment of nonunions: general principles in Chapman M. W. (Ed.): Operative orthopaedics, 2<sup>nd</sup> ed. Lippincott, 1988;*
97. Roy-Camille R., Plumerault J.: *Résection-Arthrodèse du genou - Ed. Techniques – Encycl. Med. Chir., Paris, 44855, 1986;*
98. Sarmiento A.: *Functional treatment of long-bone fractures – Abstracts SICOT World Congress, Kyoto, Japan, 1978;*
99. Sedel L., Cabanela M. E.: *Hip Surgery – Materials and Developments, Martin Dunitz Ltd, UK, 1998, 1-9, 91-99, 203-225;*
100. Sharrard W. J. W.: *A double-blind trial of pulsed electromagnetic fields for delayed union of tibial fractures – J. Bone Joint Surg. (Br.), 1990, 72-347;*
101. Sharrock N. E.: *Anesthesia (Perioperative Considerations) in The Adult Hip (Callaghan J. J., Rosenberg G. A., Rubash E. H.) – Ed. Lippincott – Raven, New York, S.U.A., 1998, vol. I, 615-624;*
102. Simon L., Blotman F., Claustre J., Hérisson Ch.: *Rhumatologie (5<sup>e</sup> edition) – Ed. Masson, Paris, 1989;*
103. Simon L., Hérisson Ch.: *Les algodystrophies sympathiques réflexes – Eed. Masson, Paris, 1987;*
104. Skinner B. H.: *Diagnosis & Treatment in Orthopaedics (First Edition) – Ed. Appleton & Lange, USA, 1995, 1-25, 315-346;*
105. Soeur R.: *Fractures of the limbs: the relationship between mechanism and treatment – Brussels, 1981, pg. 388-411;*
106. Stewart J. D. M., Hallett J. P.: *Traction and Orthopaedic Appliances (2<sup>nd</sup> Edition) – Ed. Churchill Livingstone, Edinburgh, London, 1983;*
107. Sugano N., Takaoka K., Ohzono K.: *Rotational osteotomy for nontraumatic avascular necrosis of the femoral head – J. Bone Joint Surg., 1992, 74B, 734-739;*
108. Sugioka V.: *Ostéotomie transtrochantérienne de rotation de la tête fémorale - Rev. Chir. Orthop., Paris, 1983, suppl. II, 69;*
109. Sugioka Y., Hotokebuchi T., Tsutsui H.: *Transtrochanteric anterior rotational osteotomy for idiopathic and steroid-induced necrosis of the femoral head. Indications and long-term results – Clin. Orthop., 1992, 277, 111-120;*

110. Tomeno B., Piat Ch.: *Arthrodèse tibio-astragaliene - Ed. Techniques – Encycl. Med. Chir., Paris, 44902, 1990;*
111. Tomeno B. (red.): *Les tumeurs osseuses de l'appareil locomoteur – Ed. Masson, Paris, New York, 1993;*
112. Vermeșan H.: *Actualități despre fracturi – Ed. Mirton, Timișoara, 1998;*
113. Vermeșan H., Tatu R., Gorcea D.: *Artroscopia genunchiului – Ed. Mirton, Timișoara, 1997;*



## Colecția CADUCEUS

Octavian BALTAG	Instrumentație biomedicală
Octavian BALTAG	Senzori și traductoare
Octavian BALTAG	Experimente cu microunde
Dana BARAN	Landmarks in the history of medicine
Dana BARAN	Elemente teoretice și practice de morfopatologie generală
Adriana BĂDESCU <i>et al.</i>	Histology
Vlad BEJAN <i>et al.</i>	Fondul balneo-climatic din județul Vrancea
Vlad BEJAN <i>et al.</i>	Farmacodinamia factorilor naturali din stațiunea balneară Nicolina
Paul BOTEZ	Ortopedie ( <i>și CD-ROM</i> )
Veronica COLEV LUCA	Diabetul zaharat și disfuncțiile tiroidiene
Veronica COLEV LUCA ( <i>sub red.</i> )	Fiziopatologie
Veronica COLEV LUCA <i>et al.</i>	Dezechilibre metabolice. Fiziopatologie și elemente de diagnostic
Veronica COLEV LUCA ( <i>sub red.</i> )	Fiziopatologie practică
Dănuț COSTIN <i>et al.</i>	Diagnosticul afecțiunilor căilor optice
Luminița Smaranda IANCU <i>et al.</i>	Manual of Medical Microbiology
Ștefan M. IENCEAN	Degenerarea vertebrală lombară
Ștefan M. IENCEAN	Spondilolistezisul lombar
Ștefan M. IENCEAN	Discul intervertebral normal și patologic
Ștefan M. IENCEAN	Biomecanica discului intervertebral lombar
Cristina IONESCU	Periplu ilustrat în istoria medicinei ( <i>CD-ROM</i> )
Cristina IONESCU	Istoria medicinei
Cristina IONESCU	Index bibliografic al medicinei populare românești
Luminița JERCA <i>et al.</i>	Biochimia proteinelor plasmatiche
Gabriela MARTINESCU <i>et al.</i>	Fișe didactice de ecologie
Gabriela MARTINESCU <i>et al.</i>	Fișe didactice de igienă
Gabriela MARTINESCU <i>et al.</i>	Fișe didactice de epidemiologie ( <i>și CD-ROM</i> )
Florin MUNTEANU <i>et al.</i>	Elemente de vâscoelasticitate
Maria NIȚĂ	Histologia cavității bucale
Maria NIȚĂ	Histologie. Curs
Rodica PETROVANU <i>et al.</i>	Clinical Issues for Adult Ambulatory Care
Ana STRATONE <i>et al.</i>	Function Testing Handbook. A Practical Guide for Foreign Students
Horia-Nicolai TEODORESCU <i>et al.</i>	Aplicații neuro-fuzzy în bioinginerie
Gabriela TIȚU <i>et al.</i>	Durerea la vârsta a treia
Gabriela TIȚU <i>et al.</i>	Durerea
Traian ȚĂRANU <i>et al.</i>	Dializa peritoneală. Studiu anatomo-clinic
Constantin V. UGLEA <i>et al.</i>	Supramolecular chemistry and its potential biomedical applications