

Tumorile esofagiene benigne sunt rare. Ele apar mai frecvent la bărbați, la vârstă mai înaintată, și îmbracă tipuri histopatologice de fibroame, lipomuri, papiloame și miomuri, mai rar polipi. De obicei, la prezentarea pacientului pentru examen boala evoluează de foarte mult timp cu semne de disfagie și greutate la deglutiție, instalate lent și spre deosebire de spasm, mai marcate la alimentele solide. Lumenul apare lărgit deasupra tumorii, cu peristaltism viu. În lumen apar imagini lacunare de diferite mărimi,

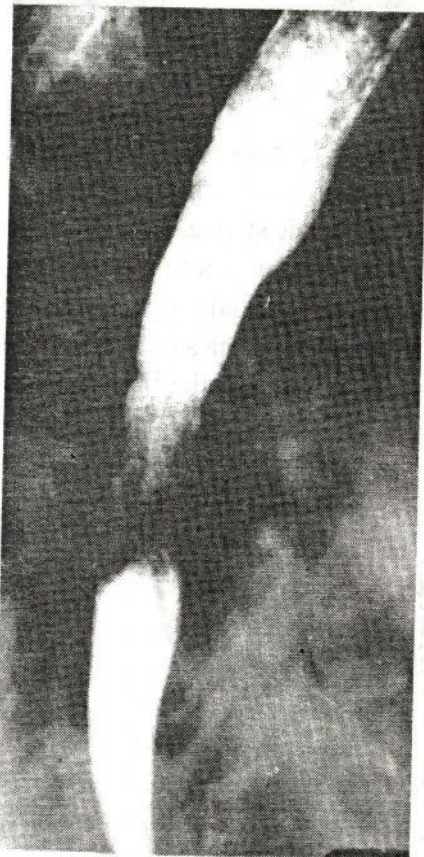


Fig. 131. Radiografia esofagului în incidența OAD. Neoplasm predominant infiltrant și vegetant.

bine conturate, regulate care împing, dar nu infiltrează pliurile.

Tumorile maligne esofagiene creează probleme grele de diagnostic, întrucât semnele clinice apar tardiv, atunci când procesul neoplazic este întins, iar semnele radiologice sunt necaracteristice în fazele incipiente. Semnul clinic principal este disfagia. Apariția ei este destul de tardivă. În tumorile maligne ale esofagului distal ea apare de abia după ce cardia a fost infiltrată. O tumoare mică, ce evoluează în submucoasă, nu influențează aspectul radiologic normal al esofagului. Modificarea morfologică cea mai importantă este stenoza de tip malign. Ea apare radiologic ca o îngustare de lumen, localizată, cu contururi neregulate și lipsite de netitate (fig. 130).

În marea majoritate a cazurilor, această stenoză este relativă, adică nu întrerupe în mod complet tranzitul (fig. 131).

La nivelul segmentului suprastenotic se observă o dilatație moderată, deoarece procesul infiltrativ evoluează rapid, nu se poate constitui o dilatare accentuată suprastenotică. La nivelul stenozei pe contururi apar lacune, nișe și zone de rigiditate, pliurile se întrerup brusc.

Radiodiagnosticul afecțiunilor gastroduodenale

Stenoza pilorică hipertrofică infantilă. Morfologic se determină hiperplazia și hipertrofia musculaturii circulare a canalului egestor. Spre deosebire de stenozele obișnuite, nu se găsește nici o modificare la nivelul diverselor straturi ale canalului piloric. Datorită modificărilor la nivelul musculaturii circulare, canalul piloric nu se poate relaxa în mod normal. Această boală se caracterizează clinic prin vome care apar la 3–6 săptămâni după naștere, clapotaj gastric și stare de denutriție. La examenul radiologic se constată că stomacul este delimitat, conține lichid de stază, marea curbură prepilorică este alungită spre dreapta, iar canalul piloric apare alungit, îngustat și recurbat. Evacuarea este întârziată – peste 2–5–7 ore majoritatea bariului administrat per os se află în stomac; în multe cazuri peste 24 ore, în stomac se găsesc resturi de bariu. Diagnosticul diferențial se face cu spasmul piloric (pe baza semnelor elementare de spasm).

Afecțiunile inflamatoare gastroduodenale. Modificările patologice din afecțiunile inflamatoare gastroduodenale se exprimă prin semne funcționale și morfologice. Deși nu au caractere specifice, cunoașterea modificărilor datorită afecțiunilor inflamatoare este necesară, ele fiind frecvente și ridicând multiple probleme de diagnostic.

În gastrita acută examenul clinic fiind în general suficient, iar bolnavul necesitând un regim de cruțare, examenul radiologic este

evitat sau se practică mai tardiv. Semnele radiologice sunt exprimate prin: modificări funcționale cu predominantă hipertonică, a hiperchineziei și exagerarea stratului intermediar datorită hipersecreției de iritație. Umplerea este mai neomogenă, iar pliurile sunt conturate mai slab din cauza diluării bariului prin lichid de secreție și mucus și prin hiperemia inflamatoare.

D u o d e n i t a a c u t ă produce modificări radiologice asemănătoare celor din gastrita acută, hipertonia generalizată sau segmentară, hiperchinezia cu tranzit rapid prin bulb și cadru în anumite momente, alternată însă cu faze de spasm și de hipertonie tranzitorie localizate adesea pe segmente alăturate.

G a s t r i t e l e ș i d u o d e n i t e l e c r o n i c e. Gastritele cronice se datoresc cauzelor externe (alimentație nepotrivită, dentiție defectuoasă, intoxicație) sau endogene (insuficiență cardiovasculară, uremie, boli infecțioase). Este important să remarcăm că gastritele cronice secundare sunt prezente în majoritatea cazurilor de ulcer și cancer, precum și atunci când stomacul prezintă tulburări de evacuare.

În cazul gastritelor cronice, examenul radiologic pune în evidență modificări de ordin morfologic și funcțional ale mucoasei și muscularis propria. Pliurile de mucoasă apar îngroșate, neregulate, fără să se aplatizeze la compresia dozată. Pe suprafața mucoasei se observă imagini lacunare, cauzate de zonele de edem care nu rețin suspensia baritată. Apar de asemenea imagini lacunare produse prin mucus sau proeminențele de mucoasă granulare sau pseudopolipoase.

Uneori, nu se mai poate recunoaște prezența pliurilor de mucoasă, fiindcă edemul care le lărgeste mult poate face să dispară adânciturile dintre pliuri. Aspectul radiologic al reliefului de mucoasă prezintă neomogenități, datorită precipitării suspensiei baritate prin hipersecreție și cantități mari de mucus. Eroziunile sunt greu vizibile radiologic atât din cauza dimensiunilor lor reduse, cât și datorită faptului că de obicei sunt acoperite de depozite pseudomembranoase sau ascunse de edemul puternic care le înconjoară.

În cazul gastritei cronice a segmentului egestor se produce o hipertrofie a musculaturii circulare a canalului piloric, concomitent apar leziuni inflamatoare atrofice sau hipertrofice ale straturilor superficiale. La examinarea radiologică se observă că segmentul piloric apare îngustat, alungit, recurbat și proeminent la baza bulbului duodenal. Pentru diagnosticul diferențial cu neoplasmul piloric este important să observăm că deși modificările de ordin morfologic sunt întinse pe întreg segmentul egestor, motilitatea rămâne relativ integră, în sensul că sistola canalului piloric este completă. Diastola din cauza hipertrofiei musculare este incompletă.

D u o d e n i t a c r o n i c ă. Duodenul prezintă în acest caz o hipertrofie generalizată sau segmentară sau o hipertrofie, evidențiable mai ales prin examene repetate. Peristaltismul apare modificat în același sens ca și tonusul. Spasmele și variațiile de tonus provoacă tulburări de tranzit și evacuare, iar unele segmente își schimbă chiar și calibrul, și forma, arătând îngustări și scurtări. Mucoasa își pierde caracterul de mobilitate și regularitate, îngroșându-se variabil în raport cu diverși factori cum ar fi vechimea și natura procesului, reacția individuală etc. Modificările mucoasei duc și la modificări ale lumenului, îngustări și neregularități. Contururile apar rigide și neregulate, iar umplerea devine neomogenă, cu imagini lacunare de diverse tipuri și forme, vizibile prin opacitatea soluției. La compresie, imaginile devin mai evidente în loc să dispară, cum se întâmplă cu aspectele autoplastice banale ale mucoasei.

U l c e r u l g a s t r o d u o d e n a l. Examenul radiologic este foarte important în diagnosticul pozitiv și diferențial al bolii ulceroase, în urmărirea evoluției ei clinice și a depistării unor eventuale complicații.

Examenul radiologic se începe cu cercetarea cât mai atentă și mai completă a mucoasei: strat suficient de subțire de bariu, utilizarea

tuturor pozițiilor, fără a se omite, după necesitate, decubitele diverse, compresia dozată, radiografii de ansamblu, țintite și în serie.

După umplerea stomacului cu bariu (la nevoie chiar supra-umplere) examenul se continuă utilizându-se toate posibilitățile tehnice descrise: poziții și incidente variate, probe farmacodinamice, metode speciale.

Semnele depistate la examinare pot fi divizate în semne *morfologice* (directe) ale ulcerului și semne *funcționale* (indirecte).

Nișa, semnul direct al ulcerului, a fost observată la stomac experimental încă în 1906 (Hemmeter), descrisă apoi în 1909 și introdusă în radiologie de Haudek în 1910.

Substratul anatomic al imaginii radiologice de nișe este determinat de pierderea de țesut care afectează straturile superficiale și profunde uneori până la seroasă. Ulcerul *penetrant* are tendința de a pătrunde și în organele vecine, mai ales în ficat și pancreas. Nișa este înconjurată de o zonă de edem, care îi îngustează intrarea și îi mărește în mod virtual adâncimea. Procesul inflamator cronic, cicatriceal modifică relieful de mucoasă, care prezintă, prin retracție, *pliuri convergente* spre ulceratiie.

Imaginea de nișe obținută la pătrunderea bariului în ulceratiie diferă ca aspect radiologic după poziția în care este cercetată. Astfel ea apare ca o pată persistentă pe fețe; în poziția de profil pe contururi, apare dimpotrivă ca o proeminență opacă din lumenul organului în afară, luând diferite forme și aspecte. Resturile alimentare, cheagurile de sânge, de fibrină sau uneori exagerarea spasmului și a edemului pot împiedica pătrunderea bariului în nișe și deci evidențierea ei, ceea ce justifică necesitatea repetării examenului în cazurile care prezintă discordanțe între semnele clinice și de laborator și cele radiologice.

Ulcerul acut este reprezentat radiologic printr-o nișă rotundă sau ovală, proeminentă în afara conturului gastric, regulat conturată. Diametrul bazei este mai mare decât adâncimea (fig. 132). Ea este înconjurată de un edem întins periulceros. Pliurile de mucoasă din vecinătatea nișei au în general o arhitectură normală.

Ulcerul cronic se manifestă de obicei printr-o nișă care proemină mult în afara conturului, cu diametrul bazei mai mic decât adâncimea și înconjurat de o imagine *lacunară* (al cărei substrat este infiltrația inflamatoare cronică de tip fibros) care nu dispare la compresie. Relieful gastric este modificat în majoritatea cazurilor, prezentând *convergența de pliuri* și semne radiologice de gastrită cronică. Imaginea radiologică de nișe ne oferă deci unele indicații cu privire la evoluția acută sau cronică a procesului patologic. Aceste indicații sunt însă relative și trebuie interpretate cu rezervă.

Semnele radiologice indirecte în boala ulceroasă constau în modificări de ordin funcțional și morfologic ale mucoasei și celorlalte straturi. Nici unul din aceste semne nu este caracteristic pentru boala ulceroasă, deoarece ele pot apărea și în alte boli gastrice. Prezența lor ne atrage atenția asupra posibilității existenței ulcerului și ne arată că trebuie luate măsuri care să favorizeze evidențierea imaginii de nișe. Dintre modificările funcționale, se observă radiologic hipersecreția, dischinezia, variațiile exagerate de tonus, spasmele și tulburările de evacuare. Apar spasme locale – situate de obicei pe marea curbă a corpului gastric, îndreptate spre imaginea de nișe a micii curburi (fig. 132). Infiltrația inflamatoare cronică a straturilor profunde ale stomacului determină apariția, prin retracție, a unor modificări

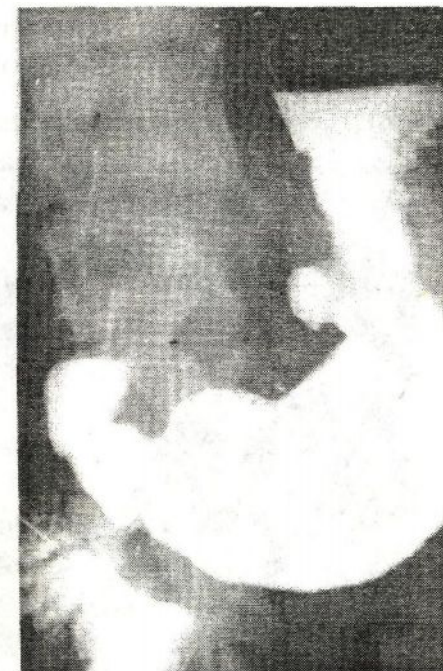

Fig. 132. Ulcer gastric al curburii mici la nivelul corpului. Edem mare în jur, spasm pe curbura mare în fața nișei.

de formă, poziție, mobilitate, precum și stenoze. Se pot observa astfel retracții accentuate ale micii curburi, stenoze pilorice și stenoze excentrice ale corpului gastric.

Nișa penetrantă (cu perforație localizată) în ficat, pancreas, mai rar în splină, este mare, profundă, poate rămâne plină după trecerea masei de substanțe de contrast și adesea având două sau trei straturi: aer și bariu sau aer, lichid și bariu.

Nișa perforantă. Nișa complicată cu perforație în cavitatea peritoneală dă semne clinice de abdomen acut și pneumoperitoneu. La examenul radiologic pe gol și în ortostatism la radioscopie și radiografie apar imagini gazoase, transparente cu formă semilunară sub ambele hemidiafragme, separând în dreapta umbra ficatului de diafragm.

Ulcerul duodenal bulbar este localizarea cea mai frecventă a bolii ulceroase. Nișa poate fi pusă în evidență pe una din fețe sau pe una din curburi și este uneori înconjurată de zone de edem periculeros (fig. 133).

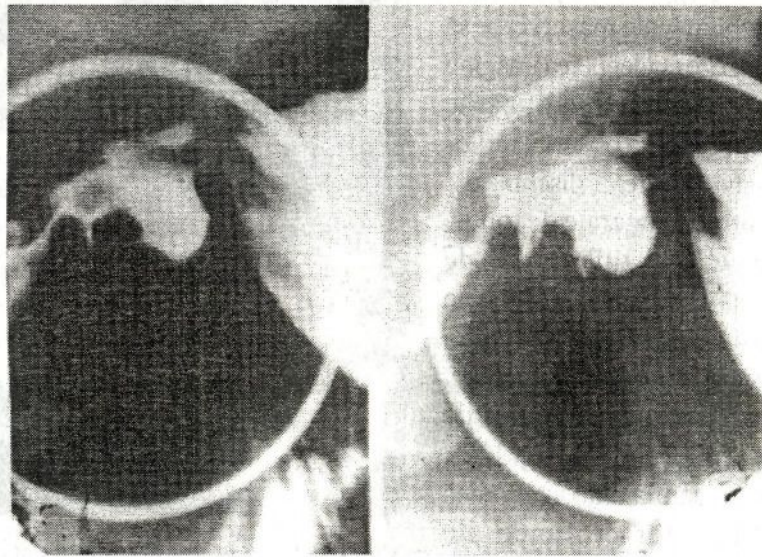


Fig. 133. Ulcer duodenal (seriografie). Bulb deformat, cu nișe vizibile pe fața anterioară.

Bulbul este intens deformat în cazul ulcerului cronic, deoarece peretele său subțire se retractă cu ușurință. Din același motiv, bulbul ulceros apare deseori stenoizat. Modificările bulbului se datoresc și unor semne de ordin funcțional, așa cum sunt spasmele locale, atonia recesurilor (de natură reflexă sau organică), hipertonia sau hipotonia bulbară. În cazul ulcerului acut, contururile bulbului rămân regulate, iar nișa, de dimensiuni mari, este înconjurată de o zonă întinsă de edem. În ulcerul cronic, bulbul este intens deformat și pliurile de mucoasă sunt convergente spre imaginea de nișe. Uneori, bulbul este în întregime retractat și micșorat mult ca volum, încât forma lui inițială nu mai poate fi recunoscută.

Cancerul gastric. Prin frecvență și gravitate, precum și prin dificultățile diagnosticului pozitiv și diferențial în faza terapeutică utilă cancerul gastric constituie problema centrală a patologiei digestive atât pentru disciplinele clinice, cât și pentru radiodiagnostic.

Semnele radiologice ale tumorilor maligne diferă după forma lor anatomopatologică și localizarea pe fețe sau contururi. Tumorile maligne gastrice sunt vegetante, ulceroase sau infiltrante.

Radiodiagnosticul cancerului de dimensiuni mici

Medicii radiologi au depus eforturi în vederea descoperirii unor semne radiologice care să permită depistarea cancerului gastric într-o fază incipientă. În anul 1937, la un Congres Internațional de Gastroenterologie a fost pusă pentru prima oară problema aceasta și s-a arătat statistic raportul care există între precocitatea diagnosticului și procentul de supraviețuire a bolnavilor operați. În cancerul gastric incipient, leziunile anatomice constau din infiltrații și ulcerări superficiale înconjurate de o zonă de gastrită atrofică, edem limitat. De aceea, semnele radiologice nu au nimic caracteristic sau nici nu apar. Apariția semnelor radiologice de cancer (lacună, nișă, rigiditate etc.), chiar când sunt discrete nu mai corespund cancerului incipient, localizat exclusiv la mucoasă, ci fazei parietale a neoplasmului gastric. Deci, se poate afirma că deși examenul radiologic evidențiază detalii fine de

mucoasă, problema depistării cancerului incipient, localizat exclusiv la mucoasă, nu este rezolvată. De aceea astăzi în literatura de specialitate se vorbește pe drept cuvânt de neoplasm de dimensiuni mici și nu despre cancer gastric incipient.

Semnele radiologice ale cancerului de dimensiuni mici diferă după localizarea tumorilor. Pe fețe, la examenul mucoasei apar modificări ale pliurilor cu aspecte de distensie, îngroșare nodulară și uneori întreruperi prin imagini lacunare. Se mai observă hipertransparențe cu contur șters și neregulat, mai vizibile la o compresie moderată.

Pe curburi, zona canceroasă apare ca un segment liniar rigid, lipsit de mișcări peristaltice (fig. 134).

Undele se opresc deasupra leziunii, trec peste segmentul res-

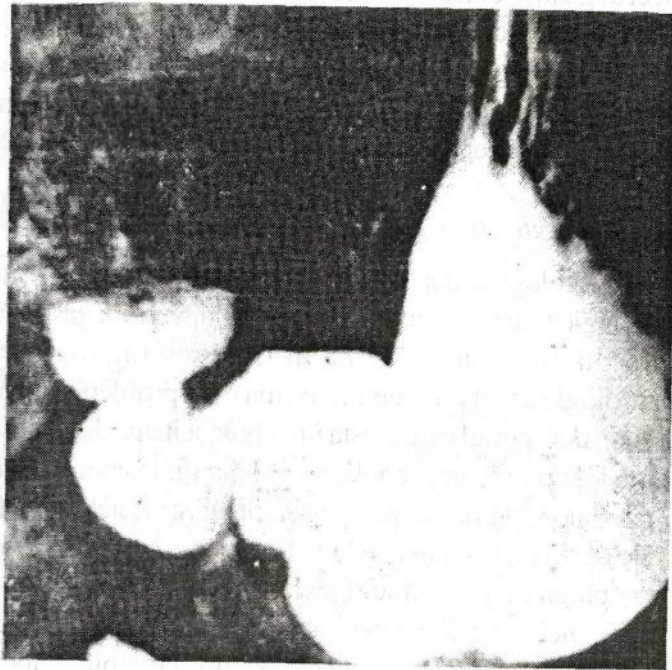


Fig. 134. Radiografia stomacului în replețiune și ortostatism evidențiază o rigiditate segmentară a micii curburii gastrice orizontale.

pectiv și reapar dedesubt lăsând zona infiltrată nemodificată de undulații, ca o scândură pe valuri. Când tumoarea este mai avansată, partea respectivă de contur prezintă aspect lacunar, contur neregulat cu aspect de trepte, policiclic, cu proeminențe sub formă de pinteni și cu contur șters în semiton.

În formele avansate ale variantei vegetante a cancerului, zonele lacunare sunt întinse ocupând porțiuni întregi ale fețelor și curburilor și modificând lumenul gastric (fig. 135). Prin infiltrarea tumorală partea invadată devine rigidă, iar pliurile se rup sau capătă un aspect îngroșat, neregulat și difuz. În asemenea cazuri apare efectul de pelotă; la o apăsare cu degetul sau cu un localizator mic pe zona infiltrată se evidențiază o zonă clară mult mai mare decât la țesutul sănătos, datorită proeminării tumorii în masa baritată. Forma ulcerantă a cancerului gastric apare radiologic ca o pată persistentă care proemină în interiorul lumenului (fig. 136). Ea prezintă în general o bază de implantare mai largă, având diverse forme: farfurie, triunghi etc. Contururile sale au caracter de malignitate: rigide, neregulate, cu pinteni și pliuri rupte, infiltrate (nu converg ca în ulcerația benignă). Rigiditatea și imaginea lacunară nu dispar la tratamentul medicamentos chiar dacă nișa se modifică, deși aceasta constituie o excepție.

În forma infiltrantă predomină modificările de formă și lumen. Anumite părți sau chiar tot stomacul se micșorează și se îngustează neregulat, cel mai des inegal, excentric luând un aspect de pâlnie cu baza în sus (fig. 137). Zona respectivă se transformă într-un tub rigid, cu pereți neregulați simulând uneori un peristaltism imobil (înghețat) prin care bariul trece repede dacă lumenul este suficient de larg. Pilonul poate fi modificat îmbrăcând diverse aspecte: alungit, scurtat, lărgit sau stenozat.

Radiodiagnosticul tumorilor gastrice benigne

Tumorile benigne sunt destul de rare în acest segment. O serie de statistici, având la bază un număr mare de autori, arată o frecvență

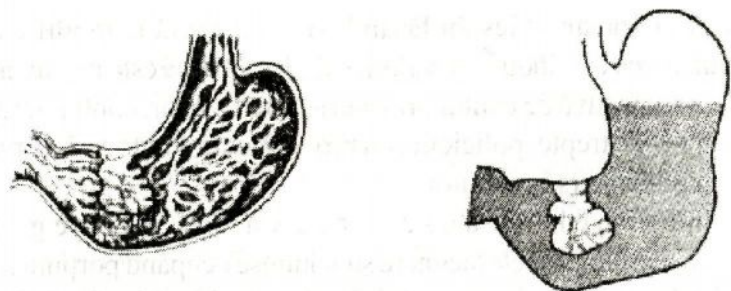


Fig. 135. Cancer gastric vegetant (schemă).

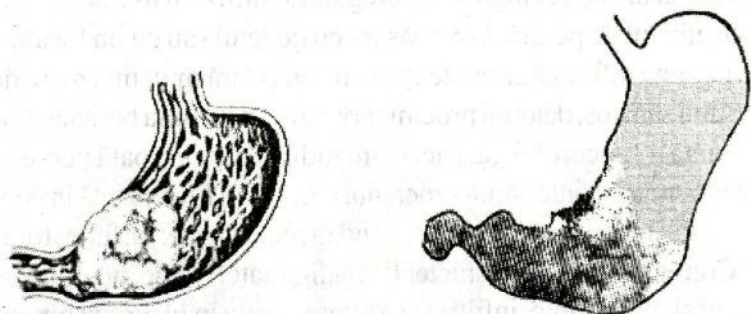


Fig. 136. Forma ulcerantă a cancerului gastric (schemă).




Fig. 137. Forma infiltrantă a cancerului gastric (schemă).

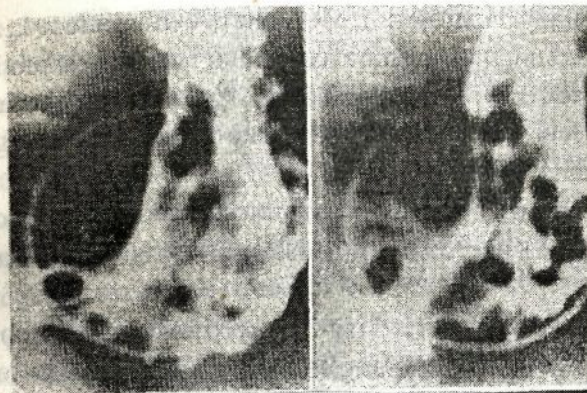


Fig. 138. Polipoză multiplă gastrică. Imagini lacunare multiple, bine delimitate.

de aproximativ 0,3% localizări gastrice. În general predomină polipii solitari și multipli. În ordine descrescând se întâlnesc fibroame pure, apoi cele asociate cu miomuri, adenoame, leiomiomuri.

Polipii nu prezintă pericol prin faptul că la stomac ei degenerază. Diagnosticul radiologic al tumorilor benigne se bazează pe imaginea de *lacună* cu caracter benign: lacună cu contururi nete și regulate, înconjurată de pliuri de mucoasă deviate, dar întregre; aspectul motilității gastrice este normal (fig. 138).

Radiodiagnosticul bolilor intestinale

Malformațiile congenitale

Unele dintre acestea sunt tolerate, fiind descoperite întâmplător cu ocazia unui examen radiologic sau a unei laparotomii. Altele însă produc, imediat după naștere sau mai târziu, tulburări însemnate de tranzit, care pot ajunge chiar la ocluzie intestinală.

Me z e n t e r u l c o m u n. În acest caz mezenterul primitiv nu se diferențiază în diverse mezouri, rămânând comun pentru toate segmentele intestinale. Deși adeseori această anomalie nu se manifestă clinic, este foarte util ca ea să fie diagnosticată radiologic, înaintea

unei eventuale laparotomii. Mezenterul comun aduce la aceea că nu se formează unghiul hepatic al colonului. Toate ansele subțiri sunt situate în partea dreaptă a abdomenului, iar segmentele colice în partea stângă. Cecul și ascendentul sunt situate median, lângă marginea stângă a coloanei vertebrale.

Mezenterul comun poate favoriza apariția unei ocluzii (prin valvulus) sau a unei invaginații, datorită mobilității anormale a anșelor intestinale.

Megacolonul congenital (boala lui Hirschprung). Este vorba de o distonie aganglionară, cu achalazie a rectului sau sigmoidului. Se observă radiologic apariția semnelor generale de achalazie. Ca și în cazul achalaziei esofagului, apare radiologic o dilatare marcată a segmentelor normal inervate, în timp ce segmentul distal, hiperton, are un calibru normal sau îngustat.

Stenozele intestinale pot fi produse de compresii extrinsece (periviscerită, tumori etc.), de infiltrații intrinsece inflamatorii sau neoplazice și de formații patologice în lumen (ascarizi, fecalom, calculi biliari). În stenozele jejunoileale apar, la examenul radiologic pe gol, imagini hidroaerice la nivelul segmentelor suprastenotice. Aceste imagini se proiectează în centrul abdomenului și sunt cu atât mai numeroase, cu cât obstacolul este situat mai distal. Se observă concomitent că în colon nu se găsește aer sau este în cantitate mică. Imaginile hidroaerice sunt bine conturate. În claritatea aerului din segmentele dilatate se recunosc pliurile Kerkring distinse.

În cazul unui obstacol colic, apar imagini hidroaerice înalte, având conturul liniei de nivel mai puțin clare (din cauza conținutului de materii fecale), situate în flanguri. În asemenea cazuri apare un număr redus sau numai o singură imagine hidroaerică concomitent cu prezența aerocolitei.

Spre deosebire de ileus, în stenoze tonusul nu este pierdut, tranzitul nu este total întrerupt, iar dilatația anșelor suprastenotice este redusă.

Ileusul. În caz de ileus, tranzitul este total întrerupt; apar

fenomene grave de intoxicație și șoc prin distensie și tulburări vasculare la nivelul anșelor intestinale.

Semnele radiologice de ileus se bazează pe atonia accentuată și generalizată (ileus dinamic) sau localizată în segmentele suprastenotice (ileus mecanic) și întreruperea completă a tranzitului. Aceste semne se manifestă prin apariția distensiei anșelor intestinale și a nivelurilor hidroaerice (fig. 139). Ileusul situat la nivelul intestinului subțire se recunoaște prin prezența nivelurilor hidroaerice multiple, care se suprapun și au *diametrul transversal mai mare decât înălțimea*; conturul lor este precis delimitat, iar linia de nivel apare regulată. Aceste imagini sunt localizate în centrul abdomenului. Pliurile Kerkring nu pot fi de obicei observate în ileus, deoarece sunt total aplatizate prin atonia accentuată a anșelor. Când obstacolul este situat la nivelul colonului, imaginile hidroaerice sunt puțin numeroase (deseori numai una sau două), așezate în flanguri, *mai mult înalte decât late*, având contur neclar, deoarece conținutul colic se lichefiază mai greu.

Stabilirea cauzei ileusului este o problemă și mai grea decât

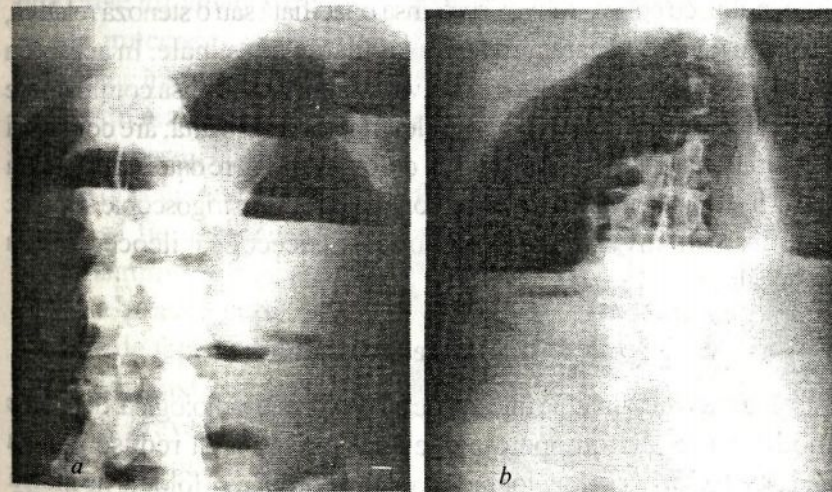


Fig. 139. Imagini hidroaerice cu aspect de stenoză a intestinului subțire (a) și a colonului (b).

recunoașterea localizării. Radiologic, acest lucru este rareori posibil și, în cazurile grave, nici nu este indicată prelungirea examenului în acest scop.

Ileusul dinamic apare ca o atonie generalizată a anselor intestinale în stările peritoneale acute, în colica hepatică sau nefretică, în tromboza arterelor mezenterice, după traumatisme abdominale sau după intervenții chirurgicale.

Invaginația intestinală prezintă interes pentru radiolog atât la stabilirea diagnosticului, cât și a tratamentului. Invaginația intestinală care apare la copiii mici este legată de o disfuncție musculară. În acest caz este indicată încercarea de dezinvaginare prin irigoscopie. La adolescenți și adulți, invaginația se datorește unor formații patologice periviscerale sau existente în lumen și, de aceea aici este indicată numai intervenția chirurgicală.

Examenul radiologic se execută prin radiografii pe gol și irigoscopie. La examenul pe gol apar semne de stenoză intestinală care au fost descrise în paragrafele precedente. La irigoscopie se constată, în caz de invaginație colocolică, o stenoză absolută fără îngustarea lumenului, cu contur convex spre ansa opacifiată sau o stenoză relativă, care are un aspect caracteristic invaginației intestinale. În acest din urmă caz, la nivelul stenozei relative, se constată că ansa conținătoare este dilatată și scurtată, cu haustrele împinse una în alta; are contururi opacifiate, iar interiorul prezintă un defect de umplere datorită prezenței ansei invaginate în lumenul ansei conținătoare. Prin irigoscopie se poate stabili sediul invaginației: colocolică, ileocecolică, ileocecală sau ileoileală.

Inflamațiile intestinale

Nu toate inflamațiile intestinale au o expresie radiologică, deoarece modificările anatomopatologice sunt uneori prea reduse pentru aceasta. Existența semnelor radiologice de ordin morfologic ne indică prezența unei inflamații importante și care evoluează de multă vreme; în fazele inițiale ale bolii sau în cazurile mai ușoare, tabloul radiologic

este alcătuit numai din semne de ordin funcțional: distonie, dischinezie, tulburări de tranzit și hipersecreție.

Enteritele nespecifice. Semnele radiologice corespund tulburărilor de tonus, motilitate, secreție și resorbție și sunt observabile în enteritele acute sau cronice. Umplerea apare neomogenă, persistent pătată, petele având contururi șterse și neregulate. Tranzitul este accelerat în general, dar inegal pe diferite anse. Din cauza distoniei, unele anse jejunoileale prezintă o umplere fragmentară (fig. 140). În fazele avansate cu edem marcat predomină aspectele de hipotonie și hiperchinezie, cu stază, periviscerită și chiar fistule. Când apar modificările de ordin morfologic, se observă pierderea autoplăsticității, hipertrofia sau atrofia pliurilor de mucoasă.

Colitele. În colitele cronice se observă radiologic modificări de ordin morfologic ale mucoasei, precum și tulburări de ordin funcțional. Semnele radiologice sunt localizate la nivelul segmentelor colice distale sau apar la nivelul întregului intestin gros. În procesele inflamatoare cronice ale mucoasei se observă radiologic îngroșarea pliurilor, care rețin între ele pete neregulate de bariu. Hipersecreția face ca opacitatea segmentelor colice să fie neomogenă.

Imaginile de nișe apar în colitele grave, unde pot fi vizibile de față, la examen în dublu contrast sau de profil. Cazurile grave și cu evoluție lungă prezintă o mucoasă atrofiată, fără relief, care la examenul radiologic apare

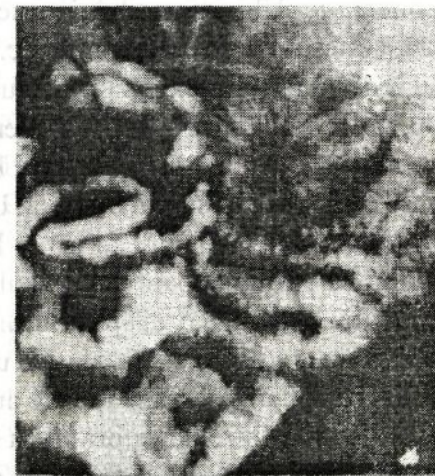

Fig. 140. Examen peroral; la 3 ore după ingerare tot intestinul apare umplut, cu anse inegale, mai îngustate, fracționat umplute și mai spastice spre ileon.

amorfă și neomogen opacifiată. Haustrele tind să dispară. Afectarea tuturor straturilor peretelui intestinului gros, în cazurile cu evoluție lungă, se manifestă radiologic prin îngustarea difuză și scurtarea segmentelor colice, care devin infiltrate și atone, unghiurile colice se șterg, încât colonul apare aproape drept.

Semnele radiologice de ordin funcțional au aceeași valoare ca și în cazul enteritelor, ele se manifestă în primul rând printr-o hipertonie care determină o umplere fragmentară.

Diverticuli intestinali

Aspectul radiologic, patogenia și complicațiile diverticulilor sunt identice celor descrise la capitolul de patologie esofagiană.

Diverticuliul intestinului gros se caracterizează prin faptul că adesea sunt diverticuli falși, care apar la hernierea mucoasei în locurile de minimă rezistență a musculaturii, cum este cazul orificiilor vasculare de pe fața mezenterică a intestinului gros sau a zonelor de slăbire a peretelui muscular, apărute la oamenii în vârstă, care suferă de constipație etc. Cele mai frecvente sunt localizările sigmoidiene, după care urmează în ordine cecul, ascendentul, descendentul și unghiul splenic. Diverticuliul intestinului gros urmează evoluția clasică, având la început aspect de spicule în care pătrunde substanța baritată. Ulterior se dilată treptat, luând forma caracteristică descrisă și la alte organe. Când prezintă modificări inflamatoare (diverticulite) sunt mai greu de evidențiat datorită, pe de o parte, spasmului peretelui învecinat, iar pe de altă parte, faptului că prezintă o umplere mai neomogenă și un contur mai neregulat, însoțite de durere la presiune. La examenul de mucoasă, întreaga suprafață a mucoasei colice din jur apare modificată, îngroșată, neregulată și edematoasă. În unele cazuri pot apărea perforații cu semne clinice tipice de reacție peritoneală și cu imagine radiologică de pneumoperitoneu.

Tumorile intestinale

Tumorile intestinului subțire apar mai rar decât cele ale stomacului sau colonului. Semnele clinice sunt mult timp necaracteristice, iar în fazele incipiente bolnavii sunt asimptomatici. De obicei, motivul pentru care bolnavii sunt trimiși la examenul radiologic este apariția unei stenoze intestinale, a unui ileus sau a unei hemoragii. De aceea, orice întârziere a tranzitului jejunoileal trebuie să ne atragă atenția asupra posibilității unei stenoze de natură tumorală.

Tumorile benigne (polipi, lipomuri, angioame) sunt de obicei clinic asimptomatice, până în momentul apariției unei invaginații sau a unei hemoragii, care face necesară intervenția chirurgicală de urgență. Deoarece bolnavii vin deseori în faza de stenoză intestinală, trebuie executate în prealabil radiografii pe gol, a căror valoare și interpretare au fost explicate cu ocazia descrierii semnelor radiologice de stenoză și ileus.

Radiodiagnosticul diferențial între tumorile maligne și benigne jejunoileale nu este de obicei posibil, adesea această deosebire nu se poate face nici la examenul anatomopatologic macroscopic. Semnele radiologice cel mai frecvent se manifestă prin stenoză, invaginație, imagini de nișe mari pseudodiverticulare și fixarea ansei. Lacunele au de regulă un aspect pseudopolipos, uneori cu contururi policiclice. La acest nivel pliurile de mucoasă dispar, iar cele din apropierea tumorii sunt deviate. Adenocarcinomul este tipul cel mai frecvent întâlnit de tumoare malignă a intestinului subțire.

Tumorile colonului. Tumorile colice se observă radiologic într-o fază avansată, pentru că semnele clinice sunt necaracteristice la început. Adeseori, bolnavii sunt trimiși pentru examen radiologic numai după ce apar hemoragii și tulburări evidente de tranzit.

Examenul radiologic al intestinului gros se face în replețiune, în strat subțire, după evacuarea clismei opace, și cu dublu contrast.

Tumorile colice sunt în majoritatea cazurilor adenocarcinoame localizate cel mai frecvent rectosigmoidal și la nivelul ce-coascendentului. Semnele radiologice ale cancerului de colon sunt asemănătoare celor ale intestinului subțire; ca și în cazul tumorilor jejunoileale, semnul radiologic principal este stenoza (fig. 141). În cancerul de colon, stenoza este produsă nu numai de procesele neoplazice vegetante și infiltrative, ci se adaugă și un proces important de pericolită, care determină atât accentuarea fenomenelor de stenoză, cât și interesarea unui segment colic întins în vecinătatea procesului neoplazic. Ca și în cazul tumorilor jejunoileale, se observă concomitent lacune poliociclice, zone de rigiditate și fixări ale segmentelor infiltrate. Examinarea reliefului de mucoasă este necesară și pentru diagnosticul diferențial cu stenozele din pericolită și compresiile extrinsece, unde pliurile apar de obicei întregi.

Tumorile benigne ale colonului sunt mult mai rare decât cele maligne. De obicei se întâlnesc polipi și lipomuri care se manifestă clinic prin hemoragii și fenomene de invaginație. Polipii sunt unici sau multipli și se manifestă prin aceleași semne radiologice ca și la

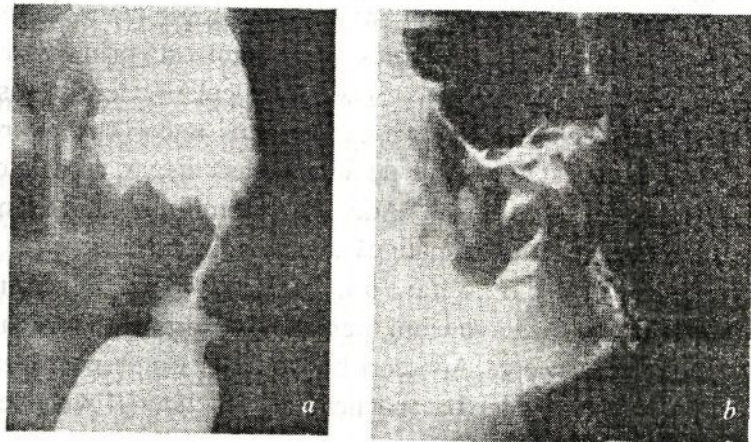


Fig. 141. Cancer stenozant al descendentului: *a* – după introducerea de bariu prin clismă; *b* – după examenul cu dublu contrast.

celelalte segmente ale tubului digestiv – lacună cu contururi nete și regulate, înconjurată de pliuri de mucoasă deviate, dar întregi.

Deoarece există posibilitatea malignizării polipilor, este necesar ca aceștia să fie observați prin irigoscopii repetate la intervale regulate. Putem suspecta malignizarea unui polip atunci când el crește rapid, când prezintă o bază lată de implantare și, mai ales, atunci când peretele colic prezintă o rigiditate retrasă din contur la nivelul implantării tumorii polipoase.