

Ghid ECG

.....
Esențialul în electrocardiografie

Adrian Alecu



FarmaMedia 2007

Ghid ECG – esențialul în electrocardiografie

© Editura FarmaMedia, 2007

Toate drepturile aparțin Editurii FarmaMedia.

Reproducerea integrală sau parțială a textului din această carte este interzisă fără acordul prealabil al Editurii FarmaMedia.

Autor:

Dr. Adrian Alecu

Referent:

Dr. Dan Mircea Fărcaș

Editor carte:

Mezei Attila Péter

Tehnoredactare:

Dr. Mezei Tibor László

Elaborare și adaptare trasee ECG:

Dr. Adrian Alecu, Fülöp Angelica

Desene:

W. Szabó Péter

Copertă:

Véssi Tibor



Editura FarmaMedia

Director editură: Mezei Attila Péter

str. Köteles Sámuel nr.8.

540057 Târgu Mureș

Tel/fax: 0265-260326

www.farmamedia.ro

Descrierea CIP a Bibliotecii Naționale a României

ALECU, ADRIAN

Ghid ECG / dr. Adrian Alecu. - Târgu Mureș :
FarmaMedia, 2007

Index.

ISBN 978-973-87462-5-1

616.12-073.97

Cuprins

Prefață.....	11
Introducere.....	13
Elemente de fiziologie a inimii.....	15
Noțiuni tehnice de bază.....	21
Derivațiile în electrocardiografie.....	25
Analiza morfologică a electrocardiogramei.....	35
Unda P.....	51
Tulburările de ritm supraventriculare.....	51
Bradycardia sinusală.....	51
Tahicardia sinusală.....	51
Tahicardia paroxistică supraventriculară.....	53
Extrasistolele supraventriculare.....	54
Fibrilația atrială.....	56
Flutterul atrial.....	57
Oprirea sinusală.....	57
Blocul sinoatrial.....	59
Extrasistola joncțională.....	59
Ritmul joncțional.....	60
Hiperpotasemia.....	61
Boala nodului sinusal.....	61

Hipertrofiile atriale	62
Hipertrofia atrială stângă	62
Hipertrofia atrială dreaptă	63
Intervalul PQ	65
Sindromul de preexcitație	65
Sindromul WPW	65
Sindromul LGL	68
Blocurile atrioventriculare	68
Blocul atrioventricular gr. I	68
Blocul atrioventricular gr. II	70
Blocul atrioventricular gr. III	71
Blocul atrioventricular de grad înalt	72
Complexul QRS	73
Tulburările de ritm ventriculare	73
Extrasistolele ventriculare	73
Tahicardia ventriculară	77
Fibrilația ventriculară	79
Flutterul ventricular	79
Tulburările de conducere ventriculare	80
Blocurile de ramură	80
Blocurile fasciculare	87
Hipertrofiile ventriculare	93
Hipertrofia de ventricul stâng	93
Hipertrofia de ventricul drept	93

Unda Q patologică din infarctul miocardic	98
Complexul QRS microvoltat	108
Erori de conectare	109
Segmentul ST și unda T	113
Infarctul miocardic acut	115
Infarctul miocardic non Q	117
Angina pectorală	122
Blocurile de ramură	123
Hipertrofiile ventriculare	124
Pericarditele	125
Hipertensiunea arterială	128
Tratamentul digitalic	129
Modificările datorate tulburărilor electrolitice	130
Hipertotasemia	130
Hipopotasemia	131
Intervalul QT	133
Unda U	137
Anexă	139
Abrevieri	140
Lista de figuri	141
Diagnosticile Electrocardiografice	145
Bibliografie	152
Index	153

Elemente de fiziologie a inimii



Noțiuni tehnice de bază



Derivațiile în electrocardiografie



Analiza morfologică a electrocardiografei



Unda P



Intervalul PQ



Complexul QRS



Segmentul ST și unda T



Intervalul QT



Unda U



Anexe



A scrie o carte nu este un lucru ușor. Ai nevoie de perseverență, răbdare și de o documentare temeinică. Dar înainte de toate, trebuie să fi sigur că nu a făcut cineva, înaintea ta acest lucru.

Despre electrocardiografie s-a scris și se va mai scrie mult de acum înainte; colegul și prietenul meu Adrian luând-o cu puțin înaintea mea, subsemnatul având pregătit de corectura finală un „Îndrumător practic de electrocardiografie – pentru studenți și nu numai.”

Oricât de mult s-ar scrie pe o temă, nu cred că se va ajunge ca două cărți despre un subiect oarecare, scrise de doi autori diferiți, să fie identice, fiecare dintre ei **punându-și amprenta personală asupra lucrării, aceasta reflectând percepția diferită despre tema abordată de fiecare dintre ei.**

Originalitatea lucrării colegului meu, Dr. Adrian Alecu, privind modul de prezentare practică a interpretării electrocardiogramelor, rezidă din prezentarea idealizată, didactică a traseului ECG al suferinței respective.

Lucrarea este concisă, abordând principalele criterii de diagnostic electrocardiografic, fără a se face o dizertație cu toate modificările electrice care pot apărea în suferința respectivă, fiind foarte utilă celor care fac primii pași în electrocardiografie dar și medicilor tineri.

Dr. Dan Mircea Fărcaș

Departee de a avea pretenția unui manual performant și exhaustiv de electrocardiografie, lucrarea de față a fost concepută ca un ghid cu ajutorul căruia practicianul medical din prima linie, medicul tânăr, debutantul, studentul în medicină sau asistentul medical să reușească să pătrundă esența electrocardiografiei.

Având renumele unei discipline complicate și abstracte, nu de puține ori se întâmplă ca electrocardiografia să fie evitată de medic sau de student. De fapt, pentru cine reușește să înțeleagă câteva elemente de bază legate de principiile electrocardiografiei, majoritatea elementelor de detaliu ale acestei discipline devin de la sine înțelese.


Tocmai de aceea am încercat prin această carte să venim în ajutorul colegilor implicați în sistemul de sănătate care doresc să reușească descifrarea electrocardiogramelor.

Prezentarea materiei este oarecum diferită față de alte lucrări din domeniu prin faptul că ordinea abordării subiectelor respectă ordinea necesară identificării lor pe traseul ECG în practica zilnică, ușurând astfel înțelegerea și memorarea lor.

Formatul de buzunar al cărții facilitează păstrarea ei la îndemână și consultarea rapidă.

În câteva cuvinte, aveți în mână o carte de ECG ușoară, pe înțelesul oricui, în care sunt explicate principalele elemente fiziologice și patologice ale activității electrice a inimii cu care vă puteți întâlni în practica medicală zilnică.

Adrian Alecu



Târgu Mureș
Februarie 2007



Funcția inimii este de a furniza țesuturilor oxigen și substanțe nutritive prin intermediul sângelui pe care îl pompează prin arborele circulator.

Inima este împărțită în patru camere, două atriile situate în partea superioară și doi ventriculi, situați în partea inferioară. Pereții inimii sunt formați în principal din țesut muscular - miocardul.

Ea funcționează astfel ca o pompă cu două circuite, asigurând circulația sistemică și circulația pulmonară. Aceste două circuite sunt înseriate.

Sângele încărcat cu oxigen preluat de atrium stâng din venele pulmonare este trecut apoi prin valva mitrală în ventriculul stâng de unde este împins prin aortă spre țesuturi. Aici oxigenul este consumat și sângele este împins spre sistemul venos, ajungând prin vena cavă superioară și inferioară în atrium drept. De aici sângele este trecut prin valva tricuspidă în ventriculul drept, fiind apoi pompat prin artera pulmonară spre plămâni pentru a fi din nou încărcat cu oxigen.



Pentru a se realiza funcția de pompă a inimii, fiecare cameră a inimii prezintă 2 faze de funcționare: diastola și sistola.

În diastolă camera respectivă se relaxează și se umple cu sânge iar în sistolă miocardul se contractă și împinge sângele mai departe. Direcția de deplasare a sângelui menționată anterior este menținută prin existența valvelor cardiace, care se deschid într-un singur sens, nepermițând sângelui să se întoarcă.

Intrarea sângelui în inimă prin atri înțepe cu diastola atrială - umplerea atriilor cu sânge, care este urmată de diastola ventriculară, timp în care sângele începe să curgă pasiv din atri în ventriculi. În această perioadă, toată inima este în diastolă (Fig 1).



Fig. 1. Diastola



Urmează apoi sistola atrială, când ultimele cantități de sânge din atri sunt pompate activ în ventriculi (Fig. 2). De aici sângele este împins în timpul sistolei ventriculare spre vasele mari (aorta, artera pulmonară), ieșind din inimă (Fig. 3). În timpul sistolei ventriculare atriile revin în diastolă (se relaxează), se reumple cu sânge și ciclul se reia.



Fig. 2. Sistola atrială

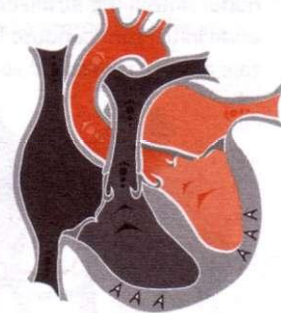


Fig. 3. Sistola ventriculară

Coordonarea acestei succesiuni se realizează prin impulsuri electrice. Fiecare impuls electric declanșează o contracție a miocardului.



Impulsurile electrice sunt generate și conduse de un sistem specializat din peretele inimii, numit țesut excitoconductor. Acest sistem cuprinde două centre generatoare de impulsuri (nodul sinusal și nodul atrioventricular) și o rețea de fibre care conduc impulsurile la miocardul contractil (fasciculul His și rețeaua Purkinje).

În mod normal impulsurile electrice sunt generate de nodul sinusal (Fig. 4), aflat în peretele atrului drept, de unde inițial sunt conduse la miocardul atrial (depolarizare atrială), provocând sistola atrială, precum și la cel

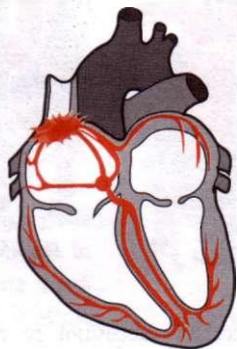


Fig. 4. Nodul sinusal



de-al doilea nod, nodul atrioventricular, situat la limita dintre atri și ventriculi (Fig. 5). Aici impulsul electric este întârziat, apoi condus mai departe prin fasciculul His. Acesta se bifurcă în ramura dreaptă pentru ventriculul drept și ramura stângă pentru ventriculul stâng. Ramura stângă se bifurcă la rândul ei în fasciculul stâng anterior și fasciculul stâng posterior. Rețeaua His-Purkinje conduce impulsurile spre ventriculi (depolarizare ventriculară), provocând sistola ventriculară (Fig. 6).

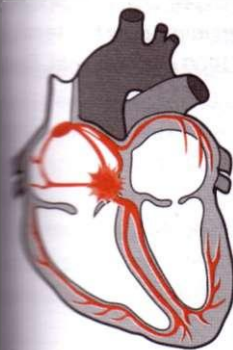


Fig. 5. Nodul atrioventricular

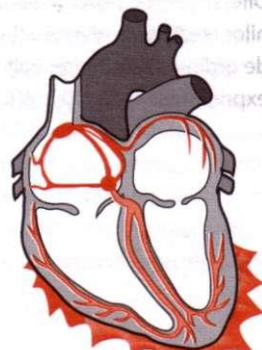

Fig. 6. Rețeaua Purkinje



Conducerea impulsurilor electrice se realizează prin deplasarea sarcinilor electrice existente pe suprafața membranei celulelor implicate.

Cantitatea de sarcini electrice existentă într-un punct se numește potențial electric. Deplasarea sarcinilor electrice între două puncte duce la o diferență de potențial între cele două puncte. Această diferență de potențial poate fi detectată cu aparate de măsură numite voltmetre și se măsoară în volți (V).

Diferențele de potențial apărute prin deplasarea sarcinilor electrice la nivelul celulelor inimii sunt foarte mici, de ordinul miimilor de volt (1/1000 dintr-un volt), fiind exprimate în milivolți (mV).



Aparatul de electrocardiografie, electrocardiograful, măsoară diferențele de potențial și le reprezintă grafic pe hârtie sub forma unor curbe rezultate prin deplasarea hârtiei cu o viteză constantă (25mm/s) în timp ce penița inscriptoare se mișcă în sus și în jos în funcție de diferența de potențial măsurată în diferitele momente. Amplitudinea (înălțimea) curbelor trasate este etalată la 10 mm/mV (o diferență de potențial de 1 milivolt este reprezentată printr-o curbă cu înălțimea de 10 mm). Pentru a nu se crea confuzii, pe fiecare înregistrare trebuie menționată viteza de deplasare a hârtiei (uzual 25 mm/s uneori 10 sau 50 mm/s) și se trasează o undă sinuzoidală cu înălțimea de 10 mm reprezentând o diferență de potențial de 1 mV. Pe orizontală 1 mm semnifică o durată de 0,04 s. O secundă reprezintă 25 spatiate mici (25 mm) (Fig. 7).

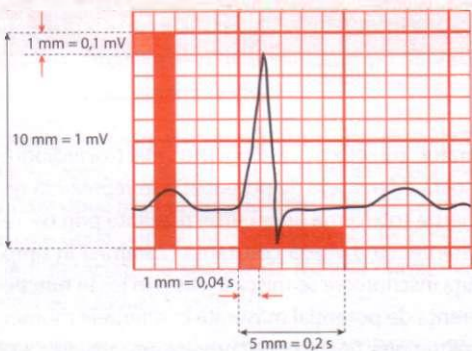


Fig. 7. Unități de măsură ECG

Pentru înregistrarea diferențelor de potențial din inimă, deci a deplasării sarcinilor electrice, se folosesc electrozi care se aplică pe corpul pacientului în locuri stabilite convențional (pe membre și pe torace). Pentru a putea detecta sensul deplasării sarcinilor electrice, din doi electrozi întotdeauna unul este pozitiv (cu semnul +) și unul negativ (cu semnul -). Direcția de deplasare a sarcinilor electrice se numește vector. O sarcină care se deplasează spre electrodul + va duce la apariția unei curbe pozitive pe traseul ECG, orientată convențional

în sus. O sarcină care se depărtează de electrodul + (sau se apropie de -) produce o undă negativă pe traseul ECG (convențional în jos) (Fig. 8).

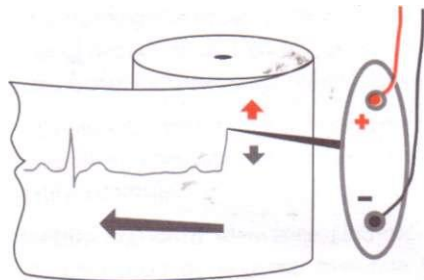


Fig. 8. Înregistrarea curbei ECG

Pentru optimizarea contactului electric între piele și electrozi, se aplică pe fiecare electrod o cantitate mică de gel, cu proprietăți de conductor electric. De asemenea pentru evitarea apariției paraziților electrice aparatul este dotat cu pământare.

Derivațiile în electrocardiografie

În electrocardiografie fiecare pereche de câte doi electrozi, unul negativ și unul pozitiv, aplicați în anumite puncte pe corp formează o așa-numită derivație.



În mod obișnuit se folosesc 12 derivații: 3 derivații standard (bipolare), 3 derivații unipolare ale membrilor și 6 derivații precordiale.

Derivațiile standard (derivațiile Einthoven) înregistrează diferențele de potențial măsurate la nivelul membrilor, după cum urmează:

- D1 membru superior drept (-) membru superior stâng (+)

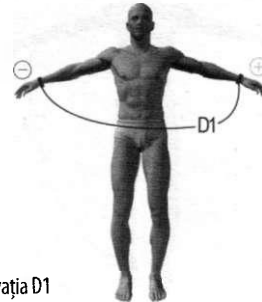


Fig. 9. Derivația D1

26 Ghid ECG

- D2 membru superior drept (-) membru inferior stâng (+),

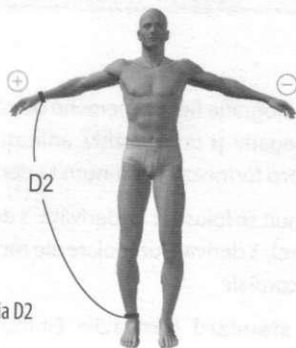


Fig. 10. Derivația D2

- D3 membru superior stâng (-) membru inferior stâng (+);

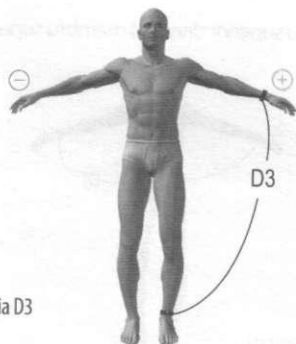


Fig. 11. Derivația D3

Derivațiile în electrocardiografie 27

Poziționarea electrozilor pe membre se realizează conform unui cod al culorilor și anume

- electrodul roșu pe antebrațul drept
- electrodul galben pe antebrațul stâng
- electrodul verde pe gamba stângă
- electrodul negru pe gamba dreaptă (electrod suplimentar folosit pentru stabilizarea traseului)

Derivațiile unipolare ale membrelor se obțin prin aplicarea electrodului pozitiv pe unul din membre, cel negativ fiind obținut prin unirea contactelor celorlalte două membre. Cele trei derivații sunt aVR, aVL, aVF, prefixul „a” vine de la faptul că derivațiile sunt amplificate, iar L, R, F sunt prescurtările în limba engleză de la Right arm (braț drept), Left arm (braț stâng), Feet (picioare), corespunzător direcției în care privește vectorul derivației respective.

- aVR braț drept
- aVL braț stâng
- aVF picior

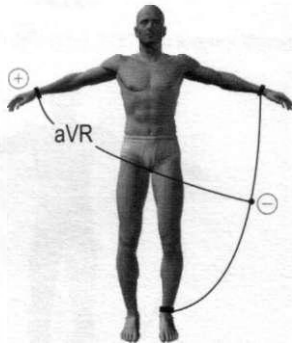


Fig. 12. Derivația aVR

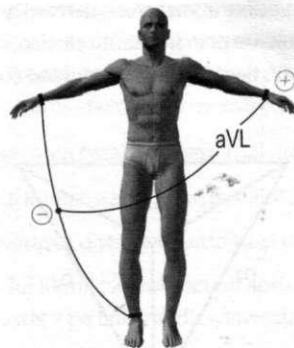


Fig. 13. Derivația aVL

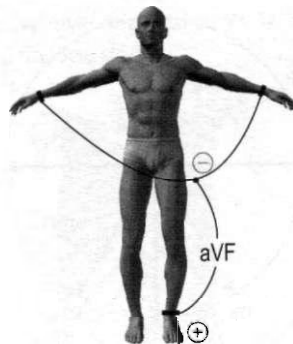


Fig. 14. Derivația aVF

Din punct de vedere al vectorilor, derivațiile membrelor se află toate într-un plan frontal, în care considerăm axa orizontală ca 0° , fiecare derivație privind cordul într-un anumit unghi.

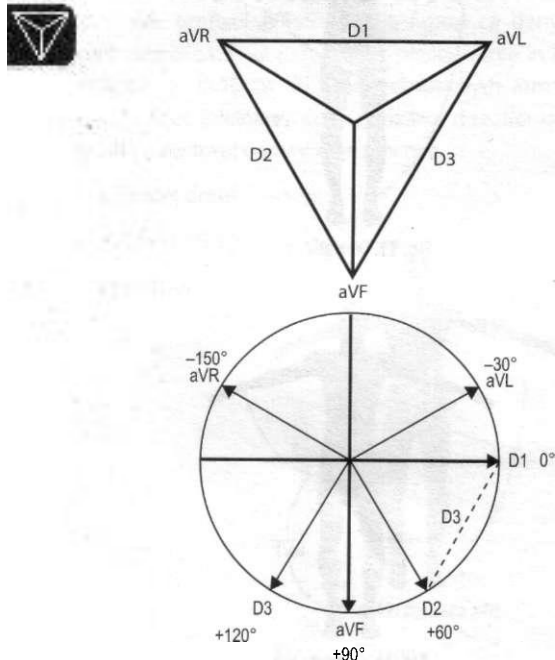


Fig. 15. Vectorii derivațiilor membrelor

Derivațiile precordiale se obțin prin aplicarea electrodului pozitiv în anumite regiuni pe torace (Fig. 16), în timp ce electrodul negativ se obține prin conectarea împreună a tuturor electrozilor membrelor.

- V1 – spațiul intercostal IV parasternal drept;
- V2 – spațiul intercostal IV parasternal stâng;
- V3 – la jumătatea distanței dintre V2 și V4;
- V4 – la vârful inimii (sediul șocului apexian) sau spațiul intercostal V pe linia medio-claviculară stângă;
- V5 – la același nivel orizontal cu V4, la intersecția cu linia axilară anterioară stângă;
- V6 – la același nivel orizontal cu V4, la intersecția cu linia axilară mijlocie stângă;

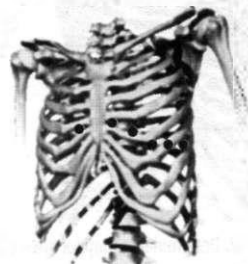


Fig. 16. Poziționarea electrozilor derivațiilor precordiale

Determinarea spațiilor intercostale se realizează prin palparea unghiului Louis, proeminența orizontală din partea superioară a sternului, la nivelul căruia se inseră coasta 2 (Fig. 17). Sub coasta 2 se află spațiul intercostal 2, și așa mai departe.

Uneori pot fi necesare derivațiile suplimentare și anume precordialele drepte (V1R-V6R), obținute prin inversarea „în oglindă” a precordialelor obișnuite, precum și derivațiile extreme V7, V8, V9, pe linia orizontală a vârfului inimii, la intersecția cu linia axilară posterioară, linia vârfului scapulei, respectiv în spațiul inter-scapulo-vertebral stâng.

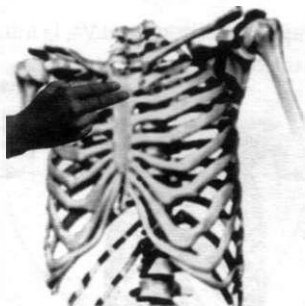


Fig. 17. Determinarea spațiilor intercostale

Vectorial, derivațiile precordiale se încadrează într-un plan aproximativ orizontal, privind de asemenea cordul din diferite direcții.

Din punct de vedere topografic, derivațiile se pot împărți în grupuri:

- derivații laterale (stângi): D1, aVL, V5, V6
- derivații inferioare: D2, D3, aVF
- derivații anterioare: V1, V2
- derivații septale: V3, V4
- derivații drepte: aVR, D3, V1

Analiza morfologică a electrocardiografei

Pe înregistrarea ECG a unui ciclu cardiac se descriu următoarele elemente: undele, segmentele, intervalele.

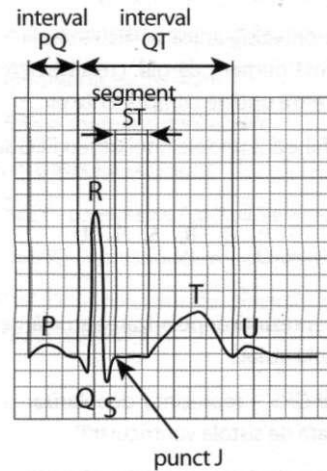


Fig. 18. Elemente ECG ale unui ciclu cardiac

Undele sunt abateri ale liniei traseului de la linia izoelectrică. Undelor li se descrie:

- *durata* (în sutimi de secundă);
- *amplitudinea* (în mm, atenție la etalonare 10 mm/mV);
- *axul* (orientarea vectorială în plan frontal, exprimată prin unghiul cu orizontala de 0°),
- *forma propriu-zisă*, adică particularitățile care nu se pot exprima numeric: lărgiri, creșteri, neregularități, raporturi între undele componente etc.

În ordine alfabetică undele unei traseu ECG sunt:

P, Q, R, S, T, U

- *unda P* – reprezintă depolarizarea atrială, care declanșează sistola atrială
- *complexul QRS* – reprezintă depolarizarea ventriculară (urmată de sistola ventriculară)
- *unda T* – repolarizarea ventriculară rapidă
- *unda U* – un potențial „postdepolarizare” ventricular

Segmentele sunt porțiuni de traseu cuprinse între două unde. Li se descriu următoarele caractere:

- raportul cu linia izoelectrică (normal segmentele sunt izoelectrice);
- dacă segmentul este decalat față de linia izoelectrică, atunci i se descriu:
 - sensul decalării (supra sau subdenivelare);
 - amplitudinea decalării
 - forma segmentului decalat.

Segmentele traseului ECG sunt:

- *segmentul ST* – corespunde repolarizării ventriculare lente
- *segmentul PQ* – corespunde repolarizării atriale
- *segmentul TP* – corespunde diastolei și reprezintă nivelul liniei izoelectrice.

Intervalele - definesc doar o durată de timp între două repere de pe traseu și pot cuprinde în componența lor unde și segmente.

Intervalele traseului ECG sunt:

- *intervalul PQ sau PR* – de la începutul undei P la începutul complexului QRS, exprimând durata conducerii atrioventriculare;
- *intervalul QT* - de la începutul complexului QRS până la sfârșitul undei T, depolarizare și repolarizare ventriculară;
- *intervalele PP și RR* - reprezintă lungimea unui ciclu cardiac complet.

Interpretarea electrocardiografei trebuie să cuprindă în ordine următoarele elemente

- tipul ritmului,
- morfologia undei P,
- intervalul PQ (PR),
- frecvența cardiacă,
- axul, durata (lărgimea), amplitudinea, morfologia complexului QRS,



- segmentul ST (izoelectric, supra sau subdenivelat),
- morfologia undei T (aplatizată, negativă, pozitivă),
- morfologia undei U,
- intervalul QT

Se poate observa că această strategie cuprinde abordarea undelor ECG în ordine alfabetică, începând cu P și terminând cu U.

Ritmul normal este ritmul sinusal, care implică existența unei unde P cu aspect normal și morfologie constantă înaintea fiecărui complex QRS.

Prezența undei P modificate implică tulburări de ritm atriale (supraventriculare), hipertrofii atriale, hiperpotasemie.



Unda P reprezintă depolarizarea atrială. În mod normal prezintă o durată de cel mult 0,10 s (2,5 mm lățime), amplitudine maximă 2,5 mm în D2, pozitiv în toate derivațiile, cu excepția aVR și uneori aVL unde poate fi negativ, sau V1, V2 unde poate fi difazic. Unda P se analizează cel mai bine în D2, unde prezintă o amplitudine maximă.

Absența undei P implică fibrilație sau flutter atrial sau ritmuri ventriculare (generate de la nivelul ventriculilor).

Intervalul PQ (de la începutul undei P la începutul complexului QRS) include depolarizarea atrială, conducerea impulsului până la nodul atrioventricular și întârzierea lui la acest nivel. Trebuie să măsoare între 0,12-0,21s (aproximativ între 3-5 mm).

Intervalul PQ scurt semnifică prezența unui sindrom de preexcitație (conducere atrioventriculară rapidă pe căi anormale) iar PQ lung blocuri atrioventriculare (întârzierea exagerată sau blocarea conducerii la nivelul nodului atrioventricular).

Frecvența cardiacă normală este între 60-90 bătăi/minut. Frecvența sub 60/min constituie bradicardie iar peste 90 tahicardie.

Determinarea frecvenței cardiace pe traseul ECG se realizează prin măsurarea distanței între 2 complexe QRS în mm și împărțirea valorii de 1500 la aceasta ($1500/\text{distanța R-R}$). Pentru orientarea rapidă se folosește numărul de pătrate mari (de 5 mm) dintre două complexe QRS, și anume dacă distanța este de 1 pătrat frecvența este 300/min, 2 pătrate 150/min, 3 pătrate 100/min, 4 pătrate 75/min, 5 pătrate 60/min, 6 pătrate 50/min (deci în ordine 300, 150, 100, 75, 60, 50, sau 300 împărțit la numărul de pătrate mari).

În exemplul din Fig. 19 la prima privire sunt 4 pătrate mari între două complexe QRS, deci frecvența este de aproximativ 75/min. Pentru o mai mare exactitate, numărul de milimetri între două complexe fiind 21, împărțim $1500/21 = 71,4$ și aflăm frecvența cardiacă exactă.

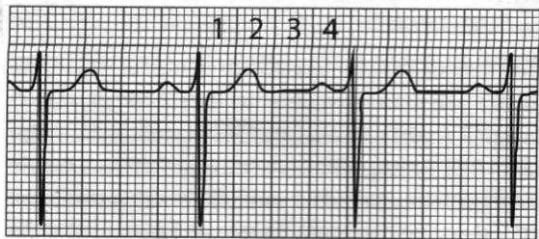


Fig. 19. Determinarea rapidă a frecvenței cardiace

Complexul QRS reprezintă depolarizarea ventriculară, prin propagarea impulsului electric de la nodul atrio-ventricular la ventriculi prin rețeaua His-Purkinje.

Axul complexului QRS reprezintă rezultanta vectorilor care compun depolarizarea ventriculară. Se exprimă în grade față de linia orizontală. Valorile normale ale axei

QRS sunt cuprinse între 0° și $+90^\circ$ (-30° - $+90^\circ$ după unii autori).

Evaluarea rapidă a axului QRS se realizează prin analiza complexului QRS în derivațiile D1 și aVF. După cum se observă orientarea derivației D1 este orizontală, la 0° (mâna dreaptă - mâna stângă), iar a derivației aVF verticală în jos la $+90^\circ$ (măinile unite - picioare). Dacă pe orizontală sarcinile de depolarizare se deplasează de la mâna dreaptă la mâna stângă complexul QRS va apărea pozitiv în D1. Dacă pe verticală sarcinile se deplasează dinspre mâini spre picioare complexul QRS va apărea pozitiv în aVF. În aceste condiții rezultanta celor doi vectori este undeva în cadranul 0° - $+90^\circ$. Dacă QRS este mai mare în D1 decât în aVF axul se va apropia de 0° (cord orizontalizat). Dacă QRS este mai amplu în aVF decât în D1 axul QRS se apropie de $+90^\circ$ (cord verticalizat). Dacă QRS în cele două derivații este de aceeași amplitudine axul este la 45° .

	Orientarea QRS	
	D1	aVF
Ax QRS intermediar (normal)	+	+
Deviație axială dreaptă	-	-
Deviație axială stângă	+	-
Ax nedeterminat	-	-

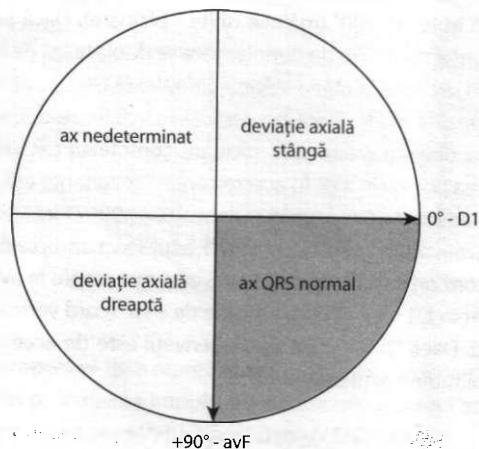


Fig. 20. Axul complexului QRS

Deviația axului QRS poate fi provocată de tulburări de conducere intraventriculare (blocuri de ramură sau hemiblocuri), sau de hipertrofii ventriculare.

Lărgimea sau durata complexului QRS trebuie să fie sub 0,10 s (adică 2,5 mm). Dacă depășește această valoare trebuie să luăm în considerare blocurile de ramură.

Amplitudinea complexului QRS este influențată de diferența de potențial. Aceasta crește în hipertrofiile ventriculare și scade când ceva se interpune între inimă și electrozi (plămân emfizematos, lichid pericardic în cantitate mare – pericardită lichidiană).

Morfologia complexului QRS poate fi modificată prin apariția undelor Q patologice în sechelele de infarct miocardic sau apariția unor unde R sau S crestate în tulburări de conducere.

Unda Q este patologică atunci când adâncimea ei este cel puțin 1/3 din înălțimea unei R în același complex iar durata ei depășește 0,03 s (lărgime cel puțin 1 mm). Semnificația ei este prezența necrozei miocardice (infarct).

În derivațiile precordiale de la V2 la V6 prezența unei unde R foarte mici în primele derivații urmat dintr-o dată de un R mare în următoarea derivație se numește „R amputat” și poate avea semnificația unei sechele de infarct miocardic, ca și unda Q. Când complexul QRS are doar parte negativă se numește undă QS.

Complexele crestate în tulburările de conducere pot cuprinde două unde R (numite R și R', complex în formă de litera „M”) sau două unde S (numite S și S', complex în formă de litera „W”).

Segmentul ST este în mod normal izoelectric. În această perioadă sângele este ejectat prin valvele semilunare către vasele mari.

Supradenivelarea poate apare în infarctul miocardic acut, bloc de ramură dreaptă, pericardită acută.

Subdenivelarea poate apare în ischemia miocardică, hipertrofia ventriculară, tratament digitalic, bloc de ramură stângă, embolie pulmonară, infarct miocardic posterior.

Inflexiunea formată între unda S și segmentul ST, care marchează separarea celor două, se numește „punctul J”.

Unda T reprezintă repolarizarea ventriculară, moment care marchează sfârșitul sistolei ventriculare electrice. Este pozitivă în majoritatea derivațiilor, exceptând aVR, V1, uneori D3. În mod normal este asimetrică, prezentând o pantă ascendentă mai lentă și o pantă descendentă mai abruptă, vârful fiind rotunjit. Axul undei T trebuie să fie apropiat de cel al complexului QRS.

Unda T simetrică și ascuțită poate fi uneori normală, mai ales la femei, însă poate semnifica hiperpotasemie sau ischemie.

Markerul standard al ischemiei sunt undele T aplatizate sau inversate (negative în derivații în care ar trebui să fie pozitive și invers).

Unde T negative în toate derivațiile pot apare în pericardite.

Intervalul QT se măsoară de la debutul QRS până la sfârșitul undei T. Durata QT variază cu frecvența cardiacă, motiv pentru care există formule de corecție pentru evaluarea acestui parametru. Intervalul QT corectat (QTc) trebuie să fie mai mic de 0,44 s.

Intervalul QT poate fi prelungit în boli miocardice difuze, miocardite, infarct miocardic, hipocalcemie, hipotiroidie, administrarea unor antiaritmice (sotalol, amiodaronă).

Unda U urmează undei T și are o durată de aprox 0,2 s și o amplitudine de până la o treime din cea a undei T. Frecvent poate lipsi. Reprezintă apariția unui potențial post-depolarizare, cu semnificație încă neelucidată complet.

În Fig. 21 se pot urmări caracterele unei înregistrări ECG normale.

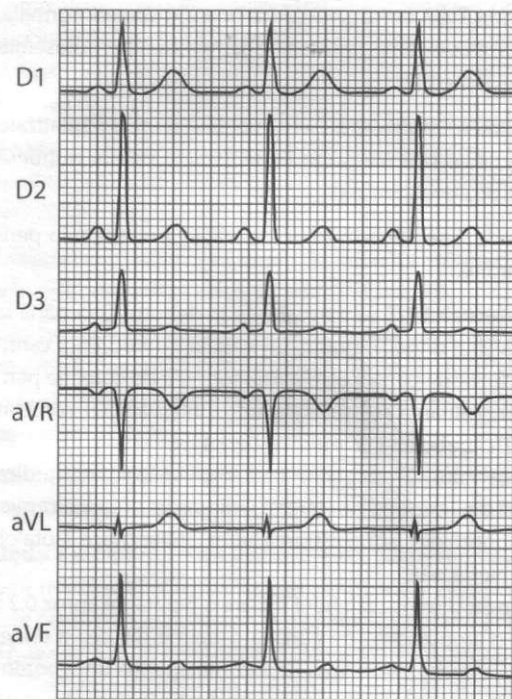
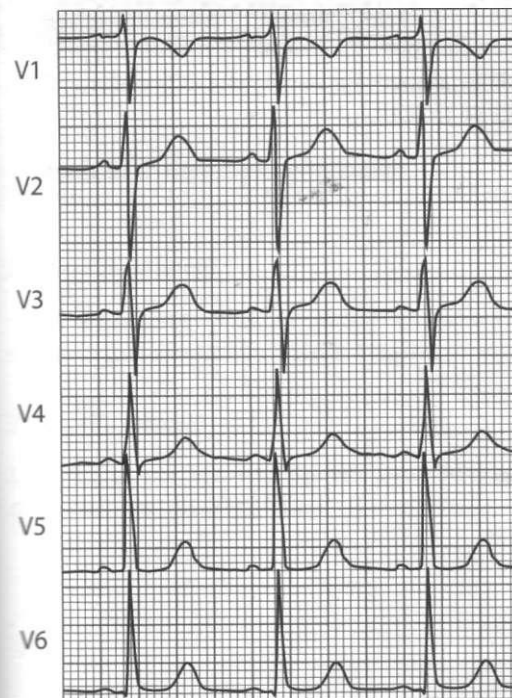


Fig. 21. Traseu ECG normal



Vom urmări în continuare principalele elemente patologice care pot fi identificate pe traseul ECG, păstrând ordinea alfabetică a elementelor ECG afectate (P, PQ, QRS, ST, T, QT, U).



Tulburările de ritm supraventriculare

Bradicardia sinusală

Observăm prezența undelor P și frecvența cardiacă sub 60, de aproximativ 45/min (1500/33) (Fig. 22).

Tahicardia sinusală

Unde P prezente, frecvența cardiacă peste 90, aproximativ 107/min (1500/14) (Fig. 23).




Fig. 22. Bradicardie




Fig. 23. Tahicardie

Tahicardia paroxistică supraventriculară

Tahicardia paroxistică supraventriculară (TPSV) cuprinde tahicardii cu frecvență peste 140/min, unde P pot fi prezente, normale sau modificate sau pot fi invizibile datorită frecvenței ridicate, fiind acoperite de celelalte unde. Caracteristic este debutul și finalul brusc al tulburării de ritm (paroxistic).

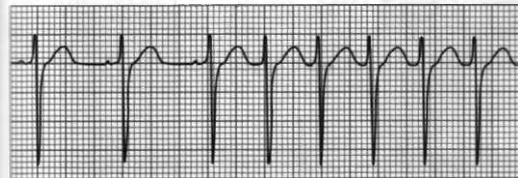


Fig. 24. Tahicardie paroxistică supraventriculară

Extrasistolele supraventriculare

Extrasistolele supraventriculare sunt complexe cu morfologie asemănătoare celor normale dar care survin mai precoce, înaintea momentului în care ar fi urmat următorul complex, fiind urmate de o pauză. Unda P este prezentă, certificând originea atrială a descărcării, cu morfologie apropiată sau diferită de a complexelor normale, în funcție de sediul focarului ectopic (Fig. 25).

Alternanța persistentă a unui complex normal cu o extrasistolă se numește bigeminism (Fig. 26).

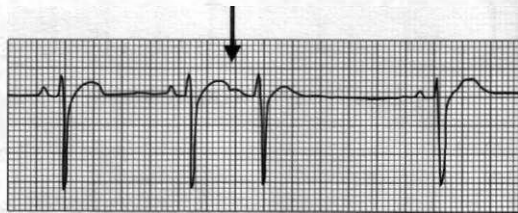


Fig. 25. Extrasistolă atrială

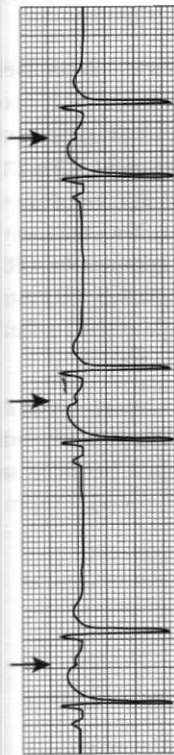


Fig. 26. Extrasistole atriale bigeminate

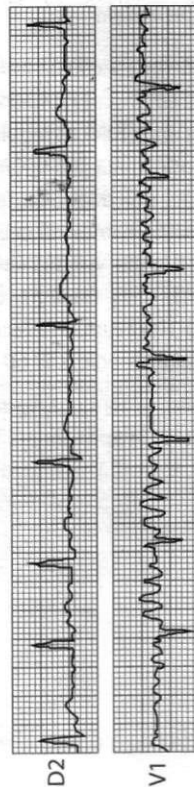


Fig. 27. Fibrilație atrială

Fibrilația atrială

Fibrilația atrială constă într-o activitate atrială complet haotică, cu absența undelor P, al cărui loc este luat de o serie de unde mici, neregulate, cu frecvență foarte mare (frecvența atrială 300-600/min) numite unde „f” (Fig. 27). Dintre acestea doar o parte reușesc să fie conduse prin nodul atrioventricular, ceea ce face ca frecvența ventriculilor (alura ventriculară), deci a complexelor QRS să fie mai mică. Dacă frecvența complexelor QRS este între 60-100 avem de a face cu fibrilație atrială cu alură ventriculară medie, sub 60 lentă, peste 100 rapidă.

Observăm absența undelor P, ritmul complet neregulat și frecvența de aproximativ 90/minut (alură ventriculară medie). Datorită neregularității ritmului frecvența se estimează sub forma unei medii pe mai multe complexe.

Flutterul atrial

Flutterul atrial este o tulburare de ritm caracterizată printr-o frecvență atrială ridicată (250-350/min) în care locul undelor P este luat de unde de formă triunghiulară cu aspect de dinți de ferăstrău, fără linie izoelectrică între ele, numite unde „F”. Este prezent un grad de blocaj atrioventricular, nu toate undele atriale fiind conduse. În Fig. 28, blocajul este de 4:1, semnificând numărul de unde atriale la care este prezent un complex QRS.

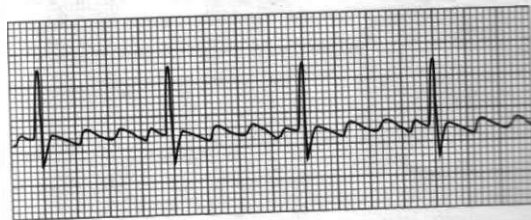


Fig. 28. Flutter atrial

Oprirea sinusală

Aceasta constă în lipsa undei P pentru o perioadă de timp (Fig. 29)




Fig. 29. Oprirea sinusală

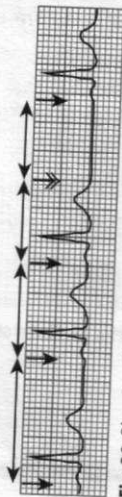


Fig. 30. Bloc sinoatrial gr. II tip I Wenckebach

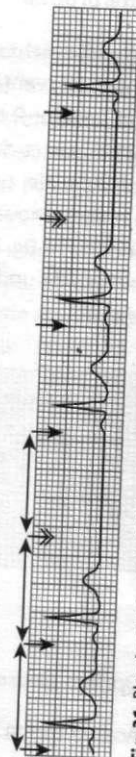


Fig. 31. Bloc sinoatrial gr. II tip 2 Mobitz

Blocul sinoatrial

Blocul sinoatrial apare datorită tulburărilor la nivelul nodului sinusal. Blocul sinoatrial de gradul I se manifestă prin întârzierea conducerii sinoatriale și nu este vizibil pe un traseu ECG standard.

Blocul sinoatrial de gradul II tip I Wenckebach se caracterizează prin scurtarea progresivă a intervalelor PP până la apariția unei opriri sinușale cu absența unei P, cu pauză mai scurtă decât două intervale PP normale (Fig. 30).

Blocul sinoatrial de gradul II tip II Mobitz se caracterizează prin pauze sinușale intermitente cu absența unei P, în care distanța PP a pauzei este multiplu al intervalului PP normal (Fig. 31).

Extrasistola joncțională

Extrasistola joncțională apare atunci când un impuls este generat de la nivelul limitei dintre atri și ventriculi, unda P propagându-se retrograd de jos în sus, apărând negativă în D2, posibil înainte, peste sau după complexul QRS (Fig. 32, A).

Este posibil ca unda P să nu fie vizibilă (Fig. 32,

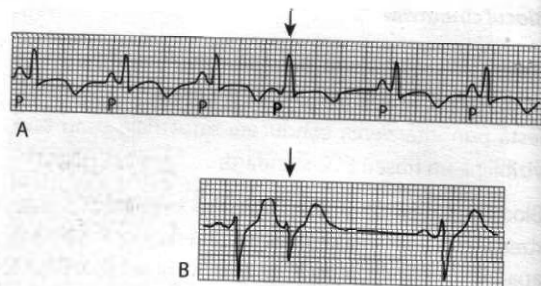


Fig. 32. Extrasistola jonțională

Ritmul jonțional

Ritmul jonțional este alcătuit dintr-o succesiune susținută de extrasistole jonționale. În mod normal ritmul jonțional este bradicard.

Dacă frecvența cardiacă este crescută în aceste condiții, apare tahicardia jonțională.

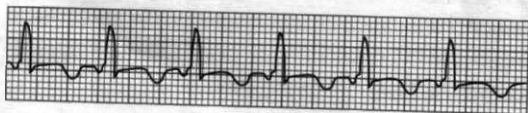


Fig. 33. Tahicardie jonțională

Datorită absenței undelor P, ritmul jonțional poate fi confundat cu fibrilația atrială. În ritmul jonțional însă complexele QRS sunt regulate ca amplitudine și ca succesiune, cu distanțe egale între ele, spre deosebire de fibrilația atrială unde succesiunea este haotică.

Hiperpotasemia

Absența constantă a undelor P poate fi întâlnită și în hiperpotasemia severă, fiind însoțită de complexe QRS lărgite și unde T înalte și ascuțite (Vezi Fig. 73).

Boala nodului sinusal

Boala nodului sinusal se constă în apariția aritmiilor ventriculare datorită disfuncției nodului sinusal. Este caracteristică alternanța bradicardie-tahicardie (sindrom bradi-tahi).

În cadrul acestui sindrom bradicardiile pot consta în bradicardie sinusală, bloc sinoatrial, bloc atrioventricular iar tahicardiile pot fi reprezentate prin tahicardie sinusală, tahicardie paroxistică supraventriculară, fibrilație atrială, flutter atrial.

Hipertrofiile atriale

Hipertrofia atrială stângă

Hipertrofia atrială stângă reprezintă creșterea în volum a miocardului atrial atunci când acesta trebuie să facă un efort mai mare pentru împingerea sângelui spre ventriculul stâng, de exemplu în stenoza mitrală (îngustarea orificiului valvei mitrale).

În aceste condiții unda P apare cu două componente, bifidă, în formă de „M”, numită și „P mitral”, vizibilă mai bine în D2.

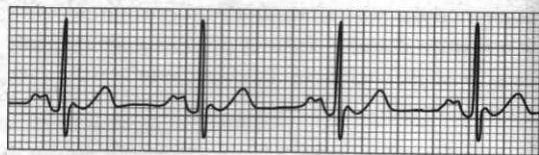


Fig. 34. Hipertrofia atrială stângă

Hipertrofia atrială dreaptă

Hipertrofia atrială dreaptă apare când atriumul drept se contractă împotriva unei presiuni mai mari din ventriculul drept, în boli care evoluează cu hipertensiune pulmonară. Unda P este înaltă, are o amplitudine crescută peste 2,5mm, fiind denumită „P pulmonar”. Poate depăși în amplitudine unda T.

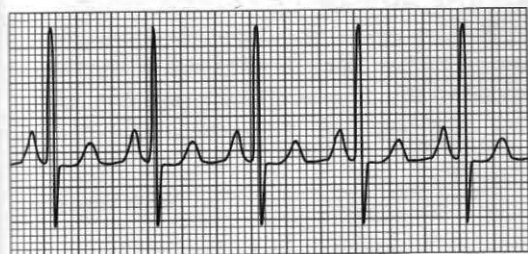


Fig. 35. Hipertrofia atrială dreaptă

Sindromul de preexcitație

Sindromul de preexcitație apare prin existența unor căi de conducere anormale între atri și ventriculi, care conduc impulsurile electrice cu viteză mare, evitând întârzierea normală care apare la nivelul nodului atrioventricular. Astfel intervalul PQ apare scurtat (conducere atrioventriculară rapidă), sub 0,12 s (3 mm).

PQ

Sindromul WPW

Una din variante este sindromul WPW (Wolff-Parkinson-White) (**Fig. 36**), în care intervalul PQ (PR) este scurtat prin prezența unei unde oblice, care face legătura între sfârșitul unei P și complexul QRS, numită „unda Delta”, datorită ariei triunghiulare care apare sub ea. Complexul QRS apare fals lărgit, trebuind să fie diferențiat de un bloc de ramură.

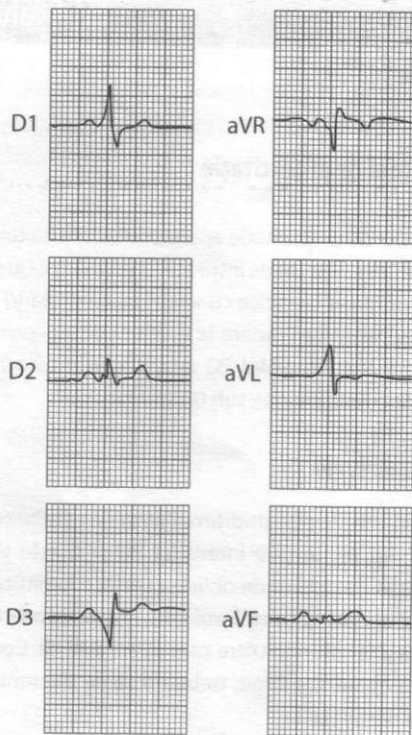
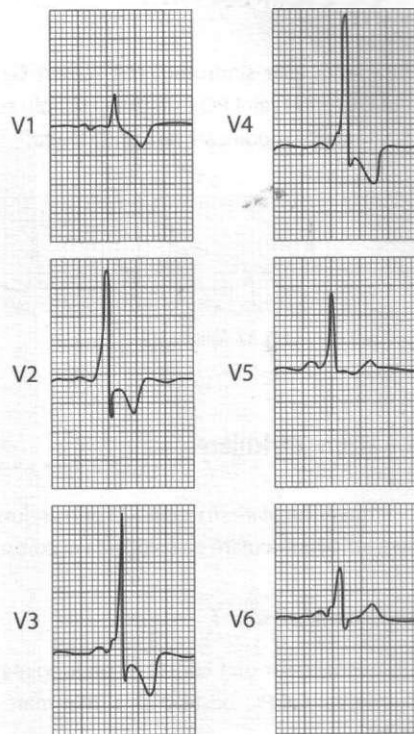


Fig. 36. Sindrom WPW



PQ

PQ

Sindromul LGL

A doua variantă este sindromul LGL (Lown Ganong Levine), în care intervalul PQ este pur și simplu scurtat sub 3 mm, fără alte modificări, fără undă Delta.

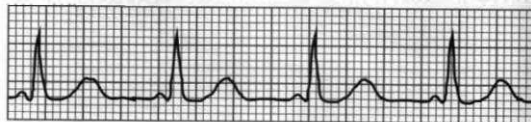

Fig. 37. Sindrom LGL

PQ

Blocurile atrioventriculare

Blocurile atrioventriculare se manifestă prin prelungirea conducerii atrioventriculare sau blocarea ei completă.

Blocul atrioventricular gr. I

Blocul atrioventricular gr. I constă în prelungirea constantă a intervalului PQ peste 0,21 s (mai mare de 5 mm) (Fig. 38).




Fig. 38. Bloc atrioventricular gr. I

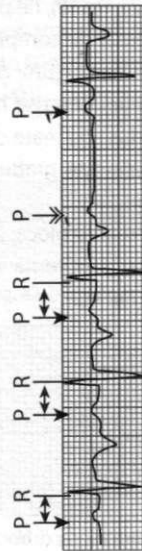


Fig. 39. Bloc atrioventricular gr. II, Mobitz I, cu perioadă Wenckebach

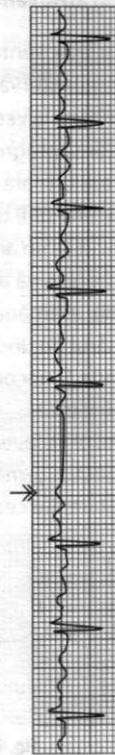


Fig. 40. Bloc atrioventricular gr. II, Mobitz II

PQ

Blocul atrioventricular gr. II

Blocul atrioventricular gr. II se manifestă prin apariția la anumite intervale a unei unde P blocate, adică neconduse până la ventriculi. Aceasta se poate realiza fie prin alungirea progresivă a intervalului PQ de la un complex la altul, urmată de un P fără QRS (perioadă Wenckebach, BAV gr II tip Mobitz I, Fig. 39), fie prin apariția unui P blocat la un anumit număr de complexe, fără alungirea progresivă a intervalului PQ (BAV gr II tip Mobitz II, Fig. 40), asemănător situației descrise la flutterul atrial. Numărul de unde P conduse (urmate de QRS) raportat la undă P necondusă definește gradul de blocaj (2:1, 3:1, 4:1, etc.).

În blocul atrioventricular gr II cu blocaj 2:1 o undă P este condusă și următoarea nu. Frecvența ventriculară este jumătate din cea atrială (Fig. 41).

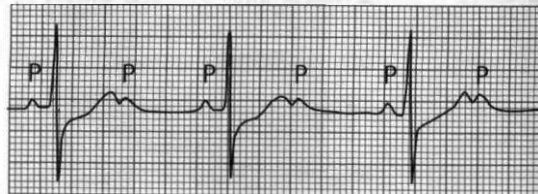


Fig. 41. Bloc atrioventricular cu blocaj 2:1

Blocul atrioventricular gr. III

Blocul atrioventricular gr. III constă în disociația atrioventriculară, adică separarea completă a activității electrice a atriilor de cea a ventriculilor. În această situație undele P vor avea o frecvență proprie iar complexele QRS o altă frecvență, mai mică (20-40/min), fiind generate de la nivel ventricular (ritm idioventricular) și având aspect lărgit. Când undele P se suprapun întâmplător peste complexele QRS sau peste undele T acestea vor fi deformate (Fig. 42).

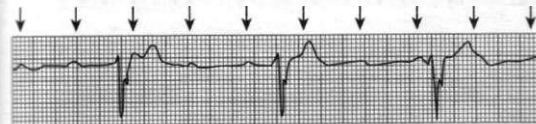


Fig. 42. Bloc atrioventricular gr. III

Blocul atrioventricular de grad înalt

Blocul atrioventricular de grad înalt definește blocul atrioventricular în care mai multe unde P sunt blocate decât conduse, cele conduse fiind urmate de complex QRS denumit captură ventriculară.

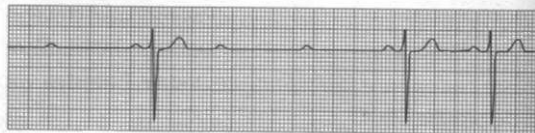

Fig. 43. Bloc atrioventricular de grad înalt

PQ

Tulburările de ritm ventriculare**Extrasistolele ventriculare**

Extrasistolele ventriculare (ESV) apar ca bătăi premature care nu sunt precedate de undă P și au un QRS lărgit, fiind generate de la nivelul miocardului ventricular și conduse prin acesta.

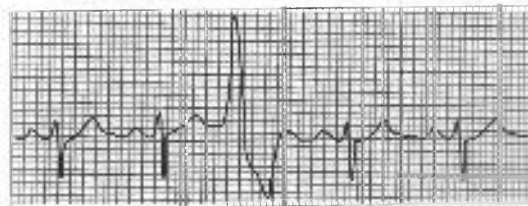


Fig. 44. Extrasistola ventriculară

QRS

Este de reamintit faptul că spre deosebire de extrasistolele ventriculare, cele supraventriculare au undă P și complexe QRS înguste.

Sucesiunea repetată între un complex normal și o extrasistolă ventriculară se numește bigeminism.

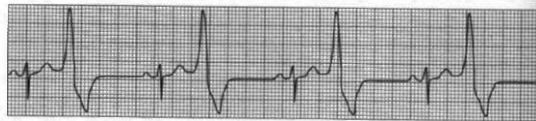


Fig. 45. Extrasistole ventriculare bigeminate

QRS

Când morfologia ESV variază de la o extrasistolă la alta în aceeași derivație înseamnă că sunt generate din focare diferite (ESV polifocale).

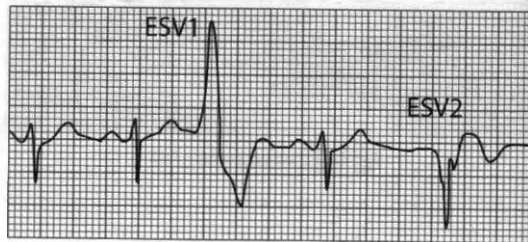


Fig. 46. Extrasistole ventriculare polifocale

Când două ESV apar una după alta fără complexe normale între ele se numesc ESV cuplate.

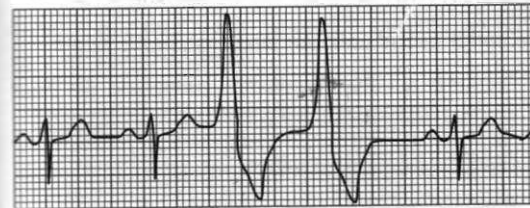


Fig. 47. Extrasistole ventriculare cuplate

O salvă de peste 3 ESV cu durata mai mică de 30 s definește tahicardia ventriculară nesuștinută.

QRS

Când complexul QRS al unei ESV cade pe panta ascendentă a unei T precedente există risc de aritmii severe, fenomenul fiind denumit „R pe T” (Fig. 48).

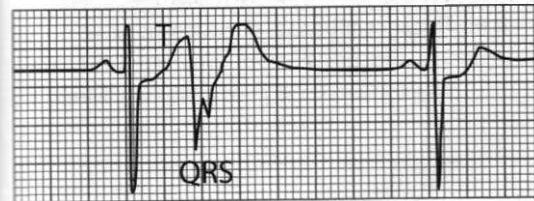


Fig. 48. Extrasistola ventriculară cu fenomen „R pe T”

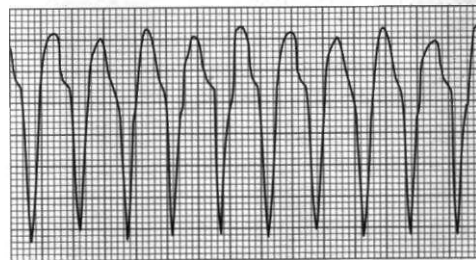
Potrivit modului de apariție a ESV, clasificarea Lown definește:

- Gradul I – ESV unifocale, ocazionale, sub 30/oră
- Gradul II – ESV unifocale frecvente, peste 30/oră
- Gradul III A – ESV multifocale, provenind din două sau mai multe focare ectopice.
- Gradul III B – ESV bigeminate
- Gradul IV A – ESV cuplate câte 2
- Gradul IV B – ESV în salve de minim 3, tahicardie ventriculară
- Gradul V – fenomenul „R pe T”

QRS

Tahicardia ventriculară

Tahicardia ventriculară (TV) este succesiunea de complexe QRS lărgite, cu frecvență mare, fără unde P. Dacă durata ei este de 30s sau mai mult se numește tahicardie ventriculară susținută.



QRS

Fig. 49. Tahicardia ventriculară

Tahicardia ventriculară polimorfă sau „torsada vârfurilor” se caracterizează prin succesiunea rapidă de complexe QRS lărgite cu morfologie variabilă, cu inversarea progresivă a sensului complexelor QRS (Fig. 50).




Fig. 50. Torsada vărfurilor




Fig. 51. Fibrilația ventriculară cu unde mici

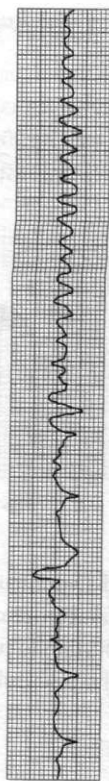


Fig. 52. Fibrilația ventriculară cu unde mari

Fibrilația ventriculară

Fibrilația ventriculară constă într-o activitate ventriculară complet haotică, fiind considerată asistolie sau stop cardiac. Fibrilația ventriculară poate fi cu unde mici sau mari (Fig. 51 și 52).

Flutterul ventricular

Flutterul ventricular este produs de un focar ectopic ventricular care se descarcă cu o frecvență de 200 – 300/min, aspectul ECG fiind de undă sinusoidală regulată.

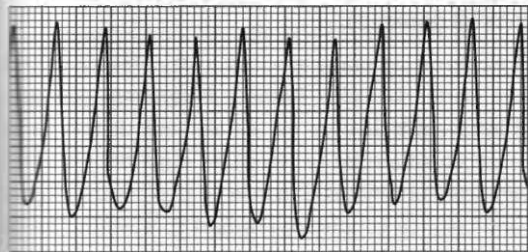


Fig. 53. Flutter ventricular

Tulburările de conducere ventriculare

Blocurile de ramură

Blocurile de ramură apar prin întreruperea conducerii impulsului electric la nivelul unei ramuri a fasciculului His, specializat în conducere, ceea ce duce la conducerea impulsurilor prin miocardul contractil, pe unde conducerea este mai lentă. Aceasta duce la lărgirea complexului QRS peste 0,10 s. Dacă lărgimea complexului QRS este între 0,10-0,12 s este vorba de bloc minor sau bloc incomplet iar peste 0,12 s este bloc major sau bloc complet de ramură.

Blocurile de ramură se asociază cu devierea axului QRS spre partea blocului. Datorită întreruperii conducerii intraventriculare pe partea afectată, depolarizarea ventriculului afectat se realizează după depolarizarea ventriculului sănătos. Sarcinile se deplasează dinspre ventriculul cu conducere normală spre ventriculul cu bloc de ramură. Această deplasare de sarcini duce la apariția unui vector suplimentar care deviază axul QRS de partea blocului.

QRS

Blocuri de ramură sau blocuri intraventriculare nespecifice pot apare și în cazul hiperpotasemiei severe, situație în care undele P pot lipsi iar undele T sunt înalte și ascuțite (vezi Fig. 73).

Blocul de ramură dreaptă

Blocul de ramură dreaptă (BRD) duce la apariția de complexe QRS lărgite pozitive în derivațiile precordiale drepte (anterioare) V1, V2, care privesc ventriculul drept, asociate cu deviație axială dreaptă (Fig. 54).

Blocul de ramură stângă

Blocul de ramură stângă (BRS) apare sub formă de complexe QRS lărgite negative în V1, V2, pozitive în derivațiile stângi V5, V6 și deviație axială stângă (Fig. 55).

QRS

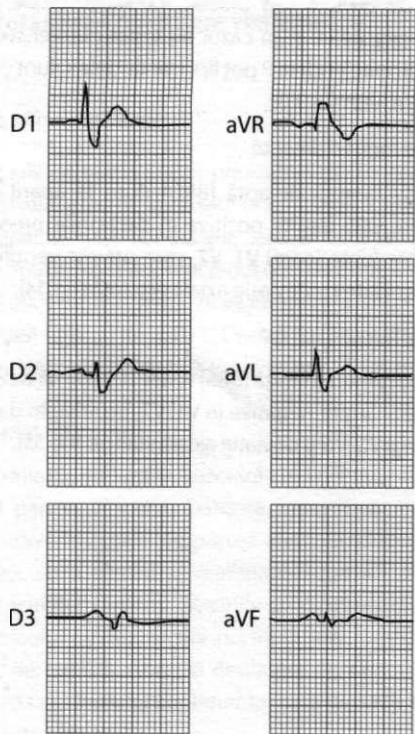
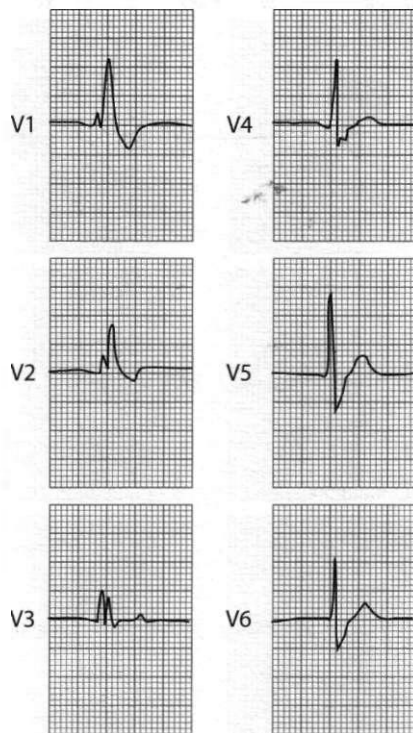


Fig. 54. Bloc de ramură dreaptă



QRS

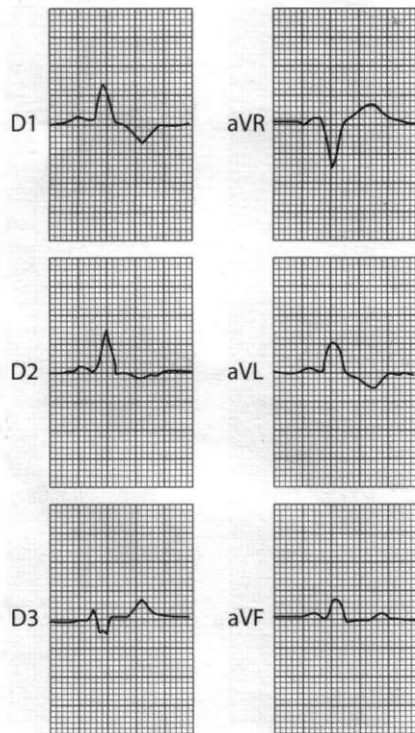
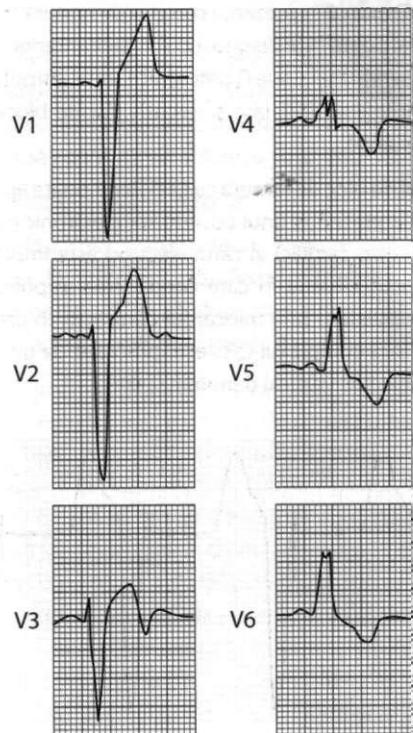


Fig. 55. Bloc de ramură stângă



QRS

De menționat că în prezența blocului de ramură stângă nu se mai poate face diagnosticul infarct anterior datorită acoperirii unei unde Q patologice sau R amputat de către complexul QRS larg și negativ dat de blocul de ramură stângă.

Aspectul de bloc de ramură cu QRS lărgit poate apare și în situația prezenței unui pacemaker electronic (generator de ritm cardiac) al cărui electrod este implantat în ventricul, situație în care conducerea impulsurilor se realizează lent prin miocardul contractil. În această situație însă complexul QRS este precedat de un scurt semnal electric vertical denumit „spike”.

QRS

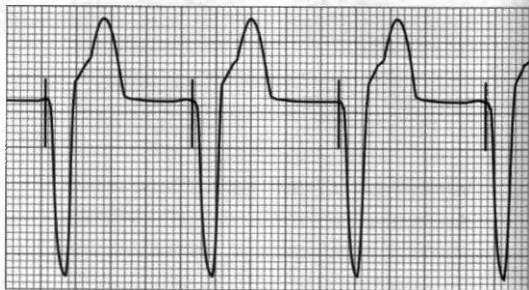


Fig. 56. Pacemaker electronic

Blocurile fasciculare

Blocurile fasciculare sau hemiblocurile apar atunci când doar un fascicul al ramurii stângi, anterior sau posterior sunt blocate. Lărgimea complexelor QRS poate fi normală însă apare o marcată deviație axială.

Blocul fascicular stâng anterior

Blocul fascicular stâng anterior (hemiblocul anterior), cel mai frecvent, se manifestă prin deviație axială stângă peste -45° (-30° după unii autori), QRS pozitiv în D1, negativ în aVF (mai amplu decât în D1) (Fig. 57).

În cazul în care concomitent cu un bloc fascicular stâng anterior este prezent și un bloc de ramură dreaptă vorbim despre un bloc bifascicular. În această situație axul QRS nu va fi deviat la dreapta, cum ar fi trebuit să fie din cauza blocului de ramură dreaptă, ci la stânga, datorită blocului fascicular. Blocul de ramură dreaptă se identifică prin complexe QRS lărgite și pozitive în derivațiile precordiale drepte (Fig. 58).

QRS

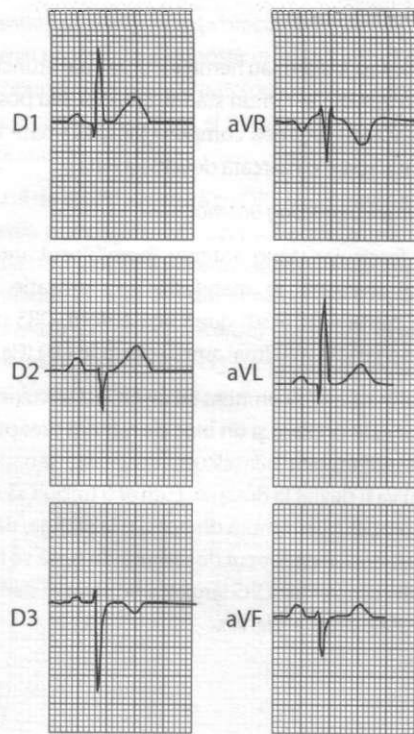
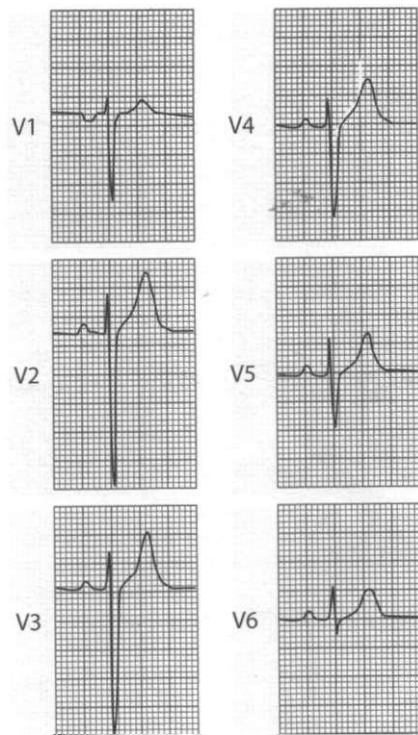


Fig. 57. Bloc fascicular stâng anterior



QRS

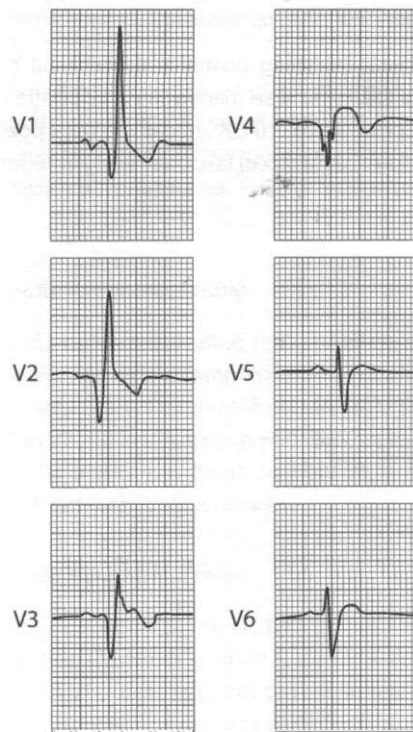
QRS

QRS

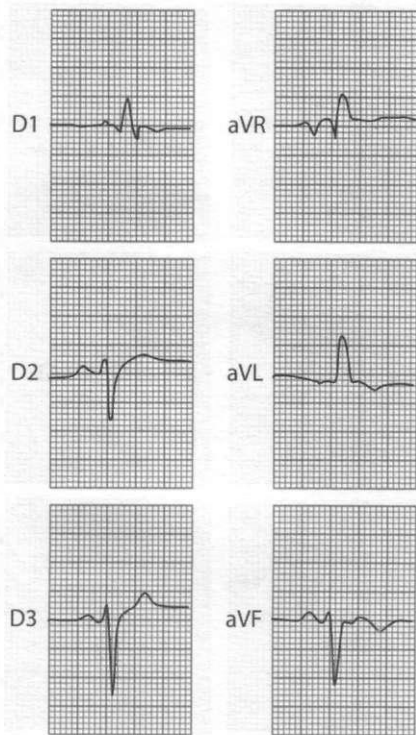

Fig. 58. Bloc bifascicular (BFSa + BRD)

QRS



Blocul fascicular stâng posterior

Blocul fascicular stâng posterior (hemiblocul posterior) este foarte rar și se manifestă prin deviație axială dreaptă peste $+110^\circ$, cu QRS negativ în D1 și pozitiv în aVF, invers decât la blocul fascicular stâng anterior.

QRS

Hipertrofiile ventriculare

Hipertrofiile ventriculare apar prin creșterea în volum a miocardului ventricular. Apare o creștere în amplitudine a complexelor QRS corespunzătoare miocardului hipertrofiat cu deviație a axului QRS de partea hipertrofiei.

Hipertrofia de ventricul stâng

Hipertrofia de ventricul stâng (HVS) produce deviație axială stângă și creșterea amplitudinii undelor R în derivațiile stângi (V5-V6) exprimată prin indicele Sokolov-Lion (S în V2 + R în V5), care în HVS depășește 35 mm (Fig. 59). Pe traseul din figură se observă și absența undelor P datorită fibrilației atriale.

QRS

Hipertrofia de ventricul drept

Hipertrofia de ventricul drept (HVD) se manifestă prin deviație axială dreaptă și unde R înalte în derivațiile drepte (V1, V2), unde ar trebui ca R să fie mic (Fig. 60). Pe traseul din figură se remarcă și prezența hipertrofiei atriale drepte, undă P de tip „P pulmonar”.

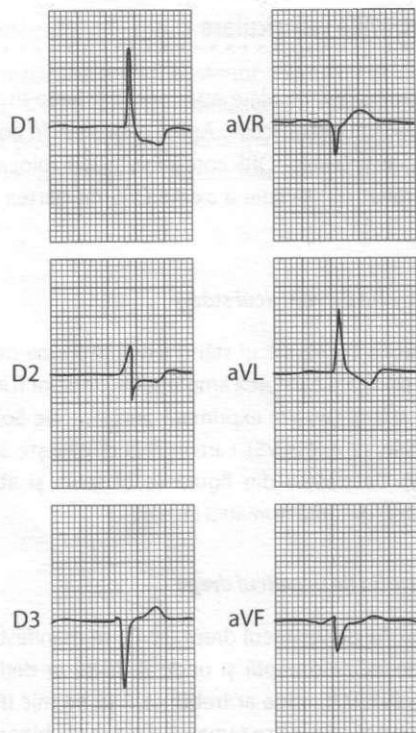
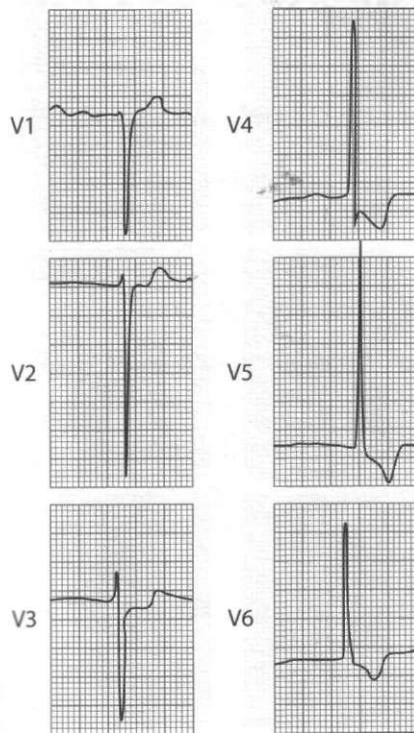


Fig. 59. Hipertrofia de ventricul stâng



QRS

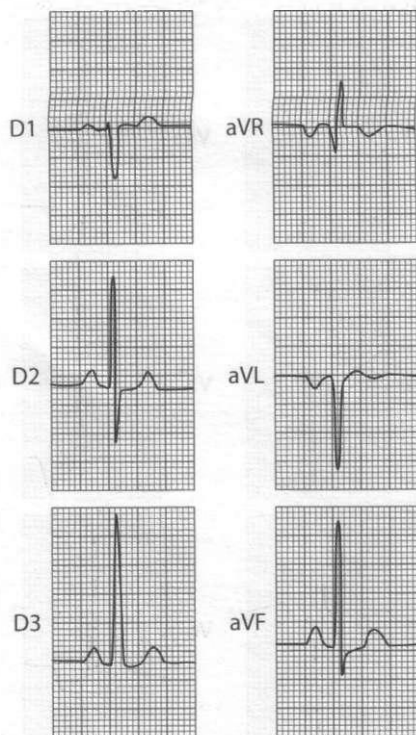
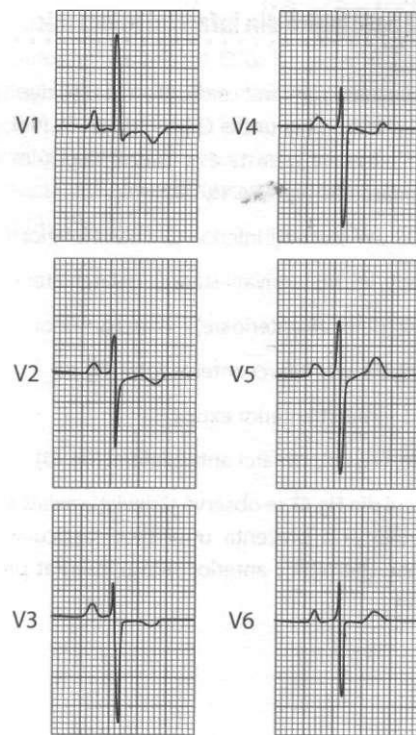


Fig. 60. Hipertrofia de ventricul drept



QRS

QRS

Unda Q patologică din infarctul miocardic

Sechelele infarctului miocardic (necroza) se depistează pe ECG prin apariția undei Q patologice. În funcție de derivațiile în care aceasta este prezentă putem defini sediul infarctului (vezi **Fig. 15, 16**):

- D2, D3, aVF (derivații inferioare) - infarct inferior (**Fig. 61**)
- D1, aVL, V5, V6 (derivații stângi) - infarct lateral
- V1, V2 (derivații anterioare) - infarct anterior
- V1, V2, V3, V4 - infarct anteroseptal (**Fig. 62**)
- V1-V5 - infarct anterior extins
- V1-V6, D1, aVL - infarct anterolateral (**Fig. 63**)

Pe traseul din **Fig. 63** se observă și deviația axială stângă, explicabilă prin prezența unui bloc fascicular anterior stâng (hemibloc anterior stâng), datorat probabil necrozei.

QRS

Infarctul miocardic posterior este o entitate mai greu de recunoscut pe traseul ECG, iar pentru diagnostic sunt necesare și alte resurse clinice și paraclinice. Apar unde R înalte în derivațiile precordiale drepte (V1, V2, eventual V3 și V4) care nu sunt însoțite de deviație axială dreaptă, așa cum ar fi în cazul hipertrofiei ventriculare drepte (**Fig. 64**).

QRS

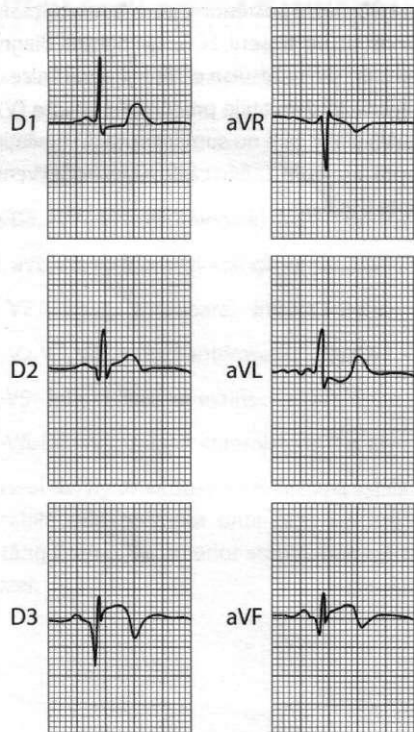
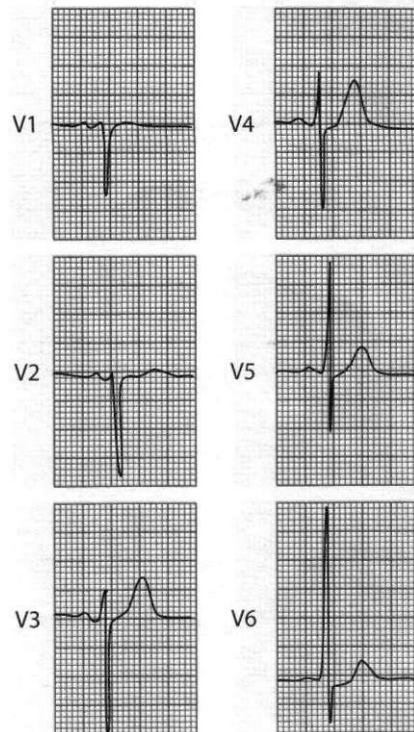


Fig. 61. Infarct miocardic inferior



QRS

QRS

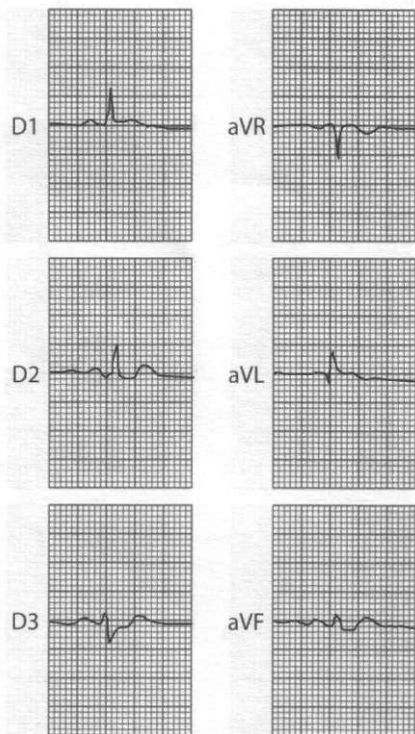
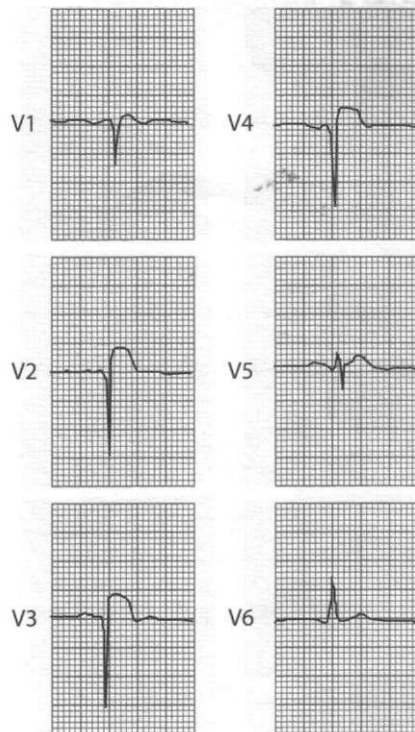


Fig. 62. Infarct miocardic anteroseptal



QRS

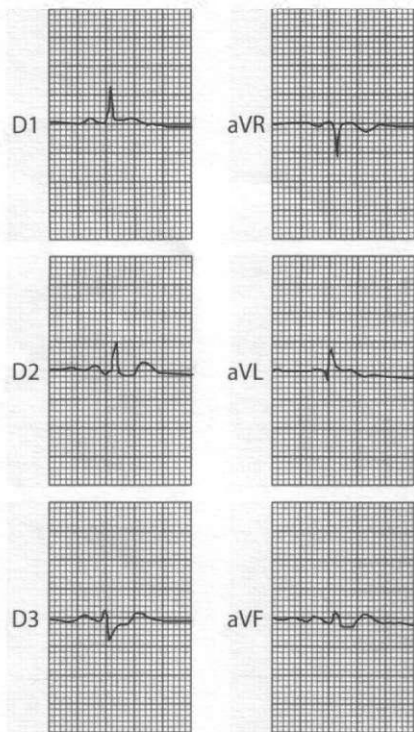
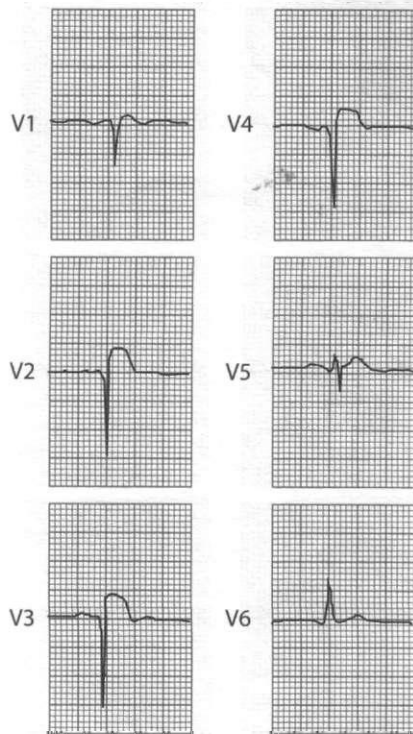


Fig. 62. Infarct miocardic anteroseptal



QRS

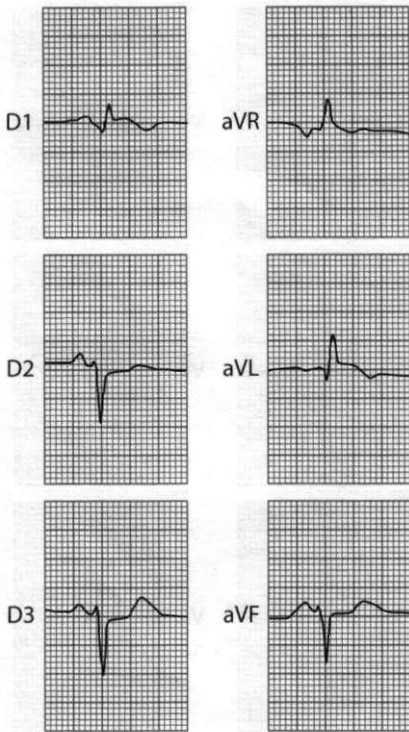
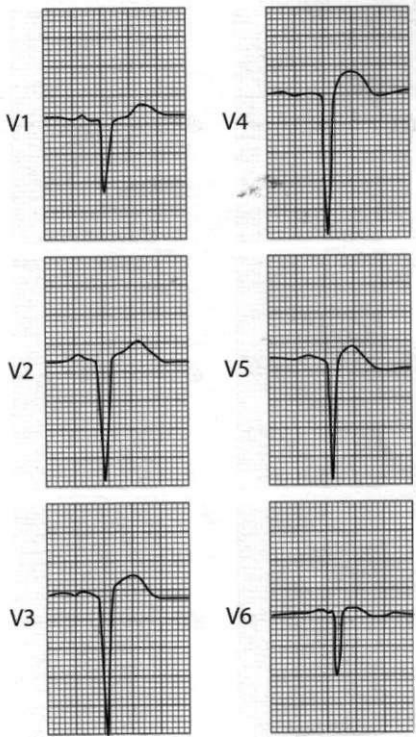


Fig. 63. Infarct miocardic anterolateral



QRS

QRS

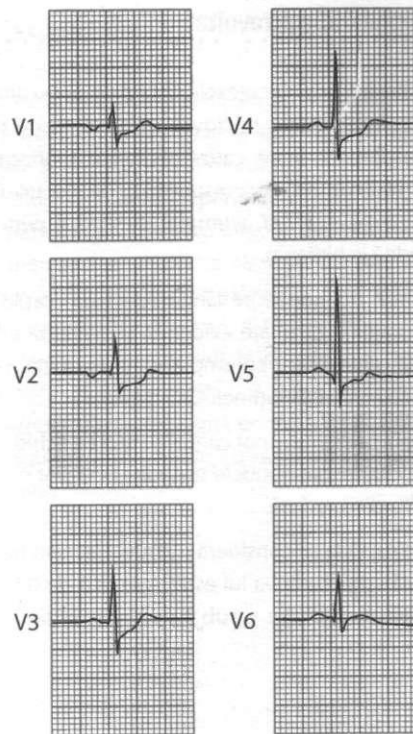
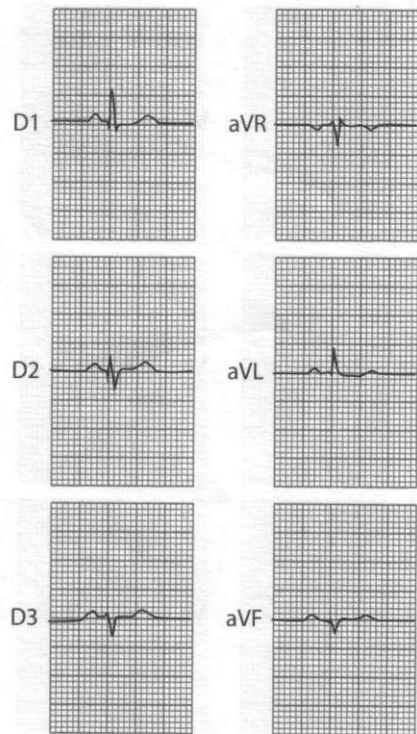


Fig. 64. Infarct miocardic posterior posibil

Complexul QRS microvoltat

În situația în care complexe QRS prezintă o amplitudine diminuată (QRS microvoltat) două cauze principale pot fi incriminate: cauze periferice (emfizem pulmonar sau contact necorespunzător al electrozilor) și cauze centrale (lichid acumulat în spațiul pericardic, pericardită lichidiană).

Emfizemul pulmonar, pe lângă scăderea amplitudinii complexelor QRS, poate evidenția și prezența unei P de tip „P pulmonar”, cu amplitudine crescută, neproportională cu amplitudinea QRS (Fig. 65).

QRS

În situația prezenței unor cantități mari de lichid în spațiul pericardic toate undele traseului ECG pot prezenta o amplitudine redusă.

Complexul QRS se consideră microvoltat (sau hipovoltat) dacă amplitudinea lui este mai mică de 0,5 mV în derivațiile membrelor și sub 1mV în derivațiile precordiale.

Erori de conectare

Atunci când apare o deviere anormală a axului QRS, trebuie luată în considerare și posibilitatea conectării greșite a electrozilor pe membre. În cazul inversării electrozilor membrelor superioare sau între un membru superior și un membru inferior pot apărea în derivațiile membrelor modificări ale sensului complexelor QRS care pot mima deviația axială sau chiar sechele de infarct miocardic sau blocuri. Astfel de modificări pot apărea și în derivațiile precordiale în cazul conectării greșite a electrozilor toracici. Dacă istoricul pacientului nu susține modificările depistate pe traseul ECG este bine ca înregistrarea să se repete, cu verificarea conexiunilor electrozilor.

QRS

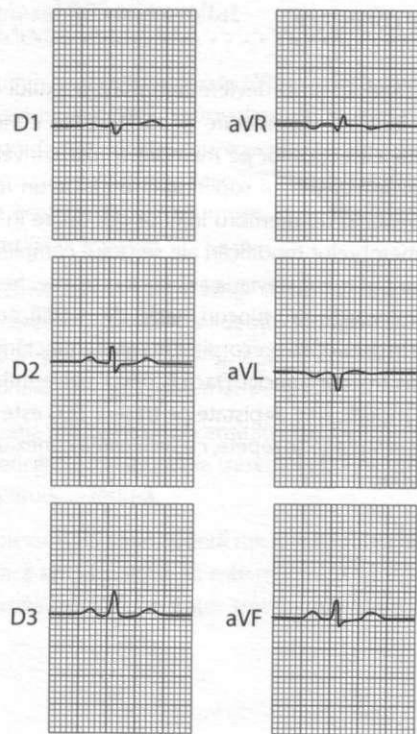
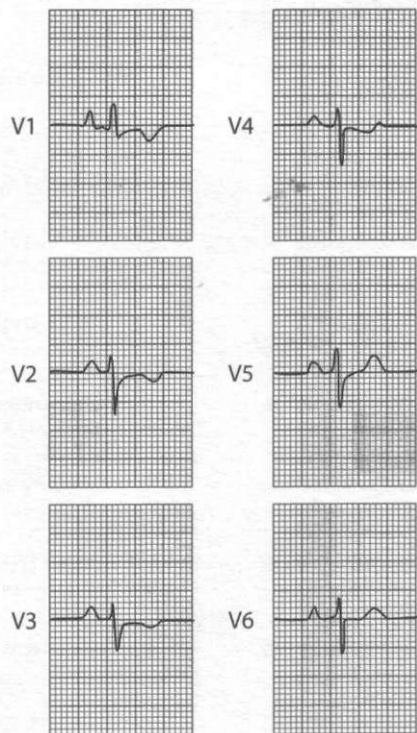


Fig. 65. Complex QRS microvoltat



● Produs LaborMed Pharma de calitate europeană

● Conținut uniform în principi active cu efect terapeutic sinergic

● Echivalent terapeutic cu produsul original



Înfruntă provocarea timpului!

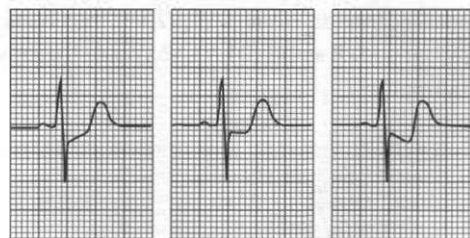
NECĂȘTE TORNĂ PĂTRUCE... este ocazia de a te confrunta cu provocarea timpului și să îți demonstrezi că ai rămas tânăr și activ. Acesta este un produs care te ajută să îți păstrezi sănătatea și să îți menții un nivel ridicat de activitate fizică și intelectuală. Flavotan este un produs care te ajută să îți păstrezi sănătatea și să îți menții un nivel ridicat de activitate fizică și intelectuală. Flavotan este un produs care te ajută să îți păstrezi sănătatea și să îți menții un nivel ridicat de activitate fizică și intelectuală.

Distribuitorul în România este LaborMed Pharma SRL
 Strada Ștefan cel Mare, nr. 10, București, Tel: 021 416 41 77, Fax: 021 416 41 74
 Unle telefonice permanente: 8000 930300, e-mail: flava@flavotan.ro, www.flavotan.ro

Segmentul ST și unda T

Acestea vor fi abordate împreună, ele reprezentând repolarizarea miocardică și fiind strâns legate între ele.

Subdenivelarea segmentului ST poate fi ascendentă, orizontală sau descendentă.



ascendent

orizontal

descendent

Fig. 66. Subdenivelarea segmentului ST

Subdenivelarea ascendentă este considerată în general nepatologică. Subdenivelarea orizontală sau descendentă semnifică ischemie subendocardică.

ST, T

Supradenivelarea segmentului ST poate semnifica ischemie transmurală (infarct miocardic acut) sau ischemie subendocardică (de exemplu în pericardite). Supradenivelarea ST se consideră patologică atunci când amplitudinea ei depășește 1 mm în derivațiile membrelor și 2 mm în derivațiile precordiale iar durata supradenivelării este de minim 0,08 s de la punctul J (2 mm).

Supradenivelarea ST cu concavitate în sus în derivațiile cu unde S adânci (de exemplu V1, V2, V3), sau uneori în derivații cu unda R amplă (D1, V5, V6), poate fi normală și se numește „S”.

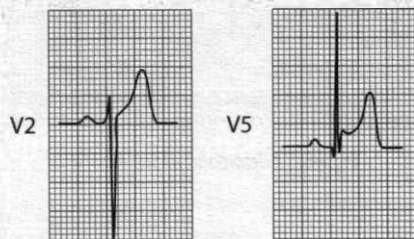


Fig. 67. Repolarizare precoce

Infarctul miocardic acut

În infarctul miocardic acut transmural tulburările de repolarizare respectă o anumită succesiune, care se petrece pe parcursul primelor 24 de ore.

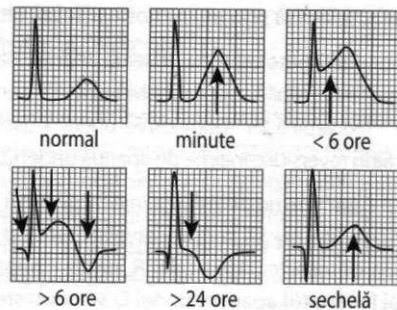


Fig. 68. Infarct miocardic în evoluție

Prima modificare este creșterea amplitudinii undei T, care devine simetrică. Urmează supradenivelarea segmentului ST, apoi unda T devine negativă, segmentul ST coboară și el și apare unda Q patologică. În final undele T redevin pozitive, undele Q persistând în continuare.

Pentru a putea memora succesiunea putem observa că unda T „trage după ea” celelalte elemente: crește unda T, urcă și segmentul ST. Apoi coboară unda T și devine negativă, coboară și segmentul ST până la linia izoelectrică, începând să coboare și unda Q. Abia după aceea revine și unda T la normal. De asemenea observăm că unda T reacționează prima și se normalizează ultima.

Apariția unei Q patologice marchează apariția necrozei, modificare ireversibilă. Supradenivelarea ST semnifică „leziune” miocardică iar modificările undei T „ischemie”, ambele fiind reversibile înainte de apariția undei Q.

Aspectul caracteristic de infarct miocardic acut în primele 25 de ore, cu ST supradenivelat pornind de pe porțiunea descendentă a undei R, unda T negativă și eventual începutul apariției undei Q se numește „semnul Pardée” sau unda „en dôme” (Fig. 68).

În Fig. 69 se observă un infarct miocardic inferior în evoluție, se observă ascensiunea undelor T și a segmentului ST în D2, D3 și aVF și apariția undei Q în D3 și aVF, cu subdenivelarea „în oglindă” a segmentului ST în D1 și aVL.

ST, T

În cazul unui infarct miocardic acut anteroseptal (Fig. 62) apare supradenivelarea segmentului ST în derivațiile V1-V4. În cazul persistenței supradenivelării peste 4 săptămâni după episodul acut („imagine înghețată”) se ridică suspiciunea dezvoltării unui anevrism de ventricul stâng.

Infarctul miocardic non Q

Infarctul miocardic non Q sau infarctul subendocardic de perete anterior este o necroză care nu traversează tot peretele miocardic (nu este transmurală), cu aspect ECG caracterizat prin absența undelor Q și a supradenivelării ST, cu prezența undelor T negative adânci în derivațiile precordiale anterioare (Fig. 70).

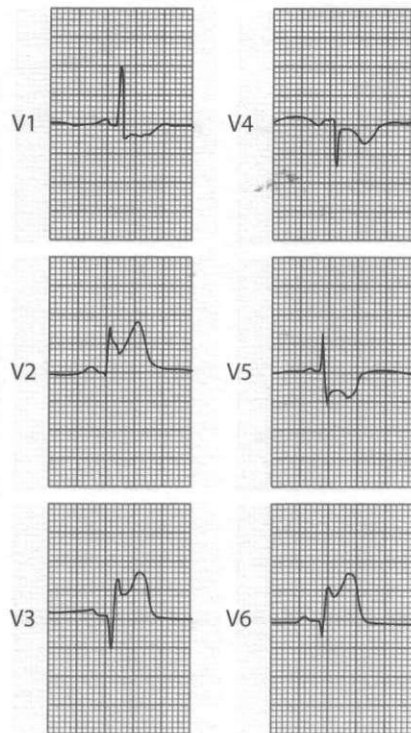
ST, T

La prezentare

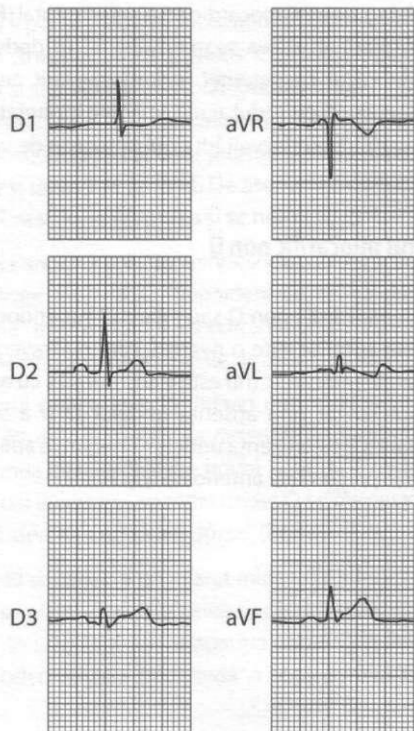

Fig. 69. Infarct miocardic inferior în evoluție

După 6 ore



ST, T

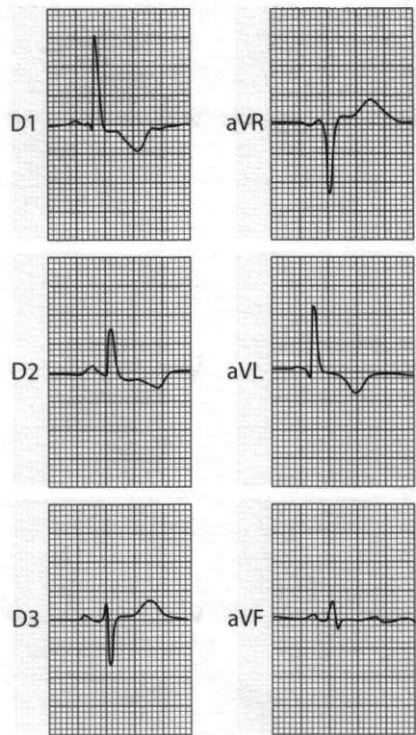
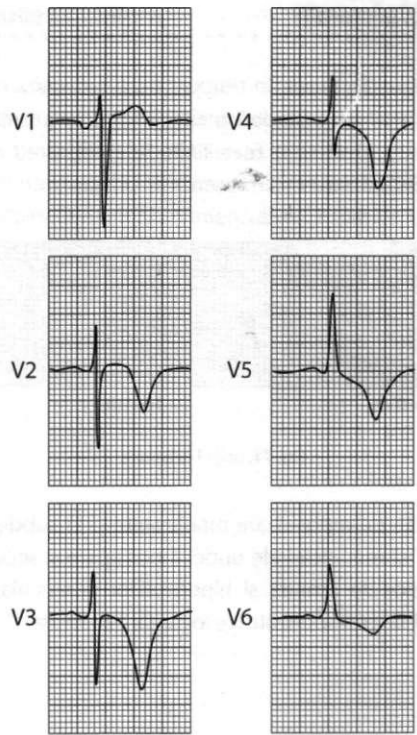


Fig. 70. Infarct miocardic non-Q



ST, T

Angina pectorală

În angina pectorală, în timpul crizei pot apare modificări ale unde T (unda T înaltă, unda T applatizată sau inversată), care sunt reversibile la terminarea crizei, semnificând ischemia miocardică.

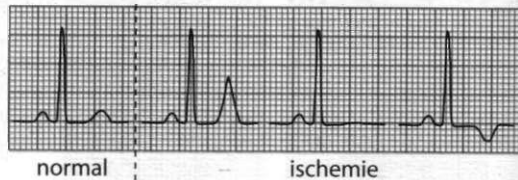


Fig. 71. Unde T ischemice

T

Tulburări de repolarizare manifestate prin subdenivelare ST și modificări ale unde T pot apare și secundar blocurilor de ramură și hipertrofiilor ventriculare, în derivațiile corespunzătoare localizării acestora.

Blocurile de ramură

Tulburările de repolarizare urmează depolarizării anormale date de tulburarea de conducere. Se poate evidenția subdenivelarea ST și T negativ în derivațiile în care complexe QRS sunt pozitive (vezi Fig. 54, 55). În cazul prezenței unei supradenivelări ST trebuie luată în considerare posibilitatea unui infarct miocardic acut.

ST, T

Hipertrofiile ventriculare

În această situație masa miocardică crescută raportată la un sistem vascular coronarian rămas la dimensiunile inițiale duce la apariția unei ischemii relative, cu tulburări consecutive de repolarizare manifestate prin subdenivelări ST și unde T negative (vezi Fig. 59, 60).

T, T

Pericarditele

Pericarditele pot de asemenea determina apariția modificărilor segmentului ST și a undei T. Prezența inflamației pericardului sau a colecției lichidiene pericardice duce la apariția ischemiei subepicardice, cu supradenivelare a segmentului ST sau unde T negative în majoritatea derivațiilor. Prezența supradenivelării ST impune diagnosticul diferențial față de un posibil infarct miocardic acut, realizat pe criteriile clinice și de laborator. În pericardită nu apare subdenivelarea „în oglindă” a segmentului ST în derivațiile opuse ca ax iar în infarctul miocardic este prezentă.

ST, T

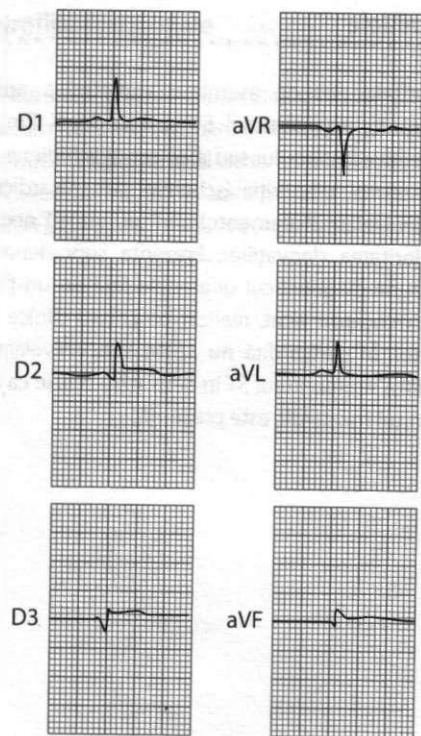
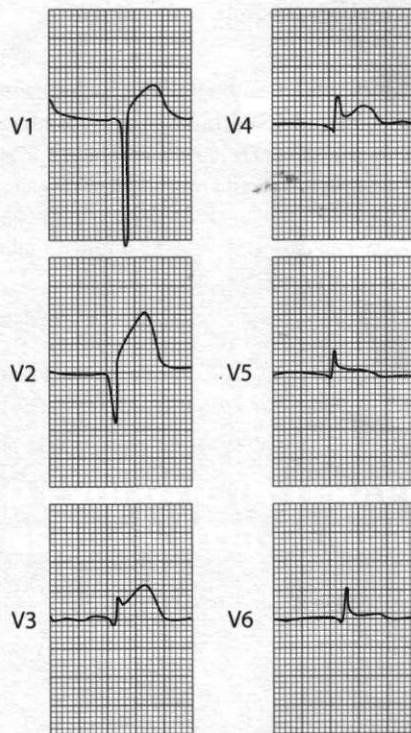


Fig. 72. Pericardită acută



Hipertensiunea arterială

Hipertensiunea arterială poate fi o cauză de subdenivelare a segmentului ST prin ischemia subendocardică produsă de presiunea crescută a sângelui în interiorul cavităților cardiace. Această modificare poate fi însoțită și de negativarea undelor T (supraîncărcare ventriculară stângă). Frecvent se asociază hipertrofia ventriculului stâng (vezi Fig. 59).

ST, T

Carvedilol LPH®

12,5 mg, 25 mg, 50 mg

Hipertensiunea arterială esențială

Inițial 6,25 mg de 2 ori/zi



Angină pectorală cronică stabilă

Inițial 12,5 mg de 2 ori/zi



Insuficiență cardiacă cronică

Doza maximă recomandată
25 mg de 2 ori/zi



O EVOLUȚIE ÎN TERAPIA INSUFICIENȚEI CARDIACE

Carvedilol este un medicament care acționează asupra receptorilor α_1 și β_1 și asupra canalelor de calciu. Acesta are un efect vasodilatator și reduce rezistența vasculară, ceea ce contribuie la scăderea presiunii arteriale și la îmbunătățirea fluxului sanguin în țesuturile afectate. În plus, Carvedilol are un efect pozitiv asupra funcției cardiace, reducând sarcina de lucru a inimii și prevenind hipertrofia ventriculului stâng. Acest medicament este indicat în tratamentul hipertensiunii arteriale esențiale, anginei pectorale cronice și insuficienței cardiace cronice. Este important să se respecte doza recomandată și să se evite interacțiunile medicamentoase.

Carvedilol este produs de Laboratorul Farmaceutic S.A. Este un medicament care trebuie utilizat cu atenție și sub supravegherea medicului curant. Pentru mai multe informații, consultați prospectul și informațiile de utilizare.



Cardiovascular

Indapamid **LDH**[®]

1,5 mg

● FORMULARE CU ELIBERARE PRELUNGITĂ

● BIOCHEMILANT ȘI INTERSCHIMBABIL ÎN TERAPIE
CU PRODUSUL ORIGINAL¹



ANTIHIPERTENSIV DE PRIMĂ INTENȚIE

Indapamid este un diuretic tiazidic cu acțiune prelungită, utilizat în tratamentul hipertensiunii arteriale. Este disponibil în formă de comprimate cu eliberare prelungită, care asigură o acțiune durabilă și stabilă a tensiunii arteriale. Indapamid este un medicament eficient și sigur, care poate fi utilizat în combinație cu alte medicamente pentru hipertensiune arterială. Este indicat pentru tratamentul hipertensiunii arteriale primare și secundare. Este disponibil în formă de comprimate cu eliberare prelungită, care asigură o acțiune durabilă și stabilă a tensiunii arteriale. Este indicat pentru tratamentul hipertensiunii arteriale primare și secundare.

Indapamid este un medicament eficient și sigur, care poate fi utilizat în combinație cu alte medicamente pentru hipertensiune arterială. Este indicat pentru tratamentul hipertensiunii arteriale primare și secundare. Este disponibil în formă de comprimate cu eliberare prelungită, care asigură o acțiune durabilă și stabilă a tensiunii arteriale. Este indicat pentru tratamentul hipertensiunii arteriale primare și secundare.



Cardiovascular

Tratamentul digitalic

Tratamentul cu digitalice poate duce la apariția unei subdenivelări ST caracteristice, cu formă rotunjită și concavitatea în sus.

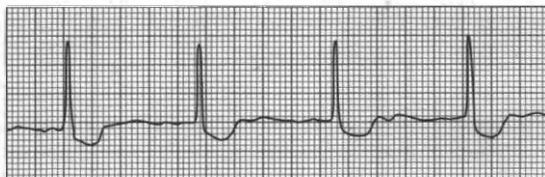

Fig. 73. Subdenivelare ST în tratamentul digitalic

ST, T

Modificările datorate tulburărilor electrolitice

Hiperpotasemia

Hiperpotasemia se manifestă prin creșterea amplitudinii undei T, dar și scăderea amplitudinii undei P, lărgirea complexului QRS, hemiblocuri, blocuri, extrasistole, modificări care apar progresiv.

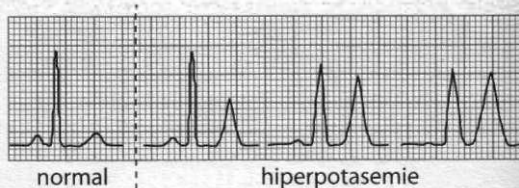


Fig. 74. Hiperpotasemia

ST,T

Hipopotasemia

Hipopotasemia evoluează progresiv cu descreșterea amplitudinii undei T, subnivelarea segmentului ST, și creșterea amplitudinii undei U, urmate apoi de diverse tulburări de ritm.

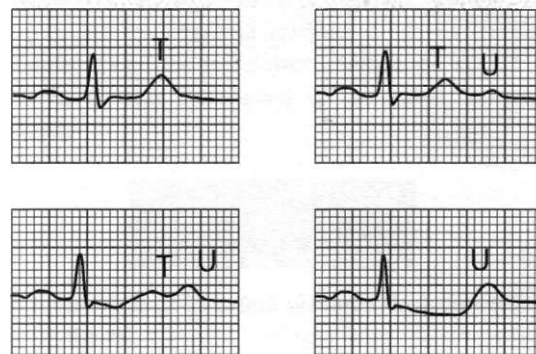


Fig. 75. Hipopotasemia

ST,T

Intervalul QT

Important factor predictiv pentru apariția aritmiilor cardiace severe, de multe ori intervalul QT scapă neevaluat pe traseul ECG. Lungimea intervalului QT variază cu frecvența cardiacă de aceea pentru standardizarea lui se folosesc metode de corecție. Pentru corecția intervalului QT se aplică formula Bazett:

$$QTc = \frac{QT}{\sqrt{RR \text{ (in secunde)}}$$

Intervalul QTc se consideră prelungit dacă depășește 0,44 s (**Fig. 76**).

Pentru orientare rapidă aproximativă se consideră că la o frecvență de 70/min QT normal este sub 0,4s. Pentru fiecare creștere sau scădere a frecvenței cu 10/min se scade sau se adaugă 0,02s la QT. Astfel, la 80/min QT < 0,38s, la 60/min QT < 0,42 s.

QT

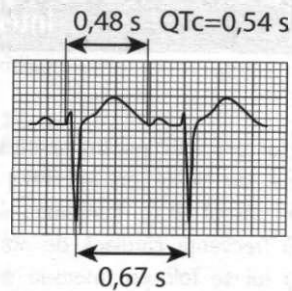


Fig. 76. Interval QT lung

Există nomograme pentru corecția QT în funcție de frecvența cardiacă (QTc).

Prelungirea intervalului QTc crește riscul apariției aritmiilor maligne (tahicardie ventriculară, torsada vârfurilor, fibrilație ventriculară) și a morții subite cardiace.

QT

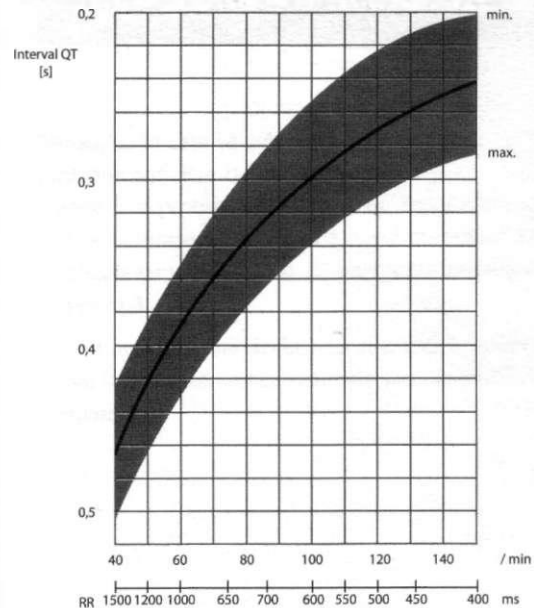


Fig. 77. Nomograma de corecție QT

QT

Derivațiile în care se evidențiază cel mai bine unda U sunt precordialele drepte, mai ales V2 și V3. Unda U devine mai proeminentă în caz de bradicardie sinusală, hipopotasemie (împreună cu subdenivelarea ST și applatizarea undei T, vezi **Fig. 75**) sau hipertrofie ventriculară stângă.

Sensul undei U este același cu al undei T. Inversarea undei U poate semnifica ischemie sau hipertrofii ventriculare.

Abrevieri	140
Lista de figuri	141
Lista diagnosticelor Electrocardiografice	145
Bibliografie	
Index	

Abrevieri

AV	atrioventricular
BAV	bloc atrioventricular
BFSA	bloc fascicular stâng anterior
BFSP	bloc fascicular stâng posterior
BRD	bloc de ramură dreaptă
BRS	bloc de ramură stângă
BSA	bloc sinoatrial
ECG	electrocardiografie
ESSV	extrasistolă supraventriculară
ESV	extrasistolă ventriculară
HAD	hipertrofie atrială dreaptă
HAS	hipertrofie atrială stângă
HVD	hipertrofie ventriculară dreaptă
HVS	hipertrofie ventriculară stângă
mV	milivolt
TPSV	tahicardie paroxistică supraventriculară
TV	tahicardie ventriculară
V	volt

Lista de figuri

Fig. 1. Diastola	16
Fig. 2. Sistola atrială	17
Fig. 3. Sistola ventriculară	17
Fig. 4. Nodul sinusal	18
Fig. 5. Nodul atrioventricular	19
Fig. 6. Rețeaua Purkinje	19
Fig. 7. Unități de măsură ECG	22
Fig. 8. Înregistrarea curbei ECG	23
Fig. 9. Derivația D1	25
Fig. 10. Derivația D2	26
Fig. 11. Derivația D3	26
Fig. 12. Derivația aVR	28
Fig. 13. Derivația aVL	29
Fig. 14. Derivația aVF	29
Fig. 15. Vectorii derivațiilor membrelor	30
Fig. 16. Poziționarea electrozilor derivațiilor precordiale	31
Fig. 17. Determinarea spațiilor intercostale	32
Fig. 18. Elemente ECG ale unui ciclu cardiac	35
Fig. 19. Determinarea rapidă a frecvenței cardiace	42
Fig. 20. Axul complexului QRS	44
Fig. 21. Traseu ECG normal	48

Fig. 22. Bradicardie	52
Fig. 23. Tahicardie	52
Fig. 24. Tahicardie paroxistică supraventriculară	53
Fig. 25. Extrasistolă atrială	54
Fig. 26. Extrasistole atriale bigeminate	55
Fig. 27. Fibrilație atrială	55
Fig. 28. Flutter atrial	57
Fig. 29. Oprirea sinusală	58
Fig. 30. Bloc sinoatrial gr. II tip 1 Wenchebach	58
Fig. 31. Bloc sinoatrial gr. II tip 2 Mobitz	58
Fig. 32. Extrasistola jonțională	60
Fig. 33. Tahicardie jonțională	60
Fig. 34. Hipertrofia atrială stângă	62
Fig. 35. Hipertrofia atrială dreaptă	63
Fig. 36. Sindrom WPW	66
Fig. 37. Sindrom LGL	68
Fig. 38. Bloc atrioventricular gr. I	69
Fig. 39. Bloc atrioventricular gr. II, Mobitz I	69
Fig. 40. Bloc atrioventricular gr. II, Mobitz II	69
Fig. 41. Bloc atrioventricular cu blocaj 2:1	70
Fig. 42. Bloc atrioventricular gr. III	71
Fig. 43. Bloc atrioventricular de grad înalt	72
Fig. 44. Extrasistola ventriculară	73

Fig. 45. Extrasistole ventriculare bigeminate	74
Fig. 46. Extrasistole ventriculare polifocale	74
Fig. 47. Extrasistole ventriculare cuplate	75
Fig. 48. Extrasistola ventriculară cu fenomen „R pe T”	75
Fig. 49. Tahicardia ventriculară	77
Fig. 50. Torsada vârfurilor	78
Fig. 51. Fibrilația ventriculară cu unde mici	78
Fig. 52. Fibrilația ventriculară cu unde mari	78
Fig. 53. Flutter ventricular	79
Fig. 54. Bloc de ramură dreaptă	82
Fig. 56. Pacemaker electronic	86
Fig. 57. Bloc fascicular stâng anterior	88
Fig. 58. Bloc bifascicular (BFSa + BRD)	90
Fig. 59. Hipertrofia de ventricul stâng	94
Fig. 60. Hipertrofia de ventricul drept	96
Fig. 61. Infarct miocardic inferior	100
Fig. 62. Infarct miocardic anteroseptal	102
Fig. 63. Infarct miocardic anterolateral	104
Fig. 64. Infarct miocardic posterior posibil	106
Fig. 65. Complex QRS microvoltat	110
Fig. 66. Subnivelarea segmentului ST	113
Fig. 67. Repolarizare precoce	114
Fig. 68. Infarct miocardic în evoluție	115

La prezentare	118
Fig. 69. Infarct miocardic inferior în evoluție.....	118
După 6 ore	119
Fig. 70. Infarct miocardic non-Q	120
Fig. 71. Unde T ischemice.....	122
Fig. 72. Pericardită acută	126
Fig. 73. Subdenivelare ST în tratamentul digitalic.....	129
Fig. 74. Hiperpotasemia	130
Fig. 75. Hipopotasemia.....	131
Fig. 76. Interval QT lung	134
Fig. 77. Nomograma de corecție QT.....	135

Diagnosticele Electrocardiografice

După Mason JW, Gettes LS, Griffin JC, et al. ACC ECGSAP III Program. Modificat de Kadish A et al. JACC Vol. 38, No. 7, 2001. ACC/AHA Clinical Competence Statement on Electrocardiography and Ambulatory Electrocardiography. A Report of the ACC/AHA/ACP-ASIM Task Force on Clinical Competence (ACC/AHA Committee to Develop a Clinical Competence Statement on Electrocardiography and Ambulatory Electrocardiography) December 2001:2091-100.

TRASEU NORMAL

1. ECG normal

PROBLEME TEHNICE

2. Electrozi montați greșit
3. Artefacte

RITMURI ȘI ARITMIILE SINUSALE

4. Ritm sinusal
5. Tahicardia sinusală (>100 bătăi/minut)
6. Bradicardia sinusală (<50 bătăi/minut)

7. Aritmia sinusală
8. Opreire sau pauză sinusală
9. Blocul de ieșire sino-atrial

ALTE RITMURI SUPRAVENTRICULARE

10. Extrasistole atriale
11. Extrasistole atriale neconduse
12. Ritmul ectopic atrial
13. Tahicardia atrială ectopică monofocală
14. Tahicardia atrială ectopică multifocală
15. Fibrilația atrială
16. Flutterul atrial
17. Extrasistole joncționale
18. Ritm sau complexe joncționale de scăpare
19. Ritm joncțional accelerat
20. Tahicardia joncțională automată
21. Tahicardia paroxistică supraventriculară

ARITMIILE VENTRICULARE

22. Extrasistole ventriculare
23. Ritm sau complexe ventriculare de scăpare
24. Ritm idioventricular accelerat
25. Tahicardia ventriculară
26. Tahicardia ventriculară polimorfă (Torsada vârfului)
27. Fibrilația ventriculară

CONDUCEREA ATRIO-VENTRICULARĂ

28. Blocul AV de gradul I
29. Blocul AV de gradul II Tipul Mobitz 1 (Wenckebach)
30. Blocul AV de gradul II Tipul Mobitz 2
31. Blocul AV de gradul II cu conducere 2:1
32. Blocul AV de gradul II cu blocaj variabil
33. Blocul AV de gradul II avansat (de grad înalt)
34. Blocul AV complet (de gradul III)
35. Disociația Atrio-Ventriculară

CONDUCEREA INTRAVENTRICULARĂ

36. Bloc major de ramură stângă (intermitent sau fix)
37. Bloc major de ramură dreaptă (intermitent sau fix, complet sau incomplet)
38. Tulburări de conducere intraventriculare nespecificate
39. Conducerea aberantă a bătailor supraventriculare
40. Hemibloc anterior stâng
41. Hemibloc posterior stâng
42. Sindromul de pre-excitație ventriculară (Wolff-Parkinson-White, sau sindromul de PQ scurt tip Lown-Ganong-Levine)

AXUL QRS ȘI VOLTAJUL

43. Deviația axială dreaptă (+90 la +1800)
44. Deviație axială stângă (-300 la -900)
45. Ax nedeterminabil
46. Alternanță electrică

47. Traseu hipovoltat (mai puțin de 0.5 mV amplitudinea totală a complexului QRS în fiecare derivație bipolară sau unipolară a membrelor, sau mai puțin de 1.0 mV în fiecare derivație precordială)

HIPERTROFII ȘI MĂRIREA CAVIȚĂILOR

48. Mărirea atriului stâng
49. Mărirea atriului drept
50. Hipertrofia ventriculară stângă (numai afectarea complexului QRS)
51. Hipertrofia ventriculară stângă cu modificări secundare ST-T
52. Hipertrofia ventriculară dreaptă cu sau fără modificări secundare ST-T

TULBURĂRI DE REPOLARIZARE ȘI ANOMALII ALE ST-T, U

53. Sindromul de repolarizare precoce (varianta normală)
54. Undele T juvenile (varianta normală)

- 55. Anormalități nespecificate ale segmentului ST și/ sau a undelor T
- 56. Modificări ale segmentului ST și/sau a undelor T sugerând ischemie
- 57. Modificări ST sugerând leziune
- 58. Modificări ST sugerând anevrism ventricular
- 59. Alungirea (prelungirea) intervalului Q-T
- 60. Unde U proeminente

INFARCTUL MIOCARDIC

- 61. IM inferior (acut sau recent)
- 62. IM inferior (vechi sau cu vârstă nedeterminabilă)
- 63. IM posterior (acut sau recent)
- 64. IM posterior (vechi sau cu vârstă nedeterminabilă)
- 65. IM septal (acut sau recent)
- 66. IM anterior (acut sau recent)
- 67. IM anterior (vechi sau cu vârstă nedeterminabilă)
- 68. IM lateral (acut sau recent)

- 69. IM lateral (vechi sau cu vârstă nedeterminabilă)
- 70. Infarctul de ventricul drept (acut)

ALTE SUFERINȚE CLINICE

- 71. Modelul suferințelor cronice pulmonare
- 72. Pericardita acută
- 73. Hipopotasemia
- 74. Hiperpotasemia
- 75. Hipocalcemia
- 76. Hipercalcemia
- 77. Afecțiuni ale sistemului nervos central

RITMURI DE PACEMAKER

Bibliografie

1. Cozlea L., Drăgan M., Fărcaș D. M., Tătar C. M., Țilea I., Cozlea D. L. – *Semiologia aparatului cardiovascular*, University Press, Târgu-Mureș, 2006.
2. Haberl R. – *Pocket ECG*, Börm Bruckmeier Publishing, 2004.
3. Kligfield P. – *Profiles in cardiology*, Clin. Cardiol. 28, 396–398 (2005).
4. O'Keefe J. H., Hammill S. – *The Complete Guide to ECGs*, Physicians Press, 2002.
5. Olosz E., Bratu D. – *Semiologie Medicală*, Litografia UMF Târgu-Mureș, 1991.
6. Popescu E.D. – *Compendiu de electrocardiografie clinică*, Ed. ALL, 1994.
7. Scripcaru G., Covic M., Ungureanu G. – *Electrocardiografie*, Ed. Didactică și Pedagogică, București, 1993.

Index

A

- angina pectorală 122
- aortă 15
- artera pulmonară 15
- asistolie 79
- atriul drept 15
- atriul stâng 15
- aVF 28
- aVL 28
- aVR 28
- axul complexului QRS 42

B

- bigeminism 54, 74
- blocuri de ramură 80
- bloc atrioventricular 68, 70
 - de grad înalt 72
- bloc bifascicular 87
- bloc de ramură 65
 - dreaptă 81
 - stângă 81

bloc fascicular
stâng 87, 92

bradicardie 51

C

circulația pulmonară 15

circulația sistemică 15

D

D1 25

D2 26

D3 26

depolarizare atrială 18

derivație 25

derivațiile Einthoven 25

derivațiile precordiale 31

derivațiile standard 25

derivațiile unipolare ale membrelor 28

determinarea spațiilor intercostale 32

diastola 16

E

electric 17

electrocardiografal 21

electrozi 22

emfizem pulmonar 108

extrasistolă 54, 59

extrasistole ventriculară 73

F

fasciculul His 18

fascicul His 80

fibrilație

atrială 56

ventriculară 79

flutter

atrial 57

ventricular 79

frecvență cardiacă 41

H

hemibloc posterior 92

hemibloc anterior 87

hipertensiune pulmonară 63

hipertrofia atrială dreaptă 63

hipertrofia atrială stângă 62

hipertrofie de ventricul drept 93

hipertrofie de ventricul stâng 93

I

indicele Sokolov-Lion 93
 infarct 98
 infarct miocardic non Q 117
 infarct subendocardic 117
 intervale 38
 intervale 35
 ischemie 114

J

joncțional 60

M

Mobitz 70

N

necroza 98
 nodul atrioventricular 18
 nodul sinusal 18

P

pacemaker 86
 pericardită 125

perioadă Wenckebach 70
 pompă 16
 potențial 20
 punctul J 114
 P mitral 62
 P pulmonar 63, 93

Q

QRS microvoltat 108

R

repolarizare 113
 repolarizare precoce 114
 rețeaua Purkinje 18
 ritm 39
 idioventricular 71
 R pe T 75

S

sarcină 23
 segmente 35, 37
 sindromul de preexcitație 65
 sindromul LGL 68
 sindromul WPW 65
 sistola 16

spike 86
 stenoza mitrală 62
 stop cardiac 79
 subdenivelare ST 113, 114

T

tahicardie 51
 tahicardie ventriculară 75, 77
 țesut excitoconductor 18

U

unda Delta 65
 unde 35, 36
 unde „f” 56
 und Q patologică 28
 unghiului Louis 32

V

V1-V6 31
 valva mitrală 15
 valva tricuspida 15
 vector 22
 vena cavă 15
 venele pulmonare 15

ventriculul drept 15
 ventriculul stâng 15

57500 (22)

75000
8

X = 75000
8

Dr. ROTARU IURIE
 Medic specialist
 Medicina de familie
 Cod: A 22128
 Codificator 20128123

Dr. ROTARU IURIE
 Medic specialist
 Medicina de familie
 Cod: A 22128

187 Zepke