

INTERVENȚII CHIRURGICALE PE ORGANELE PELVIENE

Căile de acces operatorii la organele bazinului mic se efectuează prin disecarea peretelui anterolateral al abdomenului în regiunea hipogastrică (*hypogastrium*). Inciziile se execută sau longitudinal pe linia albă a abdomenului de la ombilic spre simfiza pubiană (laparotomia inferioară), sau orizontal (inciziile transversale). Ultimele sînt mai comode și mai accesibile la organele profunde ale bazinului mic. La unele intervenții chirurgicale pe vezica urinară, pe rect aceste incizii se combină cu inciziile din regiunea perineului.

La intervențiile chirurgicale pe organele genitale externe și în regiunea perineului inciziile se fac în regiunile respective.

INTERVENȚII CHIRURGICALE PE VEZICA URINARĂ

Puncția vezicii urinare (*punctio vesicae urinariae*). Indicații: retenția urinei și lipsa posibilității de a efectua cateterizarea vezicii urinare.

Poziția bolnavului – pe spate, cu bazinul puțin ridicat.

Anestezia – locală.

Tehnica operatorie. După prelucrarea repetată a pielii din regiunea pubiană cu soluție de iodonat de 1% se efectuează infiltrația țesuturilor strat cu strat cu soluție de novocaină 0,25%. Cu 2 cm mai sus de simfiza pubiană, strict pe linia mediană, se puncționează pielea cu un ac lung subțire. Acul se îndreaptă perpendicular suprafeței pielii, se trece prin toate straturile peretelui abdominal și ale vezicii urinare, de aceea acul se introduce la o adîncime de 6–8 cm (fig. 180). Cum numai urina începe să curgă, avansarea acului se întrerupe. În acele cazuri, cînd urina nu curge, se aspiră cu ajutorul seringii sau al aparatului de aspirație. Acul se extrage, locul puncționat se prelucrează cu soluție de iodonat.

Cistotomia (*cystotomia*) sau **cistostomia suprapubiană** (*sectio alta*). Indicații: calculi vezicali, corpi străini, traumele și tumorile vezicii urinare, rezecția transvezicală a prostatei.

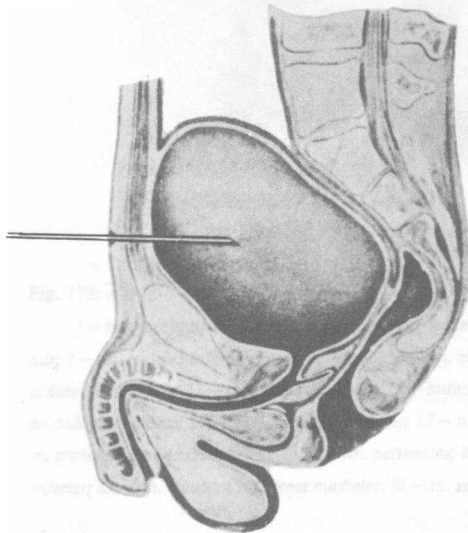


Fig. 180. Puncția vezicii urinare (explicații în text)

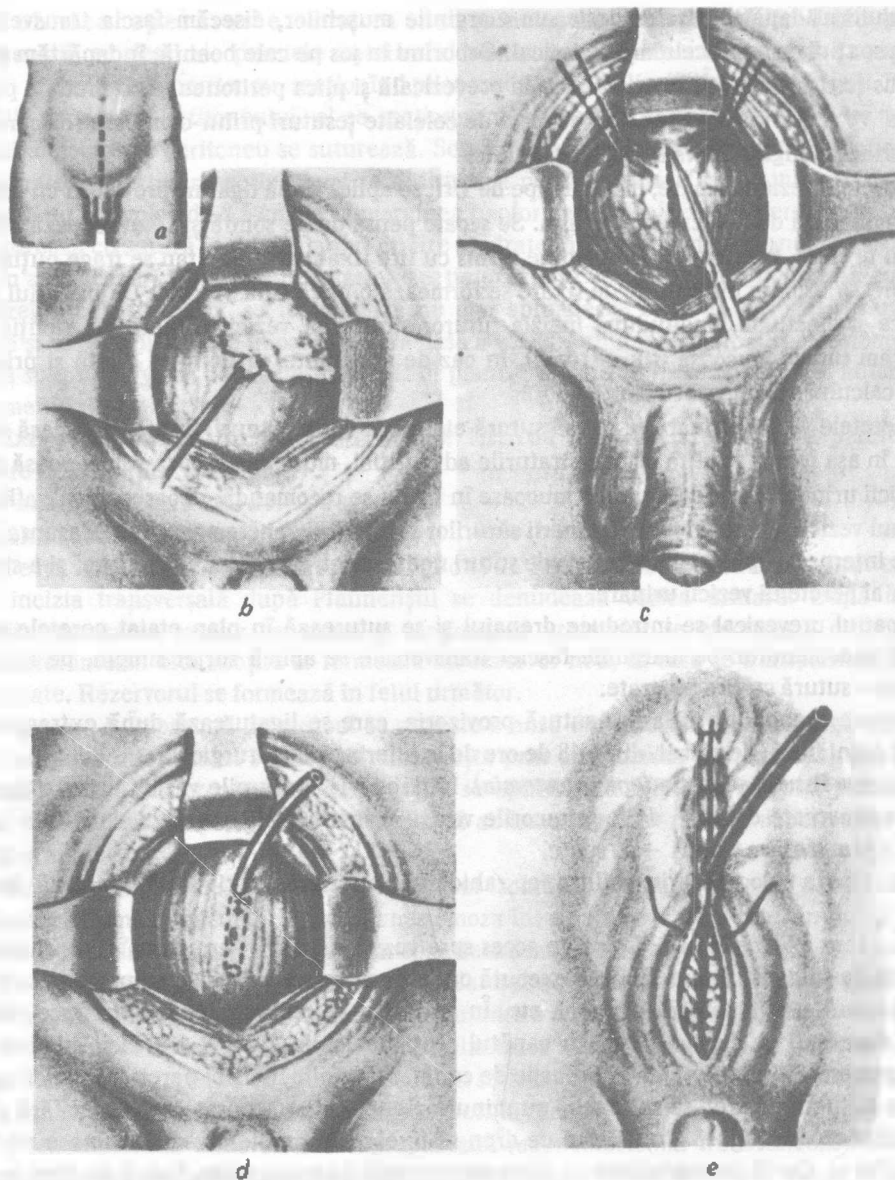


Fig. 181. Cistotomia suprapubiană (sectio alta):

e — linia de incizie a pielii; b — deplasarea plicei peritoneale în sus; c — deschiderea vezicii urinare între firele fixatoare; d — suturarea vezicii urinare în jurul tubului de dren; e — suturarea plăgii strat cu strat

Poziția bolnavului — pe spate.

Anestezia — locală infiltrativă, rahidiană, peridurală, narcoză endotraheală.

Tehnica operatorie. Până la începutul operației se face spălătura vezicii urinare printr-un cateter introdus, apoi se umple cu soluție de natriu clorid izotonică. Capătul exterior al cateterului se strânge cu pensa Kocher. Strict pe linia mediană, printr-o incizie verticală sau transversală după Pfannenștil, disecăm strat cu strat pielea, țesutul celular subcutanat, foițele superficială și profundă ale fasciei superficiale, linia albă a abdomenului (fig. 181, a).

Cu ajutorul depărtătoarelor desfacem marginile mușchilor, disecăm fascia transversală și intrăm în spațiul de țesut celular prevezical. Coborînd în jos pe cale boantă, îndepărtăm posterior și în sus țesutul celular prevezical, fascia prevezicală și plica peritoneului. Denudăm peretele anterior al vezicii urinare, care se deosebește de celelalte țesuturi printr-o culoare roz caracteristică și o situație longitudinală a vaselor sanguine.

Pe peretele vezicii urinare, mai aproape de vîrf, se aplică două ligaturi provizorii cu fire fixatoare la o distanță de 2–3 cm una de alta. Se scoate pensa de pe sondă și se evacuează conținutul vezicii urinare. Peretele vezicii urinare, prins cu fire fixatoare, simultan se trage puțin în sus și în lături, ca urmare între firele de fixare se formează o plică transversală. Cu bisturiul secționăm plica și efectuăm longitudinal incizia tuturor straturilor vezicii urinare cu atenție ca să nu separăm tunica mucoasă (fig. 181 b, c). În caz de necesitate, orificiul se dilată și prin el se înlătură calculul sau corpul străin.

Pe peretele vezicii urinare se aplică sutură etanșă în două planuri. Sutura nodulară internă se aplică în așa fel, ca firul să prindă straturile adventițial, muscular și baza submucoasă a peretelui vezicii urinare. Prinderea tunicii mucoase în fir nu se recomandă, deoarece firul, aflîndu-se în lumenul vezicii, poate fi locul depunerii sărurilor și formării concremențelor. Deasupra suturii nodulare interne se aplică etajul extern de suturi nodulare cu prinderea adventiției și a stratului muscular al peretelui vezicii urinare.

În spațiul prevezical se introduce drenajul și se suturează în plan etajat peretele anterolateral al abdomenului: pe marginile fasciei transversale se aplică surjet simplu, pe linia albă și pe piele – sutură cu fire separate.

Deasupra drenajului se lasă o sutură provizorie, care se ligaturează după extragerea lui. Drenajul se înlătură, de obicei, după 48 de ore de la intervenția chirurgicală.

Aplicarea fistulei vezicale (*epicystostomia*). Indicații: leziunile vezicii urinare traumatice și cele provocate de arma de foc, tumorile vezicii urinare și ale prostatei, leziunile uretrei.

Poziția bolnavului – pe spate.

Anestezia – locală prin infiltrație, rahidiană, anestezie peridurală, narcoză endotraheală.

Tehnica operatorie. Calea de acces spre vezica urinară, denudarea și deschiderea se efectuează ca și la cistotomie. Apoi se execută operația pe peretele vezicii urinare: se suturează plăgile, rupturile, se înlătură tumoarea etc. În cavitatea vezicii urinare se introduce tubul de dren cu diametrul de circa 1,5 cm, cu capătul secționat oblic și cu 2–3 orificii suplimentare, formate pe peretele lui lateral, mai aproape de capăt. Marginile inciziei peretelui vezicii mai sus și mai jos de tubul de dren se suturează cu minuțiozitate cu fire separate de catgut fără suturarea tunicii mucoase (fig. 181, d). Tubul de dren se fixează în peretele vezicii urinare mai aproape de vîrfurile ei, dar să nu contacteze cu plica transversală a peritoneului. Tubul de dren se așază la colțul de sus al plăgii și peretele abdomenului se suturează în plan etajat (fig. 181, e). La expirarea unui anumit termen, cînd nu mai este necesară folosirea tubului de dren, el se extirgă, canalul plăgii se închide de sine stătător. La aplicarea fistulei vezicale în caz de lezare a peretelui vezicii este indicată drenarea spațiului celular prevezical, pentru a evita dezvoltarea flegmonului. În acele cazuri cînd este necesară aplicarea fistulei vezicale permanente, peretele vezicii urinare se fixează de peretele anterolateral al abdomenului, tunica mucoasă a vezicii urinare se fixează cu suturi de piele. Se formează o fistulă labială, care e permanentă și nu se închide spontan.

Rezecția vezicii urinare (*resectio vesicae urinariae*). Indicații: tumorile vezicii urinare.

Poziția bolnavului – pe spate.

Anestezia – rahidiană, peridurală, narcoză endotraheală.

Tehnica operatorie. Strat cu strat, prin incizia verticală mediană sau transversală Pfannenștil, se deschide peretele anterior al vezicii urinare. Pe cale boantă se separă vârful vezicii urinare de la peritoneu, secționând plica mediană ombilicală. În aceste cazuri când nu este posibilă separarea peritoneului, el se secționează, partea lui neseționată se lasă pe peretele vezicii, defectul în peritoneu se suturează. Se efectuează ligaturarea vaselor sanguine ale vezicii urinare pe partea rezecției, apoi se extirpează peretele vezicii împreună cu tumoarea la o distanță nu mai mică de 2,5 cm de la marginea neformației. Defectul în peretele vezicii urinare se suturează cu sutură în două planuri cu fire separate fără fixarea membranei mucoase.

În acele cazuri, când este necesară rezecția peretelui vezicii urinare împreună cu meaturile ureterelor, cele din urmă se secționează nu mai aproape de 3 cm de la locul revărsării lor în vezică și se transplantează în porțiunea rămasă a vezicii urinare (*ureterocystoneostomia*). Se drenează spațiul de țesut celular prevezical. În planuri etajate se închide peretele anterolateral al abdomenului.

Extirparea vezicii urinare (*cystectomy*). Indicații: afectarea vastă a peretelui vezicii urinare de formațiuni maligne.

Poziția bolnavului – pe spate.

Anestezia – narcoză endotraheală.

Tehnica intervenției chirurgicale. Prin incizia longitudinală strat cu strat sau prin incizia transversală după Pfannenștil se denudează vezica urinară. După mobilizarea vezicii, ligaturarea vaselor sanguine și secționarea ureterelor se efectuează cistectomia. Din segmentul intestinului subțire se formează un rezervor nou, în care se transplantează ureterele secționate. Rezervorul se formează în felul următor.

Varianta I. Împreună cu mezoul se croiește o ansă din intestinul iliac, lungă de 15–20 cm. Continuitatea intestinului subțire se restabilește prin anastomoza terminoterminală sau laterolaterală. Pe capătul proximal al ansei croite se aplică sutură etanșă în două planuri, capătul distal se suturează în peretele anterolateral al abdomenului. În rezervorul format se transplantează ureterele.

Varianta II. Ambele capete ale intestinului izolat se suturează ermetic. Ansa intestinală se deplasează în micul bazin și se aplică anastomoza între fața laterală a intestinului și partea inițială a uretrei. În ansa intestinală se transplantează ambele uretere.

La prima variantă plaga peretelui anterolateral al abdomenului se închide pînă la capătul distal al ansei suturat în plaga peretelui. La varianta a doua se suturează etanș.

La formarea rezervorului pentru transplantarea ureterelor se poate folosi de asemenea colonul sigmoid împreună cu mezoul. Dacă nu se formează rezervor, atunci ureterele se scot pe piele sau se transplantează în colonul sigmoid ori în rect.

Adenomectomia transvezicală suprapubiană (*adenomectomia transvesicalis*). Indicații: adenomul prostatei cu dereglarea eliminării urinei.

Căile de acces: transvezicală, perineală, transuretrală și retropubiană (fig. 182).

Poziția bolnavului – pe spate.

Anestezia: narcoza endotraheală, anestezia rahidiană sau anestezia peridurală.

Tehnica adenomectomiei într-un timp. Prin incizia suprapubiană se denudează vezica urinară, în care în prealabil se introduce cateterul de cauciuc. Pe peretele anterior al vezicii se aplică ligaturi fixante, se secționează peretele printr-o incizie longitudinală, și, ridicind de ligaturi, se deschide larg plaga. Peretele posterior al vezicii urinare, care atîrnă deasupra, se extrage atent cu ajutorul depărtătorului bont, ceea ce permite examinarea orificiului vezicular al uretrei.

Pe circumferința orificiului vezicular al uretrei, la o distanță de 0,5–1 cm de la el și aproximativ la aceeași profunzime, se efectuează incizia tunicii mucoase a vezicii urinare și a capsulei

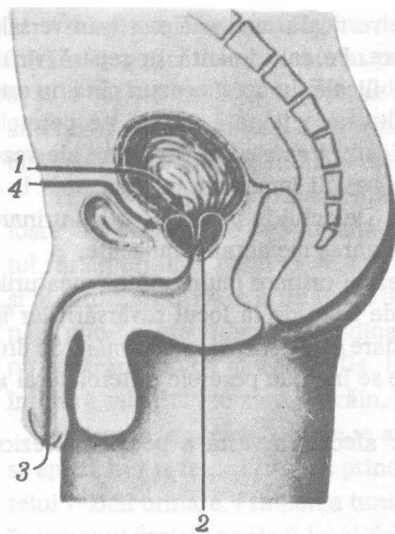


Fig. 182. Căile de acces la prostată:
1 - transvezicală; 2 - perineală; 3 - transuretrală; 4 - retropubiană

prostatai. Pentru înlesnirea extirpării adenomului, asistentul chirurgului introduce în rect degetul arătător și cel mijlociu și deplasează prostata în sus spre cavitatea vezicii urinare (fig. 183, a). Chirurgul introduce degetul arătător în incizia tunicii mucoase a vezicii urinare și începe separarea pe cale boantă a adenomului, îndepărtând spre periferie porțiunile nemodificate ale parenchimului glandular. La început se izolează suprafețele laterale ale adenomului, apoi suprafețele lui posterioare. Tumoarea fixată numai de tunica mucoasă a uretrei se ridică în sus și pe marginea ei anterioară se secționează uretra. Se efectuează hemostaza în vasele lojei glandulare. Cateterul de cauciuc, introdus la începutul operației, se extrage puțin și se lasă în loja prostatei.

În vezica urinară se introduce tubul de dren. Peretele vezicii urinare și plaga peretelui anterolateral al abdomenului se suturează ca și la efectuarea cistotomiei suprapubiene. Tubul de dren se extrage după 10-12 zile de la operație. Cateterul se înlătură după cicatrizarea plăgii suprapubiene.

Adenomectomia într-un timp este contraindicată în caz de cistită, de insuficiență a capacității funcționale a rinichilor. În aceste cazuri se efectuează adenomectomia în doi timpi.

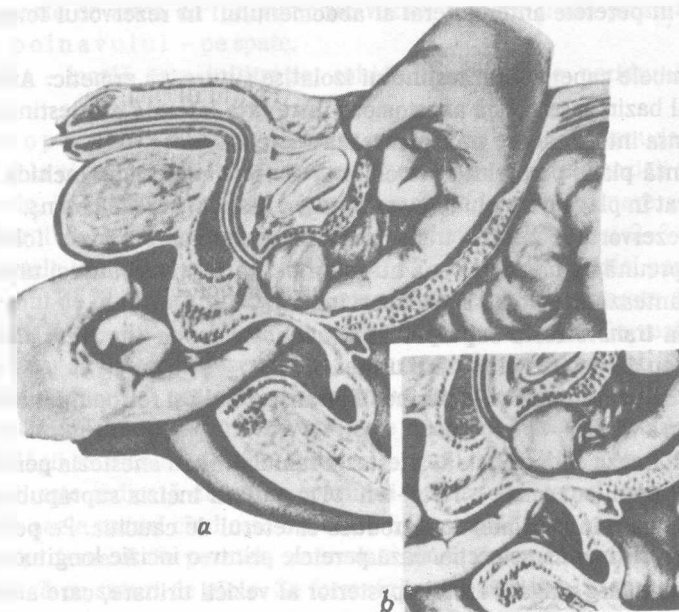


Fig. 183. Adenomectomia transvezicală:
a - poziția degetelor mîinii la adenomectomie; b - secționarea capsulei glandei și separarea ei

Tehnica adenomectomiei în doi timpi: Primul timp constă în aplicarea fistulei vezicale suprapubiene. Peste 2-3 săptămâni, după restabilirea funcției rinichilor sau vindecarea cistitei, se efectuează al doilea timp al operației. Pentru aceasta printr-o incizie longitudinală se lărgește fistula suprapubiană și se înlătură adenomul după metoda expusă mai sus.

Există diferite modificări tehnice ale operației și procedee de perfecționare. În particular, după denudarea vezicii urinare, se secționează peretele ei anterior în direcție transversală între două fire fixatoare. Se efectuează explorarea vezicii urinare. Cu ajutorul degetului, introdus în rect, se ridică puțin anterior abdomenul, cu bisturiul circular se secționează tunica mucoasă a vezicii urinare mai sus de adenom în jurul orificiului vezical al uretrei. Pe cale boantă (cu degetul) se enuclează și se înlătură adenomul. Folosirea cuțitului circular permite a obține margini netede ale plăgii, ceea ce preîntâmpină formarea cicatricelor postoperatorii inestetice. Datorită acestui fapt se păstrează permeabilitatea segmentului vezicouretral după operație.

Pe marginile lojei abdomenului, cu intervalul de 20°, se aplică trei suturi în formă de „U” lungi (până la 40 cm) cu fire de catgut (catgut nr. 7), fixându-le de cateter. Ultimul se introduce în vezica urinară din partea meatului extern al uretrei. De vârful vezical al acestui cateter, cu ajutorul suturii, se fixează două tuburi de dren de polietilenă cu diametrul de 0,7-0,8 și 0,2-0,3 cm, și lungimea de 35-40 cm. Extrăgând cateterul din vezica urinară, firele indicate și tuburile de dren de polietilenă se conduc prin uretră. Fiecare fir se întinde puțin, apoi se ligaturează toate împreună, la care se suspendează o greutate de 250-300 g. Acest procedeu asigură o hemostază optimă a lojei adenomului.

Capetele vezicale ale drenajelor uretrale din cavitatea vezicii urinare se stabilesc cu 2-3 cm mai sus de loja adenomului și se fixează cu ligaturi de mătase în glandul penisului. Incizia vezicii urinare se suturează cu minuțiozitate în direcție transversală prin sutura în două planuri cu fire separate de catgut la un interval de 3-4 mm, ce asigură etanșeitățile optime a peretelui vezicii urinare. După aceasta de tubul uretral subțire (drenaj) se cuplează sistemul de irigare al cavității vezicii urinare. Irigarea se efectuează cu soluție de furacilină (1 : 5000). Ea contribuie la eliminarea cheagurilor mici de sânge, ce se pot forma în vezica urinară. Se elimină soluția de furacilină prin tubul gros uretral. În spațiul celular prevezical se introduce un drenaj de cauciuc, după aceea plaga peretelui anterior al abdomenului se suturează strat cu strat.

Peste 12 ore greutatea se înlătură. Hemoragia, de regulă, nu apare. În caz contrar greutatea din nou se aplică pe 12 ore. Drenajul de cauciuc se înlătură peste 48 ore. Sistemul de irigare se deconectează peste 6 zile și tot atunci se înlătură firele de catgut. Peste 7 zile se extrag drenajele uretrale, la boînav micțiunea apare spontan.

Greșeli posibile și complicații: La extirparea adenomului există pericolul ieșirii din limitele capsulei prostatei, se poate provoca o hemoragie puternică, pentru hemostaza căreia va fi necesar tamponamentul strâns al lojei glandei; perforarea rectului și formarea în viitor a fistulei vezicorectale.

INTERVENȚII CHIRURGICALE PE RECT

Proctologia (de la gr. *proctos* – intestinul rect) demult a devenit o ramură de sine stătătoare a medicinei. Ea studiază maladiile rectului, care, în virtutea complexității structurii anatomice a organului și a specificului particularităților funcționale, se înfîlesc destul de des. Aceștia sînt nodulii hemoroidali, fisurile anale, abcesele și fistulele anale, prolapsul rectal, tumorile etc. După datele lui Littmann (1981), la vîrsta de 40-50 de ani 50% de oameni au noduli hemoroidali, care deseori nu pricinuesc neplăceri. Există noduli hemoroidali externi și interni.

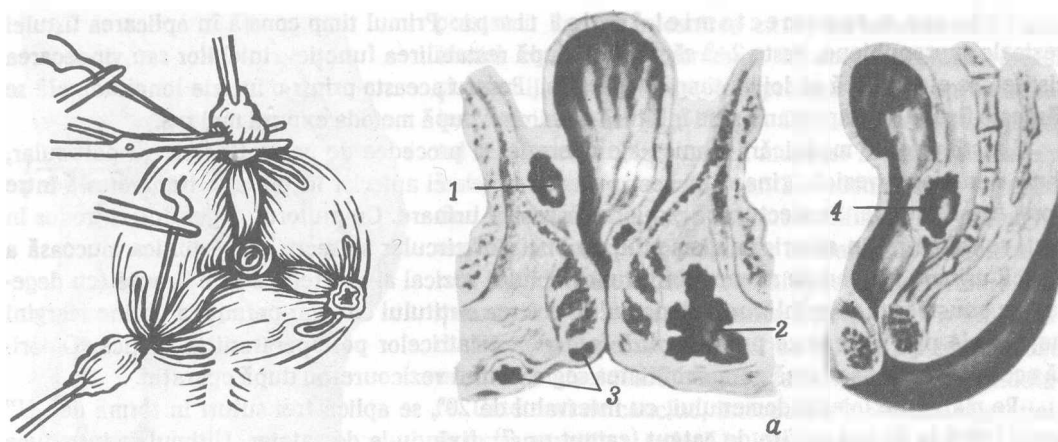
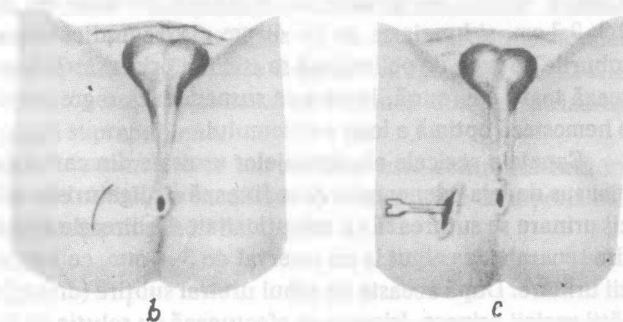


Fig. 184. Intervenția chirurgicală la hemoroizi (explicații - în text)

Fig. 185. Paraproctita acută:

a - forma abceselor: 1 - pelviorectal; 2 - ischio-rectal; 3 - subcutanat (perineal); 4 - retrorectal; b, c - deschiderea abcesului perineal (explicații - în text)



Nodulii hemoroidali externi se manifestă la început prin tromboza acută perianală, nodulii interni în 70% de cazuri au localizare pe circumferința anusului, ce corespunde cifrelor 3, 7, 11 pe cadranul ceasornicului. În dezvoltarea nodulilor hemoroidali interni deosebim patru etape. La prima etapă nodulii se află în rect, la etapa a doua ei prolabează la opintire și se ascund spontan. La aceste etape se folosește tratamentul sclerozant cu soluție uleioasă de fenol. La etapa a treia nodulii hemoroidali prolabează, dar încă este posibilă reducerea lor, la etapa a patra nodulii se află permanent în afara anusului.

Intervenția chirurgicală la hemoroizi după Milligen-Morgan. Indicații: nodulii hemoroidali interni în stadiile III și IV de dezvoltare.

Poziția bolnavului - pe spate, cu membrele inferioare flectate în articulațiile genunchilor și coxofemorale și desfăcute în părți.

Anestezia - narcoză endotraheală, mai rar anestezie locală cu relaxarea prealabilă a mușchilor.

Tehnica operatorie (fig. 184). Atenț, în decurs de câteva minute, se extind anusul și canalul anal. Pe piele, la baza fiecărui nodul hemoroidal, se aplică pense cutanate, cu ajutorul cărora nodulii se exteriorizează. După ce ei devin vizibili, se prind cu alte pense (pentru tunica mucoasă) și cu atenție se extrag pînă la apariția tunicii mucoase de culoare roz. Pe rînd, cu ajutorul penselor aplicate, fiecare nodul se extrage extern și tot extern și medial pe cale boantă (cu degetele) se strivește capătul lui de sus. Cu foarfecele se efectuează incizia în formă de „V” pe linia analcutanată. Cu ajutorul tamponului de tifon, pe cale boantă, se separă nodulul la baza lui de sfincterul anal intern. Din ambele părți se secționează parțial tulpina mucoasei nodulului și,

trăgînd de ea, nodulul se extrage, se suturează și baza lui se ligaturează împreună cu vasele lui aferente. Pensa se scoate de pe mucoasa nodulului și se prind capetele firelor. Asemenea manipulări se efectuează și pe ceilalți noduli. După ligaturarea tulpinilor, nodulii se secționază, lăsînd bonturile de așa mărime, ca să nu alunece ligaturile. Bonturile ligaturate se repun cu degetele, se controlează lumenul anusului. Pentru asigurarea regenerării optime a țesuturilor sensibile anodermale, se recomandă a păstra punți de înveliș anodermal cu lățimea nu mai mică de 6 mm. În așa condiții nu va apărea nici incontinența senzorială, nici stenoza.

Deschiderea abcesului anorectal. Abcesul anorectal (periproctal) și fistula perianală deseori prezintă două stadii ale unei și aceleiași maladii – paraproctita. Abcesul e stadiul ei acut, după deschiderea lui apare fistula – stadiul cronic. În același timp fistula perianală poate să se dezvolte și fără a trece prin stadiul abcesului. Deosebim următoarele forme de abcese: 1) perianal, situat sub piele; 2) submucos, situat sub tunica mucoasă a rectului; 3) ischiorectal, situat în fosa ischiorectală; 4) pelviorectal, situat între peritoneu și mușchiul ridicător anal (fig. 185, a).

Poziția bolnavului – mai des pe spate, cu membrele inferioare flectate și desfăcute în părți.

Anestezia – narcoză.

Tehnica operatorie. Abcesul se deschide în locul proeminenței maxime pe piele (fig. 185, b, c). Sarcina chirurgului e de a deschide larg abcesul din partea pielii sau a tunicii mucoase și de a întreține cavitatea lui deschisă atîta timp, pînă se va curăța de puroi și se va umple de granulații. Inciziile se efectuează deseori de o parte și de alta a anusului, mai rar posterior, și aproape niciodată nu se fac anterior de el. Incizia se efectuează, de regulă, radial față de anus. Abcesele submucoase se deschid din partea lumenului rectului după deschiderea largă și atentă a anusului cu ajutorul speculelor rectale. După eliminarea puroiului în cavitatea abcesului se introduce degetul și se înlătură țesuturile necrotizate, se deschid abcesele suplimentare, unind toate canalele cu cavitatea de bază, asigurînd prin aceasta scurgerea optimă a puroiului. În cavitatea abcesului se introduce drenajul, în partea superficială a plăgii – o bandă de tifon. Se aplică pansament aseptice.

Excizia fistulei anorectale. Cunoaștem fistula anală subcutanată, joasă și înaltă, submucoasă, ischio- și pelviorectală, fistule perianale (fig. 186). Fistula are orificiu intern, canal fistulos și unul sau cîteva orificii externe (pe piele). Frecvent pe traiectul canalului fistulos se formează ramificații laterale. Fistulele anorectale deseori necesită tratament chirurgical.

Poziția bolnavului – pe spate, cu membrele inferioare flexate și desfăcute în părți.

Anestezia – narcoză.

Tehnica operatorie depinde de forma fistulei anorectale, de traiectul canalului fistulos, de situarea orificiilor fistuloase interne și externe.

Atent, cu ajutorul speculelor, se efectuează dilatarea anusului bolnavului și se apreciază exact, dacă e posibil, cu sonda butonată traiectul fistulos, ramificațiile laterale, orificiile interne pentru a aprecia volumul și tactica intervenției chirurgicale. La fistulele posterolaterale, pe traiectul sondei, deschidem pe tot parcursul traiectul fistulos cu toate ramificațiile lui. Excizăm orificiile primare și secundare, marginile cutanate ale plăgii, cu chiureta Wolkman se face chiuretajul suprafeței plăgii, ca să înlăturăm învelișul epitelial, format în canalul fistulos. Pe plagă se aplică o bandă de tifon cu vaselină, care la prima defecație se înlătură. Fistula posterioară de asemenea poate fi înlăturată prin excizia canalului fistulos pe tot parcursul lui. În cazul cînd canalul fistulos este ramificat, el se deschide în cîteva etape: Mai multe dificultăți înfîlmăm la tratarea chirurgicală a fistulelor pelviorectale. În aceste cazuri se efectuează excizia extrasfincterală a fistulei. Situația se complică excepțional în acele cazuri cînd capătul superior al fistulei se deschide în ampula rectului. Majoritatea chirurgilor consideră o asemenea fistulă inoperabilă și întreprind tratament chirurgical numai la insistența bolnavului.

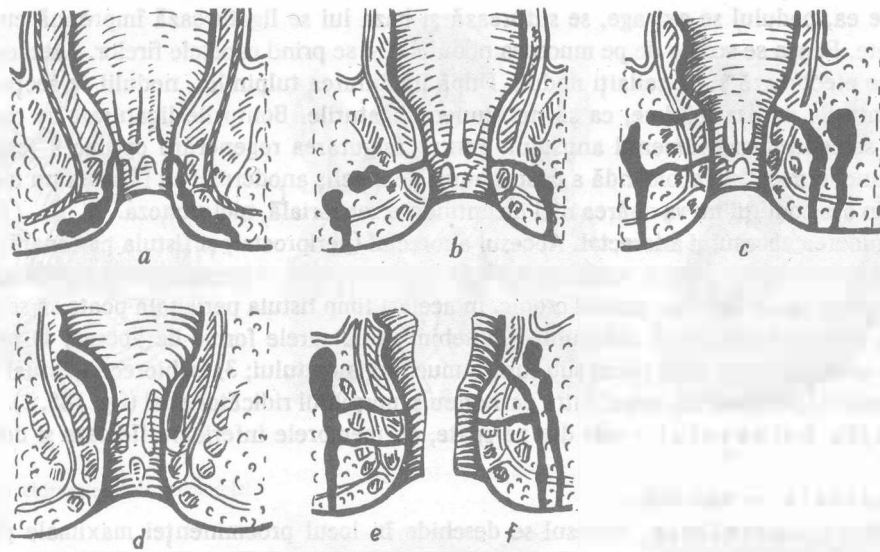


Fig. 186. Formele fistulelor perineale:

a - subcutanată; b - anală inferioară; c - anală superioară; d - submucoasă; e - ischioanală; f - pelvirectală

Intervenția chirurgicală în caz de prolaps rectal. Există prolaps rectal complet, când are loc evaginarea tuturor straturilor, și incomplet (parțial), când prolabează numai tunica mucoasă a rectului. În caz de prolaps incomplet se utilizează terapia sclerozantă prin introducerea în jurul rectului a preparatului medicamentos, care provoacă inflamație reactivă. În caz de prolaps rectal complet, se efectuează tratament chirurgical.

Indicații: prolapsul rectal complet.

Poziția bolnavului - pe spate, cu membrele inferioare flectate și desfăcute în părți.

Anestezia - narcoză intratraheală.

Tehnica operatorie. Prolapsul rectal complet poate fi diagnosticat prin localizarea circulară a plicelor tunicii mucoase (la prolapsul incomplet plicele au orientare radială). Se efectuează incizia paramediană a țesuturilor peretelui anterolateral al abdomenului strat cu strat din partea stângă. Intestinul rect se mobilizează de la sacru pînă la mușchiul ridicător anal. Apoi se ia o placă din polivinil spongioasă cu numeroase orificii cu dimensiunile de 10 x 15 cm, grosimea de aproximativ 3 mm și se fixează de fascia parietală a bazinului la mijlocul sacului. Pe placă se așază ampula rectului, se învește cu placa și se fixează de intestinul rect în așa mod, ca între marginile anterioare ale plăcii să fie păstrată o distanță în lățime de 2-3 cm (fig. 187). În legătură cu apariția inflamației reactive, rectul împreună cu placa se fixează strîns de țesuturile suprafeței anterioare a sacului. Peste cîteva luni placa din polivinil se reabsoarbe. Plaga operatorie a peretelui anterolateral al abdomenului se suturează în planuri etajate.

Amputația abdomenoperineală a rectului. **Indicații:** cancerul rectului cu localizarea lui în treimea inferioară.

Poziția bolnavului - pe spate, sub partea superioară a sacului se așază un sul, anusul iese în afara marginii mesei de operație, membrele inferioare - semiflectate, desfăcute în părți și fixate de suporturi speciale. Membrele superioare de asemenea se fixează bine ca după așezarea în poziția Trendelenburg (la etapa intraabdominală) bolnavul să nu se miște de-a lungul mesei operatorii.

Anestezia - narcoză intratraheală.

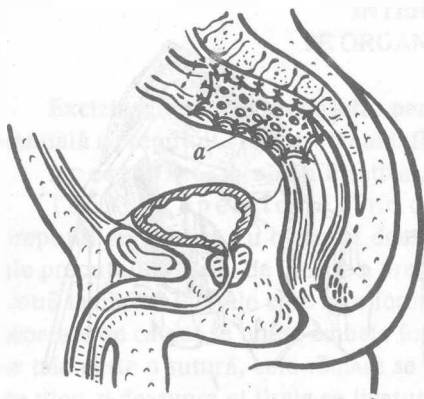


Fig. 187. Fixarea intestinului rect prolabat cu ajutorul plăcii spongioase polivinilice (a)

Tehnica operatorie. Încă pînă la operație bolnavului i se face cateterizarea vezicii urinare, femeilor li se tamponează vaginul. Cateterul și organele genitale externe ale bărbaților se fixează cu ajutorul emplastrului de piele a femurului. În urma operației sfîncterul anal extern nu se păstrează. Operația constă din două etape: intraabdominală și perineală.

Etapa intraabdominală. În jurul anusului se aplică sutura „în bursă” cu un fir gros, se ligaturează, capetele firelor se iau în pensă. Cavitatea abdominală se deschide strat cu strat prin incizia paramediană din stînga, care începe de la simfiza pubiană și continuă spre ombilic. Se efectuează examinarea organelor și se apreciază volumul operației, apoi corpul bolnavului se trece în poziția Trendelenburg. Începem secționarea colonului sigmoid. Marcăm locul secționării intestinului, care trebuie să fie proximal de

tumoare, nu mai puțin de 15 cm. Se secționează peritoneul din ambele părți ale mezoului intestinului, apoi, coborînd în jos, în cavitatea micului bazin, din ambele părți ale rectului. Pe linia de incizie a peritoneului, succesiv se efectuează ligaturarea vaselor și secționarea mezoului colonului sigmoid. Sub controlul vederii se prepară peritoneul în excavația bazinului, urmărind să nu fie lezate ureterele. Uneori se întreprinde ligaturarea arterelor iliace interne.

Treptat degetele mîinii se introduc în cavitatea bazinului mic, se separă bont tot rectul, ajungînd pînă la vîrfurile cocisului. Se extrage în direcție ventrală la bărbați vezica urinară, la femei uterul și se separă peretele anterior al rectului, înaintînd distal la bărbați pînă la marginea inferioară a prostatei, la femei - pînă la mijlocul vaginului. Trebuie să fim prudenți să nu traumatizăm uretra la bărbați. Mobilizarea rectului se consideră terminată, dacă la nivelul cocisului în jurul lui putem trece cu degetul. Intestinul rect se ține pe mușchiul ridicător anal și pe sfîncterul anal extern.

Cu aparatele de suturare se suturează colonul sigmoid, se execută incizia între rîndurile agrafelor, bonturile se învelesc cu mînușa de cauciuc și se ligaturează (fig. 188, a, 1, 2, 3). Bontul distal, împreună cu porțiunea colonului sigmoid și intestinul rect, se coboară în cavitatea bazinului mic și se suturează peritoneul cu surjet simplu (fig. 188, a, 4). Apoi începem formarea anusului artificial (contra naturii). Pentru aceasta se efectuează o incizie oblică lungă de 5 cm în regiunea inghinală stîngă și prin ea se scoate bontul proximal al colonului sigmoid, închis cu mînușa. După aceea, cînd toate etapele operației în cavitatea abdominală sînt terminate, incizia peretelui anterolateral al abdomenului se suturează în planuri etajate și se izolează prin înclieare, ca să nu nimerească în plagă flora patogenă din partea anusului contra naturii. Pentru aceasta bontul colonului sigmoid se extrage la 5-6 cm de la suprafața pielii și se fixează de peritoneul parietal prin sutura seroasă cu fire separate (fig. 188, a, 5). Dacă e necesar, se îngustează orificiul în peretele anterolateral al abdomenului, se secționează cu cuțitul electric bontul colonului sigmoid împreună cu mînușa și se suturează cu fire separate marginile intestinului cu marginile plăgii cutanate astfel încît suprafața pielii să fie la nivelul tunicii mucoase.

Etapa perineală (fig. 188, b). Se schimbă poziția Trendelenburg a bolnavului, se efectuează incizia circulară a pielii din jurul anusului, la o distanță de 2 cm de el. După disecarea pielii, țesutului celular și a fasciei, se secționează ligamentul anococcigeu, pe cale boantă se separă rectul de țesuturile adiacente și se secționează mușchiul ridicător anal. Apoi trecem la separarea

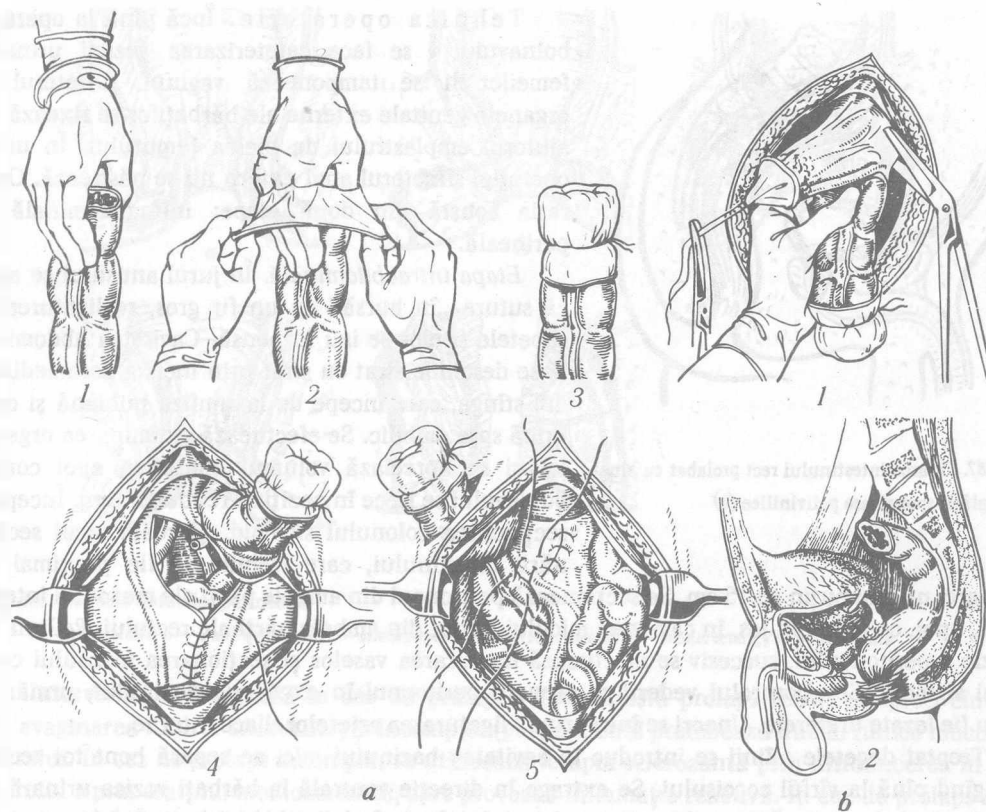


Fig. 188. Etapele amputației abdomenoperineale a rectului:

a - intraabdominală: 1 - izolarea bontului colonului sigmoid; 2 - învelirea cu mănușă de cauciuc a bontului intestinal; 3 - ligaturarea mănușii pe bontul intestinal; 4 - restabilirea integrității peritoneului planșei pelvian; 5 - fixarea bontului proximal al colonului sigmoid de peritoneul parietal, formarea anusului contra naturii; b - perineală: 1 - aspectul anterior; 2 - aspectul lateral

porțiunii inferioare a peretelui anterior al rectului de prostată și uretră la bărbați. Această etapă a operației trebuie să fie efectuată foarte atent. Un ajutor important acordă cateterul introdus în vezica urinară. După separarea circulară a porțiunii inferioare a rectului, blocul alcătuit dintr-o porțiune a colonului sigmoid, intestinul rect împreună cu sfincterul anal extern, tumoarea, țesutul celular și ganglionii limfatici se înlătură. Cavitatea rămasă după înlăturarea organelor se tamponează cu fișii de tifon muiate în soluție izotonică de natriu clorid. Pentru asigurarea hemostazei complete fără aplicarea ligaturilor, se folosește coagularea. Apoi se străpunge pielea la o distanță de 2-3 cm de la marginile plăgii și prin orificii în cavitatea plăgii se introduc tuburi de cauciuc cu orificii laterale, capetele cărora se introduc în vasul aparatului de aspirație. Plaga în regiunea anală se suturează, prinzând marginile pielii. Se aplică pansamentul.

La aspirarea timpurie a conținutului din cavitatea plăgii și în lipsa ligaturilor în cavitate plaga se cicatrizează *per primam intentionem* peste 9-10 zile.

INTERVENȚII CHIRURGICALE PE ORGANELE GENITALE MASCULINE

Excizia circulară a prepuțului penisului (circumcizio) la fimoză. Indicații: stenoza congenitală a prepuțului ca rezultat al inflamațiilor repetate.

Anestezia - locală infiltrativă.

Tehnica operatorie: Prin orificiu în prepuț se introduce sonda canelată. Se extrage prepuțul anterior și, cu bisturiul deasupra sondei sau cu foarfecele se secționează ambele foițe ale prepuțului. Astfel de incizie a prepuțului se efectuează pe partea opusă lângă frîul acestuia. Două lambouri laterale care s-au format se excizează la baza lor cu o incizie circulară. Cu fire separate de catgut se unesc ambele foițe ale prepuțului pe toată circumferința. Capetele firelor se taie peste o sutură, cele rămase se desfac deasupra rîndului de suturi, se aplică o bandă de tifon și deasupra ei firele se ligaturează a doua oară. Apoi capetele firelor se taie. Peste 7-8 zile se scot împreună cu pansamentul de tifon.

Secționarea prepuțului penisului la parafimoză. Cea mai simplă metodă de tratament chirurgical al parafimozei este secționarea longitudinală a tuturor straturilor inelului de strangulare. Ca urmare pielea devine mobilă, strangularea se lichidează. Incizia nu se suturează, plaga se cicatrizează *per secundam intentionem*.

După metoda lui M. I. Gaek și M. E. Roșal prin două incizii circulare pe suprafața proeminentă a inelului de strangulare se separă lambouri cu lățimea pînă la 1 cm, marginea plăgii se suturează cu fire separate de catgut (fig. 189).

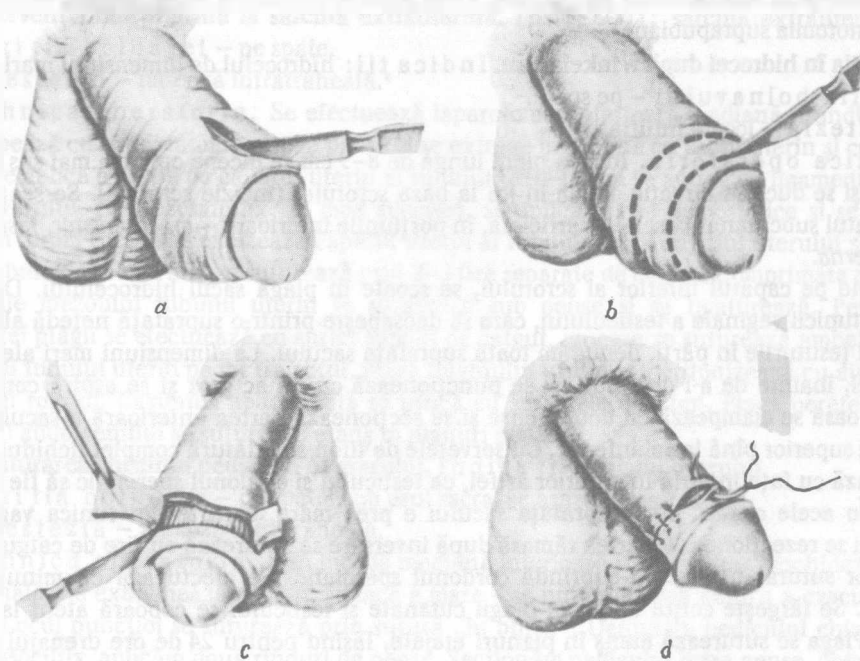


Fig. 189. Etapele operației la parafimoză:

a - circumcizia prepuțului; b - linia inciziei pe suprafața proeminentă a inelului de strangulare; c - formarea lamboului din foia externă a inelului de strangulare; d - aplicarea suturilor cu fire separate

Secționarea frîului prepuțului la penis (frenulotomia).

Indicații – frîul scurt al prepuțului.

Anestezia – locală.

Tehnica operatorie. Frîul prepuțului se extinde, mișcîndu-l maximal în direcția proximală și se secționează în direcție transversală. Marginile plăgii se suturează longitudinal prin 2–3 suturi separate. Pe plagă se aplică un burelet de tifon și se fixează de plagă cu capetele firelor suturilor aplicate.

Operația la traumatizarea uretrei. Momentul de bază al tratamentului chirurgical la rupturile uretrei este derivarea urinei la timp prin fistula vezicală suprapubiană. Al doilea moment important este prevenirea dezvoltării stricturii uretrei cu ajutorul cateterului permanent.

Indicații: ruperea uretrei posterioare.

Poziția bolnavului: pe spate cu membrele inferioare flectate și desfăcute în articulațiile coxofemorale.

Anestezia – rahidiană, peridurală, narcoză intratraheală.

Tehnica operatorie. Se efectuează cistotomia suprapubiană. Prin incizia perineală denudăm locul traumatizării uretrei. Capetele zdrobite se excizează și se suturează în mod terminoterminal. Pentru aceasta prin meatul extern al uretrei în plaga perineală se introduce drenajul de masă plastică. În împinerea lui, prin meatul vezical al uretrei se introduce alt drenaj. În plaga perineală drenajele se unesc și se conduc din uretră în vezica urinară. Capătul vezical al drenajului se fixează de drenajul suprapubian. Plaga perineală se drenează și se lasă deschisă. La ruptura porțiunii spongioase a uretrei, capetele ei se suturează terminoterminal cu fire separate de catgut și se lasă cateterul permanent. Plaga pielii se suturează etanș. Derivarea urinei are loc prin cistotomia suprapubiană.

Operația în hidrocel după Winkelmann. Indicații: hidrocelul de dimensiuni mari.

Poziția bolnavului – pe spate.

Anestezia – locală infiltrativă.

Tehnica operatorie. Incizia pielii lungă de 8–9 cm se începe cu 3 cm mai sus de plica inghinală și se duce în direcție oblică în jos la baza scrotului (incizie scrotală). Se secționează pielea, stratul subcutanat, fascia superficială, în porțiunile inferioare – *m. cremaster*, *fascia spermatica interna*.

Apăsînd pe capătul inferior al scrotului, se scoate în plagă sacul hidrocelului. Denudăm porțiunea tunicii vaginale a testiculului, care se deosebește printr-o suprafață netedă albicioasă și, mișcînd țesăturile în părți, denudăm toată suprafața sacului. La dimensiuni mari ale sacului de hidrocel, înainte de a-l deschide, el se puncționează cu un ac gros și se aspiră conținutul. Tunica seroasă se clampează cu două pense și se secționează partea anterioară a sacului de la capătul lui superior pînă la cel inferior. Cu șervețele de tifon se înlătură complet lichidul, tunica se inversează cu fața internă în exterior astfel, ca testiculul și cordonul spermatic să fie în afara cavității. În acele cazuri, cînd suprafața sacului e prea mare, o parte din tunica vaginală a testiculului se rezectionează. Partea rămasă după inversare se suturează cu fire de catgut. Capătul superior suturat trebuie să cuprindă cordonul spermatic. Se efectuează cu minuțiozitate hemostaza. Se lărgeste colțul de jos al plăgii cutanate și testiculul se coboară atent la fundul scrotului. Plaga se suturează etanș în planuri etajate, lăsînd pentru 24 de ore drenajul de cauciuc. În urma operației efectuate testiculul se va afla în cavitatea seroasă deschisă. Pe viitor între testicul și țesăturile adiacente se vor forma aderențe și, ca rezultat definitiv, cavitatea seroasă va înceta să mai existe.

Operația în caz de hidrocel se poate efectua după metoda Bergmann, excizînd complet tunica vaginală.

Operația la criptorhism. Indicații: retenția testiculului în canalul inghinal.

Poziția bolnavului – pe spate.

Anestezia – locală sau narcoză.

Tehnica operatorie. Se efectuează incizia oblică, paralelă cu ligamentul inghinal. Se secționează peretele anterior al canalului inghinal, se descoperă pe tot parcursul prelungirea vaginală a peritoneului neconcrecută (sacul hernial). După separarea completă a componentelor cordonului spermatic de la peritoneul vaginal, el se secționează transversal la o distanță de 2–3 cm de la colul lui. Pe procesul vaginal al peritoneului la nivelul colului se aplică o sutură transfixiantă, el se ligaturează și se excizează. Partea periferică a sacului hernial, cu excepția fundului, se excizează și se înlătură. Pe rămășițele sacului hernial, la nivelul capătului de jos al testiculului se aplică o sutură transfixiantă, care va fi necesară pentru extragerea testiculului. Pentru aceasta în colțul de jos al plăgii se introduce cornțangul, sau țesuturile se lărgesc cu degetele. Printr-o incizie mică pe suprafața anterioară a scrotului, în cavitatea lui se introduce o pensă și, fixând capetele firului de mătase, aplicate anterior pe marginea inferioară a testiculului, coborâm testiculul pînă la fundul scrotului. Un capăt al firului se îmbracă în acul chirurgical cu care se prinde pielea în treimea superioară a femurului și se fixează scrotul de femur. Se efectuează plastia canalului inghinal. Pe plaga pielii se aplică suturi cu fire separate. Peste 2–3 săptămîni se secționează ligatura, care fixează scrotul de pielea femurului.

OPERAȚII PE ORGANELE GENITALE FEMININE

Intervenția chirurgicală la sarcina extrauterină. Indicații: sarcina extrauterină ruptă.

Poziția bolnavei – pe spate.

Anestezia – narcoză intratraheală.

Tehnica operatorie. Se efectuează laparotomia inferioară mediană. Fundul uterului se clampează cu fire fixatoare sau cu pense și se extrage împreună cu tubul uterin și cu ovarul în plagă. Se aplică o pensă pe capătul uterin al tubului. Altă pensă se aplică pe ligamentul suspensor al ovarului. Pe mezosalpinx, în mod succesiv, se aplică pense hemostatice și se excizează tubul. În formă conică se excizează capătul uterin al tubului lingă unghiul uterului și se înlătură tot tubul. Plaga uterului se suturează prin 2–3 fire separate de catgut. Comprimată cu pensele, porțiunile mezoului tubului uterin se suturează sub pense și se ligaturează. Peritonizarea suprafeței plăgii se efectuează cu surjet simplu de catgut, cu care se suturează ambele foițe ale mezoului tubului uterin pe tot traiectul. Plaga unghiului uterin se peritonizează cu ajutorul ligamentului rotund. Cavitatea abdominală se usucă cu șervețele de tifon. Plaga peretelui anterolateral al abdomenului se suturează etanș în planuri etajate.

Înlăturarea chistului pediculat al ovarului. Indicații: chistul ovarului.

Poziția bolnavei – pe spate, sub osul sacral se așază un mic sul.

Anestezia – narcoză intratraheală.

Tehnica operatorie. Prin incizia mediană inferioară strat cu strat deschidem cavitatea abdominală. Se examinează chistul, și dacă e mare – se puncționează pentru a evacua conținutul lui. Locul puncției se suturează prin sutură „în bursă”. Denudăm pediculul chistului și, în mod consecutiv, aplicăm două rînduri de pense. Secționăm pediculul între pense, chistul se înlătură împreună cu un rînd de pense. Pe țesuturile de sub pensele rămase se aplică o sutură transfixiantă, se ligaturează și după scoaterea penselor se taie capetele firelor. Cu ajutorul suturilor „în bursă” seromusculare se efectuează peritonizarea bontului pediculului chistului. Pentru aceasta de asemenea se poate folosi ligamentul rotund al uterului. Plaga peretelui anterolateral se suturează etanș.

Puncția cavității abdominale prin fundul de sac vaginal. Indicații: cu scopul precizării diagnosticului, pentru evacuarea exsudatului.

Poziția bolnavei – pe spate, cu membrele inferioare flectate și rotate extern în articulația coxofemurală și a genunchiului.

Anestezia – narcoză de scurtă durată sau anestezie locală infiltrativă.

Tehnica operatorie. Cu speculele vaginale se desfac pereții vaginului și cu pense „tire-balle” se fixează buza posterioară a orificiului uterin. Speculele vaginale se înlătură, colul uterin se deplasează în partea simfizei pubiene. Puncția se efectuează cu acul lung în mijlocul distanței între vârful porțiunii posterioare a fornixului vaginal și colul uterin. Introducând acul la o adâncime de 2–3 cm paralel cu axa pelviană, se fixează o seringă de ac și se aspiră conținutul. Dacă nu este conținut, acul se scoate puțin și se mișcă într-o parte. Acul se introduce lent, concomitent aspirând conținutul.