

# EMBRIOLOGIA

## Capitolul V

### BAZELE EMBRIOLOGIEI

#### RELAȚIILE DEZVOLTĂRII INDIVIDUALE ȘI ISTORICE ALE ORGANISMULUI

**Embriologia (grec. embryon — embrion, logos — știință) este știința despre embrion, despre legitățile dezvoltării lui.**

Embriologia medicală studiază legitățile dezvoltării embrionului uman, particularitățile structurale, metabolice și funcționale ale barierei placentare (sistemul mamă — placentă — făt), pricinile apariției monștrilor și altor abateri de la normă și de asemenea mecanismul de reglare a embriogenezei. Căile și metodele de acțiune asupra embriogenezei se studiază cel mai des în condiții de experiență la animale și în condiții clinice, în timpul patologiei sarcinii. Unul din aspectele actuale ale embriologiei contemporane este studierea surselor și a mecanismelor de dezvoltare a țesuturilor (histogeneza).

Noțiunea de embriogeneză include perioada din momentul fecundării pînă la naștere (la animalele vivipare), pînă la eclozare (la ovipare), pînă la sfîrșitul metamorfozei (la animalele cu stadiul larvar de dezvoltare).

Embriogeneza reprezintă partea de dezvoltare individuală, deci ontogeneza. Ea este în strînsă legătură cu progenera (dezvoltarea și maturizarea celulelor sexuale) și cu perioada precoce postembrionară.

Problemele actuale ale embriologiei sînt: studierea acțiunilor factorilor endogeni și exogeni, rolul micromediului la dezvoltarea și structura celulelor sexuale, dezvoltarea și interrelațiile țesuturilor, organelor și sistemelor, studierea mecanismelor, care controlează funcția reproductivă și asigură homeostaza embrionilor umani și animali și a altor factori, studierea perioadelor critice de dezvoltare. O problemă particulară, însă foarte însemnată a embriologiei contemporane este cultivarea ovulelor, a embrionilor și implantarea lor în uter. Cunoașterea condițiilor, factorilor fecundației și a dezvoltării embrionare permite medicului a rezolva probleme practice serioase: fecundarea artificială a femeilor în caz de căsătorie sterilă, citodiagnoza patologiei sarcinii ș. a.

Studierea embriogenezei omului este precedată de expunerea sumară a bazelor embriologiei comparative, deoarece în decursul dezvoltării istorice a mamiferelor s-au stabilit etapele principale, consecvența și legitățile embriogenezei.

Procesul de dezvoltare embrionară la om este rezultatul evoluției îndelungate și într-un mod anumit reflectă dezvoltarea altor forme ale regnului animal. Unele stadii precoce de dezvoltare a omului sînt

foarte asemănătoare cu stadiile analogice ale embriogenezei animalelor cordate, organizate inferior.

Ideea relației dezvoltării individuale și istorice a fost fondată la începutul secolului al XIX-lea. În special, K. Ber, studiind în aspect comparativ dezvoltarea unor vertebrate, a ajuns la concluzia că la o mare parte de animale în stadiile precoce de dezvoltare apar mai mari asemănări decât deosebiri individuale, particulare. Cu creșterea termenelor dezvoltării embrionare, acest particular, individual se arată din ce în ce mai pronunțat (legea asemănării embrionare). F. Muller, studiind dezvoltarea stadiilor larvare la crustacee, de asemenea a observat asemănarea unor forme larvare la crustaceele dispărute. Ch. Darwin, acordând o atenție mare fenomenului de asemănare embrionară, considera aceasta una din dovezile comunității regnului animal.

La sfârșitul anilor 60 ai secolului al XIX-lea E. Hekkel a formulat legea biogenetică, conform căreia dezvoltarea individuală a embrionului reprezintă dezvoltarea istorică comprimată (scurtă), deci ontogeneza repetă într-o formă concisă filogeneza. Ideea legii biogenetice a jucat un rol important nu numai în dezvoltarea embriologiei, ci și a științei evoluționiste. Totodată formularea legii biogenetice nu reflectă acțiunea factorilor mediului ambiant, condițiilor ecologice, care există în realitate și care acționează asupra embriogenezei. A. N. Severtov, continuând în anii 20—30 ai secolului al XX-lea elaborarea legii biogenetice, a ajuns la concluzia că procesul evoluționist se realizează nu ca rezultat al acumulării caracterelor animalelor adulte, cum considerau Ch. Darwin și E. Hekkel, dar ca rezultat al sumării modificărilor care apar la embrioni (teoria filoembriogenezei). Schimbarea principală biologică în condițiile de existență (mediul), conform concepției lui A. N. Severtov, este un stimul în modificarea organizării lui; caracterul modificării mediului, corelațiile cantitative și calitative între modificările mediului și modificările morfofuncționale ale organismului determină direcția în care o să se petreacă evoluția speciei în modificare în epoca dată.

## BAZELE EMBRIOLOGIEI COMPARATIVE

### Progneza

#### *Celulele sexuale (gameții)*

Celulele sexuale mature spre deosebire de celulele somatice conțin o garnitură haploidă de cromozomi. Toți cromozomii gametului, cu excepția unuia sexual, se numesc *autozomi*. La mamifere celulele sexuale masculine conțin cromozomii sexuali sau X, sau Y; în celulele sexuale feminine — numai cromozomul X. Gameții diferențiați posedă un metabolism scăzut și nu se divid.

### *Celulele sexuale masculine*

Celulele sexuale masculine — *spermatozoizii*, sau *spermii*, se dezvoltă în cantități foarte mari; lichidul seminal eliminat prin ejaculare conține câteva milioane de spermatozoizi. Ei sînt mici după dimensiuni. La om dimensiunea lor ajunge pînă la 70 mcm. Spermatozoizii posedă capacitatea de a se mișca activ. La om ei se mișcă cu o viteză de 30—50 mcm/s. Celulele sexuale masculine au o formă flagelată.

**Structura.** La spermatozoid se deosebește capul și coada (des. 23). *Capul spermatozoidului* (caput spermatozoidi) conține un nucleu mic și dens înconjurat de un strat fin de citoplasmă. Nucleul spermatozoidului se caracterizează printr-un conținut înalt al nucleoprotaminelor și al nucleohistonelor. Jumătatea anterioară a nucleului este acoperită de un săculeț plat, care reprezintă „capișonul” spermatozoidului. În el la polul anterior este situată acrosoma (grec. acron — apex, soma — corp). Capișonul și acrosoma sînt derivatele complexului Golgi. Acrosoma conține fermenți, printre care un rol important aparține hialuronidazei și proteazelor, capabile să dizolve membranele care acoperă ovulul. Este important a menționa că la vertebratele superioare capacitatea de fecundare (fenomenul de capacitate a spermatozoizilor) se obține treptat, cu deplasarea lor prin tractul genital feminin reproductiv.

După cap se află o stenoză inelară. Capul și regiunea caudală sînt acoperite de membrana celulară.

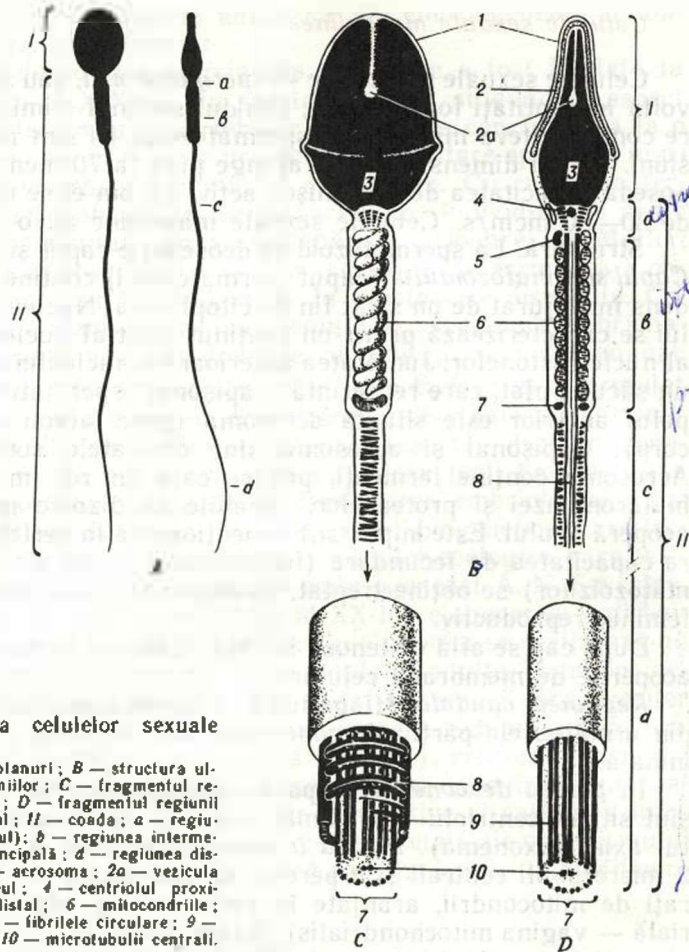
*Regiunea caudală* (flagellum) a spermatozoidului este formată din următoarele părți: de conexiune, intermediară, principală și terminală.

În *partea de conexiune* (pars conjungens), sau coletul (cervix), sînt situați centriolii — proximal și distal, de la care începe filamentul axial (axonema). *Partea intermediară* (pars intermedia) conține 2 microtubuli centrali și 9 perechi de microtubuli periferici<sup>1</sup> înconjurați de mitocondrii, aranjate în formă de spirală (teacă mitocondrială — vagina mitochondrialis). Anume mitocondriile asigură cu energie activitatea de mișcare a spermatozoizilor, dereglarea căreia este condiționată des de lezarea procesului de formare a energiei în mitocondrii. Mișcările cozii sînt pendulare. Ele sînt condiționate de modificările succesive ale proteinelor microtubulilor (dineina ș. a.). Aceste proteine posedă activitatea A. T. F.-azei și disociază A. T. F.-ul produs de mitocondrii. Energia eliminată se utilizează la contracția proteinelor și la asigurarea mobilității spermiiilor în mediul lichid. Dintre factorii care acționează asupra vitezei mișcării un rol important îl are gradul de maturizare a spermiiilor, temperatura și pH-ul mediului.

*Partea principală* (pars principalis) după structură se aseamănă cu cilul și este înconjurată de o teacă microfibrilară (vagina fibrosa). *Partea terminală* sau *finală* (pars terminalis) conține filamente contractile izolate.

---

<sup>1</sup> La multe animale între microtubulii centrali și periferici se mai află 9 fibrile izolate.



**Des. 23. Structura celulelor sexuale masculine.**

A — spermii în două planuri; B — structura ultramicroscopică a spermiiilor; C — fragmentul regiunii principale a cozii; D — fragmentul regiunii distale a cozii. I — capul; II — coada; a — regiunea de conexiune (coletul); b — regiunea intermediară; c — regiunea principală; d — regiunea distală; 1 — citolema; 2 — acrosoma; 2a — vezicula acrosomală; 3 — nucleul; 4 — centriolul proximal; 5 — centriolul distal; 6 — mitocondriile; 7 — filamentul axial; 8 — fibrilele circulare; 9 — microtubulii periferici; 10 — microtubulii centrali.

La animale spermatozoidii diferă între ei după corelațiile regiunilor indicate și, în special, după forma capului.

Durata vieții și capacitatea de fecundare după ejaculare în anumite condiții optime este neadecvată la diverse animale. La mamifere ea variază de la câteva ore pînă la câteva zile. Spermatozoidii în mediul acid pierd repede capacitatea de mișcare, de fecundare și se aglutinează. Capacitatea de fecundare depinde și de concentrația spermatozoidilor în lichidul seminal, de durata aflării lor în ejaculat etc.

### *Celulele sexuale feminine. Clasificarea*

*Ovulele*, sau ovocitele (lat. ovum — ou), se maturizează într-o cantitate extrem de mică în comparație cu spermatozoidii. La unele mamifere numărul de ovule care se maturizează în decursul vieții se



apreciază cu sutele. La alte vertebrate ele pot fi cu mult mai multe (de exemplu, la pești și amfibiene). De regulă, au formă sferică, un volum de citoplasmă mai mare decât la spermii, sint incapabile de a se mișca independent.

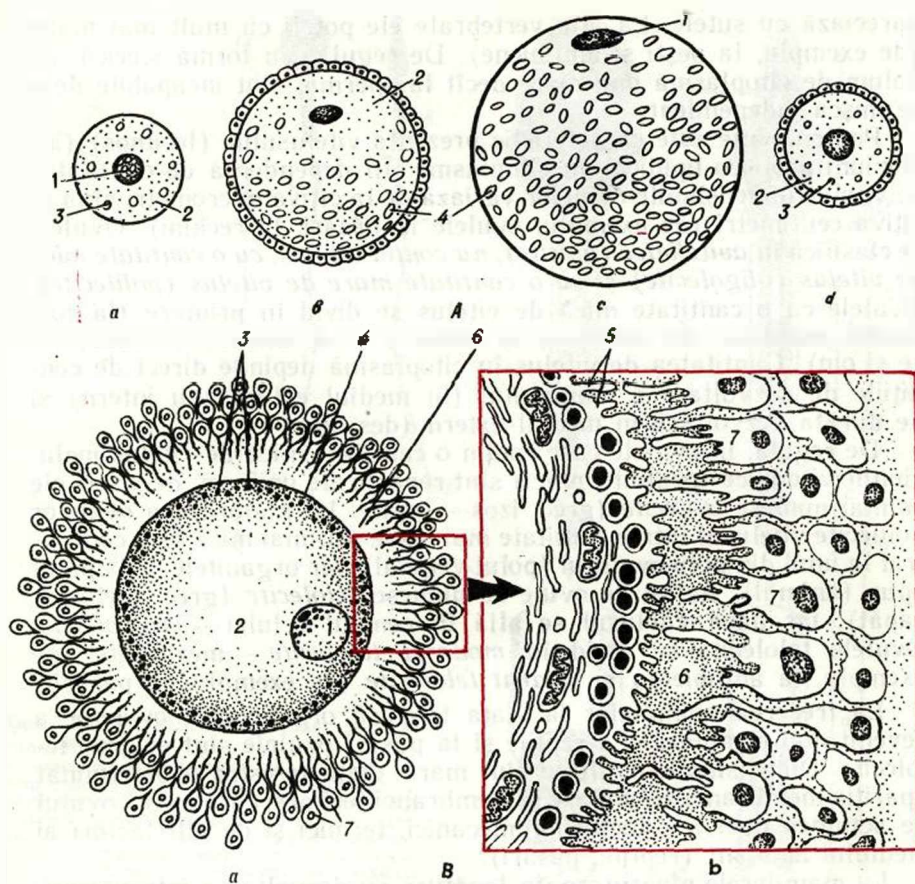
Pentru ovule este caracteristic prezența vitelului (lecithos) (incluziuni proteico-lipidice) în citoplasmă. În dependență de cantitatea de vitelus dimensiunile ovulelor variază de la câțiva micrometri pînă la câțiva centimetri (de exemplu, ovulele la păsări, la rechini). Ovulele se clasifică în *avitelinice (alecite)*, nu conțin vitelus, cu o cantitate mică de vitelus (*oligolecite*) și cu o cantitate mare de vitelus (*polilecite*). Ovulele cu o cantitate mică de vitelus se divid în primare (la cordalele primitive, de exemplu, la amfiox) și secundare (la mamifere și om). Cantitatea de vitelus în citoplasmă depinde direct de condițiile de dezvoltare a animalului (în mediul extern sau intern) și de durata dezvoltării în mediul extern (des. 24).

De regulă, în ovulele care conțin o cantitate mică de vitelus incluziunile vitelinice (granule, plăci) sint repartizate uniform, de aceea ele se mai numesc *izolecite* (grec. izos — egal). La majoritatea ovulelor polilecite vitelusul într-o cantitate mai mare sau mai mică este concentrat la unul din polii ovulului (polul vegetal), iar organitele — la polul opus (animal). Astfel de ovule se numesc *telolecite* (grec. thelos — capăt), iar dacă vitelusul se află în centrul celulei — *centrolecite*. Ovulele telolecite se divid în *moderat telolecite* — *mezolecite* (de exemplu, la amfibiene) și *evident telolecite* (de exemplu, la păsări).

La trecerea animalelor la viața terestră organizarea ovulelor a devenit mai complexă. La reptile și la păsări ovulele sint evident telolecite. Dimensiunile ovulului sint mari. Viața terestră a determinat apariția membranei secundare și membranei terțiare, care apără ovulul de acțiunea nocivă a factorilor mecanici, termici și de alți factori ai mediului ambiant (reptile, păsări).

La mamiferele placentare, în legătură cu dezvoltarea intrauterină și deoarece nutriția are loc pe contul organismului matern, nu mai există necesitatea acumulării rezervelor de vitelus în ovul. De aceea secundar în evoluție au apărut ovule cu o cantitate mică de vitelus. Excepție fac ovulele la reprezentanții mamiferelor primitive (animalele cu cloacă și parțial marsupialele). Aceste animale păstrează multe trăsături de la strămoșii lor — reptile, inclusiv și ovulele evident telolecite. Ovulul mamiferelor placentare este relativ mic, cu un diametru de 50—150 mcm, înconjurat de o zonă transparentă (zona pellucida) și de un strat de celule foliculare, care participă la nutriția ovulului (vezi des. 24).

**Structura.** Ovulul conține *nucleu, citoplasmă (ooplasmă)*, în care se află în cantități diferite materialul nutritiv — vitelusul și *membrane*. Toate ovulele au *citolemă (ovolemă)*, sau *membrana primară*, iar multe sint înconjurate și de *membrana secundară* (glucido-proteică) și unele — de cea *terțiară* (cochilie, subcochilie). Structura ovulelor se caracterizează prin polaritate, care este cu atît mai accentuată, cu cît mai mult vitelus se află în celulă, de exemplu, la păsări. Partea ovulului în care se acumulează vitelusul reprezintă *polul vegetal*, iar partea opusă,



Des. 24. Structura celulelor sexuale feminine.

A — diverse tipuri de ovule : a — izolecit primar la amfiox ; b — telolecit moderat la broască ; c — evident telolecit la pasăre ; d — izolecit secundar la om ; 1 — nucleul ; 2 — citoplasma ; 3 — granule vitelice ; 4 — plăci vitelice (proporțiile nu-s respectate). B — schema structurii microscopice (a) și ultramicroscopice (b) a ovulului : 1 — nucleul ; 2 — citoplasma cu incluziuni vitelice ; 3 — granulele corticale ; 4 — citofema ; 5 — microvilozitățile citolemei ; 6 — membrana pelucidă ; 7 — celulele foliculare cu prelungiri, care împreună formează coroana radiată.

în care se deplasează nucleul, — *polul animal*. Suprafața ovulului este acoperită de microvilozități.

Nucleul celulei sexuale feminine are o garnitură haploidă de cromozomi. În perioada de creștere a ovocitului, în nucleu au loc procese sintetice intense de amplificare a genelor la sinteza A. R. N. — formarea numeroaselor copii în acele porțiuni ale A. D. N. cromozomic, care codează A. R. N. ribozomal. Copiile de A. D. N. se închid în inele și se deplasează la periferia nucleului. Pe ele apar copii noi de A. D. N., care în formă de nucleoli trec în citoplasmă, unde devin centrii de sinteză intensă a A. R. N.<sub>i</sub> și a A. R. N.<sub>j</sub>. Majoritatea copiilor de A. D. N. se blochează de moleculele proteice (informosome) pînă la apariția fecundării.

Caracteristic pentru ovocite este acumularea rezervelor enorme de componente chimice ale aparatului de translație: ribozomi, A. R. N.i, A. R. N.t, cantitatea cărora de sute și mii de ori poate depăși cantitatea lor în celulele somatice. În citoplasma ovulelor se acumulează și rezerve de diverse proteine: histone, proteine structurale ale ribozomilor, tubulina, lipofosfoproteidele vitelusului.

În ovulele diverselor animale dintre organite este bine dezvoltat reticulul endoplasmatic. Numărul mitocondriilor este moderat. Complexul Golgi în stadiile precoce de dezvoltare a ovulului se situează lângă nucleu, iar în decursul maturizării ovulului se deplasează la periferia citoplasmei. Aici se găsesc *granule corticale mici* (granula corticalia), care conțin glicozaminoglicani. La mamifere în citoplasma ovulelor se evidențiază permanent corpusculi multiveziculari. Din incluziunile ooplasmiei o atenție deosebită îi aparține *vitelusului* — materialul nutritiv, care determină caracterul embriogenezei. Vitelusul se evidențiază în formă de granule sau globule mai mari și plăci constituite din fosfolipide, proteine și glucide. Unitatea structurală a vitelusului este complexul de lipovitelină (lipoproteidă) și fosfovitină (fosfoproteină). Fiecare placă este formată din zona centrală mai densă și din zona periferică mai laxă, iar la exterior este delimitată de o membrană osmiofilă. Zona densă este formată din molecule de fosfovitină și are un aspect de grădă cristalină. Vitelusul se formează sub acțiunea nemijlocită a reticulului endoplasmatic și a complexului Golgi.

În ovar, în procesul de creștere și de maturizare a ovulelor, ele sînt înconjurată de un strat de celule pavimentoase sau cubice numite *celule foliculare*. Pe baza activității ovocitului și a celulelor foliculare în jurul ovulului se formează o zonă bogată în glicozaminoglicani. La mamifere ea se numește zonă pelucidă (zona pellucida).

Celulele foliculare trimit prin zona pelucidă prelungiri lungi, îndreptate spre ovocit. Concomitent citolema ovocitului posedă microvilozități, situate între prelungirile celulelor foliculare (vezi des. 24. B). Celulele foliculare elimină substanțe, pe care le absoarbe ovulul și care participă la creșterea lui. Epiteliul folicular îndeplinește și funcția de protecție.

### Embriogeneza

Dezvoltarea embrionului are caracter stadial cu modificări cantitative și calitative treptate. Se deosebesc următoarele stadii: fecundarea, segmentarea și formarea blastulei, gastrularea și diferențierea foițelor embrionare cu formarea primordiilor țesuturilor (histogeneza), organelor (organogeneza) și sistemelor de organe (sistemogeneza) la făt.

### Fecundarea

Fecundarea (*fertilisatio*) se numește contopirea celulei sexuale masculine cu cea feminină, în urma căreia se restabilește garni-



tura diploidă de cromozomi, caracteristică pentru specia dată de animale, și apare o celulă calitativ nouă—zigotul (ovulul fecundat sau embrionul unicelular).

În zigot masa nucleului se dublează, iar volumul citoplasmei rămâne practic același, în special la fecundarea ovulelor telolecite. Fecundarea este precedată de înșămînțare—revărsarea lichidului seminal în căile genitale în timpul fecundării interne, sau în mediul unde se află ovulul la fecundarea externă.

În procesul de fecundare se deosebesc trei faze: 1) interacțiunea la distanță și apropierea gameților; 2) interacțiunea de contact și activarea ovulului; 3) pătrunderea spermatozoidului în ovul și contopirea lor ulterioară—singamia.

**Prima fază**—interacțiunea la distanță se asigură de un ansamblu de factori nespecifici, care măresc probabilitatea întâlnirii celulelor sexuale. Un rol important în acest proces îl joacă substanțele chimice, produse de celulele sexuale—gamonele: *ginogamonele* (I, II), elaborate de ovule, și *androgamonele* (I, II), produse de spermii. Ginogamonele I (substanțe micromoleculare de origine neproteică, elaborate de ovule) activează mișcarea spermilor. Ginogamonele II (fertilizinele) reprezintă proteine specifice de specie, care aglutinează spermii la reacția lor cu androgamonul II, aflat în citolema spermiei. Aglutinarea spermilor protejează ovulul de pătrundere a multor spermii.

Androgamonele I sînt antagonistele ginogamonelor I și reprezintă substanțe de origine neproteică, care inhibă mobilitatea spermilor.

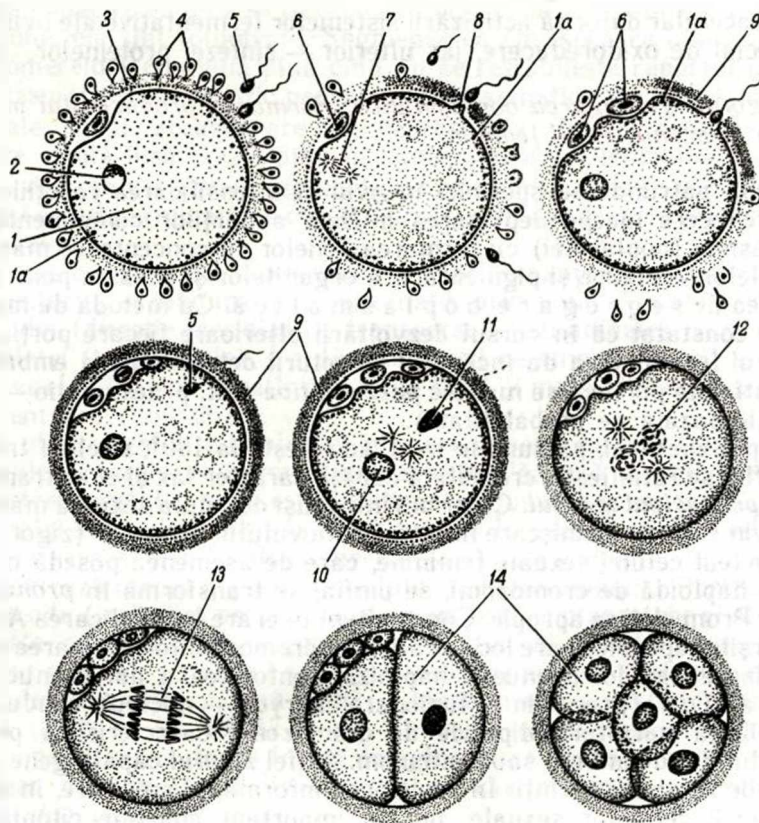
**Faza a doua**—interrelația de contact a gameților și pătrunderea spermiei în ovul se realizează cu ajutorul acrosomei și al fermenților ei—spermolizinelor. Membranele plasmatică în locul de contact al celulelor sexuale fuzionează și are loc plasmogamia—asocierea citoplasmelor ambilor gameți.

La mamifere în timpul fecundării în ovul pătrunde numai un spermatozoid. Astfel de fenomen se numește *monospermie*. La animalele nevertebrate, pești, amfibieni urodele, reptile și păsări este posibilă polispermia, cînd în ovul pătrund cîțiva spermatozoizi, însă cu nucleul ovulului se contopește nucleul unei singure spermii. La fecundare contribuie mii de alți spermatozoizi, care participă la înșămînțare. Fermentii eliminați din acrosome—spermolizinele (tripsina, hialuronidaza) dispersează coroana radiată, disociază glicozaminoglicanii membranei secundare (pelucide) a ovulului. Celulele foliculare, separîndu-se, se aglutinează în conglomerat, care după ovul se deplasează prin trompă datorită vibrației cililor celulelor epiteliale ale tunicii mucoase.

**Faza a treia**. În ooplasmă pătrunde capul și partea intermediară a regiunii caudale. După intrarea spermatozoidului periferia ooplasmiei se condensează (reacția corticală) și se formează membrana de fecundare (des. 25).

Cum s-a arătat la nevertebrate, mecanismul reacției corticale include: afluxul ionilor de sodiu prin porțiunea membranei spermatozoidului, montată în suprafața ovulului după terminarea reacției acrosomale. Ca rezultat potențialul membranos negativ al celulei de-





Des. 25. Stadiile fecundării și începutul segmentării (schemă).

1 — ooplasmă; 1a — granulele corticale; 2 — nucleul; 3 — membrana pelucidă; 4 — epiteliul folicular; 5 — spermii; 6 — corpusele de îndreptare; 7 — diviziunea de maturare a ovocitului; 8 — tuberculul de fecundare; 9 — membrana de fecundare; 10 — pronucleul femel; 11 — pronucleul mascul; 12 — sincariion; 13 — prima diviziune mitotică a zigotului; 14 — blastomere.

vine slab pozitiv. Afluxul ionilor de sodiu condiționează eliberarea ionilor de calciu din depozitarii intracelulare și creșterea concentrației lor în citoplasma ovulului. După aceasta se începe exocitoza granulelor corticale. Eliminându-se din ele, fermeții proteolitici rup legătura dintre membrana pelucidă (sau membrana vitelinică la amfibieni și păsări) și plasmalema ovulului și dintre spermii și membrana transparentă. În afară de aceasta se elimină un glucoproteid, care fixează apa și o atrage în spațiul dintre plasmalemă și membrana pelucidă. Ca rezultat se formează spațiul perivitelin. În sfârșit, se elimină factorul care contribuie la solidificarea membranei pelucide și la formarea din ea a *membranei de fecundare* (membrana fertilisationis).

Reacția corticală reprezintă unul din mecanismele care împiedică pătrunderea altor spermatozoizi în ovul. Pătrunderea spermatozoidului peste câteva minute intensifică considerabil procesele metabolismu-

lui intracelular datorită activizării sistemelor fermentative ale ovulului, în special de oxidoreducere, iar ulterior — sintezei proteinelor.

*Zigotul. Segregarea ooplasmatică. Formarea pronucleului masculin și pronucleului feminin*

După pătrunderea spermiei în ovul și intensificarea reacțiilor de oxidoreducere începe deplasarea intensă a părților componente ale citoplasmei (ooplasmiei) cu formarea zonelor cu concentrare mărită a granulelor vitelinice și pigmentare, a organitelor și aceasta poartă denumirea de *segregare ooplasmatică*. Cu metoda de marcare s-a constatat că în cursul dezvoltării ulterioare fiecare porțiune a ovulului fecundat va da începutul structurii determinate a embrionului. Astfel de porțiuni se numesc *prezumptive* (lat. praesumptio — presupunție bazată pe probabilitate).

Capul spermiei, pătruns în ovul, se rotește la 180°, nucleul treptat se umflă, se rotunjește, cromatina capătă caracter lax și el se transformă în *pronucleul masculin*. Centriolii introduși de celula sexuală masculină devin centrul de mișcare în interiorul ovulului fecundat (zigotului).

Nucleul celulei sexuale feminine, care de asemenea posedă o garnitură haploidă de cromozomi, se umflă, se transformă în *pronucleul feminin*. Pronucleii se apropie. Concomitent în ei are loc replicarea A.D.N. La sfârșitul apropierei are loc spiralizarea cromozomilor, formarea plăcii metafizare din doi pronuclei haploizi. Contopirea a doi pronuclei — *sincariion* (grec. sin — fuzionare, karyon — nucleu) conduce la restabilirea garniturii diploide de cromozomi, caracteristică pentru individul dat de animal sau pentru om. Astfel zigotul capătă gene moștenite de la ambii părinți. În realizarea informației ereditare, în afară de nucleii celulelor sexuale, un rol important aparține citoplasmei celulei. Acest fapt este confirmat de experiențele cu transplantarea nucleilor celulelor somatice în ovul. În acest caz sexul organismului în dezvoltare depinde de cromozomii sexuali. La contopirea ovulului cu spermatozoidul care poartă cromozomul X se formează individ femel, iar la contopirea cu spermatozoidul care are cromozomul Y — individ mascul.

*Segmentarea*

**Segmentarea (fissio) reprezintă diviziunea mitotică succesivă a zigotului în celule (blastomere) fără creșterea lor ulterioară pînă la dimensiunile celulei materne.**

Celulele formate ca rezultat al diviziunii datorită lipsei în interfază a perioadei G<sub>1</sub> sînt cu mult mai mici decît celula maternă, de aceea și dimensiunea embrionului în această perioadă, independent de numărul de celule constitutive, nu depășește mărimea celulei inițiale — zigotului. Acest fapt a contribuit ca procesul descris să fie numit segmentare sau fragmentare, iar celulele formate în urma segmentării — blastomere (grec. blastos — primordiu, meros — parte).

În stadiile precoce toate blastomerele în condiții determinate păs-

trează capacitatea de a se dezvoltă în organism independent sau, cum se spune, ele sînt totpotente. Segmentarea (micșorarea dimensiunilor blastomerelor) continuă pînă cînd nu se restabilește raportul nucleocitoplasmatic caracteristic pentru celulele somatice ale speciei date de animale. După aceasta are loc depresiunea sintezei proteinelor și fiecare celulă-fiică crește pînă la dimensiunile celulei-mame.

La diverse vertebrate segmentarea embrionului nu se produce uniform și este determinată de cantitatea și caracterul repartizării vitelului în ovul.

Există o lege strict determinată a apariției șanțurilor de segmentare. Șanțurile și planurile trec alternativ prin polii animal și vegetal ai celulei (direcție meridiană), transversal (latitudinale) sau paralel suprafeței (tangențiale). La diverse specii de animale cu cît este mai mult vitelul în ovul, cu atît mai puțin total și mai puțin egal parcurge segmentarea (des. 26).

Ovulele oligolecite (izolecite) primare se segmentează total și egal. În ovulele mezolecite segmentarea este totală, însă inegală, deoarece în partea vegetală, unde este localizat vitelul, segmentarea are loc incomplet și mai lent decît la polul animal. În ovulele evident telolecite segmentarea este parțială — meroblastică. De exemplu, la păsări se segmentează numai o parte a ovulului la polul animal<sup>1</sup>. Pentru ovule oligolecite (izolecite) secundare ale mamiferelor placentare și ale omului este caracteristică segmentarea totală, holoblastică, a s i n c r o n ă , i n e g a l ă . Segmentarea se petrece în timpul mișcării zigotului prin oviduct, însă numărul blastomerelor crește în mod neregulat (2, 3, 5, 10, 13, 17 ș. a.). În urma segmentării se formează embrionul pluricelular în formă de aglomerare densă de celule (*morula*), iar apoi în formă de veziculă cu cavitate mică — *blastocistul* (*blastula*) (vezi des. 26).

Segmentarea embrionilor cere respectarea condițiilor optime ale mediului (componența chimică, presiunea osmotică, temperatura, conținutul de oxigen ș. a.). Embrionii posedă o sensibilitate înaltă la factorii chimici, fizici și la alți factori nocivi, care pot provoca mutații.


*Blastula* (blastula) are perete — *blastoderm* și cavitate *blastocel*, umplută cu un lichid — produsul de secreție a blastomerelor. În blastoderm se deosebește *plafonul* format în urma fragmentării polului animal, *planșeul* — din materialul polului vegetal și *zona marginală*, situată între ele.

La segmentarea totală și egală (de exemplu, la amfiox) blastula posedă blastodermul unistratificat, iar blastocelul se află în centru. Astfel de blastulă se numește *celoblastulă*. În urma segmentării totale inegale (mrenă, broască) se formează blastula cu blastodermul pluristratificat și cu blastocelul situat excentric — *amfiblastulă*. Plafonul acestei blastule, constituit din blastomere mici, este relativ subți-

---

<sup>1</sup> Segmentarea ovulelor centrolecite (la nevertebrate) este meroblastică, superficială. Ea se termină cu formarea periblastulei, deci a blastulei cu blastomerele situate pe toată suprafața care înconjoară vitelul nesegmentat.





Des. 26. Schema tipurilor de segmentare, de blastule, de gastrule (des. lui Iu. I. Afanasiev).

IA - ID - segmentare totală egală la animalele cu ovule oligolecite primare (amfiox); IE - blastula; IF - începutul gastrulației prin procesul de invaginare; IIA - IID - segmentare totală inegală la animalele cu ovulele moderat telolecite (amfibiene); IIE - blastula; IIF - etapa inițială de gastrulație prin procesul de epibolia; IIIA - IIID - segmentare parțială la păsări și la animalele cu ovulele evident telolecite; IIIE - blastula; IIIF - procesul de gastrulație prin delaminare; IVA - IVD - segmentare totală inegală la om și la animalele mamifere; IVE - blastula; IVF - gastrulația prin procesul de delaminare (proporțiile nu-s respectate).

re, iar planșeul, format din blastomere mari, supraîncărcate cu vitelus, este masiv.

*Discoblastula* la reptile și păsări reprezintă discul embrionar întins pe vitelus. Discul embrionar format din blastomere corespunde plafonului și zonei marginale a celoblastulei, vitelusul — planșeului blastulei, iar fisura îngustă dintre ele — blastocelului.

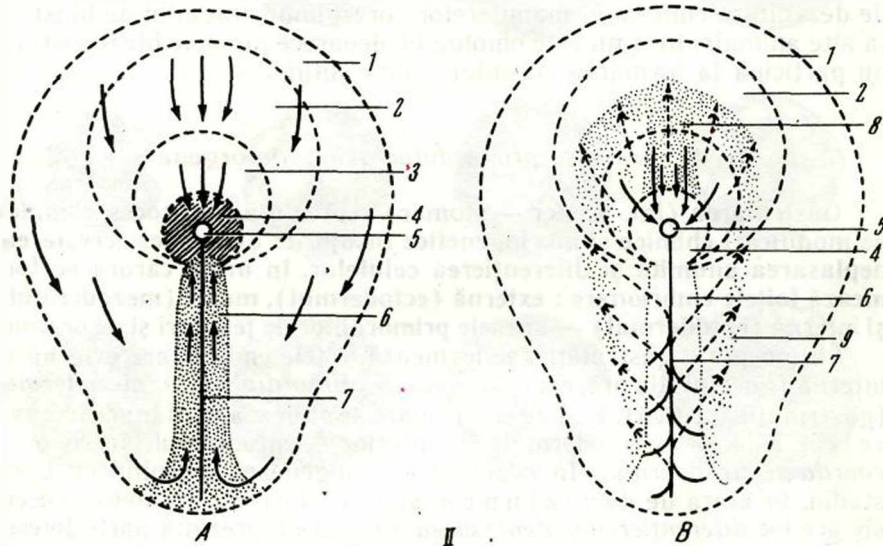
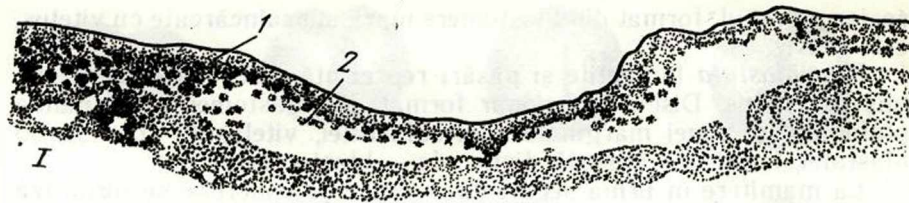
La mamifere în urma segmentării totale și asincrone se formează vezicula embrionară, numită *blastocist* (grec. blastos — primordiu, kystis — vezică). În el se evidențiază peretele — *trofoblastul* (grec. trophe — hrană) și o aglomerare mică de blastomere în formă de nodul pe suprafața internă a trofoblastului — *embrioblastul*. În acest stadiu de dezvoltare embrionul mamiferelor corespunde stadiului de blastulă la alte animale, însă nu este omolog ei, deoarece peretele blastocistului nu participă la formarea corpului embrionului.

### *Gastrularea. Formarea primordiilor axiale de organe*

**Gastrularea** (lat. gaster — stomac) reprezintă un proces complex de modificări chimice și morfogenetice însoțit de diviziunea, creșterea, deplasarea anumită și diferențierea celulelor, în urma cărora se formează foițele embrionare: externă (ectodermul), medie (mezodermul) și internă (entodermul) — sursele primordiilor de țesuturi și de organe.

La începutul gastrulației se formează foițele embrionare externă și internă (gastrulația precoce), iar apoi — *primordiul cordo-mezodermal* (gastrulația tardivă). Foițele embrionare se situează în planuri succesive: la exterior — ectodermul, în interior — entodermul, între ei — *coarda și mezodermul*. În decursul embriogenezei, începând cu acest stadiu, în afară de diviziunea și creșterea celulelor, succesiv are loc *diferențierea și deplasarea lor*, care reprezintă părți diverse ale unui proces unic progresiv, în urma căruia se formează organismul. În stadiile de blastulă și gastrulă precoce celulele se pot marca și se poate urmări dezvoltarea lor ulterioară.

**Metodele de gastrulație.** Gastrulația se petrece prin 4 metode principale: *imigrare*, *invaginare*, *epibolie* și *delaminare*. Ca rezultat se formează *gastrula* (vezi des. 26). Prin procesul de *imigrare* o parte din blastomerele peretelui blastulei se deplasează în interiorul embrionului, formând stratul intern — entodermul. *Invaginarea* sau *înfundarea* (in — în, lat. vagina — vagină), de exemplu, la amfiox constă în faptul că o parte a peretelui (planșeul) se înfundă în interiorul blastulei. *Epibolia* — acoperirea (grec. epibole — suprapunere, îmbrăcare) celulelor unei porțiuni a peretelui blastulei, care se divid rapid, pe alte porțiuni, unde ritmul segmentării este lent, de exemplu la amfibiene. Aceasta are loc în acele cazuri când blastomerele regiunii vegetale sînt supraîncărcate cu vitelus, se divid lent și nu pot să se invagineze. La *delaminare* sau *clivaj* (lat. de — separare, lamina — lamă), de exemplu la păsări, blastomerele peretelui blastulei (discul embrionar) se divid tangențial și se formează două straturi de celule: extern — *ectodermul* primar, și intern — *ento-*



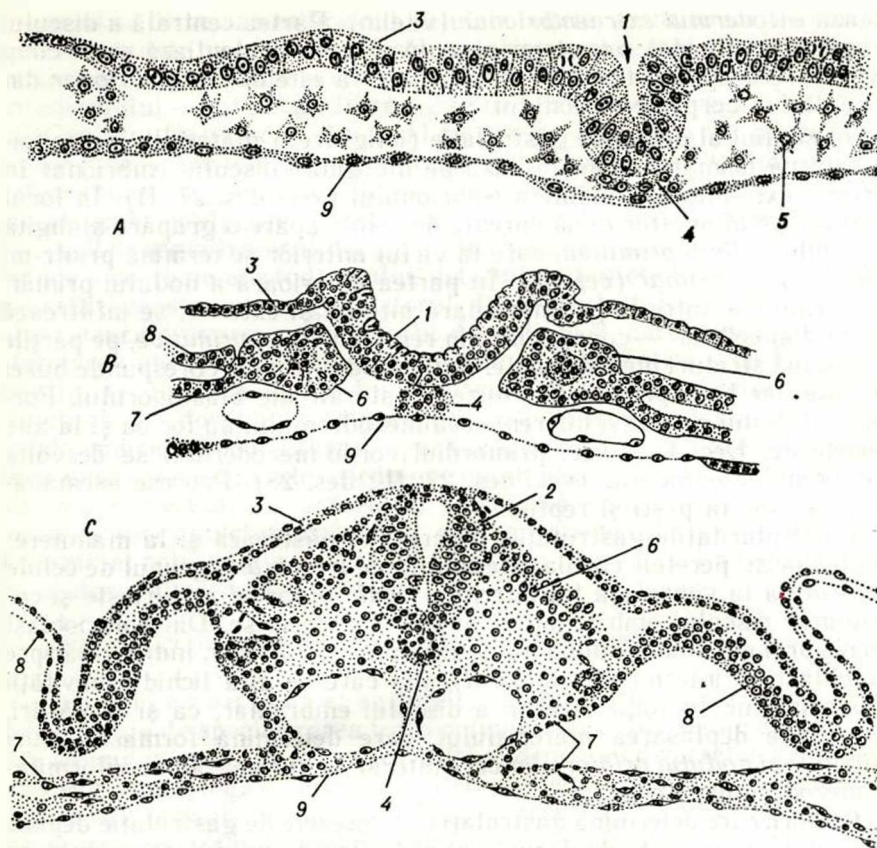
Des. 27. Gastrula la păsări (după A. G. Knorre).

I — stadiul precoce (delaminarea și migrarea); 1 — epiblast; 2 — hipoblast; II — schema deplasării materialului celular în blastodiscul embrionului de găină în stadiul germinării organelor axiale. A — formarea liniei primitive și a nodului primar; B — formarea primordului cordo-mezodermal; 1 — ectodermul; 2 — materialul viitoare plăci murale; 3 — materialul viitoarei coarde; 4 — nodul primar (cefalic); 5 — foseta primară; 6 — linia primitivă; 7 — santul primitiv; 8 — coarda; 9 — mezodermul; săgețile neîntrerupte indică direcția deplasării materialului în componența foii externe, iar săgețile întrerupte — în componența foii medii.

*dermul* primar. La vertebrate se combină două sau trei procese indicate, însă predomină unul din ele.

În gastrulă la amfiox se poate evidenția foia embrionară primară externă (*ectodermul*), care s-a format din plafonul blastulei. Ea include primordiile ectodermului și plăcii neurale; foia embrionară primară internă (*entodermul*), formată din planșeul blastulei și care include primordiile entodermului, mezodermului și coardei; blastocelul fisurat și o cavitate nouă — gastrocelul, care se deschide în mediul extern cu *gura primitivă* sau cu *blastoporul* (grec. blastos — primordiu, poros — orificiu). Gura primitivă este delimitată de 4 buze: *dorsală* — corespunde regiunii spinale a embrionului, *ventrală* sau abdominală și situate între primele — *buzele laterale*. În componența buzelor blasto-





Des. 28 Formarea primordiilor axiale la embrionul de găină (după A. G. Knorre). A, B, C. — trei stadii succesive: 1 — șanțul neural; 2 — tubul neural; 3 — ectodermul; 4 — coarda; 5 — mezodermul; 6 — somite; 7 — foiașă viscerală a splanchnotomului; 8 — foiașă parietală a splanchnotomului; 9 — entodermul intestinal.

porului intră materialul celular al zonei marginale a blastulei. Apoi embrionul crește în lungime, iar buzele blastoporiului treptat se apropie.

Gastrulația la păsări cu tip meroblastic de segmentare și cu blastula discoidală include două mecanisme principale: *d e l a m i n a r e a* și *i m i g r a r e a*. În primul stadiu de gastrulare, în urma delaminării se formează *foiașă primară externă* (epiblastul) și *foiașă primară internă* (hipoblastul) (des. 27,1, 11). Epiblastul include primordiile plăcii *neurale*, *mezodermului* și *coardei*.

Celulele *hipoblastului* din partea centrală a discului sînt mici, conțin puține incluziuni vitelinice. În viitor din aceste celule se formează *entodermul embrionar* (intestinal). Zona periferică a hipoblastului este reprezentată de celule mari, supraîncărcate cu vitelus, care for-

mează *entodermul extraembrionar* (vitelin). Partea centrală a discului (regiunea pelucidă) pare transparentă ; aici se evidențiază și un câmp oval, care ocupă partea lui centrală. Acesta este *discul embrionar* din care derivă corpul embrionului.

În stadiul al doilea de gastrulație (imigrarea) materialul de pe foița externă primară se deplasează pe marginile discului embrionar în direcția extremității caudale a embrionului (vezi des. 27. II). În locul de întâlnire al acestor două curenți de celule apare o grupare alungită de celule — *linia primitivă*, care la vârful anterior se termină printr-un *nod compact primar (cefalic)*. În partea anterioară a nodului primar, localizându-se între foița embrionară internă și externă, se infiltrează un cordon celular — *coarda*, iar din regiunea *liniei primitive*, pe părțile ei — două straturi mezodermale. Astfel nodul primar corespunde buzei dorsale, iar linia primitivă — buzelor laterale ale blastoporului. Formarea tubului neural și diferențierea mezodermului au loc ca și la alte vertebrate. Deci la păsări primordiul cordo-mezodermal se dezvoltă indiferent de entoderm (vezi des. 27, II ; des. 28). Procese asemănătoare au loc la pești și reptile.

Particularitățile gastrulației descrise se păstrează și la mamifere. În blastocist, peretele căruia este format de *trofoblast*, grupul de celule care aderă la suprafața lui internă — *embrioblastul* se turtește și corespunde discului embrionar al animalelor descrise. Din embrioblast derivă prin delaminare două foițe : externă (*epiblastul*), îndreptată spre trofoblast, și internă (*hipoblastul*) sub care se află lichidul cavității blastocistului. În foița externă a discului embrionar, ca și la păsări, se petrece deplasarea materialului, care determină formarea *liniei primitive și nodului primar*, din care ulterior se formează în conformitate mezodermul și coarda.

**Factorii care determină gastrulația.** Procesele de gastrulație depind de stadiile precedente de dezvoltare și în fine de gradul de acumulare a vitelusului în ovul. Pe exemplul animalelor cu ovule moderat telolecite se observă că ritmul diviziunii celulelor (blastomerele) este inegal : la polul animal este mai intens decât la cel vegetal. În stadiul de blastulă zona marginală devine regiunea unde celulele se divid cel mai intens, și aceasta determină crearea unei presiuni ridicate, iar apoi deplasarea celulelor din regiunea crestei marginale pe materialul planșeului blastulei. Concomitent celulele din plafon și din zona marginală a blastulei diferă prin faptul că nivelul metabolic este de circa 4 ori mai mare în comparație cu celulele din planșeul blastulei. Acest gradient metabolic dorso-ventral determină ulterior gradientii de diferențiere dorso-ventrală și cefalo-caudală. La amfibiene diviziunea accelerată a celulelor din buzele laterale ale blastoporului contribuie la formarea mezodermului și la infiltrarea lui în fisura dintre ecto- și entoderm. Un rol anumit în procesul de gastrulație îl joacă diferența de tensiune superficială a celulelor, când deplasarea unor celule atrage după ele și alte celule. Starea inegală de tensiune superficială se poate păstra datorită mișcărilor ameboide active ale celulelor.

Un rol important are de asemenea și factorul inductiv.

În caz că se disociază embrionul, celulele foitelor embrionare ale căruia au fost marcate cu un oarecare colorant, iar apoi se introduc în condițiile inițiale, atunci celulele ectodermului formează un strat, iar celulele entodermului — alt strat; între ele se localizează celulele mezodermului. Conform teoriei centrilor organizatori, propusă de G. Șpeman, în puncte determinate ale embrionului apar factori organizatori (inductori), care acordă o acțiune inductoare asupra altor porțiuni ale embrionului, determinând dezvoltarea lor într-o anumită direcție. Astfel organizatorul localizat în buza dorsală a blastoporusului induce o porțiune a ectodermului, determinând diferențierea ei în placa neurală; acesta este organizatorul de ordinul 1. La rândul său, în placa neurală apare organizatorul de ordinul 2, care determină transformarea unei porțiuni a plăcii neurale în cupa optică ș. a. Experimentele lui G. Șpeman și ale lui H. Manhold cu transplantarea materialului buzei dorsale de la un embrion în partea ventrală a corpului la alt embrion a condiționat apariția animalului, la care se evidențiau două primordii ale cordo-mezodermului și două primordii ale sistemului nervos. În prezent e clarificată componența chimică la mulți factori inductori (proteine, nucleoproteide, steroizi ș. a.). Este determinat rolul interacțiunilor intercelulare, realizate cu ajutorul joncțiunilor cu fantă.

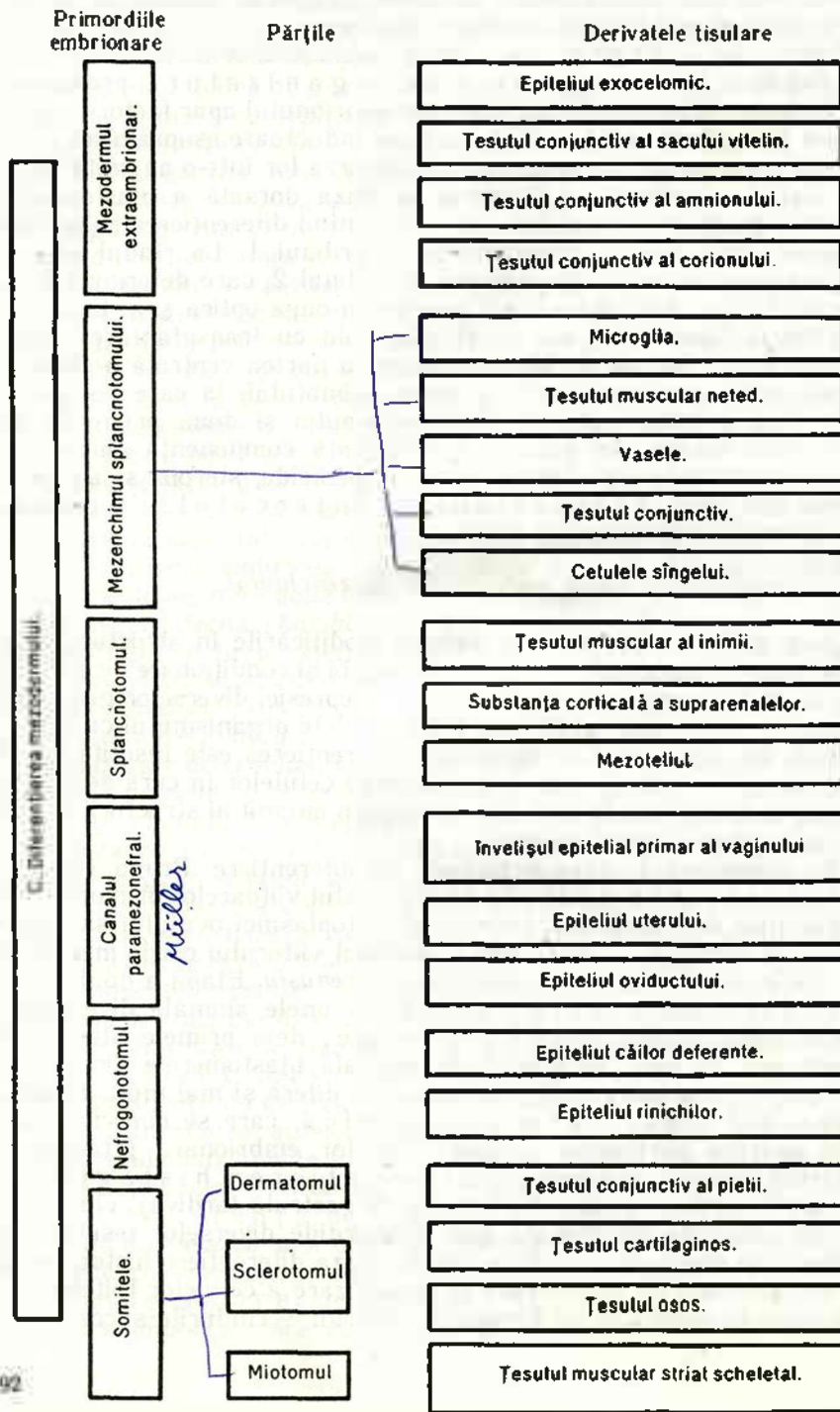
#### *Diferențierea foitelor embrionare. Mezenchimul.*

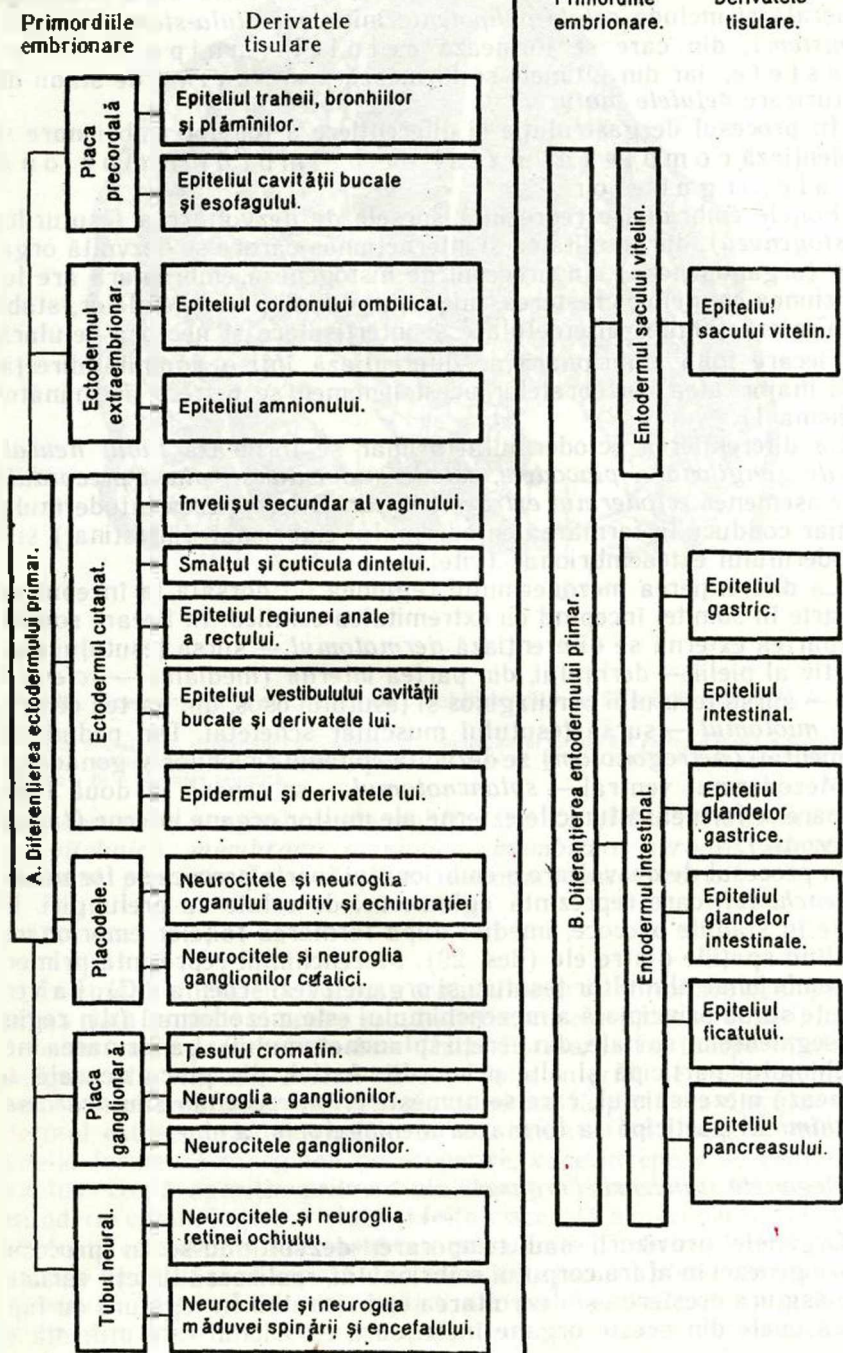
Sub diferențiere se înțeleg modificările în structura celulelor, legate de specializarea lor funcțională și condiționate de activitatea anumitor gene. În urma represiei și depresiei diverselor gene apar deosebiri morfologice și chimice între celulele organismului cu același genom. În organismul în dezvoltare diferențierea este însoțită de organizarea determinată sau de amplasarea celulelor în curs de specializare, ce se exprimă în stabilirea unui plan anumit al structurii în cursul ontogenezei (morfogenezei).

Se deosebesc 4 etape principale de diferențiere. Prima etapă — diferențierea ootipică: materialul viitoarelor primordii este reprezentat de zonele *prezumptive* ale citoplasmei ovulului sau zigotului. De exemplu, la amfibiene materialul viitorului cordo-mezoderm se află în zona citoplasmei, numită *corn cenușiu*. Etapa a doua — diferențierea blastomerică. La unele animale diversitatea materialului celular apare foarte precoce; deja primele blastomere diferă una de alta. În stadiul de blastulă blastomerele din plafon, planșeu și zona marginală a embrionului diferă și mai mult. Etapa a treia — diferențierea primordică, care se caracterizează prin apariția porțiunilor izolate — foitelor embrionare (stadiul de gastrulă precoce) și a patra — diferențierea histogenetică a primordiilor țesuturilor (stadiu de gastrulă tardivă), când în limitele unei foițe embrionare apar primordiile diverselor țesuturi, de exemplu în somitele mezodermului. La baza diferențierii histogenetice se află procesul de diferențiere și specializare a celulelor foitelor embrionare. În acest caz se formează diferonii — rîndurile succesive de



Schemă I. Diferențierea foiițelor embrionare (după V. V. Jaglov)





celule și fiecare din ele se dezvoltă din precursorul comun. Diferonul-stem reprezintă totalitatea de celule, ce se dezvoltă după o schemă generală și include *celule polipotente inițiale (celula-stem și celula-semistem)*, din care se formează celulele unipotente și blastele, iar din ultimele se formează printr-un rind de stadii de maturizare *celulele mature*.

În procesul de gastrulație și diferențiere a foițelor embrionare se evidențiază complexul axial de primordii embrionare ale organelor.

Foițele embrionare reprezintă sursele de dezvoltare a țesuturilor (*histogeneza*), din totalitatea și interacțiunea cărora se dezvoltă organele (*organogeneza*). În procesul de histogeneza embrionară are loc diviziunea celulelor, creșterea, migrația, diferențierea celulelor, stabilirea interacțiunilor intercelulare și intertisulare și necroza celulară.

Fiecare foiță embrionară se diferențiază într-o anumită direcție și la majoritatea vertebratelor acest fenomen se petrece asemănător (schema I).

La diferențierea ectodermului primar se formează *tubul neural, plăcile ganglionare, placodele, ectodermul cutanat, placa precordală* și de asemenea *ectodermul extraembrionar*. Diferențierea entodermului primar conduce la formarea entodermului embrionar (intestinal) și a entodermului extraembrionar (vitelin).

La diferențierea mezodermului regiunea lui dorsală la început se împarte în somite, începând cu extremitatea cefalică. În fiecare somită din partea externă se diferențiază *dermatomul* — sursa țesutului conjunctiv al pielii — dermului, din partea internă (medială) — *sclerotomul* — sursa țesutului cartilaginos și țesutului osos, din partea centrală — *miotomul* — sursa țesutului muscular scheletal. Din pedunculii segmentați (*nefrogonotom*) se dezvoltă epiteliul rinichilor și gonadelor.

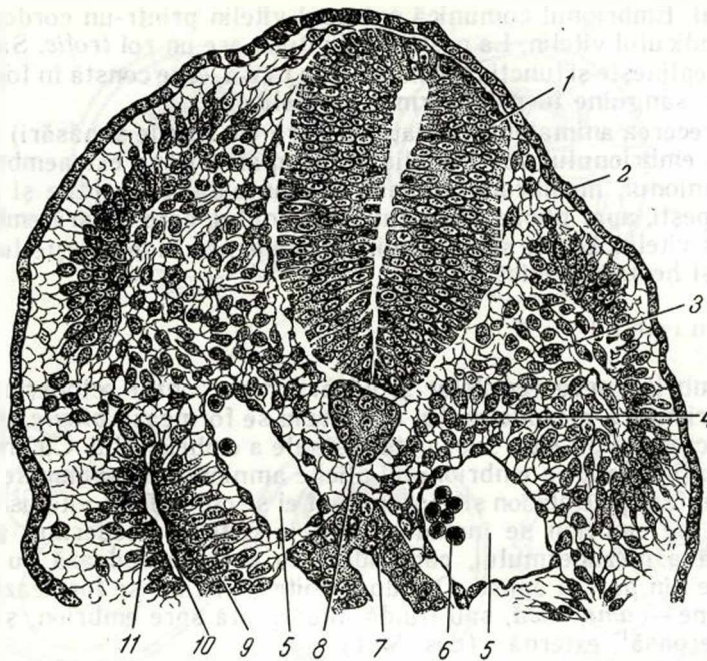
Mezodermul ventral — *splanctotomul* — se separă în două foițe, din care se formează tunicile externe ale multor organe interne (*tunicile seroase*).

În procesul de dezvoltare a embrionului foarte precoce se formează *mezenchimul*, care reprezintă aglomerări de celule cu prelungiri. El apare în stadiile precoce, imediat după formarea foițelor embrionare, umplând spațiile dintre ele (des. 29). Mezenchimul reprezintă primordiul embrionar al multor țesuturi și organe (vezi schema I C). La vertebrate sursa principială a mezenchimului este mezodermul (din regiunea segmentelor spinale, din pereții splanctotomului). La formarea mezenchimului participă și alte primordii. Astfel, din placa neurală se formează mezenchimul, care se numește *ectomezenchim* sau *neuromezenchim*. El participă la formarea meningelor ș. a.

#### *Organele provizorii (organele extraembrionare)*

Organele provizorii sau temporare, dezvoltându-se în procesul embriogenezei în afara corpului embrionului, realizează funcții variate, care asigură creșterea și dezvoltarea embrionului. În legătură cu faptul că unele din aceste organe înconjoară embrionul este utilizată și





Des. 29. Mezenchimul la embrionul de cobai în stadiul de 12 somite (după A. A. Maximov).

1 — tubul neural; 2 — ectodermul; 3 — somita; 4 — mezenchimul format din partea medială a somitei; 5 — aorta; 6 — celule sanguine; 7 — peretele intestinului; 8 — coarda; 9, 11 — foițele viscerală și parietală a mezodermului; 10 — cavitatea celomică.

altă denumire — membranele embrionare. La ele se referă: *membrana vitelină*, *membrana amniotică*, *membrana seroasă*, *alantoida*, *corionul*, *placenta*. În evoluție ele nu apar concomitent.

### Sacul vitelin

În rîndul animalelor cordate organele extraembrionare apar pentru prima dată la pești și apare sacul vitelin, care depune vitelusul, folosit de embrion în procesul de dezvoltare. Formarea lui începe în stadiul de gastrulă precoce, atunci cînd în foița internă se poate evidenția entodermul embrionar (intestinal) și situat la periferia discului entodermul extraembrionar vitelin. Cu extremitatea sa liberă entodermul vitelin formează marginea de acoperire, care începe a se deplasa pe vitelus. După apariția primordiului cordo-mezodermal, între ecto- și entoderm crește foița parietală și foița viscerală a mezodermului. Acum vitelusul este acoperit de toate cele patru foițe. Embrionul se ridică deasupra discului și se separă de vitelus cu ajutorul *plicii din jurul embrionului*. În timpul formării plicii din jurul embrionului entodermul embrionar, care era întins pe vitelus, se răsucește și formează tubul

intestinal. Embrionul comunică cu sacul vitelin printr-un cordon cavitat — pediculul vitelin. La pești sacul vitelin are un rol *trofic*. Sacul vitelin îndeplinește și funcția *hemopoietică*, care constă în formarea celulelor sanguine în mezodermul peretelui lui.

Cu trecerea animalelor la viața terestră (la reptile și păsări) și dezvoltarea embrionului sub cochilia oului apar organe extraembrionare noi: amnionul, membrana seroasă și alantoida. La reptile și păsări, ca și la pești, apar plicile din jurul embrionului, care separă embrionul de sacul vitelin. La ele sacul vitelin de asemenea îndeplinește funcțiile trofică și hematopoietică.

### Amnionul

În embriogeneza reptilelor și păsărilor pe contul ectodermului și foitei parietale a mezodermului mai târziu se formează *plicile amniotice*, care cresc în direcția suprafeței dorsale a embrionului. Cu creșterea extremității cefalice a embrionului plicile amniotice ca și cum se deplasează din față pe embrion și concomitent el se cufundă în vitelus. Plicile crescând pe embrion se închid și ambele foite — ectodermul și foita parietală a mezodermului, care aderă la el — se sudează cu foitele omonime din partea opusă. Din două foite a plicilor se formează două membrane — *amniotică*, sau fluidă, îndreptată spre embrion, și membrana seroasă<sup>1</sup>, externă (des. 30,1).

În stadiile precoce membrana amniotică este separată de corpul embrionului printr-o fisură îngustă, care mai târziu se transformă în *cavitatea amniotică* umplută cu lichid. Acest lichid secretat de celulele ectodermului membranei amniotice, îndreptat în cavitatea amnionului, conține proteine, glucide. Mediul lichid al amnionului asigură condițiile de dezvoltare liberă a embrionului și amortizarea la posibilele zdruccinări și lovituri.

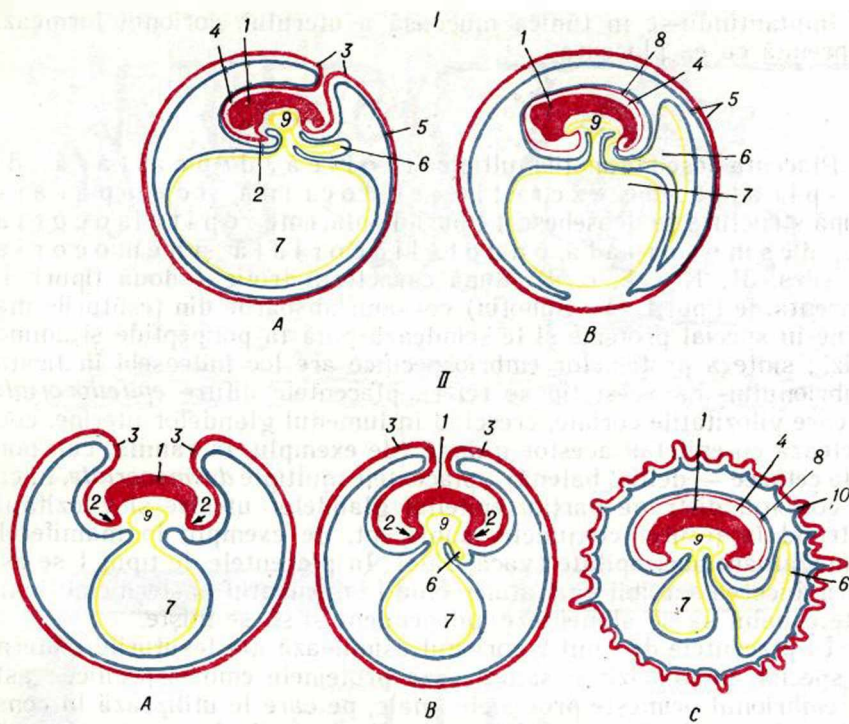
### Membrana seroasă

La reptile și păsări membrana seroasă se formează concomitent cu membrana amniotică. Membrana seroasă participă la aprovizionarea embrionului cu oxigen și astfel e considerată *organ provizoriu de respirație* la vertebratele ovipare.

### Alantoida

Dezvoltarea alantoidei, spre deosebire de amnion, începe în regiunea caudală a embrionului în formă de excrescență a peretelui ventral al intestinului caudal, format din entoderm și foita viscerală a mezodermului. Partea proximală a alantoidei se situează în lungul pediculului vitelin, iar cea distală, proliferând, se infiltrează în spațiul dintre amnion și membrana seroasă. Acesta este *organul metabolismu-*

<sup>1</sup> A nu se confunda cu tunica seroasă, care acoperă la exterior majoritatea organelor interne.



**Des. 30.** Schema dezvoltării organelor extraembrionare la păsări (I) și la mamifere (II). A — apropierea plicilor amniotice și începutul formării alantoidei; B, C — constituirea organelor extraembrionare; 1 — corpul embrionului; 2 — plica din jurul embrionului; 3 — plicile amniotice; 4 — cavitatea amniotului; 5 — membrana seroasă; 6 — alantoidă; 7 — sacul vitelin; 8 — membrana amniotică; 9 — intestinul; 10 — corionul. Linia roșie reprezintă ectodermul; galbenă — entodermul; albastră — mezodermul.

lui gazos și de excreție; prin vasele sanguine, formate în mezodermul alantoidei, se aduce oxigenul; în alantoidă se elimină produsele metabolice ale embrionului.

La păsări și reptile membrana seroasă și alantoida concrescute se mai numesc *corion* sau *corioalantoidă*.

La mamifere organele extraembrionare sînt reprezentate de *corion*, *amnion*, *sacul vitelin* și *alantoidă* (des. 30, II).

### Corionul

Corionul, sau membrana corială, se dezvoltă din trofoblast și din mezodermul extraembrionar. Inițial trofoblastul este reprezentat de o membrană cu *vilozități primare*, pe baza căreia după implantarea embrionului se stabilește legătura cu organismul matern. Odată cu apariția în embrioblast a mezodermului extraembrionar (la om în săptămîna a 2—3-a de dezvoltare) el crește spre trofoblast și formează împreună vilozități *epiteliomezenchimale secundare*. Din momentul acesta trofoblastul se transformă în *corion* sau în *membrană corială*.



Implantându-se în tunica mucoasă a uterului, corionul formează împreună cu ea placenta.

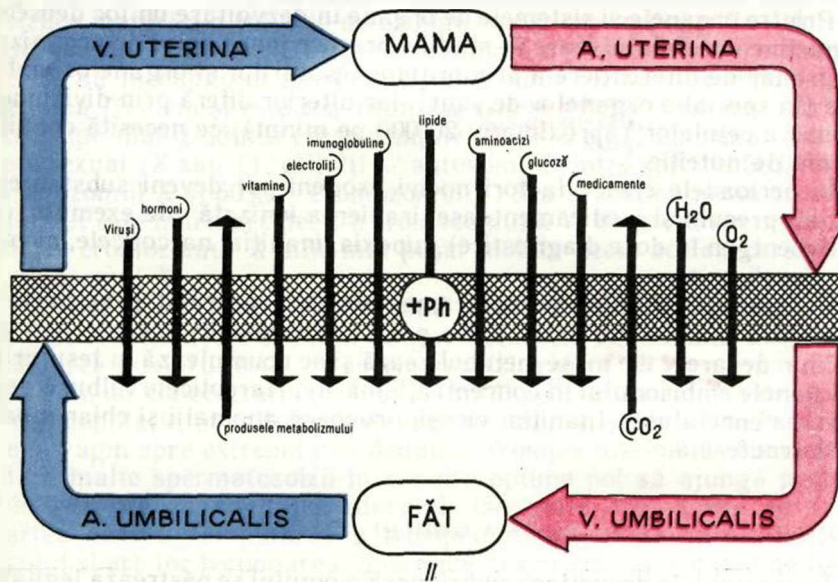
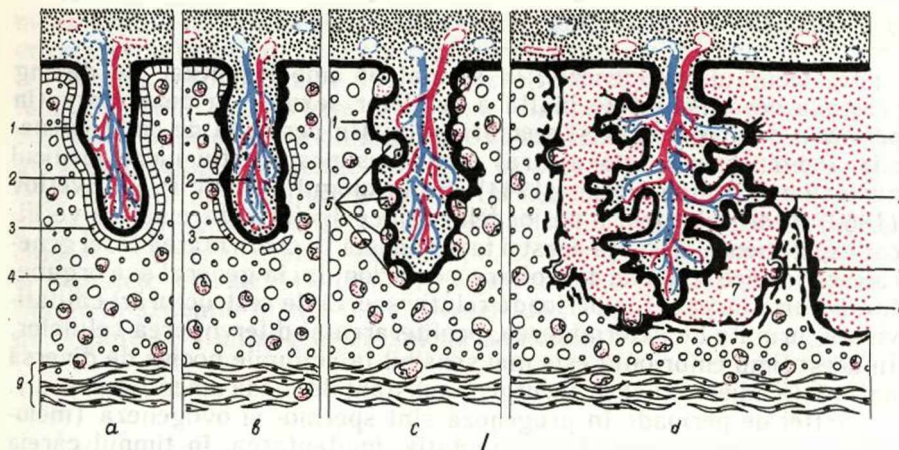
### Placenta

Placenta posedă funcții multiple: trofică, depozitară, de respirație, de excreție, endocrină și de apărare. După structură se deosebesc 4 tipuri de placentă: epiteliocorială, desmocoarială, endoteliocorială și hemocoarială (des. 31, 1, a, b, c, d), după caracterul trofic — două tipuri. În placenta de tipul 1 (M. Subotin) corionul absoarbe din țesuturile materne în special proteine și le scindează pînă la polipeptide și aminoacizi; sinteza proteinelor embriospecifice are loc îndeosebi în ficatul embrionului. La acest tip se referă placentele difuze *epiteliocoriale*, la care vilozitățile coriale, crescînd în lumenul glandelor uterine, contactează cu epitelii acestor glande (de exemplu, la cămilă, cal, porc și la cetacee — delfin, balenă); placentele multiple *desmocoariale*, în care corionul distruge parțial epitelii glandelor uterine și vilozitățile pătrund în țesutul conjunctiv subiacent, de exemplu la mamiferele rumegătoare paricopitate (vacă, oaie). În placentele de tipul 1 se asigură ducerea sarcinii pînă atunci cînd la momentul nașterii embrionul este capabil să se alimenteze independent și să se miște.

În placentele de tipul 2 corionul asimilează din țesuturile materne în special aminoacizii și sintetizează proteinele embriospecifice; astfel embrionul primește proteinele finale, pe care le utilizează la construcția țesuturilor proprii. Din această categorie fac parte placenta *endoteliocorială* formată din vilozități situate în formă de zonă în partea medie a corionului, care distrug epitelii și țesutul conjunctiv și contactează cu endoteliul vaselor. Asemenea placentă este caracteristică pentru animalele sălbatice (pisici, câini, jderi) și pentru mamiferele pinipede (foce, morse). *Placenta hemocoarială* este caracteristică pentru insectivore (cîrțiță, arici, ondatră), chiroptere (liliac), rozătoare (șobolan, biber), iepure de casă, pentru primat și om. La aceste placentele vilozitățile coriale distrug peretele vaselor uterine și intră în contact direct cu sîngele matern, fapt ce a condiționat denumirea lor. Sinteza proteinelor embriospecifice la animale și la om, care au placenta de tipul 2, are loc de obicei în corion și de aceea la naștere nivelul proceselor de sinteză scade brusc. Este firesc că asemenea embrion după naștere timp îndelungat metabolizează numai laptele matern și nu-i capabil să se alimenteze independent.

Prin placentă circulă din sîngele mamei aminoacizii, glucoza, lipidele, electroliții, vitaminele, hormonii, imunoglobulinele, apa, oxigenul, de asemenea substanțele medicamentoase și virusii. Din embrion în sîngele mamei se elimină produsele metabolismului și bioxidul de carbon.

Sîngele mamei și al fătului în condiții normale nicînd nu se amestecă datorită prezenței *barierei hematoplacentare*. Ea este constituită din endoteliul vaselor corionului, din membrana lui bazală, din țesutul conjunctiv fibros lax, care înconjoară acest vas, din membrana bazală



Des. 31. Tipurile de placentă și bariera placentară (des. lui Iu. I. Afanasiev).

II — tipurile de placentă: a — placentă epiteliocorială (la porc); b — placentă desmocorială (la rumegătoare); c — placentă endocorială (la animalele sălbatice); d — placentă hemocorială (la om și la maimuță); 1 — trofoblastul; 2 — țesutul conjunctiv embrionar al corionului cu vasele embrionului; 3 — epiteliul uterin; 4 — țesutul conjunctiv al luncii mucoase uterine cu vasele materne; 5 — vasele materne, care contactează cu trofoblastul; 6 — vasele materne, care se deschid în lacune; 7 — lacunele de sânge (după Flugfelder); 8 — fibrinoidul; 9 — tunica musculară; II — bariera placentară.

a epiteliului trofoblastic, din citotrofoblast și din sincitiotrofoblast. Una din funcțiile principale ale acestei bariere este asigurarea homeostazei imunologice în sistemul mamă-făt.

### *Perioadele critice de dezvoltare*

În decursul ontogenezei, în special al embriogenezei, se disting perioade de sensibilitate înaltă a celulelor sexuale în dezvoltare (în perioada de progeneză) și a embrionului (în perioada de embriogeneză). Pentru prima dată a atras atenție asupra acestui lucru medicul australian Norman Gregg (1944). Embriologul sovietic P. G. Svetlov (1960) a formulat teoria perioadelor critice de dezvoltare și le-a verificat experimental. Esența acestei teorii constă în confirmarea tezei generale, că fiecare etapă de dezvoltare a embrionului în general și a organelor în parte începe cu o perioadă relativ scurtă de restructurări calitative noi, urmate de determinarea, proliferarea și diferențierea celulelor. În acest timp embrionul este mai sensibil la acțiunile nocive de diversă natură (iradiere cu raze roentgen, substanțele medicamentoase ș. a.).

Astfel de perioade în progeneză sînt spermo- și ovogeneza (meioza), iar în embriogeneză — fecundația, implantarea, în timpul căreia are loc gastrulația, diferențierea foițelor embrionare și a primordiilor de organe, perioada de maturizare definitivă și formarea placentei, stabilirea multor sisteme funcționale, nașterea.

Printre organele și sistemele de organe în dezvoltare un loc deosebit îi aparține encefalului, care în stadiile precoce joacă rolul de organizator primar de diferențiere a primordiilor țesuturilor și organelor ambiante (în special a organelor de simț), iar ulterior diferă prin diviziunea intensă a celulelor (aproximativ 20 000 pe minut), ce necesită condiții optime de nutriție.

În perioadele critice factori nocivi exogeni pot deveni substanțele chimice precum și medicamentoase, iradierea ionizată (de exemplu, cu raze roentgen în doze diagnostice), hipoxia, inaniția, narcoticele, nicotina, virusii ș. a.

Substanțele chimice și medicamentele care pătrund prin bariera placentară sînt foarte periculoase pentru embrion în primele luni de sarcină, deoarece ele nu se metabolizează și se acumulează în țesuturile și organele embrionului în concentrații mărite. Narcoticele tulbură dezvoltarea encefalului. Inaniția, virusii provoacă anomalii și chiar moartea intrauterină.

### **DEZVOLTAREA EMBRIONARĂ A OMULUI**

În procesul de dezvoltare embrionară a omului se păstrează legitățile generale de dezvoltare și stadiile caracteristice pentru animalele vertebrate. Totodată apar particularități, care deosebesc dezvoltarea omului de dezvoltarea altor reprezentanți ai vertebratelor; cunoașterea acestor particularități sînt necesare medicului. Procesul de dezvoltare intrauterină a embrionului uman durează în medie 280 de zile și nopți. Dezvoltarea embrionară la om se poate împărți în trei perioade: *i n i - ț i a l ă* (prima săptămînă de dezvoltare); *e m b r i o n a r ă* (săptămîna a 2-a — 8-a de dezvoltare); *f e t a l ă* (din săptămîna a 9-a de dezvoltare pînă la nașterea copilului). La sfîrșitul perioadei embrionare se ter-



mină formarea primordiilor embrionare principale ale țesuturilor și organelor și embrionul capătă trăsăturile generale, caracteristice pentru om. În săptămîna a 9-a de dezvoltare (inceputul lunii a 3-a) lungimea embrionului este de 40 mm, iar masa este de circa 5 g. În cursul de embriologie a omului, care se studiază la catedra de histologie și embriologie, o atenție deosebită se acordă particularităților celulelor sexuale ale omului, fecundării și dezvoltării omului în stadiile precoce (perioada inițială și embrionară), cînd se formează zigotul și cînd are loc segmentarea, gastrulația, se formează primordiile axiale și organele extraembrionare, histogeneza și organogeneza, interacțiunile în sistemul mamă-făt. Procesele de formare la făt a sistemelor de organe se studiază în cursul de anatomie.

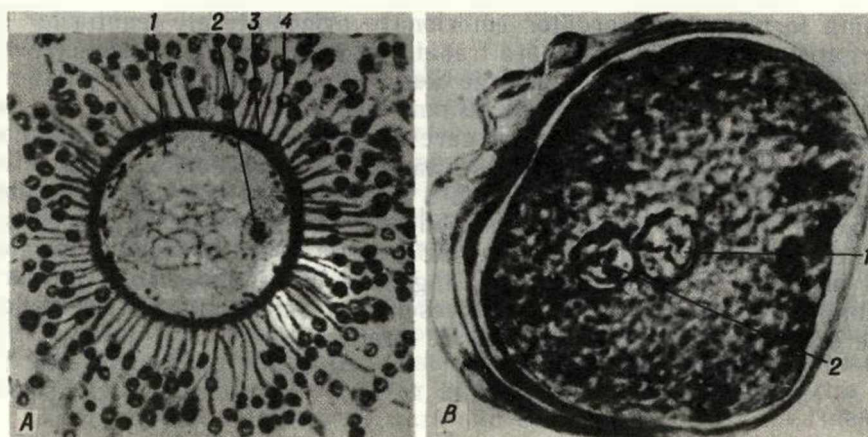
## Progeneză

### *Celulele sexuale*

**Celulele sexuale masculine.** Spermiiile umane se formează în cantități mari în decursul perioadei sexuale active. Dezvoltarea spermatozoizilor maturi din celulele de origine — din spermatogonii — durează aproximativ 72 de zile. Descrierea detaliată a proceselor spermatogenezei se dă în capitolul XXII. Spermatozoidul format are dimensiunea de circa 70  $\mu\text{m}$  și este constituit din cap și coadă (vezi des. 23). Nucleul spermatozoidului uman conține 23 de cromozomi, unul din care este sexual (X sau Y), ceilalți — autosomi. Printre spermii 50% conțin cromozomul X și 50% — cromozomul Y. S-a arătat că masa cromozomului X este mai mare decît a cromozomului Y, de aceea spermiiile care conțin cromozomul X sînt mai puțin mobile decît acelea care conțin cromozomul Y.

La om în stare normală volumul ejaculatului este de circa 3 ml și în el se află în medie 350 mln de spermatozoizi. Pentru a se asigura fecundarea numărul total de spermatozoizi trebuie să fie nu mai mic de 150 mln, iar concentrația lor într-un mililitru — nu mai mică de 60 mln. După copulație, în căile genitale feminine numărul lor scade în direcția de la vagin spre extremitatea distală a trompei uterine. Datorită mobilității înalte spermatozoizii în condiții optime pot să ajungă peste 30 min — 1 oră în cavitatea uterului, iar peste 1,5—2 ore să fie în partea distală (ampulară) a trompei uterine, unde se întîlnește cu ovulul și are loc fecundarea. Spermiiile păstrează capacitatea de fecundație timp de 2 zile.

**Celulele sexuale feminine.** Formarea celulelor sexuale feminine (ovogeneza) are loc în ovare ciclic și în timpul ciclului ovarian în fiecare 24—28 de zile, de obicei se formează un ovocit de ordinul I (vezi cap. XXII). În timpul ovulației ovocitul de ordinul I expulzat din ovar are diametrul de circa 130  $\mu\text{m}$  și este înconjurat de *zona* sau *membrana pelucidă* densă și de *coroana de celule foliculare*, numărul cărora ajunge pînă la 3—4 mii. El este captat de fimbriile trompei uterine (oviductului) și se deplasează prin ea. Aici se termină maturizarea celulei sexuale. În urma diviziunii a doua de maturizare se for-



Des. 32. Ovulul și zigotul uman (după B. P. Hvatov).  
 A — ovulul uman după ovulație; 1 — citoplasma; 2 — nucleul; 3 — membrana pelucidă; 4 — celulele foliculare care formează coroana radiată. B — zigotul uman în stadiul de apropiere a nucleilor masculin și feminin (a pronucleilor); 1 — nucleul feminin; 2 — nucleul masculin.

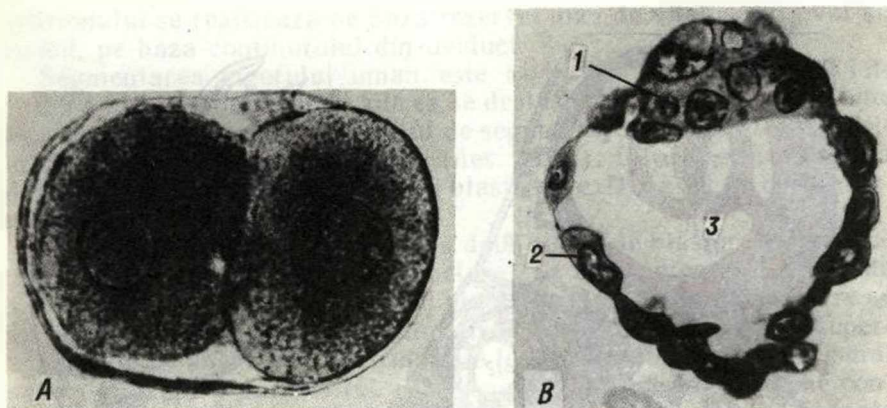
mează ovocitul de ordinul 2 (ovulul), care pierde centriolii și capacitatea de diviziune. În nucleul ovulului uman se conțin 23 de cromozomi; unul din ei este cromozomul X sexual.

Ovulul femeii (ca și la mamifere) este de tip izolecit secundar, conține o cantitate mică de granule vitelinice, repartizate mai mult sau mai puțin uniform în ooplasmă (des. 32, A, B). Ovulul uman consumă de obicei rezerva de substanțe nutritive în timp de 12—24 de ore după ovulație, iar apoi moare în caz că nu va fi fecundat.

### Embriogeneza

#### Fecundarea

Fecundarea se produce în partea ampulară a oviductului. Condițiile optime pentru interacțiunea spermatozoidului cu ovulul se creează de obicei în limitele de 12 ore după ovulație. În timpul însămințării numeroase spermii se apropie de ovul și intră în contact cu membrana lui. Ovulul începe a se roti în jurul axului său cu viteza de 4 rotații pe minut. Aceste mișcări sînt condiționate de bătăile flagelilor spermatozoizilor și durează aproximativ 12 ore. În procesul interacțiunii celulelor sexuale masculine și feminine în ele au loc un rînd de modificări. Pentru spermii este caracteristic fenomenul de capacitate și de reacție acrosomală. Capacitația reprezintă procesul de activare a spermilor, care se produce în oviduct sub influența secreției mucoase a celulelor lui glandulare. În mecanismul de capacitație un rol important aparține factorilor hormonal, și în primul rînd progesteronului (hormonul corpului galben), care activează secreția celulelor glandulare ale oviductelor. După capacitație urmează *reacția acrosomală*, în timpul căreia are loc eliminarea din spermatozoizi a



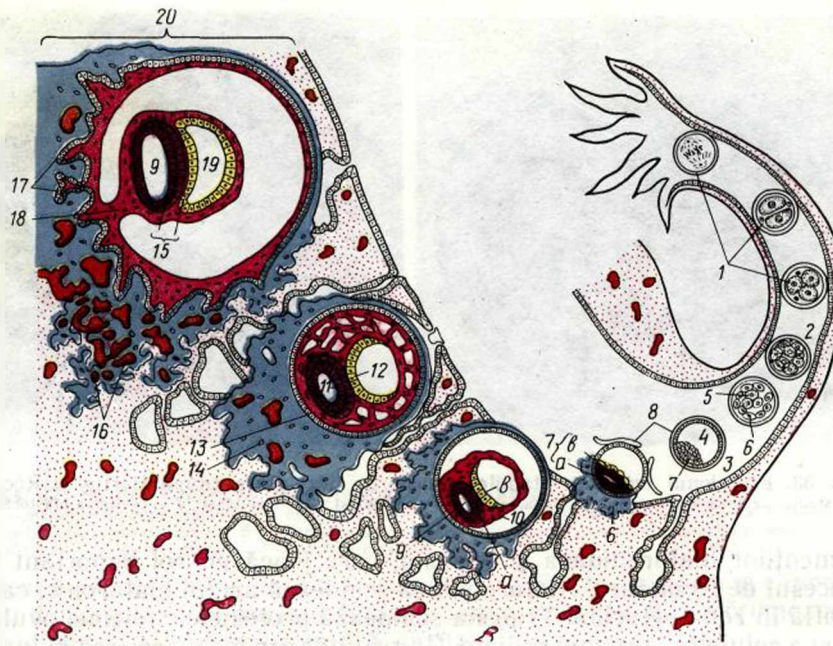
Des. 33. Embrionul uman în stadiile precoce de dezvoltare (după Hertig și Rocc).  
 A — stadiul de două blastomere; B — blastocist; 1 — embrioblast; 2 — trofoblast; 3 — cavitatea blastocistului.

fermenților hialuronidaza și tripsina, care joacă un rol important în procesul de fecundare. Hialuronidaza scindează acidul hialuronic, care se află în zona pelucidă. Tripsina scindează proteinele citolemei ovulului și a celulelor coroanei radiate. Ca rezultat are loc disocierea și îndepărtarea celulelor coroanei radiate, care înconjoară ovulul, și dizolvarea zonei pelucide. Citolema ovulului în regiunea inserției spermiei formează un tubercul ridicat, unde intră un spermatozoid, concomitent, datorită reacției corticale (vezi mai sus), se formează o membrană densă — *membrana de fecundare*, care nu permite să intre alte spermii și nu are loc fenomenul de polispermie. Nucleii celulelor sexuale feminine și masculine se transformă în *pronuclei*, ei se apropie, apare stadiul de *sincariion* (vezi des. 32, B). Se formează zigotul și la sfârșitul primei zile după fecundare începe *segmentarea*.

Sexul viitorului copil se determină în urma combinării cromozomilor în zigot. În caz că ovulul este fecundat de spermatozoidul cu cromozomul sexual X, atunci în garnitura diploidă de cromozomi (la om ei sînt 46) se conțin doi cromozomi X, caracteristici pentru organismul feminin. La fecundarea spermatozoidului cu cromozomul sexual Y, în zigot se formează combinația cromozomilor sexuali XY, caracteristică pentru organismul masculin. În consecință, sexul copilului depinde de cromozomii sexuali ai tatei. Deoarece numărul spermatozoizilor formați cu cromozomii X și Y este egal, numărul de fetițe și băieți nou-născuți trebuie să fie același. Însă în legătură cu sensibilitatea mai înaltă a embrionilor de sex masculin la acțiunea diferiților factori nocivi, numărul de băieți nou-născuți este ceva mai mic decît al fetițelor: la 100 de băieți se nasc 103 fetițe.

În practica medicală s-au evidențiat diverse varietăți de patologii ale dezvoltării condiționate de cariotipul anormal. Pricina de anomalii este de cele mai multe ori nedesfacerea în anafază a jumătăților de cromozomi sexuali în procesul meiozei celulelor sexuale feminine. În





Des. 34. Schema segmentării, gastrulației și implantării embrionului uman.

1 — segmentarea; 2 — morula; 3 — blastocist; 4 — cavitatea blastocistului; 5 — embrioblast; 6 — trofoblast; 7 — nodulul embrionar; 8 — epiblast; 9 — vezicula amniotică (ectodermală); 10 — mezodermul extraembrionar; 11 — ectoderm; 12 — entoderm; 13 — citotrofoblast; 14 — sinciitotrofoblast; 15 — discul embrionar; 16 — lacune cu sânge matern; 17 — corion; 18 — pediculul amniotic; 19 — vezicula vitelină; 20 — tunica mucoasă uterină.

consecință, într-o celulă nimeresc doi cromozomi și se formează garnitura de cromozomi sexuali XX, iar în cealaltă nu nimereste nici unul. La fecundarea acestor ovule de spermiiile cu cromozomii sexuali X sau Y se pot forma următoarele cariotipuri: 1) cu 47 de cromozomi, dintre care 3 cromozomi X (tipul superfeminin); 2) cariotipul OY (45 de cromozomi) — neviabil; 3) cariotipul XXY (47 de cromozomi) — organism masculin cu un șir de dereglări — sînt micșorate glandele sexuale masculine, lipsește spermatogeneza, sînt mărite glandele mamare (sindrom Klinefelter); 4) tipul XO (45 de cromozomi) — organism feminin cu un șir de modificări — statura joasă, dezvoltarea incompletă a organelor genitale (ovarul, uterul, trompele uterine), amenoreea și absența caracterelor sexuale secundare (sindrom Turner).

### Segmentarea

Segmentarea embrionului uman se începe la sfîrșitul primei zile și continuă 3—4 zile după fecundare, în timpul deplasării embrionului prin oviduct spre uter. La mișcarea embrionului contribuie contracția peristaltică a musculaturii oviductului, vibrarea cililor epitelului oviductului și deplasarea secreției glandelor trompei uterine. Nutriția

embrionului se realizează pe baza rezervei mici de vitelus din ovul și, posibil, pe baza conținutului din oviduct.

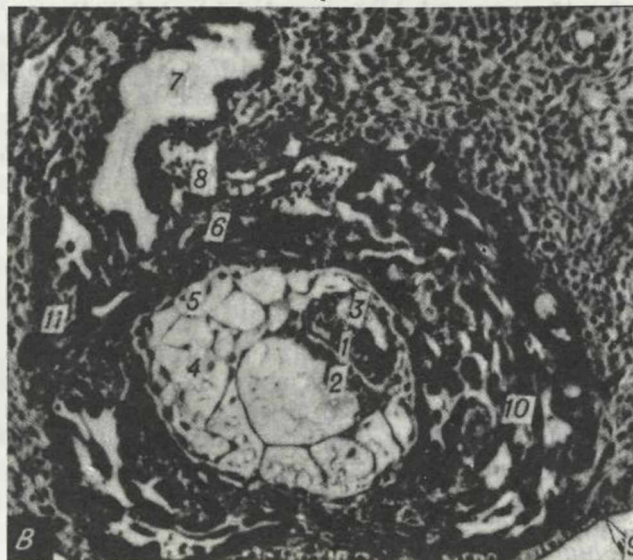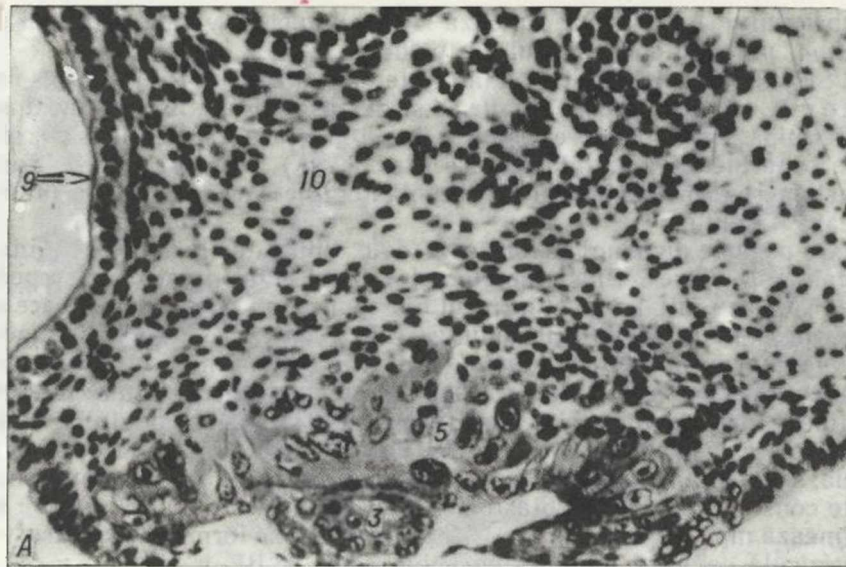
Segmentarea zigotului uman este totală inegală asincronă. În timpul primelor zile ea se desfășoară lent. Prima diviziune se termină peste 30 de ore și șanțul de segmentare trece în plan meridian. Se formează două blastomere (des. 33, A). După stadiul de două blastomere urmează stadiul de trei blastomere. După 40 de ore se formează 4 celule.

Cu primele diviziuni se formează două tipuri de blastomere: „întunecate” și „clare”. Blastomerele „clare” se segmentează mai repede și se situează într-un strat în jurul blastomereleor „întunecate”, care se pomenesc în mijlocul embrionului. Din blastomerele „clare” superficiale ulterior apare *trofoblastul*, care leagă embrionul cu organismul matern și asigură nutriția lui. Blastomerele „întunecate” interne constituie *embrioblastul* — din el se formează corpul embrionului și toate organele extraembrionare, în afară de *trofoblast*. Începând cu ziua a treia, segmentarea se desfășoară mai rapid și în ziua a patra embrionul este constituit din 7—12 blastomere. De acum peste 50—60 de ore se formează morula, iar în ziua a 3—4-a începe a se forma *blastocistul* — o veziculă cavitară umplută cu lichid (des. 33, B).

Blastocistul timp de 3 zile se află în oviduct, peste 4—4,5 zile el este constituit din 58 de celule, are trofoblastul bine dezvoltat și în interior e situată masa celulară a embrioblastului. Peste 5—5,5 zile blastocistul intră în uter. În acest timp el crește în dimensiuni datorită mării numărului de blastomere pînă la 107 și a volumului de lichid în urma absorbției intense de către trofoblast a secreției glandelor uterine și a elaborării active de către trofoblast a lichidului. Embrioblastul constituit din celule embrionare se situează în formă de nodul, care este fixat din interior la trofoblast la unul din polii blastocistului.

Timp de 2 zile (aproximativ din ziua a 5-a și pînă în a 7-a) embrionul parcurge stadiul de blastocist liber. În această perioadă în trofoblast și în embrioblast se petrec modificări legate de pregătirea embrionului de a pătrunde în perețele uterului — *implantarea*. Blastocistul este acoperit de membrana de fecundare. În trofoblast se mărește numărul lizozomilor, în ei se acumulează fermenții care asigură distrugerea (liza) țesuturilor uterului și astfel contribuie la pătrunderea embrionului în profunzimea tunicii mucoase a uterului. Excrescențele ce apar în trofoblast distrug membrana de fecundare. *Nodulul embrionar* devine plat și se transformă în *discul embrionar*, în care începe pregătirea pentru prima fază a gastrulației. Gastrulația se realizează prin *dela mînare* cu formarea a două foițe: externă — *epiblastul* și internă — *hipoblastul* (des. 34).

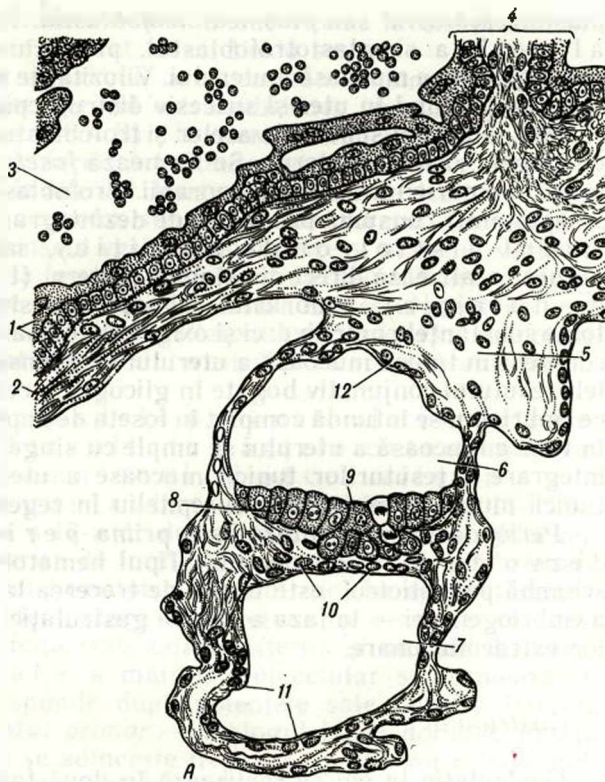
*Implantarea* (nidarea) — pătrunderea embrionului în perețele uterului — începe în ziua a 7-a după fecundare și continuă aproximativ 40 de ore. Embrionul în timpul implantării pătrunde complet în țesuturile tunicii mucoase a uterului. Se deosebesc două stadii de implantare: *adeziunea* (aderarea) și *invazia* (pătrunderea). În primul stadiu trofoblastul se fixează de tunica mucoasă a uterului și în el se diferențiază două straturi — *citotrofoblastul* și *sim-*



**Des. 35.** Embrionul uman în ziua a  $7\frac{1}{2}$  și a 11-a de dezvoltare în procesul de implantare în tunica mucoasă a uterului (după Hertig și Rocc).

A — ziua a  $7\frac{1}{2}$  de dezvoltare; B — ziua a 11-a de dezvoltare; 1 — ectodermul embrionului; 2 — entodermul embrionului; 3 — vezicula amniotică; 4 — mezodermul extraembrionar; 5 — citotrofoblast; 6 — simplostotrofoblast; 7 — glanda uterină; 8 — lacune cu sânge matern; 9 — epiteliul tunicii mucoase a uterului; 10 — lama proprie a tunicii mucoase a uterului; 11 — vilozități primare.

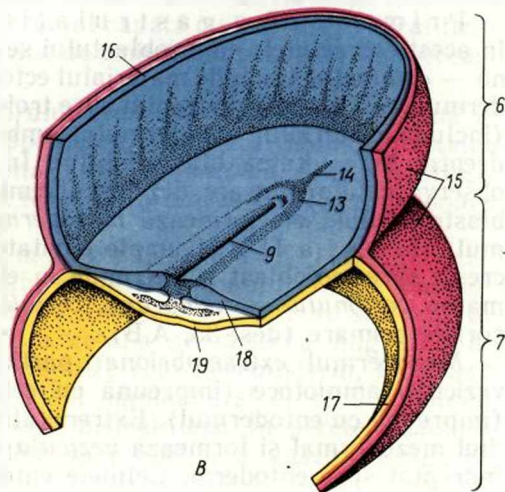




A

**Des. 36.** Schema structurii embrionului uman de două săptămâni. Stadiul al doilea al gastrulării.

A — secțiunea transversală a embrionului; B — discul embrionar; Aspectul din partea veziculei amniotice. 1 — epiteliul corial; 2 — mezenchimul corionului; 3 — lacune umplute cu sânge matern; 4 — baza vilozității secundare; 5 — pediculul amniotic; 6 — vezicula amniotică; 7 — vezicula vitelină; 8 — discul embrionar în procesul de gastrulare; 9 — lama primitivă; 10 — primordiul entodermului intestinal; 11 — epiteliul vitelinic; 12 — epiteliul membranei amniotice; 13 — nodul primar; 14 — procesul precordial; 15 — mezodermul extraembrionar; 16 — ectodermul extraembrionar; 17 — entodermul extraembrionar; 18 — ectodermul embrionar; 19 — entodermul embrionar;



B

*plastotrofoblastul* sau *plasmodiotrofoblastul*. În timpul stadiului al doilea simplastotrofoblastul, producând fermenți proteolitici, distruge tunica mucoasă a uterului. Vilozitățile trofoblastului în curs de formare pătrund în uter și succesiv distrug epiteliul, apoi țesutul conjunctiv subiacent și pereții vaselor și trofoblastul intră în contact direct cu sângele vaselor materne. Se formează *foseta de implantare*, în care în jurul embrionului apar hemoragii. Trofoblastul la început (primele 2 săptămâni) consumă produsele de dezintegrare a țesuturilor materne (tipul histiotrof de nutriție), iar apoi nutriția embrionului se realizează direct din sângele matern (tipul hematotrof de nutriție). Embrionul primește din sângele mamei nu numai toate substanțele nutritive, ci și oxigenul necesar pentru respirație. Concomitent în tunica mucoasă a uterului se intensifică formarea din celulele țesutului conjunctiv bogate în glicogen a celulelor *deciduale*. După ce embrionul se infundă complet în foseta de implantare, orificiul format în tunica mucoasă a uterului se umple cu sânge și cu produsele de dezintegrare a țesuturilor tunicii mucoase a uterului. Ulterior defectul tunicii mucoase se acoperă cu epiteliu în regenerare.

Perioada de implantare este prima perioadă critică de dezvoltare a embrionului. Tipul hematotrof de nutriție, care îl schimbă pe histiotrof, este urmat de trecerea la o etapă calitativ nouă a embriogenezei — la faza a doua a gastrulației și la formarea organelor extraembrionare.

### *Gastrulația*

Gastrulația la om se realizează în două faze. Prima fază precede implantarea sau are loc în procesul ei, deci se petrece în ziua a 7-a, iar faza a doua începe numai în ziua a 14—15-a. În perioada dintre aceste faze se formează activ organele extraembrionare, care asigură condițiile necesare pentru dezvoltarea embrionului (vezi des. 34).

Prima fază a gastrulației se produce prin delaminare, în acest caz celulele embrioblastului se disociază în două foițe: externă — *epiblastul* (include materialul ectodermului, plăcii neurale, mezodermului și coardei), îndreptat spre trofoblast, și internă — *hipoblastul* (include materialul entodermului embrionar și extraembrionar), îndreptat în cavitatea blastocistului. În ziua a 7-a de dezvoltare se observă celule migrate din discul embrionar și situate în cavitatea blastocistului; ele formează *mezodermul extraembrionar* (mezenchimul). În ziua a 11-a el umple cavitatea blastocistului. Mezenchimul crește spre trofoblast și pătrunde în el, participând împreună la formarea *corionului* — *membranei coriale* a embrionului cu vilozitățile coriale primare (des. 35, A,B).

Mezodermul extraembrionar participă la formarea primordiilor veziculei amniotoce (împreună cu ectodermul) și veziculei viteline (împreună cu entodermul). Extremitățile epiblastului cresc pe primordiul mezodermal și formează *vezicula amniotică*, planșeul căreia este îndreptat spre entoderm. Celulele entodermului proliferând formează

în ziua a 13—14-a *vezicula vitelină*. Sacul vitelin la om practic nu conține vitelus, însă este umplut cu un lichid seros.

În ziua a 13—14-a embrionul are următoarea structură. Trofoblastul împreună cu mezodermul extraembrionar, care îl căpтуșește, formează *corionul* (des. 36.A,B). În partea embrionului îndreptat în profunzimea peretelui uterin sînt situate, aderînd una la alta, *vezicula amniotică și vezicula vitelină*. Partea aceasta este fixată de corion cu ajutorul *pediculului amniotic*, sau *embrionar*, format din mezodermul extraembrionar. Planșeul veziculei amniotice și plafonul veziculei viteline adiacente acesteia formează *discul embrionar*. Planșeul îngroșat al veziculei amniotice reprezintă epiblastul, iar restul peretelui veziculei — *ectodermul extraembrionar*. Plafonul veziculei viteline constituie hipoblastul, iar restul peretelui veziculei alcătuiește entodermul extraembrionar.

Astfel la om în perioadele precoce ale embriogenezei sînt bine dezvoltate părțile extraembrionare — corionul, amnionul și sacul vitelin.

Faza a doua a gastrulației începe în ziua a 14—15-a și continuă pînă în ziua a 17-a de dezvoltare. Ea devine posibilă numai după procesele descrise de formare a organelor extraembrionare și după stabilirea tipului hematotrof de nutriție. În epiblast celulele se divid intens și se deplasează în direcția spre centru și în adîncime, situîndu-se între foița embrionară externă și internă. În urma procesului de imigrare a materialului celular se formează *linia primitivă* care corespunde după potențele sale buzilor laterale ale blastoporusului, și *nodul primar* — analogul buzei dorsale. Foseta situată la vîrfurile nodului se adîncește treptat și, perforînd ectodermul, se transformă în omologul canalului neurointestinal la amfiox. Materialul celular al epiblastului, situat anterior de nodul primar, se deplasează prin buza dorsală în spațiul dintre planșeul veziculei amniotice și plafonul veziculei viteline, formînd *procesul cordal*. Concomitent materialul celular al liniei primitive se așază sub formă de *aripi mezodermale* în poziția paracordală. Embrionul capătă o structură tristratificată și nu se deosebește aproape deloc de embrionul păsărilor din aceeași perioadă a embriogenezei.

În acest timp apare și primordiul *alantoidei*. Începînd din ziua a 15-a, în pediculul amniotic din porțiunea caudală a tubului intestinal pătrunde o excrescență digitiformă mică — *alantoida*. Astfel la sfîrșitul fazei a doua a gastrulației se termină formarea foițelor embrionare și a organelor extraembrionare.

În ziua a 17-a continuă formarea primordiilor organelor axiale. În acest stadiu se observă toate trei foițe embrionare. În componența ectodermului elementele celulare se situează în cîteva straturi. Din zona nodului cefalic se observă migrarea în masă a celulelor, care, situîndu-se între ecto- și entoderm, formează primordiul coardei. Peretele veziculei amniotice și al sacului vitelin pe majoritatea parcursului său este bistratificat. În peretele sacului vitelin are loc formarea insulelor sanguine și a vaselor sanguine primare.



Legătura corpului embrionului cu corionul se realizează de vasele care invadează peretele alantoidei și vilozitățile coriale. În extremitatea cefalică foița embrionară externă este formată dintr-un strat de celule, care-s cele mai înalte pe axul medial al embrionului. La trecerea în ectodermul veziculei amniotice celulele ei se aplatizează. În regiunea cranială anterioară se poate observa linia primitivă și nodul primar. Cavitataea pungii amniotice este tapetată de foița externă a mezodermului bine dezvoltată (de somatopleură), care formează de asemenea baza vilozităților coriale. Peretele sacului vitelin și peretele veziculei amniotice este tapetat de epiteliul unistratificat (în conformitate cu proveniența entodermală și ectodermală) și de mezodermul visceral exocelomic.

Nutriția și respirația embrionului este realizată de *alantocorion*. Vilozitățile primare sînt inundate de sîngele matern.

Începînd cu ziua a 20—21-a corpul embrionului se separă de organele extraembrionare și se formează definitiv primordiile axiale. Modificările inițiale ale embrionului se manifestă prin diferențierea mezodermului și segmentarea lui în somite. De aceea această perioadă se mai numește perioada a somitelor, spre deosebire de cea premergătoare, perioada a presomită a germinăției primordiilor axiale ale embrionului.

Delimitarea corpului embrionului de organele extraembrionare (provizorii) se produce prin formarea plicii din jurul embrionului, care în a 20-a zi este destul de bine pronunțată. Embrionul se desprinde tot mai mult de sacul vitelin, pînă cînd se unește cu el printr-un pedicul și în acest timp se formează tubul intestinal.

#### *Diferențierea primordiilor embrionare*

Diferențierea ectodermului. Neurulația — procesul de formare a tubului neural parcurge inegal după timp în diverse regiuni ale embrionului. Închiderea tubului neural începe în regiunea cervicală, iar apoi se răspîndește caudal și decurge mai lent în direcția cranială, unde are loc formarea vezicilor cefalice. Tubul neural se închide complet aproximativ în a 25-a zi; cu mediul extern comunică numai două orificii nefînchise la extremitatea anterioară și posterioară — *neuroporii* anterior și posterior. Neuroporul posterior corespunde *canalului neurointestinal*. Peste 5—6 zile ambii neuropori se închid. La închiderea pereților laterali ai cordoanelor neurale și formarea tubului neural apare un grup de celule ectodermale, localizate în regiunea de conexiune a ectodermului neural și restul ectodermului (cutanat).

Aceste celule la început situate în formă de rînduri longitudinale pe ambele părți între tubul neural și ectodermul superficial formează *creasta neurală*. Celulele crestei neurale sînt capabile să migreze. În trunchi celulele migrînde formează două torente principale: unele migrează în stratul superficial al dermului, altele — în direcția abdominală, unde formează ganglionii parasimpatici și simpatici și substan-

ța medulară a suprarenalelor. O parte de celule rămân în regiunea crestei neurale și formează *plăcile ganglionare*, care se segmentează și dau naștere ganglionilor spinali.

*Procesul cordal* este un organ provizoriu și se resoarbe.

Diferențierea mezodermului începe în ziua a 20-a a embriogenezei. Porțiunile dorsale ale foitelor mezodermale se împart în segmente compacte — somite, amplasate lateral de coardă. Procesul de segmentare a mezodermului și formarea *somitelor* începe în regiunea cefalică a embrionului și se răspîndește repede în direcția caudală. La embrionul de 22 de zile de dezvoltare se disting 7 perechi de segmente, la 25 de zile — 14, la 30—30 și la 35 de zile — 43—44 perechi. Spre deosebire de somite, porțiunile ventrale ale mezodermului (*splanchnotomul*) nu se segmentează și se desparte în două foițe — *viscerală* și *parietală*. Sectorul mic al mezodermului, care unește somitele cu splanchnotomul, se împarte de asemenea în segmente — *pediculi segmentari* (nefrogonotomul). În porțiunea caudală a embrionului aceste sectoare nu se segmentează. Aici în locul pediculilor segmentari se situează primordiul nefrogen nesegmentat (*cordonul nefrogen*).

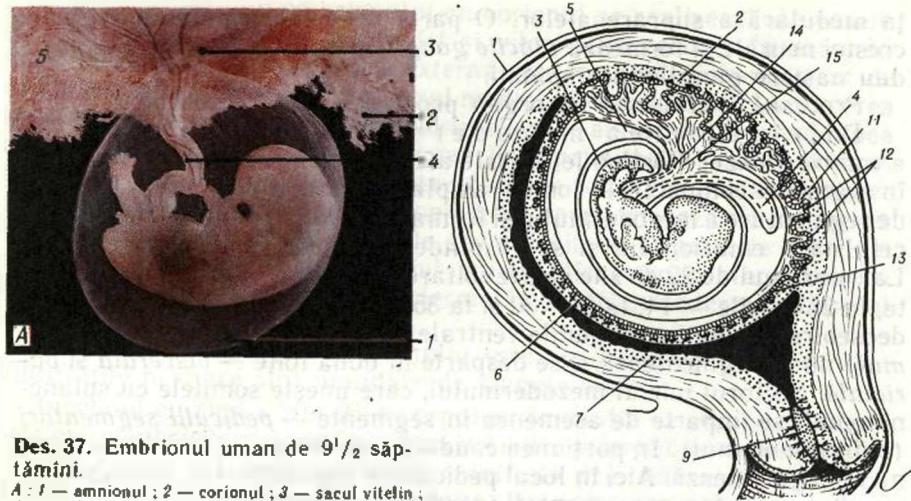
În procesul de diferențiere a mezodermului din dermatom și sclerotom apare primordiul embrionar al țesutului conjunctiv — *mezenchimul*. La formarea mezenchimului participă și alte foițe embrionare, însă prioritar el apare din mezoderm. O parte a mezenchimului se dezvoltă pe baza celulelor care au proveniență ectodermală. La formarea mezenchimului participă și primordiul entodermului din porțiunea cefalică a tubului intestinal.

**Diferențierea entodermului.** Delimitarea entodermului intestinal începe din momentul cînd apare plica din jurul embrionului. Aceasta, afundîndu-se, delimitează entodermul embrionar al viitorului intestin de entodermul extraembrionar al sacului vitelin. În regiunea caudală a embrionului în componența intestinului intră și acea porțiune a entodermului, din care apare pediculul entodermal al alantoidiei. La începutul săptămîinii a 4-a la extremitatea anterioară a embrionului se formează o fosetă ectodermală — *stomadeul*. Această fosetă, adîncindu-se, ajunge pînă la extremitatea anterioară a intestinului și după perforarea membranei care le desparte se transformă în orificiul bucal al viitorului copil.

**Tubul intestinal** se formează la început ca o parte a entodermului sacului vitelin, apoi în componența regiunii lui anterioare se include materialul plăcii precordale. Ulterior din materialul plăcii precordale se dezvoltă epiteliul pluristratificat al segmentului anterior al tubului digestiv și derivatele lui. Mezenchimul tubului intestinal se transformă în țesut conjunctiv și în musculatura netedă.

Formarea anatomică a organelor<sup>1</sup> (organogeneza) parcurge paralel cu procesele de histogeneză (formarea țesuturilor).

<sup>1</sup> Vezi manualul de anatomie.



Des. 37. Embrionul uman de 9<sup>1</sup>/<sub>2</sub> săptămâni.

A : 1 — amnionul ; 2 — corionul ; 3 — sacul vitelin ; 4 — cordonul ombilical ; 5 — constituirea placentei.

B — schema interrelațiilor embrionului cu organele extraembrionare și cu tunicile uterului : 1 — peritoneu ; 2 — decidua bazală ; 3 — cavitatea amnionului ; 4 — cavitatea sacului vitelin ; 5 — celomul extraembrionar (cavitatea corionului) ; 6 — decidua capsulară ; 7 — decidua parietală ; 8 — cavitatea uterului ; 9 — colul uterin ; 10 — embrionul ; 11 — spațiile dintre vilozități ; 12 — vilozitățile coriale ; 13 — corionul neted ; 14 — alantoida ; 15 — mezenchimul cordonului ombilical (după Hamilton, Boid și Mossman).

### Organele extraembrionare la om

#### Corionul

Proliferările vilozite ale trofoblastului, numite ulterior corion, sînt constituite din două componente structurale — din epiteliu și din mezenchimul extraembrionar.

Tunica mucoasă în acea parte care după implantare va intra în componența placentei — decidua bazală (decidua basalis), proliferază mai intens decît în alte regiuni — decidua capsulară (decidua capsularis), care desparte embrionul de cavitatea uterului, și decidua parietală (decidua parietalis), formată din restul mucoasei uterine (des. 37.A,B.). Ulterior această divergență devine și mai accentuată ; vilozitățile din regiunea deciduei parietale și capsulare dispar complet, iar cele din regiunea deciduei bazale sînt înlocuite de vilozitățile secundare, bogat ramificate, stroma cărora o formează țesutul conjunctiv cu vasele sanguine. Din momentul acesta corionul se divide în două părți : corionul frondos (corion frondosum) și corionul neted (corion laeve). În regiunea localizării corionului frondos se formează placentă. Decidua bazală formează partea maternă a placentei (partes maternae), iar corionul frondos — partea ei fetală (partes fetales). În luna a 3-a corionul frondos împreună cu decidua bazală capătă forma tipică pentru placentă — discoidală.

Placenta la om se formează în decurs de 3—6 săptămîni de dezvoltare intrauterină și coincide cu perioada de formare a primordiilor organelor. Această perioadă este a doua perioadă critică în embriogeneza omului, deoarece în acest timp diverse acțiuni patologice cel mai des pot provoca dereglări.



## Placenta

Placenta reprezintă organul extraembrionar, prin care se stabilește legătura embrionului cu organismul mamei. Placenta umană se referă la placentele de tip discoidal, hemocorial vilos.

Acesta este un organ temporar principal cu funcții multiple, care asigură legătura fătului cu organismul matern. Placenta îndeplinește următoarele funcții: trofică, excretorie (pentru făt), endocrină (produce gonadotropină corională, progesteron, lactogen placentar, estrogen ș. a.) de apărare. Însă prin placentă (prin *bariera hematoplacentară*) pătrunde ușor alcoolul, substanțele medicamentoase și narcotice, nicotina și numeroși hormoni din sângele mamei în sângele fătului.

În placentă se distinge partea *embrionară* sau *fetală* (pars fetalis) și partea *maternă*, sau *uterină* (pars materna). Partea fetală este reprezentată de corionul frondos și de membrana amniotică, concrescută la el, iar partea maternă — de partea bazală a endometrului modificat (decidua basalis).

Placenta începe a se dezvolta în săptămîna a 3-a, cînd în vilozitățile secundare (epiteliomezenchimale) încep a pătrunde vasele și se formează vilozitățile terțiare. În săptămîna a 6—8-a în jurul vaselor se diferențiază macrofagele, fibroblastele, fibrele de collagen. La diferențierea fibroblastelor și la sinteza collagenului un rol important îl joacă vitaminele C și A, pătrunderea insuficientă a cărora în organismul femeii gravide dezechilibrează soliditatea legăturii embrionului cu organismul matern și se creează pericolul de avort spontan.

Paralel crește activitatea hialuronidazei, datorită căreia are loc disocierea moleculelor de acid hialuronic.

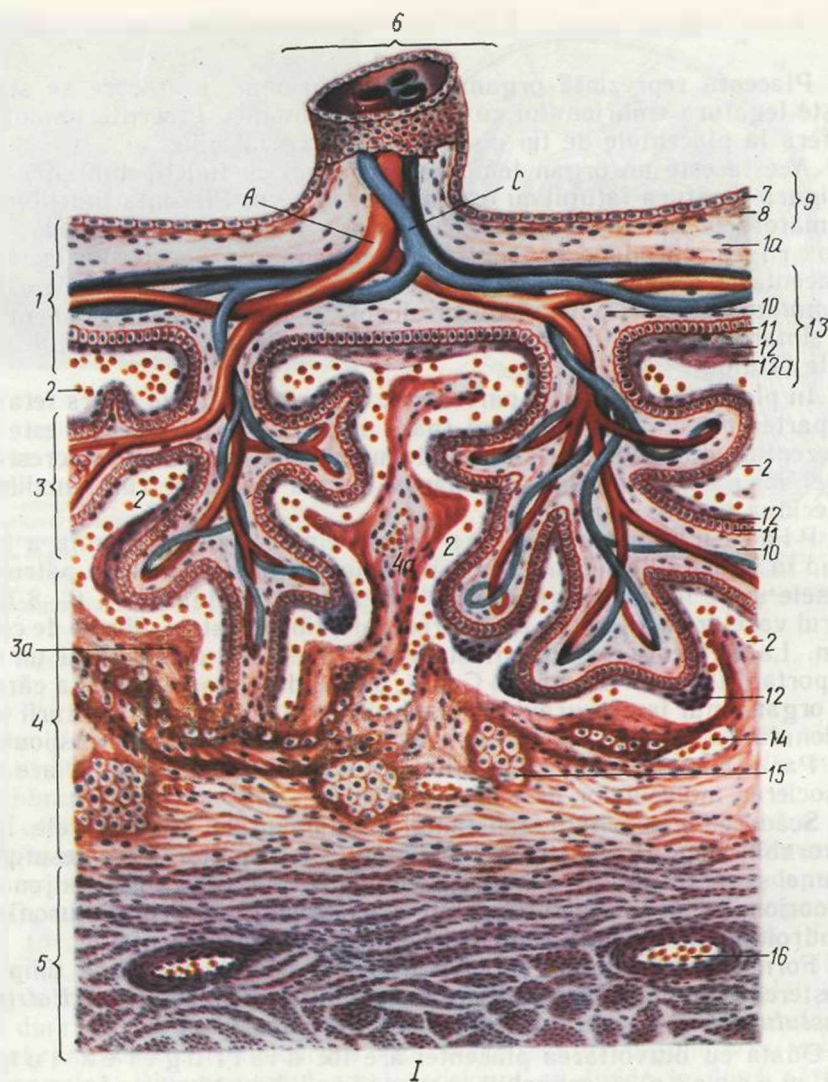
Scăderea vîscozității substanței fundamentale creează cele mai favorabile condiții pentru metabolismul substanțelor între țesuturile mamei și ale fătului. În substanța fundamentală a țesutului conjunctiv al corionului se conține o cantitate considerabilă de acid hialuronic și condroitinsulfuric, care reglează permeabilitatea placentei.

Formarea fibrelor de collagen în vilozități coincide după timp cu creșterea activității proteolitice a epiteliului trofoblastic (*citotrofoblastului*) și a derivatului lui (*sincițiotrofoblastului*).

Odată cu dezvoltarea placentei are loc distrugerea tunicii mucoase și schimbul nutriției histiotrofe cu nutriția hematotrofă. Aceasta înseamnă că vilozitățile corionului se scaldă în sângele mamei revărsat din vasele distruse ale endometrului în lacune.

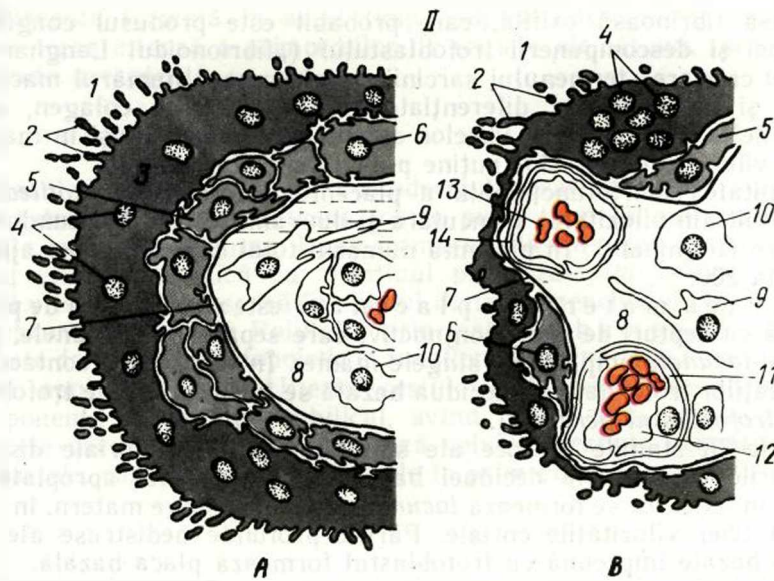
La sfîrșitul lunii a 3-a partea embrionară, sau fetală, a placentei este reprezentată de *placa corială* vilooasă, constituită din țesut conjunctiv fibros (fibre de collagen) și acoperită de cito- și sincițiotrofoblast. Vilozitățile ramificate ale corionului (*vilozitățile tulpine, sau de ancoră*) sînt bine dezvoltate numai din partea îndreptată spre miometru. Aici ele trec prin toată grosimea placentei și cu apexul se înfundă în partea bazală a endometrului distrus.

În stadiile precoce de dezvoltare epiteliul corial, sau citotrofoblastul, este reprezentat de epiteliul unistratificat cu nucleii ovali. Aceste



**Des. 38. Structura placentei (I) și a vilozităților coriale (II).**

*I* — structura placentei (după lu. I. Alanasiev, E. F. Cotovschij). *1, 3* — partea fetală a placentei; *1a* — țesutul conjunctiv mucos; *2* — spațiul hemocorial umplut cu sânge matern; *3* — vilozitățile coriale; *3a* — fibrinoidul Rora; *4* — partea uterină a placentei (stratul bazal al tunicii mucoase uterine); *4a* — septul dintre lacune; *5* — tunica musculară uterină; *6* — canalul ombilical; *7* — epiteliul amnionului; *8* — stratul propriu al membranei amniotice; *9* — membrana amniotică; *10* — mezenchimul (țesutul conjunctiv) corionului; *11* — citotrofoblastul; *12* — sincitiotrofoblastul; *12a* — fibrinoidul Nitabuh; *13* — placă corială; *14* — vas sanguin; *15* — celule deciduale; *16* — vas sanguin în tunica musculară; *A* — artera ombilicală, *B* — vene ombilicale



**Des. 38 (continuare).**

*II* — schema structurii vilozităților coriale în trimestrele I și III ale sarcinii: A — 8—9 săptămâni; B — 40 săptămâni de dezvoltare; 1 — spațiul dintre vilozități; 2 — microvilozități; 3 — simplastotrofoblastul; 4 — nucleii simplastotrofoblastului; 5 — citotrofoblastul; 6 — nucleul citotrofoblastului; 7 — membrana bazală; 8 — spațiul intercelular; 9 — libroblast; 10 — macrofage (celulele Caspenco — Gofbauer); 11 — endotelocit; 12 — lumenul vasului sangvin; 13 — eritrocit; 14 — membrana bazală a hemocapilarului (după A. M. Șvirski)

celule se divid mitotic și din ele se dezvoltă sincițiotrofoblastul — structura plurinucleară, care acoperă citotrofoblastul în reducere. În sincițiotrofoblast se conține o cantitate mare de diferiți fermenți proteolitici și oxidativi [ATF-aza, fosfatasa alcalină și acidă, nucleotidaza — 5, DNP-diaforaza, glucozo—6—fosfatdehidrogenaza (G—6—FDG), a-GFDG, succinatdehidrogenaza — SDG, citocromoxidaza — CO, monoaminoxidaza — MAO, esterazele nespecifice, LDG, NAD și NADF-diaforaza ș. a., în total aproximativ 60], ce sînt în legătură cu rolul lui în procesele metabolice dintre organismul mamei și al fătului. În citotrofoblast și în sincițiu se evidențiază vezicule de pino-citoză, lizozomi și alte organite. Începînd cu luna a 2-a, epitelul corial se subțiază și treptat este înlocuit de sincițiotrofoblast. În această perioadă sincițiotrofoblastul întrece după grosime citotrofoblastul; în săptămîna a 9—10-a sincițiu se subțiază, iar numărul nucleilor în el se mărește. La suprafața sincițiului îndreptat în lacune apar numeroase microvilozități în formă de margine „în perie” (des. 38).

Între sincițiu și trofoblastul celular se află spații ultramicroscopice în formă de fantă, care pe alocuri ajung pînă la membrana bazală a trofoblastului, ce creează condiții pentru pătrunderea bilaterală a substanțelor trofice, hormonilor ș. a. între sincițiu și stroma vilozităților.

În jumătatea a doua de sarcină, și în special la sfîrșitul ei, trofoblastul în unele locuri se subțiază puternic și vilozitățile se acoperă cu



o masă fibrinoasă oxifilă, care probabil este produsul coagulării plasmei și descompunerii trofoblastului („fibrionoidul Langhans“).

Cu creșterea termenului sarcinii se micșorează numărul macrofașelor și fibroblastelor diferențiate producătoare de colagen, apar fibrocitele. Deși numărul fibrelor de colagen crește, totuși în majoritatea vilozităților ele sînt puține pînă la sfîrșitul sarcinii.

Unitatea morfofuncțională a placentei formate este *cotiledonul* constituit din vilozitatea tronculară și din ramificările ei secundare și terțiare (terminale). În placentă numărul total de cotiledoane ajunge pînă la 200.

Partea maternă a placentei este reprezentată de placa bazală cu septuri de țesut conjunctiv, care separă cotiledoanele, precum și *lacunele* umplute cu sîngele mamei. În locurile de contact ale vilozităților tronculare cu decidua bazală se întîlnesc celule trofoblastice (*trofoblastul periferic*).

Deja în stadiile precoce ale sarcinii vilozitățile coriale distrug straturile externe ale deciduei bazale, deci cele mai apropiate de făt, și în locul lor se formează *lacune* umplute cu sînge matern, în care atîrnă liber vilozitățile coriale. Părțile profunde nedistruse ale deciduei bazale împreună cu trofoblastul formează placa bazală.

*Stratul bazal* al endometriului (*stratum basale endometrii*) reprezintă țesutul conjunctiv al tunicii mucoase a uterului, care conține celule deciduale. Aceste celule voluminoase ale țesutului conjunctiv, bogate în glicogen, sînt situate în straturile profunde ale tunicii mucoase a uterului. Ele au limite pronunțate, nuclee sferice și citoplasmă oxifilă. În placa bazală și mai des în locul inserției vilozităților la partea maternă a placentei se întîlnesc aglomerări de celule ale citotrofoblastului periferic. Ele se aseamănă cu celulele deciduale, însă diferă prin bazofilia mai intensă a citoplasmei. *Substanța amorfă (fibrinoidul Rora)* se află pe suprafața plăcii bazale, îndreptată spre vilozitățile coriale. Celulele trofoblastice ale plăcii bazale împreună cu fibrinoidul au o importanță esențială în asigurarea homeostazei imunologice în sistemul mamă-făt.

O parte a deciduei bazale, situată la hotarul dintre corionul frondos și neted, deci pe marginea discului placentar, în timpul dezvoltării placentei nu se distruge. Aderînd strîns la corion, ea formează placa de închidere, care nu permite scurgerea sîngelui din lacunele placentei.

Sîngele în lacune se reînnoiește permanent. El pătrunde din arterele uterine, care intră aici din tunica musculară a uterului. Aceste artere trec prin septurile placentare și se deschid în lacune. Sîngele matern refluxă din placentă prin vene, care își iau începutul de la lacune prin orificii voluminoase.

Sîngele mamei și sîngele fătului circulă prin sisteme vasculare independente și nu se amestecă. *Bariera hemocorială*, care separă ambele circulații sanguine, este constituită din endoteliul vaselor fătului, din țesutul conjunctiv, care înconjoară vasele, din epiteliul vilozităților coriale (citotrofoblastul, sincițiotrofoblastul) și din fibrinoidul care acoperă pe alocuri vilozitățile la exterior.

Formarea placentei se termină la sfîrșitul lunii a 3-a a sarcinii.

Placenta formată în acest timp asigură diferențierea definitivă și creșterea intensă a primordiilor de organe ale fătului, formate în perioada precedentă.

### Sacul vitelin

Sacul vitelin este format din entodermul extraembrionar și mezodermul extraembrionar; participă foarte puțin timp la nutriția și respirația embrionului uman. După formarea plicii din jurul embrionului sacul vitelin comunică cu intestinul prin *pediculul vitelin*. Curând sacul vitelin se deplasează în spațiul dintre mezenchimul corionului și membrana amniotică. Rolul lui principal este *hemopoieză*. În calitate de organ hematopoietic el funcționează până la a 7—8-a săptămână, apoi involuează. Ulterior restul sacului vitelin se distinge în componența cordonului ombilical, avînd forma unui tub îngust. În peretele sacului vitelin se formează celulele sexuale primare — gonoblastele, care migrează cu sîngele în primordiile glandelor sexuale.

### Amnionul

Amnionul crește foarte repede în dimensiuni și la sfîrșitul săptămîinii a 7-a țesutul lui conjunctiv intră în contact cu țesutul conjunctiv al corionului. Concomitent epiteliul amnionului trece pe pediculul amniotic, care ulterior se transformă în cordonul ombilical și în regiunea inelului ombilical fuzionează cu ectodermul cutanat al embrionului.

Membrana amniotică formează peretele cavității în care se află fătul. Funcția principală a amnionului este secreția lichidului amniotic, care asigură mediul pentru dezvoltarea embrionului și îl apără de leziuni mecanice. Epiteliul amnionului îndreptat în cavitatea lui elimină lichidul amniotic și participă la reabsorbția lui. Lichidul amniotic creează mediul lichid necesar pentru dezvoltarea embrionului, menține compoziția necesară și concentrația sărurilor în lichidul amniotic pînă la sfîrșitul sarcinii (vezi des. 37, A). Amnionul îndeplinește și funcția de protecție, prevenind pătrunderea agenților nocivi în făt.

În stadiile precoce epiteliul pe tot parcursul este unistratificat pavimentos, este constituit din celule mari poligonale strîns unite una cu alta, în care se observă permanent diviziuni mitotice. În a 3-a lună a embriogenezei epiteliul devine prismatic. Epiteliul discului placentar este prismatic, pe alocuri anizomorf. Pe suprafața epiteliului se observă microvilozități. În citoplasmă se conțin permanent picături mici de lipide, granule de glicogen și glicozaminoglicani. În părțile apicale ale celulelor se conțin vacuole de diverse dimensiuni, conținutul cărora se elimină în cavitatea amnionului. Epiteliul amnionului extraplacentar este cubic. În epiteliul amnionului, care acoperă discul placentar, predomină, probabil, secreția, iar în epiteliul amnionului extraplacentar predomină reabsorbția lichidului amniotic.

În stroma membranei amniotice se deosebește *membrana bazală*, *un strat de țesut conjunctiv dens* și *un strat spongios de țesut conjunctiv lax*, care leagă amnionul cu corionul. În stratul de țesut con-

junctiv dens se poate evidenția o porțiune acelulară situată sub membrana bazală și o porțiune celulară. Ultima este constituită din câteva straturi de fibroblaste, printre care este amplasată o rețea deasă de fascicule fine de fibre de colagen și de fibre reticulare, care formează o plasă neregulată, orientată paralel cu suprafața membranei.

Stratul spongios este format din țesut conjunctiv foarte lax („mucos”). Fasciculele rare de fibre de colagen, care reprezintă prelungirea celor localizate în stratul de țesut conjunctiv dens, leagă amnionul cu corionul. Această legătură este foarte slabă, și de aceea ambele membrane se desprind ușor una de alta. În substanța fundamentală a țesutului conjunctiv se conține o cantitate mare de glicozaminoglicani.

### Alantoida

Alantoida reprezintă o emisiune entodermală digitiformă, care se înfundă în pediculul amniotic. La om alantoida este slab dezvoltată, însă rolul ei în asigurarea nutriției și respirației embrionului este destul de mare, deoarece prin ea spre corion cresc vasele, ramificările terminale ale cărora se situează în stroma vilozităților. În a 2-a lună a embriogenezei alantoida se reduce.

### Cordonul ombilical

Cordonul ombilical se formează în genere din mezenchimul situat în pediculul amniotic și în pediculul vitelin. La formarea lui participă de asemenea alantoida și vasele care cresc prin ea. La suprafața acestor formațiuni sînt înconjurată de membrana amniotică. Pediculul vitelin și alantoida se reduc repede și în cordonul ombilical la nou-născut se observă numai reziduurile lor.

Cordonul ombilical reprezintă o formațiune conjunctivă elastică, prin care trec două *artere ombilicale* și o *venă ombilicală*. El este format dintr-un țesut gelatinos tipic (mucos), în care se conține o cantitate enormă de acid hialuronic. Anume acest țesut, care a primit denumirea de gelatina Varton, asigură elasticitatea și turgorul cordonului (vezi des. 71). Membrana amniotică, care acoperă la suprafață cordonul, se sudează cu țesutul lui gelatinos.

Rolul acestui țesut este extraordinar de important. El apără vasele ombilicale de comprimare, asigurînd aprovizionarea încontinuu a embrionului cu substanțe nutritive, cu oxigen. Totodată țesutul gelatinos împiedică pătrunderea agenților patogeni din placenta spre embrion extravascular și astfel îndeplinește rolul de protecție.

Din cele expuse se pot menționa particularitățile principale ale stadiilor precoce de dezvoltare a embrionului uman:

1) tipul de segmentare totală asincronă și formarea blastomerelor „clare” și „întunecate”; 2) izolarea precoce și formarea organelor extraembrionare; 3) formarea precoce a veziculei amniotice și lipsa plicilor amniotice; 4) prezența a două faze ale gastrulației: delamina-



rea și imigrarea, în decursul cărora are loc și dezvoltarea organelor provizorii; 5) tipul interstițial de implantare; 6) dezvoltarea puternică a amnionului, corionului și dezvoltarea slabă a sacului vitelin și a alantoidei.

### *Sistemul mamă — făt*

Sistemul mamă — făt apare în procesul sarcinii și include două subsisteme — organismul mamei și organismul fătului și de asemenea placentă, care reprezintă o verigă de legătură între ele.

Interacțiunea între organismul mamei și organismul fătului este asigurată mai întâi de toate de mecanismele neurohumorale. Concomitent în ambele subsisteme se deosebesc următoarele mecanisme: receptoare, care percep informația, de reglare, care realizează prelucrarea ei, și executive.

Mecanismele receptoare ale organismului mamei sînt situate în uter în formă de terminații nervoase senzitive, care primele percep informația despre starea fătului în dezvoltare. În endometru se află *chemo-*, *mecano-* și *termoreceptori*, iar în vasele sanguine — *baroreceptori*. Foarte numeroase terminații nervoase receptoare de tip liber se găsesc în pereții venei uterine și în membrana deciduală din regiunea inserției placentei. Excitarea receptorilor uterului provoacă modificări asupra intensității respirației, asupra nivelului tensiunii sanguine din organismul mamei, orientate la asigurarea condițiilor normale ale fătului în dezvoltare.

Mecanismele de reglare ale organismului mamei includ regiunile centrale ale sistemului nervos central (*lobul temporal al creierului, hipotalamusul, regiunea mezencefală a formației reticulare*), precum și *sistemul hipotalamoendocrin*. O funcție de reglare importantă îndeplinesc hormonii: sexuali, tiroxina, corticosteroidii, insulina ș. a. În timpul sarcinii se intensifică activitatea substanței corticale a suprarenalelor mamei și crește producerea corticosteroidilor, care participă la reglarea metabolismului fătului. În placentă se produce gonadotropina corională, care stimulează formarea hormonului adrenocorticotrop al hipofizei, iar ultimul activează activitatea corticalei suprarenalelor și intensifică secreția corticosteroidilor.

Aparatele neuroendocrine de reglare ale mamei asigură păstrarea sarcinii, nivelul necesar de funcționare a inimii, vaselor, organelor hematopoietice, ficatului, nivelul optimal al metabolismului, gazelor în dependență de cerințele fătului.

Mecanismele receptoare ale organismului fătului percep semnalele despre modificările organismului mamei sau ale homeostazei proprii. Ele au fost găsite în pereții arterelor ombilicale și venei ombilicale, în orificiile venelor hepatice, în pielea și intestinul fătului.

Excitația acestor receptori duce la modificările frecvenței bătăilor cordului fetal, timpului de circulație prin vasele lui, influențează asupra conținutului zahărului în sânge etc.

Mecanismele neurohumorale de reglare ale

fătului se formează în procesul de dezvoltare. Primele reacții de mișcare la făt apar în luna a 2—3-a de dezvoltare datorită maturizării centrilor nervoși. Mecanismele care reglează homeostaza gazoasă se formează la sfârșitul trimestrului II al embriogenezei. Glanda endocrină centrală — hipofiza începe a funcționa în săptămâna a 3-a de dezvoltare. Sinteza corticosteroidilor în suprarenalele fătului începe în a doua jumătate a sarcinii și se mărește cu creșterea lui. La făt este mărită sinteza insulinei, de care depind metabolismul glucidic și cel energetic, atât de necesare pentru asigurarea creșterii lui. Trebuie de menționat că la nou-născuții mamelor ce suferă de diabet zaharat, când este micșorată producerea insulinei, se observă creșterea masei copilului și intensificarea producerii insulinei în insulele pancreasului.

Acțiunea sistemelor neurohumorale de reglare ale fătului este îndreptată spre *mecanismele executive* — organele fătului, care asigură modificarea intensității respirației, activității cardiovasculare, activității musculare etc. și care determină modificarea metabolismului, termoreglării și altor funcții.

La asigurarea legăturilor în sistemul mamă-făt, după cum s-a arătat, un rol extrem de important îl joacă *placenta*, care este capabilă nu numai să acumuleze, ci și să sintetizeze substanțele necesare pentru dezvoltarea fătului. Placenta îndeplinește funcții endocrine, producând un șir de hormoni: progesteron, estrogen, gonadotropină corională, lactogen placentar ș. a. Prin placentă între mamă și făt se realizează legăturile umorale și nervoase. Există de asemenea legături humorale extraplacentare prin membranele fetale și prin lichidul amniotic.

Canalul umoral de legătură este cel mai vast și cel mai informativ. Prin el are loc pătrunderea oxigenului și bioxidului de carbon, proteinelor, glucidelor, vitaminelor, electroliților, hormonilor, anticorpilor ș. a. În condiții normale substanțele heterogene nu pătrund din organismul mamei prin placentă. Ele încep a pătrunde numai în condiții patologice, când este dereglată funcția de barieră a placentei. Componentul important în legăturile umorale sînt legăturile imunologice, care asigură menținerea homeostazei imune în sistemul mamă-făt.

Deși după componența proteinelor, organismul mamei și fătului sînt genetic heterogene, conflictul imunologic de obicei nu se petrece. Aceasta se asigură printr-un șir de mecanisme dintre care un rol esențial îl au: 1 — proteinele sintetizate de sincițiotrofoblast inhibă răspunsul imun al organismului matern; 2 — gonadotropina corională și lactogenul placentar, care se găsesc în concentrație mare pe suprafața sincițiotrofoblastului, participă la inhibiția limfocitelor materne; 3 — acțiunea imunomascantă a glucoproteinelor fibrinoidului pericelular al placentei cu sarcina electrică negativă, ca și limfocitele singelui irigant; 4 — proprietățile proteolitice ale trofoblastului de asemenea contribuie la inactivitatea proteinelor heterogene. În protecția imună participă și lichidul amniotic, care conține anticorpi, ce blochează antigenii A și B, caracteristici pentru singele femeii gravide, și nu permit pătrunderea lor în singele fătului în caz de sarcină incompatibilă.

S-a arătat interdependența organelor omologe ale mamei și ale fătului; lezarea unui oarecare organ al mamei duce la dereglarea dezvoltării organului omonim al fătului. Prin experiență la animale s-a constatat că serul singelui la animalul la care s-a extirpat o parte oarecare a unui organ stimulează proliferarea organului omonim la făt. Însă mecanismele acestui fenomen sînt studiate incomplet.

Legăturile nervoase includ canalul placentar și canalul extraplacentar; canalul placentar (la făt — interoreceptiv) — excitarea baro- și chemoreceptorilor în vasele placentei și în cordonul ombilical — iar canalul extraplacentar (la făt — exteroreceptiv) — pătrunderea în sistemul nervos central al mamei a excitațiilor legate de creșterea fătului ș. a. Prezența legăturilor nervoase în sistemul mamă — făt o confirmă datele despre inervarea placentei, conținutul mărit în ea a acetilcolinei, întârzierea creșterii fătului în cornul uterin denervat la animalele de laborator.

În procesul de formare a sistemului mamă — făt există anumite perioade critice, cele mai importante pentru stabilirea interacțiunii dintre două sisteme, îndreptate la crearea condițiilor optime pentru dezvoltarea fătului.

În ontogeneza omului se pot distinge cîteva perioade critice de dezvoltare: în progeneză, în embriogeneza și în viața postnatală. La ele se referă: 1) dezvoltarea celulelor sexuale — ovogeneza și spermatogeneza; 2) fecundarea; 3) implantarea (zilele a 7—8-a a embriogenezei); 4) dezvoltarea primordiilor axiale ale organelor și formarea placentei (săptămîna a 3—8-a de dezvoltare); 5) stadiul de creștere intensă a encefalului (săptămîna a 15—20-a); 6) formarea sistemelor funcționale principale ale organismului și diferențierea aparatului sexual (săptămîna a 20—24-a); 7) nașterea; 8) perioada de nou-născut (pînă la un an); maturare sexuală (11—16 ani).