

MINISTERUL SĂNĂTĂȚII AL REPUBLICII MOLDOVA  
UNIVERSITATEA DE STAT DE MEDICINĂ  
ȘI FARMACIE *NICOLAE TESTEMIȚANU*

MIHAIL ȘTEFANEȚ



# Anatomia omului

Volumul I

CHIȘINĂU  
Centrul Editorial-Poligrafic *Medicina*  
2007

**Lucrarea a fost aprobată la şedinţa Consiliului Metodic  
Central al USMF Nicolae Testemiţanu,  
procesul-verbal nr. 1 din 16.11.2006**

**Recenzenţi:** *Boris Topor*, doctor habilitat în medicină, profesor  
universitar, şef Catedră Anatomie  
Topografică şi Chirurgie Operatorie  
USMF Nicolae Testemiţanu  
*Dumitru Batâr*, doctor habilitat în medicină,  
conferenţiar universitar,  
Catedra Anatomia Omului  
USMF Nicolae Testemiţanu

**Redactor:** *Silvia Donici*

**Corectori:** *Koporskaia N., Colin T.*

**Machetare computerizată:** *Svetlana Cersac*

**Coperta:** *Veaceslav Popovschi*

**Descrierea CIP a Camerei Naţionale a Cărţii  
Ştefanet, Mihail**

**Anatomia omului:** (pentru uzul studenţilor) / Mihail Ştefanet;  
Univ. de Stat de Medicină şi Farmacie “Nicolae Testemiţanu”. – Ch.:  
USMF, 2007. – ISBN 978-9975-915-18-2

Vol. 1.– 2007.– 372 p.– ISBN 978-9975-915-19-9 : 600 ex.  
611(075.8)

<b>Introducere .....</b>	<b>9</b>
Obiectul de studiu al anatomiei şi metodele de explorare .....	9
Normalul, variante ale normalului, noţiuni de anomalie, atavisme şi monstrozităţi .....	14
Noţiuni generale despre sănătate şi adaptare .....	17
<b>Istoricul anatomiei .....</b>	<b>19</b>
Istoria anatomiei omului în Republica Moldova .....	33
<b>Etapele principale ale dezvoltării organismului uman.</b>	
<b>Ontogeneza .....</b>	<b>38</b>
Vârsta .....	43
Perioadele de vârstă .....	44
Salturile de creştere a organismului uman .....	47
Habitusul şi ţinuta .....	53
Elemente de orientare a corpului .....	56
Nomenclatura anatomică .....	62
<b>Aparatul locomotor .....</b>	<b>63</b>
Osteologie generală .....	64
Funcţiile osului ca organ .....	65
Clasificarea oaselor .....	66
Structura osului .....	67
Dezvoltarea oaselor .....	73
Anomaliile de dezvoltare a sistemului osos .....	76
Influenţa diferitor factori ai mediului intern şi extern asupra dezvoltării şi modificării postnatale a oaselor .....	78
<b>Scheletul trunchiului .....</b>	<b>81</b>
Coloana vertebrală .....	81
Particularităţile morfologice ale vertebrelor regionale .....	84
Toracele .....	91

Caracterele particulare ale unor coaste .....	93
<b>Dezvoltarea oaselor trunchiului .....</b>	<b>94</b>
Dezvoltarea vertebrelor .....	94
Dezvoltarea coastelor și sternului .....	97
Anomaliile de dezvoltare ale oaselor trunchiului .....	98
Anomaliile manifestate în perioada pubertății .....	102
<b>Scheletul capului .....</b>	<b>104</b>
Caracteristica generală .....	104
Oasele craniului cerebral .....	106
Oasele craniului facial .....	118
<b>Craniul în ansamblu .....</b>	<b>125</b>
Baza craniului .....	125
Craniul facial .....	127
Dezvoltarea craniului .....	132
Particularitățile de vârstă și de sex ale craniului .....	133
Anomalii de dezvoltare ale oaselor craniului .....	139
<b>Scheletul membrilor .....</b>	<b>141</b>
Scheletul membrului superior .....	142
Scheletul membrului inferior .....	153
Dezvoltarea membrilor .....	165
Anomaliile de dezvoltare ale membrilor .....	166
<b>Artrosindesmologie .....</b>	<b>169</b>
Dezvoltarea articulațiilor .....	169
Anomalii de dezvoltare ale articulațiilor .....	172
Clasificarea unirii dintre oase .....	172
Structura diartrozelor .....	176
<b>Articulațiile trunchiului .....</b>	<b>183</b>
Articulațiile coloanei vertebrale .....	183
Articulațiile coloanei vertebrale cu craniu .....	188
Coloana vertebrală în ansamblu .....	190

Biomecanica coloanei vertebrale .....	194
Articulațiile costovertebrale .....	195
Articulațiile sternocostale .....	196
Toracele în ansamblu .....	197
Biomecanica toracelui .....	198
<b>Articulațiile craniului .....</b>	<b>199</b>
Articulația temporo-mandibulară .....	199
<b>Articulațiile membrului superior .....</b>	<b>201</b>
Articulațiile centurii membrului superior .....	201
Articulațiile membrului superior liber .....	204
<b>Articulațiile membrului inferior .....</b>	<b>214</b>
Articulațiile centurii membrului inferior .....	214
Bazinul în ansamblu .....	216
Articulațiile membrului inferior liber .....	221
Piciorul în ansamblu .....	237
<b>Miologia .....</b>	<b>240</b>
Caracteristica morfofuncțională a sistemului muscular .....	240
Clasificarea mușchilor .....	245
Dezvoltarea sistemului muscular .....	246
Dezvoltarea mușchilor trunchiului .....	248
Legitățile distribuirii mușchilor scheletici .....	251
Variante și malformații în dezvoltarea mușchilor scheletici .....	251
Dispozitivele auxiliare ale mușchilor .....	251
<b>Miologia specială .....</b>	<b>254</b>
Mușchii capului.....	254
Topografia capului .....	262
Reperete osoase, musculare și cutanate ale capului .....	262
Mușchii trunchiului .....	263
Mușchii gâtului .....	263
Topografia gâtului .....	270

Fasciile gâtului .....	272
Reperete osoase, musculare, cartilaginoase și cutanate ale gâtului ..	274
Mușchii spatelui .....	274
Fasciile și topografia spatelui .....	281
Mușchii toracelui .....	282
Fasciile toracelui .....	285
Reperete osoase, musculare și cutanate ale toracelui .....	286
Mușchii abdomenului .....	287
Fasciile abdomenului .....	290
Topografia abdomenului .....	291
Diafragul .....	296
Zonele cu rezistență scăzută ale pereților cavității abdominale .....	299
Reperete osoase, musculare și cutanate ale abdomenului .....	300
<b>Mușchii și fasciile membrului superior .....</b>	<b>301</b>
Mușchii centurii scapulare .....	301
Mușchii membrului superior liber .....	304
Fasciile și tecile sinoviale ale membrului superior .....	318
Topografia membrului superior .....	323
Reperete osoase, musculare și cutanate ale membrului superior .....	326
<b>Mușchii și fasciile membrului inferior .....</b>	<b>331</b>
Mușchii bazinului .....	331
Mușchii coapsei .....	335
Mușchii gambei .....	339
Mușchii piciorului .....	345
Fasciile membrului inferior .....	348
Bursele, canalele osteo-fibroase și tecile sinoviale ale membrului inferior .....	352
Topografia membrului inferior .....	355
Reperete osoase, musculare și cutanate ale membrului inferior .....	359
Trecerea în revistă a mișcărilor în articulațiile scheletului uman .....	361

## Cuvânt înainte

*Anatomia este știința formei vii*  
(Fr. I. Rainer)

Anatomia, fiind o ramură a biologiei, este în același timp și cea mai veche dintre științele fundamentale ale învățământului medical fără de care nu poate fi conceput studiul organismului ființei umane în normă, în dezvoltarea sa ontogenetică, precum și profilaxia și tratamentul diferitor maladii. Deci, anatomia omului este strâns legată de activitatea zilnică a fiecărui medic. După cum afirmă Ciirveilhier „pentru orice medic, anatomia este întocmai ca harta pentru un călător”.

Acumulând prin utilizarea noilor metode de investigație un volum impresionant de informații referitoare la formă, structură, topografie, anatomia constituie fondul de bază al cunoștințelor morfologice despre organismul uman, pe care se pot fundamenta toate disciplinele medicale.

Prezentul manual este destinat în primul rând studenților în medicină, dar va fi de un real folos rezidenților și medicilor practicieni.

Este structuralizat în șase părți principale, în conformitate cu programa de studii la această disciplină.

Sintetizând noțiunile clasice de anatomie din marele tratate ale lui Testut, V. P. Vorobiov, Gray, R. D. Sinelnikov, I. F. Ivanov și îmbinându-le cu noțiunile din anatomiile mai recente, M. G. Prives, M. R. Sapin, A. V. Kraev, V. Papilian, A. Andronescu, R. Robacki, D. Ulmanu, P. Bordei, V. Ranga, M. Ifrim, precum și cu experiența personală sperăm că am reușit să realizăm o lucrare, care să satisfacă în mare parte exigențele celor care o vor studia. De aceea, orice remarcă, pozitivă sau negativă, va fi binevenită.

În această lucrare am căutat să prezentăm date despre normal și variantele normalului în morfologie, noțiuni generale despre sănătate și adaptare, perioadele vieții omului, specificul tipurilor constituționale, ținuta, necesare pentru determinarea legăturii dintre formă și structură

și stabilirea nivelului de dezvoltare al mecanismelor de compensare și adaptare.

Studiul anatomiei este foarte anevoios, atât prin el însuși cât și prin aceea că forma și structura pe care le studiază sunt descrisă într-o limbă specifică, nouă pentru studenți „limba medicală” – limba latină. Nomenclatorul anatomic conține peste 5000 de cuvinte, termeni noi, de uz curent, care necesită de a fi cunoscuți de fiecare medic. În manual termenii anatomici sunt utilizați în conformitate cu Nomenclatura Anatomică Internațională.

Tendențele noastre de a-l învăța pe student totul, înseamnă ai supraîncărca memoria și ai irosi capacitățile la însușirea noțiunilor puțin utile și ai lăsa puțin timp pentru dezvoltarea și perfecționarea proceselor de meditație și conștientizare. Din aceste considerente am căutat să renunțăm la multe amănunte și date de importanță practică și teoretică minoră, care doar aglomerează memoria studentului, prezentând acele forme și structuri, care pot fi utilizate pentru sănătate, profilaxie, diagnostic, tratament ș.a.

Este o necesitate imperioasă ca toate cunoștințele obținute în sala de disecție, în sălile muzeului catedrei să fie completate cu studierea anatomicului pe viu, cadavrele și piesele anatomic prezentând doar imagini ale materiei vii deformate de procedeele de fixare și conservare. În acest aspect în manual sunt prezentate reperetele osoase, cartilagineose, musculare, cutanate.

Anatomia este o știință vie ce permite studenților, medicilor o libertate a gândirii; pe morți – imaginea, pe vii – înțelepciunea. Medicina contemporană nu cere de la anatomia de astăzi forma și structura omului abstract, ci date concrete despre morfologia individului. Se realizează speranța lui Goethe, că anatomia este știința formelor vii, a transformărilor și reorganizărilor formei și structurii corpului omenesc; o știință fundamentală, progresistă, cu perspective, eternă prin esență și destinată celor vii.

*Autorul*

## INTRODUCERE

### OBIECTUL DE STUDIU AL ANATOMIEI ȘI METODELE DE EXPLORARE

Anatomia este știința ce studiază forma și structura organismului uman în filo- și ontogeneză și modificările condiționate de interacțiunea cu mediul extern, cu mediul de trai, ținând cont de vârstă, sex și particularitățile individuale ale organismului. Anatomia, ca ramură a biologiei, este știința despre substratul material al vieții și sănătății. Obiectul de cercetare al anatomiei este organismul omului viu.

În cadrul medicinei, anatomia constituie temelia acesteia, pe care se sprijină toate celelalte științe medicale, care formează edificiul impunător al medicinei.

În cadrul studiului medicinei, anatomia are de îndeplinit trei funcții.

**În primul rând, trebuie să fie și este obiect de învățatură pentru cel ce dorește să devină medic.** Nu se poate diagnostica și trata un organism bolnav fără cunoștințe temeinice de anatomie din partea celui care are această misiune, fără a cunoaște părțile componente ale organismului. Așadar, anatomia are un rol instructiv și stă la baza studierii celorlalte discipline medicale teoretice și clinice. Prin cunoașterea mai profundă a factorilor cauzali ai normogenezei morfofuncționale în diversele etape ale ontogenezei postnatale, anatomia ar putea contribui la fundamentarea științifică a anatomiei preventive și îmbogățirea medicinei moderne cu noi metode de favorizare a tonifierii și regenerării țesuturilor și organelor prin stimularea interdependențelor determinate, ce există între elementele de structură și funcție ale organismului uman.

**A doua funcție a anatomiei este cea de cercetare**, deoarece încă mai sunt domenii ale anatomiei insuficient studiate. De exemplu, *morfologia macromicroscopică*, care examinează *zona intermediară* dintre câmpul vizual macroscopic și cel microscopic. Această zonă reprezintă acel domeniu unde se evidențiază clar diversitatea corelațiilor vasculare și nervoase, precum și raportul lor cu elementele substratului, prin care se asigură integritatea formațiunilor extra- și intraorganice.

Aici se depistează zonele sistemice și intersistemice de încrucișare și suprapunere atât nervoase cât și vasculare. La etapa actuală a dezvoltării anatomiei ca știință aspectul macromicroscopic capătă o importanță primordială. Fără a studia particularitățile morfologice și corelațiile mușchi – (sau organ) – vas – nerv – țesut conjunctiv este imposibil de a obține o imagine completă despre structura și specificul activității organelor și sistemelor de organe. Un alt domeniu puțin studiat este *anatomia variabilității individuale* a formei, structurii și topografiei organelor, sistemelor de organe și întregului corp omenesc întemeiată pe baza unui șir de principii teoretice, metodologice și metodice. Încă N.I. Pirogov a subliniat necesitatea elaborării științei despre individualitatea omului, fără de care nu poate exista un progres în medicină. Este necesar de a studia:

- structura segmentară a organelor și unitățile lor morfofuncționale;
- particularitățile morfofuncționale ale organelor și sistemelor de organe în perioadele critice ale ontogenezei pre- și postnatale;
- problema revascularizației și reinervației organelor;
- particularitățile patului microcirculator în normă și sub influența îndelungată a hipodinamiei;
- influența modului de trai și a mediului ambiant asupra diferitor organe și sisteme de organe, îndeosebi, în perioadele critice ale ontogenezei postnatale.

**A treia sarcină a anatomiei este cea educativă**, deoarece prin studiul și analiza formei și structurii corpului nostru facem în primul rând o autoeducare, apropiindu-ne de principiul lui Socrate: “Cunoaște-te pe tine însuși” (*Nosce te ipsum*). Dar pentru ce? Pentru a deveni mai buni – așa ne îndrumau cugetătorii Greciei Antice. Anatomia este și știință a cercetărilor cauzale. Ținta anatomiei este cunoașterea și înțelegerea nu numai a formei și structurii corpului, ci și a cauzelor care au dat naștere acestor forme și a stabilității interacțiunilor dintre aceste forme.

Pentru familiarizarea viitorului medic cu organizarea anatomică a corpului uman, anatomia utilizează în investigațiile sale un ansamblu de metode de cercetare ce vizează cadavrul și omul viu.

Denumirea acestei discipline provine din grecescul “anatemno”,

care înseamnă a diseca, adică de la denumirea primei metode de cercetare, utilizată pe larg și în prezent, justificând expresia latină “**mortui vivos docent**”, în traducere – “morții învață pe cei vii”. Disecția rămâne un mijloc de cercetare cu ajutorul căruia anatomistul pătrunde în tainele structurii corpului cu ochiul liber, ceea ce-i permite o descriere amănunțită. Însă cadavrele, ca și piesele anatomice, nu reprezintă decât imagini ale materiei vii deformate de procedeele de fixare și conservare. Se mai practică și așa metode precum: **injectarea** organelor, ducturilor, vaselor sangvine și limfatice cu diferiți coloranți; **coroziunea** vaselor injectate cu coloranți prin utilizarea unor acizi ce duc la descompunerea parenchimului organului respectiv; metoda examinării tridimensionale a secțiunilor transversale la nivelul diferitor segmente ale corpului după N.I. Pirogov; colorația electivă a nervilor și vaselor, metoda de plastinație a organelor și cadavrelor; metoda radiologică a sistemelor tubulare, în care se injectează în prealabil substanță de contrast.

În studierea sistemului nervos central și a celui periferic sunt utilizate metode experimentale pe animale de laborator: metoda de studiere a transportului dendrită și axonal al aminoacizilor marcați, peroxidazei hreanului și a coloranților luminiscenti; metoda de iritație fiziologică a unor zone ale sistemului nervos central, metoda degenerației Waler ca consecință a lezării unor formațiuni ale sistemului nervos.

Nu ne putem baza pe o medicină modernă fără a fi înarmați cu rezultatele investigațiilor factorilor cauzali ai realizării și dezvoltării normalului în sfera morfofuncțională umană, fără profunza cunoaștere a structurii și valorii de reacție a unității biologice și a dinamicii parametrilor morfofuncționali ai individului dat.

Metodele de studiu ale anatomiei **omului viu** sunt destul de variate. Progresul tehnico-științific a pus la dispoziția medicinei o serie de utilaje complexe cu ajutorul cărora medicul poate pătrunde în organismul viu și cerceta aspectul normal și variabilitățile individuale ale diferitor organe și sisteme de organe. Metodele de investigații pe viu sunt divizate în două grupe: a) metodele de explorare axate pe simțurile naturale, numite metode **senzoriale directe**; b) metode, care se bazează pe dispozitive și aparate, fiind numite **senzoriale mediate**.

## Metodele senzoriale directe

1) **Somatoscopia** presupune analiza vizuală a corpului sau a unora dintre regiunile lui. Examinarea corpului omenesc în poziție anatomică este numită **somatoscopie statică**; în poziție specială – **somatoscopie posturală**; în mișcare – **somatoscopie dinamică**. Prin examinarea somatoscopică obținem informații importante ce dau posibilitatea de a determina dezvoltarea generală a individului, încadrarea organismului în unul din tipurile constituționale și de a aprecia gradul de dezvoltare a țesuturilor subcutanate.

2) **Proiecția** – o metodă de explorare prin care se realizează delimitarea pe suprafața corpului a conturului unor organe somatice sau viscerele, chiar și a unor zone și puncte anatomo-clinice. La stabilirea proiecției se folosesc așa metode ca **palparea, percuția, auscultația**.

3) **Amprenta palmară, plantară, dentară**.

## Metodele senzoriale mediate (fig. 1)

1) **Somatometria** sau **viscerometria** permite determinarea parametrilor cantitativi ai corpului sau ale unor segmente de corp și ale diferitor organe în diverse perioade ale ontogenezei postnatale.

2) **Radioscopia** și **radiografia simplă** sau **computerizată**.

3) **Endoscopia exploratorie** sau **terapeutică**, care se pot realiza folosind orificiile naturale ale corpului (rinoscopia, otoscopia, oroscopia, laringoscopia, anoscopia, colposcopia, esofagoscopia, oftalmoscopia etc.), sau pe cale chirurgicală (pleuroscopia, laparoscopia etc.).

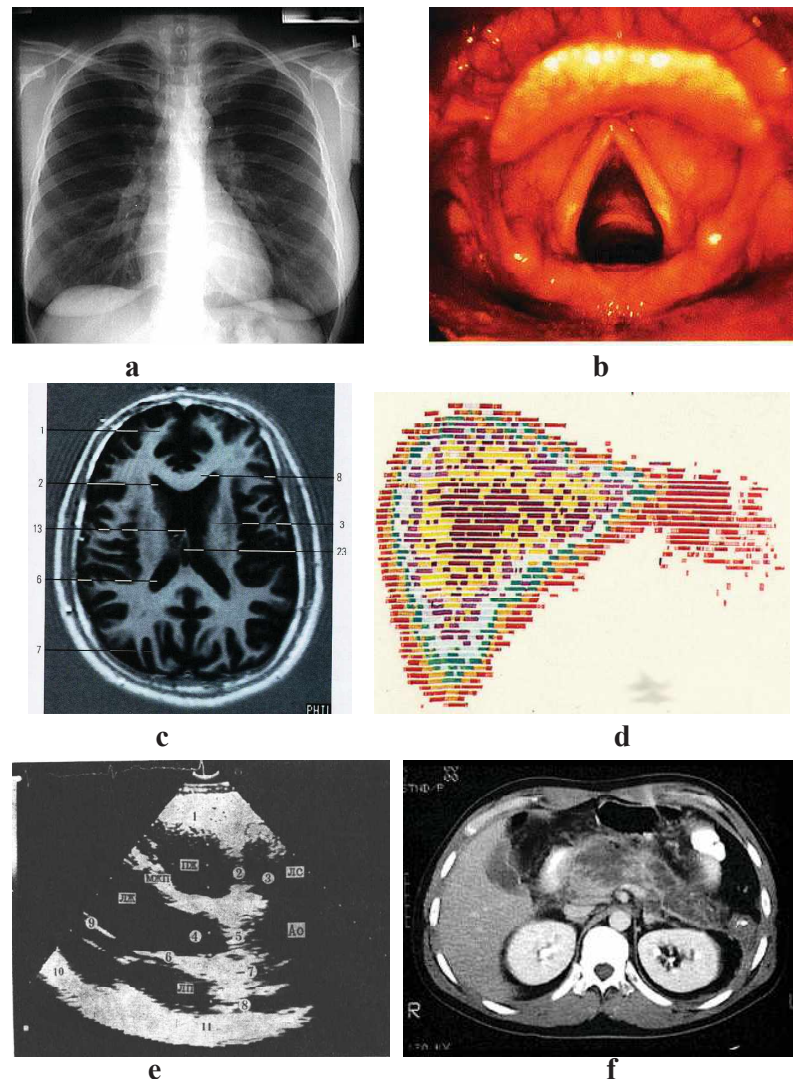
4) **Rezonanța magnetică nucleară** (R.M.N.).

5) **Explorarea radioizotopică**.

6) **Ecografia ultrasonică**.

7) **Tomografia**.

Aceste metode de cercetare ne permit să privim fiecare formațiune a corpului ca o parte din ansamblul unui întreg aflat în permanentă dezvoltare și modificare, în strânsă legătură cu funcția și cu mediul ambiant în toate perioadele vieții. Prin utilizarea lor, anatomia devine o știință a formei vii (Fr. I. Rainer).



**Fig. 1. Metodele senzoriale mediate:**

*a – radiograma plămânilor; b – laringoscopia; c – aspectul encefalului în explorare rezonanță-magnetico-nucleară; d – aspectul ficatului în explorare radioizotopică; e – aspectul inimii în ecografie ultrasonică; f – aspectul ficatului, pancreasului, rinichilor în tomografie computerizată.*

Prin utilizarea unui arsenal bogat de metode de cercetare anatomia a urcat din ce în ce mai sus pe treptele epistemologiei, devenind o știință fundamentală a medicinei. Însă forța motrică în evoluția de mai departe a anatomiei totdeauna au fost cerințele și interesele medicinei practice.

### **Normalul, variante ale normalului, noțiuni de anomalie, atavisme și monstruoziități**

Norma reprezintă una din categoriile principale ale medicinei care racordează atât aspectul metodologic cât și cel filozofic. Structura normală a organismului diferă de la caz la caz, ceea ce compune variabilitatea individuală a organismului, condiționată de ereditate și de factorii externi. Ea nu reprezintă media aritmetică a variantelor mai frecvent întâlnite la om, ci acel interval optim în limitele căruia organismul rămâne sănătos și își poate îndeplini funcțiile sale în volumul deplin. Deci, structura se manifestă prin funcție și ea necesită de a fi privită numai în coeziune cu funcția. Norma posedă un diapazon de devieri de la indicii statistici, însă numai în anumite limite, neînsoțite de dereglări funcționale.

Filozoful V. Petlenko consideră că “norma pentru fiecare om este un fenomen obiectiv, individual, real, în dinamică... Sistemul normal este un sistem ce permanent funcționează normal”. Ca normă în morfologie, după cum menționează academicianul, anatomistul M.R. Sapin, pot fi considerate acele structuri care asigură funcțiile optime ale unui om sănătos. Norma prezintă un fenomen instabil, dinamic, individual ce ține cont de optimumul activității sistemului viu. Starea normală a sistemelor vii poate fi apreciată în limitele unor sfere, zone, frontierele cărora sunt mobile, instabile. Mobilitatea acestor zone nu ne permite să determinăm în realitate limita dintre starea normală și cea patologică. Între ele mai există și starea intermediară, de adaptare, care la fel, se pronunță diferit în funcție de vârstă, tip constituțional, sex ș.a. Așadar, putem afirma că norma în medicină, în morfologie, poate fi dezvăluită ca un proces contradictoriu dinamic, foarte complicat. “Omul standard, omul model”, de exemplu, un bărbat de 25 ani cu o greutate de 65 kg,

tală 170 cm, poate fi folosit doar la studierea influenței diferitor factori ai mediului ambiant pentru elaborarea unor criterii sau măsuri de profilaxie.

Paralel cu dezvoltarea și aprecierea noțiunii de **normă**, în anatomie a apărut și concepția **anatomiei variabilității individuale** a formei, structurii și topografiei organelor, sistemelor de organe și a corpului uman întemeiată pe un șir de principii teoretice, metodologice și metodice.

**Variația** (*varitas*) prezintă starea unui obiect sub diferite forme, în mod variat, sau poate trece de la o formă la alta. Variantele reprezintă o manifestare a modificării unor însușiri morfologice și fiziologice, ce apar ca rezultat al abaterilor în dezvoltarea organului sau a organelor ce nu depășesc limitele normei. Anatomia variabilității individuale determină capacitatea organismului de a reacționa la influența simultană a unui complex de excitanți ai mediului ambiant. Ea determină structura cea mai rațională și avantajoasă a organismului, adecvată la condiții concrete ale mediului. Existența unui larg spectru de forme individuale ale organismului permite supraviețuirea populației și adaptarea într-un diapazon mai larg la influența factorilor mediului ambiant. Chirurgii printre primii au atras atenția la aceea că așa-numita normă ideală aproape că nu se întâlnește; adeseori se observă o discordanță între forma și topografia organelor descrise în manualele de anatomie cu ceea ce se vede în câmpul operator. Un adept înflăcărat al anatomiei variabilității individuale a fost N.I. Pirogov, care a subliniat necesitatea elaborării științei despre individualitatea omului.

Problema determinării normei în morfologie, în anatomia variabilității individuale și a anomaliilor și astăzi are o semnificație deosebită. Ca normă în anatomie pot fi considerate tipul constituțional, forma ținutei, forma organelor și a sistemelor de organe sau variantele anatomice care asigură o activitate vitală optimă a organismului. Norma anatomică reprezintă o valoare în permanentă modificare ce se află în strânsă legătură cu modificările mediului de trai și a celui ambiant.

**Anomalie** (*anomalos* – abatere de la normă) în biologie este considerată ca abatere de la structura și (sau) funcțiile specifice pentru specia biologică respectivă, apărută ca urmare a viciului dezvoltării embrionare.



Viciile de o formă mai pronunțată, însoțite de dereglări funcționale considerabile, deseori incompatibile cu viața, se numesc **monstruozi-tăți** (*monstruositas*), de ex. acrania (absența craniului), acardia (absența inimii) ș.a.

Noțiunile de anomalie și **atavisme** deseori se folosesc ca sinonime. Însă ultima poate fi aplicată pentru indicarea formelor anatomice caracteristice pentru strămoșii îndepărtați ai omului. Ca exemplu de atavisme pot servi vertebrele coccigiene suplimentare, hipertricoza sau pilozi-tatea totală a corpului, caninii masivi, sindactilia ș.a. Unele atavisme sunt indiferente pentru activitatea și viabilitatea individului: oșișoarele episternale, oase suplimentare în jurul articulațiilor radiocarpene și a genunchiului, glande tiroide suplimentare ș.a. Unele atavisme consti-tuie cauzele unor maladii – herniile diafragmale, fistulele faringiene, chisturile laterale și mediale ale gâtului, orificiile septului interatrial și interventricular. Unele atavisme necesită un tratament chirurgical: poli-dactilia, coaste cervicale, uterul bicorn, uterul dublu, sindactilia ș.a.

În funcție de gradul dereglării structurii, anomaliile sunt divizate în două grupe: **macrosomatice** și **microsomatice**. La primele se referă anomaliile la care defectul structurii poate fi determinat prin metode simple (somatoscopie, radiografie, angiografie). Anomaliile microscopice, precum heteroplazia și displazia, necesită metode de investigație mai dificile.

Conform defectului anatomic și a celui funcțional, deosebim ano-malii: **absolut compensate**, **relativ compensate** și **decompensate**. La prima grupă se referă anomaliile la care defectele anatomice aproape că nu modifică funcția și asigură un nivel satisfăcător mecanismelor de adaptare și compensare – distopia glandei tiroide și a rinichilor, rinichiul în formă de potcoavă, trei sau patru rinichi, absența unui rinichi ș.a.

Compensații relative sunt considerate anomaliile apărute în urma dereglării dezvoltării vaselor sangvine și a celor limfatice – arterio- și flebectazii, vena cavă superioară dublă ș.a. Anomaliile decompensate limitează viabilitatea individului: triada și tetrada Fallo, defect al sep-telor cardiace, macrocefalia, microcefalia, craniostenoză, atrezia esofa-gului și a traheei, hipospadia ș.a.

## Noțiuni generale despre sănătate și adaptare

Structurile normale și funcțiile organismului trebuie considerate nu ca un substrat al posibilei dezvoltări a patologicului, dar ca un compo-nent al rezistenței generale nespecifice ce asigură o capacitate înaltă de muncă, o activitate socială, o longevitate sănătoasă. **Sănătatea** cere să fie apreciată nu în statică, dar în dinamică, paralel și în strânsă legătur-ă cu modificările mediului ambiant, ținând cont și de particularitățile morfofuncționale ale fiecărei perioade de vârstă. În acest context, în determinarea sănătății un rol deosebit revine substratului morfologic ce stă la baza procesului de adaptare care creează posibilități de adaptare la condițiile mediului ambiant și la necesitățile fenomenelor de creștere și criză în diferite perioade ale vieții, la procesele de îmbătrânire, la diferi-te suferințe psihice și somatice. Deci, **sănătatea** reprezintă posibilitatea organismului de menținere a stabilității și echilibrului morfofuncțional cu mediul ambiant în toate perioadele ontogenezei postnatale. Noțiunea de sănătate poate fi interpretată și ca suma rezervelor organismului cu o productivitate maximală a organelor, menționând, în același timp, limi-ta posibilităților funcționale.

Maladiile apar atunci când influența diferitor factori ai mediului ambiant depășește limitele posibilităților pe care le poate suporta or-ganismul sau când reacțiile psihice și cele motorii ale individului la diferiți excitanți devansează posibilitățile energetice și pe cele de adap-tare. Deci, boala este consecința unui dezechilibru dintre posibilitățile organismului și cerințele față de el, la fel și consecința imperfecțiunii mecanismelor de reglare și adaptare. Însă și una și alta este determinată de rezervele sistemului muscular, nervos, endocrin, fiecărui organ și a fiecărui celule.

**Adaptarea** reprezintă un proces de acomodare a organismului, a unei populații sau sistem biologic față de schimbarea condițiilor de existență și activitate care se exprimă prin modificarea morfofuncțio-nală, conform cerințelor acestor împrejurări. Din punct de vedere mor-fologic, procesele de adaptare se desfășoară în două forme principale: prin hipertrofie și prin atrofie.

**Hipertrofia** constă în majorarea cantitativă a elementelor structurale ale țesuturilor, care, la rândul său, duc la o intensificare funcțională. Hipertrofia se caracterizează și printr-o creștere a volumului și a masei organului, a volumului elementelor celulare, iar în unele cazuri și a cantității celulelor în organe. Majorarea numărului de celule se numește **hiperplazie**.

**Atrofia**, dimpotrivă, reprezintă un proces caracterizat prin micșorarea volumului și a dimensiunilor organelor, precum și prin modificarea cantitativă a elementelor celulare. Adeseori atrofia favorizează dezvoltarea proceselor patologice din organism.

Ca proces adaptiv și de compensare este considerată și reînnoirea structurală a organismului, numită **regenerare**. Regenerarea, care asigură activitatea vitală a organismului în condiții obișnuite, este numită **regenerare fiziologică**. Regenerarea, ce are loc în caz de lezare a țesuturilor, se numește **reparativă**.

Între sănătate și maladie există o stare intermediară, în care se află mai mult de jumătate din populația Terrei. Ea încă n-a primit o definiție științifică, fiind numită de Galenus “starea a treia”. Deci, Anatomia Omului este și o ramură aplicativă a științelor care studiază forma, structura și funcțiile organismului, cauzele și mecanismele apariției diferitor dereglări, precum și prevenirea diferitor maladii, păstrarea și restabilirea sănătății.

## ISTORICUL ANATOMIEI

Anatomia, fiind o ramură a biologiei, este știința fundamentală a învățământului medical. Ea studiază organismul în ontogeneză, în strânsă legătură cu vârsta, cu modificările mediului ambiant și ale mediului de trai. Reprezentând în cadrul biologiei știința vieții, anatomia s-a dezvoltat în strânsă legătură cu zoologia, fiziologia, biochimia, biofizica, botanica și în prezent cu genetica. În cadrul medicinei ea constituie temelia pe care se sprijină toate celelalte științe din învățământul medical.

În studiul medicinei anatomia îndeplinește și alte funcții importante. Misiunea instructivă a acestei discipline a fost formulată de Tildeman: “Medicii fără anatomie sunt precum cârțițele – sapă în întuneric și lasă în urmă numai mușuroaie (morminte)”, deoarece mai există multe domenii care prezintă interes pentru medicină – elementele substratului morfologic al mecanismelor de integrare, adaptare și compensare, necesare pentru menținerea echilibrului funcțional ce stă la baza sănătății în diferite condiții ale mediului ambiant și în diferite perioade ale vieții: sistemul nervos central, sistemul nervos vegetativ, vascularizația colaterală, anatomia vârstelor, sistematizarea și integrarea cunoștințelor despre legătura și influența reciprocă a sistemelor somatice și viscere.

După W.B. Cannon, “corpul este creat nu după principiul unei economii mascate, ci numai pe baza unei abundențe mărinimoase”. Deci, în fața Anatomiei stă o problemă nobilă – de a dobândi date noi despre structură și de a stabili limitele acestei excedențe.

Medicina contemporană nu cere de la anatomie structura și forma omului abstract, ci date bine determinate despre morfologia individului real, concret. Se realizează speranța lui Goethe, care spunea că anatomia este știința formelor vii și a transformărilor și reorganizărilor corpului omenesc. Deci, ar fi firesc ca această știință fundamentală, progresistă, cu perspective, eternă prin esență și destinată celor vii, să fie numită **Morfologia Omului**, denumire dată de marele Goethe (*morfos* – forma; *logos* – știința).

Anatomia, fiind și o disciplină descriptivă, a acumulat un volum impresionant de informații noi despre alcătuirea corpului omenesc. Acestea însă rămân și astăzi neutilizate în medicină, în sănătatea publică.

Pentru această știință fundamentală este la fel de important de a nu se limita la cunoștințe despre Om, tinzând și la aplicarea utilă a cunoștințelor în activitatea Omului. Evaluarea actuală a acestei științe va depinde nu de ceea ce am reușit să evidențiem cu noile metode de investigație, dar de interpretarea și aplicarea lor în prevenirea, compensarea și tratamentul diferitor afecțiuni ale organismului uman.

Anatomia, ca știință fundamentală, trebuie să-și aducă aportul la progresul medicinei, în special la prevenirea maladiilor, bazându-se pe cunoașterea profundă și multilaterală a substratului morfologic al organelor și sistemelor de organe.

Pentru a pătrunde mai esențial în oricare știință, inclusiv în anatomie, se cere o cunoaștere a istoriei, etapelor ei principale de dezvoltare. Istoria anatomiei, ca parte a istoriei medicinei, reprezintă cronică luptei concepțiilor materialiste despre corpul uman cu idealismul și dogmatismul. Tendința de a obține date noi și precise privind structura corpului uman a avut de suferit secole de-a rândul persecuții din partea autorităților laice, mai ales ecleziastice.

Istoria anatomiei, preocupată de studierea structurii corpului omenesc și a căilor principale în stabilirea conținutului său științific, a fost îndelungată, anevoioasă și strâns legată de dezvoltarea practicii medicale.

În istoria anatomiei se pot evidenția două perioade mari. Prima începe în antichitate, cu 2500 – 3000 ani î.e.n., iar cea de-a doua este epoca Renașterii, considerată ca perioadă a anatomiei moderne.

În antichitate, în mileniile 4 – 2 î.e.n., centrul științei și culturii îl constituia Egiptul Antic, Vavilonul Antic, Palestina Antică. În Egiptul Antic au fost obținute anumite realizări anatomice legate de cultul de îmbălsămare a cadavrelor. Egiptenii, ce practicau îmbălsămări și mumi-fieri, au descris unele circumvoluțiuni ale encefalului, membranele lui, au făcut referiri la nervi și la paralizările lor, au prezentat inima ca locul de unde pleacă toate vasele.

Începând cu secolul VIII î.e.n., în India Antică, în cărțile sfinte, este

descrisă metoda de macerație a cadavrelor. Conform acestor studii, corpul omului este constituit din 7 membrane, 300 oase, 107 articulații, 400 vase sangvine, 900 ligamente, 90 vene, 9 organe și trei umori. Omilicul era considerat centrul vieții. Destul de progresivă s-a dovedit a fi concepția că embrionul apare la contopirea celulelor sexuale masculine și feminine, la fel și studiile despre organele de simț și importanța lor în perceperea lumii.

Informații despre acordarea unei atenții deosebite, conștiente studierii structurii corpului omenesc se referă către secolele V – IV î.e.n. și sunt legate de filozofia din Grecia Antică. Fondator al anatomiei și fiziologiei din această perioadă este Alcmeon din Crotona, autorul unui tratat despre structura corpului animalelor. Bazându-se pe rezultatele autopsiilor pe animale, autorul pentru prima dată a indicat că la om encefalul este organul principal al percepției și gândirii; pentru prima dată a descris unii nervi și rolul lor în activitatea organelor de simț.

Reprezențați remarcabili ai medicinei acestei perioade au fost Hippocrat, Aristotel, Herofil, Erasistratos ș. a.

**Hippocrat** (460 – 377 î.e.n.), părintele medicinei, cel mai ilustru medic al antichității, în lucrările sale descrie unele oase ale craniului, formarea alantoidului, structura inimii, structura ochiului. Trebuie menționate și unele concepții greșite ale autorului despre circulația sângelui și importanța corpului vitros al globului ocular. El considera că aerul inspirat servește la răcorirea inimii și aceasta n-are nici început și nici sfârșit. Hippocrat susținea că în structura organismului rolul central îl joacă patru sucuri: sângele, flegma, bila (chole) și bila neagră (melanchole). Prevalența unuia din aceste sucuri determină particularitățile de temperament ale omului: sanguinic, flegmatic, coleric și melancolic.

**Aristotel** (384 – 322 î.e.n.). În tratatul său “Istoria animalelor”, a făcut o încercare de a compara corpul animalelor și de a studia embrionul, fiind considerat fondatorul anatomiei comparative și a embriologiei. A descris detaliat nervii cranieni, vasele placentei.

**Herofil** (304 î.e.n.) fiind în căutarea sufletului, primul în Grecia Antică a făcut în public peste 600 necropsii, a descris encefalul, cerebelul, meningele și sinusurile venoase, ventriculul al IV-lea; a dat denumirea

glandei epifize, duodenului, prostatei, veziculelor seminale, a diferențiat arterele de vene, a determinat rolul diafragmei în respirație, a descris glandele salivare, ficatul și pancreasul, a studiat vasele limfatice ale peritoneului și jejunului.

Lucrarea lui Herofil “Anatomica” a prezentat un stimul în fondarea unei științe la baza denumirii căreia a fost pusă metoda de investigație *anatemno* – ce înseamnă a diseca.

**Erasistratos** (350 – 300 î.e.n.) a împărțit, pentru prima dată, nervii în senzitivi și motori, a dovedit că rădăcinile anterioare ale nervilor spinali sunt motoare și poartă răspundere de activitatea mușchilor, iar cele posterioare – senzitive. În domeniul sistemului vascular a descris valvele inimii, aorta, vena cavă, arterele și venele mari; a studiat funcțiile organelor sistemului digestiv, a descris cerebelul și circumvoluțiunile emisferelor encefalului. Erasistratos a acordat o mai mare importanță funcției, fapt pentru care a fost numit mai târziu părintele fiziologiei.

În secolul I al erei noastre, **Rufii** primul a descris încrucișarea parțială a nervilor optici și a determinat că funcția nervilor este dependentă de funcția creierului. În această perioadă (an. 100 a e.n.), **Marin** a scris 20 lucrări anatomice în care a descris detaliat mușchii, șapte perechi de nervi cranieni și glandele tubului digestiv. Se presupune că lucrările lui Galenus au la bază materialele obținute de Marin.

Ilustru cercetător, biolog, medic, anatomist și fiziolog al Romei Antice a fost **Claudiu Galenus** (129 – 201 e.n.). Meritele sale deosebite ca anatomist constau în sintetizarea și sistematizarea realizărilor în anatomie obținute în antichitate, expuse în 16 cărți sub denumirea “Despre anatomie”. Galenus pentru prima dată a utilizat vivisecția, a fondat medicina experimentală, în special neurologia. A efectuat multiple experimente cu secționarea măduvei spinării la diferite nivele pe porci, a studiat structura encefalului, concluzionând că anume encefalul prezintă centrul gândirii, al mișcărilor voluntare și al senzațiilor. Galenus a demonstrat experimental pe animale că secționarea măduvei spinării la nivelul vertebrei C<sub>3</sub> oprește respirația. El a clasificat oasele și articulațiile, a introdus termenii de diafiză și epifiză. A descris corpul calos,

ventriculul III, comunicațiile dintre ventriculii cerebrali, dura mater, pia mater și corpii cvadrigemeni; a descris diferite porțiuni ale encefalului, inclusiv vena care îi poartă numele (*vena cerebri magna Galeni*).

Întrucât în Roma Antică religia a interzis autopsiile cadavrelor, multe din informațiile anatomice obținute de Galenus pe animale au fost mecanic transferate la om. Erorile anatomice ale lui Galenus au putut fi observate numai peste 1400 ani în epoca Renașterii, când sunt permise disejecțiile pe cadavre.

Urmează o lungă perioadă – corespunzătoare evului mediu – în care disejecția este complet abandonată, ca urmare a interdicțiilor bisericii asupra cercetărilor din acest domeniu.

În jumătatea a doua a evului mediu apare “Canonul medicinei practice” scris de **Avicena** în anii 1020. Acest tratat, în cinci volume, cuprinde experiența și toate datele anatomo-fiziologice și concepțiile medicilor greci, romani, indieni și arabi. El susține că sediul gândirii este encefalul, preponderent emisfera stângă. În primul volum prezintă informații generale despre structura și funcțiile corpului omenesc, despre structura oaselor, mușchilor, ligamentelor, tendoanelor, despre structura craniului, dinților, nervilor cranieni. O deosebită atenție Avicena acordă tipurilor constituționale, în funcție de care individualiza și tratamentul bolnavilor.

**Ibn-an-Nafis** din Damasc (sec. XV) pentru prima dată a descoperit circulația sangvină pulmonară.

În epoca Renașterii – epocă de înflorire a artelor și a științelor – anatomia înregistrează un oarecare progres prin lucrările lui Leonardo da Vinci și Andreas Vesalius.

**Leonardo da Vinci** (1452 – 1519), remarcabil pictor, savant în diverse domenii ale științei, interesat și de structura corpului omenesc, reia disejecția pe cadavre umane ( a disecat 30 cadavre), lăsând moștenire 14 volume de planșe anatomice de o mare valoare științifică. A studiat proporțiile corpului omenesc, a prezentat clasificarea mușchilor și funcția lor din punct de vedere al legilor mecanicii, a descris particularitățile organismului copilului și adolescentului; primul a studiat anatomia funcțională a aparatului locomotor.

Interesându-se de anatomie ca pictor, Leonardo da Vinci nu s-a limitat doar la studierea reliefului, fiind considerat și fondator al anatomiei plastice.

**Andreas Vesalius** (1514–1565), belgian, de origine flamandă, numit reformatorul anatomiei. Aplicând pe larg disecția cadavrelor, a pus **bazele anatomiei științifice moderne**; a legat forma organului de funcție lui, fiind considerat fondatorul anatomiei sistemice, care până la el n-a existat. Vesalius a studiat pentru prima dată sistematic structura corpului omenesc, demascând cu îndrăzneală numeroasele greșeli comise de Galenus.

După terminarea studiilor și luarea doctoratului, la vârsta de 25 ani Vesalius a fost numit profesor de anatomie și de chirurgie la Padova. Practică disecții sistematice, uneori în prezenta unui publice din zeci și chiar sute de spectatori, enunțând principiul că “profesorul trebuie să execute el însuși disecția” și să verifice înainte de a trage concluzii, nu să accepte ceea ce a scris Galenus. Prin aceasta el combate metoda scolastică de predare a anatomiei, folosită pretutindeni până atunci, metodă rigidă, care încătușa progresul. În următoarele sale lucrări, denunță peste 200 de inexactități din anatomia lui Galenus, care disecase numai animale.

În timpul activității sale la Padova de-a lungul a 5 ani, Vesalius a publicat cea mai valoroasă lucrare în 7 volume intitulată “*De humani corporis fabrica*” (Despre structura corpului omului). Ea cuprinde întreaga anatomie a omului și se caracterizează prin înlăturarea tuturor concepțiilor greșite ale lui Galenus, care au dominat anatomia timp de peste un mileniu. În această lucrare Vesalius a încercat să prezinte o interpretare funcțională a formelor anatomice. Pentru a studia rolul biologic al oaselor, mecanica articulară, funcțiile senzitive și motorii ale măduvei spinării, Vesalius multă vreme s-a limitat la disecția și experimentele pe animale.

Vesalius a fost primul care a utilizat respirația artificială pe cale endotraheală, introducând o tulpină de trestie în traheea animalului cu toracele deschis și suflând prin ea ca să mențină animalul în viață mai multă vreme, pentru a observa contracțiile inimii.

El a revizuit terminologia anatomică, încercând să realizeze o nomenclatură în latina clasică. Fiind profesor universitar și medic curant, exclusiv practicant, afirmă: însănătoșirea este primul scop al medicinei, iar rolul principal al studiului anatomiei este acela de a fi o bază materială pentru atingerea acestui scop.

Deși a trăit până la vârsta de 50 ani, Vesalius s-a realizat și și-a realizat cea mai valoroasă parte a operei sale până la vârsta de 30 ani. De numele lui Vesalius este legată și descrierea ligamentului inghinal, a sfenoidului, mandibulei, denumirea valvei mitrale a inimii, corpul calos, poligonul arterial al encefalului și alte formațiuni.

Activitatea științifică și de reformator în medicină a lui Vesalius a contribuit mult la dezvoltarea de mai departe a anatomiei de către discipolii și succesorii săi.

**Gabrielle Falopio** (1525 – 1562) în lucrarea “*Observationes Anatomicae*” a descris canalul nervului facial și nervul, coarda timpanului, canalele semicirculare, sinusul sfenoidal, tuba uterină, organele genitale externe, dezvoltarea și structura oaselor. Ulterior se fac cercetări mai profunde de anatomie, paralel cu cele de fiziologie, de către **Bartolomeo Eustachio** (1520 – 1574), care a efectuat cercetări de anatomie comparată și embriologie pe care n-a reușit să le facă Vesalius. El a descris tuba auditivă, mușchii mimici, sistemul nervos vegetativ, canalul toracic la cal, valva venei cave inferioare, a observat și a corectat unele erori ale lui Vesalius. **L. Botallo** (1530 – 1600) a descris ductul arterial dintre trunchiul pulmonar și aortă. **Dg. Aranzius** (1530 – 1589) a descoperit canalul de legătură dintre vena ombilicală și vena cavă inferioară. **Casparus Bauhinus** (1560 – 1624) a descris valva ileocecală; **A. Spighellii** (1578 – 1625) – lobul caudat al ficatului. **Constantino Varolio** (1543 – 1575) a descris și dat numele punții. În 1628 **Casparo Azelli** (1581 – 1626) a descris vasele limfatice ale intestinului și a pus bazele studiului sistemului limfatic. La dezvoltarea limfologiei au contribuit lucrările anatomistului italian **P. Mascani** (1755 – 1815), în special “Istoria și iconografia vaselor limfatice”. Mai târziu **Marcello Malpighi** (1628 – 1694) descrie capilarele, ca elemente de legătură dintre artere.

În secolele XVI – XIX au fost realizate numeroase descoperiri anatomiche. În anatomie apare și cu succes se dezvoltă o tendință funcțională. În 1628 **William Harvey** (1578 – 1657) publică lucrarea “*Exercitatio anatomica de motu cordis et sanguini in animalibus*” (“Explorări anatomice asupra mișcării inimii și sângelui la animale”) în care prin metodele de disecție și experiență a descris corect cel mai important proces vital – circulația sângelui. El a descris legăturile acestei circulații, diferențiind circulația sangvină mare și circulația sangvină mică. Prin lucrarea sa W. Harvey a pus bazele direcției funcționale în anatomie. În 1751, în lucrarea “Cercetări despre proveniența animalelor”, Harvey pentru prima dată a formulat teza că orice vietate provine din ou (*omne animal ex ovo*), teză care a stat la bază dezvoltării embriologiei ca știință. De asemenea a făcut o serie de descoperiri în studierea structurii microscopice a organelor (splinei, rinichilor, pielii ș. a.).

**Alfonso Borelli** (1608 – 1679) în lucrarea “*De motu animalium*” efectuează analiza fizico-matematică a mecanismelor de mișcare în articulații la om și alte vertebrate, punând bazele biomecanicii prin care a adus un aport însemnat la fondarea ortopediei moderne.

Școala franceză de anatomie se manifestă prin activitatea anato-miștilor G. Riolani, K. Bișa și Jean Leo Testut. Sub conducerea lui **G. Riolani** (1580 – 1657), la începutul secolului XVII a fost organizat primul teatru anatomic. Riolan a studiat structura intestinului și encefalului. Prima carte de anatomie în limba franceză “*Anatomie universelle du corp humain*” (1561) a fost scrisă de chirurgul și anatomistul **Ambroise Pare** (1510 – 1571).

**K. Bișa** (1771 – 1802), discipol al profesorului de anatomie și chirurgie Marc-Antonie Petit, deși a trăit numai până la vârsta de 31 ani, este considerat una din gloriile medicinei franceze, autorul celor mai originale idei apărute în medicina franceză. În lucrarea “Anatomia generală și aplicarea ei în fiziologie și medicină” expune concepția sa despre țesuturi, organe și sisteme de organe. După Bișa, toate organele sunt grupate în vegetative, ce contribuie la creșterea și dezvoltarea organismului, și somatice, ce asigură deplasarea în spațiu. În conformitate cu aceasta clasificare, sistemul nervos a fost divizat în vegetativ și animal.

Anatomistul și antropologul francez **Jean Leo Testut** (1849 – 1925), prin lucrările sale de o valoare incontestabilă “Tratatul de anatomie descriptivă” (1889) și “Tratatul de anatomie topografică” (1905 – 1906) a îmbogățit mult cunoașterea și înțelegerea anatomică a corpului omenesc. Tratatul său de anatomie umană, publicat în patru volume, tradus în limbile italiană, spaniolă și portugheză, este bogat ilustrat, cuprinzând aplicații medicale, explicații embriologice, de anatomie comparată și variante anatomice.

Din școala engleză se remarcă tratatele lui **Gray Henry** (1827 – 1861), anatomist și chirurg. Manualul său de anatomie descriptivă și chirurgicală a fost reeditat de mai multe ori în Anglia și America. A fost tradus în limba română de profesorul și anatomistul român Gr.T. Popa și soția acestuia, Florica Popa (1944 – 1945).

Progrese mari în anatomie, și concomitent în chirurgie, a înregistrat școala rusă în frunte cu N. Pirogov, P. Lesgaft, V. Behterev ș. a., care fac studii complete de anatomie descriptivă și anatomie topografică sau chirurgicală.

O contribuție deosebită la dezvoltarea anatomiei topografice și a chirurgiei a adus-o **N.I. Pirogov** (1810 – 1881), care, elaborând și utilizând o metodă originală de explorare a corpului uman pe secțiunile consecutive prin cadavre congelate, a scris lucrările “Curs complet de anatomie aplicată a corpului uman” (1844) și “Anatomia topografică pe secțiuni efectuate prin cadavre congelate în trei sensuri” (1859). În 1837 a apărut lucrarea “Anatomie chirurgicală a trunchiurilor arteriale și a fasciilor” care l-a făcut cunoscut în toată lumea, fiind reeditată în repetate rânduri. Aceste lucrări sunt considerate primele manuale de anatomie topografică. Multiplele descoperiri efectuate de N. Pirogov îi poartă numele: triunghiul cervical, spațiul treimei distale a antebrățului, ganglionul limfatic, ce se află la nivelul inelului femural, și alte formațiuni anatomice.

După Jonas, “Pirogov simbolizează gloria anatomiei topografice și a medicinei operatorii”. N. Pirogov, datorită cunoștințelor profunde în anatomie, posedă o tehnică operatorie extraordinară. De exemplu, el executa amputația coapsei în 3 minute, înlăturarea sânelui în 2 minute, iar amputația osteoplastică a piciorului în 8 minute.

Bazându-se în activitatea sa pe ideia unității organism-mediului și structură-funcție, N. I. Pirogov a fondat un institut anatomic la Petrograd, acordând o mare atenție studiului secțiunilor anatomo-topografice. Intrarea în muzeul de anatomie, unde a activat I.P. Pavlov, iar până în ultimul timp a fost profesor de anatomie M. Prives, este scris: “*Hic locus est ubi mors gaudat, succurere vitae*” (“Acesta este locul unde moartea se bucură să înfrunte viața”), constituind o exprimare academică a îndemnului ca cei vii să învețe pe cei morți, pentru a acumula priceperea de a înfrunta moartea.

**P.F. Lesgaft** (1837 – 1909) este considerat fondatorul anatomiei funcționale și teoriei educației fizice. El a înaintat și argumentat posibilitățile dirijării modificărilor structurale ale corpului omenesc prin utilizarea exercițiilor fizice. În lucrările sale “Despre atitudinea anatomiei față de educația fizică” (1876) și “Manual de educație fizică și dezvoltarea facultăților mintale” (1888 – 1901), în care subliniază rolul educației fizice și a jocurilor sportive în formarea puterii de voință, firei voluntare și dezvoltarea capacităților mentale și intelectuale. Din lucrările anatomice, de o popularitate deosebită se bucură “Bazele anatomiei teoretice” (1892), “Antropologia și pedagogia” (1889) și manualul “Anatomia omului” în două volume (1895 – 1896). P.F. Lesgaft primul a descris legăturile distribuirii și ramificării vaselor sangvine, a pus bazele științifice ale biomecanicii și a determinat factorii ce influențează forma și structura organelor.

**V.M. Behterev** (1857 – 1927), anatomist, neuropatolog și psihiatru, a contribuit mult la dezvoltarea anatomiei encefalului, a descoperit numeroși centri și conductori cerebrali, care îi poartă numele. A scris lucrările “Căile conductoare ale encefalului și măduvei spinării” (1894), “Studiu despre funcțiile encefalului”, “Reflexologia”.

**N.P. Gundobin** (1860 – 1908), clinician-pediatru, anatomist, este fondatorul pediatriei științifice și a anatomiei de vârstă. În anul 1891 a susținut teza de doctor în medicină la tema “Structura intestinului la copii”, iar în anul 1906 a publicat monografia “Particularitățile morfo-funcționale ale organismului copilului”, tradusă în 1911 în limba germană.

Școala ucraineană este cunoscută prin V.A. Beț, V.P. Vorobiov, R.D. Sinelnikov.

**V.A. Beț** (1834 – 1894) a studiat structura substanței medulare a glandelor suprarenale și a scoarței emisferelor mari, descoperind cel de al cincilea strat al scoarței cerebrale - celulele piramidale gigante, care îi poartă numele (celule Beț).

**V.P. Vorobiov** (1876 – 1937), proeminent reprezentant al școlii anatomiștilor din Harkov, academician, a elaborat metoda macro-microscopică de explorare a structurii organelor la frontiera dintre câmpul vizual macroscopic și cel microscopic, astfel punând baza anatomiei macro-microscopice. Este autorul manualului de anatomie pentru stomatologi “Anatomia, histologia și embriologia cavității bucale și a dinților ” (1936) și a editat pantatomicul “Atlas anatomia omului” (1938 – 1946). Și-a adus contribuția la studierea sistemului nervos periferic, îndeosebi a celui vegetativ, a acreditat ideea despre comunicația dintre sistemul limfatic și cel venos. V.P. Vorobiov a elaborat o metodă specială de îmbalsămare a cadavrelor și organelor.

**R.D. Sinelnikov** (1896 – 1981), succesorul lui Vorobiov, a contribuit la dezvoltarea de mai departe a anatomiei macro-microscopice a aparatului locomotor, sistemului endocrin, vascular și a sistemului nervos vegetativ. A elaborat “Atlas anatomia omului” în patru volume.

La dezvoltarea anatomiei au contribuit și anatomiștii sovietici (ruși): **V.N. Tonkov** (1872 – 1954), creatorul anatomiei experimentale, care împreună cu discipolii săi a elaborat teoria despre circulația sangvină colaterală; printre primii a utilizat la studierea scheletului razele Roentgen, fondând o nouă ramură a anatomiei, numită anatomie radiologică; este autorul manualului de anatomie în trei volume. **V.N. Șevkunenko** (1872–1952) împreună cu discipolii săi a elaborat teoria formelor extreme ale variabilității individuale și a demonstrat importanța lor pentru chirurgie. Variantele sistemelor nervos și venos au fost expuse în lucrarea “Atlas al sistemelor periferice nervos și venos”. **G.M. Iosifov** (1870 – 1933), perfecționând metodele de explorare ale vaselor limfatice, a aprofundat cunoștințele privind anatomia sistemului limfatic. Rezultatele cercetărilor au fost publicate în monografia “Anatomia sistemului limfatic” (1930).

Reprezentant al școlii anatomiștilor condusă de G.M. Iosifov, **D.A. Jdanov** (1908 – 1971), care printre primii a efectuat injectarea vaselor limfatice ale trunchiului pe omul viu, a studiat circulația colaterală a limfei. În baza rezultatelor investigațiilor personale și ale colaboratorilor săi, a publicat lucrarea “Anatomia chirurgicală a canalului toracic drept” (1945), “Anatomia generală și fiziologia sistemului limfatic” (1952).

Școala românească de anatomie, descendență a școlii franceze de anatomie, s-a afirmat prin Nicolae Kretzulescu, Thoma Ionescu, Ernest Juvara, Dimitrie Gerota, Francisc I. Rainer ș.a., care au adus contribuții valoroase la dezvoltarea anatomiei și a învățământului medical în România. Ei au publicat lucrări anatomice în limbi de mare circulație internațională prin care anatomia românească s-a făcut cunoscută în scurt timp pe plan internațional.

**Nicolae Kretzulescu** (1812 – 1900) a pus bazele terminologiei anatomice românești în “Manual de anatomie descriptivă”; București, 1843, și în volumele editate între anii 1878 – 1888.

**T. Ionescu** (1860 – 1926) în 1982 la Paris susține teza de doctorat cu tema “Evoluția intrauterină a colonului pelvin”, iar în 1984 devine coautor la prima ediție a **Tratatului de anatomie umană** al lui Poirier de la Paris, în care îi revine compartimentul despre tubul digestiv. Astfel, pe la sfârșitul secolului al XIX-lea anatomia românească a intrat în circuitul internațional, numele anatomiștilor români și realizările lor fiind consemnate în cele mai de valoare tratate de anatomie.

T. Ionescu a descris multe formațiuni anatomice, a făcut un studiu valoros și amănunțit al foselor peritoneale, împreună cu D. Gerota publică lucrarea “Anatomia simpaticului cervical”.

În istoria școlii românești de anatomie se înscrie și numele marelui savant **Francisc I. Rainer** (1874 – 1944). Unul din discipolii săi este primul român laureat al premiului Nobel – George E. Palade. Fr. Rainer a introdus și în anatomia românească **concepția structurilor funcționale**, care pune bazele determinismului cauzal al faptelor de observație macro și microscopică, căutând să pătrundă în esența structurilor prin interpretarea lor cauzală. Analizând în permanență legătura dintre structură și

funcție, Fr. Rainer a emis postulatul conform căruia “**Anatomia este știința formei vii**”, explicând studenților la masa de disecție că “cadavrul trebuie să servească nu la cunoașterea cadavrului, adică a unei materii care mai păstrează doar o formă înghețată a organizării sale, ci a omului viu, a omului care se mișcă, gândește și își țese neîntrerupt destinul”. Deci, piesa anatomică are rost doar în măsura în care ne ajută să integrăm totul viu și funcțional din care face parte; să studiem pe viu, să surprindem forma în mersul ei spre realizare, nu în oprirea ei ireversibilă.

Fr. Rainer s-a preocupat de resorbția cartilajului în procesul osificării, de originea embriologică a musculaturii perineale; de structura funcțională a derivatelor mezenchimale; de descoperirea ganglionilor limfatici subpericardici. Abordarea acestor probleme i-a adus o recunoaștere internațională.

Fr. I. Rainer a efectuat primele măsurători antropometrice și cercetări genetice longitudinale în cadrul Institutului de Antropologie pe care l-a fondat la București, la acea vreme unul din primele institute de acest profil din lume. A înființat primul Laborator de Biotipologie Constituțională Sportivă din Europa în cadrul Academiei Naționale de Educație Fizică. A fost primul rector al acestei instituții, unde susținea cursurile de Anatomie, Biomecanică, Antropologie.

Colaborator apropiat al lui Poirier a fost și profesorul **Ernest Juvara** (1870 – 1933). A susținut doctoratul la Paris cu tema “Anatomia regiunii pterigomaxilare”, de către Facultatea de Medicină din Paris. În anul 1897 a editat “Cursuri de anatomie practica”, iar în anul 1924 “Manual de anatomie chirurgicală” în două volume.

Unul dintre cei mai citați medici români în literatura internațională este profesorul **Dimitrie Gerota** (1867 – 1939). A studiat anatomia la Paris cu profesorii Poirier și Farabeuf, iar la Berlin cu Waldeyer, unde a publicat lucrarea despre tehnica injectării vaselor limfatice. S-a preocupat de studiul țesutului adipos pararenal care-i poartă numele, iar prin metoda sa de injectare a vaselor limfatice postvitale a contribuit la studiul limfaticelor viscerale. Fiind profesor de anatomie la Academia de arte frumoase din București, Gerota l-a avut ca student pe Constantin Brâncuși, viitorul geniu al sculpturii românești și mondiale contemporane.



Un alt anatomist, care a contribuit mult la dezvoltarea anatomiei în România, a fost profesorul **Grigore T. Popa**, elev și urmaș al profesorului Rainer. În 1930, fiind la studii în Anglia, a descris, împreună cu Una Fielding “Sistemul port venos hipofizar”, care le poartă numele, deschizând orizonturi largi cercetării științifice în neuroanatomie, endocrinologie și în domeniul relațiilor dintre celula nervoasă și secreția internă. Împreună cu soția sa, Florica Popa a tradus în românește anatomia lui Gray, completând-o cu prețioase adnotări și completări.

**Victor Papilian** (1888 – 1956), medic, anatomist și scriitor român, discipol al profesorului D. Gerota, care în 1919 a devenit primul profesor român de anatomie la facultatea de medicină din Cluj. Este fondatorul școlii românești de anatomie umană, de embriologie, de antropologie și al unui muzeu de anatomie. Este autorul primului tratat românesc complet de anatomie umană: “Manual practic de disecție” și “Tratatul elementar de anatomie descriptivă și topografică” cu aplicații medico-chirurgicale în trei volume, dedicat învățătorului său Dm. Gerota, reeditat de mai multe ori.

Prin sensibilitatea sa și dragostea de muzică, artă și literatură V. Papilian a devenit un mare animator al vieții culturale din Cluj, contribuind la înființarea filarmonicii din Cluj, deținând și funcția de director al Teatrului și Operei din Cluj și Sibiu.

**Andronescu Armand**, medic și anatomist român, preocupat de embriologia și anatomia sistemului nervos. În 1966 a publicat manualul “Anatomia copilului”, care în 1970 a fost editat și în limba rusă. În 1987 a publicat “Anatomia dezvoltării omului. Embriologie medicală”.

## Istoria Anatomiei omului în Republica Moldova

Catedra Anatomia Omului a fost fondată în octombrie 1945, concomitent cu transferarea Institutului de Medicină din Kislovodsk la Chișinău. Primul conducător al catedrei a fost profesorul universitar A.P. Lavrentiev (1898 – 1958), anatomist, specialist în domeniul inervației formațiunilor conjunctive, discipolul celebrei școli de anatomie din Harkov (Ucraina), fondată de renumitul anatomist ucrainian V.P. Vorobiov. Primii colaboratori ai catedrei au fost asistenții B.Z. Perlin, T. Koval și preparatorul superior I.D. Popazov, cărora li s-au alăturat asistentul N. Volkova, aspirantul P. Moscalenko, conferențiarul A. Șeinfan și asistentul V. Tkaciuk.

În pofida condițiilor foarte dificile, colectivul catedrei, paralel cu activitatea didactică, era preocupat și de activitatea științifică în domeniul inervației vegetative a viscerelor. Sub conducerea lui A.P. Lavrentiev, se crează muzeul anatomic, cabinetul pentru studierea anatomiei radiologice.

Profesorul A.P. Lavrentiev a fost succedat de conferențiarul V.Gh. Ukrainski (1950 – 1951). Timp de 3 ani (1951 – 1953) în fruntea catedrei s-a aflat un alt discipol al academicianului V.P. Vorobiov, profesorul A.A. Otelin, preocupat de problemele inervației pielii, periotului și a viscerelor. În această perioadă colectivul catedrei se completează cu profesori tineri, absolvenți ai Institutului de Medicină din Chișinău, asistenții Galina Vincenzo, Natalia Cherdivarenco, aspiranții Victor Jița, Alexei Popa (1952), Iurii Mihlin, L. Luneova, Mihail Selin (1951). În 1953 a fost creată filiala moldovenească a Asociației Științifice unionale a Anatomicștilor, Histologilor și Embriologilor.

În 1954 – 1956 catedra este ghidată de profesoarea V.F. Parfentieva, reprezentanta remarcabilei școli de chirurgie operatorie și anatomie topografică din Sankt-Petersburg, specialist în domeniul angioarhitectonicii glandelor endocrine și a viscerelor.

În perioada 1956 – 1959 catedra a fost dirijată de profesorul universitar V.V. Kuprianov, ulterior academician al AȘM din URSS, laureat al premiului de Stat, șef de catedră la institutul de medicină nr. 2 din Moscova, președinte al Societății Anatomicștilor din URSS, redactor-șef al revistei “Архив Анатомии, Гистологии и Эмбриологии”. Specia-

list cu renume mondial în domeniul microcirculației, V.V. Kuprianov a formulat o direcție științifică nouă despre circulația transcapilară și juxtacapilară la nivelul sistemului microcirculator.

V. Kuprianov este autorul mai multor lucrări științifice și monografii: “Aparatul nervos al vaselor circuitului sangvin mic” (1959); “Căile microcirculației” (1969); “Patul microcirculator” (1975); “Microlimfologia” (1981 cu autori), atlasul “Microangiologia” (1982). Un interes deosebit prezintă lucrarea lui **V.V. Kuprianov** “Лицо человека” (1988), în care împreună cu discipolul său G.V. Stovicek au sistematizat date noi despre structura și mimica feții omului, evidențiind criteriile morfofuncționale ce determină starea fizică și psihică a omului. Autorul demonstrează importanța cunoașterii mimicii și rolul ei în diagnosticarea diferitor maladii.

Reprezentat al școlii de anatomie a lui V.N. Tonkov (Sankt-Petersburg) și discipol al lui B.I. Dolgo-Saburov, V.V. Kuprianov a contribuit mult la modernizarea procesului de studiu al disciplinei. Sub conducerea lui și-au susținut tezele de doctor în medicină V. Jița (1957), A. Popa (1957), V. Tkaciuk (1957), N. Cereș (1961), G. Vincenzo (1961), N. Cherdivarenco (1961); tezele de doctor habilitat – B. Perlin (1968), V. Jița (1971), N. Cherdivarenco (1977), V. Andrieș (1989). În anul 1956 de la Institutul de medicină din Saratov se transferă Tatiana Iastrebova, doctor în medicină.

Între anii 1959 – 1987 catedra a fost condusă de profesorul universitar B. Perlin, Om Emerit în știință din RM, doctor habilitat în medicină. Pe parcursul acestor ani colectivul profesoral-didactic al catedrei este completat cu noi absolvenți ai Alma Mater: N. Frunțașu, I. Kuznețova, A. Nastas, V. Covaliu, V. Andrieș, M. Casian, T. Lupașcu, M. Ștefanet, V. Corduneanu-Covaliu, D. Didilica-Stratilă, G. Marin-Hâncu, I. Bostan, I. Gurițencu, E. Gherghelegiu-Poburnăia, Gh. Nicolau, E. Beșliu-Lopotencu, D. Batâr, I. Catereniuc, O. Belic, T. Titova, A. Babuci, V. Supciuc, Z. Zorina, T. Caragia, A. Bendelic, A. Ionița, L. Globa, T. Hacina.

În 1965 catedra trece în actualul bloc morfologic unde sunt create condiții mai bune de activitate, fiind posibilă și extinderea muzeului

anatomic, la completarea și amenajarea căruia au contribuit toți colaboratorii catedrei îndeosebi B. Perlin, G. Vincenzo, I. Popazov, N. Leșcenco, J. Pavlenco. Actualmente muzeul catedrei dispune de una din cele mai valoroase colecții de piese anatomice, înalt apreciată de numeroși specialiști din fosta URSS și de peste hotare.

Imagini ale pieselor anatomice confecționate de colaboratorii catedrei sunt prezentate în mai multe manuale editate peste hotare, inclusiv în atlasele de anatomie editate de R. Sinelnikov (Harkov) și cel al sistemului nervos vegetativ apărut sub redacția lui P. Lobko (Minsk).

Muzeul joacă un rol deosebit în propagarea cunoștințelor despre Om, despre particularitățile morfofuncționale în diferite etape ale ontogenezei pre- și postnatale, despre influența diferitor factori nocivi ai modului de trai asupra activității organelor și sistemelor de organe. Muzeul este vizitat de elevii și profesorii liceelor din orașele și satele republicii, de către studenții colegiilor și universităților din republică și de peste hotare, de diferite organizații obștești.

Un grup de colaboratori ai catedrei, printre care A. Popa, A. Nastas, V. Covaliu, T. Lupașcu, M. Casian, condus de conferențiarul V. Jița au tradus din limba rusă manualul de anatomie a lui N.K. Lâsenkov, V.I. Bușkovici și M.G. Prives (1968).

Tematica științifică a catedrei vizează în principal inervația formațiunilor de țesut conjunctiv și a vaselor sangvine în normă și patologie. În experiențe pe animale de laborator s-a studiat influența sarcinii fizice dozate, a hiper- și hipochineziei și a oxigenației hiperbarice. Pe parcurs tematica s-a extins prin studierea aspectelor morfologice ale formațiunilor para- și periviscerale și a celor para- și perivasculare, a particularităților morfofuncționale ale organelor și diferitor sisteme de organe în perioadele critice ale dezvoltării postnatale. În realizarea acestor probleme sunt utilizate metodele histologice, neurohistologice, histochemice, de impregnare cu nitrat de argint și metodele macromicroscopice de colorare a pieselor anatomice totale cu reactivul Schif.

În baza cercetărilor științifice din cadrul catedrei au fost susținute 5 teze de doctor habilitat în științe medicale – B. Perlin “Aparatul ner-

vos al pahimeningelui cerebral”, 1967; V. Jița “Sistemul inervațional al vaselor circuitului cerebral”, 1971; N. Cherdivarencu “Aparatul nervos al venei cave inferioare ca instrument al integrației regionale”, 1977; V. Andrieș “Aparatul nervos al bronhiilor și vaselor circulației pulmonare”, 1988; M. Ștefanet “Morfologia complexului funiculotesticular la om”, 1998, peste 30 de teze de doctor în medicină, 5 monografii, 9 manuale, 3 culegeri de lucrări, 3 brevete de invenții.

Unii din laboratorii catedrei, doctori și doctori habilitați în medicină, ulterior au devenit șefi de catedre sau de cursuri la alte subdiviziuni de învățământ superior – N. Frunțașu, V. Jița, Gh. Nicolau, N. Cherdivarencu, A. Nastas, V. Covaliu.

În perioada 1988 – 1991, șef de catedră a fost conferențiarul M. Ștefanet. În această perioadă a fost fondat muzeul “Anatomia copilului”, a fost tradus în română manualul de anatomie în două volume sub redacția academicianului AȘ din Federația Rusă M.R. Sapin (1990). În următorii șase ani catedra a fost condusă de V. Andrieș, doctor habilitat în medicină, profesor universitar.

În anul 1997, în scopul optimizării și profilării procesului didactic la facultățile medicină generală, pediatrie, stomatologie, farmacologie și medicină preventivă, au fost organizate două catedre: una pentru facultățile de farmacie, stomatologie și medicină preventivă, condusă de profesorul V. Andrieș, și alta pentru facultățile medicină generală și pediatrie în frunte cu profesorul M. Ștefanet, doctor habilitat în medicină, Lucrător Emerit al învățământului public. A fost perfectată programa analitică a disciplinei, accentul fiind pus de studiul anatomic pe viu și aspectul aplicativ al structurilor studiate, au fost elaborate indicații metodice privind anatomia pe viu, au fost modernizate formele de control al cunoștințelor, au fost elaborate culegeri de teste de control în limbile română, rusă și engleză, au fost create condiții pentru funcționarea grupelor cu predare în limbile franceză și engleză.

La dezvoltarea învățământului de anatomie au contribuit tratatele de anatomie: “Disecția vaselor sangvine și a nervilor la om”, B. Perlin, T. Iastrebova, V. Andrieș; “Vascularizația și inervația scheletului”, V. Andrieș, T. Iastrebova, M. Ștefanet, E. Beșliu ș.a.; “Vascularizația și inervația vis-

cerelor”, V. Andrieș, G. Craciun, T. Iastrebova, B. Perlin; “Vascularizația și inervația articulațiilor omului”; V. Andrieș T. Iastrebova, T. Lupașcu; “Vascularizația și inervația mușchilor”; V. Andrieș, T. Iastrebova, G. Craciun, D. Batâr; “Elemente de anatomie pe viu”, T. Lupașcu; “Culegere de scheme la anatomia omului”, I. Catereniuc, M. Ștefanet, L. Globa, T. Lupașcu, T. Titova; “Anatomie preventivă”, M. Ștefanet, I. Ștefanet, I. Catereniuc; “Anatomie preventivă sau substratul morfofuncțional al sănătății”, M. Ștefanet, I. Ștefanet; manualul “Anatomia omului”, V. Andrieș în colaborare cu M. Efrim și D. Bratu.

În cadrul catedrei s-au desfășurat numeroase conferințe și simpozioane unionale ale anatomicștilor, histologilor și embriologilor din fosta Uniune Sovietică (1971, 1983), la fel și conferințe și ședințe pe problemele programelor de studii și predarea anatomiei la diferite facultăți (1986).

## ETAPELE PRINCIPALE ALE DEZVOLTĂRII ORGANISMULUI UMAN. ONTOGENEZA

Ontogeneza cuprinde toate diferențierile și transformările ce au loc cu o ființă de la etapa de contopire a ovulului cu spermatozoidul până la încetarea existenței sale. Ea este constituită din două perioade: *intra-uterină* și *extrauterină*.

Perioada intrauterină se delimitează în două stadii: *stadiul de embrion*, care durează până la vârsta de 2 luni (a câte 28 de zile fiecare), după care urmează *stadiul de făt*, când produsul concepției ia o înfățișare cât de cât umană, și începe geneza organelor. Acest stadiu sfârșește cu nașterea.

În cadrul embriogenezei au loc fenomene complicate ale dezvoltării caracterizate prin procese de creștere, diferențiere și organizare celulară, determinate de factori genetici, de inducție și organizare celulară. În cadrul acestei etape are loc fecundarea și formarea zigotului care posedă toate caracterele tipice de la ambele celule sexuale. Din zigot vor lua naștere numeroase celule cu particularități structurale și funcționale specifice. Prin organizarea acestora se vor forma țesuturile, organele și aparatele, care constituie corpul uman. În desfășurarea embriogenezei se disting câteva faze: *segmentația*, *gastrulația*, *organogeneza* și *histogeneza*.

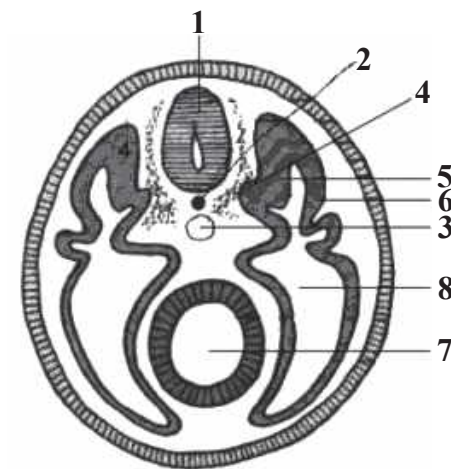
**Segmentația** are loc în prima săptămână a embriogenezei și constă în multiple diviziuni celulare ale zigotului, care se transformă într-o aglomerație celulară, numită *blastulă*. Acest proces durează 3 – 4 zile în trompa uterină, iar spre finele primei săptămâni procesul de segmentație continuă în cavitatea uterului unde celulele mai mari dau naștere la *embrioblast*, iar din cele mai mici ia naștere *trofoblastul*. Trofoblastul asigură nutriția, fixarea embrionului în mucoasa uterină, iar mai târziu va participa la formarea părții fetale a placentei. Blastula reprezintă o veziculă unistratificată care conține în centru o cavitate primitivă – *blastocelul*.

**Gastrulația** este o etapă complexă a embriogenezei caracterizată prin transformarea embrionului unilaminar (blastulei) în embrion bilaminar, care în săptămâna a 2 este constituit din foița embrionară externă – *ectoderm* și embrionară internă – *endoderm*. Săptămâna a

3-a este perioada de formare a embrionului trilaminar. Între ecto- și endoderm se formează foița embrionară medie – *mezodermul*. Deci, se evidențiază cele trei foițe embrionare sau *primordiile organelor*: *ectoderm*, *mezoderm* și *endoderm*. În această perioadă are loc apariția *complexului axial* al *primordiilor*: pe partea dorsală a endodermului apare primordiul coardei dorsale, iar pe cea ventrală – primordiul endodermului intestinal; pe partea dorsală a endodermului din ectoderm se diferențiază *placa neurală* (neuroectodermul) – primordiul sistemului nervos, iar din restul ectodermului se formează epidermul pielii, numit ectoderm cutanat.

Pe secțiunea transversală a embrionului se observă primordiile organelor axiale (fig. 2): pe partea dorsală – placa neurală sau tubul neural, pe partea ventrală – intestinul primitiv, între ele – coarda și de părțile laterale mezodermul.

Către sfârșitul gastrulației, porțiunea dorsală a mezodermului, situată bilateral de coardă, se segmentează în **somite** ce se împart în porțiuni metamere. Din această cauză porțiunea dorsală a mezodermului se numește segmentată. Segmentarea somiților are loc treptat în direcție antero-posterioară. În ziua a 20-a de dezvoltare se formează perechea a 3-a de somiți, în a 30-a zi numărul lor ajunge la 30, iar către ziua a 35-a – la 43-44 de perechi. Porțiunea ventrală a mezodermului nu se divide în segmente, dar se prezintă de fiecare parte prin două lamele, care reprezintă porțiunea nesegmentată a mezodermului. Lama medială aderă la intestinul



**Fig. 2. Embrion în secțiune transversală:**

1 – tub neural; 2- coardă dorsală; 3 – aortă; 4 – sclerotom; 5 – miotom; 6 – dermatom; 7 – intestin primar; 8 – celom (cavitatea corpului).

primar și se numește **splanhnopleură**. Lamela laterală aderă la perețele corpului embrionului și se numește **somatopleură**.

La limita dintre partea segmentată (dorsală) și nesegmentată (ventrală) mezodermul formează niște pedunculi segmentari, numiți **nefrotomi**, din care se dezvoltă canaliculele rinichiului primar.

**Organogeneza și histogeneza.** Această etapă decurge de la sfârșitul săptămânii a 3-a și până la săptămâna a 8-a, când se termină embriogeneza și începe perioada fetală. În această perioadă are loc evoluția și diferențierea morfogenetică paralelă a celor trei foițe embrionare. Din tubul neural se dezvoltă encefalul, măduva spinării, iar o parte din celulele acestui tub formează creste neurale din care se diferențiază nervii cranieni, nervii spinali, la fel și ganglionii vegetativi.

Partea dorsală a mezodermului – somiții – dau naștere la trei primordii. Din porțiunea ventromedială a somitelor se formează **scleroatoamele**, care generează țesut scheletogen și cartilagos, iar din cea dorso-laterală **dermatoamele**. Din stratul extern al dermatoamelor se vor diferenția dermul și țesutul subcutanat al tegumentului peretelui dorso-lateral al trunchiului. Deși nu se observă la suprafață, dermatoamele au dispoziție metamerică, ce corespunde metameriei somitelor, și pe care o păstrează în evoluția ulterioară. Din porțiunea medie se formează **mioatoamele**, ale căror celule au devenit mioblaste, în citoplasma lor diferențiindu-se miofibrele contractile. Odată cu formarea lor, se realizează contactul între miotoame și perechile corespunzătoare de nervi spinali (neuromere). Mioatoamele prezintă la început o metamerie primitivă sau *miomere*, care în evoluția ulterioară se modifică mult. Este important faptul că *miomeria* este cea care induce metameria coloanei vertebrale. Din mioatoame se dezvoltă musculatura dorsală a trunchiului și mușchii antero-laterali ai trunchiului. Mușchii porțiunilor libere ale membrilor se dezvoltă din mezenchimul somatopleurei.

Porțiunile ventrale, nesegmentate ale mezodermului, formate din splanhno- și somatopleură, se numesc *splanhnotome*. Între lamelele porțiunii nesegmentate a mezodermului se formează cavitatea corpului embrionar, numită **celom**. Din celom se vor diferenția cavitățile seroase: pericardială, pleurală și peritoneală. Din lamelele splanhnotomilor

are loc migrarea celulelor mezenchimale din care se vor diferenția vasele sangvine și limfatice, sângele, limfa, splina, ganglionii limfatici, țesutul muscular neted și formațiunile din țesut conjunctiv.

**Mezenchimul**, sau țesutul conjunctiv embrionar, ia naștere prin proliferarea liberă a celulelor mezodermului și ocupă toate spațiile dintre epitelii. Țesutul mezenchimal are o mare importanță în etapele inițiale ale embriogenezei deoarece el mediază schimbările metabolice, iar mai târziu, din el se formează elementele figurate ale sângelui. Celulele sale intervin în transferul de substanțe și produși metabolici în țesuturile și organele pe cale de dezvoltare.

Mezenchimul, din cauza simplei diferențieri, posedă o potență prospectivă extrem de mare și de aceea se spune că **celula mezenchimală este pluripotentă**. Din mezenchim derivă toate varietățile de țesuturi conjunctive, inclusiv scheletul osos și cartilagos al corpului, dermul pielii, iar din mezenchimul somatopleurei – mușchii antero-laterali ai trunchiului și ai membrilor superioare și inferioare. Din mezenchimul splanhnopleurei se dezvoltă partea neepitelială a peretelui tubului digestiv, musculatura viscerală, cu excepția mușchiului neted al irisului (de origine ectodermală) și celulelor mioepiteliale; inima, vasele de sânge și elementele figurate ale sângelui și măduva hematogenă; ganglionii și vasele limfatice; membranele seroase, inclusiv membrana sinovială a articulațiilor; celulele sistemului reticuloendotelial și pahimeningele. Prin derivatul său, reprezentat de țesutul conjunctiv, mezenchimul ia parte la formarea tuturor organelor.

Deci, în mezoderm și mezenchim au originea: aparatul locomotor cu părțile sale componente (scheletul, musculatura striată și articulațiile), aparatul cardiovascular, sângele și organele limfoide; aparatul urogenital în cea mai mare parte; musculatura netedă a viscerelor, cu excepția m. irisului; pleura, pericardul, peritoneul, vaginala testiculului, sinoviala articulațiilor, meningele și partea corticală a glandei suprarenale.

În dezvoltarea normală a fiecărui organ se evidențiază câteva etape: determinarea tisulară, proliferația, migrarea, diferențierea și apoptoza celulară. Tulburarea măcar a unei din aceste etape conduce la diferite anomalii de dezvoltare. De exemplu, anomalia proliferației, inducției și

diferențiatiei celulare duce la aplazia unui sau altui organ; dificultatea proceselor de migrație pot duce la contopirea patologică a organelor sau a porțiunilor de organe, la fel și la deplasarea organului de la poziția sa normală; diminuarea diviziunii normale a celulelor poate avea drept rezultat hipoplazia structurilor anatomice, iar dereglarea apoptozei la menținerea în structura organelor a formațiunilor de tranziție.

Perioada fetală se caracterizează prin majorarea dimensiunilor corpului și maturizarea funcțională a organelor și sistemelor de organe. Sub influența factorilor teratogeni, în această perioadă dereglările morfologice sunt slab pronunțate și au un caracter mai mult microscopic. Aceste tulburări se manifestă în diferite perioade ale ontogenezei postnatale prin scăderea intelectului, modificarea ritmului de îmbătrânire ș. a.

În funcție de cauzele apariției, anomaliile diferitor organe și sisteme sunt grupate în: congenitale ereditare și congenitale neereditare. La prima grupă se referă acele anomalii care rezultă din afecțiunile primare ale aparatului genetic, iar anomaliile congenitale neereditare rezultă din dereglarea morfogenezei sub influența diferitor factori exogeni. Legăturile principale ale apariției și dezvoltării anomaliilor influențate de diferiți teratogeni explică teoria perioadelor critice, esența căreia constă în eterogenitatea sensibilității embrionului la influența diferitor factori externi pe parcursul ontogenezei prenatale. Perioadele critice în dezvoltarea embrionului sunt legate, de regulă, cu perioada organogenezei, care la om corespunde zilelor 18 – 60 după fecundație. Pe parcursul acestei perioade de timp are loc apariția primordiilor și morfogeneza organelor și sistemelor de organe ale embrionului. Acțiunea diferitor factori teratogeni poate conduce la dereglarea acestor procese și, concomitent, la apariția diferitor anomalii.

Pentru diferite organe și sisteme de organe perioadele critice sunt diferite. De exemplu, morfogeneza inimii are loc de la a 20-a și până la a 40-a zi; a sistemului nervos central – 24-26 zi a dezvoltării intrauterine. Aceste intervale de timp sunt numite teratogene în pericolul dereglării organogenezei.

Organogeneza pentru fiecare organ și sistem de organe este expusă în compartimentele respective ale manualului.

## Vârsta

Deosebim **vârsta calendaristică**, măsurată prin timpul astronomic (ani, luni, zile) și **vârsta biologică**, stabilită după criteriile biologice. Vârsta biologică a unui organism constituie o rezultantă a vârstelor biologice ale diferitor componente ale organismului: țesuturi, organe, sisteme, umori. Modificările de vârstă ale structurii țesuturilor și organelor determină **vârsta morfologică**; cele caracterizate prin atenuarea activității unor organe definesc **vârsta fiziologică** sau **funcțională**. Modificările mai constante, ce semnalizează o involuție morfofuncțională, sunt: creșterea tensiunii arteriale, scăderea capacității vitale a plămânilor, diminuarea acomodării ochiului.

Determinarea vârstei adevărate prezintă o problemă destul de complicată.

Adeseori are loc o necoincidență a vârstei calendaristice cu cea biologică. Pe de o parte, se întâlnesc oameni care arată cu mult mai în vârstă decât vârsta calendaristică, iar pe de altă parte indivizi “veșnic tineri”. Ultimii se referă mai frecvent la tipul constituțional astenic. Pentru medici o importanță mai mare are vârsta biologică.

Printre indicii morfologici ai vârstei biologice se evidențiază: semnele generale, integrale și particulare. La primele se referă: dimensiunile corpului, particularitățile osificării scheletului, erupția dinților și manifestarea semnelor sexuale secundare. Cele particulare caracterizează vârsta biologică a țesuturilor, organelor și sistemelor de organe, care pentru diverse organe și sisteme sunt diferite. La stabilirea vârstei biologice, se ține cont mai ales de: **criteriul somatic**, ce se stabilește pe baza măsurilor, dintre care cea mai expresivă este înălțimea; **criteriul endocrin**, ce se determină în baza semnelor clinice și de laborator, maturizarea anumitor glande endocrine; **criteriul osos** se bazează pe studierea stadiului de osificare a scheletului.

Vârsta poate fi determinată și prin metode radiologice în conformitate cu apariția centrilor de osificare și dispariția zonelor de creștere, numite și zone epifizare. După radiograme se poate determina dacă individul a atins perioada maturizării sau nu. Dacă în articulația metacarpo-falangiană I a apărut osișorul sesamoid, însă simfiza epifizară încă

nu s-a închis, apoi această informație notifică că glandele sexuale sunt încă inactive. Pe de altă parte, dispariția cel puțin a uneia din simfizele oaselor metacarpiene demonstrează începutul maturizării sexuale, apariția menstruației la fete.

Viața omului nu prezintă un proces uniform de dezvoltare: pe parcursul ei se observă câteva modificări considerabile ce manifestă începutul unei noi etape a vieții. Aceste transformări corespund anumitor perioade ale vieții.

### Perioadele de vârstă

Corespunzător concepțiilor contemporane, ontogeneza reprezintă dezvoltarea individuală a organismului, totalitatea modificărilor succesive morfologice, fiziologice și biochimice de la naștere și până la sfârșitul vieții. Pentru etapele ontogenezei sunt specifice heterohronia și dezvoltarea neuniformă a diferitor sisteme funcționale ale organismului. Heterohronia proceselor involutive, variabilitatea desfășurării diferitor etape ale ontogenezei ca o contradicție intrinsecă a dezvoltării, determină diferite variante ale duratei perioadelor vieții – de la o îmbătrânire prematură și până la longevitate.

În prezent sunt cunoscute mai multe clasificări ale perioadelor vieții postnatale, însă în medicina practică mai frecvent este folosită clasificarea recomandată în anul 1965 la Simpozionul pe probleme de morfologie, biochimie și fiziologie de vârstă.

Durata acestor perioade crește treptat de la câțiva ani la început și până la 15 ani mai târziu. În limitele fiecărei perioade a dezvoltării postnatale, organismul se află la unul și același nivel al maturizării morfofuncționale. În caz de accelerare a ritmului de dezvoltare sau a celui de îmbătrânire, în organism apare un dezechilibru al modificărilor morfologice și a celor funcționale, a diferitor sisteme și organe, ce adeseori duce la o discordanță în structura organismului.

**Creșterea** și **dezvoltarea** reprezintă un proces biologic prin care trece organismul în evoluția sa până la maturitate și depinde în mare măsură de interacțiunea complexă dintre factorii ereditari și cei acu-

mulați în decursul vieții, prin realizarea codului genetic într-un mediu concret.

**Tabelul 1**

### Perioadele vieții postnatale la om

Denumirea perioadei	Vârsta	Sex
Neonatală	1-10 zile	Masculin și feminin
De sugar	10 zile – 1 an	Masculin și feminin
Mica copilărie	1-3 ani	Masculin și feminin
Antepreșcolară	3-7 ani	Masculin și feminin
Școlară inferioară	8-12 ani	Masculin
	8-11 ani	Feminin
Pubertatea	13-16 ani	Masculin
	12-15 ani	Feminin
Adolescența	17-21 ani	Masculin
	16-20 ani	Feminin
Maturitatea:	22-35	Masculin
	A. Perioada adultă – I	Feminin
	21-35	Masculin
	B. Perioada adultă – II	Feminin
Înaintată	35-60	Masculin
	35-55	Feminin
Senilitatea sau bătrânețea	61-75	Masculin
	55-75	Feminin
Longevitatea	76-90	Masculin și feminin
	peste 91 ani	Masculin și feminin

**Creșterea** este un proces cantitativ privind sporirea în greutate, volum și dimensiuni; **dezvoltarea** este un fenomen calitativ de diferențiere celulară, care se manifestă prin modificări funcționale ce marchează o adaptare a organelor și sistemelor de organe, o evoluție complexă și o integrare coordonată a lor într-un tot unitar. Senescența, după cum este științific argumentat, începe din momentul concepției, și la fel ca ma-

turitatea este condiționată de perioadele de creștere și dezvoltare, fiind esențială pentru întreaga evoluție ulterioară a organismului.

Sunt evidențiate și legile principale ale dezvoltării:

- **endogenitatea** demonstrează că creșterea și dezvoltarea se desfășoară după legitații interne, caracteristice organismului dat și programate genetic;

- **ciclicitatea** se manifestă prin activarea și frânarea procesului de creștere în diferite perioade de viață (pe parcursul anului creșterea lungimii corpului are loc în lunile de vară, iar a masei – în cele de toamnă);

- **succesivitatea** indică etapele de dezvoltare a individului ce se succed strict una după alta;

- **ireversibilitatea** se caracterizează prin imposibilitatea repetării proceselor de creștere și dezvoltare în ontogeneza parcursă de om;

- **sincronicitatea** se manifestă prin faptul că toate organele și sistemele de organe se dezvoltă și îmbătrânesc la una și aceeași persoană relativ simultan.

Corespunzător concepțiilor contemporane, ontogeneza reprezintă dezvoltarea individuală a organismului, totalitatea modificărilor succesive morfologice, fiziologice și biochimice de la naștere și până la sfârșitul vieții.

Pentru etapele ontogenezei sunt specifice geterohronia și dezvoltarea neuniformă a diferitor sisteme funcționale ale organismului. Geterohronia proceselor involutive, variabilitatea desfășurării diferitor etape ale ontogenezei ca o contradicție intrinsecă a dezvoltării, determină diferite variante ale duratei perioadelor vieții – de la o îmbătrânire prematură și până la longevitate.

Modificările, ce au loc într-o etapă sau alta a ontogenezei, pot influența în mod diferit asupra dezvoltării de mai departe a individului. Instabilitățile echilibrului sistemelor în dezvoltare, când mecanismele vechi de reglare și-au epuizat posibilitățile în menținerea integrității și a modificărilor morfologice adecvate, iar mecanismele ce corespund unui nou nivel de diferențiere a elementelor sistemelor n-au atins încă nivelul minim al maturității, au fost numite de A.S. Leontiuk *perioade critice*.

Perioadele critice se caracterizează printr-o sensibilitate sporită în dezvoltarea diferitor maladii. Mai importante pentru clinică sunt trei perioade critice: 1) perioada maturizării sexuale – de la 14 – 15 până la 18 – 20 ani; 2) perioada climacterică – de la 40 – 45 până la 50 ani; 3) senilitatea – 75 – 80 ani.

Fiecare din aceste perioade semnifică încheierea unei etape a vieții și începerea altei, însoțită de modificări atât în porțiunea somatică a corpului, cât și în viscere și sistemul neuroendocrin.

### Salturile de creștere ale organismului uman

În dezvoltarea organismului se evidențiază trei stadii. Prima – **progresivă** – care cuprinde dezvoltarea intrauterină și cea postnatală până la 20 – 22 ani, pentru care este specific creșterea corpului în înălțime. În această perioadă deosebim **trei salturi de creștere**: primul are loc în a doua jumătate a dezvoltării intrauterine; al 2-lea la vârsta de 4 – 7 ani, unde ritmul de creștere la fete este mai mare decât la băieți. La început mai rapid cresc membrele inferioare, apoi cele superioare și, în ultimul rând, trunchiul și capul. Al treilea salt de creștere are loc la 13 – 16 ani și se referă la toate segmentele corpului. În această perioadă la băieți are loc o accelerare pronunțată, depășind ritmul de creștere la fete.

În caz de maturizare sexuală timpurie și accelerarea ritmului de creștere, picioarele devin relativ mai scurte în comparație cu trunchiul. La o maturizare sexuală mai înaintată și un ritm moderat al creșterii, membrele inferioare sunt relativ mai lungi. La 19 – 24 ani are loc osificarea cartilajelor epifizare și se stopează creșterea.

Al II-lea stadiu – **stabil**, cuprinde perioada vieții între 22 – 50 de ani, când are loc avansarea în greutate și creșterea stratului de țesut celuloadipos.

Al III-lea stadiu – **regresiv**, se referă la vârsta de 56 – 90 ani.

Studierea particularităților dezvoltării fizice a locuitorilor din zonele temperate a demonstrat că creșterea maximă are loc primăvara. Majoritatea copiilor cresc mai repede în lunile martie – mai și mai încet în septembrie – noiembrie, fapt legat de ritmurile biologice ale activi-



tății glandelor endocrine. Saltul de creștere este însoțit de o dezvoltare intensă a musculaturii la băieți și o redistribuire a țesutului adipos la fete. Aceste etape sunt însoțite de o sporire a activității tuturor organelor și sistemelor de organe, de un dezechilibru morfofuncțional și sunt considerate ca perioade de risc în creșterea și dezvoltarea individului. Un rol deosebit revine perioadei pubertății, care cere o atenție deosebită din partea părinților, pedagogilor și medicilor.

Pubertatea este marcată de două fenomene importante: **accelerația** și **neotenia** (M. Efrim). **Accelerația** este fenomenul biologic conform căruia generația actuală înregistrează un spor în înălțime și greutate. Concomitent cu accelerarea creșterii se observă și reținerea procesului de îmbătrânire a organismului, care se manifestă prin persistarea menstruației și după 50 ani și prelungirea perioadei reproductive la femei.

**Neotenia** este fenomenul biologic de accelerare a maturizării somatosexuale și de întârziere a maturizării psihointelectuale.

Exprimându-ne la figurat, perioada maturizării sexuale se poate compara cu un pod ce balansează, peste care trebuie să treacă o ființă omenească de la copilăria de aur, liniștită, în perioadele prozaice ale maturității. Particularitățile dezvoltării și creșterii organismului masculin și feminin în diferite perioade ale vieții sunt coordonate de coraportul dintre substanțele și elementele produse de organe și țesuturi. Fiecare organ și țesut produc substanțe ce stimulează sau deprimă dezvoltarea sa proprie la fel ca și dezvoltarea altor organe. Rolul coordonator revine substanțelor neuroendocrine. Perioadele de creștere intensivă se schimbă cu perioade de încetinire, unde are loc o diferențiere accentuată a țesuturilor.

Sunt determinate trei legități principale ale dezvoltării organismului specifice pentru perioada maturizării sexuale:

1) până la maturizarea sexuală creșterea corpului are loc, îndeosebi, datorită creșterii picioarelor, iar după perioada maturizării sexuale – pe contul trunchiului;

2) până la maturizarea sexuală mai intens are loc creșterea în înălțime, iar pe parcursul acestei perioade și după prevalează procesul creșterii oaselor în grosime;

3) până la maturizarea sexuală predomină creșterea elementelor sistemului osos, iar după ea a sistemului muscular.

**Sexul.** În realizarea și desăvârșirea sexului pot fi evidențiate câteva etape:

1) De la concepere și până la a 36-a zi a dezvoltării intrauterine fiecare individ este **bisexual**.

2) De la a 37-a zi încep a se dezvolta și evidenția elementele din care se diferențiază glandele genitale, organele genitale interne și externe, care reprezintă elementul decisiv în stabilirea sexului. Această etapă este numită **genito-glandulară** sau sexul **inragenital** și **extragenital**.

3) În perioada pubertară, odată cu activitatea glandelor genitale, în funcție de caracterul celulelor sexuale pe care le produc (spermatozoidii sau ovulele) și de caracterul hormonal, individul se maturizează din toate punctele de vedere căpătând trăsăturile corporale somatice specifice pentru bărbat sau pentru femeie, obținând astfel forma definitivă a sexului somatic.

4) **Sexul psihic** oglindește dezvoltarea psiho-sexuală a individului, orientarea și pasiunea către sexul opus.

Ritmul dezvoltării și creșterii postnatale atât la băieți cât și la fete este variat și se evidențiază prin patru perioade:

1) la 5 – 6 ani are loc creșterea rapidă atât la băieți cât și la fete;

2) la 10 – 12 ani are loc creșterea lentă la băieți, iar la fete până la 10 ani;

3) la 16 – 18 ani creșterea accelerată la băieți, iar la fete la 14 – 15 ani;

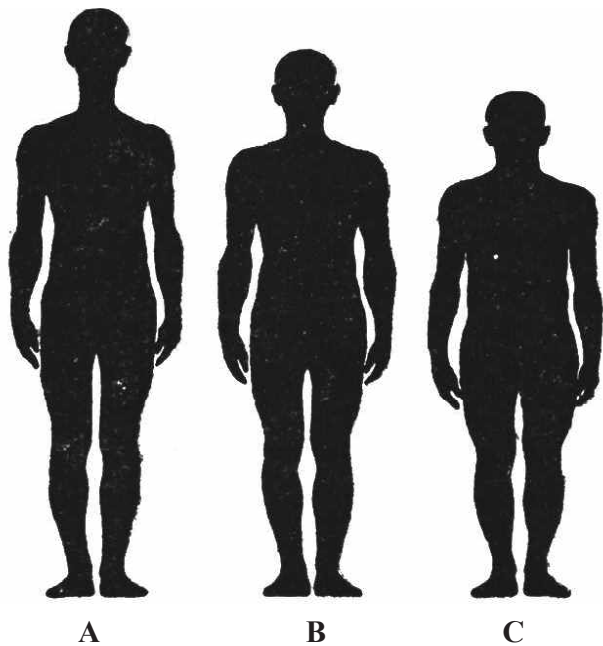
4) creșterea lentă la bărbați are loc până la 24 – 25 ani, iar la femei până la 18 – 20 ani.

Particularitățile sexuale, care îl deosebesc pe bărbat de femeie, se divizează în primare și secundare. Cele primare sunt organele de reproducere după care și se determină sexul. Toate celelalte caractere se referă la cele secundare: glandele mamare la femei sunt mai dezvoltate, la bărbați rămânând la o etapă embrionară, tegumentele la bărbați sunt mai groase și mai păroase; prezența părului pe față, mărunțelul al laringelui, specific pentru bărbați, lățimea mai mare a bazinului feminin, trunchiul la femeie mai lung decât la bărbat, iar mâinile și picioarele mai scurte ș. a.

**Constituția** (*constitutio* – structură, organizare) este definită ca fiind totalitatea caracterelor de ordin psihic și somatic ale unui individ, care se exteriorizează în particularități morfologice, funcționale, de randament, rezistență, precum și reacția individului față de diferite influențe nocive și patologice. Aceste caracteristici sunt în parte genetice, dar au și o componentă dobândită sub acțiunea factorilor mediului extern fizic și social.

Pe baza trăsăturilor morfofuncționale specifice fiecărui individ și care determină reacția generală a organismului, sunt stabilite trei tipuri constituționale (fig. 3):

- **tipul normostenic**, caracterizat prin proporționalitatea dimensională a corpului, care din punct de vedere biologic este tipul cu cea mai mare suplețe (elasticitate, flexibilitate) a reacțiilor de răspuns și a echilibrului neurovegetativ;



**Fig. 3. Tipurile constituționale după M. V. Cernoruțki:**  
A – tipul astenic; B – tipul normostenic; C – tipul hiperstenic.

- **tipul astenic longilin** cuprinde subiecți slabi, longilini, cu membre lungi și subțiri, cap alungit, nas mare și îngust, profil ascuțit, umeri înguști, torace lung, îngust și turtit, unghiul infrasternal ascuțit, bazin îngust, musculatura slab dezvoltată;

- **tipul hiperstenic** – este de statură mijlocie sau mai mică, cu perimetrul toracic mare, membre scurte, capul este mare, de formă rotunjită, gâtul scurt și gros, umerii largi și drepți, torace larg, scurt, bombat, unghiul infrasternal obtuz, abdomen și bazin voluminos.

Fiecărui tip îi sunt specifici nu numai indici antropometrici, dar și compoziția corpului, activitatea sistemelor nervos și endocrin, structura, poziția și funcția organelor interne. De exemplu, la indivizii de tip constituțional hiperstenic cordul este relativ voluminos, situat transversal, plămânii scurți, diafragma are o poziție înaltă, stomacul relativ scurt, situat transversal, ansele intestinului subțire sunt orizontalizate; ficatul, rinichii, splina voluminoase. La astenici invers, organele au o poziție mai joasă, cu excepția plămânilor, dimensiunile cărora sunt mai reduse.

Sunt cunoscute diferite caracterizări ale tipurilor constituționale. După criteriile proporțiilor corpului, V.N. Șevkunenko și A.M. Gheșevici au împărțit indivizii în trei tipuri constituționale – dolihomorf, mezomorf și brahimorf. După particularitățile depunerilor de țesut adipos, se evidențiază tipurile: hipotrofic, mezotrofic și hipertrofic; după forța musculară – hipodinamic, mezodinamic și hiperdinamic.

Printre sistemele, ce determină formarea unui sau altui tip constituțional, A.A. Bogomoleț le evidențiază pe cel endocrin, vegetativ și retiloendotelial. Luând în considerare nivelul înalt al metabolismului în sistemul reticuloendotelial și rolul considerabil în asigurarea trofică a organelor parenchimatose, autorul apreciază elementele mezenchimale nu numai ca un schelet moale sau stroma diferitor organe, dar și ca un sistem fiziologic activ și specific pentru țesutul conjunctiv. Asupra fiecărui organism se reflectă vârsta țesutului conjunctiv. Încă în floarea vieții, în depline capacități mintale și fizice, în lipsa semnelor de dispnee sau amețeală, în unghiurile ochiului apar radiații (riduri radiale), iar pigmentofagii arginteză tâmplesle. Insuficiența înnăscută sau dobândită a mezenchimei influențează în mod direct procesul de regenerare a

sângelui și a sistemului vascular. Această insuficiență prezintă premise de apariție și dezvoltare a diferitelor tipuri de anemii și dereglări ale microcirculației, ce conduc la distrofia miocardului și dereglarea circulației sângelui în encefal. Insuficiența elasticității țesutului pulmonar este o reflectare a insuficienței formațiunilor mezenchimale de țesut conjunctiv, ce duc la o respirație incompletă, la o dereglare a metabolismului gazos și a circulației sangvine în circuitul pulmonar.

Analizând rolul și particularitățile morfofuncționale ale sistemului conjunctiv, A.A. Bogomoleț evidențiază patru tipuri constituționale:

- tipul constituțional astenic, la care predomină țesutul conjunctiv fin și slab dezvoltat;
- tipul constituțional fibros, pentru care este specific un țesut conjunctiv fibros dens;
- tipul constituțional păstos, caracterizat prin predominarea țesutului conjunctiv lax;
- tipul constituțional lipomatos cu o dezvoltare abundentă a țesutului adipos.

Această clasificare a tipurilor constituționale permite o prognoză pentru diferite procese patologice, ne orientează la evidențierea simptomelor timpurii ale patologicului, profilaxia și tratamentul multor maladii.

Fiind foarte variate, unele forme ale tipurilor constituționale, formate ca urmare a disfuncției endocrine și a diferențierii genitale incomplete, se află la limita dintre normă și patologic. Acestea sunt:

- *infantilismul* – menținerea formei specifice pentru perioada juvenilă, înfățișare tinerească, proporțiile corpului sunt specifice pentru tipul dolihomorf, caracterele sexuale secundare sunt slab dezvoltate;
- *evnuhoidismul* – apropiere între tipurile constituționale feminine și cele masculine;
- *feminismul* – apariția la bărbați a caracterelor sexuale feminine (sunt bine dezvoltate glandele mamare, regiunea fesieră, bazinul lat, oasele subțiri, umerii înguști);
- *virșiismul* – prezența la femei a criteriilor constituționale masculine;

- *hiperginismul* – depunerea de grăsime în jumătatea inferioară a corpului, sunt bine pronunțate caracterele sexuale secundare;
- *hiperadrimismul* – sporirea caracterelor sexuale secundare.

Modificările criteriilor constituționale sunt influențate nu numai de factorii interni, dar și de cei sociali. De exemplu, o activitate fizică intensivă în perioada maturizării sexuale stimulează la fete producția de hormoni sexuali masculini ceea ce contribuie la “masculinizare”, la dezvoltarea proporțiilor corpului după tipul masculin. Și invers, o activitate fizică insuficientă la băieți în această perioadă duce la dereglarea echilibrului hormonilor sexuali și, corespunzător, la “feminizarea” proporțiilor corpului.

Deci, de proprietățile constituționale ereditare și dobândite depinde metabolismul, capacitatea reacțională, modul de protecție și adaptare al organismului la acțiunile mereu schimbătoare ale factorilor mediului extern, predispoziția față de diferite maladii, apariția și modul de evoluție a patologicului. Toate acestea confirmă importanța cunoașterii tipurilor constituționale în practica medicală.

## Habitusul și ținuta

**Habitus** este aspectul fizic exterior al unui individ după care se poate aprecia starea sănătății fizice și sufletești, la fel și predispunerea la anumite maladii. Acest termen, folosit pentru prima dată de Galenus, se menține și în zilele noastre și constituie un ansamblu de criterii externe ce caracterizează structura corpului și exteriorul omului. Habitusul include și particularitățile constituționale, ținuta, culoarea pielii, expresia feței, specificul mersului.

O imagine a habitusului poate fi obținută după o inspecție vizuală a următoarelor trăsături:

1. Particularitățile constituționale, înălțimea, dimensiunile transversale, proporțiile dintre diferite segmente ale corpului, nivelul de dezvoltare a musculaturii și a țesutului adipos.
2. Starea fizică generală, unde un rol deosebit revine particularităților ținutei și a mersului. O ținută corectă, un mers liber și rapid ne măr-

turisește despre un individ sănătos și bine antrenat. O ținută adinamică, un mers încet, târăgănat și obosit, cu trunchiul înclinat înainte divulgă o astenie, o istovire ca urmare a unor maladii, a unei oboseli fizice sau psihice enorme.

3. Vârsta individului, determinarea corelației dintre vârsta reală și cea posibilă în baza datelor examinării vizuale. Pentru unele maladii este caracteristic că omul are o înfățișare cu mult mai tânără decât vârsta calendaristică (de exemplu, în diferite vicii cardiace dobândite); în alte maladii, ca ateroscleroza, dereglări ale metabolismului lipidelor, dereglări ale glandelor suprarenale, indivizii arată mai în etate decât vârsta calendaristică.

4. Culoarea pielii. Culoarea normală a pielii diferă de la un subiect la altul, în funcție de particularități individuale – rasă, sex, vârstă. Schimbarea aspectului culorii poate fi provocată de factorii interni sau externi prin modificările irigației sangvine și a compoziției sângelui sau a grosimei epidermului.

5. Particularitățile mimicii și expresiei feței, a privirii, ce caracterizează starea sufletească a individului, la fel și dimensiunile pupilei, scânteierea ochilor, starea de încordare a unor mușchi ai feței, caracterul ridurilor și al altor modificări.

**Ținuta** prezintă poziția firească în care fiecare persoană este obișnuită să-și țină corpul în stare de repaus, stând sau șezând, și în timpul mersului fără o încordare esențială a unor grupe separate de mușchi. O ținută corectă este importantă nu numai din punct de vedere estetic, dar și anatomofiziologic. În caz de dereglare a ținutei, atât pentru viscere cât și pentru aparatul locomotor se creează condiții ce duc la dereglarea activității normale și, ulterior, la diferite maladii.

Ținuta începe a se forma din fragedă copilărie, perfecționându-se pe parcursul creșterii și dezvoltării organismului. La aprecierea ținutei se ține cont de poziția capului, gâtului, umerilor, omoplaților, forma coloanei vertebrale, forma și dimensiunile abdomenului, înclinația bazinului, de forma și poziția membrilor superioare și inferioare. Rolul principal în formarea ținutei revine coloanei vertebrale.

Ținuta este influențată de o serie de factori cum ar fi: starea de sănătate, condițiile de viață și de muncă, igiena generală, munca fizică și sportul. Înțeleasă ca o noțiune funcțională în ansamblu și nu doar ca o problemă de estetică, ținuta corectă a corpului ce se formează încă în copilărie trebuie păstrată toată viața. O ținută incorectă în perioada de creștere contribuie la deformarea scheletului și la dereglarea activității organelor sistemului respirator, cardiovascular, digestiv, sistemului nervos central.

Ținuta caracterizează tonusul și nivelul general de dezvoltare al organismului, tonusul muscular, starea funcțională a sistemului nervos central și periferic.

La o ținută corectă, axele trunchiului și ale capului se află pe o verticală perpendiculară pe suprafața de sprijin; articulațiile coxofemorale și ale genunchiului sunt extinse (dezdoite); curbura coloanei vertebrale sunt pronunțate moderat, umerii puțin coborâți și trași înapoi, omoplații așezați simetric și fixați către coaste, abdomenul plat sau reliefat moderat. Ținuta depinde mult de forma spatelui.

Deosebim următoarele tipuri ale ținutei (fig. 4): a) **ținuta cifotică** la care sunt mărite curbura cervicală și lombară (în normă cea cervicală nu trebuie să depășească 2 – 2,5 cm, iar lordoza lombară – 2,5 – 3 cm), ceea ce duce la o gârbovire a întregului spate. Capul și gâtul se înclină mult înainte, umerii sunt aduși în față, pieptul turtit și mușchii planului anterior relaxați.

b) **Ținuta redresată** – sunt slab pronunțate toate curbura coloanei vertebrale, gradul de mobilitate în articulațiile coastelor este limitat, ceea ce duce la micșorarea volumului cutiei toracice.

c) **Ținuta gârbovită** - este bine pronunțată lordoza cervicală, cea lombară este redusă, capul și umerii aplecați și puțin deplasați anterior. Picioarele sunt semiflexate în articulațiile genunchiului. Această ținută este tipică pentru perioada de senilitate.

d) **Ținuta lordotică** - este bine dezvoltată lordoza lombară, abdomenul este ieșit anterior, mușchii abdomenului sunt slab dezvoltați. O astfel de ținută adeseori se întâlnește la elevii claselor începătoare, însă poate fi menținută și în celelalte perioade ale vieții.

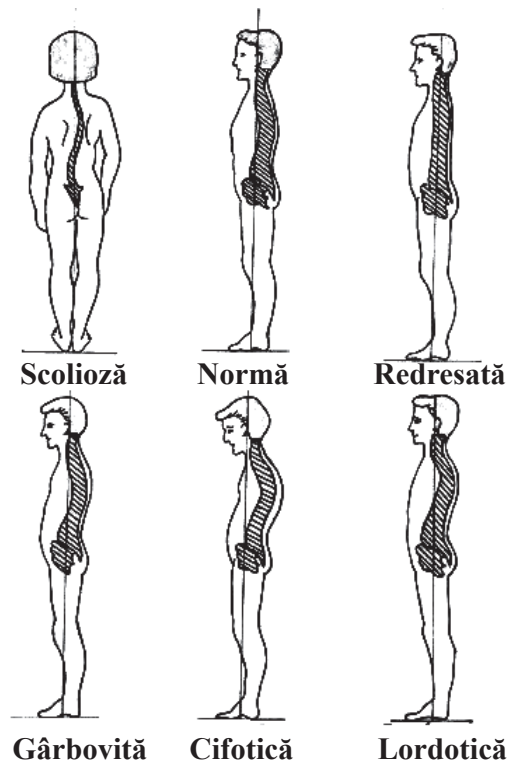


Fig. 4. Tipuri ale ținutei.

### Elemente de orientare a corpului

În anatomie corpul uman este studiat convențional în poziție verticală, cu membrele superioare lângă trunchi și cu fața palmară a mâinii orientată anterior (poziția de supinație). În conformitate cu o convenție internațională, această poziție a corpului uman se numește **poziție anatomică normală**.

Corpul omului, construit pe principiul simetriei bilaterale, este un corp tridimensional, cu trei axuri și trei planuri, care stabilesc poziția spațială a organelor sau a diferitelor părți componente. Axurile sale corespund dimensiunilor spațiului și sunt reciproc perpendiculare (fig. 5).

**Axul longitudinal** sau cranio-caudal este vertical și trece prin vertex superior, coccis inferior și cade în centrul poligonului de susținere a corpului (suprafața plantară a tălpilor și spațiul dintre ele).

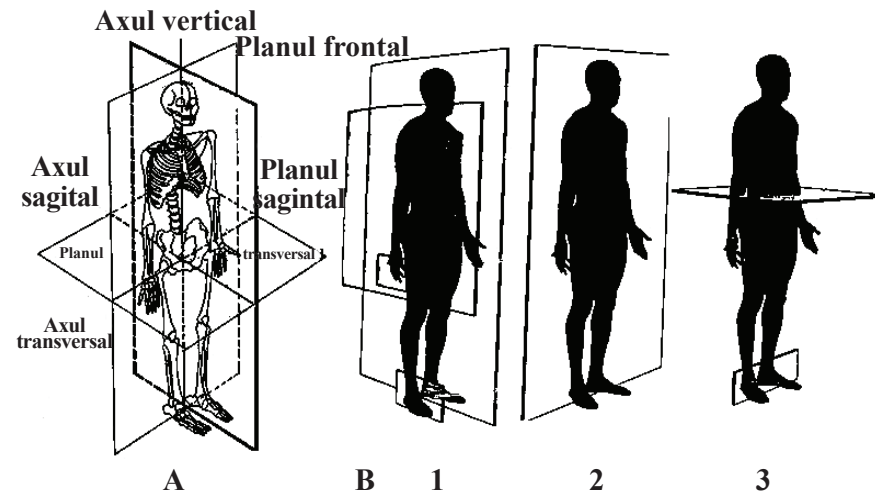


Fig. 5. Axurile și planurile de orientare ale corpului uman: A – integral; B – aparte: 1 – plan mediosagital; 2 – plan frontal; 3 – plan transversal.

**Axul sagital** sau antero-posterior (ventro-dorsal) este axul grosimii corpului.

**Axul transversal** sau frontal, corespunde lățimii corpului. Este orizontal și are un pol stâng și altul drept.

**Planurile.** Fiecare din cele trei planuri – sagital, frontal și transversal – trec prin câte două din axurile amintite.

**Planul sagital** sau mediosagital, trece prin axul longitudinal și sagital, divizând corpul în două jumătăți simetrice, numite **antimere**. Formațiunile corpului, mai apropiate de acest plan, sunt desemnate ca mediale; cele depărtate – laterale. Toate celelalte planuri sagitale, paralele cu planul mediosagital, se numesc *planuri parasagitale*.

**Planul frontal** trece paralel cu fruntea și împarte corpul în două părți: anterioară sau ventrală și posterioară sau dorsală.

**Planul transversal** sau orizontal, trece prin axul sagital și transversal și este perpendicular pe planurile sagital și frontal. El împarte corpul în segmente paralele superioare, sau craniene, și inferioare, sau caudale. De aceea, acest plan mai este numit **planul metameriei corpului**.

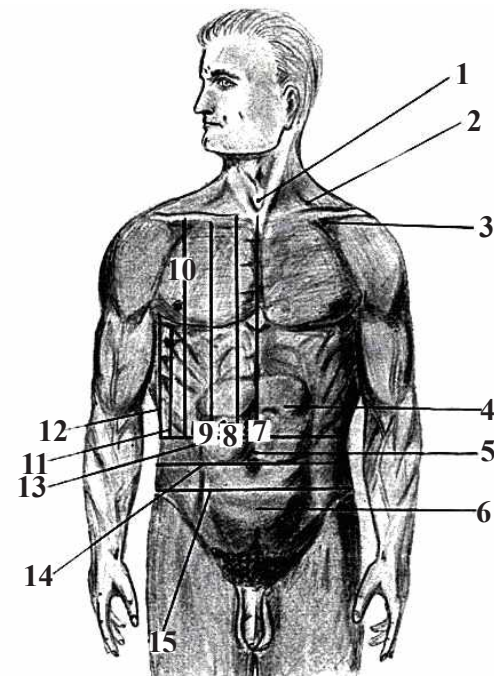
Deci, odată cu axurile și planurile corpului ați făcut cunoștință și cu unii termeni anatomici de orientare, precum: ventral, dorsal, medial, lateral, cranial, caudal. În descrierea gradului de profunzime a formațiunilor corpului se folosesc termenii *superficial* și *profund*; când vorbim despre organe aflate în interiorul unei cavități sau a unei părți a corpului sunt utilizați termenii *intern*, aflat înăuntru, și *extern*, aflat în afară.

La descrierea membrelor corpului se folosește termenul de *proximal* pentru formațiunile mai apropiate de trunchi, de rădăcina membrului, și *distal* pentru cele mai depărtate. Exemple: antebrațul este situat distal de braț și proximal față de mână. La antebraț se mai folosesc termenii: marginea *radială*, în loc de laterală, și marginea *ulnară*, în loc de medială.

Pe gambă, marginea unde este situată tibia, se numește *tibială*, iar cea unde se află fibula – *fibulară*. La mână se folosește termenul de *volar* sau *palmar*; pentru formațiunile palmei mâinii, iar la picior termenul de *dorsal* pentru formațiunile superioare, și *plantar* pentru cele inferioare de la nivelul plantei sau tălpii piciorului.

În determinarea dimensiunilor diferitor formațiuni sunt utilizați termenii: mare – *magnus*, mic – *parvus*, mai mare – *major*, mai mic – *minor*. Termenii *minor* și *major* sunt utilizați la denumirea unei mărimi comparate a două formațiuni identice. De exemplu, pe femur *trochanter major* și *trochanter minor*. Termenul *magnus* nu înseamnă prezența unei formațiuni similare de volum mai mic. De exemplu, *foramen magnum* la osul occipital al craniului.

*Soma*, sau partea somatică a corpului, cuprinde totalitatea formațiunilor în afară de viscere. *Viscerele* sunt organele interne ale corpului.

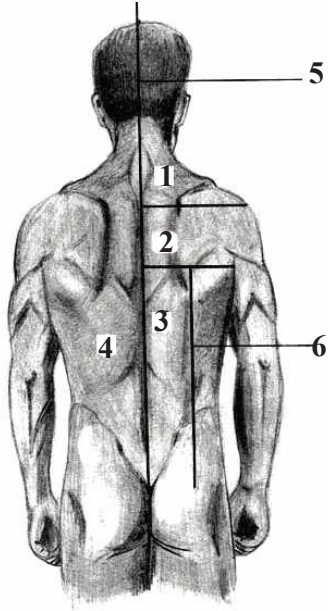


**Fig. 6. Liniile de reper și zonele anatomoclinice ale peretelui anterior al trunchiului:**

1 – fosa jugulară; 2 – fosa supraclaviculară; 3 – fosa subclaviculară; 4 – epigastriu; 5 – mezogastriu; 6 – hipogastriu; 7 – linia mediană anterioară; 8 – linia sternală; 9 – linia parasternală; 10 – linia medioclaviculară; 11 – linia axilară anterioară; 12 – linia axilară medie; 13 – linia bicostală; 14 – linia ombilicală; 15 – linia biliară.

Proiecția și limitele organelor pe suprafața corpului pot fi determinate prin utilizarea liniilor verticale și orizontale pe pereții trunchiului (fig. 6,7). Pe suprafața anterioară a trunchiului, la limita dintre jumătatea dreaptă și stângă, trece **linia mediană anterioară**. De-a lungul coloanei vertebrale trece **linia mediană posterioară**. Pe marginile sternului – **linia sternală**; prin mijlocul claviculei – **linia medioclaviculară**, care coincide cu poziția mamelonului și se mai numește **linia mamară**; **linia parasternală**, ce se află la distanțe egale între sternală

și medioclaviculară. În regiunea fosei axilare deosebim trei linii: **linia axilară anterioară**, ce începe de la plica omonimă a fosei axilare; **linia axilară medie**, începe de la punctul cel mai profund al fosei axilare, și **linia axilară posterioară** – începe de la plica omonimă. Prin unghiul inferior al omoplatului trece **linia scapulară**; **linia paravertebrală** este orientată de-a lungul articulațiilor costo-transversale.

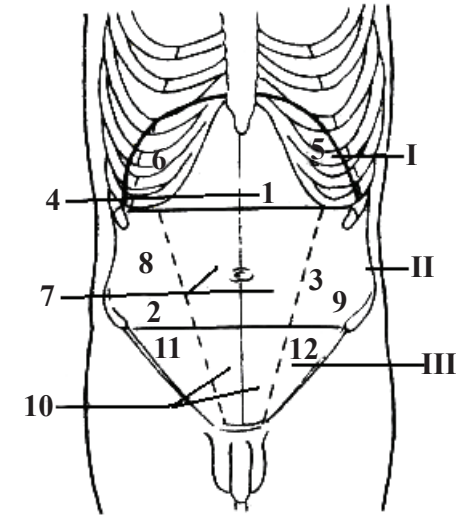


**Fig. 7. Liniile și zonele anatomoclinice ale peretelui posterior al trunchiului:**

1 – fosa suprascapulară; 2 – spațiul interscapular; 3 – spațiul subscapular; 4 – regiunea lombară; 5 – linia vertebrală; 6 – linia scapulară.

Abdomenul, prin două linii orizontale, este împărțit în trei etaje: etajul superior – **epigastrul**, *epigastrium*; etajul mediu – **mezogastriul**, *mesogastrium* și etajul inferior – **hipogastrul**, *hypogastrium*. Linia superioară – **linia bicostală**, *linea bicostalis*, trece între cartilajele coastelor X; linia inferioară – **linia bispinală**, *linea bispinarum*, trece între spinele antero-superioare ale oaselor iliace. Fiecare din aceste eta-

je, prin două linii verticale trasate de-a lungul marginilor laterale ale mușchilor dreapți abdominali, este divizat în trei regiuni. În epigastru distingem regiunea medie – regiunea epigastrică, și două regiuni laterale – ipocondriacă dreaptă și stângă; în mezogastriu – regiunea ombilicală, și regiunile laterale dreaptă și stângă; în hipogastru – regiunea pubică și două regiuni inghinale dreaptă și stângă (fig. 8).



**Fig. 8. Liniile de reper și zonele anatomoclinice ale peretelui ventral al abdomenului:**

1 – linia bicostală; 2 – linia biiliacă; 3 – marginea laterală a mușchiului drept abdominal; I – epigastrul; II – mezogastriul; III – hipogastrul; 4 – regiunea epigastrică propriu-zisă; 5 – regiunea hipohondriacă stângă; 6 – regiunea hipohondriacă dreaptă; 7 – regiunea ombilicală; 8 – regiunea laterală abdominală dreaptă; 9 – regiunea laterală abdominală stângă; 10 – regiunea pubiană; 11 – regiunea inghinală dreaptă; 12 – regiunea inghinală stângă.

## Nomenclatura anatomică

Nomenclatura anatomică internațională este utilizată pentru indicarea și descrierea componentelor structurale ale corpului în limba latină. Ea include termenii care determină poziția, dimensiunile organelor, locul unor părți față de altele sau față de planurile corpului; unii termeni sunt utilizați pentru a desemna unele mișcări ce au loc în diferite segmente și organe ale corpului. Fiind permanent în căutarea cuvintelor care să exprime pe cât se poate mai bine noțiunile anatomice, ea a trecut prin mai multe etape. Astfel, în 1895 la Basel s-a publicat **Nomenclatura Anatomică Bazeliană** – B.N.A. (*Basel Nomina Anatomica*).

În 1936 la Jena apare J.N.A. (*Jenär Nomina Anatomica*), fiind mult mai complicată decât prima. Școala franceză avea terminologia sa (în limba franceză), bogată în nume proprii.

În ultimul timp s-a impus stabilirea unei noi nomenclaturi cu termeni latinești simpli, reprezentativi și scurți, renunțându-se total la numele proprii.

În 1955 la Paris, la cel de-al VI-lea Congres internațional al anatomicștilor, a fost adoptată o nouă Nomenclatură Anatomică Internațională unificată în limba latină, numită Pariziană (*parisiensia nomina Anatomica*, P.N.A.). Ea corespunde cel mai mult cerințelor menționate mai sus.

La cel de al IX-lea Congres internațional al anatomicștilor de la Leningrad (1970), s-a hotărât de a exclude din nomenclatura anatomică termenii ce țin de embriologie și histologie, puțin importanți pentru anatomicști, deoarece au apărut nomenclaturile internaționale în embriologie și histologie. Unele modificări ale Nomenclaturii Anatomice Internaționale au avut loc la Congresul I internațional, Tochio (1975).

Ultimele schimbări în Nomenclatura Anatomică Internațională au fost incluse la ședința Comitetului Federal al Terminologiei Anatomice (FCAT), constituit din 56 membri ai Federației internaționale a Asociației Anatomicștilor (Stuttgart – New York, 1998).

În manual a fost folosită această nomenclatură anatomică internațională cu noile ei modificări.

## APARATUL LOCOMOTOR

Deplasarea organismului în spațiu și modificarea poziției corpului se realizează datorită aparatului locomotor, alcătuit dintr-un complex de organe cu structuri și funcții diferite: segmente osoase, articulații și mușchi striați, rețele nervoase, neuroreceptori cu căile lor aferente și eferente, rețele vasculare. Morfofuncțional aparatul locomotor este constituit din diferite tipuri de țesut conjunctiv și țesut muscular striat. Toate formațiunile aparatului locomotor, formate din țesut fibros, sunt structurate conform forțelor de tracțiune directă sau indirectă la care sunt supuse funcțional.

Studierea aparatului locomotor reprezintă un interes deosebit nu numai pentru ortopediști, traumatologi, radiologi, reumatologi, neurologi, neurochirurși și oncologi, dar și pentru specialiștii din domeniul educației fizice și sportului și cel al recuperării pe diferite profiluri.

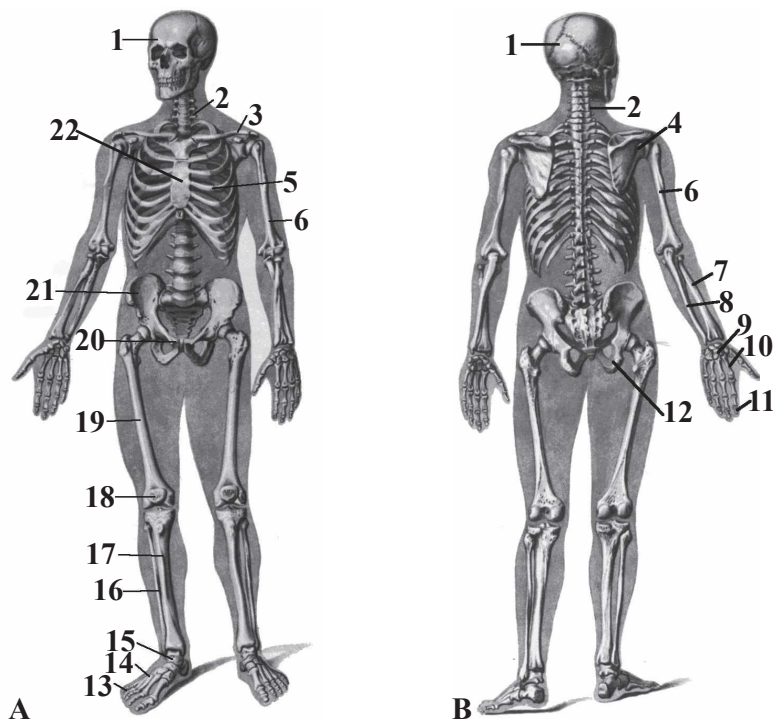
Morfologic, funcțional și genetic toate structurile conjunctivale sunt materializate în schelet. Deosebim câteva tipuri de schelet: în funcție de consistență – schelet dur și schelet moale, iar după localizare – intern și extern.

Scheletul moale constituie o totalitate de formațiuni conjunctivale, care asigură funcția de sprijin, de integrare mecanică și biologică a tuturor organelor și sistemelor de organe, prin intermediul cărora are loc distribuția vaselor sangvine și a nervilor. În scheletul moale sunt localizate zonele de compensare vasculară și nervoasă (anastomoze, rețele nervoase și vasculare, zone reflexogene, ganglioni vegetativi și limfatici). Acest schelet este constituit din ligamente, tendoane, fascii, aponevroze, din ligamente și țesut celular lax din componența organelor. După cum a menționat academicianul I.I. Bogomolet, “îmbătrânesc în primul rând țesuturile conjunctive, prin intermediul cărora are loc nutriția organelor. Procesul poate fi încetinit prin aplicarea unui efort fizic sistematic asupra organismului”.



## Osteologie generală

**Osteologia** este știința despre sistemul osos, care constituie **scheletul dur**, alcătuit din 200 – 220 oase (fig. 9). Din ele 33 – 34 sunt oase impare – vertebrele, sacru, cocisul, unele oase ale craniului și sternul. Celelalte oase sunt pare. Scheletul este divizat în **axial** – craniul (29 oase), coloana vertebrală (26 oase) și cutia toracică (25 oase), și **complementar** – oasele membrelor superioare (64 oase) și inferioare (62 oase). Masa totală a oaselor omului viu constituie 14 – 20% din masa corpului.



A

B

**Fig. 9. Scheletul uman. A – aspect anterior; B – aspect posterior:**

1 – cranium; 2 – columna vertebralis; 3 – clavicula; 4 – scapula; 5 – costae; 6 – humerus; 7 – radius; 8 – ulna; 9 – carpus; 10 – metacarpus; 11 – phalanges manus; 12 – os ischii; 13 – phalanges pedis; 14 – metatarsus; 15 – tarsus; 16 – fibula; 17 – tibia; 18 – patella; 19 – femur; 20 – os pubis; 21 – os ilium; 22 – sternum.

## Funcțiile osului ca organ

Până nu demult se considera că sistemul osos îndeplinește numai funcții mecanice, ce asigură deplasarea, de unde și a provenit termenul de aparat locomotor, care nu corespunde specificului morfofuncțional al acestuia. Scheletul determină ținuta corpului, asigură mișcările fine și armonioase, servește drept suport pentru fixarea viscerelor, asigurând activitatea lor normală. Fiecare os este considerat ca un organ ce posedă o anumită poziție, structură, inervație și vascularizare. În ultimul timp s-a determinat că sistemul osos îndeplinește multiple funcții atât mecanice cât și biologice.

**Funcțiile mecanice** ale sistemului osos: *de sprijin*, realizată prin fixația viscerelor și țesuturilor moi (mușchi, fascii); *de aparat antigravitar*, ce contribuie la respingerea forțelor gravitaționale, care apasă asupra corpului; *de locomoție* ce se manifestă prin formarea pârgھیilor lungi și scurte, puse în acțiune de mușchi; *de protecție* ce se realizează datorită formării canalelor osoase (canalul vertebral), cutiei osoase (craniul), cavităților osoase (cutia toracică, cavitatea bazinului); oasele protejază de asemenea și măduva osoasă, situată în interiorul lor.

### Funcțiile biologice:

- țesutul osos reprezintă organul principal al metabolismului sărurilor minerale din organism, contribuind la menținerea la un nivel constant – **homeostatic** – a componentei ionice a lichidelor din organism datorită procesului neîntrerupt de histogeneză;
- țesutul osos este un depozit al sărurilor minerale din organism, necesare procesului de hematopoieză;
- funcția hematopoietică;
- măduva osoasă reprezintă unicul izvor de celule imunocompetente din organism;
- depozit de sânge, în care se află 50% din cantitatea de sânge circulant;
- posedă capacitatea de creștere și regenerare, aflându-se într-o permanentă modelare, adaptare, reorganizare, îmbătrânire; restructurarea țesutului osos are loc atât de intens, încât la adult el se reînnoiește pe deplin timp de 10 ani;

- țesutul osos reprezintă unul din componenții principali necesari în dezvoltarea normală a celulelor măduvei osoase; participarea la histogeneza țesutului hematopoetic este o particularitate funcțională importantă a țesutului osos.


### Clasificarea oaselor

Prin forma și dimensiunile lor, oasele determină forma, dimensiunile și proporțiile organismului uman și ale diferitor segmente.

Conform formei, structurii și dimensiunilor oasele se împart în 5 grupe.

- **Oasele tubulare**, care constituie scheletul membrelor și execută funcții de pârghii. La ele deosebim (fig. 10): corpul sau **diafiză** în interiorul căreia se află canalul medular; două **epifize** - proximală și distală, înzestrate cu fețe articulare, tapetate cu cartilaj articular; între diafiză și epifize până la vârsta de 22 – 25 ani deosebim o porțiune a osului numită **metafiză** ce corespunde zonei de creștere a osului în lungime. Distingem oase tubulare lungi, ce formează scheletul brațului, antebrățului, coapsei și gambei, și oase tubulare scurte – falangele degetelor, oasele metacarpiene și metatarsiene.

**Oasele spongioase** în structura căreia predomină țesutul osos spongioid, acoperit cu o lamelă subțire de țesut osos compact. Distingem oase spongioase lungi (coastele și sternul) și oase spongioase scurte (vertebrele, oasele metacarpiene, tarsiene și cele sesamoide).



**Fig. 10. Structura osului tubular lung:**

1 – diafiză; 2 – epifiză superioară; 3 – epifiză inferioară; 4 – metafiza superioară; 5 – metafiza inferioară.

**Oasele plate** participă la formarea cavităților corpului și a centurilor (oasele bolții craniene, coxalul și omoplatul).

**Oasele mixte** au o structură complicată. Ele constau din părți ce diferă după formă și structură (oasele bazei craniului, vertebrele).

**Oasele aérofore** sau **pneumatice** au în corpul lor cavități tapetate cu mucoasă și pline cu aer (oasele craniului: frontalul, sfenoidul, etmoidul, maxila, temporalul).

### Structura osului

Aspectul atât de variat al oaselor este legat de necesitățile funcționale, fiind o reflectare a proprietăților țesutului osos de a se arhitec-tura conform solicitărilor mecanice specifice. Țesutul osos alcătuiește scheletul dur și constă din **celule osoase** și **substanță intercelulară**, raportul dintre care este de 1:2, 1:3. În substanța intercelulară se conțin 1/3 substanțe organice și 2/3 substanțe minerale. Osul viu conține 12,5% de substanțe organice de natură proteică și 21,8% substanțe minerale, 50% apă, 15,7% lipide. Substanța fundamentală a țesutului osos este **oseina**, o scleroproteină impregnată cu săruri minerale, care-i oferă o duritate specifică și rezistență față de anumite solicitări mecanice.

O calitate specifică a țesutului osos este capacitatea de mineralizare, datorită căreia osul dobândește trăsături mecanice specifice numai pentru el. Mineralizarea se datorează interacțiunii dintre substanțele organice și minerale. Colagenul, împreună cu substanțele minerale, determină calitățile mecanice ale oaselor.

Scheletul prezintă și depoul principal de Ca și P în organism. Oasele sunt și locul de depozitare a acidului citric. În oase se află aproape 70% din toată cantitatea acestuia din corpul uman. Acest acid contribuie activ la procesul de reorganizare a structurii osului, de mineralizare cu formarea de compuși diferiți cu participarea sărurilor de Ca și P.

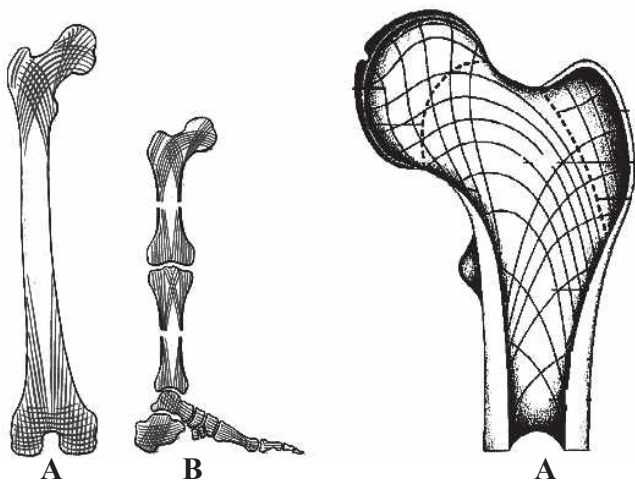
Țesutul osos se compune din trei tipuri de celule osoase: **osteoblaste** – celule osoase tinere, **osteocite** – celule osoase mature și **osteoclaste** – sincitii celulare policariotice.

Din punct de vedere al genezei, țesutul osos apare sub două forme: **țesut osos primar fibros**, prezent la om numai în perioadele de osteogeneză. La omul adult se conține numai în locurile de sutură ale oaselor craniului, iar la nou-născuți și la copiii mici persistă până la vârsta de un an, un an și jumătate, când este înlocuit treptat prin **țesut osos lamelar**.

Țesutul osos lamelar se află sub două forme:

- **țesut osos compact** prezent în diafizele oaselor lungi și scurte, la suprafața epifizelor, precum și în cele două lame osoase ale oaselor craniului;

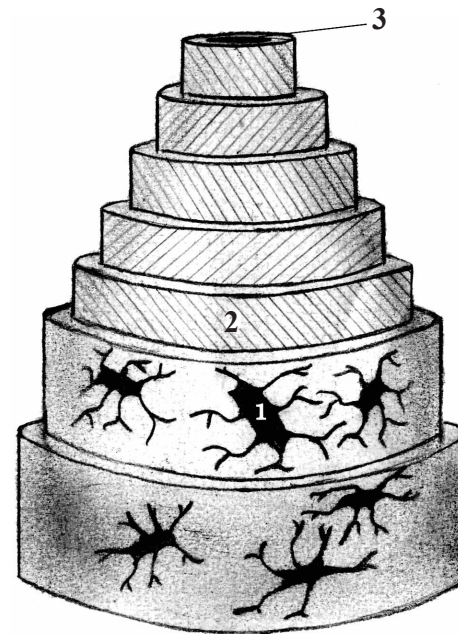
- **țesut osos spongios**, întâlnit în acele locuri unde osul înfruntă forțe de tensionare de diferite direcții și unde este necesară asamblarea unei structuri trainice și rezistente cu o greutate redusă la un volum considerabil (epifizele oaselor tubulare lungi, vertebre, carp, tars și în diploia oaselor craniene). Aranjamentul trabeculelor osoase în epifizele oaselor și în oasele spongioase corespunde forțelor de presiune și tracțiune variabile ca mărime și direcție în regiunile respective (fig. 11).



**Fig. 11. Aranjamentul trabeculelor osoase în:**  
*A – epifizele oaselor tubulare lungi; B – în oasele spongioase*  
 (după Tittel).

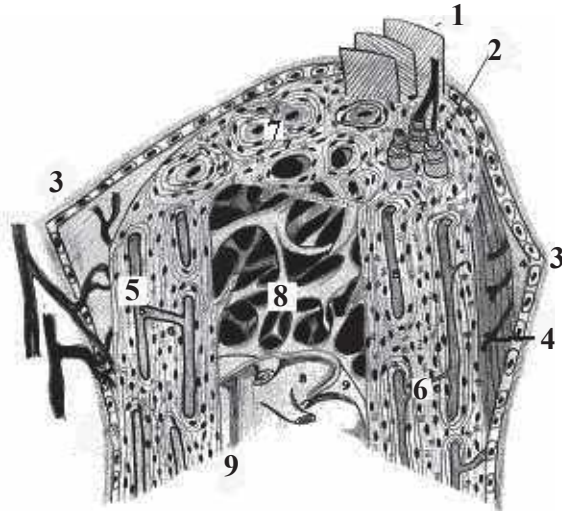
Țesutul osos spongios are forma unui burete cu cavități de formă și mărimi diferite, umplute cu măduvă osoasă, fiind înconjurate de țesut osos compact. La oasele bolții craniene, care în special execută funcția de protecție, substanța spongioasă are un caracter deosebit și poartă numele de **diploë** (dublu). Ea se află între două plăci osoase – externă și internă. Ultima este numită și lamelă sticloasă, *lamina vitrea*, deoarece este cu mult mai fragilă și în caz de traume cerebrale se fracturează mai ușor ca cea externă, în fragmente mici asemenea sticlei din spate a automobilului.

Țesutul osos lamelar compact este format din lamele osoase dispuse spiralat în jurul canalului Havers, care constituie unitatea morfofuncțională a osului – **osteonul**. Canalul Havers conține vase sanguine și nervi (fig. 12).



**Fig. 12. Structura osteonului (schemă):**  
 1 – osteocitul; 2 – lamelă osoasă; 3 – canalul central al osteonului.

În secțiune longitudinală canalele Havers sunt lungi și anastomozează între ele prin intermediul canalelor Volkmann, deschizându-se atât în cavitatea medulară a osului, cât și la suprafața lui, subperiostal (fig. 13). Între osteonii din compacta unui os se găsesc și sisteme lamelare interhaversiene sau intermediare, care reprezintă fostele sisteme haversiene, modificate în urma activității osteoclastelor.



**Fig. 13. Macro-microstructura osului:**

1 – lamele osoase generale externe; 2 – osteonii cu vase sanguine; 3 – periost; 4 – fibre Sharpey; 5 – canale Havers; 6 – canal Volkmann; 7 – lamele osoase interhaversiene; 8 – canalul osteomedular; 9 – endostul.

Osteonii sunt într-o continuă remaniere, lamelele interne înnoindu-se, iar cele externe resorbându-se. În structura osului pot fi evidențiate trei tipuri de osteoni: osteoni în dezvoltare, osteoni maturizați și osteoni în stare de resorbție. Osteonul se reînnoiește histologic în maximum 6 luni.

Osul este unicul organ în care modificarea structurii este însoțită de o devastare aproape totală a țesutului deja existent cu formarea unuia nou. Grație acestui fenomen, osul se reînnoiește permanent și își modi-

fică atât structura, cât și compoziția chimică. De exemplu, femurul se reînnoiește pe deplin timp de 50 de zile.

Atât substanța compactă, cât și cea spongioasă sunt compuse din osteoni. Deosebirea constă în faptul că în osul compact, osteonii sunt strâns legați între ei prin lamele osoase intermediare, constituind o structură cu o duritate remarcabilă, în timp ce osul spongios este alcătuit din sisteme haversiene lărgite, transformate în areole, cu pereți subțiri, formați din lamele osoase unice sau foarte puține.

Stratul de osteoni este acoperit de lamele osoase mari, întinse, concentrice, ce formează **sistemul fundamental lamelar extern**, învelit de periost.

**Periostul** este o membrană fibroasă, rezultată în procesul ontogenezei din pericondru, de grosime diferită în funcție de vârstă, sex și dimensiunile oaselor. În structura periostului se deosebesc trei straturi: extern – sau *adventicial*, bogat în vase sanguine, nervi și receptori; intermediar – *fibroelastic* și intern – *cambial*, osteogen sau “stratul proliferativ”. Aderența osteoperiostică are loc prin așa-numitele *fibrele lui Sharpey*, care se diferențiază din stratul fibroelastic.

În perioada osteogenezei periostul participă la formarea de țesut osos, iar la adult are rol în nutriția osului și creșterea lui în grosime. Periostul, prin conținutul său vasculo-nervos, asigură nutriția și inervația osului-organ, iar prin bogăția de osteoblaste și osteoclaste contribuie la osteogeneză, osteocatrizare și osteoremaniere.

Substanța compactă dinspre canalul medular, areolele țesutului spongios și în interior canalele Havers sunt tapetate cu **endost**, ce reprezintă o membrană cu proprietăți asemănătoare cu cele ale periostului. Endostul are o importanță deosebită și în realizarea funcțiilor de transport și metabolice la nivelul pat vascular - matrice osoasă. Celulele endostului reprezintă o verigă a barierei hemato-osoase, ce joacă un rol important în menținerea homeostazei minerale.

În interiorul oaselor tubulare deosebim **canalul medular** central, ce reprezintă o construcție funcțională, ce anulează forțele de forfecare și fac osul mai ușor și mai rezistent. În canal se conține componenta principală a osului-organ, **măduva osoasă**, și ramurile terminale ale vaselor și nervilor, ce pătrund în os prin canalele Volkmann.

**Măduva osoasă** apare în procesul evoluției ca un dispozitiv de adaptare la acțiunea gravitației în legătură cu trecerea de la mediul de viață acvatic la cel terestru. Ea se dezvoltă din celulele țesutului osteogen, căptușind cavitatea canalului medular și cavitățile substanței osoase spongioase. Măduva osoasă apare în luna a doua a vieții embrionare în claviculă, în a treia lună în oasele plate și puțin mai târziu în oasele tubulare. Ea începe să funcționeze din luna a patra de viață intrauterină, iar din luna a șasea devine organul central al hematopoiezei.

Prin structurarea evolutivă se distinge măduvă *hematogenă* sau roșie, măduvă *osteogenă*, măduvă *galbenă*, și măduvă *gelatinoasă*. Măduva osteogenă și cea hematogenă participă la osteogeneză și hematopoieză. La făt și la nou-născut toate oasele sunt căptușite cu măduvă roșie.

**Măduva galbenă** apare în diafizele oaselor la sfârșitul primei luni de viață extrauterină. În oasele plate, coaste, stern ia apare după 30 ani. Măduva galbenă, în care predomină celulele lipidice, joacă rolul unui depozit de energie. În anemii cauzate de reducerea numărului de globule roșii, măduva galbenă poate redeveni hematogenă.

**Măduva gelatinoasă** sau cenușie, bogată în țesut conjunctiv, este specifică bătrânilor.

#### **Funcțiile măduvei osoase:**

- participă la edificarea țesutului osos în perioada osteogenezei;
- organ hematopoietic;
- asigură procesele de reparare osoasă la adult;
- unicul izvor de celule imunocompetente;
- rezervor de grăsime al organismului.

La exteriorul fiecărui os se observă rugozități ce reprezintă locul de origine sau inserție a tendoanelor mușchilor, fasciilor sau ligamentelor. Proeminențele pe suprafața oaselor se numesc **apofize** (*apophysis*), din care fac parte: tuberozitatea (*tuber*), tuberculul (*tuberculum*), creasta (*crista*), apofiza (*processus*). Suprafețele oaselor sunt delimitate de margini (*margo*). Pe oase se mai observă depresiuni, numite fose (*fossa*, *fovea*) sau fosete (*fossula*). La adiacența unui vas sangvin sau nerv pe os se formează un șanț (*sulcus*). La nivelul penetrării osului printr-un

vas se formează un canal (*canalis*), un canalicul (*canaliculus*), o fisură (*fissura*) și o incizură (*incisurae*). Pe fața fiecărui os și în regiunea epifizelor se observă niște orificii, numite **orificii nutritive** (*foramina nutricia*). Epifizele oaselor sunt înzestrate cu fețe articulare (*facies articularis*), care pot fi concave sau convexe.

## **Dezvoltarea oaselor**

Procesul de formare a țesutului osos și definitivarea formei, structurii și dimensiunilor oaselor poartă numele de **osteogeneză**. Fenomenul de osteogeneză, alături de organogeneză, are ca rezultat formarea osului ca organ. Formarea fiecărui os are loc pe contul *osteoblaștilor*, celulelor tinere care produc substanța fundamentală osoasă.

În dezvoltarea oaselor deosebim trei etape: desmală sau fibroasă, cartilagineasă și osoasă.

Țesutul osos provine ca origine embrionară din mezenchim. La început, după etapa membranoasă, toate oasele, în afară de oasele bolții craniene și clavicule, sunt formate din țesut cartilagos. Urmează osteogeneza care poate fi **conjunctivală** sau **desmală**, și **cartilagineasă**.

Osteogeneza, atât în membranele conjunctive, cât și în piesele cartilaginease, începe cu apariția **centrilor de osificare** – conglomerări de osteoblaști și vase sangvine. Centrii de osificare apar după o anumită topografie și într-o anumită cronologie. În funcție de perioada și ordinea apariției, și în raport cu distribuția lor se descriu trei grupe de centri de osificare: a) **centrii primari**, care apar în prima jumătate a dezvoltării intrauterine și sunt localizați în corpurile și diafizele oaselor; b) **centrii secundari**, care se formează în a doua jumătate a perioadei intrauterine și la nou-născuți, fiind localizați în epifizele oaselor; c) **centrii auxiliari** care apar, de obicei, la 8 – 9 ani în apofize, creste și tuberculi (fig. 14).

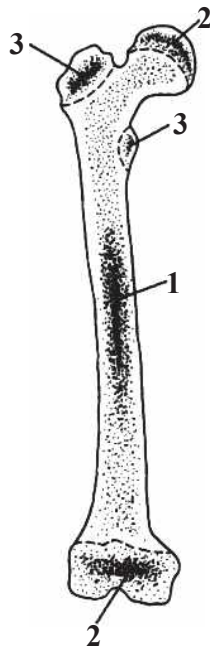
Ordinea de apariție a centrilor de osificare este ereditară, dar data apariției și rapiditatea dezvoltării lor este condiționată de o serie de factori, printre care: **factorul de rasă** (la negri mai timpuriu decât la albi), **factorul alimentar** (concentrația de săruri minerale și vitamine) și

**factorul sexual** (la fete centrii de osificare apar mai devreme decât la băieți).

**Osteogeneza desmală** începe în săptămâna a 6-a de viață intrauterină, punctul de plecare fiind un nucleu central de osificare, care se extinde progresiv până la formarea osului în totalitate. Prin osificare desmală se formează oasele neurocraniului și claviculele, de unde și denumirea lor de **oase desmale**. În dezvoltarea lor se disting două stadii. Primul este cel de blastem mezenchimal, în care se produce condensarea mezenchimului, cu formarea schiței conjunctive a viitorului os, bine vascularizat. În al doilea stadiu, prin apariția centrului de osificare, începe formarea țesutului osos. La oasele neurocraniului, **zonele de creștere** sunt reprezentate de **fontanele și regiunile suturilor**.

Oasele bazei craniului, oasele trunchiului și ale membrelor se osifică în baza formării țesutului osos prin **osteogeneza encondrală**. Osteogeneza acestor oase se desfășoară în două etape: prin **osificare pericondrală** sau **periostală**, realizată la nivelul pericondrului, devenit periost; **osificare encondrală**, în care cartilajul este distrus atât în diafiză, cât și în centrul epifizelor sau în oasele scurte, apărând în locul lui osul.

Osteogeneza encondrală începe în săptămânile a 7-a a 9-a de viață intrauterină, cu variabilitate de la un os la altul și în funcție de sex. La sexul feminin, osificarea începe mai timpuriu decât la cel masculin și se încheie mai devreme. Formarea osului începe în prima jumătate a



**Fig. 14. Distribuția centrilor de osificare într-un os tubular lung:**  
1 – centrul primar diafizar; 2 – centrii secundari epifizari; 3 – centrii auxiliari (după A. Andronescu).

perioadei de dezvoltare intrauterine, în **centrii primari** de osificare din diafize, continuând în a doua jumătate a vieții intrauterine și după naștere în **centrii secundari** din epifize. Treptat cartilajul este înlocuit cu os, în afară de o pătură subțire de cartilaj de pe suprafețele articulare, precum și discul cartilaginios la limita dintre diafiză și epifize, numit și **cartilaj de creștere**, ce constituie metafiza oaselor tubulare.

Oasele tubulare lungi se osifică din trei centri de osificare – câte un centru în epifize și unul în diafiză; oasele tubulare scurte din doi centri de osificare – unul în diafiză și al doilea în epifiză. O epifiză a oaselor tubulare scurte se osifică din același centru din care are loc și osificarea diafizei. Aceste oase se mai numesc *monoepifizare*.

La copii și chiar și în perioada prepubertară apar **centrii auxiliari** de osificare, care ulterior se unesc cu cei primari și secundari realizând modelarea individuală a oaselor. Centrii auxiliari se împart în două grupe – **stabili** și **instabili**. La cei instabili se referă așa-numitele **pseudoepifize**, delimitate în extremitățile articulare ale oaselor tubulare scurte din contul diafizei. Pseudoepifizele apar relativ des, de regulă, sporadic, și sunt localizate mai cu seamă în regiunea primului os metacarpian și a primului os metatarsian, consolidându-se în scurt timp cu metafiza corespunzătoare.

Creșterea în lungime a oaselor are loc datorită cartilajului diafizo-epifizar până la vârsta de 23 – 25 ani la bărbat și 20 – 21 ani la femeie. Tulburările în evoluția acestui cartilaj determină o sudare osoasă precoce a epifizelor respective cu diafiza și încetarea creșterii osului. Procesul de osificare este deosebit de activ în perioada maturității sexuale. După structura și dimensiunile fisurii epifizare se poate determina ritmul de creștere și dezvoltare a organismului în perioada respectivă a ontogenezei. La o creștere accelerată, fisurile epifizare sunt largi, iar la un ritm încetinit ele dispar, în primul rând în oasele metacarpiene și falange.

Caracterul osificării depinde și de structura osului. De exemplu, oasele și porțiunile lor constituite din substanță spongioasă se osifică endocondral, iar oasele și porțiunile lor constituite din substanță osoasă compactă și spongioasă (diafizele oaselor, oasele centurilor ș. a.) – endocondral și pericondral.

Încetarea procesului de creștere a oaselor se caracterizează prin apariția sinostozelor. Termenul de **sinostoză** înseamnă consolidarea într-un singur os a tuturor elementelor dezvoltate din diferiți centri de osificare. Prima sinostoză apare în primul os metacarpian și epifiza distală a humerusului, racordată la intensificarea activității glandelor sexuale.

### **Anomaliile de dezvoltare ale sistemului osos**

Dereglările diferențierii organelor acestui sistem se împart în trei grupe:

- *condrogeneza imperfectă*, caracterizată prin tulburarea diferențierii țesutului cartilaginios, îndeosebi în zonele de creștere ale oaselor;
- *osteogeneza imperfectă*, manifestată prin fragilitatea oaselor și deformarea scheletului;
- *diferențierea imperfectă a organelor aparatului locomotor* de proveniență mezodermală.

În funcție de localizare și caracterul dereglărilor dezvoltării cartilajului zonei de creștere, se deosebesc următoarele forme ale condrogenezei imperfecte: condrodisplazia; displazia spondilo-epifizară; arahnodactilia; exostoze osteocartilaginoase multiple; discondroplazia.

Pentru *condrodisplazie* este specifică o blocare acută a dezvoltării țesutului cartilaginios de creștere în regiunea epimetafizară, ceea ce conduce la dereglarea tipică a proporțiilor corpului, caracteristică pentru pitici, la care membrele sunt foarte scurte la un trunchi aproape normal. În această anomalie este dereglată în primul rând creșterea în lungime a segmentelor proximale ale membrelor (femurul și humerusul), pe urmă a oaselor medii și mai puțin a segmentelor distale. La acești indivizi se depistează deseori și *izodactilia* – degete scurte, groase, de aceeași lungime.

*Displazia spondilo-epifizară* se depistează mai frecvent decât condrodisplazia și este localizată în epifize și vertebre. Epifizele oaselor tubulare lungi sunt dezvoltate incomplet, sunt incongruente, cauzând luxații și subluxații în articulațiile mari. Deseori epifizele în această anomalie se osifică din mai multe centre de osificare. Ca urmare a acestor particularități, în displazia spondilo-epifizară toate articulațiile au o structură anatomică incorectă și funcțional sunt depreciate.

Această anomalie se caracterizează prin predominarea dereglării dezvoltării sau a vertebrelor (*spondilo-displazie*), sau a epifizelor (*displazia epifizară*). Deseori se înregistrează și hemidisplazia epifizară.

*Arahnodactilia*, fiind o formă diametral opusă condrodisplaziei, se caracterizează prin accelerarea evidentă a procesului de creștere în oasele tubulare și, în primul rând, în segmentele distale ale membrelor.

*Exostozele osteocartilaginoase* prezintă o anomalie a dezvoltării țesutului cartilaginios de creștere în zonele epimetafizare și a celor de dezvoltare a apofizelor. Aceste dereglări se manifestă prin apariția pe suprafața oaselor a unor proeminente ce constau din os spongios, acoperite cu un strat de țesut cartilaginios, în baza căruia are loc dezvoltarea de mai departe a exostozele.

*Discondroplazia*. În această anomalie cartilajul de creștere nu se transformă cu vârsta în țesut osos, dar invers, are loc majorarea cantității de țesut cartilaginios ceea ce conduce la dereglarea activității aparatului locomotor.

**Osteogeneza imperfectă** se caracterizează prin dereglarea procesului de osificare atât a oaselor desmale, cât și a celor condrale. Oasele sunt subțiri și nu sunt în stare să suporte nici greutatea mică, ușor se deformează și se fracturează. Multiple fracturi pot avea loc în cavitatea uterului, la naștere și în perioada postnatală.

**Osteogeneza ectopică** – osificarea țesuturilor moi în locuri neobișnuite (pereții vaselor sangvine, în rinichi ș. a.).

**Osteoporoza** – tulburarea formării matricei osoase în perioada dezvoltării și modelării scheletului.

**Osteomalacie** – dereglarea calcificării neoformațiunilor țesutului osos determinată de insuficiența de Ca sau de vitamina D.

## Influența diferitor factori ai mediului intern și extern asupra dezvoltării și modificării postnatale a oaselor

Osteogeneza, creșterea și menținerea structurilor osoase se află sub un control permanent al mai multor factori: genetici, funcționali, mecanici, de nutriție, activitatea glandelor endocrine, a sistemului nervos, activitatea viscerelor, profesie, factori alimentari ș. a.

Osul nu este un organ inert. Ca organ este subordonat influenței legilor biologice: 1 – adaptarea permanentă la noile condiții; 2 – unitatea organismului cu mediul ambiant; 3 – unitatea structurii, formei și funcției. Pe parcursul întregii vieți, de la naștere și până la moarte, are loc o continuă restructurare a scheletului osos. Mai intensiv acest proces are loc în primii doi ani de viață și este legat de adaptarea la noile condiții de viață și dezvoltarea mișcărilor specializate, apoi la 8 – 10 ani și în perioada maturizării sexuale, între 12 – 16 ani. S-a stabilit că nu toți factorii excitanți sunt în stare de a stimula osteogeneza. Există și factori care frânează procesul osteogenezei. Pe cale experimentală s-a demonstrat că lipsa excitanților duce la încetinirea creșterii osului. Factori favorabili dezvoltării și creșterii osului sunt considerate tracțiunile musculare, mișcările, efortul fizic etc. Unul din factorii stimulatori importanți în sporirea creșterii oaselor prin apoziție este și extinderea periostului, generată de modificările morfofuncționale ale capsulei articulare, a ligamentelor, a tendoanelor mușchilor. În aceste cazuri are loc activizarea celulelor osteogene ale periostului, ce stimulează creșterea în grosime. Încă la începutul secolului XX, P.F. Lesgaft a constatat că gradul de dezvoltare a oaselor este strict dependent și direct proporțional cu nivelul activității sistemului muscular. În caz de pasivitate fizică, oasele devin mai fragile și mai subțiri. S-a determinat că hiperchinezia contribuie la creșterea femurului în lungime, pe când hipochinezia inhibă dezvoltarea lui. Diametrul transversal al osului și grosimea substanței compacte se micșorează în caz de hipochinezie și sporește în hiperchinezie. Aceste modificări morfologice armonizează cu schimbarea concentrației de Ca în sânge. Hipochinezia conduce la majorarea concentrației de Ca în sânge, iar hiperchinezia la micșorarea ei. Sporirea concentrației de Ca în sânge în caz de hipochi-

nezie este însoțită de o diminuare a osteogenezei și subțierea substanței compacte. În hiperchinezie, invers, are loc o accelerare a sedimentării sărurilor de calciu urmată de scăderea nivelului de Ca în sânge. Sistemul osos este unul din primele sisteme care reacționează la condițiile de imponderabilitate și regimul hipodinamic. La cosmonauți în timpul zborului s-a determinat o micșorare evidentă a concentrației de Ca (până la 20%) în schelet, o sporire a eliminării lui din oase prin sânge în urină și o descreștere a nivelului de mineralizare a țesutului osos. Decalcinarea și atrofia țesutului osos se observă și la bolnavii imobilizați la pat. S-a demonstrat existența ritmurilor nictimerale în activitatea metabolică a țesutului osos. Biosinteza de collagen are loc mai intens ziua decât noaptea, iar osteoblaștii sunt mai activi dimineața. Aceasta ne confirmă încă odată că scheletul nu este o formațiune mecanică, predestinată îndeplinirii doar a funcțiilor mecanice.

Procesul de formare a osului este influențat de hormonii hipofizari de creștere, tiroidieni, sexuali, vitaminele și sărurile minerale. Excesul hormonului de creștere în perioada de dezvoltare a organismului conduce la **gigantism**, iar în starea adultă la **acromegalie**, caracterizată printr-o lungire și îngroșare exagerată a membrelor și o dezvoltare excesivă a oaselor craniului. Deficiența de elaborare a hormonului de creștere este cauza **piticismului** sau **nanismului**, caracterizat prin dispariția cartilajelor de creștere înainte de vreme.

Procesul de sinostozare a porțiunilor de os este influențat și de activitatea glandelor sexuale. Hipofuncția glandelor sexuale cu secreție internă are ca rezultat închiderea timpurie a cartilajelor de creștere și o maturizare precoce a scheletului. Hiperfuncția lor provoacă gigantismul prin menținerea cartilajelor de creștere, în special la membre.

Alimentația rațională, însoțită de o cantitate suficientă de vitamine A, C, D întărește oasele. Vitamina D influențează osteogeneza în mod direct, favorizând calcificarea. Hipovitaminoza D determină calcificarea insuficientă a oaselor – *rahitismul*, în timp ce hipervitaminoza D este însoțită de resorbție osoasă. Vitamina A reglează activitatea osteoblaștelor și osteoclaștilor. În hipovitaminoza A se sintetizează cantități scăzute de substanță intercelulară amorfă, oasele devenind mai puțin



rezistente la presiune; hipervitaminoza A accelerează osificarea la nivelul cartilajului de creștere epifizar, împiedicând creșterea. Deficiența de vitamina C provoacă procese de osteoporoză, în special a metafizelor.

Procesul de senescență a sistemului osos se manifestă prin apariția exostozelor osoase în regiunea fețelor articulare, uzarea cartilajului și a altor țesuturi ale aparatului locomotor, reducerea grosimii substanței compacte a osului și dezvoltarea osteoporozei. Aceste fenomene ale senescenței apar, mai întâi, la oasele mâinii și ale coloanei vertebrale.

Radiologic sunt descrise trei semne de bază (*triada Rohlin*) ale modificărilor senile din aparatul osteo-articular:

- apariția osteofitelor marginali pe marginea fețelor articulare și în locurile de fixare a ligamentelor și a tendoanelor mușchilor;
- osteoporoza;
- îngustarea fisurilor articulare.

Cuvântul *osteoporoză* provine din latină și înseamnă os poros. La femeii osteoporoza se dezvoltă mai timpuriu decât la bărbați. Osteoporoza afectează foarte des femeile aflate în postmenopauză. În oasele bătrânilor crește esențial cantitatea de substanțe anorganice și ele devin fărâmicioase, se fracturează ușor și regenerează foarte greu.

Modificările de vârstă sunt atât de caracteristice pentru oase, încât după astfel de criterii precum diametrul oaselor tubulare lungi și al canalului osteomedular, grosimea substanței compacte a diafizei, lungimea oaselor tubulare scurte și gradul de dezvoltare a osteoporozei se poate stabili cu o mare exactitate vârsta și profesia individului.

Particularitățile de vârstă ale scheletului sunt în strânsă legătură cu maturizarea sexuală și dezvoltarea somatică. Este bine cunoscut faptul că dezvoltarea osului pisiform și a osului sesamoid al primului deget reprezintă stigmatul pilozității pubiene și a creșterii glandelor mamare. Sinostoza primului os metacarpian coincide cu apariția primei menstruații, iar cea a extremităților distale ale oaselor antebrăului cu încheierea maturizării sexuale. Formarea definitivă a osului pisiform și dezvoltarea osului sesamoid al primului deget al mâinii este considerat predecesorul saltului pubertar de creștere.

## SCHELETUL TRUNCHIULUI

Scheletul trunchiului este format de **coloana vertebrală**, *columna vertebralis*, și **cutia toracică**, *compages thoracis, thorax*. Coloana vertebrală la adult este constituită din 24 vertebre libere – 7 cervicale, 12 – toracale, 5 – lombare, sacrul format din 5 vertebre sacrale concrescute și coccisul format din 2 - 4 vertebre coccigiene, la fel concrescute. La nou-născut coloana vertebrală este formată din 33 vertebre separate. Cutia toracică este alcătuită din 12 perechi de coaste articulate cu vertebrele toracale și de stern.

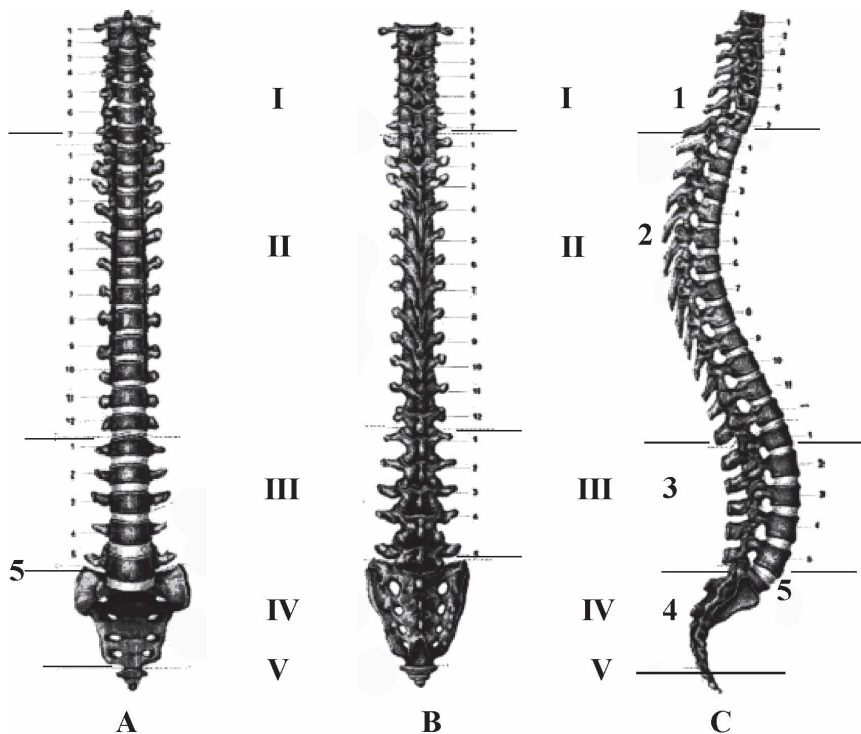
### Coloana vertebrală

Coloana vertebrală este o parte componentă a scheletului axial al corpului. Prezintă o structură heterogenă complexă rezultată din succesiunea alternantă a vertebrelor și discurilor intervertebrale. De ea sunt legate toate celelalte segmente ale trunchiului (toracele și bazinul), precum și craniul, membrele superioare și inferioare. Ea protejează sistemele de comunicare ale organismului și face posibilă atât mobilitatea, cât și stabilitatea corpului. Este unica formațiune de integrare a sistemului osos, muscular și nervos.

Conform sintezei statistice prezentată de Reinberg, coloana vertebrală reprezintă un segment complex de o mare importanță funcțională, constituit din 33 – 34 piese osoase, 344 de suprafețe articulare, 24 discuri intervertebrale, 365 ligamente și 730 puncte de origine și inserție ale fasciculelor musculare. Structura multisegmentară a coloanei vertebrale este determinată de funcțiile statice și dinamice complexe pe care le îndeplinește, rezistența față de forțele de gravitație și inerție, diversitatea mișcărilor, distribuirea segmentară a nervilor spinali, susținerea capului.

Vertebrele sunt dispuse în patru regiuni topografice: cervicală, toracală, lombară și sacrococcigiană, constituite din vertebre regionale cu anumite proprietăți morfologice, corespunzătoare fiecărei regiuni (fig. 15). La nivelul fiecărei regiuni vertebrele sunt adaptate condițiilor dinamice specifice. Modificări substanțiale au suferit primele două ver-

tebre cervicale, ca urmare a rolului lor în realizarea mobilității capului. Vertebrele aflate între două regiuni întrunesc în structura lor caracterele ambelor regiuni între care se găsesc, fiind numite **vertebre de tranziție**. Suprafețele de sprijin ale corpurilor vertebrale cresc de la o vertebră



**Fig. 15. Coloana vertebrală.**

*A – aspect anterior; B – aspect posterior; C – aspect lateral. Segmentele: I cervical; II toracic; III lombar; IV sacral; V cocigian. 1,3 lordozele cervicală și lombară; 2,4 cifozele toracală și sacrală; 5 – promontorium.*

la alta, în funcție de solicitarea la care sunt supuse. În regiunea cervicală și lombară diametrul transversal al corpurilor vertebrale este mai mare decât cel antero-posterior, ceea ce explică posibilitățile mai mari ale acestor regiuni de a realiza mișcări de flexie și extensie. În regiunea

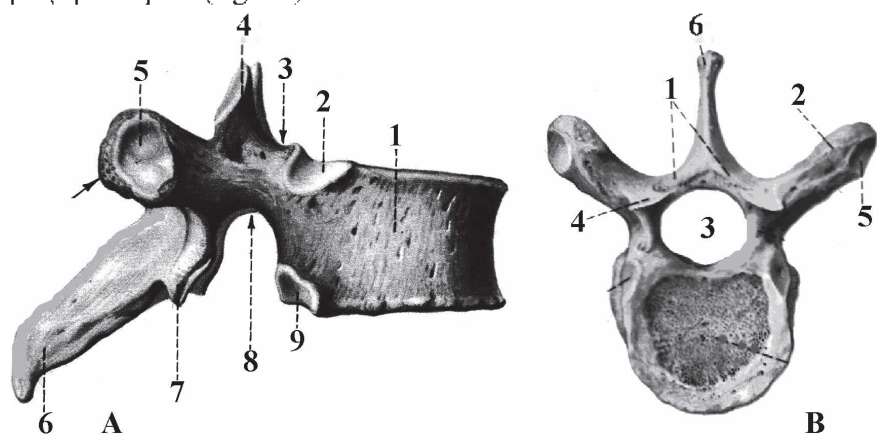
toracală predomină diametrul antero-posterior. Aceste particularități ale vertebrelor prezintă o reflectare a poziției și oscilației proiecției centrului de greutate în condițiile statice și dinamice obișnuite.

Vertebrelor, care și-au păstrat independența și mobilitatea (cervicale, toracale și lombare), se numesc **vertebre adevărate**. Cele sacrale și coccigiene, fiind sudate între ele, alcătuiesc două formațiuni osoase – sacrul și coccisul, și sunt numite **vertebre false**.

La vertebrelor adevărate deosebim:

- **caractere morfologice generale** – constituite după un tip comun;
- **caractere regionale** – determinate de diferențe funcționale și raporturi anatomice specifice;
- **caractere speciale** – vertebrelor aceleiași regiuni posedă particularități anatomice distinctive.

**Caracterele generale.** Vertebra (*vertebra*) este constituită din două părți principale (fig. 16):



**Fig. 16. Vertebra toracală.**

**A – aspect lateral:** 1 *corpus vertebrae*; 2 *fovea costalis superior*; 3 *incisura vertebralis superior*; 4 *processus articularis superior*; 5 *processus transversus*; 6 *processus spinosus*; 7 *processus articularis inferior*; 8 *incisura vertebralis inferior*; 9 *fovea costalis inferior*.

**B – aspect superior:** 1 *arcus vertebrae*; 2 *processus transversus*; 3 *for. vertebralis*; 4 *processus articularis superior*; 5 *fovea costalis transversalis*; 6 *processus spinosus*.

a) **anterioară**, numită **corp** (*corpus vertebrae*), de formă cilindrică cu două fețe – superioară și inferioară, prin care vertebrele vin în contact una cu alta prin intermediul unui disc intervertebral. Cele două suprafețe prezintă central o zonă spongioasă, punctul slab al vertebrei, unde se poate produce hernierea intraspongioasă a nucleului pulpos;

b) **posterioară**, reprezentată de **arcul vertebrei** (*arcus vertebrae*), de pe care se desprind **apofizele articulare superioare și inferioare** (*processus articulares superiores et inferiores*) și **apofiza spinoasă** (*processus spinosus*). Legătura arcului cu corpul vertebral are loc prin intermediul a doi pediculi (*pedunculi arcus vertebrae*), care delimitează **orificiul vertebral** (*foramen vertebrale*). Prin însumarea tuturor orificiilor vertebrale se constituie **canalul vertebral** (*canalis vertebralis*) ce adăpostește măduva spinării acoperită de meninge. Diametrele canalului vertebral sunt în raport direct cu gradul de mobilitate al coloanei, fiind maxime la nivelul regiunii cervicale și lombare. Marginile pediculilor atât cranial pe cât și caudal poartă incizuri vertebrale superioare și inferioare (*incisurae vertebrales superiores et inferiores*). Incizurile inferioare sunt mai pronunțate ca cele superioare. La unirea vertebrelor acestea delimitează orificiile intervertebrale (*foramina intervertebralia*), prin care trec nervii spinali și vasele sangvine. De-a lungul coloanei vertebrale deosebim 25 perechi de orificii intervertebrale: 8 cervicale, 12 toracale și 5 lombare. În regiunea cervicală și lombară ele au o lungime de 1,5 – 2 cm, fapt ce ne determină să le numim tunele sau canale intervertebrale.

### Particularitățile morfologice ale vertebrelor regionale

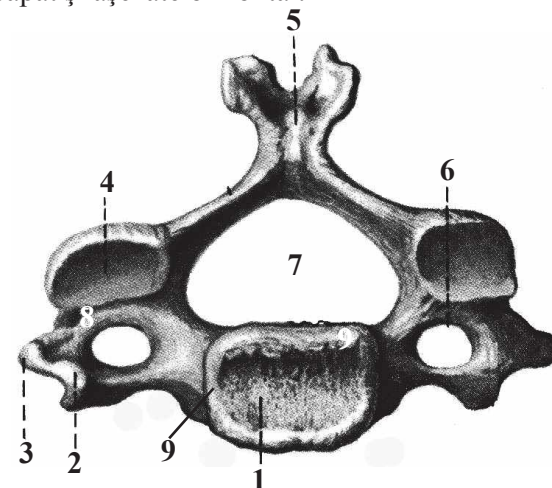
**Vertebrele cervicale** (*vertebrae cervicales*) (fig. 17) susțin și asigură mobilitatea capului, contribuind la formarea canalului arterei vertebrale (sursa principală în vascularizarea encefalului). În comparație cu vertebrele altor regiuni, corpul lor este de dimensiuni mai mici, are formă prismatic-patrolaterală, cu diametrul transversal mai mare decât cel sagital. Pe fața cranială a corpului vertebral, lângă marginile laterale, se găsesc două apofize **semilunare** sau **unciforme** (*processus uncinatus*), cu o dispoziție sagitală, iar pe fața caudală, lângă marginile anterioară

și posterioară, apofizele unciforme inferioare, așezate în plan frontal. Între ele se găsesc două depresiuni laterale, îndreptate în sens sagital pentru articularea cu apofizele unciforme ale vertebrei subiacente. În normă apofizele unciforme sunt puțin înclinate spre interior. În caz de artroză deformantă, suprafața externă a acestor apofize se înclină spre exterior, ceea ce poate conduce la compresiunea arterei vertebrale pe sectorul aflat în afara orificiilor apofizelor transversale.

O particularitate caracteristică pentru toate vertebrele cervicale este prezența unui **orificiu la baza apofizelor transversale** (*foramen processus transversus*), formate datorită concreșterii apofizelor transversale cu rudimentele coastelor cervicale. La baza apofizelor transversale ale vertebrelor  $C_2 - C_7$  se determină un orificiu suplimentar, depistat mai frecvent pe partea dreaptă.

Pe suprafața superioară a apofizelor transversale se găsește **șanțul nervului spinal** (*sulcus nervi spinalis*).

Apofizele spinoase, cu excepția vertebrelor VI și VII, sunt scurte, bifurcate la capăt și așezate orizontal.



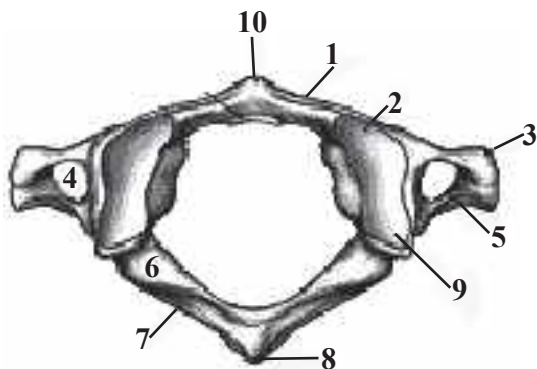
**Fig. 17. Vertebra cervicală; aspect superior:**

1 – *corpus vertebrae*; 2 – *processus costalis*; 3 – *processus transversus*; 4 – *processus articularis superior*; 5 – *processus spinosus*; 6 – *foramen processus transversus*; 7 – *foramen vertebrale*; 8 – *sulcus nervi spinalis*; 9 – *processus unciniformis*.

Apofizele transversale, unciforme, articulare și pediculi vertebrali formează o unitate morfofuncțională **complex unco-transversoarticular**. Elementele componente ale acestui complex sunt mulate în jurul rădăcinilor nervilor cervicali, formând pentru aceasta un jgheab, numit **jgheabul nervului spinal**. Componentele acestui complex joacă un rol esențial în asigurarea integrității conținutului canalului intervertebral. În timpul unor mișcări cervicale ample, ele protejează elementele vasculare și nervoase de elongații sau compresiuni.

Primele două vertebre cervicale, datorită articulației cu craniul, diferă ca formă și structură de celelalte vertebre.

Prima vertebră cervicală (fig. 18), **atlasul** (*atlas*), nu are corp deoarece acesta s-a sudat cu a 2-a vertebră cervicală, formându-i apofiza odontoidă. Atlantul prezintă două **mase laterale** (*massae laterales*) unite prin două arcuri, **anterior**, mai scurt (*arcus anterior*), și posterior mai întins (*arcus posterior*). Aceste formațiuni delimitează orificiul vertebral de diametru mare, la care se pot evidenția două porțiuni: una ventrală, mai îngustă, pentru apofiza odontoidă și o porțiune dorsală, care adăpostește segmentul superior al măduvei spinării.



**Fig. 18. Vertebra I-a cervicală – atlasul; aspect superior:**

1 – *arcus anterior*; 2 – *massa lateralis*; 3 – *processus costalis*; 4 – *for. processus transversus*; 5 – *processus transversus*; 6 – *sul. a. vertebralis*; 7 – *arcus posterior*; 8 – *tuberculum posterius*; 9 – *fovea articularis superior*; 10 – *tuberculum anterius*.

Cele două mase laterale prezintă pe fața lor cranială și caudală câte o suprafață articulară – *facies articulares superiores et inferiores*. Cele superioare sunt concave și articulează cu condiliile occipitali, iar cele inferioare sunt plate și articulează cu axisul. Lateral fiecare masă laterală se continuă cu apofize transversale, baza cărora este străbătută de un orificiu – *foramen transversus*, prin care trece artera vertebrală. Aceasta lasă o urmă sub forma unui șanț pe fața superioară a arcului dorsal, posterior de masele laterale, numit **șanțul arterei vertebrale** (*sulcus arteriae vertebralis*).

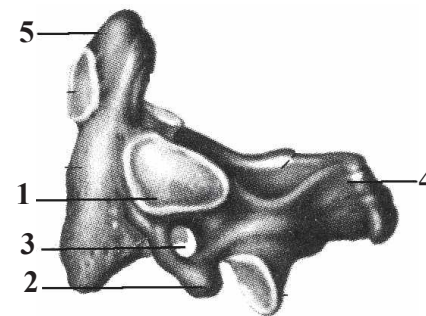
Pe fața anterioară a arcului anterior se află **tuberculul anterior** (*tuberculum anterius*), iar pe fața posterioară fosa articulară pentru articulația cu apofiza odontoidă a axisului.

Vertebra a II-a cervicală (fig. 19), **axis** (*axis*), prezintă pe fața superioară a corpului apofiza odontoidă sau **dintele axisului** (*dens axis*).

Pe dinte se află câte o **față articulară anterioară** (*facies articularis anterior*) pentru atlas și **posterioară** (*facies articularis posterior*) pentru ligamentul transvers al atlantului. La această vertebră lipsesc apofizele articulare superioare. Pe fața superioară a corpului, lateral de dinte, se află fețele articulare superioare pentru articularea cu masele laterale ale atlantului.

Vertebra a VII-a cervicală, fiind vertebră de tranziție, se caracterizează prin lungimea apofizei spinoase, îngroșate la capăt. Această vertebră se numește **proeminentă** (*vertebra prominens*), vârful apofizei spinoase proemină și ușor poate fi palpat pe viu.

**Vertebrele toracale**, *vertebrae thoracicae*, prezintă unele particularități determinate de participarea lor la formarea toracelui și asigurarea



**Fig. 19. Vertebra a II-a cervicală – axisul; aspect lateral:**

1 – *facies articularis superior*; 2 – *processus transversus*; 3 – *for. processus transversus*; 4 – *processus spinosus*; 5 – *dens*.

acestui cu proprietăți biomecanice specifice, dependente de activitatea viscerelor acestei cavități.

Corpul vertebrei toracale este aproape cilindric și prezintă patru fețe articulare, câte două pe fiecare față postero-laterală – una superioară și alta inferioară, pentru articularea cu capul coastei, numite **fose costale superioare și inferioare** (*foveae costalis superiores et inferiores*). Orificiul vertebral este relativ mic, apofizele spinoase sunt mai lungi, au o formă prismatic-triunghiulară, înclinate în sens inferior, limitând anumite mișcări. La nivelul vertebrelor 6 – 10, aceste apofize sunt așezate aproape vertical și se suprapun una peste alta, împiedicând extensia și rotația coloanei vertebrale. Apexul apofizei spinoase în segmentul toracic corespunde corpului următoarei vertebre adiacente. Apofizele transversale sunt orientate lateral și dorsal, prezentând pe partea ventrală a vârfului lor câte o suprafață articulară (*fovea costalis processus transversus*) pentru articularea cu tuberculul costal.

#### Vertebrele de tranziție

**Vertebra I-a toracică** – corpul prezintă apofize unciforme, iar pe marginea superioară a corpului se găsește câte o fosetă costală completă pentru capetele primei perechi de coaste și semifosete pe marginea lui inferioară.

**Vertebra a X-a toracală** prezintă câte o singură semifățetă articulară pe marginea superioară a corpului.

**Vertebrele XI și XII toracale** seamănă mai mult cu vertebra lombară, corpul este mai voluminos, pe părțile laterale prezintă câte o singură fațetă articulară completă.

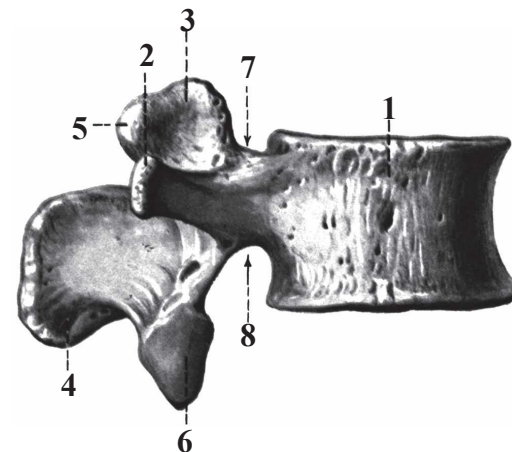
**Vertebrele lombare**, *vertebrae lumbales* (fig. 20), prezintă anumite particularități morfologice determinate de rolul funcțional pe care îl îndeplinesc: corpul este voluminos, cu diametrul transversal mai mare decât cel ventro-dorsal; orificiul vertebral este mai larg decât cel al vertebrelor toracale și are o formă triunghiulară; apofiza spinoasă de formă patrulateră; apofizele articulare sunt situate în plan sagital, unde la cele superioare suprafețele sunt orientate medial, iar la cele inferioare lateral; pe apofiza articulară superioară se determină **apofiza mamelară**, *processus mamillaris*; pe fața dorsală a apofizelor transversale se găseș-

te câte un tubercul, **tuberculul accesoriu**, *tuberculum accessorius*.

**Sacrul**, *os sacrum* (fig. 21), este un os rezultat din osificarea cartilajelor de articulație dintre cele cinci **vertebre sacrale** (*vertebrae sacrales*). Are o formă piramidală, la care distingem următoarele părți: **baza sacrului** (*basis ossis sacri*), orientată în sus; **apexul sacrului** (*apex sacri*), orientat în jos și anterior; **fața anterioară pelviană** (*facies pelvica*); **fața dorsală** (*facies dorsalis*); **2 părți laterale** (*pars lateralis*).

La baza sacrului se află apofizele articulare superioare și câte o incizură vertebrală, care formează cu incizurile vertebrale inferioare ale vertebrei a V-a lombară câte în orificiu intervertebral. La unirea cu corpul ultimei vertebre lombare se formează unghiul sacro-lombar, numit **promontoriu** (*promontorium*). Pe fața pelviană se observă patru linii transversale, la extremitatea cărora se află **orificiile sacrale pelviene** (*foramina sacralia anteriora*).

Pe fața dorsală a sacrului se află cinci creste longitudinale: **creasta sacrală mediană** (*crista sacralis mediana*), formată din concreșterea apofizelor spinoase; **creasta sacrală medială** (*crista sacralis medialis*) rezultată din concreșterea apofizelor articulare. Se continuă cranial cu apofizele articulare superioare, iar inferior cu **coarnele sacrale** (*cornua sacralia*); lateral de această creastă se află **orificiile sacrale posterioare** (*foramina sacralia posteriora*); **creasta sacrală laterală** (*crista sacralis lateralis*), formată la concreșterea apofizelor transversale.

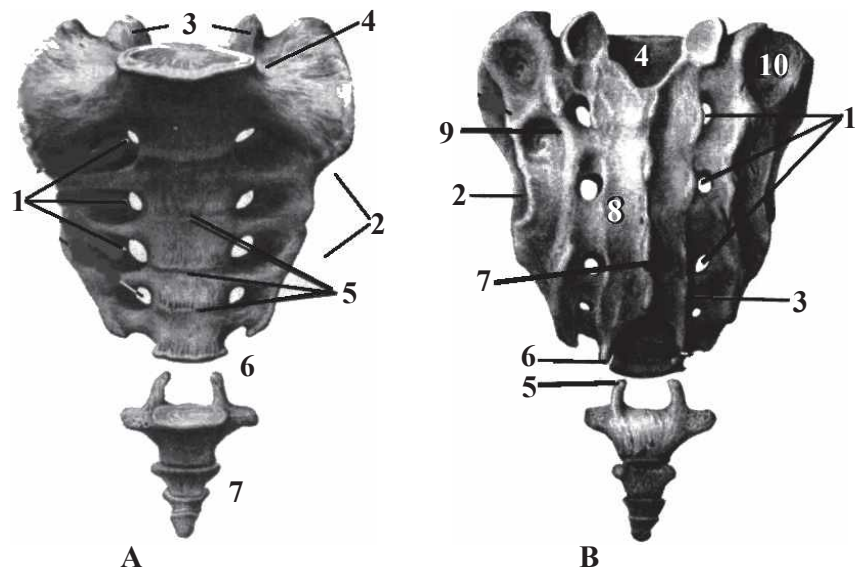


**Fig. 20. Vertebra lombară:**

1 – corpus vertebrae; 2 – processus costarius; 3 – processus articularis superior; 4 – processus spinosus; 5 – processus mamillaris; 6 – facies articularis inferior; 7 – incisura vertebralis superior; 8 – incisura vertebralis inferior.

Fețele laterale prezintă fiecare câte o suprafața articulară, numită **față auriculară** (*facies auricularis*), prin care se articulează cu coxalul. Alături de ea se afla **tuberozitatea osului sacru** (*tuberositas ossis sacri*) pentru inserția ligamentelor și mușchilor. În interiorul osului se găsește **canalul sacral** (*canalis sacralis*), care se termină prin **hiatul sacral** (*hiatus sacralis*), delimitat de coarnele sacrale.

**Coccisul** (*os coccygis*) (fig. 21) ia naștere prin sudarea a 4 – 5 vertebre coccigiene (*vertebrae coccygeae*) și are o formă triunghiulară cu baza orientată în sus iar vârful în jos. Pe fața posterioară a corpului primei vertebre coccigiene observăm câte un **corn coccigian** (*cornu coccygeum*), care se articulează cu coarnele sacrale.



**Fig. 21. Sacrul și coccisul.**

**A – aspect anterior:** 1 – forr. sacralia pelvina; 2 – pars lateralis; 3 – processus articularis superior; 4 – basis ossis sacri; 5 – lineae transversae; 6 – apex ossis sacri; 7 – os coccygis.

**B – aspect posterior:** 1 – forr. sacralia dorsalia; 2 – facies auricularis; 3 – crista sacralis intermedia; 4 – canalis sacralis; 5 – cornu coccygeum; 6 – cornu sacrale; 7 – crista sacralis mediana; 8 – facies dorsalis; 9 – crista sacralis lateralis; 10 – tuberositas sacralis.

### Toracele (*thorax*)

Scheletul toracelui este format de 12 vertebre toracale, de 12 perechi de coaste și de stern, situat ventral pe linia mediană.

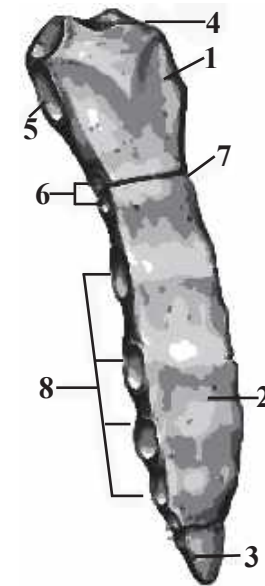
**Sternul** (*sternum*) este un os spongios lung constituit din trei părți: superioară – manubriul; medie – corpul; inferioară – apendicele xifoid (fig. 22).

**Manubriul sternului** (*manubrium sterni*) pe marginea sa superioară prezintă **incizura jugulară** (*incisura jugularis*), lateral de care se află **incizura claviculară** (*incisura clavicularis*), pentru articulația cu clavicula. Sub ea se găsește **incizura costală** (*incisura costalis*), pentru cartilajul primei coaste și jumătate de incizură pentru cartilajul coastei a doua. La unirea manubriului cu corpul se formează **unghiul sternului** (*angulus sterni*).

**Corpul sternului** (*corpus sterni*) pe fața anterioară prezintă 3 – 4 linii transversale (locul de unire al sternebrelor); pe marginile corpului se observă **incizuri costale** (*incisurae costales*) pentru articularea cu cartilajul coastelor 2 – 7.

Lamela dorsală a corpului sternal este mai puțin groasă decât cea ventrală, de ce trebuie ținut cont fiindcă în caz de puncție sternală a măduvei osoase roșii, ea poate fi ușor perforată.

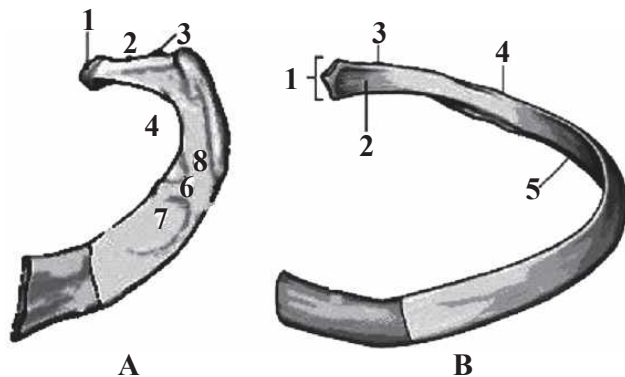
**Apendicele xifoid** (*processus xiphoideus*) are forme și dimensiuni diferite.



**Fig. 22. Sternul – aspect anterior:** 1 – manubrium sterni; 2 – corpus sterni; 3 – processus xiphoideus; 4 – incisura jugularis; 5 – incisura costalis I; 6 – incisura costalis II; 7 – angulus sterni; 8 – incisura costalis III-VII.

**Coastele** (*costae*) sunt oase spongioase lungi, în număr de 12 perechi, la care deosebim: partea posterioară osoasă și anterioară mai scurtă – cartilaginoasă (fig. 23).

După modul de unire cu sternul, coastele se împart în: **adevărate** (*costae verae*), care prin părțile lor cartilaginoase se unesc nemijlocit cu sternul – primele șapte perechi (I – VII); **coaste false** (*costae spuriae*), perechile VIII – X, care se unesc cu cartilajul coastei a VII prin intermediul unei lamele cartilaginoase comune; **coaste flotante** (*costae fluctuantes*), perechile XI și XII, care se termină în mușchii peretelui abdominal.



**Fig. 23. Coasta I-a dreaptă (A); coasta a V-a dreaptă (B) –aspect superior:** 1 – *caput costae*; 2 – *collum costae*; 3 – *tuberculum costae*; 4 – *corpus costae*; 5 – *angulus costae*; 6 – *tuberculum m. scaleni anterioris*; 7 – *sulcus v. subclaviae*; 8 – *sulcus a. subclaviae*.

Lungimea coastelor este variabilă, crește până la perechea a șaptea și apoi descrește până la perechea a douăsprezecea.

Coastele sunt alcătuite din corp și două extremități – una posterioară și alta anterioară.

**Corpul** (*corpus costae*) prezintă două fețe – internă și externă, și două margini – superioară și inferioară. De-a lungul marginii inferioare trece **șanțul costal** (*sulcus costae*) pentru fasciculul vasculonervos intercostal. Pe extremitatea posterioară distingem: **capul coastei** (*caput costae*) prevăzut cu două suprafețe articulare, *facies articularis capi-*

*tis costae*, despărțite printr-o creastă, *crista capitis costae*, care se articulează cu fețele articulare de pe corpurile vertebrelor toracice; **gâtul coastei** (*collum costae*); la limita dintre col și corp se află **tuberculul coastei** (*tuberculum costae*), care prezintă pentru primele zece perechi de coaste o față articulară, *facies articularis tuberculi costae*, pentru apofiza transversală a vertebrelor toracale. Posterior de tuberculul coastei urmează o curbură numită unghiul coastei, *angulus costae*.

### Caracterele particulare ale unor coaste

**Coasta I-a** este scurtă, are o poziție orizontală, două fețe – superioară și inferioară; două margini – medială și laterală. Pe fața superioară se află **tuberculul mușchiului scalen anterior** (*tuberculum musculi scaleni anterioris*). Anterior de tubercul trece **șanțul venei subclaviculare** (*sulcus venae subclaviae*), iar posterior se observă **șanțul arterei subclaviculare** (*sulcus arteriae subclaviae*). Tuberculul costal se află la nivelul unghiului costal, lipsește creasta capului coastei.

Coasta a doua, de asemenea, este scurtă. Pe fața supero-laterală se află **tuberozitatea mușchiului dințat anterior** (*tuberositas musculi serrati anterioris*). Nu are șanț costal.

Coastele XI și XII nu au tuberculi costali, iar capul nu are creastă, deoarece se articulează cu o fosă deplină pe corpul vertebrelor omonime.



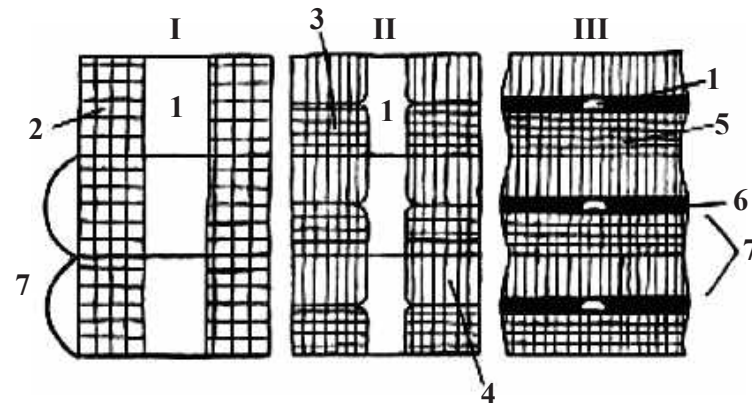
## DEZVOLTAREA OASELOR TRUNCHIULUI

### I. Dezvoltarea vertebrelor

Vertebrele se dezvoltă în trei etape: membranoasă, cartilaginoasă și osoasă. Prima etapă durează până la începutul lunii a 2-a fetale. La primele etape coloana vertebrală este reprezentată de coarda dorsală și mezenchimul ce o însoțește de părțile laterale. Coarda dorsală este situată între aortă și tubul neural (fig. 24). Mezenchimul înconjoară coarda dorsală și tubul neural și prin arterele și nervii intersegmentari se împarte în segmente, numite *sclerotomi*. Structura viitoarelor vertebre este determinată de sclerotomii, care din săptămâna a 4-a iau naștere din mezenchimul peretelui medial și ventral al somitelor. Celulele mezenchimale migrează către linia mediană și se dispun în trei regiuni: în jurul notocordului; tubului neural; în pereții trunchiului în dreptul septurilor intersegmentare, determinând structura coastelor. Masa celulară a sclerotomilor formează **protovertebrele**, a căror porțiune caudală, prin proliferare, devine mai densă. Protovertebrele sunt separate prin septuri intersegmentare formate de mezenchimul ce însoțește vasele și nervii intersegmentari. În săptămâna a 5-a de viață intrauterină are loc *resegmentarea* vertebrelor, care se manifestă prin aceea că partea densă caudală a protovertebrelor se separă printr-o fisură intersegmentară sau sclerotomială de partea cranială cu o densitate celulară mai mică. Aceste două părți se numesc *scleromite*. Porțiunea caudală a unei protovertebre fuzionează cu porțiunea cranială a vertebrei subiacente, formând schița unui corp vertebral. Prin această reorganizare a sclerotomilor în vertebre definitive, vertebrele își schimbă metameria primitivă, miotomii însă își păstrează metameria inițială și ajung astfel să se prindă cu fiecare capăt pe câte o vertebră din cele două alăturate. După resegmentarea vertebrelor, fiecare miotom corespunde la două vertebre vecine. Această alternanță favorizează mobilitatea coloanei.

Din mezenchimul ce separă corpurile vertebrelor se dezvoltă *discul intervertebral*. Mezenchimul de la periferie va da naștere inelului fibros al discului, iar celulele din centrul notocordului vor forma *nucleul pulpos*.

Vertebra precartilaginoasă prezintă o parte ventrală, ce devine corp vertebral, și una dorsală cu prelungiri, care vor forma arcul vertebral. Din arcul vertebral descind *apofizele transversale* și *coastele*, care în regiunea toracică pătrund în spațiile dintre miotomi, numite *miosepturi*, dând naștere ulterior coastelor.

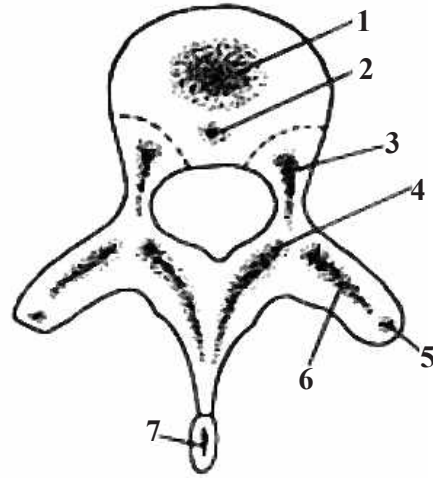


**Fig. 24. Dezvoltarea vertebrelor (după Tunchmann-Duplessis și M. Clara):**

*I – sclerotomi și notocord; II – diferențierea sclerotomilor în segmentele superioare (clare) și inferioare (dense); III – formarea vertebrelor din jumătățile a doi sclerotomi succesivi; notocordul apare fragmentat în nucleii pulpoși. 1 – nucleu pulpos; 2 – sclerotom; 3 – segment dens al sclerotomului; 4 – segment clar al sclerotomului; 5 – vertebră; 6 – disc intervertebral; 7 dispoziția miotomilor în stadiul I (somatic) și III (vertebral).*

Din săptămâna a 6-7-a de viață intrauterină în schița mezenchima-toasă a vertebrei se conturează *centrii de condriificare*. Spre finele lunii a 3-a de viață intrauterină, arcul cartilaginos se unește cu corpul vertebrei, în timp ce fuziunea celor două jumătăți ale arcului pe linia mediană, posterior de tubul neural, se realizează abia în luna a 4-a. Acest fapt favorizează dezvoltarea măduvei spinării. Dacă această fuziune nu are loc, canalul vertebral rămâne deschis, ceea ce determină apariția unei malformații congenitale, cunoscute sub numele de *spina bifida* sau *rachischizis*.

În săptămânile 8 – 10 de viață intrauterină apar centrii de osificare: câte doi în corp și câte trei în fiecare jumătate de arc vertebral. Osificarea definitivă a vertebrelor are loc din trei centri de osificare: unul în corp și câte unul în semiarcuri. La naștere cei trei centri de osificare ai unei vertebre nu sunt fuzionați (fig. 25), fiind legați prin punți cartilagi-noase, fapt care explică flexibilitatea mare a coloanei vertebrale în timpul nașterii copilului.



**Fig. 25. Centrii de osificare ai unei vertebre de tip toracic (după A. Andronescu):**

*1 – principal; 2 – accesoriu; 3 – lateral anterior; 4 – lateral posterior; 5 – primar transversal; 6 – secundar transversal; 7 – spinos.*

La naștere fiecare vertebră este alcătuită din trei porțiuni osoase unite între ele prin zone cartilagi-noase: corpul și cele două jumătăți de arc. Fuziunea centrilor primari de osificare se realizează după naștere. Centrii arcurilor se contopesc la vârsta de 3 – 5 ani, formând apofizele spinoase. Fuziunea centrilor arcului vertebral cu cel al corpului vertebrei are loc la vârsta de 3 – 6 ani.

Inițial vertebrelor se aseamănă între ele. Diferențierea lor regională are loc la sfârșitul vieții intrauterine și se continuă după naștere, datorită solicitărilor funcționale. Până la pubertate, vârfulurile apofizelor spinoase și ale celor transversale, la fel și suprafața superioară și cea inferioară a corpului vertebrelor rămân mult timp cartilagi-noase, osificându-se din centrii secundari de osificare, care apar la vârsta de 9 – 13 ani.

Toți centrii secundari de osificare fuzionează cu restul vertebrei în jurul vârstei de 18 – 25 ani.

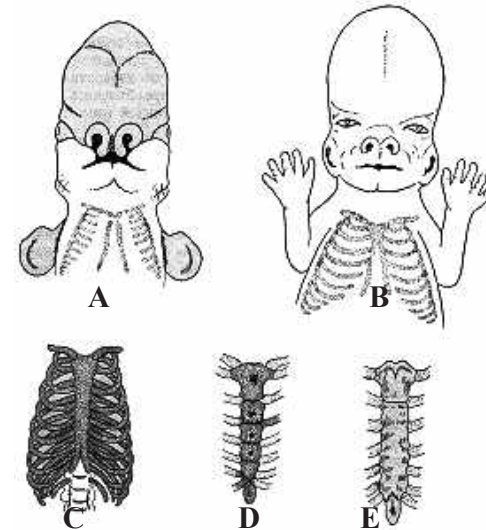
În dezvoltarea postnatală a coloanei vertebrale deosebim două accelerări ale ritmului de creștere. Primul durează de la naștere până la vârsta de 2 ani. Urmează o perioadă cu creștere mai lentă între 2 și 15

ani, succedată de cea de-a II-a perioadă cu ritm de creștere rapid la vârsta de 15 – 17 ani. Curburile coloanei vertebrale se definitivează în jurul vârstei de 3 – 4 ani.

## II. Dezvoltarea coastelor și sternului

Coastele se dezvoltă ca prelungiri mezenchimale ale arcurilor vertebrale. Centrii de condri-ficare apar în săptămâna a 7-a de viață intrauterină. Locul de continuare între corpul vertebral și coastă este transformat în articulația costovertebrală, iar la nivelul apofizei transversale în articulație costotransversală. În săptămâna a 9-a începe procesul de osificare, cu excepția extremității ventrale. Centrul primar de osificare este localizat în regiunea viitorului unghi costal. La 15 ani se osifică capul și tuberculul coastei. La nivelul vertebrelor C<sub>6</sub>, C<sub>7</sub> și L<sub>1</sub> există câte un centru separat de osificare de care este legată apariția la acest nivel de coaste supranumerare.

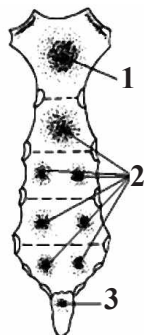
Sternul se dezvoltă din două benzi mezenchimatoase, despărțite între ele printr-o fisură mediană, fără a avea conexiuni cu coastele (fig. 26). Prin creșterea în sens ventral, coastele vin în contact cu schița sternului



**Fig. 26. Dezvoltarea sternului (după Patten).**

*A – săptămâna a 6-a; B – săptămâna a 8-a; C – săptămâna a 9-a; D – Lunile 5 – 6; E – sternul la adult.*

cu care fuzionează, alcătuiind barele sternale. Sudarea are loc pe linia mediană în sens craniocaudal cu formarea sternului cartilaginos. Procesul se încheie în săptămâna a 9-a de viață intrauterină. În luna a 4 – a 6-a apar centrii de osificare (fig. 27), sternul fiind constituit în această perioadă din trei părți: *presterul* (viitorul manubriu); *mezosterul* (viitorul corp constituit din patru piese, numite *sternebre*); *procesul enziform* sau xifoidian. În lunile VI – VII se inițiază osificarea sternebreelor prin intermediul a doi centri de osificare. La vârsta de 3 ani apare centrul primar de osificare în procesul xifoid. Acesta poate rămâne cartilaginos până la bătrânețe.



**Fig. 27. Osificarea sternului:** 1 – centrul primar de osificare a manubriului sternului; 2 – centrii primari de osificare ai corpului sternului; 3 – centru de osificare a apofizei xifoide (după A. Andronescu).

Până la pubertate sternebrele sunt separate de câte o lamă de țesut cartilaginos. Ulterior ele fuzionează, cu excepția unghiului sternal, unde cartilajul dintre corp și manubriu se sinostozează la vârsta de 25 ani. Orificiile, ce pot persista pe stern, sunt o urmare a lipsei de sudură a celor două jumătăți inițiale. Osificarea dintre manubrium și mezostern este o excepție, dată fiind importanța acestui unghi pentru respirație.

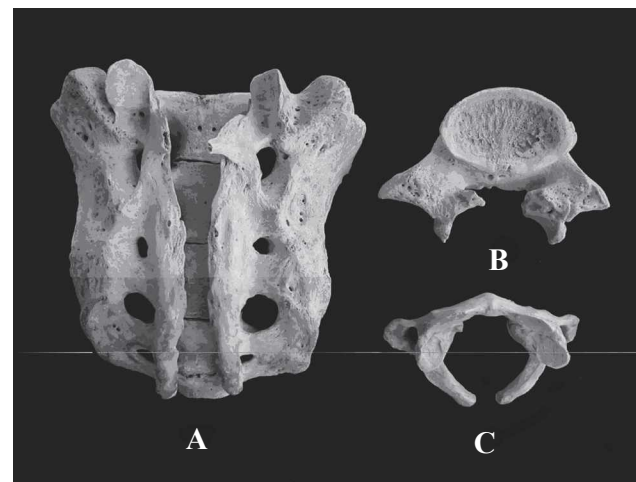
## Anomaliile de dezvoltare ale oaselor trunchiului

### 1. Anomalii de dezvoltare ale vertebrelor

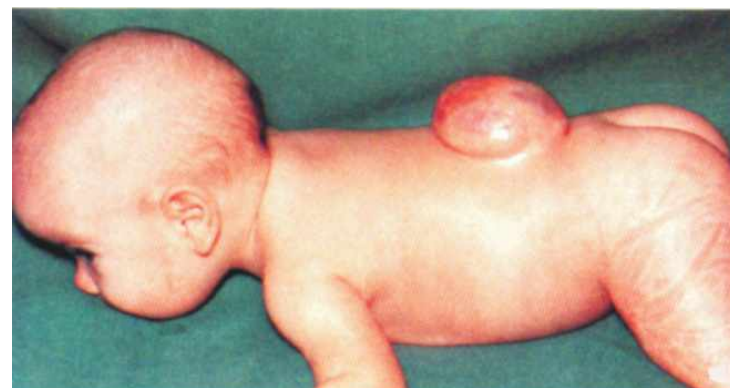*Variații numerice*, care au la bază variații numerice ale somitelor, se înregistrează mai cu seamă în segmentul presacral al coloanei vertebrale.

*Spondylolysis*, numită *spina bifida* sau *rahischisis*. Această anomalie reprezintă o dereglare a procesului de fuzionare a centrilor de osificare ai vertebrei. Mai frecvent se întâlnesc în regiunea cervicală și lombosacrală a coloanei vertebrale (fig. 28). Se evidențiază următoarele

le forme ale acestei anomalii: a) *spina bifida occulta*, când tegumentul de la suprafață este intact; b) *spina bifida aperta*, deschisă, în care marginile tubului se continuă cu pielea (fig. 29). Spina bifida occulta apare destul de frecvent (15 – 20%) și este descoperită întâmplător cu ocazia unor examene radiologice. Uneori prezența unui smoc de păr demască defectul, alteleori enurezisul.



**Fig. 28. Spina bifida posterior.** A – vertebra C<sub>7</sub>; B – vertebra lombară; C – vertebrele sacrale (din colecția muzeului catedrei).



**Fig. 29. Spina bifida aperta. Meningocoele în regiunea lombo-sacrală.**

Topografic la această anomalie deosebim:

- *spina bifida anterior* – despicătura ventrală a unor corpuri vertebrale ce apare ca consecință a dereglării fuzionării celor doi centri primari de osificare ai corpului;

- *spina bifida lateralis* – tulburare a consolidării centrilor de osificare dintre corp și arc;

- *spina bifida posterior* – lipsa arcului vertebral și închiderea incompletă a tubului neural. Se depistează mai frecvent în regiunea lombară inferioară și sacrală;

- *platispondilia* congenitală locală sau generalizată – oprirea creșterii în înălțime a corpului vertebrei;

- *asomia* – lipsa corpului vertebrei;

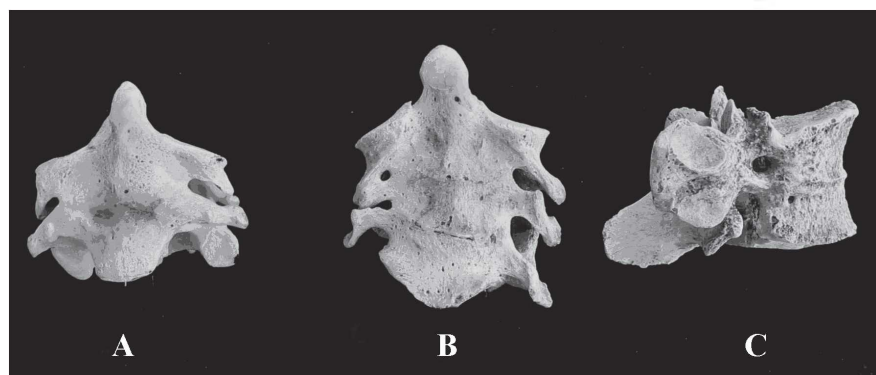
- *hemisomia* sau *hemispondilia* – dezvoltarea numai a unei jumătăți de corp vertebral:

- cifozele și scoliozele congenitale – accentuarea curburilor sagitale sau laterale ale coloanei vertebrale;

- *concreșcența vertebrelor* – consecință a dereglărilor procesului de resegmentare (fig. 30);

- *occipitalizarea atlasului* – sinostoze, anomalii de blocare totale sau parțiale (numai corpul sau numai arcul);

- *asimilația vertebrelor* – mai frecventă la frontiera dintre vertebrele lombare și cele sacrale. Deosebim *sacralizare* și *lombalizare*:



**Fig. 30. Concreșcența vertebrelor. A – vertebrele  $C_2$  și  $C_3$ ; B – vertebrele  $C_{2,3,4}$ ; C – vertebrele toracale  $Th_{3,4}$  (din colecția muzeului catedrei).**

- *spondilolizeză* – arcul vertebrei  $L_5$  în porțiunea proceselor articulare inferioare și celui spinos este separat de restul vertebrei. Ca urmare, vertebra  $L_5$  nu este bine fixată de sacrum și poate aluneca ventral, antrenând și restul coloanei, care se sprijină pe ea;

- *stenoză congenitală a canalului vertebral*, localizată mai frecvent la nivelul primului disc intervertebral, la nivelul corpului unei vertebre cervicale sau a întregului segment cervical.

## 2. Anomalii de dezvoltare ale coastelor

- *coastele supranumerare* pot fi simetrice sau unilaterale. Existența unor coaste supranumerare cervicale poate tulbura vascularizația membrului superior sau poate fi cauza nevralgiei brahiale;

- *bifurcația coastei* (fig. 31);

- fuzionarea coastelor, uneori 5 – 6 coaste pot fi atașate la o singură vertebră.

## 3. Anomalii de dezvoltare a sternului

- *schistosternia* – prezența congenitală a fisurii mediosternale. În asemenea cazuri, sub pielea care acoperă fisura se observă pulsațiile cordului;

- prezența orificiilor în stern (fig. 32);

- bifurcația sternului și a apofizei xifoide.

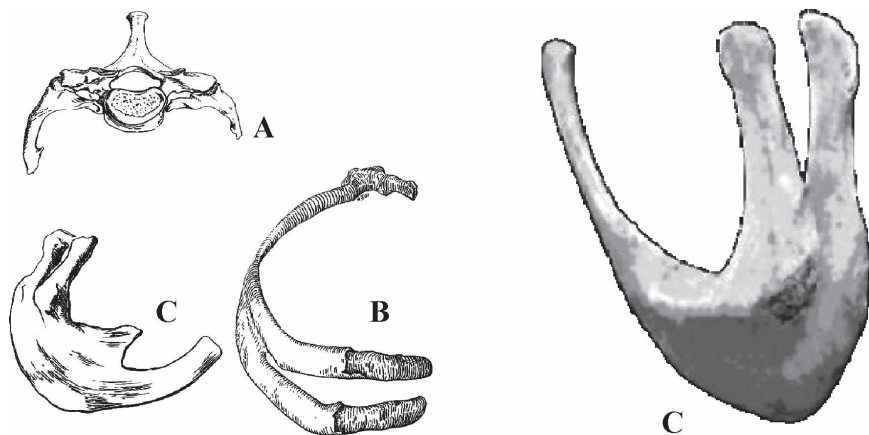
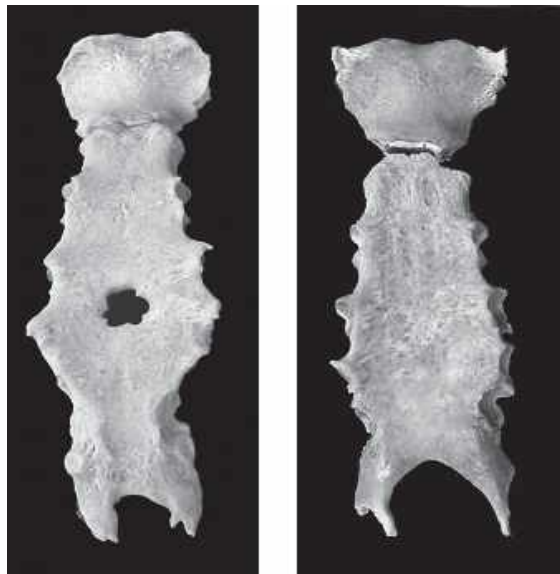


Fig. 31. Anomalii de dezvoltare ale coastelor: *A* – coastă cervicală; *B* – bifurcația coastei; *C* – consolidare osoasă a coastelor.



**Fig. 32. Anomalii de dezvoltare a sternului: prezența orificiului în stern și bifurcația apofizei xifoide.**

**Anomalii manifestate în perioada pubertății.** Anomaliile vertebrelor și ale coastelor se întâlnesc destul de frecvent, însă unele din ele nu pot fi depistate nici prin metode radiologice, deoarece procesul de osificare se încheie destul de târziu. Printre acestea se numără: *spina bifida occulta*, care de regulă se localizează la nivelul  $L_5-S_1$ , sau poate cuprinde tot sacrul, deoarece în majoritatea cazurilor la vârsta de 10 ani concreșterea arcurilor  $S_1-S_3$ , nu are loc, iar la 17 ani este prezentă încă o fisură neosificată. Concreșterea arcurilor poate avea loc cu întârziere (la 25-30 ani). Deseori această anomalie nu se manifestă clinic, rareori pot apărea dureri în regiunea lombară. Unii autori consideră că aceste anomalii se asociază cu asemenea dereglări medulare precum incontinența de urină, enureza nocturnă, impotența, osteocondroza timpurie, lombalgiile; *spina bifida lateralis* se depistează în 3-4 % cazuri și este localizată la nivelul  $L_5$ ; *spondylolisthesis* – deplasarea anterioară a unei vertebre în raport cu vertebra subiacen-

tă (mai frecvent  $L_5-S_1$ ); *blocarea sau concreșterea vertebrelor adiacente*, care apare din cauza dereglărilor ce au loc în primele perioade ale dezvoltării intrauterine sau ca o urmare a hipoplaziei discurilor intervertebrale, unde cartilajul este înlocuit cu țesut conjunctiv supus ulterior osificării. Mai frecvent în proces sunt antrenate vertebrelor  $C_2$  și  $C_3$ . La acest grup se referă și *sindromul Klippeli-Feile*, condiționat de dereglarea procesului de segmentare a porțiunii cervicale, ceea ce conduce la micșorarea numărului de vertebre și limitarea mișcărilor în această regiune; *Kyphosis adolescentium* – deformarea coloanei vertebrale cu  $10^0$  sau mai multe grade. Există două tipuri de scolioză: morfologică și fiziologică. Primul tip este determinat de anomaliile de dezvoltare ale vertebrelor sau ale altor formațiuni de sprijin. Tipul funcțional este provocat de influența diferitor factori, de exemplu, scurtarea unui membru inferior. *Scolioza idiopatică* apare în perioada accelerării dezvoltării scheletului (la vârsta de 10-15 ani) și se manifestă printr-o modificare rapidă sau surprinzătoare a ținutei; se depistează mai frecvent la fete. *Vertebre cuneiforme*, ce se formează în urma dereglării procesului de osificare; *sacralizarea, lombalizarea, occipitalizarea*.

Din anomaliile sternului și ale cutiei toracice în perioada pubertară se evidențiază *pectus excavatum* și *pectus craniatum*. Dezvoltarea acestor anomalii este determinată de iregularitatea consolidării centrilor de osificare ale sternului. În această perioadă pot fi depistate și orificiile în stern. Dintre anomaliile coastelor se determină coaste cervicale sau lombare suplimentare, care pot fi uni- sau bilaterale.

## SCHELETUL CAPULUI

### Caracteristica generală

Totalitatea oaselor capului formează **craniul**. El îndeplinește două funcții principale: adăpostește encefalul și organele de simț (organul văzului, auzului, mirosului și al gustului), precum și segmentele inițiale ale aparatului de import al materiei cum sunt: cavitatea bucală și cavitatea nazală (fig. 33). Corespunzător acestor funcții, craniul este alcătuit dintr-un etaj superior, **neurocraniu**, și altul inferior numit **viscerocraniu**. Craniul este structurat din 23 oase din care numai mandibula și hioidul sunt mobile.

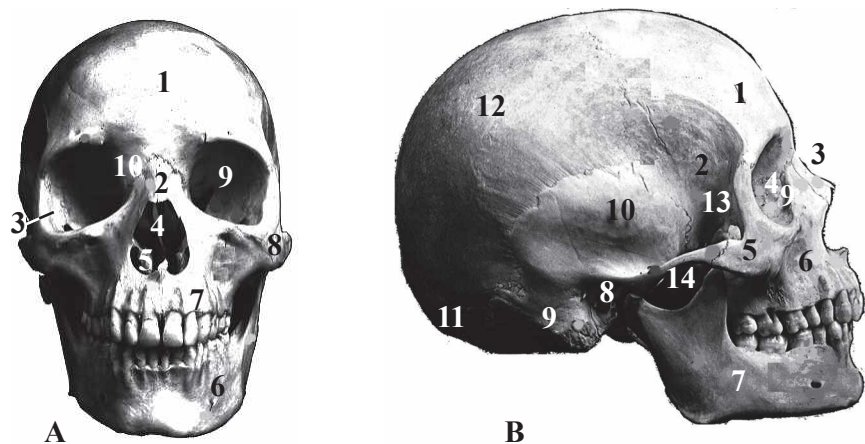


Fig. 33. Craniul.

**A – aspect anterior:** 1 – os frontale; 2 – os nasale; 3 – os sphenoidale; 4 – septum nasi osseum; 5 – concha nasalis inferior; 6 – mandibula; 7 – maxilla; 8 – os zygomaticum; 9 – orbita; 10 – os lacrimale.

**B – aspect lateral:** 1 – os frontale; 2 – os sphenoidale; 3 – os nasale; 4 – os lacrimale; 5 – os zygomaticum; 6 – maxilla; 7 – mandibula; 8 – porus acusticus externus; 9 – processus mastoideus; 10 – squama ossis temporalis; 11 – os occipitale; 12 – os parietale; 13 – fossa temporalis; 14 – fossa infratemporalis.

**Neurocraniul** (*neurocranium*) constituie porțiunea superioară și posterioară a craniului. Din punct de vedere topografic, este împărțit în două porțiuni: **bolta craniană** sau **calvaria** și **baza craniului**. Ele sunt separate printr-un plan orizontal care trece prin glabelă și protuberanța occipitală externă. Neurocraniul este format din 8 oase: frontalul, etmoidul, sfenoidul, occipitalul, două oase parietale și două temporale. La formarea calvariei iau parte scuama osului frontal, situată anterior, scuama osului occipital, așezată posterior; între ele se găsesc oasele parietale, fețele temporale ale aripilor mari ale sfenoidelor și scuama temporalelor.

Baza craniului este formată dinainte – înapoi de porțiunea orizontală a frontalului, de lama ciuruită a etmoidului, sfenoid, porțiunea pietrosă a temporalelor, porțiunea bazilară și părțile laterale ale osului occipital. Fața superioară a bazei craniului se numește **endobază**, iar fața inferioară – **exobază**.

Baza craniului este străbătută de numeroase orificii și fisuri prin care trec cele 12 perechi de nervi cranieni, ramificările lor, precum și arterele și nervii craniului și encefalului.

Oasele calvariei sunt oase plate, dezvoltate prin osificare desmală, de unde și numele de oase de membrană. Specific pentru oasele craniului este că în structura lor iau parte două lame de țesut osos compact, una externă și cealaltă internă, iar între ele se află țesut osos spongios plin cu măduvă osoasă roșie, numit **diploe**. Aceste lamele sunt de grosime diferită. Lama externă este mai groasă și posedă un relief mai complicat, determinat de inserția mușchilor și ligamentelor, care formează diferite rugozități, linii, fose ș. a. Lama internă, numită și **lamă vitroasă** (*lamina vitrea*), este subțire, conține multe substanțe neorganice și în caz de traume se fragmentează în cioburi mici. Pe ea se determină relieful structurilor encefalului – **impresiuni digitiforme** (*impressiones digitatae*) și **proeminențe cerebrale** (*juga cerebralialia*). Primele corespund circumvoluțiunilor emisferelor encefalului, iar ultimele șanțurilor dintre circumvoluțiuni. Pe părțile laterale ale endobazei craniului se observă **șanțuri arteriale** (*sulci arteriosi*) prin care trec arterele, iar în regiunea posterioară a endobazei se determină **șanțuri venoase** (*sulci venosi*).

Fața externă a oaselor cutiei craniene este învelită de periost, iar pe fața internă se află membrana fibroasă a encefalului – dura mater, care

aderă nemijlocit la os și contribuie la creșterea rezistenței craniului. În regiunea suturilor craniului periostul este strâns unit cu osul, iar în celelalte părți ale osului, între os și periost se află un spațiu fisural, numit **spațiu periostal**, căptușit cu țesut conjunctiv lax și adipos. În ele pot apărea abcese, iar în caz de lovituri – hematoame.

În afară de oase plate, în structura craniului deosebim și oase ce conțin cavități cu aer, numite **oase pneumatice**. Aceste cavități se numesc **sinusuri paranasale** și comunică cu cavitatea nazală.

Specific pentru scheletul craniului este prezența stâlpilor de rezistență ce reprezintă porțiuni ale oaselor prin care forțele presiunii masticatoare se transmit la bolta craniului. Între acești stâlpi de rezistență se află locuri mai slabe formate de lamele osoase cu mult mai slab pronunțate.

### Oasele craniului cerebral

**Osul frontal** (*os frontale*) este un os impar ce contribuie la delimitarea cavității nazale, a orbitelor, a fosei craniene anterioare și a fosei temporale. Este alcătuit din **scuama frontalului** (*squama frontalis*), **partea orbitală** (*pars orbitalis*) și **partea nazală** (*pars nasalis*) (fig. 34).

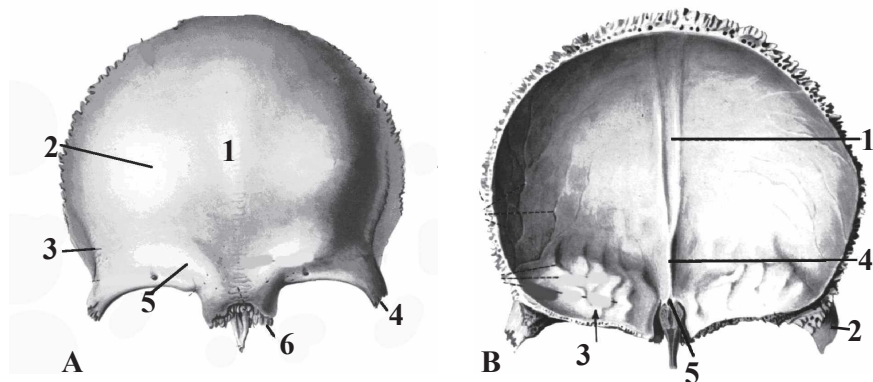


Fig. 34. Osul frontal.

**A – aspect anterior:** 1 – *squama frontalis*; 2 – *tuber frontale*; 3 – *linea temporalis*; 4 – *processus zygomaticus*; 5 – *arcus superciliaris*; 6 – *pars nasalis*;  
**B – aspect interoposterior:** 1 – *sul. sinus sagittalis superioris*; 2 – *processus zygomaticus*; 3 – *pars orbitalis*; 4 – *crista frontalis*; 5 – *foramen caecum*.

**Scuama frontală** are forma unei lame cu fața externă convexă și cea internă concavă. Pe fața externă (*facies externa*) deosebim două **tuberozități frontale** (*tuber frontale*), sub care se află **arcurile sprâncenoase** (*arcus superciliaris*), ce se termină de partea medială cu o proeminență, numită **glabela** (*glabella*). La limita dintre scuamă și părțile orbitale ale osului se află **marginea supraorbitală** (*margo supraorbitalis*) pe partea medială a căreia se observă **incizura supraorbitală** (*incisura supraorbitalis*), iar uneori orificiul supraorbital (*foramen supraorbitale*) prin care trec nervii și vasele omonime. Lateral marginea supraorbitală trece în **apofiza zigomatică** (*processus zygomaticus*). De la acest proces începe o linie cu traiect ascendent – **linia temporală** (*linea temporalis*). În interiorul osului se găsesc **sinusurile frontale** (*sinus frontalis*), care sunt niște cavități asimetrice de forma unor piramide triunghiulare; prin canalul frontonazal, ce începe la nivelul aperturii sinusului frontal (*apertura sinus frontalis*), ele comunică cu cavitatea nazală. La copil au dimensiuni reduse, dar se dezvoltă la pubertate. Cele două sinusuri sunt separate între ele printr-un sept osos, **septul sinusului frontal** (*septum sinuum frontaliuum*).

Forma și dimensiunile sinusurilor sunt variabile, astfel încât în înălțime pot depăși arcurile superciliare, sau se pot prelungi între compactele lamelor orbitale. După dimensiuni distingem:

- sinusuri mici, mai frecvente la femei;
- sinusuri mijlocii, cele mai frecvente, specifice pentru ambele sexe;
- sinusuri mari, care au înălțime mare între compactele scuamei.

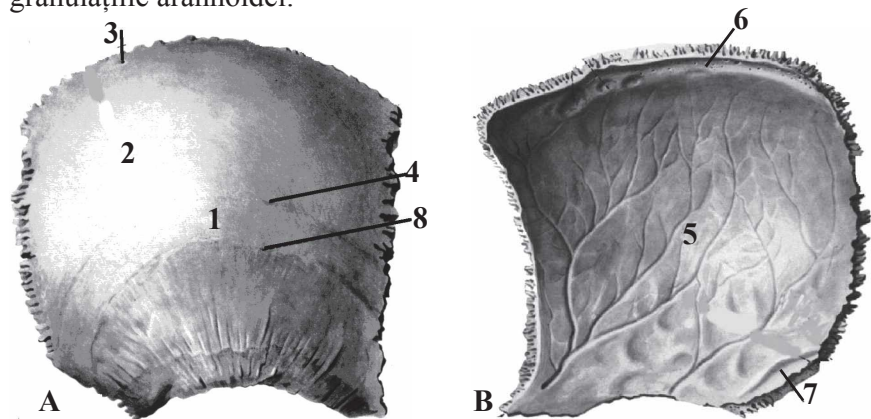
Fața internă (*facies interna*) prezintă pe linia mediană **șanțul sinusului sagital superior** (*sulcus sinus sagittalis superioris*), care în partea inferioară a scuamei continuă cu **cresta frontală** (*crista frontalis*). La baza crestei se află **orificiul orb** (*foramen caecum*).

**Partea nazală** (*pars nasalis*) este porțiunea cea mai redusă a osului cuprinsă între extremitățile mediale ale marginilor supraorbitale și delimitează anterior și lateral incizura etmoidă. Pe linia mediană prezintă **spina nazală** (*spina nasalis*), ce participă la formarea septului nazal. De părțile laterale ale spinei se află **aperturile sinusului frontal** (*aperturæ sinus frontalis*). **Marginea nazală** (*margo nasalis*) articulează cu oasele nazale, constituind punctul antropometric *nasion*.



**Partea orbitală** (*pars orbitalis*) este formată de cele două lame orbitale, despărțite între ele prin **incizura etmoidală** (*incisura ethmoidalis*), unde este așezată lama cribroasă a etmoidului. Pe fața superioară sau cerebrală se evidențiază impresiunile digitale și proeminențele cerebrale. Pe fața inferioară sau orbitală, lângă unghiul ei lateral, se află **fosa glandei lacrimale** (*fossa glandulae lacrimalis*), iar lângă incizura supraorbitală **foseta și spina trohleară** (*fovea et spina trochlearis*).

**Osul parietal** (*os parietale*) (fig. 35) este un os pereche de o formă patrulateră, cu două fețe; externă și internă. **Fața externă** (*facies externa*), convexă, prezintă aproape în centrul ei **tuberul parietal** (*tuber parietale*), iar mai inferior două linii temporale: superioară (*linea temporalis superior*) și inferioară (*linea temporalis inferior*). **Fața internă** (*facies interna*) este concavă și prezintă o serie de impresiuni (*impressiones digitatae*), șanțuri arteriale și venoase. Pe fața internă a marginii sagitale se află **șanțul sinusului sagital superior** (*sulcus sinus sagittalis superioris*) de-a lungul căruia sunt prezente depresiuni mici, numite **foveole granulare** (*foveolae granulares*), unde se adăpostesc granulațiile arahnoidale.



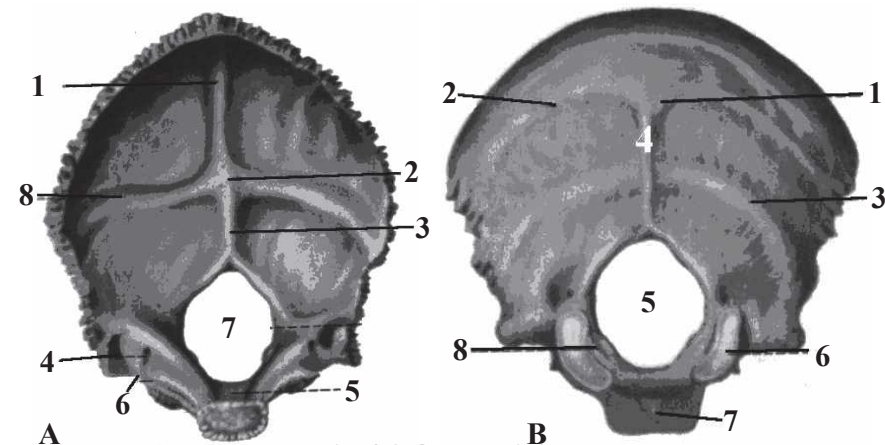
**Fig. 35. Osul parietal.**

**A** – fața externă a osului din dreapta;

**B** – fața internă a osului din dreapta: 1 – facies externa; 2 – tuber parietale; 3 – for. parietale; 4 – linea temporalis superior; 5 – facies interna; 6 – sul. sinus sagittalis superior; 7 – sul. sinus sigmoidei; 8 – linea temporalis inferior.

La acest os se deosebesc patru margini și patru unghiuri: frontală (*margo frontalis*), occipitală (*margo occipitalis*), sagitală (*margo sagittalis*), care se articulează cu cea a osului parietal opus, și inferioară sau scuamoasă (*margo squamosus*). Lângă marginea sagitală se află orificiul parietal (*foramen parietale*). **Unghiul frontal** (*angulus frontalis*) se găsește la intersecția suturii sagitale cu cea coronală. Această intersecție suturală se numește **bregma**; **unghiul occipital** (*angulus occipitalis*), corespunde locului de întâlnire a suturii sagitale cu sutura lambdoidă; **unghiul sfenoidal** (*angulus sfenoidalis*), pătrunde între osul frontal și aripa mare a osului sfenoid; **unghiul postero-inferior sau mastoidian** (*angulus mastoideus*).

**Osul occipital** (*os occipitale*) este un os impar, așezat la partea postero-inferioară a craniului. Prin el trece un orificiu larg, **foramen magnum**, prin care cavitatea craniului comunică cu canalul vertebral. Acest orificiu este delimitat de părțile componente ale osului: **scuama occipitală** (*squama occipitalis*), două porțiuni laterale (*partes laterales*) și porțiunea bazilară (*pars basilaris*) (fig. 36). Scuamei occipitale



**Fig. 36. Osul occipital.**

**A** – aspect anterosuperior: 1 – sulcus sinus sagittalis superior; 2 – protuberantia occipitalis interna; 3 – crista occipitalis interna; 4 – sul. sinus sigmoidei; 5 – pars basilaris; 6 – incisura jugularis; 7 – for. magnum; 8 – sul. sinus transversii.

**B** – aspect posteroinferior: 1 – protuberantia occipitalis externa; 2 – linea nuchae superior; 3 – linea nuchae inferior; 4 – crista occipitalis externa; 5 – for. magnum; 6 – condylus occipitalis; 7 – tuberculum pharyngeum; 8 – canalis hypoglossalis.

i se descriu două fețe: externă sau exocraniană și internă sau endocraniană.

În centrul feței externe se află **protuberanța occipitală externă** (*protuberantia occipitalis externa*), care reprezintă și un punct cranio-metric – inion (*inion*). Pe linia mediană, între protuberanță și orificiul occipital mare, se observă creasta occipitală internă (*cresta occipitalis interna*) situată inferior de protuberanța occipitală internă.

Părțile laterale au pe fața inferioară câte un **condil occipital** (*condylus occipitalis*) înzestrat cu o fațetă articulară pentru articulația cu I vertebră cervicală. Mai sus de condili trece **canalul nervului hipoglos** (*canalis nervi hypoglossi*). Marginea anterioară a părții laterale prezintă o incizură adâncă, denumită **incizura jugulară** (*incisura jugularis*).

**Partea bazilară** (*pars basilaris*) se află anterior de orificiul occipital. Pe fața internă deosebim **clivusul** (*clivus*) care este în raport cu bulbul rahidian, puntea și artera bazilară; fața externă este rugoasă și prezintă **tuberculul faringian** (*tuberculum pharyngeum*).

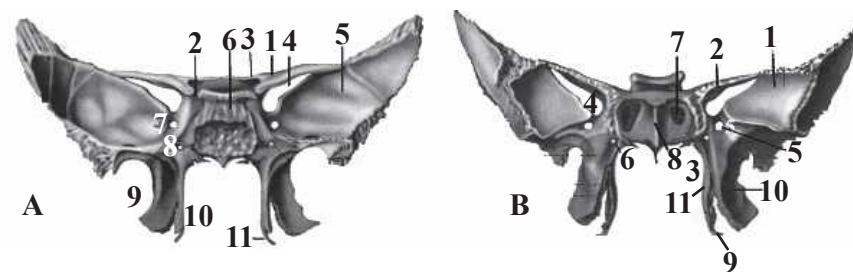
**Osul sfenoid** (*os sphenoidale*), os impar, situat în partea mijlocie a bazei craniului, constituit din corp, două aripi mari, două aripi mici, două apofize pterigoidiene (fig.37).

**Corpul** (*corpus*) are formă aproximativ cuboidală, cu șase fețe: superioară, inferioară, anterioară, posterioară și două fețe laterale. În interiorul corpului se află două cavități, numite **sinusuri sfenoidale** (*sinus sphenoidalis*), despărțite între ele printr-o lamă osoasă – **septul sinusului sfenoidal** (*septum sinus sphenoidalis*). Fiecare sinus prin orificiul sinusului sfenoidal (*apertura sinus sphenoidalis*) se deschide în meatul nazal superior.

Pe fața superioară a corpului se află **șaua turcească** (*sella turcica*) în centrul căreia se determină o depresiune, numită **fosa hipofizară** (*fossa hypophysialis*), care găzduiește glanda endocrină hipofiza. Limita posterioară a acestei fose este reprezentată de o creastă – *dorsum sellae*, iar limita anterioară este **tuberculul șei turcești** (*tuberculum sellae*). Anterior de tubercul se găsește **șanțul chiasmatic** (*sulcus prechiasmatis*), care continuă antero-lateral cu canalele optice. Pe fețele laterale se află **șanțul carotic** (*sulcus caroticus*). Pe linia mediană a feței

anterioare se află **creasta sfenoidală** (*cresta sphenoidalis*), ce formează o mică parte a septului nazal și articulează cu marginea posterioară a lamei perpendiculare a etmoidului.

**Aripile mici** (*ala minor*) se îndreaptă lateral de la partea superioară și anterioară a corpului sfenoidal prin două rădăcini, care delimitează **canalul optic** (*canalis opticus*) prin care trece nervul optic și artera oftalmică. Spațiul dintre aripile mici și mari se numește **fisura orbitală superioară** (*fissura orbitalis superior*), prin care trec nervii ocolomotor, trohlear, abducens și nervul oftalmic (prima ramură a nervului trigemen).



**Fig. 37. Osul sfenoid.**

**A – aspect posterior:** 1 – *ala minor*; 2 – *canalis opticus*; 3 – *sul. chiasmatis*; 4 – *fissura orbitalis superior*; 5 *ala major*; 6 – *corpus*; 7 – *for. rotundum*; 8 – *canalis pterygoideus*; 9 – *lamina lateralis processus pterygoidei*; 10 – *lamina medialis processus pterygoidei*; 11 – *hamulus pterygoideus*.

**B – aspect anterior:** 1 – *ala major*; 2 – *ala minor*; 3 – *processus pterygoideus*; 4 – *fisura orbitalis superior*; 5 – *for. rotundum*; 6 – *canalis pterygoideus*; 7 – *apertura sinus sphenoidalis*; 8 – *cresta sphenoidalis*; 9 – *hamulus pterygoideus*; 10 – *lamina lateralis processus pterygoidei*; 11 – *lamina medialis processus pterygoidei*.

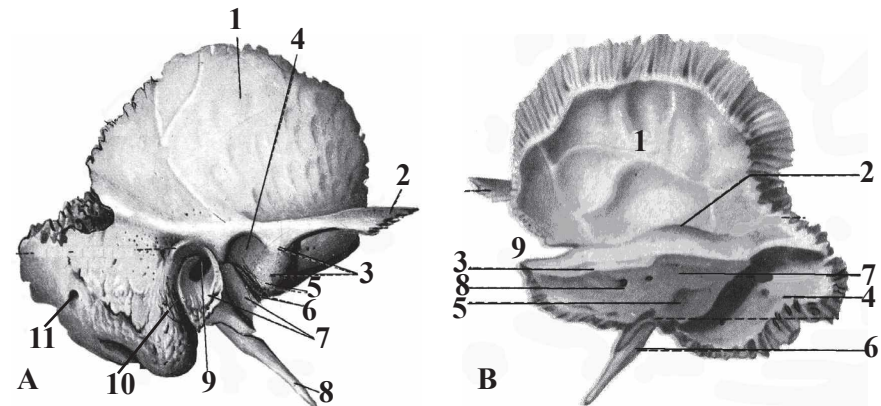
**Aripile mari** (*ala major*) se desprind de pe fețele laterale ale corpului sfenoidal; ele participă la formarea fosei craniene mijlocii, orbitelor, fosei pterigopalatine, fosei temporale și infratemporale. La rădăcina lor se găsesc dinainte – înapoi trei orificii: **orificiul rotund** (*foramen rotundum*), prin care trece ramura a 2-a a nervului trigemen; **orificiul oval** (*foramen ovale*) pentru ramura a 3-ea a nervului trigemen; **orificiul spinos** (*foramen spinosum*) pentru artera meningială medie.

Fețele aripii mari sunt: cerebrală (*facies cerebralis*), orbitală (*facies orbitalis*), temporală (*facies temporalis*), maxilară (*facies maxillaris*). Pe fața cerebrală se văd impresiunile digitale, proeminențele cerebrale și șanțurile arteriale. Fața temporală prin **creasta infratemporală** (*crista infratemporalis*) este împărțită în două părți inegale: partea superioară mai mare, ce intră în componența fosei temporale, și partea inferioară mai mică, ce formează peretele superior al fosei infratemporale. Fața maxilară formează parțial peretele posterior al fosei pterigopalatine; pe ea se află orificiul rotund. Fața orbitală este o parte componentă a peretelui lateral al orbitei și formează limita inferioară a fisurii orbitale superioare.

**Apofizele pterigoide** (*processus pterygoideus*) sunt două proeminențe pe fața inferioară a corpului osului sfenoid, baza cărora este penetrată de **canalul pterigoid** (*canalis pterygoideus*). Orificiul anterior al acestui canal se deschide în fosa pterigopalatină. Apofizele sunt constituite din două lamele – una medială (*lamina medialis*) și alta laterală (*lamina lateralis*), între care se află **fosa pterigoidă** (*fossa pterygoidea*). Pe marginea anterioară trece **șanțul pterigopalatin** (*sulcus pterygopalatinus*).

**Osul temporal** (*os temporale*) este un os pereche cu o structură foarte complicată ce contribuie la formarea bazei craniului. În interior conține organul acustic și vestibular și este situat între occipital, parietal și sfenoid. În structura lui deosebit partea scuamoasă, partea timpanică și piramida sau partea petroasă (fig.38, 39).

**Partea scuamoasă** (*pars squamosa*), are două fețe – una externă sau temporală (*facies temporalis*), și o față internă sau cerebrală (*facies cerebralis*). Pe fața externă trece șanțul arterei temporale medii (*sulcus arteriae temporalis mediae*); de la partea inferioară a scuamei pornește apofiza zigomatică (*processus zygomaticus*) orientată înainte. Jonctionează cu apofiza temporală a osului zigomatic formând arcul zigomatic. Marginea superioară a acestuia este palpabilă, iar la indivizii slabi chiar vizibilă. La locul de origine a procesului zigomatic se găsește **tuberculul articular** (*tuberculum articulare*); posterior de tubercul se află **fosa mandibulară** (*fossa mandibularis*), care se articulează cu condilul mandibulei.



**Fig. 38. Osul temporal drept.**

**A – fața externă:** 1 – *squama temporalis*; 2 – *processus zygomaticus*; 3 – *tuberculum articulare*; 4 – *fossa mandibularis*; 5 – *fissura petrosquamosa*; 6 – *fissura petrotympanica*; 7 – *pars tympanica*; 8 – *processus styloideus*; 9 – *porus acusticus externus*; 10 – *processus mastoideus*; 11 – *foramen mastoideum*.

**B – fața internă:** 1 – *facies cerebralis*; 2 – *eminentia arcuata*; 3 – *sulcus sinus petrosi superioris*; 4 – *sulcus sinus sigmoidei*, 5 – *apertura externa aqueductus vestibuli*; 6 – *processus styloideus*; 7 – *fossa subarcuata*; 8 – *porus acusticus internus*; 9 – *apex partis petrosae*.

**Partea timpanică** (*pars tympanica*) prezintă o lamă de forma unui jgheab ce delimitează anteroinferoposterior **orificiul auditiv extern** (*porus acusticus externus*) și **meatul acustic extern** (*meatus acusticus externus*). Anterior de orificiul auditiv extern, sub fosa mandibulară, se află **fisura timpanoscuamoasă** (*fissura tympanosquamosa*), care prin intermediul unei lamele osoase se împarte în două fisuri: **fisura pietro-timpanică** (*fissura petrotympanica*), unde se deschide orificiul anterior al canalului nervului, coarda timpanului și a arterei timpanice anterioare; și **fisura pietroscuamoasă** (*fissura petrosquamosa*).

**Partea petroasă** (*pars petrosa*) are formă piramidală cu o față anterioară, alta posterioară și una inferioară; în conformitate cu aceste fețe distingem și trei margini: superioară, anterioară și posterioară.

Pe **fața anterioară** a piramidei (*facies anterior partis petrosae*) se disting o serie de neregularități, determinate de formațiunile cu care

vine în contact sau de cele existente în profunzimea osului:

- **impresiunea trigeminală** (*impressio trigemini*), care se află în regiunea vârfului piramidei și reprezintă amprența ganglionului trigemen al nervului omonim;

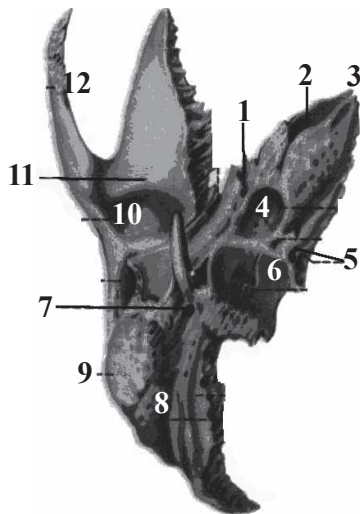
- **eminența arcuată** (*eminentia arcuata*), care este determinată de canalul semicircular anterior al labirintului osos al urechii interne;

- **tegmentul cavității timpanice** (*tegmen tympani*) ce prezintă o lamă osoasă fină dispusă între eminența arcuată și fisura pietroscuamoasă;

- **șanțul nervului pietros mare** (*sulcus n. petrosi majoris*), care începe la nivelul **hiatusului canalului nervului pietros mare** (*hiatus canalis n. petrosi majoris*) și **șanțul nervului pietros mic** (*sulcus n. petrosi minoris*) care începe la nivelul **hiatusului canalului nervului pietros mic** (*hiatus canalis n. petrosi minoris*); aceste formațiuni se observă lateral de impresiunea trigeminală.

Fața anterioară a piramidei este delimitată de cea posterioară prin marginea superioară pe care trece **șanțul sinusului pietros superior** (*sulcus sinus petrosi superioris*).

Pe fața posterioară a piramidei se află **orificiul auditiv intern** (*porus acusticus internus*), care trece într-un canal, **meatul auditiv intern** (*meatus acusticus internus*), pentru nervii facial și vestibulocohlear. Superior de meatul acustic intern se află **fosa subarcuată** (*fossa sub-*



**Fig. 39. Osul temporal drept, aspect inferior:**

1 – *canalis musculotubarius*; 2 – *for. caroticum internum*; 3 – *apex partis petrosae*; 4 – *for. caroticum externum*; 5 – *apertura externa canaliculi cochleae*; 6 – *fossa jugularis*; 7 – *for. stylomastoideum*; 8 – *incisura mastoidea*; 9 – *processus mastoideus*; 10 – *fosa mandibularis*; 11 – *tuberculum articulare*; 12 – *processus zygomaticus*.

*arcuata*); inferior și lateral de ea – **apertura externă a apeductului vestibulului** (*apertura externa aqueductus vestibuli*).

Pe marginea posterioară a piramidei trece **șanțul sinusului pietros inferior** (*sulcus sinus petrosi inferioris*).

Fața inferioară a piramidei prezintă numeroase elemente descriptive:

- **fosa jugulară** (*fossa jugularis*), situată aproape de baza piramidei și incizura jugulară; pe fundul fosei jugulare se găsește **șanțul și canaliculul mastoidian** (*sulcus et canaliculus mastoideus*) prin care trece ramura auriculară a nervului vag;

- **orificiul extern al canalului carotid** (*foramen caroticum externum*), situat anterior de fosa jugulară. Continuă în canalul carotic prin care trece artera carotidă internă;

- **orificiul intern al canalului carotid** (*foramen caroticum internum*) localizat pe vârful piramidei;

- **foseta pietroasă** (*fossula petrosa*) așezată pe creasta dintre orificiul extern al canalului carotid și fosa jugulară; ea protejează ganglionul inferior al nervului glosofaringian;

- **orificiul inferior al canaliculului timpanic** (*apertura inferior canaliculi timpanici*); prin acest canalicul trece nervul timpanic, ram al glosofaringianului, ce ajunge în cavitatea timpanică;

- **apofiza stiloidă** (*processus styloideus*) se află postero-lateral de fosa jugulară, a cărei lungime variază; pe el se inseră trei mușchi: stiloglos, stilofaringian și stilohioidian;

- **orificiul stilomastoidian** (*foramen stylomastoideus*) localizat între apofizele stiloidă și mastoidă, prin care nervul facial părăsește canalul omonim ce străbate stânca piramidei osului temporal.

**Apofiza mastoidiană** (*processus mastoideus*) corespunde bazei piramidei temporalului și ia naștere în perioada postnatală. Această apofiză se dezvoltă sub influența tracțiunii mușchiului sternocleido-mastoidian care se insera pe ea. Medial de apofiza mastoidiană se află **incizura mastoidiană** (*incisura mastoidea*) și **șanțul arterei occipitale** (*sulcus arteriae occipitalis*); pe fața posterioară se găsește **orificiul mastoidian** (*foramen mastoideum*), care se deschide în **șanțul sinusului sigmoid** (*sulcus sinus sigmoidei*), situat pe fața cerebrală a porțiunii

mastoidiene. În profunzimea apofizei mastoidiene se găsesc celulele mastoidiene. În partea anterosuperioară se află una din cele mai mari dintre ele – **antrul mastoidian** (*antrum mastoideum*), care comunică cu cavitatea timpanică.

**Canalele osului temporal. Canalul carotid** (*canalis caroticus*) începe pe fața inferioară a piramidei cu orificiul carotid extern și, curbându-se aproape în unghi drept, se termină în vârful piramidei prin orificiul carotid intern. Porțiunea orizontală a canalului este vecină cu melcul și paralelă cu canalul musculotubar. Prin el trece artera carotidă internă.

**Canalul facial** (*canalis facialis*) începe pe fundul meatului acustic intern, trece perpendicular pe axul longitudinal al piramidei și la nivelul fisurii canalului nervului pietros mare face un cot aproape în unghi drept – **cotul canalului facial** (*geniculum canalis facialis*), unde se găsește ganglionul geniculat. De aici canalul urmează un traiect în lungul axului piramidei până în dreptul orificiului stilomastoidian, unde se curbează din nou în unghi drept, terminându-se pe fața inferioară a piramidei cu **orificiul stilomastoidian** (*foramen stylomastoideum*). Prin acest canal trece nervul facial.

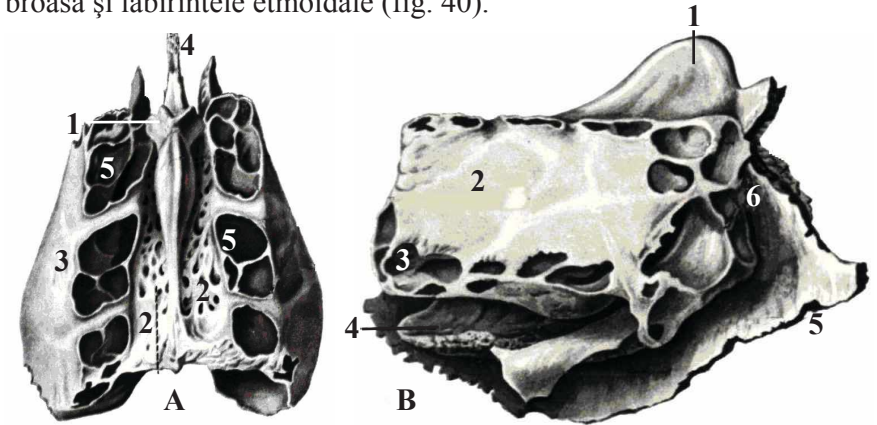
**Canalul musculotubar** (*canalis musculotubarius*) începe cu orificiul extern situat în vârful piramidei, în unghiul format de marginea anterioară a piramidei și solzul temporalului. Prin el se face comunicarea cu cavitatea timpanică. Printr-un sept el este împărțit în două semicanale: superior, **semicanalul mușchiului tensor al timpanului** (*semicanalis m. tensoris tympani*), ce conține mușchiul tensor al timpanului, și inferior – **semicanalul tubei auditive** (*semicanalis tubae auditivae*), ce constituie partea osoasă a trompei auditive.

**Canaliculul timpanic** (*canaliculus tympanicus*) începe în foseta petroasă, penetrează peretele inferior al cavității timpanice și se termină pe fața anterioară a piramidei prin fisura canalului nervului pietros mic. Prin canaliculul timpanic trece nervul timpanic – ramură a nervului glosofaringian.

**Canaliculul coardei timpanului** (*canaliculus chorda tympani*) începe de la canalul nervului facial, înaintea ieșirii lui din piramidă.

Prin el trece ramura nervului facial - **coarda timpanului** (*chorda tympani*).

**Osul etmoid** (*os ethmoidale*) este un os impar care aparține atât bazei craniului cât și craniului visceral, luând parte la formarea cavității nazale și a orbitelor. El este alcătuit din: lama perpendiculară, lama cribroasă și labirintele etmoidale (fig. 40).



**Fig. 40. Osul etmoid.**

**A – aspect superior:** 1 – crista galli; 2 – lamina cribrosa; 3 – lamina orbitalis; 4 – lamina perpendicularis; 5 – labyrinthus ethmoidalis;

**B – aspect lateral:** 1 – crista galli; 2 – lamina orbitalis; 3 – cellulae ethmoidales posteriores; 4 – concha nasalis media; 5 – lamina perpendicularis; 6 – cellulae ethmoidales anteriores.

**Lama perpendiculară** (*lamina perpendicularis*) este constituită din două porțiuni – una superioară, situată deasupra lamei ciuruite, numită **creasta cocoșului** (*crista gali*); cealaltă este situată sub lama ciuruită și participă la formarea părții superioare a septului nazal.

**Lama cribroasă** (*lamina cribrosa*) este situată în incizura etmoidală a frontalului, străbătută de numeroase orificii, prin care din cavitatea nazală trec în cavitatea craniului nervii olfactivi.

De o parte și de alta a lamei perpendiculare se afla **labirintul etmoidal** (*labyrinthus ethmoidalis*) constituit din sinusuri etmoidale cu pereți subțiri (*cellulae ethmoidales*) care comunică între ele și cu cavitatea

nazală. Topografic celulele etmoidale sunt grupate în: anterioare, mijlocii și posterioare; cele anterioare și mijlocii se deschid în meatul nazal mijlociu, iar cele posterioare în meatul nazal superior.

De părțile laterale labirintele etmoide sunt acoperite de o lamă fină care intră în componența peretelui medial al orbitei – **lamela orbitală** (*lamina orbitalis*).

Pe fața medială a labirintului se evidențiază două lamele numite **cornet nazal superior** (*concha nasalis superior*) și **cornetul nazal mediu** (*concha nasalis media*). Între aceste două cornete există un spațiu îngust, numit **meatul nazal superior** (*meatus nasi superior*), iar sub cornetul nazal mediu se află **meatul nazal mediu** (*meatus nasi medius*). În meatul nazal mediu proeminează **bula etmoidă** (*bullae ethmoidales*), una din cele mai voluminoase alveole ale labirintului etmoid. Antero-inferior de ea se găsește **hiatul semilunar** (*hiatus semilunaris*), care împreună cu oasele vecine (cornetul nazal inferior, maxila) formează **infundibulul etmoidal** (*infundibulum ethmoidale*), prin care sinusul frontal comunică cu meatul nazal mediu.

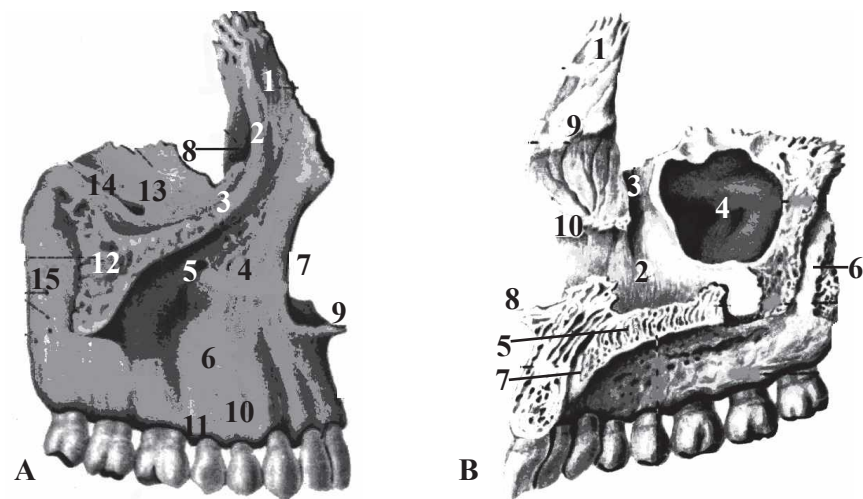
### Oasele craniului facial (*viscerocraniul*)

**Viscerocraniul** este alcătuit din 14 oase, dintre care șase sunt perechi: maxila, zigomaticul, nazalul, lacrimalul, palatinul și cornetul nazal inferior, și două impare – mandibula și vomerul. Oasele perechi sunt astfel grupate și articulate încât dau naștere cavitaților orbitale, nazale și bucale, fiind sediul organelor de simț și a celor ce constituie porțiunea inițială a sistemului respirator și digestiv.

**Maxila** (*maxilla*) are o formă neregulată fiind formată din corp și patru apofize: frontală, zigomatică, alveolară și palatină (fig. 41).

**Corpul maxilei** (*corpus maxillae*). În profunzimea corpului se află o cavitate pneumatică, numită **sinus maxilar** (*sinus maxillaris*), care prin **hiatul maxilar** (*hiatus maxillaris*) comunică cu cavitatea nazală (meatul nazal mediu). Volumul său este de 10 – 15 cm<sup>3</sup>. Pe corp deosebim patru fețe: 1) **anterioară** (*facies anterior*), cu marginea infraorbitală (*margo infraorbitalis*), inferior de care se află **orificiul infraorbital** (*foramen infraorbitale*); 2) **infratemporală** (*facies infratemporalis*), care prezin-

tă **tuberozitatea maxilei** (*tuber maxillae*) cu multiple **orificii alveolare** (*foramina alveolaria*); prin care trec nervi și vase la molarii superiori, și **șanțul palatin mare** (*sulcus palatinus major*); 3) **orbitală** (*facies orbitalis*) prezintă **șanțul infraorbital** (*sulcus infraorbitalis*), care anterior se transformă în **canalul infraorbital** (*canalis infraorbitalis*), în care se află orificii pentru vasele și nervii dinților superiori; 4) **nazală** (*facies nasalis*), pe care se observă hiatul maxilar, **șanțul lacrimal** (*sulcus lacrimalis*), anterior de care trece **creasta cornetului** (*crista conchalis*), pe care se fixează cornetul nazal inferior.



**Fig. 41. Maxila.**

**A – aspect lateral:** 1 – *processus frontalis*; 2 – *crista lacrimalis anterior*; 3 – *margo infraorbitalis*; 4 – *facies anterior*; 5 – *for. Infraorbitale*; 6 – *fossa canina*; 7 – *incisura nasalis*; 8 – *sulcus lacrimalis*; 9 – *spina nasalis anterior*; 10 – *juga alveolaria*; 11 – *processus alveolaris*; 12 – *processus zygomaticus*; 13 – *facies orbitalis*; 14 – *sulcus infraorbitalis*; 15 – *facies infratemporalis*;  
**B – aspect medial:** 1 – *processul frontalis*; 2 – *facies nasalis*; 3 – *sulcus lacrimalis*; 4 – *hiatus maxillaris*; 5 – *processus palatinus*; 6 – *sulcus palatinus major*; 7 – *canalis incisivus*; 8 – *spina nasalis anterior*; 9 – *crista etmoidalis*; 10 – *crista conchalis*.

**Apofiza frontală** (*processus frontalis*) este situată anterosuperior și articulează cu osul frontal; pe fața medială se află **creasta etmoidă** (*crista ethmoidalis*), cu care concrește cornetul nazal mediu, iar pe marginea posterioară **șanțul lacrimal** (*sulcus lacrimalis*).

**Apofiza zigomatică** (*processus zygomaticus*) se îndreaptă spre lateral pentru a se articula cu osul zigomatic.

**Apofiza alveolară** (*processus alveolaris*) prezintă pe marginea inferioară, **arcus alveolaris**, **alveolele dentare** (*alveoli dentales*), despărțite prin **septurile interalveolare** (*septa interalveolaria*).

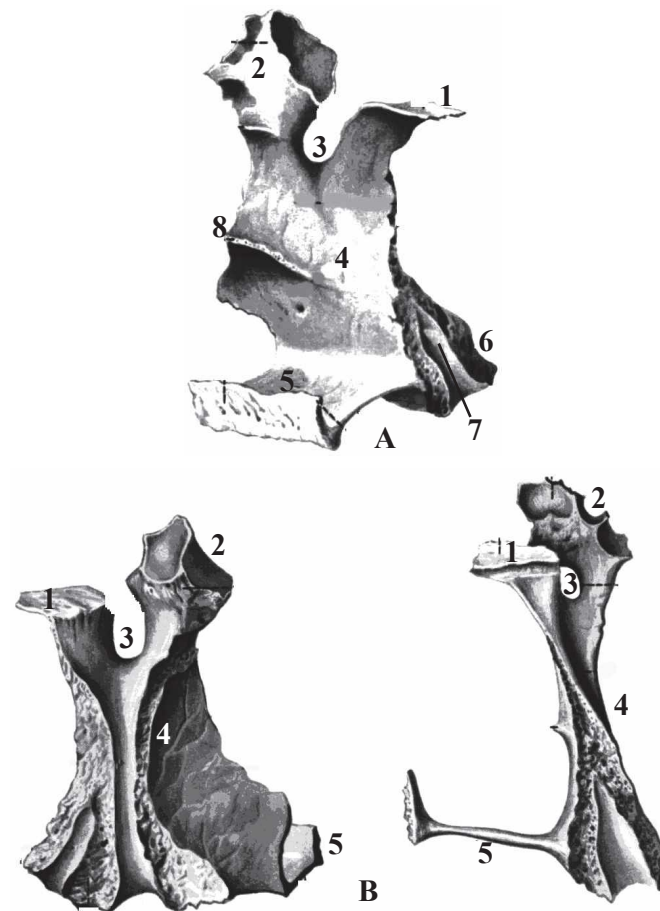
**Apofiza palatină** (*processus palatinus*) este o lamă osoasă cu direcție orizontală, care pleacă de pe fața nazală a maxilei și se suturează pe linia mediană cu cea de pe osul opus, formând cele 2/3 anterioare ale **palatului dur** (*palatum durum*). Fața inferioară este rugoasă și prezintă **șanțuri palatine** (*sulci palatini*). Pe partea anterioară se află **canalul incisiv** (*canalis incisivus*).

**Osul palatin** (*os palatinum*) participă la formarea cavității nazale, cavității bucale, orbitei și fosei pterigopalatine. Este alcătuit din două lamele – una orizontală și alta perpendiculară, unite aproape în unghi drept (fig. 42). **Lama orizontală** (*lamina horizontalis*), unindu-se cu lama omonimă de partea opusă, formează treimea posterioară a palatului dur.

**Lamela perpendiculară** (*lamina perpendicularis*) pe fața laterală prezintă **șanțul mare palatin** (*sulcus palatinus major*), care împreună cu șanțul omonim al maxilei formează **canalul palatin mare** (*canalis palatinus major*), care se termină cu **orificiul palatin mare** (*foramen palatinum majus*), iar pe fața medială cu două creste - **creasta etmoidă** (*crista ethmoidalis*) și **creasta cornetului** (*crista conchalis*).

Osul palatin prezintă trei apofize: **apofiza piramidală** (*processus pyramidalis*), situată la nivelul de joncțiune al lamelelor orizontală și perpendiculară; prin această apofiză trec **canalele palatine mici** (*canales palatini minores*); **apofiza orbitală** (*processus orbitalis*) participă la formarea peretelui inferior al orbitei; **apofiza sfenoidă** (*processus sphenoidalis*) se unește cu fața inferioară a corpului osului sfenoid. Între aceste două apofize se află **incisura sfenopalatină** (*incisura sphenopalatina*), care la unirea cu corpul osului sfenoid formează **orificiul sfenopalatin** (*foramen sphenopalatinum*).

**orificiul sfenopalatin** (*foramen sphenopalatinum*).



**Fig. 42. Osul palatin drept.**

**A – aspect intern:** 1 – *processus sphenoidalis*; 2 – *processus orbitalis*; 3 – *incisura sphenopalatina*; 4 – *lamina perpendicularis*; 5 – *lamina horizontalis*; 6 – *processus pyramidalis*; 7 – *sulcus palatinus major*; 8 – *crista conchalis*;

**B – aspect extern:** 1 – *processus sphenoidalis*; 2 – *processus orbitalis*; 3 – *incisura sphenopalatina*; 4 – *lamina perpendicularis*; 5 – *lamina horizontalis*.

**Cornetul nazal inferior** (*concha nasalis inferior*) (fig. 43,a) constituie o lamă subțire, cu marginea inferioară liberă, iar cea superioară concrescută cu creasta cornetului maxilei și a lamelei perpendiculare a osului palatin.

**Osul nazal** (*os nasale*) (fig. 43,b) are o formă aproximativ dreptunghiulară, variabilă de la individ la individ; împreună cu procesul frontal al maxilei formează scheletul osos al piramidei nazale.

**Osul lacrimal** (*os lacrimale*) (fig. 43,c) prezintă **creasta lacrimală** (*crista lacrimalis*), anterior de care trece șanțul lacrimal (*sulcus lacrimalis*), care împreună cu șanțul omonim al apofizei frontale a maxilei formează **fosa sacului lacrimal** (*fossa sacci lacrimalis*).

**Vomerul** (*vomer*) formează partea posteroinferioară a septului nazal osos (fig. 43,e).

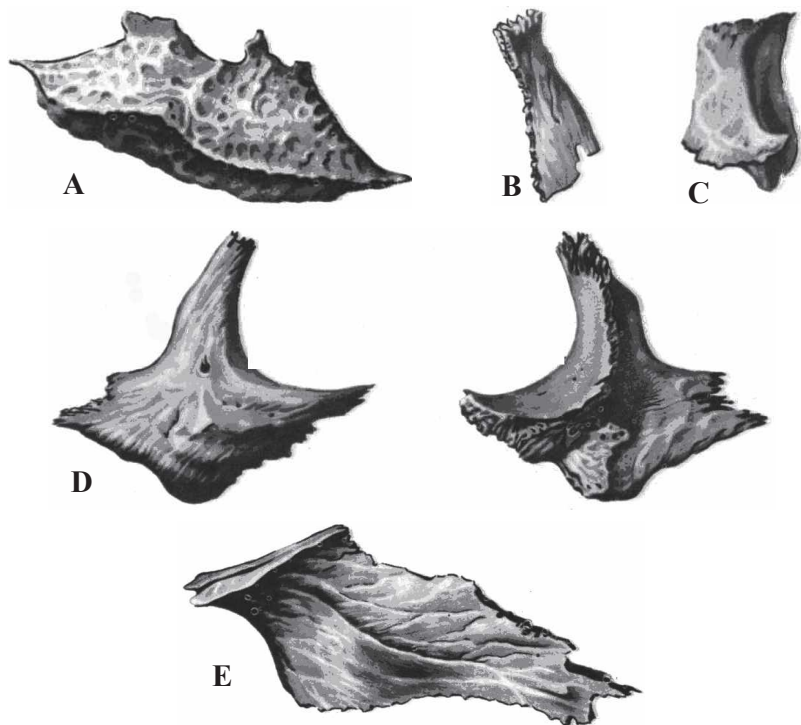


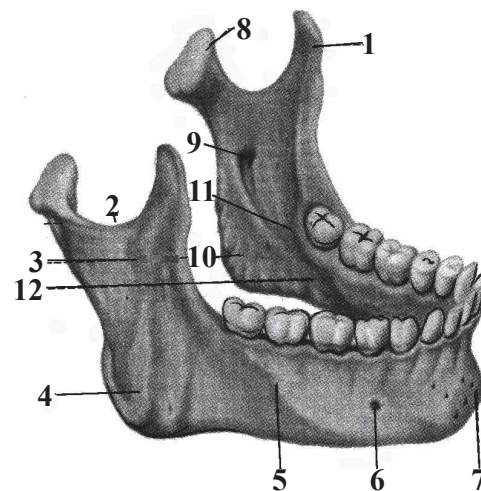
Fig. 43. Oasele mici ale craniului facial. A – *concha nasalis inferior*; B – *os nasale*; C – *os lacrimale*; D – *os zygomaticum*; E – *vomer*.

**Osul zigomatic** (*os zygomaticum*) (fig. 43,d) are o formă patrulateră, care prin apofizele frontală, temporală și prin apofiza zigomatică a maxilei unește oasele craniului cerebral și facial, consolidând craniul facial. Osul prezintă fețele laterală temporală, orbitală și două apofize – frontală (*processus frontalis*), care jonctionează cu apofiza zigomatică a osului frontal, și temporală (*processus temporalis*), care împreună cu apofiza zigomatică a osului temporal formează **arcul zigomatic** (*arcus zygomaticus*).

**Mandibula** (*mandibula*) este unicul os mobil al craniului, fiind constituit din corp dispus orizontal, pe care sunt fixați dinții și două ramuri orientate vertical, care servesc la formarea articulației temporomandibulare și inserția mușchilor masticatori (fig. 44). Aceste două porțiuni se unesc sub un unghi, formând **unghiul mandibulei** (*angulus mandibulae*), pe fața externă a căruia se află **tuberozitatea masețerică** (*tuberositas masseterica*), iar pe cea internă – **tuberozitatea pterigoidă** (*tuberositas pterygoidea*). Unghiul mandibulei este un reper important în antropologie (gonion) și în chirurgie; este situat la nivelul unui plan orizontal, care trece prin corpul celei de a treia vertebră cervicală.

Fig. 44. Mandibula:

1 – *processus coronoideus*; 2 – *incisura mandibulae*; 3 – *ramus mandibulae*; 4 – *tuberositas masseterica*, 5 – *corpus mandibulae*; 6 – *foramen mentale*; 7 – *protuberantia mandibulae*; 8 – *processus condylaris*; 9 – *foramen mandibulae*; 10 – *tuberositas pterygoidea*, 11 – *linea mylohyoidea*; 12 – *fovea submandibularis*.



**Corpul mandibulei** (*corpus mandibulae*) are forma unei potcoave și i se descriu două fețe – una externă și alta internă, o margine inferioară bazală și una superioară alveolară.



Pe partea anterioară a corpului mandibulei, pe linia medie, se află **protuberanța mentală** (*protuberantia mentalis*), mărginită lateral de o proeminență, numită **tubercul mental** (*tuberculum mentale*). Posterior de tubercul, la nivelul spațiului dintre molarii unu și doi, se află **orificiul mental** (*foramen mentale*), ce prezintă orificiul de deschidere a canalului mandibular, prin care trece artera și nervul omonim.

Pe fața internă a corpului mandibulei proeminează **spinul mental** (*spina mentalis*), lateral de care se află **fosa digastrică** (*fossa digastrica*), locul de inserție a mușchiului omonim. Sub spina mentală începe **linia milohioidiană** (*linea mylohyoidea*), care are o direcție postero-superioară și laterală, ce împarte fața internă a corpului mandibulei în două fosete: una superioară – **foseta sublinguală** (*fovea sublingualis*), pentru glanda sublinguală, și una inferioară – **foseta submandibulară** (*fovea submandibularis*) pentru glanda salivară cu același nume.

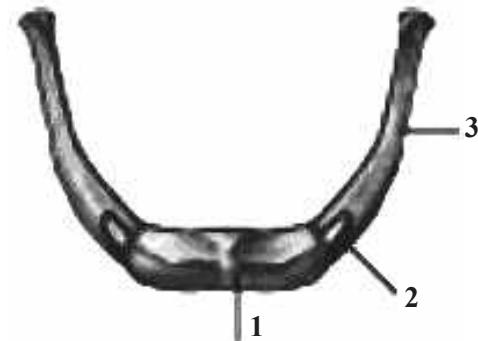**Ramurile mandibulei** (*ramus mandibulae*). Pe fața internă observăm **orificiul mandibular** (*foramen mandibulae*) situat la 2 cm inferior de incizura mandibulei, care duce în **canalul mandibulei** (*canalis mandibulae*). Canalul trece în profunzimea mandibulei și se termină pe fața ei externă cu orificiul mental. Posterior de orificiul mandibular trece **șanțul milohioidian** (*sulcus mylohyoideus*) determinat de traiectul mănunchiului vasculonervos milohioidian.

Ramura mandibulei se termină cu două apofize – una anterioară, **apofiza coronoidă** (*processus coronoideus*), și alta posterioară, **apofiza condilară** (*processus condylaris*). Între ele se află **incizura mandibulei** (*incisura mandibulae*). De la baza apofizei coronoide trece **creasta buccinatorie** (*crista buccinatoria*).

Apofiza condilară este alcătuită din **cap** (*caput mandibula*) și **col** (*collum mandibulae*); pe fața anterioară a colului se află **foseta pterigoidiană** (*fovea pterygoidea*) pentru inserția mușchiului pterigoid lateral.

**Osul hioid** (*os hyoideum*) este situat între mandibulă și laringe. Este alcătuit din **corp** (*corpus*) de la care pornesc **coarnele mari**

(*cornua majora*) și **coarnele mici** (*cornua minora*) (fig. 45). Osul hioid prin intermediul membranelor, ligamentelor și mușchilor este suspendat la oasele craniului și unit cu laringele.



### Craniul în ansamblu

**Bolta craniului** (*calvaria*) este formată de scuama oaselor 1 – corpus; 2 – cornua minora; 3 – cornua majora. de oasele parietale, de aripile mari ale sfenoidului, articulate între ele prin suturi (fig. 33):

- **sutura sagitală** (*sutura sagittalis*) formată la joncțiunea marginilor sagitale ale oaselor parietale;
- **sutura coronală** (*sutura coronalis*) formată între scuama frontalului și marginea frontală a oaselor parietale;
- **sutura lambdoidă** (*sutura lambdoidea*) dintre scuama occipitală și marginea occipitală a oaselor parietale;
- **sutura scuamoasă** (*sutura squamosa*) între partea scuamoasă a osului temporal și osul parietal;
- **suturile zimțate** (*sutura serratae*) la unirea aripilor mari ale sfenoidului cu oasele vecine - temporal, parietal și frontal – și între apofiza mastoidiană a temporalului cu parietalul și occipitalul.

**Baza craniului** (*basis cranii*) este constituită din următoarele oase: frontal, etmoid, sfenoid, occipital și cele două oase temporale. Ea este neregulată atât pe fața internă cât și pe fața externă, fiind perforată de numeroase orificii, canale sau fisuri prin care pătrund sau ies din craniu vase sangvine și nervi. Baza craniului prezintă o față internă, **endobaza** (*basis cranii interna*), și o față externă, **exobaza** (*basis cranii externa*).

Endobaza este împărțită în trei fose cerebrale (fig. 46): anterioară, medie și posterioară. Frontiera dintre fosa craniană anterioară și medie

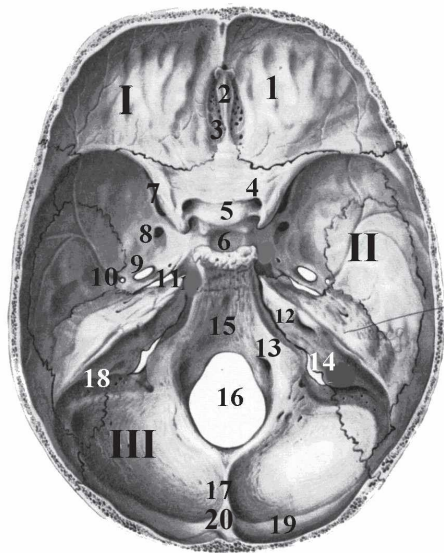
trece prin marginea posterioară a aripilor mici și tuberculul șeii osului sfenoid, iar limita dintre fosa medie și cea posterioară servește drept marginea superioară a piramidelor temporalelor și spetează a șeii turcești a osului sfenoid.

**Fosa craniană anterioară** (*fossa cranii anterior*) este formată de părțile orbitale ale oaselor frontale, lamela cribroasă a etmoidului, creasta cocoșului, anterior de care se află orificiul orb și creasta frontală.

**Fosa craniană medie** (*fossa cranii media*) este formată de șaua turcească și aripile mari ale sfenoidului, fața anterioară a piramidei și fața cerebrală a scuamei temporalului. În această fosă deosebit: fisura orbitală superioară prin care trec nervul oculomotor (III), trohlear (IV), abducens (VI) și nervul oftalmic (prima ramură a nervului V); orificiul rotund (a doua ramură a nervului V); orificiul oval (ramura a treia a nervului V); orificiul spinos pentru artera meningeală medie; orificiul lacerat (*foramen lacerum*), delimitat de vârful piramidei, aripa mare a osului sfenoid, partea bazilară a occipitalului.

**Fig. 46. Baza internă a craniului.**

*I – fossa cranii anterior: 1 – pars orbitalis ossis frontalis; 2 – crista galli; 3 – lam. cribrosa; II – fossa cranii media: 4 – canalis opticus; 5 – sulcus chiasmatis; 6 – fossa hypophysialis; 7 – fisura orbitalis superior; 8 – for. rotundum; 9 – for. ovale; 10 – for. spinosum; 11 – for. lacerum; III – fossa cranii posterior: 12 – porus acusticus internum; 13 – canalis hypoglossalis; 14 – for. jugulare; 15 – clivus; 16 – for. magnum; 17 – crista occipitalis interna; 18 – sulcus sinus sigmoidei; 19 – sulcus sinus transversii; 20 – protuberanța occipitalis interna.*

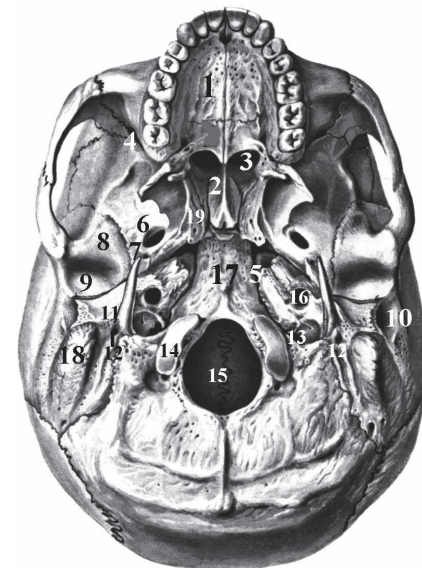


**Fosa craniană posterioară** (*fossa cranii posterior*) este formată de osul occipital, fețele posterioare ale piramidelor, fața internă a apofizelor mastoidiene a osului temporal, o parte anterioară a corpului osului sfenoid. În această fosă distingem următoarele orificii: occipital mare, canalul nervului hipoglos, jugular, mastoidian, auditiv intern și canalul condilar.

**Baza externă a craniului** prin două linii convenționale – una prin marginea posterioară a palatului osos și a doua prin marginea anterioară a orificiului occipital mare – este împărțită în trei etaje: anterior, mediu și posterior (fig. 47).

**Fig. 47. Baza externă a craniului:**

*1 – palatum durum; 2 – vomer; 3 – choana; 4 – fissura orbitalis inferior; 5 – for. lacerum; 6 – for. ovale; 7 – for. spinosum; 8 – tuberculum articulare; 9 – fossa mandibularis; 10 – porus acusticus externus; 11 – processus styloideus; 12 – for. stylomastoideum; 13 – for. jugulare; 14 – condylus occipitalis; 15 – for. magnum; 16 – for. caroticum externum; 17 – tuberculum pharyngeum; 18 – processus mastoideus; 19 – processus pterygoideus.*

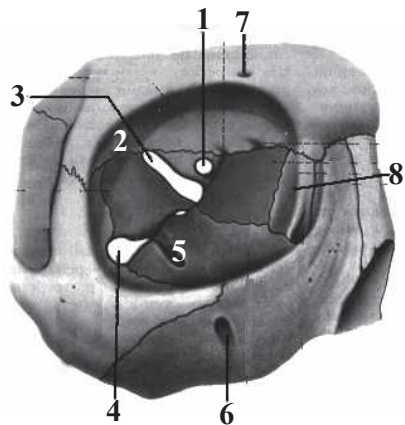


## Craniul facial

**Orbita** (*orbita*) prezintă o cavitate piramidală, având baza orientată anterior, numită **întrarea în orbită** (*aditus orbită*), și vârful îndreptat posteromedial străbătut de **canalul optic** (*canalis opticus*). Fiecare orbită prezintă patru pereți (fig. 48): peretele superior alcătuit anterior de partea orbitală a frontalului și posterior de aripa mică a sfenoidului; peretele medial este constituit de osul lacrimal, lama orbitală a etmoidului, apofiza frontală a maxilei și corpul sfenoidului; peretele lateral este format de fața orbitală a osului zigomatic și a aripilor mari ale sfenoidului; peretele inferior este for-

mat de fețele orbitale ale maxilei și osului zigomatic. Între pereții lateral și inferior se află **fisura orbitală inferioară** (*fissura orbitalis inferior*), iar între pereții superior și lateral se află **fisura orbitală superioară** (*fissura orbitalis superior*).

**Comunicările orbitei.** Orbita comunică cu: cavitatea craniului prin canalul optic, fisura orbitală superioară și orificiile etmoidale anterioare; cu cavitatea nazală prin **canalul nazolacrimal** (*canalis nasolacrimalis*) și orificiile etmoidale posterioare; cu fosa infratemporală și pterigopalatină prin fisura orbitală inferioară; prin canalul și orificiul infraorbital comunică cu suprafața anterioară a maxilei; 6 – for. infraorbitale; 7 – for. supraorbitale; 8 – fosa saci lacrimale.



**Fig. 48. Orbita, aspect anterior:** 1 – canalis opticus; 2 – fossa glandulae lacrimalis; 3 – fissura orbitalis superior; 4 – fissura orbitalis inferior; 5 – sulcus infraorbitalis; 6 – for. infraorbitale; 7 – for. supraorbitales; 8 – fosa saci lacrimale.

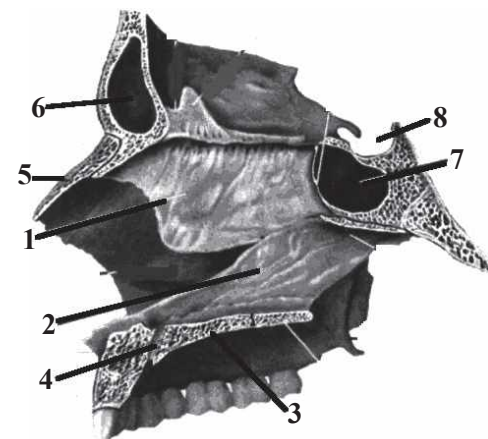
**Cavitatea nazală** (*cavum nasi*) este delimitată de oasele craniului facial și ale celui cerebral; anterior se deschide prin **apertura piriformă** (*apertura piriformis*), iar posterior prin două **coane** (*choanae*) comunică cu faringele. Tot conturul aperturii piriforme este palpabil. Apertura piriformă este delimitată de marginea inferioară a oaselor nazale și incizurile nazale ale maxilei (dreaptă și stângă), iar coanele sunt delimitate: lateral de lamela medială a apofizei pterigoide; medial de vomer, superior de corpul osului sfenoid, inferior de lamelele orizontale ale osului palatin. Prin **septul nazal osos** (*septum nasi osseum*), format aproape în totalitate din două oase - vomer și lama perpendiculară a osului etmoid (mai participă și creasta sfenoidului, creasta nazală, rostrul sfenoidal) – cavitatea nazală este

împărțită în două jumătăți (fig. 49).

Cavitatea nazală este delimitată de patru pereți: superior, inferior și doi laterali. Peretele superior în sens antero-posterior este format de oasele nazale, lama cribroasă a etmoidului, partea nazală a osului frontal și fața inferioară a corpului osului sfenoid.

Peretele inferior este alcătuit de procesele palatine ale maxilei în porțiunea sa anterioară, și de lamelele orizontale ale oaselor palatine în treimea sa posterioară, formând împreună palatul dur, care desparte cavitatea nazală de cea bucală.

Pereții laterali ai cavității nazale sunt formați de fața nazală și apofiza frontală a maxilei, de osul lacrimal, de labirintul etmoidului, de lama verticală a osului palatin și lama medială a apofizei pterigoide a sfenoidului. Fiecare perete lateral mai prezintă câte trei cornete nazale: superior, mediu și inferior. Toate aceste cornete delimitează trei meaturi nazale (fig. 50), la nivelul cărora se deschid sinusurile paranazale (fig. 52): în **meatul nazal superior** (*meatus nasi superior*) se deschid celulele etmoidale posterioare, sinusul sfenoidal și orificiul sfenopalatin; în **meatul nazal mijlociu** (*meatus nasi medius*), situat între cornetele nazale mediu și inferior, se deschid celulele etmoidale mijlocii și anterioare, apertura sinusului frontal prin infundibulul etmoidal și hiatul semilunar, care duce în sinusul maxilar. Meatul nazal inferior nu comunică cu sinusurile paranazale, însă în porțiunea anterioară se deschide canalul nazolacrimal prin care secretul glandelor lacrimale nimereste în cavitatea nazală. Spațiul dintre cornetele nazale și septul nazal formează **meatul nazal comun** (*meatus nasi communis*).



**Fig. 49. Septul nazal osos:**

1 – lamina perpendicularis ossis ethmoidalis; 2 – vomer; 3 – palatum durum; 4 – canalis incisivus; 5 – os nasale; 6 – sinus frontalis; 7 – sinus sphenoidalis; 8 – fossa hypophysialis.

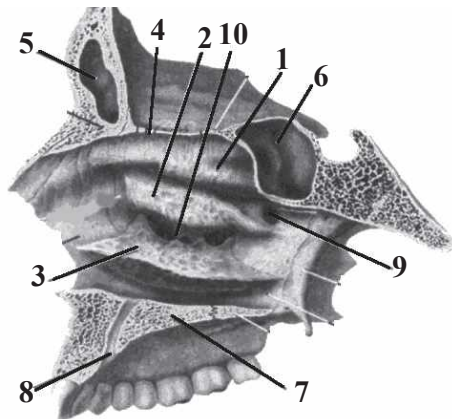
**Fosa temporală** (*fossa temporalis*) este ocupată de mușchiul temporal și delimitată postero-superior de linia infra-temporalis; inferior de creasta infratemporală a aripilor mari ale sfenoidului și marginea inferioară a arcului zigomatic; anterior de osul zigomatic (fig. 33).

**Fosa infratemporală** (*fossa infratemporalis*) este delimitată de fosa temporală prin creasta infratemporală, fiind conturată de patru pereți (fig. 33) formați respectiv din: peretele superior – osul temporal și aripa mare a sfenoidului; peretele medial – lamela laterală a apofizei pterigoide a sfenoidului; peretele anterior – tuberozitatea maxilei și osul zigomatic; peretele lateral – ramurile mandibulei.

**Comunicările fosei infratemporale:** prin fisura orbitală inferioară comunică cu orbita; prin **fisura pterigomaxilară** (*fissura pterygomaxillaris*) – cu fosa pterigopalatină; prin orificiul oval și spinos – cu fosa craniană mijlocie.

**Fosa pterigopalatină** (*fossa pterygopalatina*) este cea mai profundă regiune și este delimitată anterior de maxilă, posterior de apofiza pterigoidă și medial de lama perpendiculară a osului palatin ce desparte această fosă de cavitatea nazală (fig. 51).

**Comunicările fosei pterigopalatine:** prin fisura pterigomaxilară cu fosa infratemporală; prin orificiul rotund cu fosa craniană medie; prin orificiul sfenopalatin cu cavitatea nazală; prin fisura orbitală inferioară cu orbita; prin canalul palatin mare cu cavitatea bucală; prin canalul pterigoid cu baza craniului în regiunea orificiului lacerat.



**Fig. 50. Peretele lateral al cavității nazale.**

1 – concha nasalis superior; 2 – concha nasalis media; 3 – concha nasalis inferior; 4 – lamina cribrosa; 5 – sinus frontalis; 6 – sinus sphenoidalis; 7 – palatum durum; 8 – canalis incisivus; 9 – for. sphenopalatinum; 10 – hiatus maxillaris.

**Explorare manuală.** Pot fi ușor explorate manual următoarele repere osoase ale craniului:

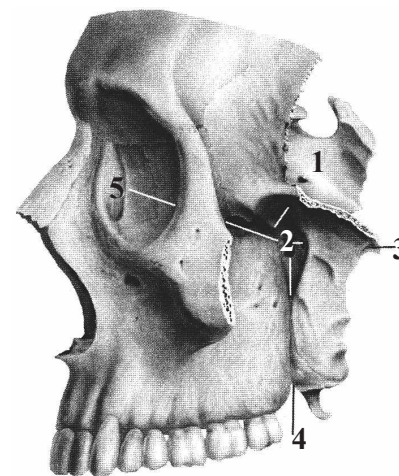
- marginile supraorbitale, între care se determină glabella; în porțiunea medială a fiecărei din margini poate fi palpată incizura supraorbitală;

- arcurile superciliare se palpează deasupra marginilor supraorbitale, a căror dezvoltare este în raport cu cea a sinusurilor frontale;

- tuberele frontale, ce se palpează superior de arcurile superciliare;

- în regiunea posterioară se pot palpa protuberanța și creasta occipitală externă;

- în regiunile laterale ale bolții



**Fig. 51. Fosa pterigopalatină.**

*Osul zigomatic și aripa mare a sfenoidului sunt parțial înlăturate: 1 – foramen rotundum; 2 – for. sphenopalatinum; 3 – canalis pterygoideus; 4 – canalis palatinus major; 5 – fissura orbitalis inferior.*

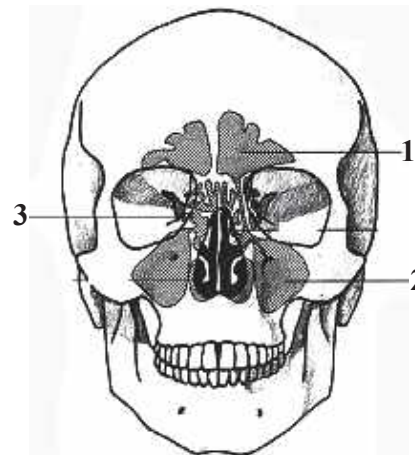
craniene se palpează tuberele parietale; inferior osul zigomatic și arcada zigomatică;

- conductul auditiv extern, posterior de care se palpează apofiza mastoidă a temporalului;

- oasele nazale;

- maxila – fosa canină, marginea infraorbitală, apofizele ei frontală, alveolară și palatină (ultima prin cavitatea bucală);

- prin cavitatea bucală se palpează palatul dur;



**Fig. 52. Sinusurile paranazale:**  
1 – frontal; 2 – maxilar; 3 – sfenoidal.

- mandibula – corpul, protuberanța mentală, unghiul mandibulei, arcada alveolară; prin cavitatea bucală se palpează apofiza coronoidiană;
- condilul mandibulei și articulația temporomandibulară se palpează prin introducerea unui deget în conductul auditiv extern și executând mișcările de coborâre și ridicare a mandibulei.

### Dezvoltarea craniului

În dezvoltarea sa craniul uman trece prin trei etape: blastem mezenchimatos, craniul primordial membranos sau desmocraniul; condrocrauiul sau stadiul cartilaginios, și craniul osos.

Craniul cerebral reprezintă o prelungire a coloanei vertebrale și se dezvoltă din sclerotomii somiților cranieni. În săptămâna a 5 – 6-a de viață intrauterină mezenchimul sclerotomilor, înconjurând veziculele cerebrale și organele senzoriale, formează o capsulă membranoasă ce constituie desmocraniul.

În săptămâna a șaptea începe procesul de condriificare, care are loc numai în regiunea bazei, deoarece oasele feții și bolțile sunt oase de membrană. Craniul facial se dezvoltă din mezenchimul adiacent la porțiunea inițială a intestinului primar. În mezenchimul dintre pungile branhiiale se formează arcurile branhiiale cartilaginoase. O importanță deosebită în dezvoltarea craniului facial o au primele două arcuri viscerale. Osificarea desmocraniului începe la embrionul de 25 mm prin apariția în capsula mezenchimatoasă a bolții a patru centri de osificare de fiecare parte a liniei mediane:

- 1) un centru dublu pentru osul frontal, situat între marginea supra-orbitală și tuberul frontal. Sutura metopică, ce separă acești doi centri, dispare spre finele primului an postnatal sau începutul celui de al doilea, prin fuzionarea lor;
- 2) câte un centru pentru fiecare os parietal situat la nivelul tuberului parietal;
- 3) un centru pentru scuama temporalului;
- 4) un centru pentru scuama occipitalului situat superior de linia nucală superioară.

Osificarea condrocrauiului începe în luna a treia. Substituirea scheletului cartilaginios cu cel osos în regiunea bazei craniului are loc pe parcursul întregii vieți. Chiar și la maturi între aceste oase persistă secțoare de țesut cartilaginios sub formă de sincondroze (*synchondrosis petrooccipitalis*, *synchondrosis sphenoccipitalis*).

Osteogeneza membranoasă a oaselor bolții craniului, de asemenea, are loc pe parcursul întregii vieți. Formațiuni de țesut conjunctiv neosificate se păstrează între oasele craniului sub formă de fontanele la nou-născut și la copii, și sub formă de suturi la maturi.

Corespunzător ontogenezei, oasele craniului pot fi clasificate în trei grupe:

1. Oasele, ce formează capsula cerebrală:
  - a) oase, ce se dezvoltă pe bază de țesut conjunctiv sau oasele primare ale bolții craniene: parietale, frontalul, partea superioară a scuamei occipitalului, scuama și partea timpanică a temporalului;
  - b) oase, ce se dezvoltă pe bază de cartilaj sau oase secundare – oasele bazei craniului: sfenoidul, partea inferioară a scuamei occipitalului și părțile bazilară și laterale ale occipitalului, piramida temporalului.
2. Oasele, ce se dezvoltă de la capsula nazală: a) în bază de țesut conjunctiv: lacrimale, nazale, vomerul; b) în bază de cartilaj: etmoidul și cornetul nazal inferior.
3. Oasele, ce se dezvoltă din arcurile viscerale: a) imobile – maxila, palatine și zigomatice; b) mobile – mandibula, hioidul și oscioarele auditive.

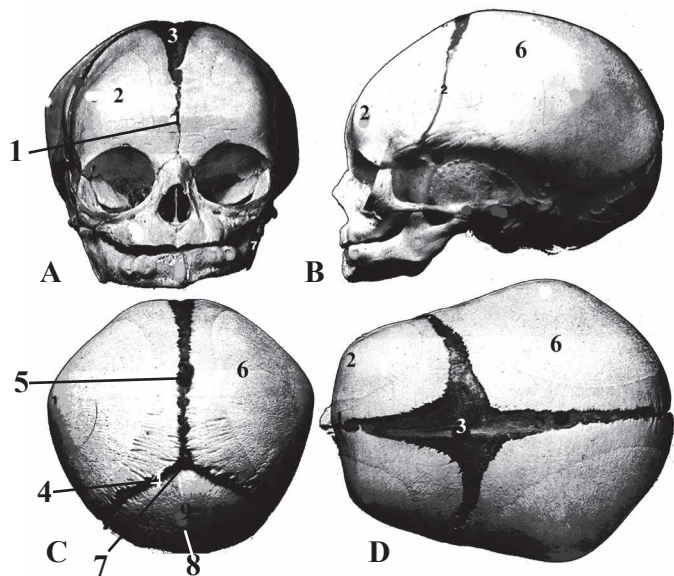
### Particularitățile de vârstă și de sex ale craniului

Craniul la nou-născut și copil se deosebește de craniul adultului, în primul rând, prin marea elasticitate și existența unor membrane conjunctive, numite **fontanele** (*fonticuli*), situate la locul de întretăiere a unor suturi ale craniului (fig. 53). Fontanelele au dimensiuni variate și pot fi perechi sau neperechi. Cele mai mari dintre ele sunt situate pe linia medio-sagitală a calvariei – fontanela anterioară și fontanela posterioară.

**Fontanela anterioară** (*fonticulus anterior*) are formă rombică și

se află la locul încrucișării suturilor sagitală, coronară și frontală; se închide la vârsta de 2 ani.

**Fontanela posterioară** (*fonticulus posterior*) se află la locul de întâlnire dintre sutura sagitală și cea lambdoidă; ea dispare în decursul lunii a doua după naștere.



**Fig. 53. Craniul la nou-născut.**

*A - aspect anterior; B - aspect lateral; C - postero-superior; D - aspect superior:* 1 – sutura frontalis; 2 – tuber frontale; 3 – fonticulus anterior; 4 – sut. lambdoidea; 5 – sut. sagittalis; 6 – os parietale; 7 – fonticulus posterior; 8 – os occipitale.

**Fontanelele laterale** (*fonticuli lateralis*) mai mici și perechi, câte două din ambele părți; cei anterioară este numită **sfenoidală** (*fonticulus sphenoidalis*), iar cea posterioară **mastoidiană** (*fonticulus mastoideus*). Ambele fontanele se osifică în a 2 - 3-a lună după naștere.

Importanța fontanelor constă în aceea că în timpul nașterii permit prin elasticitatea lor micșorarea considerabilă a dimensiunii bolții craniene și acomodarea craniului formei și dimensiunilor canalului de naș-

tere. Conform dinamicii osificării fontanelor se poate pronunța asupra dezvoltării scheletului și a metabolismului sărurilor minerale din organism. Datorită dezvoltării intense a encefalului și a organelor de simț, în această perioadă, volumul craniului cerebral îl depășește pe cel facial de opt ori. Baza craniului, în comparație cu calvaria, crește mai lent, oasele sunt unite între ele prin țesut cartilaginos și conjunctiv. Tuberele oaselor parietale și frontale sunt bine dezvoltate; glabella, arcurile superciliare și sinusurile frontale lipsesc.

Maxila și mandibula încă sunt slab dezvoltate, prin ce se determină înălțimea redusă a craniului facial. Apofiza mastoidiană încă nu este dezvoltată, porțiunile osului temporal sunt despărțite prin lamele de cartilaj și țesut conjunctiv.

Volumul craniului cerebral la nou-născut este de 385 – 450 cm<sup>3</sup>; la 6 luni – se dublează; la 2 ani crește de 3 ori, iar la adult de 4 ori.

Raportul dintre craniul cerebral și facial la adult și la nou-născut este diferit. Fața la nou-născut este joasă și lată. Raportul dintre craniul facial și cerebral la nou-născut este de 1:8; la 2 ani de 1:6; la 5 ani – 1:4; la 10 ani – 1:3. La maturi – femei este de 1:2,5, iar la bărbați de 1:2.

În ontogeneza postnatală a craniului deosebim 5 perioade: prima perioadă – de la naștere și până la vârsta de 7 ani – se caracterizează prin dispariția fontanelor, apariția și dezvoltarea sinusurilor paranazale, creșterea mai accelerată a regiunii occipitale a craniului; în a doua perioadă, de la 7 până la 13 – 14 ani, ce corespunde pubertății, creșterea craniului este mai lentă, însă are loc o avansare în dezvoltarea cavității nazale, orbitelor și a maxilei; perioada a treia – de la vârsta de 14 – 16 ani și până la vârsta de 20 – 25 ani – se individualizează prin creșterea intensă a craniului facial. Se evidențiază particularitățile de sex: la bărbați craniul facial crește în înălțime mai rapid ca la femei. Fața la bărbați se alungește, iar la femei se păstrează forma rotunjită; în perioada a patra – 25 – 45 ani dimensiunile craniului nu se modifică, are loc osificarea suturilor (la bărbați mai devreme ca la femei). La bărbați în primul rând se osifică sutura sagitală, iar la femei cei coronară. La dolichocefali acest fenomen are loc mai timpuriu în comparație cu cei brahicefali. S-a constatat dependența dintre osificarea suturilor craniului și facultățile mintale ale individului.

Sunt descrise cazuri de prezență a acestor suturi și la vârsta de 80 ani la indivizii preocupați de o muncă intelectuală furtunoasă și osificarea lor la vârsta de 30 – 40 ani la cei mai puțin antrenați în așa o activitate.

Perioada a cincea de la vârsta de 46 ani și până la senilitate se caracterizează, îndeosebi prin modificarea craniului facial ca urmare a atrofiei substanței osoase a apofizelor alveolare ale mandibulei și maxilei, ca o consecință a abraziunii și căderii dinților. Datorită atenuării funcției de masticatie și atrofiei parțiale a mușchilor masticatori, se modifică relieful mandibulei, maxilei, osului zigomatic. Fața devine mai scurtă, oasele mai fine și mai fragile.

**Diferențele de sex** ale craniului sunt neînsemnate, însă unele particularități pot fi menționate. Pe craniul masculin tuberozitățile, liniile musculare, arcurile superciliare, sinusurile paranazale sunt mai pronunțate. Grosimea oaselor la bărbați este mai mare; este mai bine dezvoltată și fosa craniană posterioară a endobazei.

Dimensiunile și formele craniului, care variază în funcție de vârstă, sex și tip constituțional, sunt determinate după datele craniometriei cu ajutorul unui sistem special de măsurare. Cunoașterea datelor antropometrice este importantă atât în antropologie cât și în medicina legală și îndeosebi în chirurgia maxilo-facială și plastică. Mai frecvent se apreciază indicii transversal, longitudinal și înălțimea craniului. Pentru stabilirea acestor indici sunt folosite așa-numitele **puncte craniometrice**, care reprezintă repere osoase fixe.

O să enumerăm unele din ele:

- **glabella**, cuprinsă între cele două arcuri superciliare;
- **nasion**, locul de intersecție a suturii sagitale cu cea nazofrontală;
- **bregma**, locul de întâlnire dintre sutura coronară și sutura sagitală;
- **lambda**, se află la joncțiunea suturii sagitale cu sutura lambdoidă;
- **innion**, corespunde protuberanței occipitale externe;
- **bazion**, corespunde punctului median al marginii anterioare a orificiului occipital mare;
- **pterion** punctul situat la locul de întâlnire dintre frontal, parietal, aripa mare a sfenoidului și scuama temporalului;
- **gonion** corespunde unghiului mandibulei;
- **punctul malar**, cel mai proeminent punct al osului zigomatic;

- **eurion**, corespunde celui mai proeminent punct al tuberului parietal;
- **asterion**, situat la nivelul întâlnirii dintre oasele parietal, temporal și occipital.

Pentru calculul indicilor cranieni se determină diametrele – transversal, antero-posterior maxim și a înălțimii craniului.

**Diametrul transversal** reprezintă distanța dintre punctele cele mai îndepărtate lateral ale oaselor parietale.

**Diametrul longitudinal sau antero-posterior** reprezintă distanța dintre glabelă și punctul cel mai îndepărtat al osului occipital.

**Înălțimea** corespunde distanței dintre bazion și bregma.

Indicele cranian longitudinal este determinat prin raportul:

$$\frac{\text{Diametrul transversal maxim}}{\text{X100}}$$
$$\text{Diametrul antero-posterior maxim}$$

Dacă acest indice este egal cu 75 sau o valoare mai mică, apoi craniul este **dolicocefal**; indicele egal cu 83 sau o valoare mai mare este caracteristic pentru un craniu **brahicefal**; între craniul lung și craniul scurt se află craniul mijlociu cu indicele cuprins între 77,5 și 82.

Pe parcursul dezvoltării postnatale craniul suferă o acțiune modelatoare datorită stațiunii bipede, dezvoltării encefalului, acțiunii mușchilor ce se inseră pe el, procesului de masticatie și vorbirii articulate. Aceste modificări sunt însoțite de o arhitectură corespunzătoare, care asigură o mare rezistență și elasticitate din partea scheletului necesare în activitatea normală a encefalului și a organelor de simț. În structura craniului se creează un schelet de maximă rezistență între arcurile căruia se dispun zone mai fine și mai slabe.

Specific pentru oasele ce formează calvaria este prezența unei structuri uniforme, constituite din două lamele de substanță compactă și dintr-un strat de diploe între ele. Grosimea lor este destul de uniformă, în medie de 5 mm, însă la nivelul protuberanței occipitale interne ajunge la 10 – 15 mm. Diferențele de grosime sunt mai bine pronunțate la baza craniului.

Viscerocraniul este alcătuit din oase spongioase și oase subțiri fără substanță spongioasă. Aceste diferențe de structură, grosime și arhitectură au un rol important în organizarea stâlpilor sau arcurilor de rezistență și în condiționarea fracturilor. În asemenea situație, propagarea fracturilor craniene de la calvarie la bază trebuie să treacă prin zonele slabe. În realitate are loc altfel – fractura părții bazilare și a părților pietroase este cu mult mai frecventă decât cea a părților cu rezistență minimă. Explicația constă tocmai în convergența stâlpilor către această regiune de solicitare maximă.

Aspectul craniului cu proeminențele, liniile, crestele și cu zonele slabe, toate determinate de tracțiunile musculare și de alți factori, formează un sistem al stâlpilor de rezistență ce reflectă arhitectura craniului.

La nivelul calvariei craniului distingem trei arcuri sagitale și două arcuri transversale.

1. Un arc **medio-sagital**, care începe la crista gali, ce continuă cu creasta frontală, sutura sagitală, protuberanța occipitală internă și creasta occipitală internă.

2. Două arcuri **laterosagitale**, stâng și drept, care sunt dispuse în jurul originii mușchilor temporali; ele încep cu linia temporală a frontalului, se continuă cu liniile temporale ale parietalului, cu creasta supramastoidiană, cu arcul zigomatic și osul zigomatic până la punctul de plecare.

Aceste arcuri sagitale sunt solidarizate prin **arcuri transverse**: 1 – anterior, format de arcadele orbitale; 2 – posterior format de cele trei linii nucale – supremă, superioară și inferioară.

La nivelul bazei craniului aceste formațiuni se numesc căpriori de rezistență: unul anterior, format de aripile mici ale sfenoidului; unul posterior, format de piramidele temporalului, un căprior frontal format de crista gali și unul occipital ce corespunde crestei occipitale interne.

La nivelul viscerocraniului organizarea arhitecturală prin prezența stâlpilor verticali de rezistență permite maxilarului să reziste la presiuni mult mai puternice decât presiunea masticatorie. Stâlpii verticali pornesc din regiunile alveolodentare:

1. **Stâlpul anterior** sau **frontal** pleacă din dreptul caninilor și incisivilor superiori, urcă prin maxilar, apofiza frontală a maxilei și la nivelul orbitei se răsfrâng spre marginea supra- și infraorbitală.

2. **Stâlpul mijlociu** sau **zigomatic** este foarte puternic și pornește de la nivelul premolarilor și primilor doi molari superiori, urcă prin fața anterioară a corpului maxilei, ajunge la osul zigomatic unde se împarte în două curențe secundare, reduse ca intensitate: unul anterior, care prin apofiza orbitală a zigomaticului ajunge pe marginea supraorbitală a frontalului, și altul posterior, care trece prin arcul zigomatic, apoi se continuă prin creasta supramastoidiană și se pierde în liniile temporale.

3. **Stâlpul posterior, pterigopalatin**, preia presiunile de la nivelul ultimilor doi molari superiori, urcă prin tuberozitatea maxilei, lama perpendiculară a palatinului și procesul pterigoidian, ajungând la nivelul corpului sfenoidului.

În structura componentei spongioase a mandibulei se descriu șapte sisteme traiectoriale de condensare a forțelor de presiune masticatorie exercitate asupra arcului alveolar prin intermediul dinților și al forțelor de tracțiune ale mușchilor masticatori.

### Anomalii de dezvoltare ale oaselor craniului

Variante și anomalii de dezvoltare ale oaselor craniului se întâlnesc destul de frecvent.

**Sutura metopică**, care se păstrează între cele două jumătăți ale frontalului, specifică nou-născutului; variază forma și dimensiunile sinusului frontal, uneori el poate lipsi; oasele parietale printr-o sutură orizontală sau verticală pot fi divizate în două părți superioară și inferioară, anterioară și posterioară.

Osul zigomatic poate fi dublu, poate lipsi sau printr-o sutură orizontală poate fi împărțit în două jumătăți; la osul occipital poate fi observat *processus paramastoideus*, care reprezintă o prelungire a apofizei jugulare; se întâlnește asimilarea totală sau parțială a atlasului. Poate fi distins *condylus occipitalis tertius*, localizat pe marginea anterioară a orificiului occipital mare, care articulează cu arcul anterior al atlasului. Printr-o sutură transversală scuama occipitalului total sau parțial poate fi separată de celelalte porțiuni, formând un os aparte – *os interparietal*.

La osul temporal apofiza stiloidă poate lipsi sau poate fi prea lungă.



**Palatum fissum** poate apărea în urma neconcreșterii apofizelor palatine ale maxilei și ale lamelelor orizontale ale palatinului.

La osul sfenoid corpul poate fi împărțit în două porțiuni – anterioară și posterioară; în centrul șeii turcești poate exista un canal îngust – canalul cranio-faringian. Uneori orificiile oval și spinos sunt unite într-un orificiu comun. Vomerul poate fi înclinat în stânga sau în dreapta.

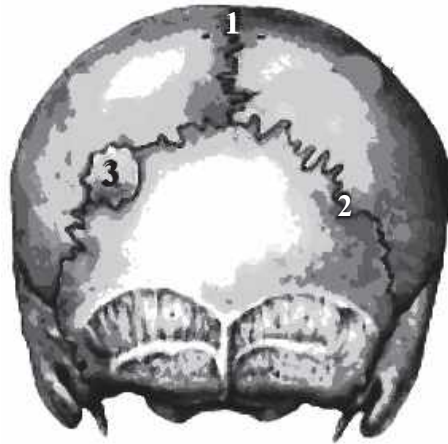
În cazul când fontanelele se osifică din centre separate de osificare, se dezvoltă așa-numitele oase fonticulare, iar oasele mici suplimentare, ce pot apărea în suturile craniului, se numesc oase suturale sau vormiere (*ossa suturalia*) (fig. 54). Ele mai frecvent se întâlnesc în sutura lambdoidă.

**Acrania** este caracterizată prin lipsa bolții craniene, fiind însoțită de anencefalie, incompatibilă cu viața.

**Craniostenoză** sau *craniosinostozisul*, se constată în cazul când are loc închiderea prematură a fontanelor și a suturilor (fig. 54 b). Concreșterea timpurie a oaselor craniului duce la microcefalie și micșorarea evidentă a dimensiunilor craniului. O obliterare precoce a suturilor coronare și lambdoide provoacă oprirea creșterii craniului în lungime și datorită menținerii suturii sagittale are loc o creștere compensatorie a acestuia în sus ceea ce duce la dezvoltarea craniului în formă “de turn”, **acrocefalia** sau **ocsicefalia**.

**Plagiocefalie** sau craniu asimetric, se dezvoltă prin închiderea unilaterală a suturilor lambdoidă și coronară. Este mai frecventă la bărbați.

**Microcefalia** rezultă din închiderea prematură a suturilor sau **macrocefalie**.



**Fig. 54. Os sutural:**  
1 – sutura sagittalis; 2 – sutura lambdoidea; 3 – ossa suturalia.

Membrele superioare sau toracice și membrele inferioare sau pelvine sunt constituite după un plan comun, însă modificările funcționale specifice pentru om au contribuit și la apariția particularităților structurale bine pronunțate. Fiecare membru are o centură care îl fixează de trunchi, și trei segmente. Aceste deosebiri sunt bine definite în fiecare segment.

Ca o reflectare a predestinației membrului superior ca organ al muncii, centura scapulară, alcătuită din claviculă și omoplat, formează un inel incomplet atât anterior cât și posterior. Anterior el este completat de porțiunea superioară a sternului cu care se articulează cele două clavicule, iar posterior omoplații sunt separați între ei printr-o distanță suficient de mare și sunt uniți cu scheletul trunchiului doar prin mușchi.

La membrul inferior, care este predestinat funcției de sprijin și locomoție, centura pelviană, constituită din oasele coxale și sacru, reflectând particularitățile funcționale ale membrului, formează un inel osos masiv și relativ rigid.

Segmentele distale ale membrelor – la cel superior, mâna, este adaptată funcției de prehensiune, iar la cel inferior, piciorul, este adaptat în primul rând funcției de sprijin a întregului organism. Pentru asigurarea acestor funcții, membrul superior se caracterizează printr-un grad mare de mobilitate, îndeosebi în articulația umărului, iar la membrul inferior stabilitatea este asigurată prin sacrificarea gradului de mobilitate în articulația coxofemurală.

Există câteva legități ale structurii scheletului membrelor: structura plurisegmentală, divizarea radială a segmentelor distale, la fel și a simetriei.

Prima legitate se exprimă prin aceea că fiecare membru este constituit din câteva segmente mobile cu o structură diferită. Deosebim centura membrului și partea liberă a membrului. Centura reprezintă veriga de unire a porțiunii libere a membrului cu scheletul trunchiului. Scheletul membrului liber este format la rândul său din trei segmente: proximal, mediu și distal. Cel distal, la rândul său, este constituit la fel din trei segmente la care ultimul – degetele – sunt prezentate prin

trei falange – distală, medie și proximală. Numărul elementelor osoase cresc în sens distal – segmentul proximal este constituit dintr-un singur os; cel mijlociu din 2 oase, iar cel distal din 26 – 27 oase.

Divizarea radială este caracteristică pentru segmentele distale ale membrului, unde asigură mărirea suprafeței de sprijin și adaptarea formei piciorului la mers și a mâinii la manipularea diferitor obiecte.

Conform legității simetriei, membrul superior stâng și inferior stâng reprezintă o reflectare a membrului superior și inferior drept. Însă această simetrie, ca și în celelalte porțiuni ale corpului, este relativă. Abaterea de la această simetrie se exprimă prin dezvoltarea neuniformă a oaselor de ambele părți; la majoritatea oamenilor oasele brațului și antebrăului din dreapta sunt mai lungi, mai groase și mai grele, iar la membrele inferioare predomină lungimea celui stâng. Deoarece acest fenomen se armonizează cu o dezvoltare mai puternică a membrului superior drept, apoi putem vorbi de o simetrie asimetrică (încrucișată), specifică pentru om.

### Scheletul membrului superior (*ossa membri superioris*)


Membrul superior, numit și **membrul toracic**, este format dintr-o porțiune, care îl leagă de trunchiul osos, numită **centura scapulară**, și o porțiune în continuarea precedentei, numită **membrul superior liber**. Scheletul membrului superior liber este format la rândul său din: **scheletul brațului, antebrăului și mâinii**.

**Centura membrului superior** (*cingulum membri superioris*), fiind formată din claviculă, situată anterior, și omoplat, situat posterior, fixează membrul superior de toracele osos.

**Clavicula** (*clavicula*) este orientată transversal, la limita dintre gât și torace. Prezintă un corp, două extremități și două curburi inegale, care îi dau forma litere “S” culcat (fig. 55).

**Extremitatea medială** sau **sternală** (*extremitas sternalis*) este mai voluminoasă, cu concavitatea posterior, iar **extremitatea laterală** sau **acromială** (*extremitas acromialis*) este mai mică, cu concavitatea anterior. Corpul claviculei prezintă două fețe și două margini.

Fața superioară, netedă în porțiunea ei mijlocie, unde se poate palpa sub piele, iar la cele două extremități este rugoasă și servește pentru inserții musculare.



**Fig. 55. Clavicula dreaptă:**

1 – *extremitas acromialis*; 2 – *extremitas sternalis*; 3 – *tuberculum conoideum et linea trapezoidea*; 4 – *facies articularis acromialis*; 5 – *facies articularis sternalis*.

**Fața inferioară.** În porțiunea mijlocie a feței inferioare se află orificiul nutritiv și **șanțul mușchiului subclavicular** (*sulcus musculi subclavi*) în care se înseră mușchiul subclavicular. Medial de șanț se găsește **impresiunea ligamentului costoclavicular** (*impressio ligamenti costoclavicularis*), pe care se inseră ligamentul cu același nume. Lateral de șanț se află **tuberculul conoid** (*tuberculum conoideum*) și **linia trapezoidă** (*linea trapezoidea*).

**Marginea anterioară** este concavă în treimea laterală, unde se inseră mușchiul deltoid, și convexă în două treimi mediale, unde se inseră mușchiul pectoral mare.

**Marginea posterioară** în porțiunea mijlocie are raporturi cu mușchiul omo-hioidian, cu mușchii scaleni, cu artera și vena subclaviculară, cu trunchiurile plexului brahial și cu domul pleural, sub care se găsește apexul pulmonar. Aceste raporturi sunt deosebit de importante, deoarece în caz de fracturi de claviculă, fragmentele fracturate pot leza vasele subclaviculare și trunchiurile plexului brahial. Calusul poate comprima și elementele complexului vasculonervos din această regiune. Clavicula, spre deosebire de oasele lungi, nu posedă canal medular în interiorul corpului.

**Extremitatea sternală** prezintă o față articulară destinată articulației cu manubriul sternului (*facies articularis sternalis*). **Extremitatea acromială** este turtită cranio-caudal și prezintă o față articulară cu acromionul omoplatului (*facies articularis acromialis*).

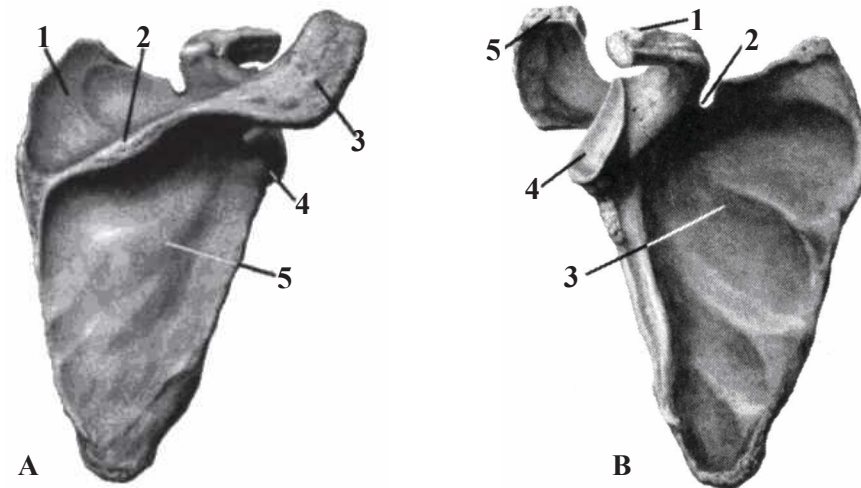
**Explorarea manuală.** Clavicula este ușor accesibilă palpării. La explorare se remarcă forma osului, se pot explora corpul claviculei, extremitatea sternală și cea acromială.

**Scapula** (*scapula*) este un os lat, de formă triunghiulară, așezat la partea posterioară a toracelui, între primul spațiu intercostal, la nivelul căruia se află baza, și coasta a VII – VIII-a, la nivelul căreia se află vârful. Prezintă trei margini: marginea **medială** (*margo medialis*) orientată spre coloana vertebrală, marginea **laterală** (*margo lateralis*) și marginea **superioară** (*margo superior*), prevăzută în partea laterală cu **incizura scapulei** (*incisura scapulae*) (fig. 56). La unirea marginilor se formează trei unghiuri: **unghiul superior** (*angulus superior*), **unghiul inferior** (*angulus inferior*) și **unghiul lateral** (*angulus lateralis*), care este mai voluminos și prezintă **procesul coracoidian** (*processus coracoideus*) și **cavitatea glenoidală** (*cavitas glenoidalis*). Cavitatea glenoidală este legată de restul scapulei printr-o porțiune mai îngustă, numită **colul scapulei** (*collum scapulae*). Pe marginea superioară a acestei cavități se află **tuberculul supraglenoidal** (*tuberculum supraglenoidale*), pentru inserția capului lung al mușchiului biceps brahial, iar pe marginea inferioară este **tuberculul infraglenoidal** (*tuberculum infraglenoidale*), pentru inserția capului lung al mușchiului triceps brahial. Fața anterioară a omoplatului, orientată spre coaste, numită **fața costală** (*facies costalis*), prezintă o concavitate, **fosa subscapulară** (*fossa subscapularis*), străbătută de 3 – 4 creste pe care se inseră mușchiul subscapular. Pe **fața posterioară** (*facies posterior*) se află o lamă osoasă, numită **spina scapulei** (*spina scapulae*), care o împarte în două fose: **fosa suprascapuloasă** (*fossa suprascapularis*) și **fosa subscapuloasă** (*fossa infrascapularis*), de care se inseră mușchilor cu același nume. Spina scapulei continuă în porțiunea ei laterală cu o proeminență, care poate fi palpată sub piele **acromion** (*acromion*) înzestrat cu o față articulară pentru claviculă (*facies articularis acromii*).

Pe omoplat în fosa suprascapuloasă, în fosa subscapuloasă, la nivelul acromionului și la nivelul procesului coracoidian se află numeroase orificii nutritive.

**Explorare manuală.** Pot fi explorate următoarele repere ale omoplatului:

- fața posterioară oferă la palpate spina scapulei și acromionul;
- la persoanele slabe cu ușurință poate fi explorată marginea medială;
- unghiul inferior;
- procesul coracoidian este palpabil în porțiunea superioară a șanțului deltoideo-pectoral sau fosa subclaviculară.



**Fig. 56. Scapula.**

**A – aspect posterior:** 1 – fossa suprascapularis; 2 – spina scapulae; 3 – acromion; 4 – collum scapulae; 5 – fossa infrascapularis.

**B – aspect anterior:** 1 – processus coracoideus; 2 – incisura scapulae; 3 – fossa subscapularis; 4 – cavitas glenoidalis; 5 – facies articularis acromialis.

## Scheletul membrului superior liber (*skeleton membri superioris liberi*)

### Scheletul brațului

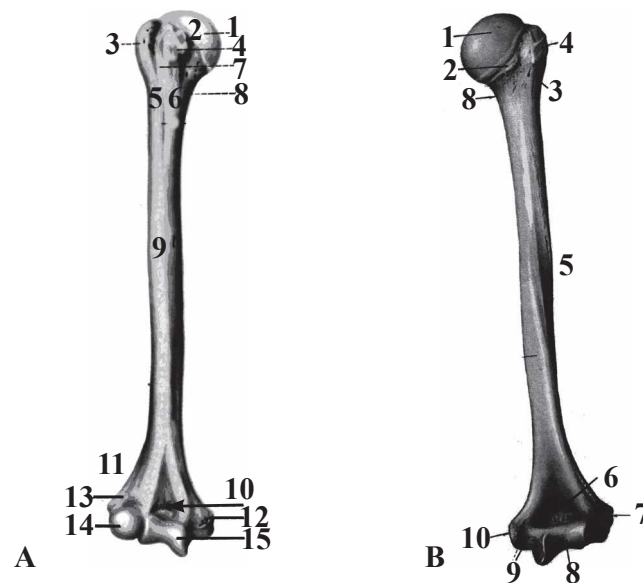
**Humerusul** (*humerus*) este un os tubular lung, care prezintă o diafiză și două epifize, proximală și distală (fig.57). Epifiza proximală este formată din: **cap** (*caput humeri*), de formă sferică, orientat medial și puțin posterior. Axul său formează cu axul diafizei un unghi de 130°. Capul humerusului articulează cu cavitatea glenoidală a scapulei; pe marginea lui trece un șanț circular, numit **colul anatomic** (*collum anatomicum*); doi tuberculi – **tuberculul mare** (*tuberculum majus*), situat pe partea laterală a capului, și **tuberculul mic** (*tuberculum minus*), situat pe partea anterioară a epifizei. Între tuberculi se află **șanțul intertubercular** (*sulcus intertubercularis*), delimitat de **creasta tuberculului mare** (*crista tuberculi majoris*) și **creasta tuberculului mic** (*crista tuberculi minoris*). Prin șanț trece tendonul capului lung al mușchiului biceps brahial. Porțiunea de os mai jos de tuberculi este mai îngustă și constituie **colul chirurgical** (*collum chirurgicum*). Compacta osului aici este mai subțire, reprezentând sediul celor mai frecvente fracturi ale humerusului. Aceste fracturi pot fi însoțite de lezarea nervului axilar, care înfășoară colul chirurgical. Tot aici poate avea loc dezlipirea traumatică a epifizei, care se poate produce la copii și tineri, deoarece epifiza superioară și diafiza se sudează abia la vârsta de 20 – 25 ani.

De ambele părți ale condilului humeral sunt două proeminențe osoase, numite epicondili, care servesc pentru inserții musculare. **Epicondilul medial** (*epicondylus medialis*), pe fața posterioară a căruia trece **șanțul nervului ulnar** (*sulcus nervi ulnaris*). **Epicondilul lateral** (*epicondylus lateralis*), este mai mic ca cel medial.

**Explorare manuală.** Explorarea capului humeral este destul de dificilă, din cauza mușchilor ce înconjoară articulația scapulo-humerală. Porțiunea anterioară a capului se palpează prin mușchiul deltoid, brațul fiind în rotație externă. Porțiunea inferioară a capului se poate explora

prin fosa axilară, brațul fiind în abducție. Corpul humerusului poate fi palpat de ambele părți ale mușchiului biceps brahial.

La nivelul epifizei distale a humerusului se pot palpa epicondilul medial, epicondilul lateral, precum și capitulul. Ultimul se poate explora lateral de olecranon, sub epicondilul lateral



**Fig. 57. Humerus, drept.**

**A - aspect anterior:** 1 – caput humeri; 2 – collum anatomicum; 3 – tuberculum majus; 4 – tuberculum minus; 5 – crista tuberculi majoris; 6 – crista tuberculi minoris; 7 – sul. intertubercularis; 8 – collum chirurgicum; 9 – tuberositas deltoidea; 10 – fossa coronoidea; 11 – fossa radialis; 12 – epicondylus medialis; 13 – epicondylus lateralis; 14 – capitulum humeri; 15 – trochlea humeri.

**B – aspect posterior:** 1 – caput humeri; 2 – collum anatomicum; 3 – collum chirurgicum; 4 – tuberculum majus; 5 – sulcus nervi radialis; 6 – fossa olecrani; 7 – epicondylus lateralis; 8 – trochlea humeri; 9 – sulcus nervi ulnaris; 10 – epicondylus medialis.

## Oasele antebrăului

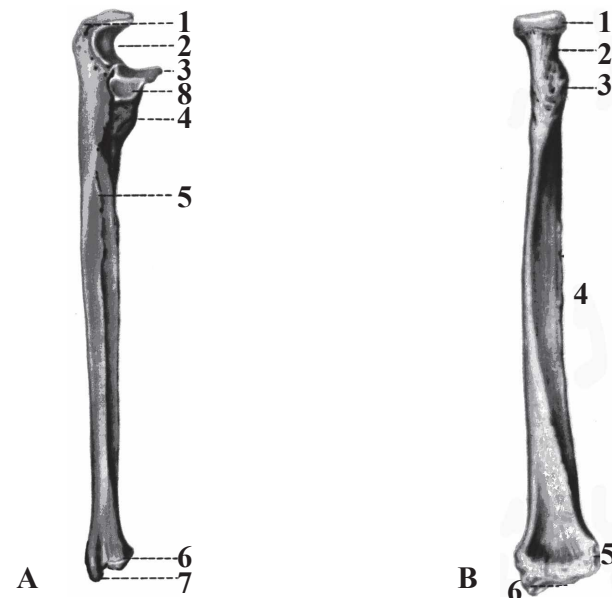
Antebrațul este constituit din două oase tubulare lungi: **ulna** situat medial și **radius** de partea laterală (fig. 58). Fiecare os este constituit din corp și două extremități. Diafizele celor două oase sunt prismatic triunghiulare fiecare prezentând trei fețe și trei margini: fața posterioară (*facies posterior*), fața anterioară (*facies anterior*) și fața laterală a radiusului (*facies lateralis*), iar la ulnă fața medială (*facies medialis*). Din cele trei margini, marginea orientată în spațiul interosos este numită **margine interosoasă** (*margo interossea*). Pe fața anterioară a corpului se află orificiul nutritiv (*foramen nutricium*).

Volumul extremităților acestor două oase este diferit: epifiza superioară a ulnei este mai voluminoasă decât a radiusului, iar inferior epifiza radiusului este mai voluminoasă decât epifiza ulnei.

**Ulna** (*ulna*). Epifiza proximală este formată din 2 apofize: una posterioară, **proces olecranian** (*olecranon*) și alta anterioară, numită **proces coronoidian** (*processus coronoideus*) (fig. 58). Între aceste apofize se află **incizura trohleară** (*incisura trochlearis*) ce se articulează cu trohleea humerusului. Fața laterală a apofizei coronoide prezintă o suprafață articulară, numită **incizura radială** (*incisura radialis*), care se va articula cu capul radiusului. Mai jos de apofiza coronoidă se află **tuberozitatea ulnei** (*tuberositas ulnae*).

Extremitatea inferioară a ulnei prezintă două formațiuni: **capul** (*caput ulnae*) cu **circumferința articulară** (*circumferentia articularis*) pentru incizura ulnară a radiusului și **procesul stiloidian** (*processus styloideus*), situat în partea medială a capului.

**Explorare manuală.** La nivelul epifizei proximale se explorează olecranul, îndeosebi în flexia antebrăului; la nivelul diafizei se palpează pe toată lungimea marginea posterioară; la nivelul epifizei distale se explorează capul și procesul stiloidian. Olecranul împreună cu epicondilul medial și epicondilul lateral al humerusului în extensie se găsesc pe aceeași linie, iar în flexia antebrăului pe braț formează un triunghi. Aceste repere osoase, ușor palpabile chiar și în caz de edem, prezintă importanță practică în aprecierea luxațiilor și a fracturilor de la nivelul articulației cotului.



**Fig. 58. Oasele antebrăului.**

**A – ulna:** 1 – olecranon; 2 – incisura trochlearis; 3 – processus coronoideus; 4 – tuberositas ulnae; 5 – corpus ulnae; 6 – caput ulnae; 7 – processus styloideus ulnae; 8 – incisura radialis.

**B – radius:** 1 – caput radii; 2 – collum radii; 3 – tuberositas radii; 4 – corpus radii; 5 – incisura ulnaris; 6 – processus styloideus radii.

**Radiusul** (*radius*) (fig. 58). Epifiza superioară este compusă din trei elemente: **capul** (*caput radium*) cu o depresiune pe fața lui superioară, numită **foseta capului radial** (*fovea articularis*), care corespunde capitulului humerusului, și **circumferința capului** (*circumferentia articularis*) ce corespunde incizurii radiale de pe ulnă; **colul** (*collum radii*), porțiunea îngustă dintre cap și corp; **tuberozitatea radiusului** (*tuberositas radii*) situată mai jos de col, locul de inserție al mușchiului biceps brahial. Pe partea medială a epifizei distale se află **incizura ulnară** (*incisura ulnaris*), cu care articulează capul ulnei. Fața laterală se prelungește cu o proeminență osoasă, numită **apofiza stiloidă** (*processus styloideus*).

**Explorare manuală.** În mișcările de rotație, sub epicondilul lateral al humerusului, prin palpare poate fi explorat capul radiusului. În porțiunea distală se palpează procesul stiloidian.

## Scheletul mâinii

Denumirea de mână provine de la latinescul *manus*, derivat din *manipulus*. Mâna este cel mai perfecționat segment al aparatului locomotor al omului și reprezintă un organ complex alcătuit din 27 oase, 27 articulații și 19 mușchi.

Mâna nu este numai un organ de manipulare perfecționată ci și un organ specializat al sensibilității. De multe ori mâna capătă și atribuții de limbaj. Multiplele posibilități de mișcare de care dispune mâna omească fac din aceasta un veritabil mijloc de exprimare. Gesturile, care se execută cu mâna, sunt uneori mai semnificative decât vorbele. La surdomuți, mâna s-a transformat într-un adevărat organ al limbajului, fiecare literă a alfabetului fiind ilustrată cu ajutorul mâinii.

Dintre funcțiile senzoriale ale mâinii trebuie menționate aprecierea formei și volumului obiectelor – **stereognozia**, aprecierea greutateii obiectelor – **barognozia** și aprecierea preciziei mișcărilor – **kinestezia**. Însă nu numai mâna în totalitate dispune de calități bine diferențiate, senzoriale și motorii, ci și fiecare deget în parte. Astfel, policele, datorită mișcărilor de opoziție, execută forma principală a prehensiunii, pensa dintre police și restul mâinii. Pierderea policelui reduce capacitatea funcțională a mâinii cu 60%.

Indexul este degetul adresei. Are forță și intervine ca unul din stabilizatorii principali ai mișcărilor de prehensiune. El dispune de cea mai mare sensibilitate, fiind un deget tactil prin excelență. Degetul mijlociu este degetul forței, indispensabil prehensiunii obiectelor grele și menținerii în pozițiile atârnat sau sprijinit. Inelarul completează acțiunea degetului mijlociu în mișcările de forță. Rolul degetului mic este mai redus și contribuie la o stabilitate mai mare a prehensiunii.

**Oasele mâinii** (*ossa manus*). Scheletul mâinii este format din 27 oase (fig. 59) subdivizate în **oasele carpului** (*ossa carpi*), **oasele metacarpului** (*ossa metacarpi*) și **oasele degetelor mâinii** (*ossa digitorum manus*).

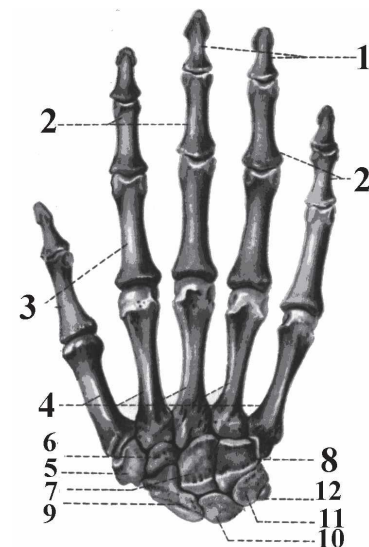
**Carpul** (*carpus*) este format din opt oase dispuse în două rânduri, câte patru în fiecare rând. Începând de la police, în rândul proximal

se află următoarele oase: **scafoidul** (*os scaphoideum*), **semilunarul** (*os lunatum*), **tricvetrul** (*os triquetrum*) și **pisiformul** (*os pisiforme*); în rândul distal, în aceeași ordine se găsesc: **trapezul** (*os trapezium*), **trapezoidul** (*os trapezoideum*), **capitulul** (*os capitatum*) și **osul cu cârlig** (*os hamatum*). Toate oasele sunt înzestrate cu fețe articulare pentru articularea cu oasele vecine. În ansamblul lor ele formează un masiv osos carpian de formă semicilindrică prezentând patru fețe. Fața anterioară este concavă formând **șanțul carpian** (*sulcus carpi*) pe unde alunecă tendoanele flexorilor degetelor și nervul median. Șanțul carpian este delimitat lateral de o proeminență formată de tuberculul osului scafoid și tuberculul osului trapez, numită **eminența carpi radialis**, iar medial de **eminența carpi ulnaris** formată de cârligul osului hamat și de osul piziform.

Fața posterioară este convexă și vine în raport cu tendoanele extensorilor.

Pe fața superioară, orientată spre oasele antebrăului, fețele articulare ale primelor trei oase carpiene ale primului rând formează condilul carpian de formă elipsoidă care se articulează cu radiusul. Fața inferioară, neregulată, se articulează cu oasele metacarpiene.

**Metacarpul** (*metacarpus*) este format din cinci oase tubulare scurte, numite **metacarpene** (*ossa metacarpalia*), cu o singură epifiză (*oase monoepifizare*). Enumerarea lor se face latero-medial de la police (I) spre degetul mic (V). Fiecare os metacarpian prezintă un **corp** (*corpus*), o **bază** (*basis*) și un **cap** (*caput*). Corpurile oaselor din partea palmară



**Fig. 59. Oasele mâinii drepte. Fața dorsală:**

1 – *phalanx distalis*; 2 – *phalanx media*; 3 – *phalanx proximalis*; 4 – *ossa metacarpalia*; 5 – *os trapezium*; 6 – *os trapezoideum*; 7 – *os capitatum*; 8 – *os hamatum*; 9 – *os scaphoideum*; 10 – *os lunatum*; 11 – *os triquetrum*; 12 – *os pisiforme*.

sunt întrucâtva concave, iar din partea dorsală sunt ușor convexe. Baza oaselor metacarpiene II – V prezintă o față articulară superioară, plană pentru joncțiunea cu oasele carpiene din rândul doi și câte o față laterală și una medială plate pentru articularea cu metacarpielele vecine.

**Metacarpianul I** (*os metacarpale I*) este mai scurt și mai gros. Pe baza lui se află o față articulară în formă de șa care se articulează cu trapezul. Capetele oaselor metacarpiene II – V sunt rotunjite și posedă o suprafață articulară pentru articularea cu baza falangelor proximale ale degetelor. Capul osului I metacarpian posedă o suprafață articulară elipsoidală.

**Oasele degetelor mâinii** (*ossa digitorum manus*). Mâna posedă cinci degete numerotate latero-medial de la I la V: degetul mare sau **policelul** (*pollex*), **indicele** (*index*), **mijlociul** (*digitus medius*), cel mai lung, **inelarul** (*digitis annularis*) și degetul mic (*digitus minimus* sau *auricularis*).

Oasele, care formează degetele, se numesc **falange** (*phalanges digitorum*). Sunt oase tubulare scurte, câte trei pentru degetele II – IV: proximală, *phalanx proximalis*, medie, *phalanx media*, și distală, *phalanx distalis*. Policelul are numai două falange: proximală și distală. Falangele proximale sunt cele mai lungi, iar cele distale sunt cele mai scurte.

Fiecare falangă prezintă o **bază** (*basis phalangis*), care se articulează cu capul metacarpianului corespunzător, un **corp** (*corpus phalangis*) și un cap (*caput phalangis*). Falanga distală se termină cu o tuberozitate dispusă ca o potcoavă (*tuberositas phalangis distalis*) ce corespunde unghiei.

**Oasele sesamoide ale mâinii și degetelor** (*ossa sesamoidea*). Sunt oase mici cuprinse în grosimea unor tendoane sau ligamente în vecinătatea unor articulații ale mâinii. La mână există un număr variabil de oase sesamoide, toate situate pe fața palmară. Două sunt constante și se află la nivelul articulației metacarpofalangiene a policelului: unul medial și altul lateral. Se pot întâlni câte un os sesamoid la nivelul articulației metacarpofalangiene a indicelui și degetului mic, mai rar la nivelul articulațiilor interfalangiene ale policelului.

**Explorare manuală.** Accesibile la palpare sunt unele oase carpiene. Scafoidul poate fi palpat medial și inferior față de procesul stiloid al ra-

diusului, deasupra eminentei tenare; el mai poate fi palpat și în porțiunea superioară a tabacherei anatomice, îndeosebi când mâna se află în adducție. Tricvetrul se palpează pe fața posterioară a gâtului mâinii, sub procesul stiloid al ulnei. Pisiformul se simte cu ușurință pe fața anterioară a gâtului mâinii, sub capul ulnei, deasupra eminentei hipotenare. Trapezul poate fi explorat în porțiunea inferioară a tabacherei anatomice. Cârligul osului hamat poate fi palpat cu dificultate la nivelul eminentei hipotenare cu 1 cm mai jos de osul pisiform. Osul capitat se palpează pe fața dorsală a mâinii. Semilunarul și trapezoidul sunt inabordabile.

Oasele metacarpiene și falangele pot fi ușor explorate, îndeosebi în poziția de flexie a degetelor.

## Scheletul membrului inferior (*ossa membri inferioris*)

Membrele inferioare sunt destinate staticii și locomoției și sunt formate din centura pelviană și scheletul membrului inferior liber.

**Centura pelviană** (*cingulum pelvicum*) este formată din cele două oase coxale, care leagă membrul inferior liber cu coloana vertebrală, constituind împreună cu osul sacrum și vertebrele coccigiene bazinul osos.

Scheletul membrului inferior liber este format din trei segmente:

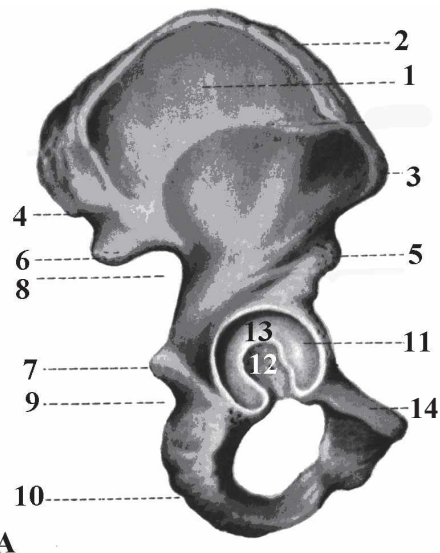
- scheletul coapsei alcătuit din osul femur; la nivelul articulației genunchiului se adaugă rotula situată anterior;
- scheletul gambei format din două oase lungi – tibia și fibula;
- scheletul piciorului constituit din 26 de oase dispuse în trei grupe: tarsul (7 oase), metatarsul (5 oase) și oasele degetelor (14 falange).

**Coxalul** (*os coxae*) este un os plat, embriologic structurat din trei oase: **ilionul**, situat cranial, dorsal și lateral, **ischionul**, caudal și dorsal, și **pubisul** – ventral. Ele se sudează definitiv între 12 – 16 ani la fete și 13 – 18 ani la băieți (fig. 60A, 60B). Corpurile acestor oase formează **cavitatea acetabulară** (*acetabulum*), care se află pe fața exterioară a coxalului, este orientată antero-lateral și inferior și se articulează cu capul femurului.

Acetabulul este o cavitate profundă, delimitată de o margine ascuțită, care în partea inferioară este întreruptă de incizura **acetabulului** (*incisura acetabuli*). Forma și dimensiunile acetabulului sunt diferite și dependente de vârstă și sex. Adâncimea acetabulului la nou-născut este mică și recepționează numai 1/3 din capul femural; la vârsta de un an adâncimea este de 12 mm; la 5 ani – de 16 mm, iar la bătrânețe poate recepționa mai mult de jumătate din capul femural. Adâncimea medie la adult este de 22 – 30 mm; raportul dintre adâncimea și diametrul cavității constituie **indicele acetabular** și este de 0,60. La femeie acest indice este mai mic decât la bărbat, ceea ce explică o frecvență mai mare a luxației congenitale de femur la fete.

Suprafața interioară a acetabulului prezintă: **suprafața semilunară** (*facies lunata*), care este articulară, și **fosa acetabulului** (*fossa acetabuli*), nearticulară.

**Ilionul** (*os ilium*) este constituit din **corp** (*corpus ossis ilii*), care participă la formarea acetabulului, și porțiunea superioară mai lată – **aripa ilionului** (*ala ossis ilii*). Pe partea de sus aripa se termină cu o margine, numită **creasta iliacă** (*crista iliaca*), pe care se evidențiază trei linii rugoase pentru inserția mușchilor abdomenului. În partea anterioară creasta iliacă se termină cu **spina iliacă antero-superioară** (*spina iliaca anterior superior*), iar posterior cu **spina iliacă postero-superioară**



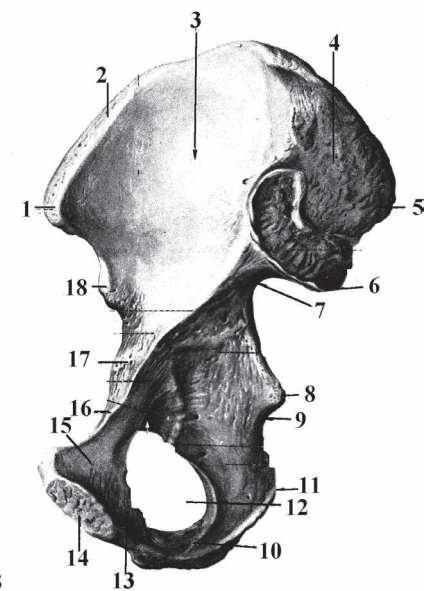
A

**Fig. 60A. Coxalul drept, fața externă:** 1 – *os ilium*; 2 – *crista iliaca*; 3 – *spina iliaca anterior superior*; 4 – *spina iliaca posterior superior*; 5 – *spina iliaca anterior inferior*; 6 – *spina iliaca posterior inferior*; 7 – *spina ischiadica*; 8 – *incisura ischiadica major*; 9 – *incisura ischiadica minor*; 10 – *tuber ischiadicum*; 11 – *fosa acetabuli*; 12 – *incisura acetabuli*; 13 – *facies lunata*; 14 – *ramus superior ossis pubis*.

(*spina iliaca posterior superior*). Mai jos de ele, pe marginea anterioară și posterioară a aripei iliace, se află **spina iliacă antero-inferioară** (*spina iliaca anterior inferior*) și **spina iliacă postero-inferioară** (*spina iliaca posterior inferior*).

Fața externă a aripii ilionului este străbătută de trei linii semicirculare, numite linii gluteale. Fața internă a aripii este netedă, concavă, numită **fosa iliacă** (*fossa iliaca*), delimitată de corpul ilionului prin linia **arcuată** (*linia arcuata*). Linia arcuată continuă anterior cu **eminența iliopubică** (*eminentia iliopubica*). Posterior de fosa iliacă se află o suprafață articulară, asemănătoare cu pavilionul urechii, numită **fața auriculară** (*facies auricularis*); ea se articulează cu o suprafață asemănătoare de pe osul sacru cu care formează articulația sacroiliacă. Superior de fața auriculară se află o puternică rugozitate – **tuberozitatea iliacă** (*tuberositas iliaca*), destinată inserției ligamentelor articulației sacroiliace.

**Pubisul** (*os pubis*) reprezintă porțiunea antero-inferioară a coxalului. În alcătuirea lui distingem un **corp** (*corpus ossis pubis*) și două ramuri – **ramura superioară** (*ramus superior ossis pubis*), care cotește sub un **unghi ascuțit** (*unghiul pubisului*) și se continuă cu **ramura in-**



B

**Fig. 60B. Coxalul drept, fața internă:** 1 – *spina iliaca anterior superior*; 2 – *crista iliaca*; 3 – *fossa iliaca*; 4 – *tuberositas iliaca*; 5 – *spina iliaca posterior superior*; 6 – *spina iliaca posterior inferior*; 7 – *incisura ischiadica major*; 8 – *spina ischiadica*; 9 – *incisura ischiadica minor*; 10 – *ramus ossis ischii*; 11 – *os ischii*; 12 – *foramen obturatum*; 13 – *ramus inferior ossis pubis*; 14 – *facies symphyialis*; 15 – *ramus superior ossis pubis*; 16 – *pecten ossis pubis*; 17 – *eminentia iliopubica*; 18 – *spina iliaca anterior inferior*.



**ferioară** (*ramus inferior ossis pubis*). La acest nivel de trecere a ramurii superioare în cea inferioară, imediat sub unghiul pubian, se află o suprafață ovală, **fața pubiană** sau **simfizară** (*facies symphysialis*), care se articulează cu suprafața similară a pubisului de partea opusă, formând **simfiza pubiană**. Cu 2 cm mai lateral de fața simfizială pe ramura superioară se află **tuberculul pubian** (*tuberculum pubicum*) de la care pe marginea posterioară a ramurii superioare continuă **creasta pubică** (*crista pubica*), ce se termină cu eminența iliopubică. Pe fața inferioară a ramurii superioare trece **șanțul obturator** (*sulcus obturatorius*).

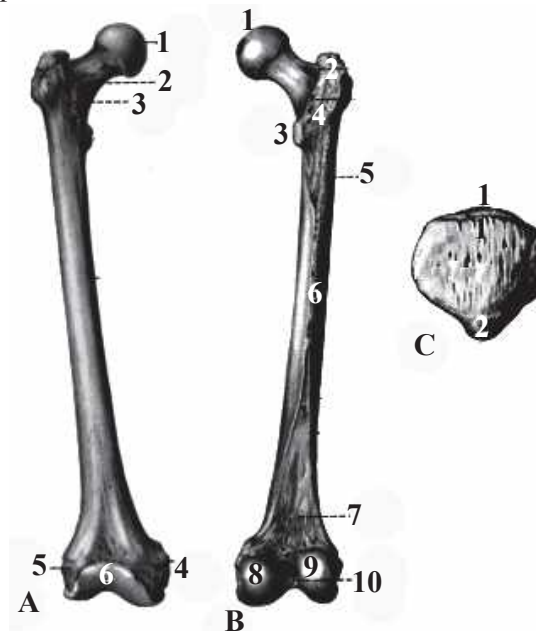
**Ischionul** (*os ischii*) cuprinde porțiunea postero-inferioară a osului. El este format din **corp** (*corpus ossis ischii*) și o **ramură** (*ramus ossis ischii*). La limita dintre corp și ramură se găsește **tuberozitatea ischiadică** (*tuber ischiadicum*). Superior de această tuberozitate se află **spina ischiadică** (*spina ischiadica*) ce desparte două incisuri: inferioară – **incisura ischiadică mică** (*incisura ischiadica minor*) și **incisura ischiadică mare** (*incisura ischiadica major*). Ramura ischionului unindu-se cu ramura inferioară a pubisului, delimitează **gaura obturată** (*foramen obturatum*).

**Explorare manuală.** Se palpează și uneori se vede (la subiecții slabi) creasta coxalului și spina iliacă antero-superioară. Sub spina iliacă antero-superioară se poate palpa incizura prin care trece nervul femural cutanat lateral. Mai inferior, uneori se palpează și spina iliacă antero-inferioară. De partea posterioară a crestei iliace se palpează spina iliacă postero-superioară. Pe linia mediană se palpează ușor simfiza pubiană, deasupra organelor genitale externe. La bărbat, la nivelul orificiului extern al canalului inghinal, se palpează tuberculul pubian, palpabil la femeie la locul de joncțiune al labiilor mari cu muntele lui Venus.

Fața internă a acetabulului o putem palpa prin tușeu rectal sau vaginal. Prin tușeu vaginal se poate palpa și marginea inferioară a simfizei pubiene. Tuberozitatea ischiadică se poate palpa ușor la nivelul fesei în condițiile în care coapsa este flectată.

**Femurul** (*femur*) este un os tubular lung constituit din corp și două epifize (fig. 61). Pe epifiza proximală e situat **capul femurului** (*caput femoris*) în centrul căruia se află **foseta capului femurului** (*fovea*

*capitis femoris*) pentru inserția ligamentului capului femurului. Capul privește antero-superior și puțin medial. Capul este unit cu corpul prin **colul femurului** (*collum femoris*), formând unghiul cervico-diafizar. Acest unghi, numit și unghiul de înclinație, măsoară aproximativ 125 – 130°. Mărirea acestui unghi duce la abducția membrului inferior, deformare numită **coxa valga**, iar micșorarea lui se soldează cu adducție, deformare ce poartă denumirea de **coxa vara**. Sudarea deplină a capului cu colul are loc între 14 – 20 ani.



**Fig. 61. Femurul drept.**

**A – aspect anterior:** 1 – fovea capitis femoris; 2 – collum femoris; 3 – linea intertrochanterica; 4 – epicondylus medialis; 5 – epicondylus lateralis; 6 – facies patellaris.

**B – aspect posterior:** 1 – caput femoris; 2 – trochanter major; 3 – trochanter minor; 4 – crista intertrochanterica; 5 – tuberositas glutea; 6 – linea aspera; 7 – facies poplitea; 8 – condylus medialis; 9 – condylus lateralis; 10 – fossa intercondylaris.

**C – patella:** 1 – basis patellae; 2 – apex patellae.

La limita dintre col și corp se află două proeminente, numite trohantere: superolateral **trohanterul mare** (*trochanter major*), iar inferior și medial **trohanterul mic** (*trochanter minor*). Pe fața medială a trohanterului mare se găsește o depresiune rotunjită și profundă, ce poartă denumirea de **fosa trohanterică** (*fosa trochanterica*). Anterior, între cele două trohantere, trece linia **intertrohanterică** (*linea intertrochanterica*), iar posterior – **creasta intertrohanterică** (*crista intertrochanterica*).

**Corpul femurului** (*corpus femoris*) are o formă prismatic triunghiulară cu marginile rotunjite la care distingem trei fețe: anterioară, laterală și medială. Prezintă o ușoară curbură cu concavitatea îndreptată dorsal. Marginea posterioară este rugoasă și se numește **linia aspră** (*linea aspera*), care se împarte în **labiile medială și laterală** (*labium mediale et labium laterale*). În partea de sus ele sunt divergente și se îndreaptă spre trohanterele mare și mic ale femurului. Labia laterală se îngroașă formând **tuberozitatea glutee** (*tuberositas glutea*), locul de inserție a mușchiului gluteu mare. Labia medială se prelungește cu **linia pectineului** (*linea pectinea*). În porțiunea inferioară a diafizei femurului ambele labii se îndepărtează delimitând o suprafață triunghiulară, numită **fața poplitee** (*facies poplitea*).

Epifiza inferioară este mai voluminoasă, fiind formată din două proeminente articulare, numite **condili: condilul medial** (*condylus medialis*) și **condilul lateral** (*condylus lateralis*). Anterior cei doi condili converg spre o suprafață articulară, numită **fața patelară** (*facies patellaris*), iar posterior condiliile sunt separați prin **fosa intercondilară** (*fossa intercondylaris*).

Condilul medial este mai îngust decât cel lateral, fiind situat mai jos ca acesta. Grație acestei particularități, coapsa formează cu gamba un unghi obtuz de 170 – 175°, deschis lateral. Unghiul este mai accentuat la femei decât la bărbați. Când condilul medial coboară prea mult, unghiul se micșorează sub 145° și genunchiul este proiectat medial. Această deformație poartă denumirea de **genu valgum** (X). Când unghiul dintre coapsă și gambă, este deschis medial, se formează **genu varum** (O).

Mai sus de fețele articulare ale condililor se află câte o proeminență, numite **epicondilul medial** (*epicondylus medialis*) și respectiv **epicon-**

**dilul lateral** (*epicondylus lateralis*) pe care se inseră ligamentele laterale ale articulației genunchiului.

Rotula (*patella*) este un os sesamoid, situat în tendonul mușchiului cvadriiceps femural (fig. 61). Ea este de formă triunghiulară cu **baza** (*basis patellae*) orientată superior și **vârful** (*apex patellae*), îndreptat inferior. **Fața anterioară** (*facies anterior*) este rugoasă, iar fața posterioară sau articulară (*facies articularis*) jonctionează cu fața rotuliană a femurului.

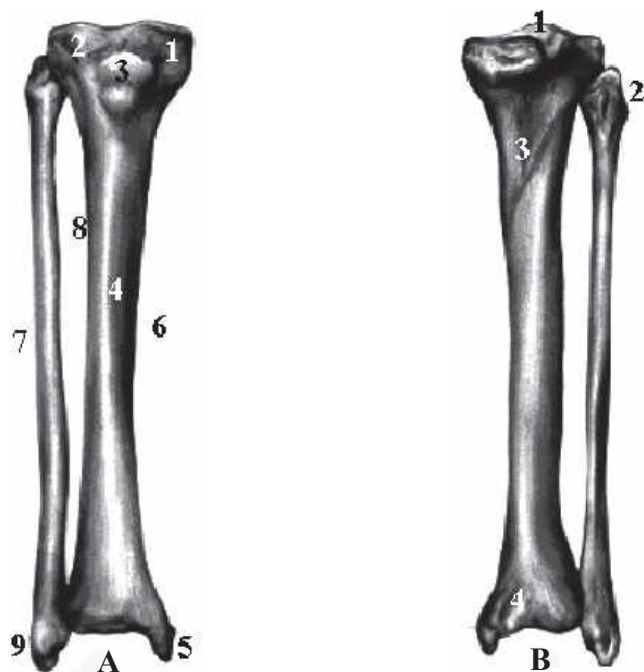
**Explorare manuală.** Pot fi ușor văzuți (la indivizii mai slabi) și palpați epicondiliile medial și lateral, și trohanterul mare. Inspecția și palparea patelei se fac cel mai bine în extensia gambei pe coapsă, dar cu musculatura relaxată.

**Oasele gambei** (*ossa cruris*). Scheletul gambei este format din două oase tubulare lungi: **tibia** (*tibia*), situată medial, și **fibula** (*fibula*), situată lateral (fig. 62). Tibia este mai voluminoasă decât fibula deoarece greutatea corpului se transmite la oasele tarsiene numai prin tibie. Ele sunt unite prin extremitățile lor proximale și distale, fiind separate prin **spațiul interosos al gambei** (*spatium interosseum cruris*).

Tibia are un corp și două epifize. **Corpul tibiei** (*corpus tibiae*) are o formă prismatică triunghiulară și prezintă trei fețe și trei margini. **Fața medială** (*facies medialis*), netedă, se află nemijlocit sub piele. **Fața laterală** (*facies lateralis*) și **fața posterioară** (*facies posterior*) sunt acoperite de mușchi. În porțiunea superioară fața posterioară prezintă **linia mușchiului solear** (*linea musculi solei*). **Marginea anterioară** (*margo anterior*) este ascuțită. Ea proemină sub piele; superior se îngroașă, formând **tuberozitatea tibiei** (*tuberositas tibiae*) pe care se inseră mușchiul cvadriiceps al femurului. **Marginea medială** (*margo medialis*) este pronunțată numai în partea inferioară. **Marginea laterală** (*margo lateralis*) este orientată spre fibulă, din care cauză se numește și **margine interosoasă** (*margo interossea*).

**Epifiza superioară** este voluminoasă, fiind constituită din doi condili: **condilul medial** (*condylus medialis*) și **condilul lateral** (*condylus lateralis*). Fiecare condil prezintă o **față superioară articulară** (*facies articularis superior*), separate prin **eminența intercondilară** (*eminentia intercondylaris*). Ea este formată din doi tuberculi – **tuberculul**

**intercondilar medial** (*tuberculum intercondylaris medialis*) și **tuberculul intercondilar lateral** (*tuberculum intercondylaris lateralis*). Anterior și posterior față de eminența intercondilară se află două suprafețe rugoase, numite **aria intercondilară anterioară** (*aria intercondylaris anterior*), pe care se inseră ligamentul încrucișat al articulației genunchiului. Inferior de condilul lateral se află **fața articulară fibulară** (*facies articularis fibularis*) pentru articulare cu capul fibulei.



**Fig. 62. Tibia și fibula din dreapta.**

**A – aspect anterior:** 1 – *condylus medialis*; 2 – *condylus lateralis*; 3 – *tuberositas tibiae*; 4 – *margo anterior*; 5 – *malleolus medialis*; 6 – *tibia*; 7 – *fibula*; 8 – *margo interosseus tibiae*; 9 – *malleolus lateralis*.

**B – aspect posterior:** 1 – *eminentia intercondylaris*; 2 – *caput fibulae*; 3 – *linea m. solei*; 4 – *sulcus malleolaris*.

**Epifiza inferioară** este mai puțin dezvoltată ca cea superioară și prezintă următoarele elemente:

- **fața articulară inferioară** (*facies articularis inferior*) ce jonctionează cu astragalul;

- **maleola medială** (*malleolus medialis*), care deviază pe partea medială a tibiei în sens inferior; posterior de ea se află **șanțul maleolar** (*sulcus malleolaris*) prin care trece tendonul mușchiului tibial posterior. Lateral prezintă o față articulară pentru talus (**facies articularis malleoli**);

- **incisura fibulară** (*incisura fibularis*), ce se află pe marginea laterală, servește pentru joncțiunea cu fibula.

**Fibula** este un os tubular lung care, la fel, prezintă un corp și două epifize (fig.62). **Corpul** (*corpus fibulae*) este prismatic triunghiular și prezintă trei fețe și trei margini: **fața laterală** (*facies lateralis*), **fața medială** (*facies medialis*) și **fața posterioară** (*facies posterior*), delimitate prin trei margini – **marginea anterioară** (*margo anterior*), **marginea posterioară** (*margo posterior*) și **marginea medială**, numită **interosoasă** (*margo interosseus*).

Pe epifiza superioară se află **capul fibulei** (*caput fibulae*), care prezintă o față articulară (*facies articularis capitis fibulae*). Capul se prelungește superior cu un **vârf** (*apex capitis fibulae*), unit cu corpul printr-un **col** (*collum fibulae*), înconjurat lateral de nervul fibular comun, raport important în fracturile osului la acest nivel.

**Epifiza inferioară** este formată de o proeminență vizibilă sub piele, numită **maleola laterală** (*malleolus laterales*), care este mai lungă decât maleola medială. Fața medială a maleolei prezintă o față articulară (*facies articularis malleoli*).

### Explorare manuală

În primul rând poate fi explorată tuberozitatea tibiei și marginea anterioară a diafizei tibiei, care se poate palpa pe toată lungimea sa. În partea superioară a gambei se palpează condiliile tibiei și capul fibulei. Sub acest reper osos, la nivelul colului fibular, trece nervul fibular comun. În partea inferioară a gambei sunt accesibile pentru palpare maleola medială și maleola laterală.

## Oasele piciorului (*ossa pedis*)

Oasele piciorului sunt dispuse în trei grupe: **tarsul**, **metatarsul** și **oasele degetelor** (fig. 63).

**Tarsul** (*tarsus*) este un masiv osos care ocupă jumătatea posterioară a piciorului. Este alcătuit din șapte oase dispuse în două rânduri:

- rândul posterior cu două oase suprapuse: **astragalul** deasupra și **calcaneul** dedesubt;

- rândul anterior constituit din cinci oase: navicularul, cuboidul și trei cuneiforme. Cele șapte oase ale tarsului formează o boltă concavă inferior, pe care se sprijină greutatea corpului.

**Astragalul** (*talus*) este format din **corp** (*corpus tali*), **cap** (*caput tali*) și **col** (*collum tali*). Pe suprafața superioară a corpului se află trohleea astragalului (*trochlea tali*) ce prezintă trei fețe articulare: **fața superioară** (*facies superior*), în cea mai mare parte articulară, ce jonctionează cu fața articulară inferioară a tibiei; **fața maleolară medială** (*facies malleolaris medialis*) și **fața maleolară laterală** (*facies malleolaris lateralis*), care articulează cu fețele respective ale maleolelor. Pe partea inferioară a astragalului se află trei fețe articulare de unire cu calcaneul: anterioară, medie și posterioară. Între fețele articulare medie și posterioară trece **șanțul astragalului** (*sulcus tali*).

Capul astragalului este înzestrat cu o față articulară pentru a articula cu osul navicular, numită **naviculară** (*facies articularis navicularis*). Deoarece colul astragalului nu prezintă continuarea direcției corpului, fiind înclinat infero-medial, între aceste două porțiuni se formează două unghiuri: **unghiul de declinație** și **unghiul de înclinație**. Unghiul de înclinație este deschis inferior și are în medie  $115^{\circ}$ , iar unghiul de declinație este deschis medial și are  $158^{\circ}$ .

Cele două unghiuri se modifică în unele deformații ale piciorului. Unghiul de înclinație este cu atât mai deschis cu cât piciorul este mai plat și invers, cu cât unghiul este mai ascuțit cu atât piciorul este mai boltit. Unghiul de declinație este mai mic și colul mult deviat medial în piciorul varus.

**Calcaneul** (*calcaneus*) este cel mai voluminos os al tarsului la

care deosebim **corpul** (*corpus calcanei*), ce posterior se termină cu o proeminență (*tuber calcanei*). Pe partea superioară a calcaneului distingem trei fețe articulare – anterioară, medie și posterioară – ce corespund fețelor calcaniene de pe fața inferioară a talusului. Fețele medie și posterioară sunt despărțite prin **șanțul calcaneului** (*sulcus calcanei*), care împreună cu șanțul talusului formează un canal, numit **sinus tarsi**. Antero-superior șanțul calcanean este limitat printr-o proeminență puternică, numită suportul astragalului (*sustentaculum tali*), pe care se sprijină capul talusului. Sub el se găsește șanțul tendonului mușchii flexor lung al halucelui (*sulcus tendinis m. flexor hallucis longi*).

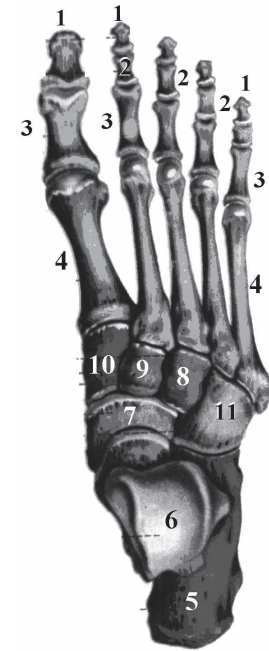


Fig. 63. Oasele piciorului drept.

*Aspect superior:*

**Osul navicular** (*os naviculare*) este situat pe partea medială a piciorului, cuprins între capul astragalului, 1 – *phalanx distalis*; 2 – *phalanx media*; 3 – *phalanx proximalis*; 4 – *ossa metatarsalia*; 5 – *calcaneus*; 6 – *talus*; 7 – *os naviculare*; 8 – *os cuneiforme laterale*; 9 – *os cuneiforme intermedium*; 10 – *os cuneiforme mediale*; 11 – *os cuboideum*.

**Osul cuboid** (*os cuboideum*) este așezat pe partea laterală a piciorului, anterior calcaneului. Pe partea inferioară se află **tuberozitatea osului cuboid** (*tuberositas ossis cuboideae*), anterior de care trece **șanțul tendonului mușchii peronei lung** (*sulcus tendinis m. peronei longi*).

**Oasele cuneiforme** (*ossa cuneiformia*) sunt trei oase de formă prismatic triunghiulară, care contribuie la edificarea boltii transversale a piciorului, fiind plasate anterior navicularului și articulate între ele.

**Cuneiformul medial** (*os cuneiforme mediale*) este situat pe marginea medială a piciorului și articulează anterior cu baza metatarsianului I; **cuneiformul intermediar** (*os cuneiforme intermedium*) articulează anterior cu metatarsianul II; **cuneiformul lateral** (*os cuneiforme laterale*) anterior se unește cu metatarsianul III.

**Oasele metatarsului** (*ossa metatarsalia*). Metatarsul este format din cinci oase tubulare scurte, care se compun din corp (*corpus*), o bază (*basis*) și un cap (*caput*). Corpul are o formă prismatică triunghiulară și prezintă o față dorsală, una medială și alta laterală. Baza este înzestrată cu fețe articulare, care servesc la articulația metatarsienelor între ele și cu oasele tarsiene.

Capul are o suprafață articulară convexă care se articulează cu falanga proximală. Capul metatarsianului I pe partea plantară este înzestrat cu două fețe articulare pentru unirea cu oasele sesamoide.

### Oasele degetelor piciorului (*ossa digitorum pedis*)

Scheletul degetelor de la picior se aseamănă cu falangele degetelor de la mână numai că sunt mai scurte. Degetul I se numește **haluce** (*hallux*), iar degetul V – **deget mic** (*digitus minimus*). Cu excepția halucelui, care are numai două falange – una proximală și una distală, fiecare deget are câte trei falange – proximală (*phalanx proximalis*), medie (*phalanx media*) și distală (*phalanx distalis*).

Falangele sunt oase tubulare scurte și prezintă un **corp** (*corpus phalangis*), un **cap** (*caput phalangis*) și o **bază** (*basis phalangis*). Capul și baza sunt înzestrate cu fețe articulare pentru unirea cu oasele metatarsiene și a falangelor între ele. Fiecare falangă distală se termină cu o **tuberozitate** (*tuberositas phalangis distalis*). În regiunea articulațiilor metatarsofalangiene I și V și în articulația interfalangiană a halucelui constant se determină oase sesamoide.

**Explorarea manuală.** Sub maleola medială cu ușurință se explorează *sustentaculum tali*. Între maleola medială și laterală, ventral și distal, se palpează proeminența unghiului ventrolateral al trohleei talusului. În mișcările de flexie și extensie ale piciorului se poate palpa

o parte a capului astragalului. În poziția de flexie forțată a degetelor se pot palpa capetele metatarsienelor I – V. Cu ușurință se palpează toate falangele degetelor.

### Dezvoltarea membrelor

Primii muguri ai membrelor la om apar în săptămâna a 3-ea de dezvoltare intrauterină sub forma unor excrescențe ale trunchiului în regiunea cervicală inferioară și lombosacrală, regiuni din care primesc pe baza metameriei inervația ( $C_4 - T_1$ , și  $L_2 - S_3$ ). Primordiile membrelor superioare apar înaintea celor inferioare. Astfel, în ziua a 24-a a vieții intrauterine apar membrele superioare, iar în ziua a 26-a – membrele inferioare.

În săptămâna a 6-a proeminențele membrelor cresc, devin mai plate. Marginea liberă se lărgește și la săptămâna a 7-ea se remarcă extremitățile în formă de paletă festonată cu cinci proeminențe indicatoare ale degetelor. La sfârșitul lunii a 2-a, prin resorbția membranelor interdegetale, se conturează degetele.

Scheletul membrelor se formează începând cu centurile și se continuă cu extremitățile distale. Ulterior se dezvoltă antebrațul și gamba, și în sfârșit brațul și coapsa. În dezvoltarea membrelor superioare și a celor inferioare există un paralelism. Astfel, dezvoltarea segmentelor membrelor decurge în felul următor: după apariția centurilor se diferențiază elementele distale, pe urmă cele medii și în sfârșit cele proximale. În săptămâna a 5-a, în mugurii membrelor apar numeroase condensări mezenchimale precartilaginoase; în săptămâna a 7-a începe stadiul cartilagos, iar în săptămâna a 8-a osificarea encondrală, care continuă și după naștere. La naștere epifizele și metafizele sunt cartilaginoase, iar diafizele complet osificate. În oasele membrelor centrii secundari de osificare din epifize se formează la vârsta de 5 – 10 ani. Epifizele osoase concresec cu diafizele după 15 – 18 ani.

Numai corpul claviculei, spre deosebire de celelalte oase ale membrelor, se osifică endesmal, deci trece în dezvoltarea sa numai două etape: membranoasă și osoasă. În săptămâna a 6-a apare centrul de osificare în

corpul claviculei. Din ele se osifică numai corpul și extremitatea acromială a claviculei. În cartilajul extremității sternale centrul de osificare apare tocmai la vârsta de 16–18 ani și concrește cu corpul claviculei la 20 – 25 ani.

La sfârșitul lunii a 2-a are loc mișcarea de rotație a membrelor superioare cu 90° în exterior, iar a celor inferioare în interior, care are drept rezultat determinarea poziției lor definitive.

### Anomaliile de dezvoltare ale membrelor

Lipsa claviculei – uni- sau bilaterală; clavicula scurtă; bifurcația extremității acromiale, unde o parte se articulează cu acromionul, iar cealaltă cu creasta omoplatului.

Anomaliile omoplatului sunt însoțite de obicei, de anomaliile claviculei și humerusului. Absența cavității glenoidale a omoplatului se îmbină cu deformația congenitală a capului humerusului, scurtarea claviculei și alte modificări ale acestor oase; poziția asimetrică a omoplatilor; omoplat suplimentar constituie 5% din cazuri.

**Amelia**, absența totală a unuia din membre; **ectromelie** – absența subtotală a unui membru, **adactilia** – lipsa degetelor; **afalangia** – lipsa falangelor; **ectrodactilia** – lipsa unuia sau a mai multor degete; **polidactilia** – degete supranumerare; **halomegalia** – degete gigante; **sindactilia** (degete lipite) – poate fi membranoasă, cutanată, osoasă; **macroactilia** – degete mari prin surplus de falange; **brahidactilia** – degete scurte prin absența uneia sau a 2 falange, a unor degete.

**Ectrocherie**, caracterizată prin absența mâinii; **ectropodie** – absența piciorului propriu-zis. **Brachimelie** – scurtarea unuia sau a mai multor segmente de membru. **Focomelie**, când sunt dezvoltate numai segmentele distale ale membrelor și mâna sau piciorul sunt fixate direct pe trunchi (lipsind brațul și antebrațul, respectiv coapsa și gamba). **Micromelie** – membre scurte cu segmente proporționale între ele. **Sinostoza** oaselor antebrațului sau a gambei. **Pseudoartroze** congenitale.

**Exostoza** osteogenică este caracterizată prin oase care apar în vecină-

tatea cartilajelor de creștere în primii ani de viață. Sunt condiționate de izolarea unui fragment din acest cartilaj, ce se osifică independent. **Aplaziile congenitale** ale peroneului. **Aplazia** congenitală a patelei. **Patella partita** este o anomalie generată de prezența mai multor nuclee de osificare, a căror sutură nu a fost posibilă.

**Genu valgum** – deviația laterală a picioarelor de la linia mediană cu alipirea genunchilor. Genu valgum al adolescenților apare cu predilecție către vârsta de 12 – 16 ani și se întâlnește mai mult la băieți. Deformitatea se produce sub influența creșterii dezechilibrate a condilului intern femural. **Genu varrum** – genunchii depărtați în afară. **Genu recurvatum** – genunchii sunt fixați în hiperextensie, flexia fiind foarte redusă, iar patela poate lipsi.

**Membre suplimentare** – mai frecvent cele inferioare. **Polifalangia**. **Luxație** și **subluxație** congenitală, mai frecvent în articulația coxofemurală la sexul feminin. Răspândirea acestei anomalii în diferite țări este diferită. Andren (1961), studiind această problemă, a demonstrat că în așa țări ca China, India, Brazilia, această patologie aproape că nu se întâlnește, însă este destul de răspândită în Saksonia, Italia de Nord, Cehoslovacia, Ungaria. Parțial, autorul explică această particularitate prin specificul tradițiilor acestor popoare în îngrijirea copiilor mici. Fixarea picioarelor în poziția de adducție predispune la apariția luxației în articulația coxofemurală. Această poziție duce la o dezvoltare insuficientă a cavității acetabulare. În cazul când copilul timp îndelungat se află cu picioarele desfăcute (îndepărtate), are loc o dezvoltare normală a elementelor ce preîntâmpină aceste luxații. De exemplu, s-a stabilit că în Vietnamul de munte, luxația congenitală a femurului practic nu se întâlnește, deoarece femeile acestei țări poartă copiii în spate (poziția Lorenz) cu picioarele îndepărtate, îmbrățișând cu ele trunchiul mamei (K. Karcinov, 1958). Această anomalie este strict dependentă de particularitățile structurii și diferențierii cavității acetabulare.

**Amputația congenitală** – uni- sau bilaterală, mai frecvent a segmentelor distale ale membrului.

**Picior strâmb congenital**. Spre deosebire de luxația congenitală a femurului, se întâlnește mai frecvent la bărbați. Forma tipică a

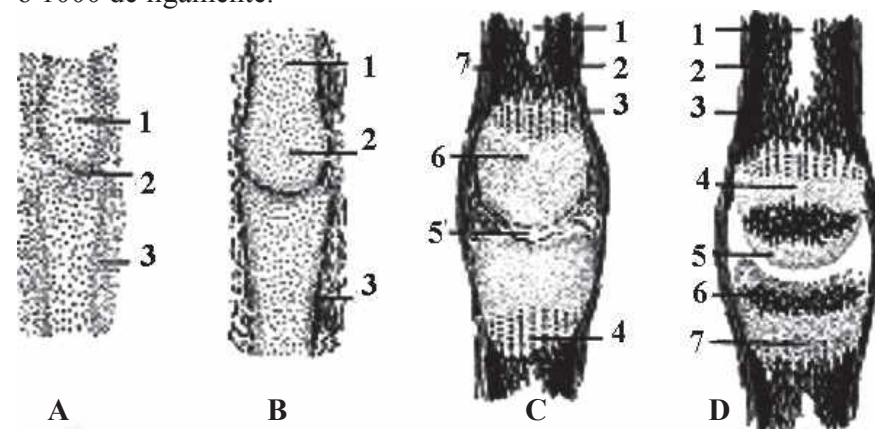
acestei anomalii se caracterizează prin următorul complex de criterii: 1 – marginea laterală a piciorului este răsucită în jos și servește ca punct de sprijin al corpului; 2 – marginea medială este răsucită invers – în sus; 3 – suprafața dorsală a piciorului privește înainte; 4 – suprafața plantară este îndreptată înapoi. La o formă foarte pronunțată a acestei anomalii, bolnavii se sprijină pe fața dorsală a piciorului.

**Fuziunea congenitală a oaselor adiacente.** Se deosebesc două variante ale acestei anomalii: concreșcența și asimilația. Se întâlnesc mai frecvent la coloana vertebrală, iar în regiunea membrului în articulațiile interfalangiene, intercarpiene, intertarsiene, simfiza pubiană și porțiunea proximală a oaselor antebrațului.

O anomalie rar întâlnită este **sirenomelia**, care apare ca rezultat al dereglării diferențierii segmentelor membrului inferior; are loc asimilația și concreșterea tuturor segmentelor de membru și formarea unui membru nesegmentat și nefuncțional.

## ARTROSINDESMOLOGIE

Tradus cuvânt în cuvânt, termenul **artrosindesmologie** înseamnă știința despre articulații și ligamente (de la cuvintele *arthros* – articulație, *desmos* – ligament, *logos* – știință). În structura scheletului deosebim peste 230 articulații diferite după structură și funcții, și în jurul la o 1000 de ligamente.



**Fig. 64. Dezvoltarea articulațiilor:**

*A. 1 – aglomerație de mezenchim ce precede formarea cartilajului; 2 – amplasamentul viitoarei fisuri articulare; 3 – primordiul epicondriului; B. 1 – primordiul cartilagos al diafizei; 2 – primordiul cartilagos al epifizei; 3 – pericondriu. C. 1 – canalul medular; 2 – diafiz; 3 – periost; 4 – zona de eroziune a cartilajului; 5 – fisura articulară; 6 – cartilaj epifizar; 7 – diafiză cartilaginoasă. D. 1 – canal medular; 2 – diafiz; 3 – periost; 4 – lamela cartilaginoasă epifizară; 5 – cartilaj articular; 6 – centru de osificare epifizar; 7 – zona de eroziune a cartilajului.*

Structura plurisegmentală a scheletului reprezintă una din condițiile principale ce asigură mobilitatea în diferite segmente ale corpului. Factorul determinant al morfologiei articulațiilor este mișcarea. Caracterul mișcărilor depinde de tipul de unire a oaselor, definit la primele etape ale ontogenezei, care demonstrează că dezvoltarea articulațiilor este strâns legată de dezvoltarea oaselor. Articulațiile, ca și oasele, sunt

organe de origine mezodermală. Ele se dezvoltă din mezenchimul interzonal, numit **blastem articular** sau **disc intercondral**.

Blastemul mezenchimal osteogen este inițial neîntrerupt în mugurii membrelor și în calota craniană. Modelele precartilaginoase și cele cartilaginoase ale oaselor mezenchimul interzonal se modifică în sensul formării **articulației**. Evoluția acestui mezenchim are loc în două etape:

- poate să persiste în întregime, realizând uniri neîntrerupte – **sinartroze**, fără cavitate articulară (sindesmoze, sincondroze) cu evoluția finală în **sinostoza**;

- poate evolua cavitat, formând uniri întrerupte – **articulații mobile** sau **diartroze**.

La diferențierea diartrozelor dintre machetele oaselor, mezenchimul supus presiunii de creștere cedează și dispăre, realizând fisuri articulare primare. În săptămâna a 8-a, fisura devine **cavitate articulară**, iar din limitele laterale ale mezenchimului interzonal, în continuarea pericondriului, se formează capsula articulară.

Termenul apariției cavităților articulare în diferite segmente ale corpului este variabil. Prima începe să se formeze articulația coxofemurală la feții de 20 – 30 mm; cavitatea articulației umărului apare la fătul de 34 mm, iar cavitatea sinovială a articulațiilor mâinii la fătul de 30 – 50 mm. La nivelul capsulei apar îngroșări, care devin **ligamente articulare**. Un strat celular subțire delimitează inițial cavitatea articulară devenind **membrana sinovială**; aceasta va dispărea ulterior de pe cartilajul extremităților osoase, care vor ajunge în contact, dar persistă pe fața internă a capsulei articulare. Așa se formează **cavitatea sinovială**, în care apare lichidul sinovial, format din plasmă dializată, celule cartilaginoase desprinse și mucus.

Formarea cavității sinoviale nu este complet elucidată, existând mai multe ipoteze în acest sens. Conform uneia din ele, apariția cavității sinoviale este rezultatul activității enzimatică. Se presupune că pot interveni **enzime** (hialuronidaza) cu rol în depolimerizarea și lichefierea mucopolizaharidelor stratului mezenchimal intermediar.

**Formațiunile fibroase intraarticulare** (meniscurile articulației genunchiului, discurile sterno-claviculare și temporo-mandibular, labrul

scapular și cotiloidian) sunt derivate din mezenchimul interzonal, persistent în aceste articulații. Din același țesut iau naștere, din necesitatea frânării unor mișcări și a creșterii stabilității articulare, ligamentele articulare și capsulare. **Bursele sinoviale** apar la fel ca și fisurile în țesutul fibros embrionar periarticular.

Forma și structura, caracteristice fiecărei articulații sinoviale, sunt determinate, în primul rând, **genetic**. Factorii funcționali mecanici intervin în mod secundar în remodelarea articulațiilor sinoviale, care începe în perioada intrauterină, când intră în acțiune musculatura scheletică și presiunile intraarticulare.

Pătrunderea, în mod intensiv, a vaselor sangvine din epicondru în modelul cartilagos al osului determină diferențierea cartilajului articular și osificarea endocondrală a epifizelor oaselor. Fețele articulare în articulațiile temporo-mandibulare și sterno-claviculare sunt acoperite cu cartilaj fibros, iar în celelalte articulații cu cartilaj hialin.

Morfogeneza articulațiilor este un proces dinamic ce continuă pe parcursul întregii vieți, fiind în strânsă legătură și dependență cu mediul de trai. La nou-născuți aparatul artro-ligamentar anatomic este deja format, însă creșterea și modelarea formei fețelor articulare continuă și forma lor definitivă se determină în termeni diferiți, fiind dependentă de mai mulți factori ai mediului intern și extern. Capsula articulară este foarte subțire, iar dimensiunile cavității articulare, în comparație cu cei maturi, sunt mai mari. Bursele sinoviale sunt slab dezvoltate, în locul lor deseori se determină aglomerări de țesut conjunctiv lax. Ele se formează paralel cu dezvoltarea mușchilor.

Factorii mecanici și funcționali intervin în timp, modelând formele primare și definitivând suprafețele articulare de care depinde direcția și amplitudinea mișcărilor. După P.F. Lesgaft, forma definitivă a articulației se cristalizează conform legii unității și luptei contrariilor, unde una din condiții este unirea trainică a oaselor prin economisirea țesuturilor și a spațiului în organism, iar a doua este necesitatea asigurării condițiilor favorabile pentru efectuarea liberă a mișcărilor.



## Anomaliile de dezvoltare ale articulațiilor

Anumiți factori teratogeni limitează mișcările embrionului și fătului, producând contracturi congenitale sau luxarea articulațiilor.

**Artrogripoza** – grup eterogen de contracturi congenitale ale mai multor articulații. Este specifică triada: mână strâmbă, picior strâmb și luxație de femur.

**Luxațiile congenitale** de umăr, de șold, ale patelui și femurotibială.

## Clasificarea unirilor dintre oase

Funcțiile complexe ale sistemului osos în organism necesită și o complexitate a organelor de legătură dintre oase. De aici și multitudinea și varietatea tipurilor de uniri (schema 1).

Unirile dintre oasele scheletului corpului omenesc pot fi împărțite în trei grupe mari:

- **sinartroze** sau uniri neîntrerupte;
- **diartroze** sau uniri întrerupte;
- **hemiarthroze** sau simfize, forma de tranziție dintre sinartroze și diartroze.

Relieful oaselor reflectă tipul lor de unire. La unirile neîntrerupte, pe oase sunt bine pronunțate rugozitățile, liniile, crestele, tuberozitățile, iar cele întrerupte prezintă diferite forme de fețe articulare.

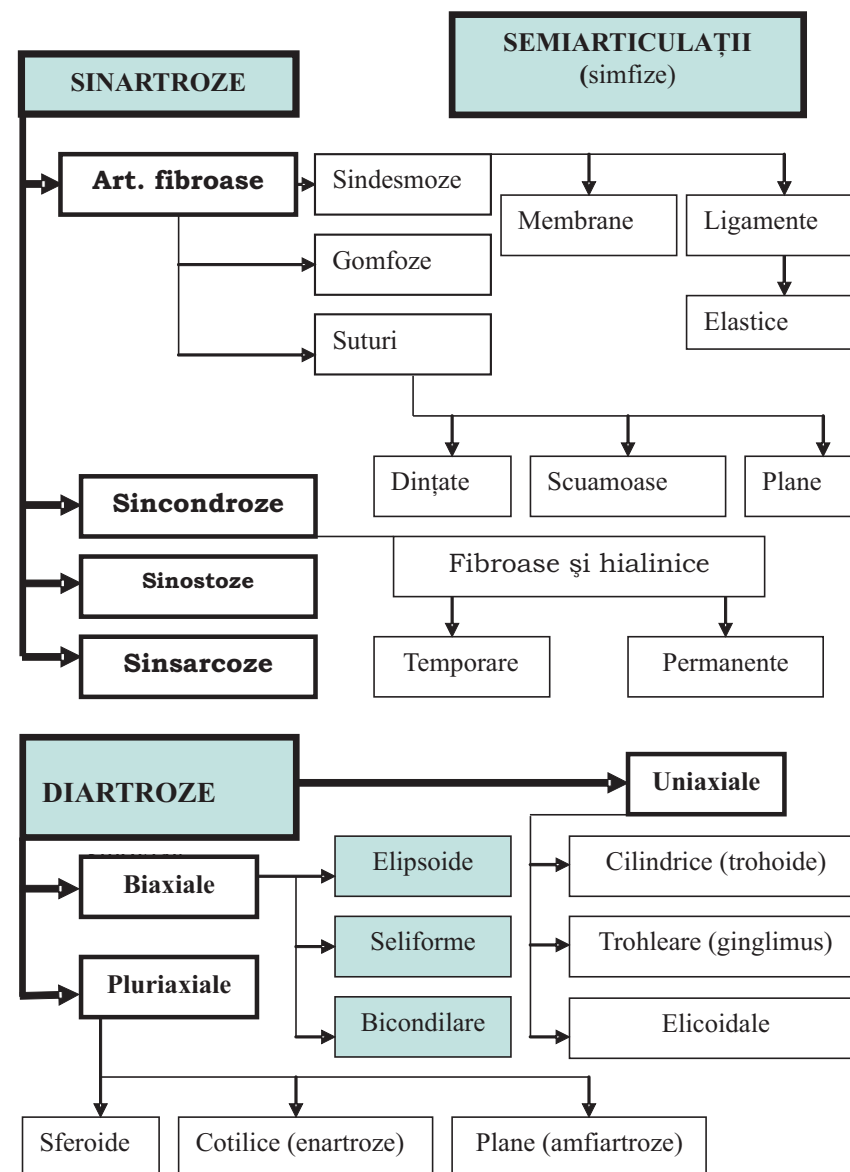
**Sinartrozele** reprezintă unirile oaselor prin intermediul a diferitor tipuri de țesut conjunctiv. Fisuri sau cavități articulare între aceste oase lipsesc. Aceste uniri sunt trainice, însă mobilitatea lor este limitată sau pe deplin lipsește. În funcție de tipul de țesut, care unește oasele, distingem: sinfibroze, sincondroze și sinostoze (fig. 65).

**Sinfibrozele** (*junctura fibrosa*) constituie unirile oaselor prin intermediul țesutului conjunctiv fibros dens. La acest grup se referă ligamentele, membranele, fontanelele, suturile și gomfozele.

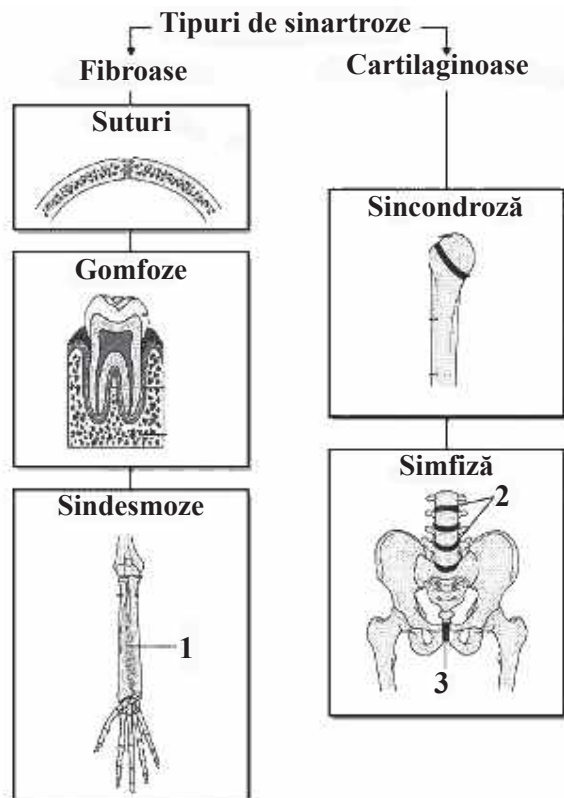
**Ligamentele** (*ligamenta*) constituie fascicule de țesut conjunctiv fibros dens inserate pe oasele vecine, care consolidează articulația și reglementează mișcările în ea. În unele articulații aceste ligamente sunt

## Schema 1

### CLASIFICAREA ARTICULAȚIILOR



structurate din fascicule elastice de culoare galbenă, de unde și denumirea lor de ligamente galbene (*ligamenta flava*). Deosebim ligamente lungi, care unesc câteva oase (ligamentul longitudinal anterior și posterior al coloanei vertebrale, ligamentul supraspinal) și ligamente scurte, ce unesc oasele adiacente (interspinale, intertransversale și majoritatea ligamentelor articulațiilor membrelor).



**Fig. 65. Tipuri de sinartroze:** 1 – membrana interosoasă a antebrăuțului; 2 – disc intervertebral; 3 – simfiza pubiană.

În raport cu capsula articulară se evidențiază ligamentele intraarticulare și extraarticulare. Ultimele, la rândul său, se împart în extracapsulare și capsulare. Ligamentele îndeplinesc funcțiile de: unire a oaselor;

fortificarea capsulei articulare; frânare și reglementare a mișcărilor; de amortizare; rolul unui schelet moale fiind locul de origine sau inserție a mușchilor (ligamentele la membre și coloana vertebrală).

**Membranele** (*membranae*) reprezintă unirea oaselor prin lamele din țesut conjunctiv, care, spre deosebire de ligamente, captivă spațiul dintre două oase. Rolul lor este asemănător cu cel al ligamentelor.

**Fontanele** (*fonticuli*) sunt niște formațiuni de țesut conjunctiv în structura cărora se află foarte puține fibre conjunctivale. Sunt localizate la intersecția suturilor craniului cerebral. Cu vârsta se osifică și se mențin numai suturile.

**Sutura** (*suturae*) reprezintă un strat îngust de țesut conjunctiv fibros ce se află între oasele craniului. Conform formei lor, deosebim suturi *dințate* (*sutura serrata*), *scuamoase* (*sutura squamosa*) și *plane* (*sutura plana*). Ele reprezintă zona de creștere a oaselor craniului și îndeplinesc funcția de amortizare, protejând encefalul, organul văzului, organul auzului și echilibrului de zdruncinături.

**Gomfoza** (*gomphosis*) este o unire fibroasă a rădăcinii dintelui cu țesutul osos al alveolei dentale. Acest țesut este numit **periodont** (*periodontium*).

**Sincondrozele** (*synchondroses*) reprezintă unirea oaselor prin țesut cartilajinos hialin (coastele cu sternul, partea bazilară a occipitalului cu corpul sfenoidului) și fibros (discurile intervertebrale). Unele sincondroze, cu vârsta, sunt substituite de țesut osos și se numesc temporare, iar dacă se păstrează pe toată viața se numesc constante.

Sincondrozele sunt uniri trainice, puțin mobile, și datorită caracterelor elastice contribuie la amortizare. Gradul de mobilitate depinde de grosimea stratului cartilajinos dintre oase.

**Sinostoze** (*synostosis*) – uniri imobile prin intermediul țesutului osos.

**Hemiarthrozele** reprezintă un grup de uniri situate între sinartroze și diarthroze, având caractere comune ambelor forme articulare. Ele posedă o schiță de cavitate între oasele articulare, cartilaje de legătură și ligamente foarte puternice. Au mobilitate redusă. Hemiarthrozele tipice sunt simfiza pubiană și sacrococcigiană. Ele pot fi mobilizate în sarcină datorită relaxinei, care în apropierea termenului de naștere relaxează aparatul

ligamentar al acestor articulații. În aceste condiții, la acest nivel se pot efectua mișcări de rotație și contrarotație în jurul unui ax transversal ce trece prin centrul suprafețelor articulare. Aceste mișcări sunt determinate de capul fătului în trecerea lui prin canalul pelvian. După naștere, articulațiile devin iarăși rigide și elastice.

### Structura diartrozelor

Diartrozele prezintă o structură tipică care în varianta minimă sunt formate din **suprafețe articulare, capsulă articulară și cavitatea articulară**, ce asigură o mare amplitudine și variabilitate a mișcărilor. La acestea se adaugă anexele, legate de caracteristicile funcționale ale fiecărei articulații: ligamente, discuri, meniscuri, burelete glenoidale, burse sinoviale, corpuri adipoase, oase sesamoide.

**Suprafețele articulare** (*facies articularis*) sunt reprezentate de cartilajul hialin, care acoperă majoritatea epifizelor osoase. Cartilajul are un aspect caracteristic alb-albăstrui, sticlos, grosimea variază, în funcție de particularitățile funcționale, între 1 – 7 mm. Posedă un sistem de nutriție legat de lichidul sinovial și de procesul de difuziune din capilarele membranei sinoviale.

Principalele caracteristici funcționale ale cartilajului articular sunt: rezistența la compresiune; elasticitatea; distribuția sarcinilor și încărcarea uniformă a osului subcondral; durabilitatea, care poate asigura funcția normală a articulației, asigurarea unei suprafețe netede autolubrifiate, pentru ca oasele să alunecă în interiorul articulației. Prin structura sa, care îi atribuie rezistență și elasticitate, cartilajul are rol de amortizator al șocurilor ce intervin în timpul mișcărilor, nivelează neregularitățile fețelor articulare și facilitează mișcările.

**Capsula articulară** (*capsula articularis*) este reprezentată de un manșon fibros rezistent, inserat pe circumferința suprafețelor articulare pe care le unește, sau la o distanță oarecare de la ele. Concretându-se cu periostul formează o cavitate articulară închisă. Ca și periostul, capsula articulară este bogată în vase sangvine și terminații nervoase libere și încapsulate de tipul corpusculilor lamelari. Water-

Pacini, Ruffini, Golgi-Matzoni, colbele Crauze. Structural deosebit de două straturi: extern – **membrana fibroasă** (*membrana fibrosa*) și intern – **membrana sinovială** (*membrana synovialis*), care tapetează reliefulurile, fundurile de sac și ligamentele intraarticulare. În interiorul articulației membrana sinovială formează **plici** și vilozități sinoviale, localizate în jurul suprafeței articulare. Plicile sinoviale deosebit de mari constituie **corpuri adipoase** articulare. Toate aceste formațiuni au rolul de a mări suprafața de acțiune a membranei sinoviale și de a umple spațiile moarte intraarticulare prin proprietatea lor de a fi plastice, acomodându-se la modificările de volum și formă ale acestor spații.

Funcția principală a membranei sinoviale este producerea **lichidului sinovial**, care asigură mecanismele de alunecare în timpul mișcărilor articulare. O altă funcție importantă este cea de control a fluxului de electroliți, apă și proteine, care trec spre și dinspre articulație. Lichidul sinovial după compoziția sa reprezintă un transsudat al plasmii sângelui și limfei din capilarele membranei sinoviale. Componentul principal al lichidului sinovial este acidul hialuronic. El mai conține elemente celulare cartilajinoase, conjunctive plate, detașate prin descumare, 95% apă, proteine, mucopolizaharide, săruri, glucoză, uree și alte substanțe care îl fac vâcos. Cantitatea de lichid depinde de dimensiunile articulației și constituie de la 2-4 mm<sup>3</sup> până la 5 cm<sup>3</sup>.

Rolul lichidului sinovial este:

- de lubrifiere a fețelor articulare;
- de nutriție a cartilajului articular;
- de amortizare;
- de participant la metabolismul substanțelor;
- de menținere a fețelor articulare.

Membrana fibroasă reprezintă o continuare a periostului și conține numeroase fibre colagene și elastice. În unele locuri membrana fibroasă devine mai groasă, formând așa-numitele ligamente capsulare, ligg. capsularia, care consolidează capsula articulară. Membrana fibroasă este mai subțire și mai puțin rezistentă în articulațiile cu mobilitate mare, și mai groasă în articulațiile cu mișcări limitate.

**Cavitatea articulară** (*cavum articulare*) este reprezentată de un spațiu ermetic delimitat de membrana sinovială și cartilajul suprafețelor articulare. În cavitatea articulară presiunea este negativă, ceea ce contribuie la conținerea fețelor articulare. În caz de traumă însoțită de leziuni ale capsulei articulare, în cavitatea articulară pătrunde aer și fețele articulare se desprind una de alta. Linia de contact dintre fețele articulare este numită **linia** sau **interlinia articulară**, cunoașterea căreia este importantă pentru medicul practician. Forma și volumul cavității articulare depind de configurațiile fețelor articulare, structura capsulei și prezența diferitor elemente auxiliare. În articulațiile cu mișcări reduse cavitatea articulară este cu mult mai mică decât în cele cu o mobilitate sporită.

Una din calitățile principale ale articulațiilor este **flexibilitatea**, manifestată prin dimensiunile amplitudinii mișcărilor. Nici una din calitățile motorii – forța, rezistența, viteza – nu sunt atât de dependente de vârstă ca flexibilitatea. Influența vârstei asupra articulațiilor este relativă și depinde, în primul rând, de specificul activității fizice a omului.

Amplitudinea mișcărilor în articulații depinde de vârstă, sex, gradul de antrenament și unele particularități individuale. Astfel, în una și aceeași articulație la femei mobilitatea este mai mare decât la bărbați, la tineri – mai mare decât la maturi, iar la persoanele antrenate – mai dezvoltată decât la cele neantrenate. Antrenarea contribuie la modificarea structurală și funcțională a întregului sistem articular.

În articulațiile, ale căror fețe articulare nu sunt congruente, sunt niște lamele cartilaginoase diferite ca formă, ce contribuie la majorarea corespunderii lor, numite **discuri** și **meniscuri articulare** (*disci et menisci articulares*), **bureletul articular** (*labrum articulare*). Discul prezintă o lamelă cartilaginoasă, concreșcută pe marginea externă cu capsula articulară, și care separă cavitatea articulară în două camere. Meniscurile, la fel, sunt niște lamele cartilaginoase sau conjunctive, de formă semilunară ce se intercalează între fețele articulare, și spre deosebire de discuri, nu separă cavitatea articulară în două etaje. În timpul mișcărilor discurile și meniscurile asigură amortizarea șocurilor și izbiturilor, atenuând în același timp și neregularitățile fețelor articulare.

Bureletul articular reprezintă o formațiune cartilaginoasă inelară, care cu o margine concrește cu capsula articulară, iar cu cealaltă continuă pe fața articulară. Ea se întâlnește în articulația umărului și coxo-femurală, unde contribuie la majorarea dimensiunilor feței articulare în primul caz și la aprofundarea cavității articulare în al doilea caz.

**Bursele sinoviale** (*bursae synoviales*) constituie niște prolabații ale membranei sinoviale, de regulă, situate între suprafața osului și tendoanele musculare. Ele au funcția de a atenua frecarea suprafețelor tendoanelor și oaselor care vin în contact reciproc. În număr mai mare se întâlnesc în articulațiile membrelor. Volumul lor este de la 0,5 și până la 5 cm<sup>3</sup>, conțin lichid sinovial; o parte din ele comunică cu cavitatea articulară.

**Oasele sesamoide** (*ossa sesamoidea*) sunt strâns unite cu capsula articulară și tendoanele mușchilor ce înconjoară articulația. Una din suprafețele osului, fiind îndreptată spre cavitatea articulară, este acoperită cu cartilaj hialin. Aceste oase contribuie la micșorarea cavității articulare și indirect la majorarea amplitudinii mișcărilor. Ele servesc și ca scripete pentru tendoanele mușchilor ce acționează asupra unirlor dintre oase. Unul dintre cele mai mari oase sesamoide este patela.

## Biomecanica articulațiilor

Articulațiile sunt organe ale locomoției, deplasării corpului în spațiu; contribuie la menținerea poziției corpului; iau parte la deplasarea unor segmente ale corpului în raport cu alte segmente.

Biomecanica articulațiilor, în mare măsură, este determinată de forma fețelor articulare, care determină numărul axelor în jurul cărora au loc mișcările. În articulații mișcările se efectuează în jurul a trei axe principale: frontală, sagitală și longitudinală.

În jurul axei frontale se realizează **flexia** (*flexio*), micșorarea unghiului dintre oasele articulate, și **extensia** (*extensio*), mișcarea în sens opus, ce duce la majorarea acestui unghi. În jurul axei sagitale se efectuează: **adducerea** (*adductio*) – mișcarea de apropiere a membrului

sau a unui segment de membru de planul medial, și **abducerea** (*abductio*) – îndepărtarea de la planul median. În jurul axei longitudinale are loc **rotația** (*rotatio*): în interior, spre planul medial, numită **pronație** (*pronatio*), iar în exterior – **supinație** (*supinatio*). **Mișcarea circulară** (*circumductio*) are loc la trecerea de la o axă la alta în cadrul căreia extremitatea liberă (distală) a membrului (mâna sau piciorul) descrie o circumferință. Pot avea loc și mișcări de alunecare a fețelor articulare una în raport cu cealaltă.

Caracterul mișcărilor este determinat de forma fețelor articulare, iar amplitudinea depinde de diferența dimensiunilor și valorilor unghiulare ale fețelor articulare. Cu cât această diferență este mai mare, cu atât și amplitudinea mișcărilor este mai mare. Când fețele articulare sunt egale și congruente, mișcările sunt foarte limitate. Amplitudinea mișcărilor depinde și de particularitățile inserției capsulei, particularitățile morfologice și de amplasare a ligamentelor și mușchilor periarticulari și de tipul de unire a oaselor.

### Clasificarea diartrozelor

În clasificarea morfofuncțională a articulațiilor se ține cont îndeosebi de: 1) numărul fețelor de articulație; 2) forma fețelor articulare; 3) numărul axelor de rotație.

În funcție de numărul fețelor distingem: a) **articulație simplă** (*art. simplex*), formată doar din două fețe articulare; b) **articulație compusă** (*art. composita*), formată din trei și mai multe fețe; c) **articulație complexă** (*art. complexa*) care între fețele articulare prezintă un disc ce divizează cavitatea articulară în două etaje (de exemplu, articulația temporomandibulară); d) **articulație combinată** (*art. combinata*) care constă din două sau mai multe articulații izolate anatomic, însă funcționează sincron, îndeplinind unele și aceleași funcții în același timp, constituind o unitate funcțională (articulațiile radioulnară proximală și distală, articulațiile costovertebrale).

Conform formei fețelor articulare, deosebim articulații cilindrice, elipsoidale, trohleare, șelare, sferoide și plane. Forma fețelor articulare, la rândul său, determină numărul axelor în jurul cărora se realizează

mișcările în articulația dată. În conformitate cu aceasta, după numărul axelor de rotație, deosebim: articulații uniaxiale; articulații biaxiale și articulații pluriaxiale.

**Articulațiile uniaxiale** sunt cele **cilindrice** sau **trochoide** (*art. trochoidea*) și **trohleare** (*ginglymus*). În cele cilindrice axul de mișcare coincide cu axul lung al feței articulare și asigură mișcarea în jurul axului longitudinal.

În articulațiile trohleare fața articulară e situată transversal de axul longitudinal al oaselor articulare (exemplu – articulațiile interfalangiene la mână și picior), realizând mișcările de flexie și extensie.

**Articulațiile biaxiale.** În articulația elipsoidală (*art. ellipsoidea*), fețele articulare se prezintă ca niște porțiuni de elipsă ale capului articular și fosei articulare respective. Mișcările sunt posibile în jurul a două axe reciproc perpendiculare. În articulația seliformă (*art. sellaris*), fețele au formă de șa. Articulația condilară (*art. condylaris*) constituie forma de tranziție de la articulația trohleară la cea elipsoidală. Axul principal este cel frontal. Spre deosebire de articulațiile uniaxiale, în cele biaxiale este mai mare diferența dintre dimensiunile și formele fețelor articulare, și consecutiv are loc majorarea amplitudinii de mișcare. Articulațiile biaxiale au două axe, una transversală și alta sagitală. O astfel de aranjare a axelor asigură 5 tipuri de mișcări: flexie, extensie, abducție, adducție și circumducție. Dacă mișcările se efectuează în jurul axurilor frontale și verticale, se realizează numai 3 tipuri de mișcări: flexie, extensie și rotație. După formă această articulație este bicondilară, de exemplu articulațiile genunchiului și temporo-mandibulară.

**Articulațiile pluriaxiale**, de exemplu articulația sferoidă (*art. spherioidea*), articulația cotilică (*art. cotylica*), articulația plană (*art. plana*). Articulațiile pluriaxiale, cu trei axuri de rotație, posedă cele mai mari posibilități de mișcare, în jurul cărora se efectuează șase tipuri de mișcări. În articulațiile plane fețele sunt absolut congruente, aderă intim una la alta și corespunzător mișcările au caracter de alunecare fiind mult limitate. Acest tip de articulații se numesc **amfiartroze (amphiarthrosis)**. În funcție de **conducerea mișcărilor**,

diartrozele se împart în diartroze cu conducere osoasă, ligamentosă și musculară.

**Conducerea osoasă** a mișcărilor este determinată de forma fețelor articulare, care permit realizarea numai a unor mișcări. De exemplu, în articulația cotului, vârful olecranomului, în extensie maximă, pătrunde în fosa omonimă a humerusului și limitează mișcarea de extensie; forma trohleei humerale cu fața articulară în scripete spiralat, nu permite decât mișcarea de flexie-extensie.

Articulațiile, la care amplitudinea mișcărilor este frânată la un moment dat de ligamente, se numesc articulații cu **conducere ligamentosă**; de exemplu, articulația coxo-femurală la care extensia este frânată de ligamentul ilio-femural.

Articulațiile, la care amplitudinea și direcția mișcărilor este limitată de mușchi, se numesc articulații cu **conducere musculară**. De exemplu, articulația umărului cu ligamente slabe, la care mișcările prea ample sunt frânate de mușchi.

### Simfiza

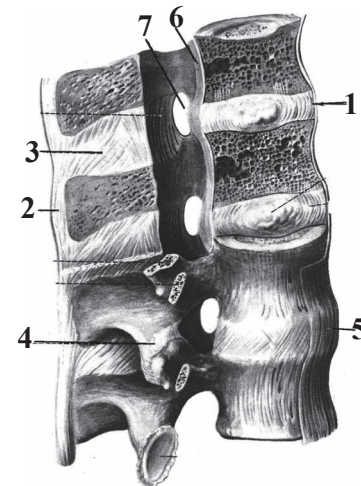
Simfizele (*symphysis*) reprezintă articulații de tranziție, la care în profunzimea țesutului cartilajinos se formează o fisură îngustă, netăpetată cu membrană sinovială. În ele sunt posibile numai deplasări limitate ale oaselor. Deosebim următoarele simfize: simfiza manubriului sternului; simfizele intervertebrale și simfiza pubiană.

## ARTICULAȚIILE TRUNCHIULUI ARTICULAȚIILE COLOANEI VERTEBRALE

Constituind segmentul axial al corpului, coloana vertebrală este unită nemijlocit cu craniul, cu coastele și cu oasele coxale. Vertebrale se unesc între ele prin articulații cu mobilitate redusă, iar din sumația mișcărilor posibile, în acestea se realizează mișcările ample ale coloanei ca întreg. Fiecare vertebră adevărată articulează cu vertebra adiacentă în trei puncte: două, situate posterior, jonctonează cu apofizele articulare, al treilea punct, situat anterior, unește corpurile vertebrelor prin discurile intervertebrale. Prin această unire se formează doi piloni – unul anterior, constituit din corpurile vertebrelor și discurile intervertebrale, și unul posterior, format din arcurile vertebrelor și articulațiile intervertebrale. Datorită funcțiilor și numărului mare de mușchi ce se inseră, în structura coloanei vertebrale deosebim câteva tipuri de uniri (fig. 66):

- 1) *sindesmoze* – ligamentele lungi și scurte;
- 2) *sinelastoze* – ligamentele galbene;
- 3) *sincondroze* – discurile intervertebrale;
- 4) *sinostoze* – dintre vertebrale sacrale;
- 5) *simfize* – dintre sacru și coccis;
- 6) *diartroze* – dintre apofizele articulare.

Coloana vertebrală, formând un complex osteo-ligamentar, prezintă o formațiune elastică și flexibilă, datorită alternării elementelor rigide osoase – vertebrale – cu elemente elastice – discuri intervertebrale.



**Fig. 66. Unirile vertebrelor, aspect lateral:**

1 – *discus intervertebralis*; 2 – *lig. supraspinale*; 3 – *lig. interspinale*; 4 – *articulatio zygapophysialis*; 5 – *lig. longitudinale anterius*; 6 – *lig. longitudinale posterius*; 7 – *for. intervertebrale*.

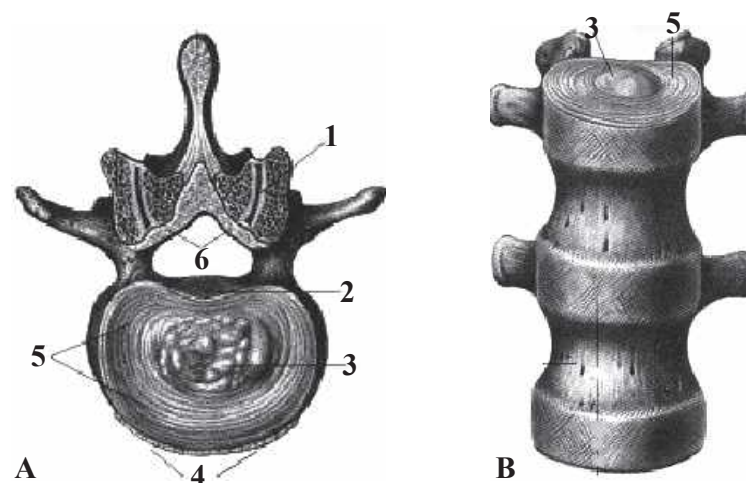
Vertebrele adevărate articulează între ele prin corpurile lor și proce-  
sele articulare (fig. 66). Corpurile vertebrelor adiacente sunt unite prin  
intermediul a 24 de discuri fibro-cartilaginoase intervertebrale și al li-  
gamentelor vertebrale longitudinale anterior și posterior. Primul disc se  
află între axis și cea de-a 3-a vertebra cervicală, iar ultimul între corpul  
celeii de-a 5-a vertebre lombare și baza sacrului. Înălțimea discurilor  
este diferită de la o regiune la alta a coloanei: 5 – 6 mm pentru cea cer-  
vicală, 2 – 3 mm pentru cea toracală și 10 – 18 mm pentru cea lombară,  
constituind un indicator direct proporțional al mobilității coloanei ver-  
tebrale în diferite segmente. În regiunile cervicală și lombară, discurile  
intervertebrale sunt mai înalte în partea anterioară, iar în cea toracală în  
partea posterioară, fapt important în formarea curburilor coloanei.

Forma și funcționalitatea discului intervertebral influențează per-  
formanțele funcționale ale coloanei vertebrale. **Discul intervertebral**,  
(*discus intervertebralis*) este compus din patru părți (fig. 67): porțiunea  
centrală (nucleul pulpos); inelul fibros sau lamelar; două plăci termina-  
le cartilaginoase, aflate nemijlocit la frontiera dintre disc și corpul ver-  
tebrei, prin intermediul cărora, prin difuziune și osmoză, are loc nutriția  
și metabolismul discului și al corpurilor vertebrelor.

**Nucleul pulpos** (*nucleus pulposus*), de o consistență gelatinoasă,  
amortizează și distribuie presiunea în timpul mișcărilor și diminuează  
presiunea verticală suportată de corpurile vertebrelor. Nucleul pulpos  
este elementul care dirijează mobilitatea dintre corpurile vertebrelor și  
se deplasează întotdeauna în direcție opusă celei pe care o ia coloana  
vertebrală. În timpul flexiei ventrale, nucleul pulpos se deplasează dor-  
sal, iar în extensie – ventral. În discurile cervicale și lombare nucleul  
pulpos este deplasat către partea posterioară a discului, iar în cele tora-  
cale este situat mai aproape de partea anterioară.

**Inelul fibros** (*anulus fibrosus*) este format din lamele de fibre  
de collagen dispuse concentric și încrucișat în jurul nucleului pulpos.  
15 – 20 lamele sunt distribuite înaintea nucleului pulpos și 7 – 10 îna-  
poia acestuia. Legătura trainică a discului cu lamelele osoase ale corpu-  
rilor vertebrelor adiacente are loc prin intermediul fasciculelor Sharpey.  
În regiunea cervicală și lombară circumferința posterioară a inelului

fibros este mai slab dezvoltată în comparație cu cea anterioară. Porțiu-  
nile anterolaterale ale discurilor intervertebrale ușor proiemină în afara  
marginii vertebrelor, deoarece discul este puțin mai lat decât corpurile  
vertebrelor adiacente.



**Fig. 67. Discul intervertebral și articulațiile intervertebrale. Secțiune ori-  
zontală între vertebrele II și III lombare; aspect superior (A) și anterior (B):**  
1 – *articulatio zygapophysialis deschis*; 2 – *lig. longitudinale posterius*;  
3 – *nucleus pulposus*; 4 – *lig. longitudinale anterius*; 5 – *anulus fibrosus*;  
6 – *lig. flavum*.

**Lamelele cartilaginoase** ale discului intervertebral reprezintă un car-  
tilaj epifizar, ce permite creșterea în înălțime a corpului vertebral, deoa-  
rece la acest nivel se află stratul de creștere endocondrală a nucleului de  
osificare al corpului vertebral. Ele sunt formate din cartilaj hialin.

La nou-născut, discurile intervertebrale constituie 50% din înălți-  
mea coloanei vertebrale. În perioada postnatală corpurile vertebrelor  
cresc mai intensiv în comparație cu discurile. La maturi, discurilor le  
revine 2,5% din lungimea coloanei vertebrale.

Funcțiile discurilor intervertebrale:

- contribuie la consolidarea vertebrelor și protejarea corpurilor ver-  
tebrelor de traumatizare;

- determină biomecanica coloanei vertebrale;
- asigură flexibilitate și armonie în mobilitatea vertebrelor și a coloanei;
- joacă un rol deosebit în amortizarea șocurilor, menținerea curburilor, difuziunea greutății și revenirea la starea de echilibru după efectuarea unei mișcări;
- datorită elasticității discului, se atenuează izbiturile și zdruncinăturile, ce se transmit coloanei vertebrale, măduvei spinării și encefalului în timpul mersului, alergărilor, săriturilor.

**Ligamentul longitudinal anterior** (*lig. longitudinale anterius*) se întinde pe fața anterioară a coloanei vertebrale până la vertebra a II-a sacrală. El este bine dezvoltat în regiunea lombară și foarte slab în cea cervicală; aderă la corpurile vertebrale și mai puțin la discurile intervertebrale.

**Ligamentul longitudinal posterior** (*lig. longitudinale posterius*) se întinde pe fața posterioară a corpurilor vertebrelor, în interiorul canalului rahidian, care se lărgeste la nivelul discurilor și se îngustează la nivelul corpurilor vertebrale. Dacă ligamentul longitudinal anterior sare peste discurile intervertebrale, fixându-se doar pe corpurile vertebrelor, apoi cel posterior se prinde pe discuri și sare peste partea mijlocie scobită a corpurilor vertebrale. Cunoașterea acestor particularități ale ligamentelor și discurilor este importantă, pentru că explică mecanismul herniilor discului intervertebral. Aceste ligamente contribuie și la menținerea curburilor coloanei vertebrale.

**Articulațiile proceselor articulare, articulațiile zigapofizale** (*articulationes zygapophysiales*) fac parte din articulațiile plane, combinate, pluriaxiale, puțin mobile.

**Articulația lombosacrală** (*articulatio lumbosacralis*) unește apofizele articulare inferioare ale vertebrei a V-a lombară cu apofizele articulare superioare ale sacrului. Este de tip trohoid, între corpurile acestor vertebre se află discul intervertebral.

**Articulația sacrococcigiană** (*articulatio sacrococcygea*) este constituită după tipul simfizelor și unește vârful sacrului cu prima vertebră coccigiană.

În discul intervertebral al acestei articulații se află o fisură, mai pro-

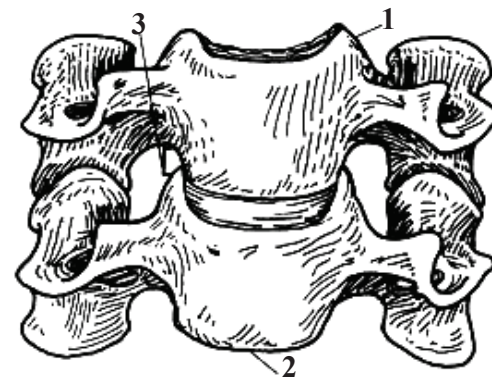
nunțată la femei, care după vârsta de 50 de ani de obicei dispare. Această articulație este consolidată de ligamentele: *ligg. sacrococcygeae ventrale, dorsale profundum, dorsale superficiale et laterale*. *Cornua sacralia* și *cornua coccygea* sunt unite prin țesut conjunctiv - sindesmoză.

**Arcurile vertebrale** sunt unite între ele prin ligamente – **sinfibroze** și **sinelastoze**.

Sinfibrozele sunt reprezentate de ligamentele intertransversale, interspinoase și supraspinos. În regiunea cervicală ligamentul supraspinos este mai dezvoltat, fiind numit **ligament nuchal** (*lig. nuchae*), și formează un adevărat scut fibros, ce separă mușchii cefei. El este constituit din fibre conjunctive, colagene și elastice. În regiunea cervicală ligamentele intertransversale lipsesc. Ligamentul supraspinos (*lig. supraspinale*) reprezintă un cordon fibros ce se întinde și se fixează pe vârful apofizelor spinoase ale tuturor vertebrelor.

Sinelastozele sunt **ligamente galbene** (*ligg. flava*) care unesc arcurile vertebrale. Sunt numite astfel din cauza culorii țesutului elastic din care sunt formate. Cele mai puternice sunt ligamentele galbene din regiunea lombară, având o grosime de 2 – 7 mm, iar cele mai slabe din regiunea cervicală.

**Articulațiile uncovertebrale** sau articulațiile laterale ale corpului vertebrelor cervicale, ce se formează între apofizele unciforme și scobiturile de pe fața inferioară a corpurilor vertebrei supraadiacente. Sunt considerate diartroze pâlningoase cu capsulă și sinovială (fig. 68). Fețele articulare sunt acoperite cu o lamă subțire de cartilaj hialin. Aceste articulații se conturează în regiunea cervicală de la axis până la prima vertebră toracală inclusiv și servesc la



**Fig. 68. Articulații uncovertebrale:**  
1 – *processus unciformis*; 2 – *corpus vertebrae*; 3 – *art. uncovertebralis*.



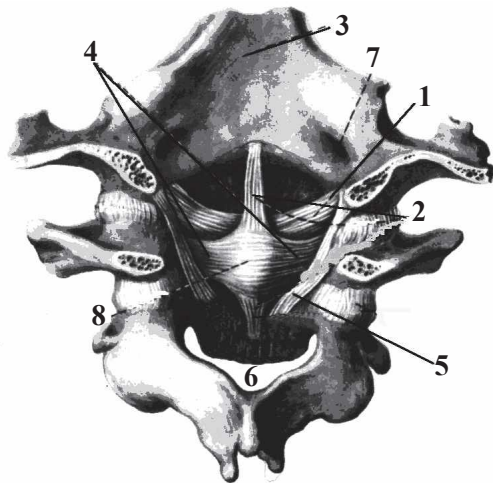
realizarea mișcărilor de lateralitate în segmentul cervical. Modificări degenerative se înregistrează mai frecvent la nivelul vertebrelor mai mobile  $C_5 - C_7$ .

### Articulațiile coloanei vertebrale cu craniul (fig. 69).

Legătura capului cu coloana vertebrală este complexă. Ea se realizează prin două articulații – una între condili occipitali și atlas, și alta între atlas și axis. Ele sunt mobile și permit mișcări în jurul a trei axe, ca și în articulațiile sferoide.

**Articulația atlantooccipitală**, *articulatio atlantooccipitalis*, are loc între condili occipitali și fosetele articulare superioare ale maselor laterale ale atlasului. Ambele oase sunt unite și prin membranele: **atlantooccipitală anterioară** (*membrana atlantooccipitalis anterior*), dintre arcul anterior al atlasului și marginea anterioară a orificiului occipital, și **membrana atlantooccipitală posterioară** (*membrana atlantooccipitalis posterior*) dintre arcul posterior al atlasului și marginea posterioară a orificiului occipital mare.

Prin ultima se trece cu acul când se fac punctiile suboccipitale. Este o articulație combinată de tip elipsoidal cu două grade de libertate. Mișcările se realizează în jurul axului frontal – flexia și extensia, și în jurul axului sagital – lateroflexia (înclinarea laterală a capului).



**Fig. 69. Articulațiile coloanei vertebrale cu craniul. Ligamentele articulației atlantoaxiale mediane (aspect posterior):** 1 – *lig. alare*; 2 – *fasciculus longitudinalis superior*; 3 – *os occipitale*; 4 – *lig. transversum atlantis*; 5 – *membrana tectoria*; 6 – *fasciculus longitudinalis inferior*; 7 – *canalis hypoglossi*; 8 – *lig. cruciforme atlantis*.

**Articulația atlantoaxială** are o structură mai complicată deoarece atlasul se articulează cu axisul prin trei articulații separate: două atlantoaxiale laterale și articulația atlantoaxială mediană.

**Articulația atlantoaxială laterală**, *articulatio atlantoaxialis lateralis*, este formată de fețele inferioare ale maselor laterale și fețele articulare superioare de pe corpul atlasului. Este o articulație combinată cu capsule articulare separate.

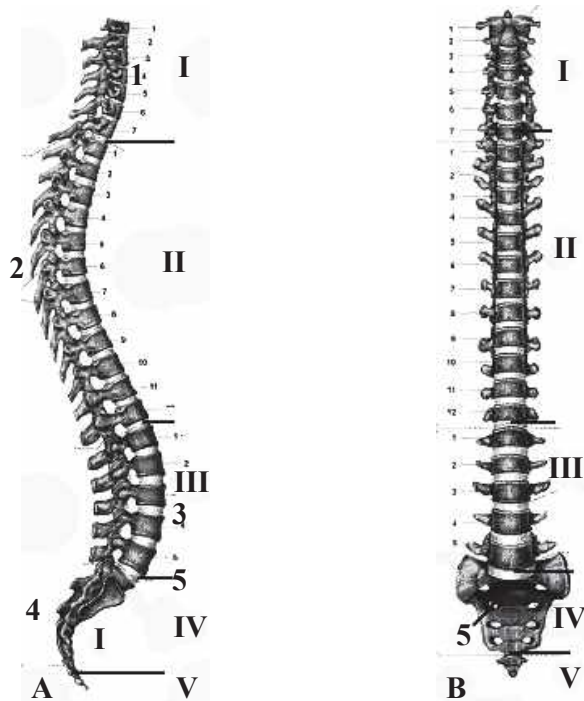
**Articulația atlantoaxială mediană**, *articulatio atlantoaxialis mediana*, este formată de fețele articulare anterioară și posterioară ale apofizei odontoide și arcul anterior al atlasului, transformat într-un inel osteo-fibros prin ligamentul transversal al atlasului (*lig. transversum atlantis*), care se întinde între masele laterale ale atlasului. Este o articulație trohoidă în care dintele axisului se rotește în inelul osteo-fibros. Apexul apofizei odontoide este unit de marginea anterioară a orificiului occipital mare prin intermediul **ligamentului apical al apofizei odontoide** (*lig. apicis dentis*). Lateral de acesta se află **ligamentele alare**, *ligg. alaria*, mai groase și mai puternice, care merg de pe laturile dintelui pe fața medială a condililor occipitali. Aceste ligamente limitează rotația excesivă a capului în stânga și în dreapta. De la ligamentul transversal al atlasului în sus și în jos pornesc fascicule, deviate de la ligamentul longitudinal posterior al coloanei vertebrale, care împreună formează **ligamentul cruciform al atlasului**, *lig. cruciforme atlantis*.

Posterior, articulațiile atlantoaxiale și ligamentele lor sunt acoperite de *membrana tectoria*, ce vine de pe clivus și trecând pe fața posterioară a corpului vertebrei a 3-a cervicale, continuă cu ligamentul longitudinal posterior al coloanei.

În ansamblu, în articulațiile atlantooccipitale și atlantoaxiale, au loc șase tipuri de mișcări – înclinația înainte și înapoi, înclinații laterale, rotație și circumducție. Deci, după numărul de mișcări se aseamănă cu articulațiile sferoide.

## Coloana vertebrală în ansamblu

**Coloana vertebrală** (fig. 70), *columna vertebralis*, se formează prin aşezarea metamerică a vertebrelor unite între ele prin toate varietățile de legături – diartroze, sinartroze și simfize.



**Fig. 70. Coloana vertebrală. A – aspect lateral; B – aspect anterior:** I – regiunea cervicală; II – regiunea toracală; III – regiunea lombară; IV – regiunea sacrală; V – regiunea coccigiană. 1,3 – lordozele cervicală și lombară; 2,4 – cifozele toracică și sacrală; 5 – promontorium.

Din suprapunerea corpurilor vertebrale, alternând cu discurile intervertebrale, ia naștere în partea anterioară coloana corpurilor vertebrale, elementul de susținere al greutății trunchiului. În partea posterioară, din suprapunerea arcurilor vertebrale, ia naștere **canalul vertebral**, *canalis vertebralis*, elementul de protecție al măduvei spinării, iar în părțile la-

terale, prin intermediul incizurilor pediculilor arcului vertebral, se formează 25 perechi de orificii intervertebrale prin care trec nervii spinali și vasele sangvine.

La nivelul vertebrelor lombare, datorită grosimii pediculilor, aceste găuri devin canale intervertebrale. Ele sunt delimitate de următoarele structuri: anterior – de suprafața postero-laterală a discului intervertebral și periostul corpurilor vertebrelor adiacente; superior și inferior de rădăcinile arcurilor; posterior – de apofizele articulare superioare și inferioare, capsula și ligamentele articulațiilor zigoapofizale și porțiunile laterale ale ligamentelor galbene. La nivelul vertebrelor  $C_3 - C_7$  orificiile intervertebrale sunt conturate și de articulațiile uncovertebrale, iar în segmentul toracic  $T_1 - T_{10}$  de capsula articulațiilor costo-vertebrale și anume de articulația capului coastei. La nivelul celui de al 5-ea canal intervertebral lombar, acest orificiu este cel mai strâmt din regiunea lombară, deși prin el trece nervul lombar 5, cel mai voluminos dintre nervii lombari. Această particularitate structurală are importanță în patologia sacro-lombară.

Compresiunea formațiunilor neurovasculare din aceste canale sau orificii poate avea loc la alunecarea unei vertebre în articulațiile intervertebrale, în caz de traumă sau subluxație, hernie de disc, osteocondroză, osteofite marginale ale corpurilor vertebrelor și a altor modificări ce conduc la micșorarea lumenului canalului intervertebral. Clinic aceste modificări morfofuncționale se manifestă prin sindromul radicular.

Luând în considerare multiplele ei funcții (de suport, de mișcare, de protecție și formogenetică), complexitatea structurală (osoasă, fibroasă, elastică, cartilaginoasă și musculară), precum și numeroasele intercondiționări cu toate părțile corpului omenesc din sfera morfologică și cea funcțională, această parte a aparatului locomotor constituie **organul axial al corpului**.

În cursul ontogenezei postnatale coloana vertebrală suferă modificări de dimensiuni, formă și structură. La nou-născut ea are lungimea de circa 20 – 22 cm, ceea ce constituie 40% din lungimea totală a corpului. La vârsta de 2 ani, lungimea ei se dublează, ajungând să măsoare 43 – 46 cm;

la vârsta de 10 – 12 ani lungimea coloanei constituie 55 – 59 cm, iar la pubertate – 60 cm. La adulți ea măsoară 74 – 75 cm. Lungimea coloanei vertebrale are o mare variabilitate legată de înălțimea, constituția și sexul purtătorului. Datele prezentate mai sus arată că ea crește de la naștere și până la vârsta adultă de circa trei ori și jumătate. În vârstă senilă lungimea coloanei vertebrale scade aproximativ cu 5 – 10 cm din cauza diminuării grosimii discurilor intervertebrale și sporirii convexității curburilor coloanei.

Coloana vertebrală în ansamblu nu este rectilie. Modificările formei se manifestă prin apariția curburilor în plan sagital și frontal. Curburile sunt programate genetic, însă se dezvoltă sub presiunea funcțiilor pe care le îndeplinește coloana îndată după naștere. Coloana vertebrală a fătului prezintă doar o singură curbură sagitală mare, cu concavitatea orientată ventral, ca urmare a poziției acestuia în uter. În a doua jumătate de viață intrauterină apare proeminența lombosacrală, care devine promontoriu, și se schițează concavitatea sacrului. După naștere, la vârsta de 2 – 3 luni, dacă copilul este culcat în decubit ventral și începe să-și ridice și să țină capul, datorită încordării mușchilor inserați pe vertebrele cervicale și toracale superioare, începe să se curbeze coloana cervicală, cu convexitatea îndreptată înainte, ventral. Astfel, ia naștere **lordoza cervicală**. Această curbură este formată de vertebrele cervicale și cele toracale superioare. Convexitatea maximă se află la nivelul vertebrelor  $C_5 - C_6$ .

La vârsta de 1 – 2 ani, când copilul se ridică în poziție verticală și începe să meargă, se formează o nouă curbură în regiunea lombară, convexă ventral, **lordoza lombară**. Ea este constituită de ultimele vertebre toracale și cele lombare; convexitatea maximă corespunde  $L_4$ .

**Cifoza toracală** se definitivează la 6 – 7 ani, proeminența maximă localizându-se la nivelul  $T_6 - T_7$ . Ultima curbură este înfățișată de concavitatea sacrului – **cifoza sacrală**. Între ultimele două curburi, datorită înclinației bazinului, se formează unghiul **promontoriu**, care bombează anterior. În primii 6 – 7 ani de viață curburile nu sunt încă trainice, din care cauză poate avea loc diminuarea lor și chiar dispariția în poziție culcat. Stabilirea definitivă a curburilor are loc la 18 – 20

ani și se menține până la 45 – 50 ani, după care segmentul superior al porțiunii toracale începe să se rotunjească, apropiindu-se de cifoza senilă.

Pe lângă cele patru curburi sagitale, apar și curburi în plan frontal, numite **scolioze**, mai puțin accentuate decât cele din plan sagital. Se evidențiază trei astfel de curburi: 1 – *cervicală*, cu convexitatea la stânga; 2 – *toracală*, cu convexitatea la dreapta; 3 – *lombară*, cu convexitatea la stânga. Formarea curburilor în plan frontal este condiționată de funcționalitatea mai pronunțată a unuia din membrele superioare – dreptaci sau stângaci – și dezvoltarea neuniformă a membrilor inferioare, unde membrul pelvin stâng, fiind mai lung cu 1 – 2 cm la dreptaci, determină o înclinare spre dreapta a coloanei lombare.

Aceste modificări de formă ale coloanei vertebrale, ce constituie un resort spiralat, apar ca o necesitate funcțională de a spori elasticitatea, capacitatea de amortizare a șocurilor și contuziunilor ce intervin în timpul mersului și ca o necesitate de a suporta anumite poveri: greutatea corpului, greutatea cutiei toracice și a cavității abdominale cu viscerele adăpostite în ea. Aceste curburi constituie și niște adaptări funcționale în menținerea echilibrului corpului omului.

În diferite poziții vicioase, scoliozele fiziologice se pot exagera, devenind patologice. Apar mai frecvent la copiii cu o musculatură slab dezvoltată, îndeosebi a spatelui și abdomenului. Aceste deformări ale coloanei vertebrale se dezvoltă în cele două salturi ale creșterii postnatale: primul coincide cu erupția dinților, iar al doilea – cu începutul maturizării sexuale.

În dezvoltarea coloanei vertebrale se evidențiază două etape. Prima etapă, inițială, este progresivă, iar cea de a doua – regresivă sau involutivă. Este cunoscut faptul că coloana îmbătrânește înaintea celorlalte segmente ale aparatului locomotor.

Flexibilitatea și elasticitatea coloanei vertebrale sunt mult influențate de particularitățile morfofuncționale ale discurilor intervertebrale, desul de variate în diferite perioade ale vieții. Elasticitatea discului depinde de caracterul structurii nucleului pulpos, în care cu vârsta cantitatea de apă scade.

Cu vârsta, legătura dintre disc și corpul vertebrei se defectează, ceea ce conduce la creșterea mobilității dintre vertebre. În consecință, are loc sedimentarea sărurilor în fasciculele ligamentului longitudinal anterior, îndeosebi în locurile aderării la corpul vertebrei. Acest fenomen este considerat o reacție a organismului orientată la limitarea acestei mobilități prin fortificarea fisurii intervertebrale. În 70% din cazuri are loc și calcificarea inelului fibros al discului intervertebral.

La vârsta de 50 de ani curbura coloanei vertebrale încep a se atenua. La unii indivizi se dezvoltă cifoza senilă. Scurtarea și curbarea anormală a coloanei vertebrale sunt determinate nu atât de vârsta individului, cât de insuficiența activității fizice. Compresia discurilor intervertebrale la elevi este atât de puternică, încât primăvara înălțimea lor este mai mică decât toamna.

### Biomecanica coloanei vertebrale

Prezența în coloana vertebrală a tuturor tipurilor de uniri – diartrozele intervertebrale, discurile intervertebrale, simfizele intervertebrale – îi permite să realizeze mișcări destul de variate și complexe rezultate din mișcările cumulate ale tuturor articulațiilor intervertebrale: flexie – extensie, înclinare laterală (lateroflexia), rotația și, ca o resultantă a acestora, circumducția. Discul funcționează ca o articulație universală, iar fiecare vertebră prezintă șase grade de libertate, impuse de cele 3 axuri. Deși amplitudinea mișcării între două vertebre este mică, suma mișcărilor dintre toate vertebrele coloanei vertebrale reprezintă o mișcare de ansamblu cu amplitudini mari.

În prezent ca unitate morfofuncțională a coloanei vertebrale este considerat **motosegmentul** sau **segmentul de mișcare** ce vizează spațiile de mobilitate dispuse segmentar între piesele osoase, ceea ce a permis o abordare mai funcțională a structurii complexe a coloanei și o mai bună înțelegere a biomecanicii, profilaxiei, patologiei și tratamentul acesteia.

Componentele segmentului de mișcare sunt: discurile intervertebrale, ligamentul longitudinal anterior și cel posterior, articulațiile zi-

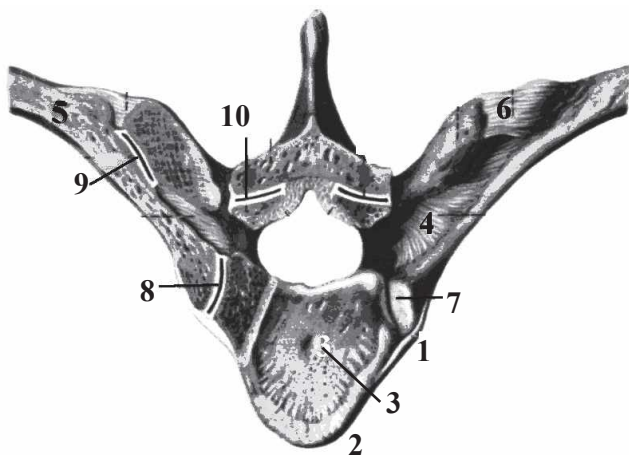
gapofizale, ligamentele galbene și mușchii intervertebrali. Elementele componente ale segmentului de mișcare se influențează reciproc, fiind reciproc dependente. În compoziția motosegmentului din regiunea toracică sunt incluse și articulațiile costovertebrale. Vertebrele adiacente contactează prin intermediul a trei puncte de sprijin cu o mobilitate redusă: unul impar – nucleul pulpos, și două pare – articulațiile zigapofizale. Din punct de vedere al biomecanicii, această interdependență este optimă, deoarece toate cele trei puncte se află permanent în același plan și mișcările dintre vertebre se efectuează numai în jurul și de-a lungul axurilor ce trec prin aceste puncte. Numărul motosegmentelor este variat și nu corespunde numărului de vertebre. Cu excepția vertebrelor C<sub>2</sub> și S<sub>1</sub>, fiecare vertebră deservește două segmente motorii succesive, reconstituind unitatea coloanei vertebrale ca organ axial prin suprapunere de 23 de ori. Pe parcursul vieții, ca urmare a osteocondrozei, la sinostozarea vertebrelor adiacente are loc descreșterea lor numerică.

**Articulațiile costovertebrale** (*articulationes costovertebrales*) (fig. 71) asigură legătura extremităților vertebrale ale coastelor cu coloana vertebrală, având rol important în biomecanica respiratorie. Ele sunt alcătuite din două articulații: articulația capului coastei cu corpurile vertebrale și alta între tuberculul costal și apofiza transversală. Ultima lipsește la perechile XI și XII de coaste.

**Articulațiile capului coastei** (*articulationes capitis costae*) sunt diartroze plane combinate între fața articulară a capului coastelor și fețele costale de pe corpul a două vertebre alăturate. Ele au o capsulă articulară și ligamente. Capul primei și ultimelor două coaste se articulează cu o singură vertebră. Creasta capului costal pătrunde în spațiul dintre vertebre și este legată de discul intervertebral prin **ligamentul capului coastei** (*lig. capitis costae*). În exterior capsula este întărită de **ligamentul radiat al capului costal** (*lig. capitis costae radiatum*), ale cărui fibre pleacă de pe capul coastei și radiază spre fețele laterale ale corpurilor vertebrale și pe discul intervertebral.

**Articulațiile costotransversale** (*articulationes costotransversariae*) sunt diartroze dintre fața articulară a tuberculilor costali ai primelor 10 perechi de coaste și fața costală de pe apofizele transversale ale primelor

10 vertebre toracale. Capsula articulară este întărită de ligamente capsulare, cum sunt **ligamentul costo-transversal** (*lig. costotransversarium*).



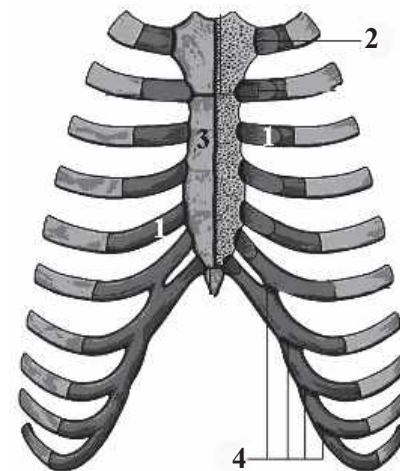
**Fig. 71. Articulațiile coastelor cu vertebrele:**

1 – *lig. capituli costae radiatum*; 2 – *lig. longitudinale anterius*; 3 – *corpus vertebrae*; 4 – *lig. costotransversarium*; 5 – *costae*; 6 – *lig. costotransversarium laterale*; 7 – *facies articularis capituli costae*; 8 – *articulatio capituli costae (deschis)*; 9 – *articulatio costotransversarium (deschis)*; 10 – *articulatio zygapophysealis (deschis)*.

Articulațiile costovertebrale sunt uniaxiale, combinate. Axul de rotație trece prin centrele articulațiilor în jurul căreia se realizează ascensiunea și discensiunea coastelor.

**Articulațiile sternocostale** (*articulationes sternocostalis*) se formează la unirea cartilajelor coastelor II – VII cu incizurile costale ale sternului (fig. 72). Cartilajul primei coaste concrește cu sternul formând o sincondroză. Capsula articulară, formată de pericondriul care se continuă cu periostul sternului, este întărită de **ligamentele sterno-costale radiate** (*ligg. sternocostalia radiata*). Anterior aceste ligamente concresec cu periostul sternului, formând **membrana sternului** (*membrana sterni*). În articulația coastei a II-a este **ligamentul sternocostal intra-articular** (*lig. sternocostale intraarticulare*).

Cartilajele coastelor false VIII – X nu se unesc nemijlocit cu sternul, dar, concresecând între ele și cu cartilajul coastei a VII, formează **arcul costal** (*arcus costalis*). Uneori între cartilajele coastelor se formează **articulații intercondrale**, *articulationes intercondrales*. Extremitățile anterioare ale coastelor sunt unite între ele prin **membrana intercostală externă** (*membrana intercostalis externa*), iar extremitățile posterioare prin **membrana intercostală internă** (*membrana intercostalis interna*).



**Fig. 72. Unirea coastelor cu sternul:**

1 – *cartilago costalis*; 2 – *art. sternocostales*; 3 – *membrana sterni*; 4 – *art. interchondrales*.

### Toracele în ansamblu

Toracele (*compages toracis, thorax*), constituit prin articulația a 12 perechi de coaste cu 12 vertebre toracice și cu sternul, reprezintă o formațiune osoasă și cartilaginooasă, rezistentă, elastică și mobilă într-un anumit grad, delimitând în interior **cavitatea toracică** (*cavum thoracis*).

La torace deosebim două aperturi, una superioară și alta inferioară (fig. 73). Apertura superioară, *apertura thoracis superior*, este delimitată de corpul vertebrei toracice T<sub>1</sub>, de marginea medială a coastei I și de incizura jugulară a manubriului sternal. Ea este orientată în plan oblic, privind în sus și înainte; incizura jugulară corespunde vertebrei T<sub>2</sub>. Apertura inferioară, *apertura thoracis inferior*, este mai largă ca cea superioară. Ea este delimitată de corpul vertebrei T<sub>12</sub>, de marginea inferioară a coastei a XII-a și de arcușul cartilagininos al coastelor. Arcurile costale, la nivelul apendicelui xifoid, delimitează **unghiul infrasternal**, *angulus infrasternalis*, de 79° la bărbat și 75° la femeie. Vârful unghiului corespunde vertebrei a IX-a toracice. Spre deosebire de apertura superioară, care este liberă, cea inferioară este închisă de diafragm. Coastele sunt separate între ele prin **spațiile intercostale** (*spatia intercostalia*).

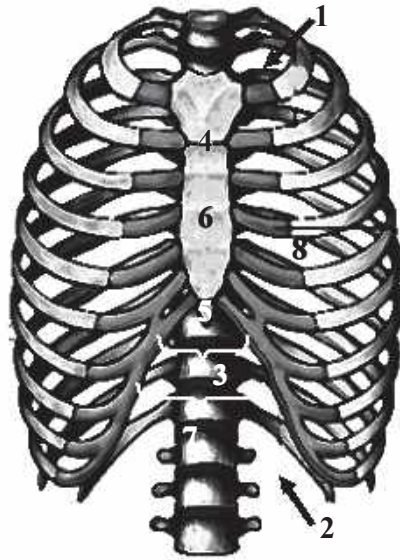În interiorul cutiei toracice, corpurile vertebrale toracale proemină anterior și formează de o parte și alta **șanțurile pulmonare**, *sulci pulmones* sau costo-vertebrale, care la copii sunt mai puțin adânci.

Forma și dimensiunile toraceului variază în funcție de vârstă, sex și tip constituțional. La nou-născuți, diametrul antero-posterior este mai mare, ulterior el descrește și crește cel transversal. La femei el este mai scurt și mai îngust decât la bărbați. În funcție de tipul constituțional, deosebim trei forme de torace: plată, cilindrică și conică.

Toracele plat este specific pentru tipul dolicomorf, la care coastele sunt înclinate mult în jos, unghiul infrasternal este ascuțit. La indivizii de tip brahimorf toracele are formă conică: coastele sunt mai puțin înclinate în jos, unghiul infrasternal este obtuz, diferența dintre dimensiunile anteroposterioară și transversală este minimă. Pentru tipul mezomorf este caracteristic toracele cilindric, o formă intermediară între cea plată și conică.

### Biomecanica toracelui

Oblicitatea în jos și înainte a arcurilor costale osteocartilaginoase, dispuse metamerice, are mare importanță în mecanica respirației. Mișcările respiratorii constau în ridicarea și coborârea coastelor, care prin intermediul cartilajelor costale deplasează sternul, mărin și micșorând diametrele cutiei toracice. Ele au la bază mișcarea de rotație din articulațiile costovertebrale, al cărei ax este oblic, paralel cu colul coastei.



**Fig. 73. Toracele, aspect anterior.**  
1 – *apertura thoracis superior*; 2 – *apertura thoracis inferior*; 3 – *angulus infrasternalis*; 4 – *angulus sterni*; 5 – *processus xiphoideus*; 6 – *corpus sterni*; 7 – *arcus costalis*; 8 – *spatia intercostalia*.

## ARTICULAȚIILE CRANIULUI

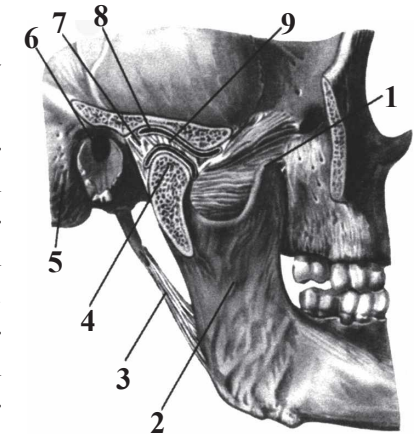
Deosebim articulațiile oaselor craniului și articulația craniului cu coloana vertebrală.

Majoritatea oaselor craniului sunt unite între ele prin articulații neîntrerupte, **sinartroze**. Este prezentă doar o singură diartroză – articulația temporomandibulară. Sinartrozele craniului sunt, la rândul lor, de două tipuri: sinfibroze (suturi la adulți și membrane, fontanele, la nou-născuți) și sincondroze fibroase, localizate la baza craniului. Printre acestea se numără *synchondrosis spheno-occipitalis* dintre corpul sfenoidului și partea bazilară a occipitalului, *synchondrosis petro-occipitalis* între piramida temporalului și partea bazilară a occipitalului. Odată cu vârsta are loc osificarea cartilajului, acestea devenind **sinostoze**.

### Articulația temporo-mandibulară (*articulatio temporo-mandibularis*)

Este singura diartroză a craniului și are rol în masticatie, vorbire și mimică. Prezintă o articulație elipsoidală, combinată și datorită discului articular este și complexă (fig. 74). Este formată de următoarele suprafețe osoase: fața articulară a condilului mandibulei și fosa mandibulară cu tuberculul articular al temporalului. Întrucât cele două fețe articulare, temporală și mandibulară, sunt convexe, ele sunt incongruente; în articulațiile de acest gen este prezent discul intra-articular care echilibrează incongruența fețelor articulare.

Discul prezintă o formațiune fibrocartilaginoasă biconcavă, pe marginea căreia se fixează capsula articu-



**Fig. 74. Articulația temporo-mandibulară, aspect din dreapta (secțiune sagitală):**

1 – *processus coronoideus*; 2 – *ramus mandibulae*; 3 – *lig. stylomandibulare*; 4 – *caput mandibulae*; 5 – *processus mastoideus*; 6 – *porus acusticus externus*; 7 – *capsula articularis*; 8 – *fossa mandibularis*; 9 – *discus articularis*.

lară, astfel încât cavitatea articulară este împărțită în două etaje, de cele mai multe ori complet izolate, fiecare având sinoviala sa:

- un etaj superior, discotemporal;
- un etaj inferior, discomandibular.

Ele reprezintă două spații distincte morfologic și funcțional. Spațiul superior are o poziție antero-superioară și în el se face alunecarea anterioară a discului împreună cu capul mandibular în cursul deschiderii gurii, al mișcărilor de propulsie și de lateralitate ale mandibulei. Spațiul inferior are o poziție postero-inferioară și aici condilul face mișcări de rotație în jurul axului său. Datorită faptului că discul articular prezintă inserții musculare, articulația temporomandibulară este cea mai diferențiată, cea mai evoluată din organism; nici o altă articulație cu disc nu are inserții musculare. Finețea mișcărilor necesare vorbirii și realizării sunetelor muzicale, artistice, impune un mecanism articular fin.

Capsula articulară este laxă, anterior fiind mai fină decât posterior, și este concreșcută pe tot perimetrul cu discul articular. Ea este întărită de ligamentele capsulare colaterale, iar la distanță de capsulă se găsesc ligamentele sfeno-mandibular, pterigo-mandibular și stilo-mandibular. Ele poartă numele oaselor pe care se inseră. Toate aceste ligamente frânează o prea mare deschidere a orificiului bucal. În articulația temporomandibulară se produc următoarele mișcări: de ridicare și coborâre a mandibulei; deplasarea mandibulei înainte (propulsie) și înapoi (retropulsie); mișcări de lateralitate (mișcarea mandibulei în dreapta și în stânga).

Articulația craniului cu coloana vertebrală este alcătuită din două articulații, una superioară, între condiliile occipitali și atlas – atlantooccipitală, și alta inferioară, între atlas și axis – atlantoaxială. Ele se vor studia odată cu articulațiile coloanei vertebrale.

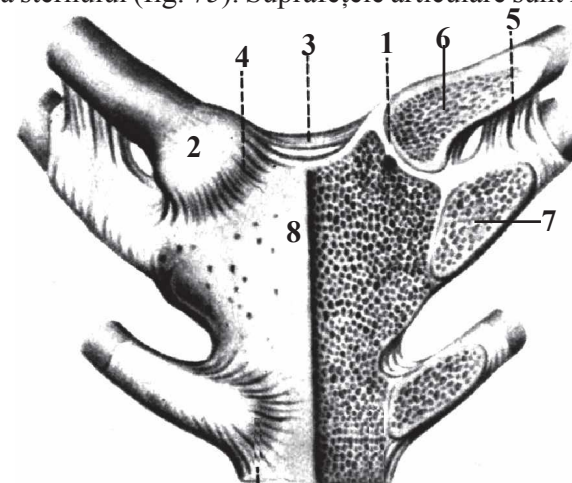
## ARTICULAȚIILE MEMBRULUI SUPERIOR (*JUNCTURAE MEMBRI SUPERIORIS*)

Articulațiile membrului superior se împart în **articulațiile centurii membrului superior** și **articulațiile membrului superior liber**.

### Articulațiile centurii membrului superior

Oasele centurii membrului superior se unesc de torace printr-o singură articulație – cea dintre claviculă și stern. Prin cealaltă extremitate, clavicula se leagă de scapulă, iar scapula la rândul ei se unește cu toracele numai prin legături musculo-aponeurotice. Acest mod de articulare explică asigurarea de către centura scapulară a unui grad înalt de mobilitate a membrului superior și a prehensiunii.

**Articulația sternoclaviculară** (*articulatio sternoclavicularis*) se realizează între fața articulară a extremității mediale a claviculei și incizura claviculară a sternului (fig. 75). Suprafețele articulare sunt incongruente



**Fig. 75. Articulațiile sternoclaviculare (articulația dreaptă e deschisă); aspect anterior:**

1 – *discus articularis*; 2 – *capsula articularis*; 3 – *lig. interclaviculare*; 4 – *lig. sternoclaviculare anterius*; 5 – *lig. costoclaviculare*; 6 – *clavicula*; 7 – *costa I*; 8 – *manubrium sterni*.

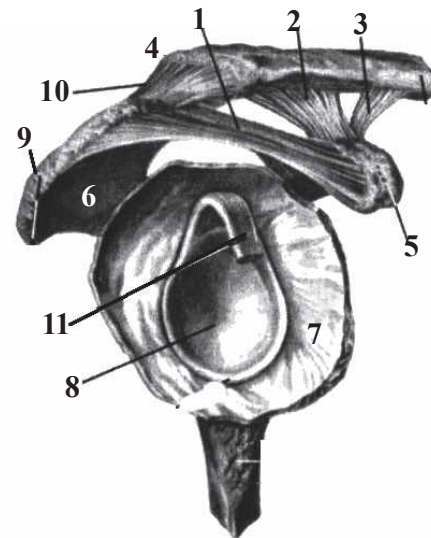
și ca formă se apropie de cele seliforme. Pentru o concordanță perfectă, între aceste fețe articulare este situat **discul articular** (*discus articularis*), care la periferie concrește cu capsula și divizează cavitatea articulară în două camere. Capsula articulară se inseră pe marginile fețelor articulare și este întărită de ligamentele **sternoclaviculare anterior și posterior** (*ligg. sternoclavicularia anterius et posterius*), **ligamentul interclavicular** (*lig. interclavicularis*), ce trece deasupra incizurii jugulare a sternului, **ligamentul costoclavicular** (*lig. costoclavicularis*) între claviculă și prima coastă.

În această articulație sunt posibile mișcările de ridicare-coborâre, antero-posterioare și circumducție. Amplitudinea mișcărilor este limitată.

### Articulația acromioclaviculară (*articulatio acromioclavicularis*)

Este o articulație plană realizată între fețele articulare ale extremității laterale a claviculei și a acromionului (fig. 76). Aproximativ într-o treime din cazuri, din cauza neconcordanței suprafețelor articulare, între ele se include un disc articular. Capsula este întărită pe fața superioară de **ligamentul acromioclavicular** (*lig. acromioclavicularis*). Stabilitatea acestei articulații este asigurată și de ligamente extraarticulare – un ligament puternic **coracoclavicular** (*lig. coracoclavicularis*), care unește *tuberculum conoideum* și *linea trapezoidea* a claviculei cu apofiza coracoidă a omoplatului. Acest ligament este constituit din două fascicule: ventral, **ligamentul trapezoid** (*lig. trapezoideum*), și dorsal – **ligamentul conoid** (*lig. conoideum*). Mișcările sunt posibile în jurul a trei axuri, însă amplitudinea lor este mult redusă.

**Sindesmozele centurii membrului superior** sau ligamentele proprii ale scapulei, reprezintă fascicule fibroase care leagă diferite porțiuni ale scapulei, fără a avea atribuții la articulații (fig. 76). Sunt în număr de trei: **ligamentul coracoacromial** (*lig. coracoacromiale*), **ligamentele transversale superior și inferior ale scapulei** (*lig. transversum scapulae superius et inferius*).



**Fig. 76. Articulația acromioclaviculară (dreaptă), ligamentele scapulei:** 1 – *lig. coracoacromiale*; 2 – *lig. trapezoideum*; 3 – *lig. conoideum*; 4 – *extremitas acromialis claviculae*; 5 – *processus coracoideus*; 6 – *acromion*; 7 – *capsula articularis*; 8 – *cavitas glenoidalis*; 9 – *acromion*; 10 – *art. acromioclavicularis*; 11 – *tendo m. bicipitis brachii (caput longum)*.

Ligamentul coracoacromial este o lamă fibroasă triunghiulară racordată în formă de boltă deasupra articulației umărului. Acest ligament limitează mișcările humerusului în direcție ascendentă în timpul abducției. Ligamentul transversal superior se întinde deasupra incizurii scapulare superioare, pe care o transformă astfel într-un orificiu osteofibros prin care trece nervul suprascapular. Ligamentul transversal inferior este un fascicul îngust și subțire, care se întinde între baza acromionului și marginea posterioară a cavității glenoidale și a capsulei articulației umărului. Trecând peste șanțul de la nivelul colului scapulei, delimitează un orificiu prin care trece pachetul vasculonervos suprascapular.

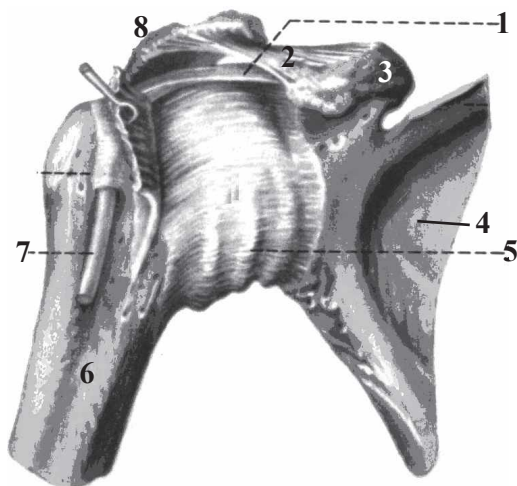


## Articulațiile membrului superior liber (*juncturae membri superioris liberi*)

**Articulația scapulohumerală** sau **articulația umărului** (*articulatio humeri*) este o articulație sferoidă, care unește capul humeral și cavitatea glenoidă a scapulei (fig.77, 78). Deoarece capul humerusului este mai mare decât cavitatea glenoidală, articulația prezintă o formațiune acomodatoare, care mărește cavitatea de recepție, numită **labrum glenoidian** (*labrum glenoidale*). Bureletul glenoidal este un inel fibro-cartilajinos care se inseră pe conturul cavității glenoide. Chiar mărită cu bureletul glenoidal, cavitatea glenoidă nu cuprinde în totalitate capul humeral.

Capsula articulară destul de subțire și cu o mare laxitate se fixează pe fața externă a bureletului articular, dar nu perfect circular. În partea superioară se întinde până la baza coracoidului, trecând peste tuberculul supraglenoidian și de aceea inserția capului lung al bicepsului este intraarticulară, în timp ce în partea inferioară inserția capului lung al tricepsului rămâne extraarticulară. Inserția humerală are loc la nivelul colului anatomic, deci la periferia cartilajului hialin, lăsând liberi cei doi tuberculi ai epifizei proximale a humerusului.

La nivelul șanțului intertubercular membrana sinovială a capsulei formează **teaca sinovială intertuberculară** (*vagina synovialis intertubercularis*) ce îmbracă tendonul capului lung al *m.*



**Fig. 77. Articulația umărului, aspect anterior:**

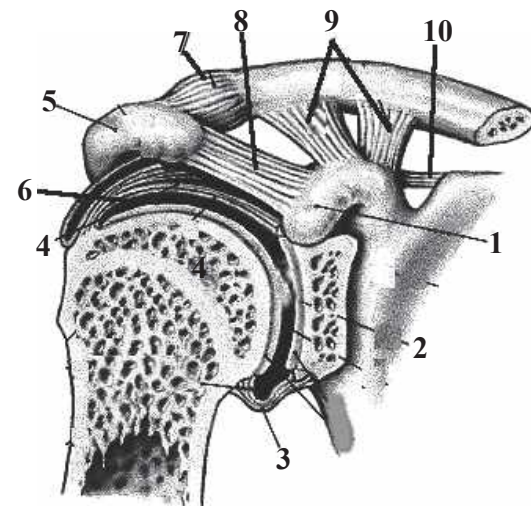
1 – lig. coracohumeral; 2 – lig. coracoacromiale; 3 – processus coracoideus; 4 – scapula; 5 – capsula articularis; 6 – humerus; 7 – tendo *m. bicipitis brachii* (caput longum); 8 – acromion.

*biceps brachii*, ce trece prin cavitatea articulară, superior de capul humerusului. Membrana sinovială mai formează și **bursa subtendinoasă a mușchiului subscapular** (*bursa subtendinea m. subscapularis*), care este situată la baza apofizei coracoide, sub tendonul mușchiului subscapular, și comunică cu cavitatea articulară.

Capsula articulară este întărită prin ligamentele **coracohumeral** (*lig. coracohumeral*) și **glenohumeral** (*lig. glenohumeralia*): superior, *coracohumeral*; inferior, ce se

fixează pe bureletul glenoidal și colul anatomic al humerusului. Un rol important în menținerea suprafețelor articulare revine presiunii atmosferice, mușchilor și tendoanelor periarticulare (*mm. supraspinatus, infraspinatus, teres minor, subscapularis*).

Datorită particularităților morfologice, articulația umărului este cea mai mobilă din toate articulațiile corpului omenesc. Această articulație permite efectuarea următoarelor mișcări: flexie – extensie în jurul axului frontal; abducție – adducție până la nivelul orizontal în jurul axului sagital (mai sus de nivelul orizontal mișcarea este frânată din cauza blocării tuberculului mare al humerusului în ligamentul coracoacromial; rotația medială și laterală executată în jurul unui ax vertical; circumducția, ce are loc prin trecerea de la un ax la altul unde capul humerusului descrie un cerc mic, urmărind conturul cavității glenoide, în timp ce



**Fig. 78. Articulația umărului (secțiune frontală):** 1 – processus coracoideus; 2 – cavum articulare; 3 – capsula articularis; 4 – caput humeri; 5 – acromion; 6 – lig. coracohumeral; 7 – articulatio acromioclavicular; 8 – lig. coracoacromiale; 9 – lig. fixează pe bureletul glenoidal și colul anatomic al humerusului; 10 – lig. transversus scapulae superioris.

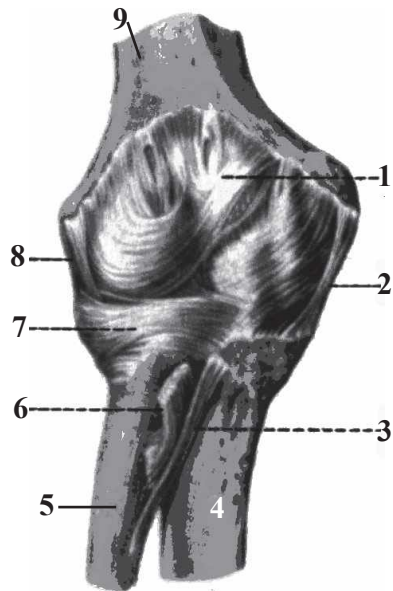
extremitatea inferioară a humerusului descrie un cerc mare.

**Articulația cotului** (*articulatio cubiti*) unește oasele antebrăului - radiusul și ulna - cu humerusul. Articulația cotului este formată din trei articulații: humeroulnară, humeroradială și radioulnară proximală (fig. 79, 80). Toate aceste trei articulații au o capsulă și o cavitate comună, anatomic și chirurgical se descriu ca o singură articulație. Din punct de vedere al suprafețelor articulare, articulația humeroulnară este trohleară, articulația humeroradială este sferoidă, iar articulația radioulnară proximală este trohoidă, cuplată funcțional cu articulația radioulnară distală.

Din punct de vedere fiziologic se descriu două articulații: **articulația humero-antebrahială**, în care se execută mișcări de flexie - extensie, și articulația radioulnară proximală în care se execută mișcări de pronație - supinație.

Capsula articulară se fixează pe humerus în așa mod ca fosele coronoidă, radială și olecraniană să fie în cavitatea articulară, iar cei doi epicondili - medial și lateral - rămân liberi pentru inserții musculare și ligamentare. Pe oasele antebrăului inserția capsulei se face la nivelul ulnei pe marginile incizurii trohleare și incizurii radiale. Vârful olecranonului și procesul coronoid sunt în interiorul capsulei.

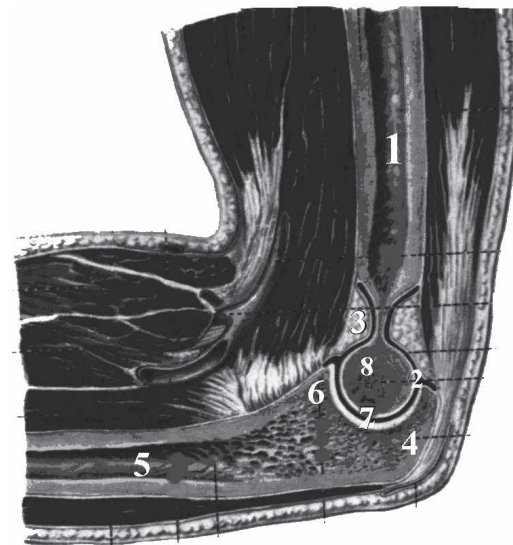
Capsula articulară este întărită de trei ligamente: **ligamentul colateral ulnar** (*lig. collaterale ulnare*) este cel mai puternic ligament, format din fascicule care merg radial de pe epicondilul medial la marginea medială a incizurii trohleare; **ligamentul colateral radial** (*lig. collate-*



**Fig. 79. Articulația cotului, aspect anterior:**

1 - capsula articularis; 2 - lig. collaterale ulnare; 3 - chorda obliqua; 4 - ulna; 5 - radius; 6 - tendo m. bicipitis brachi; 7 - lig. anulare radii; 8 - lig. collaterale radiale; 9 - humerus.

*rale radiale*) format din fascicule care pleacă de pe epicondilul lateral al humerusului și se inseră pe marginea incizurii trohleare a ulnei și pe marginea incizurii radiale a ulnei; **ligamentul inelar al radiusului** (*lig. anulare radii*), prezentat de un fascicul, ce cuprinde colul radiusului, și se fixează pe marginile incizurii radiale a ulnei.



**Fig. 80. Articulația cotului (secțiune sagitală):**

1 - humerus; 2 - cavitas articularis; 3 - capsula articularis; 4 - olecranon; 5 - ulna; 6 - processus coronoideus; 7 - cartilago articularis; 8 - trochlea humeri.

Conformația extremităților osoase articulare determină mișcările în articulația cotului. În articulația cubitală sunt posibile mișcări de flexie și extensie în jurul axului frontal. Deoarece axul *trochlea humeri* trece oblic față de axul longitudinal al humerusului, în caz de flexie are loc o ușoară deviere a antebrăului în direcție medială. Amplituda mișcării de flexie este cuprinsă între  $90^{\circ}$  -  $140^{\circ}$  până la maximum  $150^{\circ}$  (la subiecții mai puțin musculoși).

În extensie, cele trei proeminențe osoase ale cotului - epicondilul medial, vârful olecranonului și epicondilul lateral - sunt situați pe aceeași linie orizontală. Când antebrăul este flectat, vârful olecraniu-

lui părăsește fosa olecraniană, în timp ce cei doi condili rămân pe loc. În acest fel, linia dreaptă, care se află între cele trei proeminențe osoase, va deveni un triunghi cu vârful inferior. Acest aspect este important în diagnosticul diferențial al unei fracturi a extremității distale a humerusului de o luxație posterioară. În luxație sau o fractură a olecranonului aceste rapoarte sunt profund alterate: cele trei proeminențe osoase ale cotului nu mai sunt pe aceeași linie și modificări suferă triunghiul.

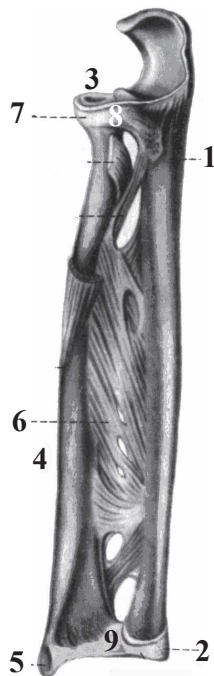
Articulația cotului participă și la realizarea mișcărilor de pronție și supinație ale oaselor antebrațului ce se efectuează în jurul axului longitudinal. În acest caz, în articulația radioulnară proximală se realizează rotația radiusului și împreună cu el a mâinii. La efectuarea acestor mișcări contribuie și articulația humeroradială. Amplituda mișcării este de  $120^{\circ}$  –  $140^{\circ}$ .

### Articulațiile oaselor antebrațului

Epifizele ulnei și radiusului se unesc între ele prin două diartroze (fig. 81): **articulația radioulnară proximală** (*articulatio radioulnaris proximalis*) și **articulația radioulnară distală** (*articulatio radioulnaris distalis*). Diafizele oaselor antebrațului sunt unite prin sinartroză sinfibroză – **membrana interosoasă a antebrațului** (*membrana interossea antebrachi*), care completează spațiul dintre marginile interosoase ale acestora. Marginea superioară este subțire și delimitează cu epifizele proximale ale oaselor antebrațului un orificiu, prin care trece artera interosoasă posterioară. Superior de margi-

**Fig. 81. Unirea oaselor antebrațului (drept), aspect anterior:**

1 – ulna; 2 – *processus styloideus ulnae*; 3 – *caput radii*; 4 – radius; 5 – *processus styloideus radii*; 6 – *membrana interossea antebrachii*; 7 – *lig. annulare radii*; 8 – *art. radioulnaris proximalis*; 9 – *art. radioulnaris distalis*.



nea de sus a membranei interosoase, între oasele antebrațului, se întinde un fascial fibros, numit **coardă oblică** (*chorda obliqua*); superior se inseră pe apofiza coronoidă, încrucișează tendonul bicepsului și se termină pe radius, puțin inferior de tuberozitate.

**Articulația radioulnară proximală** (*articulatio radioulnaris proximalis*) constituie o articulație trohoidă formată de unirea circumferinței articulare a radiusului și incizura radială a ulnei. Este o articulație trohoidă, care anatomic face parte din articulația cotului. Între marginea inferioară a incizurii radiale a ulnei și partea medială a colului radial se află **ligamentul pătrat** (*lig. quadratum*). Contribuie la limitarea mișcării de supinație.

**Articulația radioulnară distală** (*articulatio radioulnaris distalis*) este o articulație trohoidă, uniaxială, alcătuită de incizura ulnară a radiusului și capul ulnei, completate de **discul articular** (*discus articularis*) fibrocartilagos triunghiular. Acest disc separă articulația radioulnară distală de articulația radiocarpiană.

Articulațiile radioulnare proximală și distală, deși anatomic sunt separate una de alta, constituie o unitate funcțională, o articulație combinată cu mișcări de pronție și supinație. Cele două tipuri de mișcări se fac prin rotația radiusului în jurul ulnei. În supinație, cele două oase sunt paralele, iar în pronție radiusul încrucișează ulna în “X”. Amplitudinea maximală a mișcării radiusului în articulațiile radioulnare (supinația și pronția) atinge  $180^{\circ}$ .

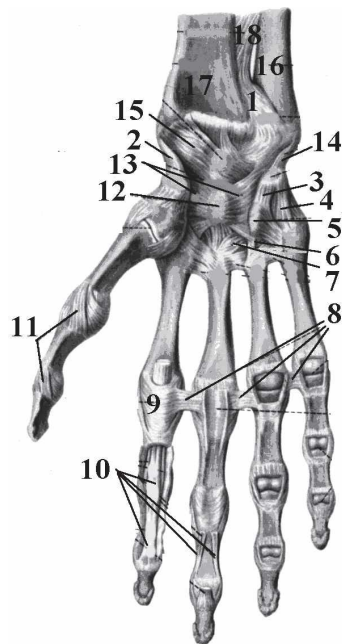
### Articulația oaselor antebrațului cu oasele mâinii

Această unire se efectuează prin **articulația radiocarpiană** (*articulatio radiocarpea*). Ea se numește radiocarpiană deoarece din cele două oase ale antebrațului numai radiusul se articulează direct cu carpul, ulna fiind separată de carp prin discul articular al articulației radioulnare distale. Este o diartroză compusă, elipsoidală, formată de fața articulară carpiană a radiusului, discul articular și de fețele articulare superioare ale scafoidului, semilunarului și tricvetrului (fig. 82, 83, 84). Acesta din urmă se va articula cu discul articular. Cele trei oase, fiind unite între

ele prin ligamente interosoase, formează condilul carpian acoperit de cartilaj hialin.

**Fig. 82. Articulațiile și ligamentele mâinii, aspect anterior:**

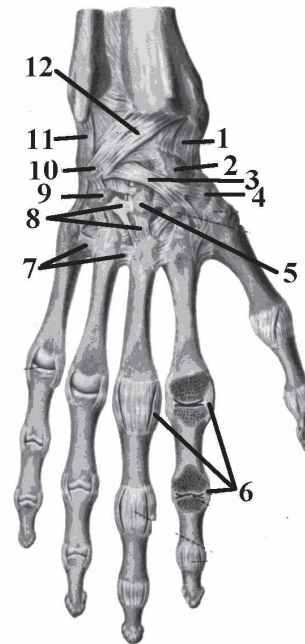
1 – articulatio radioulnaris distalis; 2 – lig. collaterale carpi radiale; 3 – lig. pisohamatum; 4 – lig. pisometacarpeum; 5 – hamulus osis hamati; 6 – lig. hamatometacarpeum; 7 – lig. carpometacarpeum; 8 – lig. metacarpeum transversum profundum; 9 – vagina fibroza digiti manus; 10 – tendo m. flexoris digitorum superficialis et profundi; 11 – lig. collateralia; 12 – os capitatum; 13 – lig. carpi radiatum; 14 – lig. collaterale carpi radiale; 15 – lig. radiocarpeum palmare; 16 – ulna; 17 – radius; 18 – membrana interossea antebrachii.



Capsula articulară se inseră la periferia suprafețelor articulare și este întărită de mai multe ligamente: **ligamentul colateral radial al carpului** (lig. collaterale carpi radiale), care pornește de la apofiza stiloidă a radiusului spre scafoid; **ligamentul colateral ulnar al carpului** (lig. collaterale carpi ulnare) ce se inseră proximal pe vârful stiloidului ulnare, iar distal se vor fixa pe tricvetru și pisiform; **ligamentul radiocarpian palmar** (lig. radiocarpeum palmare), care începe de la marginea anterioară a feței articulare a radiusului și se fixează pe oasele rândului proximal al carpului; **ligamentul radiocarpian dorsal** (lig. radiocarpeum dorsale), ce pornește de pe marginea posterioară a suprafeței articulare a radiusului și se termină pe fața dorsală a primului rând de oase carpiene. Mișcările se efectuează în jurul axului frontal – flexie - extensie – cu o amplitudine de 70°; în jurul axului sagital – adducție, amplitudinea de 40° și adducție de 15°.

**Fig. 83. Articulațiile și ligamentele mâinii, aspect posterior:**

1 – lig. collaterale carpi radiale; 2 – os scaphoideum; 3 – lig. intercarpea dorsalia; 4 – os trapezoideum; 5 – os capitatum; 6 – lig. collateralia; 7 – lig. metacarpea dorsalia; 8 – lig. carpometacarpea dorsalia; 9 – os hamatum; 10 – os triquetrum; 11 – lig. collaterale carpi ulnare; 12 – lig. radiocarpeum dorsale.



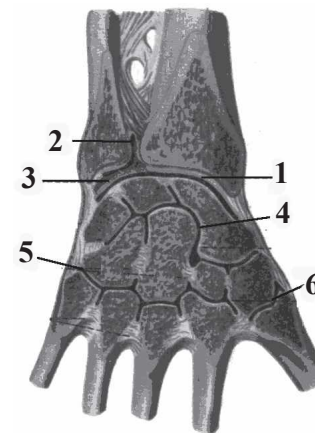
Articulația este sediul mișcărilor mâinii pe antebraț, însă aceste mișcări de flexie, extensie, lateralitate, circumducție și rotație nu se produc numai în articulația radiocarpiană, la aceste mișcări participând articulația mediocarpiană și celelalte articulații ale mâinii. Amplitudinea mișcărilor mâinii reprezintă suma tuturor mișcărilor ce au loc în aceste articulații.

**Fig. 84. Articulațiile și ligamentele mâinii, secțiune frontală (schemă):**

1 – articulatio radiocarpea; 2 – articulatio radioulnaris distalis; 3 – discus articularis; 4 – articulatio mediocarpea; 5 – articulatio carpometacarpea V; 6 – articulatio carpometacarpea pollicis.

**Articulațiile mâinii (articulationes manus)**

**Articulația mediocarpiană** (articulatio mediocarpea) este o diartroză între rândul proximal și cel distal al oaselor carpiene și este legată funcțional de articulația radiocarpiană. Fisura articulară are o formă sigmoidă.



**Articulațiile intercarpiene** (*articulationes intercarpeae*) reprezintă unirea dintre fețele articulare ale oaselor carpiene aflate în contact articular.

Articulațiile mediocarpiană și intercarpiene sunt consolidate de ligamente palmare și dorsale, ligamente intercarpiene palmare și dorsale. Oasele carpului se unesc între ele prin intermediul ligamentelor intraarticulare – *ligg. intercarpea interossea*. Din articulația intercarpiană face parte și **articulația dintre osul piziform și tricvetru** (*articulatio ossis pisiformis*), consolidat de ligamentul pizohamat (*lig. pisohamatum*) și de **ligamentul pizometarpian** (*lig. pisometacarpium*). Ambele ligamente prezintă o continuare a tendonului flexorului ulnar al mâinii.

**Articulațiile carpometacariene** (*articulationes carpometacarpales*) unesc fețele articulare distale ale oaselor carpiene din rândul doi cu fețele articulare ale bazelor oaselor metacariene. Cu excepția articulației carpometacariene a policelui, toate aceste articulații după formă sunt plane, consolidate de **ligamentele carpometacariene dorsale și palmare** (*ligg. carpometacarpea dorsalia et palmaria*).

**Articulația carpometarpiană a policelui** (*articulatio carpometacarpalis pollicis*) este o articulație în șa dintre fața articulară a trapezului și baza metarpianului I. Capsula articulară largă și fețele articulare seliforme permit realizarea mișcărilor în jurul a două axuri: frontal – flexie și extensie; datorită faptului că axul nu e situat absolut transversal, policele în timpul flexiei se contrapune celorlalte degete realizând opoziția, *oppositio*, policelui. Mișcarea inversă, revenirea policelui la poziția inițială, se numește *repositio*.

### **Articulațiile intermetacariene** (*articulationes intermetacarpea*)

Cu excepția primului metarpian, care este independent, celelalte patru metacariene sunt unite între ele la nivelul extremităților proximale prin articulații planiforme, iar la nivelul extremităților distale printr-un ligament transvers. Capsula lor este comună cu capsula

articulațiilor carpometacariene și este consolidată de **ligamentele dorsale și palmare** (*ligg. metacarpea dorsalia et palmaria*) **ale metarpului și ligamente interosoase** (*ligg. metacarpea interossea*), care se află în interiorul articulațiilor și unesc fețele oaselor metacariene contactante.

**Articulațiile metarpofalangiene** (*articulationes metacarpophalangeae*) sunt formate de fețele articulare ale capului oaselor metacariene, ce au aspectul unui segment de sferă, și bazele falangelor proximale de formă elipsoidală. Capsula articulară este subțire și laxă, întărită de **ligamentele colaterale** (*ligg. collateralia*). Mișcările sunt de: flexie și extensie, amplitudinea fiind de circa 90°; de apropiere și îndepărtare a degetelor (abducția și adducția) și de rotație, care sunt mult limitate de ligamentele colaterale.

### **Articulațiile interfalangiene** (*articulationes interphalangeae*)

Degetele mâinii prezintă câte două articulații interfalangiene, una proximală și alta distală, cu excepția policelui, care prezintă o singură articulație. După forma fețelor, acestea sunt trohleare. Capsula este subțire și întărită de **ligamentele palmare** (*ligg. palmaria*) și **colaterale** (*ligg. collateralia*). Dintre mișcări se pot efectua flexia și extensia.

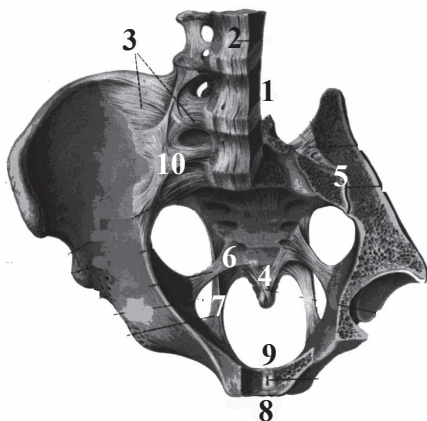
## ARTICULAȚIILE MEMBRULUI INFERIOR

Între membrele inferioare și cele superioare există deosebiri atât morfologice, cât și funcționale. În timp ce membrele superioare au devenit organe de muncă, membrele inferioare au rămas în slujba locomoției și a sprijinului organismului pe sol. Deoarece membrele inferioare sunt articulate foarte strâns de coloana vertebrală, ele sunt mai puțin mobile decât cele superioare.

**Articulațiile centurii membrului inferior** (*articulationes cinguli membri inferioris*) se formează la unirea oaselor bazinului între ele în două planuri: anterior, prin simfiza pubiană, și posterior cu osul sacrum prin articulațiile sacroiliace (fig. 85). Din unirea acestor oase rezultă bazinul, unit cu coloana vertebrală prin articulația lombosacrală, iar de părțile laterale – cu partea liberă a membrului inferior.

**Fig. 85. Ligamentele bazinului, aspect anterior:**

1 – vertebra lumbalis IV; 2 – lig. longitudinale anterius; 3 – lig. ilio-lumbale; 4 – lig. sacrococcygeum anterius; 5 – articulația sacroiliacă (deschisă) et ligg. sacroiliacă interossea; 6 – lig. sacrospinale; 7 – lig. sacrotuberale; 8 – symphysis pubis; 9 – lig. arcuatum pubis; 10 – lig. sacroiliacă ventralia

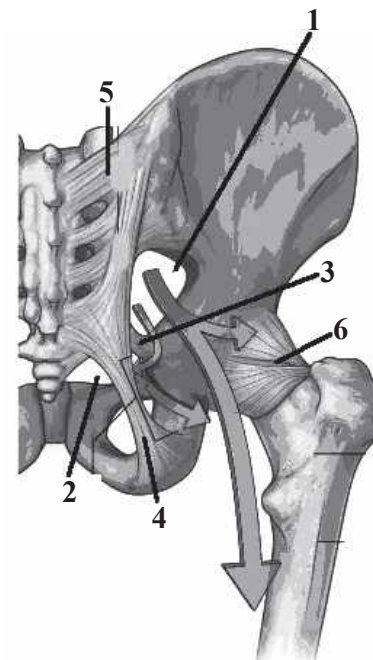


Mișcările la nivelul acestei articulații sunt foarte reduse, suprafața articulară iliacă alunecând pe suprafața articulară a sacrului. Aceste mișcări sunt numite de **nutăție** și **contranutăție**. În nutăție baza sacrului se îndreaptă anterior, iar vârfurile posterior. Contranutăția este mișcarea prin care sacrul basculat anterior revine la poziția normală. Amplitudinea mișcărilor de nutăție crește spre sfârșitul sarcinii, când elementele capsulo-ligamentare suferă un proces de inhibiție cu lichid interstițial și se relaxează sub influența unui hormon denumit relaxină. Această mișcare are ca rezultat îndepărtarea sim-

fizei de promontoriu și creșterea diametrului antero-posterior al aperturii superioare a bazinului aproximativ cu 3-5 mm. Hiperflexia membrului inferior pe bazin antrenează o mișcare de nutăție care are ca urmare creșterea diametrului antero-posterior al strâmtoării inferioare cu 1,3-2,5 cm.

**Fig. 86. Unirea oaselor bazinului și articulația coxofemurală dreaptă, aspect posterolateral:**

1 – foramen ischiadicum majus; 2 – foramen ischiadicum minus; 3 – lig. sacrospinale; 4 – lig. sacrotuberale; 5 – ligamentum sacroiliacum dorsale; 6 – lig. iliofemorale.



**Simfiza pubiană** (*symphysis pubica*) unește oasele pubisului între ele și face parte din hemiartroză. Fețele simfiziale sunt tapetate cu cartilaj concresec cu discul fibrocartilagos interpubian (*discus interpubicus*). În interiorul discului deseori se determină o fisură verticală care apare în al 2-lea an de viață. Ea constituie schița unei cavități articulare, conținând lichid sinovial.

Cele două ramuri ischiopubiene, unindu-se, formează unghiul subpubian, care depășește  $90^{\circ}$  –  $100^{\circ}$ , iar la bărbați echivalează cu  $70^{\circ}$  –  $75^{\circ}$ . Unghiul subpubian are o deosebită importanță obstetricală.

Simfiza pubiană este întărită de două ligamente: **ligamentul pubian superior** (*lig. pubicum superius*) și din partea inferioară – **ligamentul arcuat al pubisului** (*lig. arcuatum pubis*). Rolul simfizei pubiene este de a mări rezistența bolții pe care o structurează sacrul împreună cu cele două oase coxale, având rolul unui contrafort, capabil să suporte, pe de o parte, greutatea trunchiului cu viscerele conținute în el, iar pe de altă parte să transmită această greutate membrului inferior și prin mijlocirea lor solului.

**Membrana obturatoare** (*membrana obturatoria*) reprezintă o formațiune fibroasă ce ia naștere de pe marginea ascuțită a găurii obturate prin fascicule, ce se întretaie în sensuri diferite, predominând cele transversale. Ea închide gaura obturată, cu excepția șanțului obturat. Împreună cu acest șanț formează canalul obturator, prin care trec vasele sangvine și nervii din cavitatea bazinului mic pe coapsă.

### Bazinul în ansamblu

Prin articularea oaselor coxale între ele și cu sacrul, care pătrunde între acestea, se formează **bazinul osos** sau **pelvisul**. El reprezintă segmentul inferior al trunchiului, ce face legătura dintre coloana vertebrală și membrele inferioare. Datorită poziției lui de intermediar, bazinul se mai numește și centura pelviană. Spre deosebire de centura scapulară, care este deosebit de mobilă, centura pelviană este rigidă. Rolul ei nu este de a permite mișcări de mare amplitudine, ci numai de a transmite greutatea corpului spre membrele inferioare și de a susține viscerele abdominale. Are, deci, un rol static prin excelență.

Deosebim **bazinul mare, pelvis major, și bazinul mic** sau **obstetrical, pelvis minor**, despărțite prin strâmtoarea superioară formată anatomic de **linia terminală, linea terminalis**. Linia terminală trece pe promontoriu, părțile laterale ale sacrului, liniile arcuate ale coxalelor, pe crestele oaselor pubiene și marginea superioară a simfizei pubiene.

**Bazinul mare** are pereții osoși numai în partea posterioară – corpul vertebrei V lombare și în părțile laterale – aripile oaselor iliace. Anterior, peretele abdominal se întinde până la simfiza pubiană. În sus, la omul viu, bazinul mare comunică larg cu cavitatea abdominală; în jos, prin strâmtoarea superioară, se continuă cu bazinul mic. Clinic și topografic, bazinul mare aparține cavității abdominale.

**Bazinul mic**, numit și bazinul obstetrical sau cavitatea pelviană (în clinică și anatomia topografică), are drept limită proximală **apertura superioară a pelvisului, apertura pelvis superior**, și distală - **apertura inferioară, apertura pelvis inferior**. Apertura superioară a bazinului este delimitată de linia terminală, iar cea inferioară – de marginea inferioară

a simfizei pubiene, de marginea inferioară a ramurilor inferioare ischio-pubiene, de ligamentele sacrotuberale, de tuberozitățile ischiaticice și de vârful coccisului. Cavitatea bazinului mic este delimitată: posterior de fața pelviană a sacrului și de fața anterioară a coccisului; anterior de ramurile superioare și inferioare ale oaselor pubiene și de fața posterioară a simfizei pubiene; lateral de fețele mediale ale coxalelor, ce corespund acetabulului, și membrana obturatoare.

**Înclinația bazinului.** În poziție verticală, planul aperturii superioare este oblic și privește în sus și înainte. Promontoriul este cu 9 – 10 cm mai sus decât marginea superioară a simfizei pubiene. Între planul oblic al aperturii superioare a bazinului și planul orizontal se formează un unghi, numit **unghiul de înclinație** al bazinului (*inclinatio pelvis*). La femeii acest unghi constituie  $55^{\circ} - 60^{\circ}$ , la bărbați –  $50^{\circ} - 55^{\circ}$  (fig. 88).

Apertura pelviană inferioară, la fel, este oblică, dar privește în jos și înainte, are oblicitate mai mică și formează cu planul orizontal un unghi de circa  $10^{\circ}$ . Axul bazinului mic (*axis pelvis*) este linia ce leagă centrele diametrelor anteroposterioare ale aperturii superioare, a cavității și a aperturii inferioare ale bazinului. El este reprezentat de o linie curbă, paralelă cu suprafața pelviană a sacrului (fig. 88).

**Particularitățile de sex ale bazinului** (fig. 87). Există varietăți de formă ale pelvisului care determină modificarea diametrelor bazinului. Deosebim: bazin lat, bazin rotund, bazin oval și triunghiular. Forma și dimensiunile bazinului sunt determinate de forma, dimensiunile și poziția sacrului, coxalelor, gradul de dezvoltare a promontoriului etc.

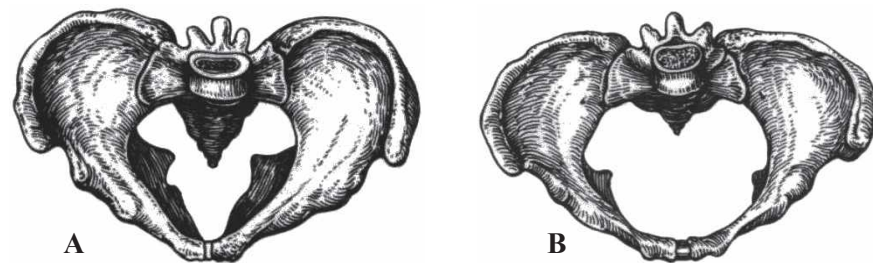
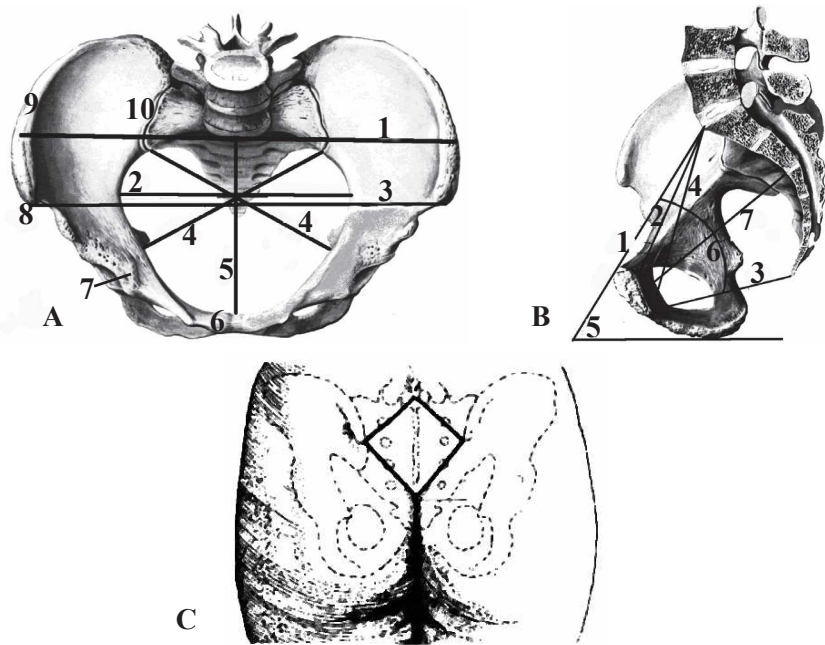


Fig. 87. Bazin de bărbat (A) și de femeie (B).



**Fig. 88. Bazin feminin. Dimensiunile bazinului mare și mic.**

**A – aspect antero-superior:** 1 – distanția cristarum; 2 – diametr transversa; 3 – distanția spinarum; 4 – diametr obliqua; 5 – conjugata vera; 6 – symphysis pubica; 7 – eminentia iliopubica; 8 – spina iliaca anterior superior; 9 – crista iliaca; 10 – articulatio sacroiliaca.

**B – secțiune sagitală:** 1 – conjugata anatomică; 2 – conjugata ginecologică; 3 – diametr recta (ieșirea din bazin); 4 – conjugata diagonalis; 5 –  $60^\circ$  – unghiul de înclinare a bazinului; 6 – axa bazinului; 7 – diametr recta (în cavitatea bazinului).

**C – Rombul lui Michaelis (după Robachi).**

Bazinul este diferit structurat la femeie și la bărbat. Diferențele sexuale încep să apară la vârsta de 10 – 12 ani. Oasele, ce constituie bazinul masculin, sunt mai groase și proeminențele mai evidente. Pelvisul este mai scurt și mai lat la femeie și mai îngust și mai înalt la bărbat. La femeie diametrele transversale sunt mai mari și bazinul este mai înclinat decât la bărbați; unghiul subpubian este de  $90^\circ$  –  $100^\circ$

la femeie și  $70^\circ$  –  $75^\circ$  la bărbat. Distanțele dintre spinele și crestele ilionului la femeie sunt mai mari, fiind determinate de poziția aripilor ilionului; promontoriul la femeie proemină mai puțin ca la bărbat. Cavitatea bazinului mic la femeie este mai largă, la bărbat mai îngustă, de formă cilindrică. Sacrul la femeie este mai scurt și mai lat, iar tuberozitățile ischionului sunt mai îndepărtate, ceea ce conduce la majorarea diametrului transversal al aperturii inferioare cu 1 – 2 cm.

Pe baza unor investigații speciale s-a observat că în urma eforturilor fizice intensive începute de la vârsta de 8 – 10 ani, bazinul suferă modificări importante. La dansatoarele profesionale, care și-au început pregătirea din copilărie, strâmtoarea superioară a bazinului devine rotundă, iar în unele cazuri ajunge să aibă diametrul anteroposterior mai mare decât cel transversal. Modificările apar ca consecință a importantelor forțe musculare care acționează asupra bazinului osos pe cale de structurare.

Un mare număr din figurile clasice de dans se bazează pe mișcări de abducție și de rotație externă ale articulațiilor coxofemorale și pentru menținerea echilibrului, îndeosebi în sprijinul unilateral, mușchii fesieri se contractă puternic, ceea ce atrage presarea transversală a oaselor iliace și în consecință îngustarea diametrului transversal. În schimb, exercițiile făcute în sprijin bilateral se execută prin intervenția grupelor musculare interne ale coapsei, care acționează asupra regiunii pubiene atrăgând mărirea diametrului anteroposterior. Din aceste motive, la dansatoare, procentul dificultăților obstetricale este mult mărit față de restul femeilor.

**Diametrele bazinului** (fig. 88). Cunoașterea diametrelor normale ale bazinului are importanță în obstetrică, deoarece permite aprecieri asupra modului cum se va desfășura nașterea. Abateri de la mărimea lor normală – în cazul bazinelor deformate, strâmtate, prin anomalii congenitale sau deformări patologice, în rahitism, acondroplazii, sacralizarea vertebrei  $L_5$  etc. – duc la dificultăți de naștere. Uneori, când diametrele sunt foarte mici, împiedicând nașterea pe căile naturale, pentru a evita unele dificultăți, ce pot influența sănătatea și viața fătului, se recomandă nașterea pe cale abdominală, prin operație cezariană.



Prin tact vaginal (sau rectal) se pot explora elementele, care alcătuiesc apertura pelviană superioară, pereții cavității pelviene și apertura pelviană inferioară, descriind un șir de diametre importante în clinica obstetricală.

Pentru evaluarea pe viu a dimensiunilor bazinului se execută pelvimetria externă și pelvimetria internă. În pelvimetria externă se utilizează reperele osoase ale bazinului.

În obstetrică, o importanță deosebită au și dimensiunile bazinului mare: distanța dintre spinele iliace anterioare superioare (*distantia spinarum*), egală cu 25 – 27 cm; distanța dintre punctele cele mai îndepărtate ale crestei iliace (*distantia cristarum*), ce măsoară 27 – 29 cm; distanța dintre trohanterele mari ale femurului (*distantia trohanterica*), care măsoară 30 – 31 cm; și conjugata externă (*conjugata externa*) – distanța dintre simfiză și apofiza spinoasă a L<sub>5</sub>, este de 20 cm.

#### **Diametrele aperturii superioare sau a intrării în bazinul mic:**

- conjugata anatomică, *conjugata anatomica*, 11,5 cm – distanța dintre promontoriu și marginea superioară a simfizei;

- conjugata adevărată (ginecologică), *conjugata vera* (*s. gynecologica*), măsoară 10,5 – 11 cm și este distanța dintre promontoriu și cea mai proeminentă porțiune în pelvis a simfizei pubiene. Ea poate fi apreciată prin pelvimetrie internă, prin tact vaginal;

- conjugata diagonală, *conjugata diagonalis*, reprezintă distanța dintre marginea inferioară a simfizei și promontoriu, poate fi determinată prin tact vaginal; echivalează cu 12,5 – 13 cm. Pentru a determina dimensiunile conjugatei ginecologice este necesar de a scădea din lungimea conjugatei diagonale 2 cm;

- diametrul transversal este distanța dintre punctele cele mai îndepărtate ale liniilor arcuate și măsoară 13,5 cm;

- diametrele oblice, în număr de două, reprezintă distanța dintre eminența iliopubiană și articulația sacroiliacă de partea opusă; are lungimea de 12 – 12,5 cm.

În prima fază a nașterii, capul fătului își acomodează diametrul cel mai mare la diametrele cele mai mari ale aperturii superioare (în 66%

din cazuri, el folosește diametrele oblice, occipitalul situându-se în dreptul eminenței iliopubiene).

#### **Diametrele aperturii inferioare:**

- diametrul anteroposterior sau distanța dintre marginea inferioară a simfizei și vârful coccisului, este de 9,5 cm. La naștere el se mărește cu 2 cm datorită mobilizării înapoi a coccigeului în articulația sacrococcigiană;

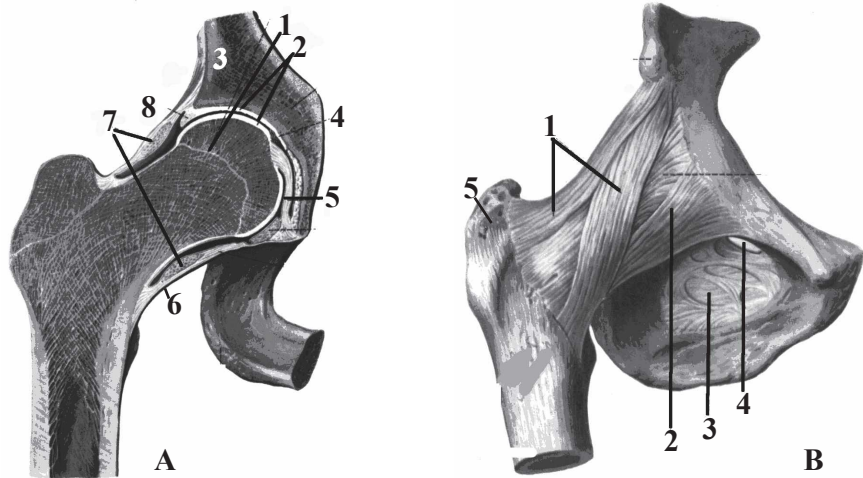
- diametrul transversal este distanța dintre tuberozitățile ischiadice și măsoară 11 cm.

Pe fața posterioară a pelvisului se poate delimita **rombul lombosacral posterior al lui Michaelis** (fig. 88 c), care permite aprecierea simetriei și a dezvoltării dimensionale a bazinului. Rombul este delimitat: superior – de apofiza spinoasă a vertebrei L<sub>5</sub>; inferior – de vârful coccigeului, explorabil în porțiunea superioară a șanțului interfesier; iar lateral de spinele iliace postero-superioare. Diametrul transversal împarte rombul în două triunghiuri: superior, cu înălțimea de 4 cm, și inferior, cu înălțimea de 7 cm. Orice modificări morfologice ale bazinului osos pot reprezenta factori de risc pentru o naștere normală. Astfel de modificări se reflectă în forma și dimensiunile rombului lui Michaelis.

### **Articulațiile membrului inferior liber**

În timp ce mișcările membrelor superioare față de trunchi se realizează într-un triplu sistem mecanic format din articulația sternoclaviculară, acromioclaviculară și cea a umărului, mișcările membrelor inferioare față de trunchi se fac într-o singură articulație – articulația soldului, puternică, solidă și așezată profund în pereții pelvisului.

**Articulația soldului sau articulația coxofemurală** (*articulația coxae*) este o articulație sferoidală, care unește femurul cu coxalul (fig. 86, 89). Fețele articulare sunt reprezentate de capul femurului și fața semilunară a acetabulului, care pentru a-și mări suprafața articulară și adâncimea posedă un fibrocartilaj circular, numit **burelet acetabular** (*labrium acetabulare*). La nivelul incizurii acetabulului el trece ca o punte transformând-o într-un orificiu. Această porțiune a labrumului este denumită **ligament transvers al acetabulului** (*lig. transversum acetabuli*).



**Fig. 89. Articulatia coxofemurala dreapta. A – in sectiune frontala:**  
 1 – linia epifizară; 2 – cartilaj articular; 3 – os coxae; 4 – cavitas articularis; 5 – lig. capitis femoris; 6 – capsula articularis; 7 – zona orbicularis; 8 – labrum acetabulare.  
**B – aspect anterior:** 1 – lig. iliofemorale; 2 – lig. pubofemorale; 3 – membrana obturatoria; 4 – canalis obturatorius; 5 – trochanter major.

Capsula articulară se inseră pe circumferința acetabulului, iar pe femur depășește capul și se fixează pe col, unde anterior ajunge până la linia intertrohanterică, iar posterior la 1 cm medial de creasta intertrohanterică. Inserția capsulei la distanță de colul femural îi mărește laxitatea și îi permite efectuarea unor mișcări variate și de amplitudine mare. Fracturile colului femural sunt grave, deoarece uneori sunt intraarticulare și pot duce la anchiloze. Capsula este formată din două feluri de fibre: fibre longitudinale superficiale întinse de la osul coxal la femur, net distincte pe fața anterioară a capsulei; fibre circulare profunde care prezintă o condensare spre partea mijlocie a capsulei, formând **zona orbiculară** (*zona orbicularis*) sau ligamentul inelar. În componența acestei formațiuni continuă fasciculele din ligamentele iliofemural, pubofemural și ischiofemural.

În interiorul cavității articulare e situat și **ligamentul capului femurului** (*lig. capitis femoris*), care se întinde de la foseta capului fe-

murului până la nivelul incizurii acetabulare și ligamentul transvers al acetabulului. Ligamentul este înconjurat de sinovială, mărind în felul acesta suprafața de secreție a acestei membrane. Ligamentul conține vase sangvine, contribuind astfel la nutriția capului femurului.

Exterior capsula articulară este întărită antero-medial și posterior prin trei ligamente care asigură o soliditate articulației atât în mers cât și în poziție statică.

**Ligamentul iliofemural** (*lig. iliofemorale, Bertini*) este cel mai puternic ligament al articulației și rezistă la o tracțiune de 350 – 600 kg. Acest ligament pleacă de la spina iliacă antero-inferioară și se inseră pe toată întinderea liniei intertrohanteriene. El se opune mai ales unei extensii exagerate și mișcării de abducție. Acestei mișcări se opune și ligamentul pubofemural.

**Ligamentul pubofemural** (*lig. pubofemorale*) începe pe ramura superioară a pubisului și pe corpul ileonului și se inseră pe trohanterul mic și linia intertrohanterică.

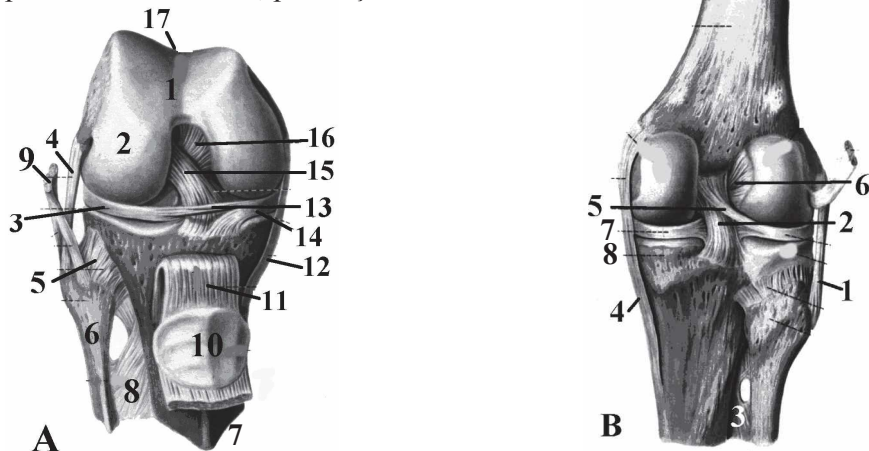
**Ligamentul ischiofemural** (*lig. ischiofemorale*) este situat pe fața postero-inferioară a articulației. Pornește de pe corpul ischionului și se inseră pe trohanterul mare, frânând mișcările de rotație medială și adducție.

Articulația coxo-femurală, fiind o articulație sferoidală, are trei axuri de mișcare, la nivelul ei executându-se următoarele mișcări: flexie – extensie, abducție – adducție, rotație și circumducție. Amplitudinea mișcărilor de flexie și extensie depinde de poziția genunchiului. Când genunchiul este flectat, flexia poate atinge 120°, când genunchiul este extins flexia atinge 90°. Când coapsele sunt extinse amplitudinea maximă de abducție este de 60°, astfel că ambele coapse formează între ele un unghi de 120°. Abducția este limitată prin punerea în tensiune a ligamentului iliofemural (când coapsa este în extensie) și pubofemural când coapsa este în flexie.

Amplitudinea mișcării de rotație laterală, când coapsa este în extensie este de 15°, iar cea de rotație medială de 35°. Când coapsa este în flexie și abducție amplitudinea mișcărilor de rotație atinge 85° – 100°.

Circumducția este mișcarea ce rezultă din alternarea celor patru mișcări precedente. În timpul executării circumducției, capul femural se învârtește în acetabul; epifiza inferioară a femurului descrie un cerc, iar diafiza acesteia, un con.

**Articulația genunchiului, *articulatio genus*** (fig. 90,92), este cea mai complicată articulație din corpul omenesc. La realizarea ei participă trei oase: femurul, patela și tibia.



**Fig. 90. Articulația genunchiului drept. A – aspect anterior (capsula articulară este înlăturată):**

1 – *facies patellaris*; 2 – *condylus lateralis*; 3 – *meniscus lateralis*; 4 – *lig. collaterale fibulare*; 5 – *lig. capitis fibulae anterius*; 6 – *fibula*; 7 – *tibia*; 8 – *membrana interossea cruris*; 9 – *tendo m. bicipitis femoris*; 10 – *facies articularis patellae*; 11 – *lig. patellae*; 12 – *lig. collaterale tibiale*; 13 – *lig. transversum genus*; 14 – *meniscus medialis*; 15 – *lig. cruciatum anterius*; 16 – *lig. cruciatum posterius*; 17 – *femur*.

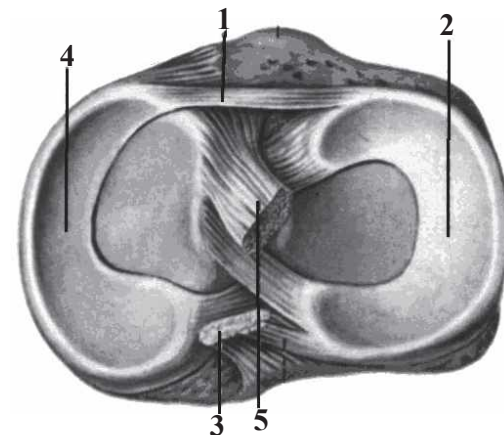
**B – aspect posterior:** 1 – *lig. collaterale fibulare*; 2 – *lig. cruciatum posterius*; 3 – *membrana interossea cruris*; 4 – *lig. collaterale tibiale*; 5 – *lig. meniscofemorale posterius*; 6 – *lig. cruciatum anterius*; 7 – *meniscus medialis*; 8 – *condylus medialis tibiae*.

Suprafețele articulare sunt situate la nivelul epifizei distale a femurului, epifizei proximale a tibiei și pe fața posterioară a patelei. Epifiza distală a femurului participă la formarea articulației prin cei doi condili și prin suprafața patelară. Epifiza proximală a tibiei prezintă fața superioară articulară cu cele două fose articulare separate între ele prin eminența intercondilară.

Incongruența dintre fețele articulare ale tibiei și femurului este completată de două meniscuri (fig. 91): meniscul medial (*meniscus medialis*)

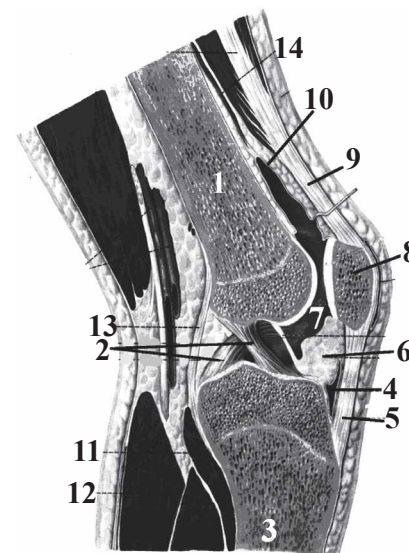
și meniscul lateral (*meniscus lateralis*), care în mișcări sunt solidare cu condiliile tibiei și alunecă pe fețele articulare ale condiliilor tibiali. Fiecare menisc reprezintă o placă fibrocartilaginoasă semilunară, marginea groasă a căreia e orientată exterior și concreșcută cu capsula, iar marginea subțiată e orientată spre interiorul articulației.

Meniscul lateral are forma literei “O” aproape complet, iar meniscul medial a literei “C”; ele se prind prin extremități pe fosa intercondilară anterioară și posterioară a tibiei. Anterior meniscurile se unesc printr-o bandă fibroasă transversală, numită ligamentul transvers al genunchiului (*lig. transversum genus*).



**Fig. 91. Articulația genunchiului drept în secțiune orizontală. Aspect superior:**

1 – *lig. transversum genus*; 2 – *meniscus lateralis*; 3 – *lig. cruciatum posterius*; 4 – *meniscus medialis*; 5 – *lig. cruciatum anterius*.



**Fig. 92. Articulația genunchiului. Secțiune sagitală.**

1 – *femur*; 2 – *lig. cruciata*; 3 – *tibia*; 4 – *bursa infrapatellaris profunda*; 5 – *lig. patellae*; 6 – *plica alares*; 7 – *cavitas articularis*; 8 – *patella*; 9 – *tendo m. quadriceps femoris*; 10 – *bursa suprapatellaris*; 11 – *m. popliteus*; 12 – *m. gastrocnemius*; 13 – *capsula articularis*; 14 – *m. quadriceps femoris*.

Meniscul lateral, fiind mai rezistent și mai mobil, se deplasează făcând mișcări mai intense, în timp ce meniscul medial, mai subțire, și mai ales, mai puțin mobil la nivelul cornului său posterior, nu poate urma uneori deplasarea condilului femural medial și este strivit.

Meniscurile joacă și rolul unui amortizor de șoc între extremitățile osoase, participă la lubrifierea suprafețelor articulare, asigurând repartizarea uniformă a sinoviei pe suprafața cartilajelor, reducând esențial frecarea dintre fețele articulare. Cele două meniscuri au sarcina de a anihila și de a atenua efectul forței presiunilor declanșate prin folosirea ei zilnică. Meniscul prezintă totodată punctul slab al genunchiului, astfel 90% din intervențiile chirurgicale ale genunchiului se efectuează din cauza accidentării meniscurilor.

Capsula articulară se inseră pe femur la o distanță de 1 – 1,5 cm de cartilajul hialin, iar pe tibie și rotulă nemijlocit pe marginile cartilajului hialin care acoperă fețele articulare. Pe părțile laterale, fața medială a capsulei aderă la fața periferică a meniscurilor, care împart astfel cavitatea capsulară în două porțiuni: supra- și submeniscală, care comunică între ele prin porțiunea lor centrală. Membrana sinovială a capsulei formează numeroase pliuri ce conțin țesut adipos. Cele mai dezvoltate sunt pliurile alare (*plicae alares*) care prolabează în cavitatea articulară între femur, tibie și patelă. Ele sunt localizate inferior de patelă de ambele părți ale ligamentului patelar. O prelungire a acestora este plica sinovială infrapatelară ce se îndreaptă spre aria intercondilară anterioară. În împrejurimea patelei se determină și multiple pliuri sinoviale mai mici după dimensiuni și numeroase vile sinoviale.

Articulația genunchiului este fortificată de ligamente dispuse ventral, lateral și dorsal.

Ventral se află **ligamentul patelei** (*lig. patellae*), o lamă tendinoasă, care reprezintă porțiunea subpatelară a tendonului mușchiului cvadriiceps al femurului.

**Retinaculele patelare, medial și lateral** (*retinaculum patellae mediale* și *retinaculum patellae laterale*), sunt formate de fasciculele interne și externe ale tendonului mușchiului cvadriiceps al femurului și se răsfiră de la rotulă spre epicondiliul lateral și medial al femurului. O parte din fibrele acestor ligamente se inseră pe suprafața anterioară a tibiei.

**Ligamentul colateral tibial** (*lig. collaterale tibiale*) se inseră proximal pe epicondilul medial al femurului, concrește cu capsula, aderă la meniscul medial și se fixează pe marginea medială a tibiei. Este cauza frecventă a unor leziuni ale meniscului medial, ca urmare a aderenței sale strânse cu acesta, când în urma unei mișcări bruște în articulația genunchiului poate fi ciupit sau fracturat meniscul, cum se poate întâmpla unor sportivi (fotbaliști, schiori, alpiniști).

**Ligamentul colateral fibular** (*lig. collaterale fibulare*) începe de la epicondilul lateral al femurului și se inseră pe fața laterală a capului fibulei. Acest ligament este independent pe toată lungimea sa față de capsula articulară subiacentă.

Pe partea posterioară a articulației se evidențiază: **ligamentul popliteu oblic** (*lig. popliteum obliquum*), o expansiune fibroasă ce se desprinde din tendonul mușchiului semimembranos și se întreșe în capsula articulației, inserându-se pe condilul lateral al femurului; **ligamentul popliteu arcuat** (*lig. popliteum arcuatum*) format din fibre arcuate care încep de pe suprafața posterioară a capului fibulei și de pe epicondilul lateral al femurului. Fasciculele acestui ligament se ridică în sus și parțial se inseră în porțiunea medie a ligamentului popliteu oblic, iar parțial pe suprafața posterioară a tibiei; **ligamentele cruciforme sau încrucișate** (*ligamenta cruciata genus*), două cordoane fibroase scurte și groase care se întind de la suprafața intercondilară a tibiei la fețele intercondilare ale femurului. Deși profunde, sunt ligamente extraarticulare, deoarece se află în afara sinovialei. Deosebim: **ligamentul cruciat anterior** (*lig. cruciatum anterius*) care începe de la fața medială a condilului lateral al femurului și se inseră pe aria intercondilară anterioară a tibiei; **ligamentul cruciat posterior** (*lig. cruciatum posterior*), descinde de pe fața laterală a condilului medial și se inseră pe aria intercondilară posterioară a tibiei. Aceste două ligamente, încrucișându-se sub forma literei “X”, asigură unirea trainică dintre femur și tibie.

Cavitatea articulară este largă, iar datorită ligamentelor încrucișate și a celor două meniscuri pare compartimentală. În articulația genunchiului se află două corpuri adipoase: **corpul adipos anterior** sau **infrapatelar** (*corpus adiposum infrapatellare*) pe secțiune sagitală are

formă triunghiulară cu baza la ligamentul patelar și vârful în fosa intercondilară; **corpul adipos posterior al genunchiului**, localizat posterior ligamentelor încrucișate și a sinovialei, între acesta din urmă și ligamentele posterioare ale articulației genunchiului.

**Bursele seroase ale articulației genunchiului** (fig. 92).

În jurul articulației genunchiului există un număr mare de burse seroase. Unele sunt anexate ligamentelor, iar altele sunt dispuse în jurul patelei și a extremității superioare a tibiei, fiind împărțite în burse **prepatelare** și **pretibiale**.

**Bursele prepatelare** sunt în număr de trei (una superficială și două profunde):

- **bursa subcutanată prepatelară** (*bursa subcutanea prepatellaris*) situată între piele și fascia genunchiului;

- **bursa subfascială prepatelară** (*bursa subfascialis prepatellaris*) se află între fascie și tendonul mușchiului quadriceps al femurului;

- **bursa subtendinoasă prepatelară** (*bursa subtendinea prepatellaris*) dispusă între tendonul quadricepsului și patelă.

**Bursele pretibiale, la fel în număr de trei** – două superficiale și una profundă,

- **bursa subcutanată infrapatelară** (*bursa subcutanea infrapatellaris*) dispusă în țesutul subcutanat, anterior de ligamentul patelar;

- **bursa subcutanată a tuberozității tibiei** (*bursa subcutanea tuberositas tibiae*) situată în țesutul subcutanat al tuberozității tibiei;

- **bursa infrapatelară profundă** (*bursa infrapatellaris profunda*) localizată între ligamentul patelar și tibie;

În regiunea articulației genunchiului sunt bine dezvoltate bursele seroase anexate mușchilor sau tendoanelor periarticulare: bursa tendonului bicepsului femural, bursa tendonului mușchiului croitor, bursa tendoanelor “labei de găscă”, bursele gastrocnemianului (laterală și medială), bursa mușchiului popliteu.

După forma fețelor articulare articulația genunchiului este condilară, uniaxială și prezintă două mișcări principale: flexia și extensia cu amplitudinea medie de 150°. Aceste mișcări sunt însoțite de altele secundare, de rotație medială și laterală, posibile în poziția de flexie a genunchiului, când ligamentele colaterale sunt relaxate. Mișcările de flexie și extensie

au loc în etajul superior al cavității articulației genunchiului, între condilii femurului și fața superioară a meniscurilor, iar mișcările de rotație în cel inferior, delimitat de suprafața inferioară a meniscurilor și suprafața articulară a condililor tibiei. Ligamentele cruciate frânează mișcările de flexie, extensie și de rotație medială și se relaxează la rotația laterală.

## Articulațiile tibiofibulare

Oasele gambei la nivelul epifizelor proximale sunt unite printr-o articulație sinovială (fig. 90), epifizele distale printr-o sindesmoză, iar diafizele prin membrana interosoasă crurală (fig. 90,93).

**Articulația tibiofibulară** (*articulatio tibiofibularis*) este o diartroză plană dintre fața articulară a capului fibulei cu fața articulară fibulară a condilului lateral al tibiei. Capsula se inseră pe marginea cartilajului hialin și în unul din șase cazuri cavitatea articulară comunică cu cavitatea articulației genunchiului. Capsula este întărită de două ligamente: **ligamentul anterior al capului fibulei** (*lig. capitis fibulae anterioris*) și **ligamentul posterior al capului fibulei** (*lig. capitis fibulae posterioris*). Fiind o articulație planiformă, nu prezintă decât mișcări de alunecare de amplitudine redusă.

**Sindesmoza tibiofibulară** (*syndesmosis tibiofibularis*) reprezintă o unire neîntreruptă între extremitățile distale ale celor două oase ale gambei (fig. 93). Cele două suprafețe articulare nu prezintă cartilaj hialin, fiind acoperite numai de periost. Această sindesmoză este consolidată de ligamentele tibiofibulare anterior, posterior și interosos (*ligg. tibiofibularia anterioris et posterioris*). Ligamentul interosos se continuă superior cu membrana interosoasă crurală. Adeseori sinoviala articulației talocrurale emite o prelungire care pătrunde între tibie și fibulă, până la nivelul ligamentului interosos.

**Membrana interosoasă crurală** (*membrana interossea cruris*) este o formațiune fibroasă, rezistentă, dispusă în spațiul dintre cele două oase ale gambei. Se inseră pe marginile interosoase ale tibiei și fibulei și servește pentru inserții musculare, participând la delimitarea lojelor musculare anterioară și posterioară ale gambei. În partea sa superioară și inferioară prezintă câte un orificiu pentru trecerea vaselor și nervilor. Această unire practic este imobilă.

## UNIRILE OASELOR PICIORULUI

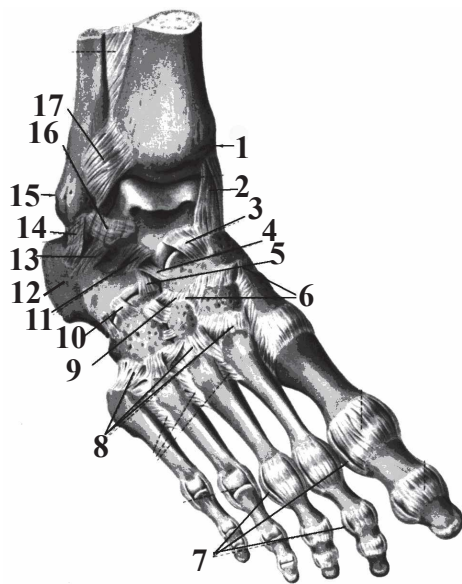
**Articulația talocrurală** (*articulatio talocruralis*), numită și articulația gleznei, unește cele două oase ale gambei cu talusul și constituie o articulație trohleară tipică. Este o articulație compusă, formată de fețele articulare ale epifizelor distale ale tibiei și fibulei cu fețele articulare ale astragalului (fig. 93). Tibia și fibula, unite prin sindesmoza tibiofibulară, formează o scoabă alungită transversal, în care pătrunde corpul talusului.

Capsula articulară se inseră în părțile superioară și inferioară la periferia cartilajului hialin, cu excepția părții anterioare a articulației unde se inseră pe tibie și pe colul talusului la 7 – 8 mm de cartilajul hialin. Anterior și posterior capsula este subțire și laxă. Pe părțile laterale capsula este îngroșată de către ligamentele colaterale medial și lateral.

### Fig. 93. Articulația talocrurală.

#### Ligamentele și articulațiile piciorului. Fața dorsală:

1 – malleolus medialis; 2 – lig. mediale (deltoideum); 3 – lig. talonaviculare; 4 – lig. calcaneonaviculare; 5 – lig. calcaneocuboideum; 6 – ligg. calcaneonavicularia dorsalia; 7 – ligg. collateralia; 8 – ligg. tarsometatarsae dorsalia; 9 – lig. cuneocuboideum dorsale; 10 – lig. calcaneocuboideum dorsale; 11 – lig. talocalcaneum interosum; 12 – calcaneus; 13 – lig. talocalcaneum laterale; 14 – lig. calcaneofibulare; 15 – malleolus lateralis; 16 – lig. talofibulare anterius; 17 – lig. tibiofibulare anterius.



**Ligamentul medial (deltoid)**, *ligamentum mediale (deltoideum)*, este gros și puternic, de formă triunghiulară, începe pe maleola medială și cu baza se inseră pe oasele navicular, astragal și calcaneu. Este constituit din patru fascicule: tibiotalar anterior, tibionavicular, tibioalcanean și tibiotalar posterior.

Ligamentul colateral lateral este radiar și se întinde de la maleola fibulară la talus și calcaneu, fiind constituit din trei fascicule distincte, denumite în raport cu poziția lor: ligamentul talofibular anterior, ligamentul calcaneofibular și talofibular posterior.

În articulația talocrurală au loc mișcările de flexie și extensie a piciorului. Flexia sau flexia dorsală este mișcarea prin care fața dorsală a piciorului se apropie de fața anterioară a gambei, iar extensia sau flexia plantară este mișcarea în sens invers, prin care fața dorsală a piciorului se îndepărtează de gambă. Amplitudinea totală a mișcărilor de flexie și extensie este de 70°, dintre care 25° revin flexiei dorsale, iar 45° extensiei. În flexia plantară sunt posibile și mișcări laterale de mică amplitudine. Mobilitatea articulației talocrurale variază de la individ la individ.

Oasele tarsului sunt unite între ele prin următoarele articulații: subtalară, talocalcaneonaviculară, calcaneocuboidă, cuneonaviculară și tarsometatarsiene.

**Articulația subtalară** (*articulatio subtalaris*) unește talusul și calcaneul prin două articulații: una anterioară și cealaltă posterioară, separate prin *sinus tarsi*. Este formată de fața articulară anterioară și posterioară calcaneală de pe suprafața inferioară a astragalului și de fețele articulare de pe fața superioară a calcaneului. Fețele articulare sunt absolut congruente.

Capsula articulară se inseră la periferia cartilajului hialin și este fortificată de: ligamentul talocalcanean interos, talocalcanean lateral și talocalcanean medial. Ligamentul talocalcanean interos este foarte puternic, ocupă *sinus tarsi*, separând articulația subtalară de cea talocalcaneonaviculară.

În cazurile de torsiuni ale piciorului, ligamentul interos are rolul de frânare a exagerării mișcărilor, asigurând astfel articulației un grad mare de stabilitate și elasticitate, absolut necesare în timpul mersului.

**Articulația talocalcaneonaviculară** (*articulatio talocalcaneonavicularis*), localizată anterior de articulația subtalară, formată de capul astragalului, fața posterioară concavă a navicularului, fața superioară a calcaneului (fig. 93) și **ligamentul calcaneonavicular plantar** (*lig. calcaneonaviculare plantare*), care conține în porțiunea dintre sustentacul și marginea posterioară a navicularului un strat de cartilaj fibros *fibrocartilago navicularis*. Pe această porțiune a ligamentului calcaneonavicular plantar se sprijină capul talusului, transmițându-se astfel greutatea corpului acestui ligament și prin intermediul bolții plantare. Prin relaxarea ligamentului capul talusului coboară, iar bolta plantară se reduce.

Pe sub fața plantară a ligamentului calcaneonavicular trec tendoanele mușchilor tibial posterior și ale flexorilor degetelor, care contribuie în mod activ la susținerea capului talar, a bolții piciorului și a greutateii corpului.

Capsula articulară se inseră pe marginea fețelor articulare și este fortificată de ligamente. **Ligamentul talonavicular**, *lig. talonaviculare*, fortifică partea superioară a articulației; de părțile laterale articulația este întărită de **ligamentul talocalcaneal lateral**, *lig. talocalcaneum laterale* și **ligamentul talocalcaneal medial**, *lig. talocalcaneum mediale*; și pe suprafața plantară ligamentul calcaneonavicular plantar.

Cu toate că după forma fețelor articulare articulația talocalcaneonaviculară este considerată sferoidă, mișcărilor sunt posibile doar în jurul axului sagital comun și pentru articulația subtalară. Mișcărilor în aceste articulații se efectuează simultan constituind o **articulație combinată talotarsală**, *articulatio talotarsalis*. Totodată talusul rămâne imobil, se mișcă doar restul piciorului împreună cu calcaneul și navicularul.

La rotația în afară se ridică marginea medială a piciorului – supinația. Simultan are loc și adducția. În caz de rotație înăuntru – pronție, marginea medială a piciorului se coboară, iar cea laterală se ridică. În același timp are loc abducția piciorului.

Așadar, mișcarea de flexie dorsală se îmbină cu supinația și adducția, iar flexia plantară se poate îmbina cu pronția și abducția, la fel și cu supinația și adducția. La copil, îndeosebi, în primul an de viață, picio-

rul se află în supinație, din care cauză în timpul mersului copilul nu se sprijină pe toată talpa, dar numai pe marginea ei laterală. Odată cu vârsta are loc pronția piciorului – coborârea marginii mediale. Articulațiile talocrurală, subtalară și talocalcaneonaviculară pot funcționa și independent. În prima articulație predomină mișcărilor de flexie și extensie, iar în ultimele două – de pronție și supinație. În mod normal ele funcționează împreună, constituind o singură articulație – **articulația piciorului**, *articulatio pedis*, în care astragalul îndeplinește rolul unui disc osos.

**Articulația calcaneocuboidiană**, *articulatio calcaneocuboidea*, este formată de fața articulară cuboidală a calcaneului și fața articulară posterioară a cuboidului. Articulația e siliformă, fețele articulare sunt maximal congruente, mișcărilor sunt limitate.

Capsula articulară se inseră la periferia cartilajului hialin, fiind mai laxă lateral decât medial. Partea plantară a capsulei e fortificată de **ligamentul calcaneocuboid plantar**, *lig. calcaneocuboideum plantare*, și **ligamentul plantar lung**, *lig. plantare longum*, cel mai puternic din ligamentele piciorului. Acest ligament începe pe fața inferioară a calcaneului și se inseră pe bazele oaselor II – V metatarsiene.

**Articulația transversă a tarsului**, *articulatio tarsi transversa* sau **articulația lui Chopart** (fig. 93), este formată din articulația talonaviculară și articulația calcaneocuboidiană. Interliniul articular este dispus transversal, având forma literei “S” culcat. Pentru această articulație este specific prezența unui ligament comun pentru ambele articulații, numit **bifurcat**, *lig. bifurcatum*, denumit “**cheia articulației**”. Această denumire este justificată deoarece pentru dezarticulare este absolut necesară secționarea sa. Posterior se inseră pe marginea superioară a calcaneului și se împarte în două fascicule: unul medial, **ligamentul calcaneonavicular**, *lig. calcaneonaviculare*, care este mai gros și se inseră pe toată lungimea marginii posterolaterale a navicularului; celălalt fascicul, lateral, **ligamentul calcaneocuboidian**, *lig. calcaneocuboideum*, se inseră pe fața dorsală a osului cuboid.

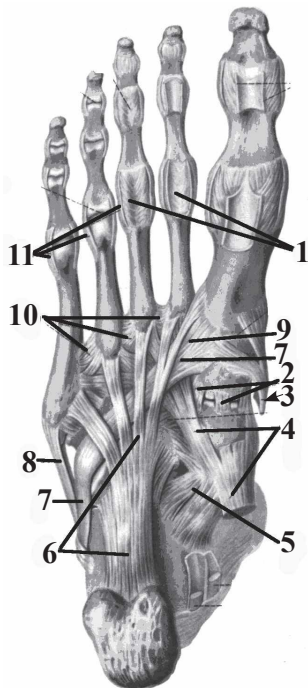
**Articulația cuneonaviculară**, *articulatio cuneonavicularis*, este planiformă, reprezentată de unirea navicularului cu cele trei oase cuneiforme. Capsula articulară se inseră pe marginea cartilajului hialin, fi-

ind întărită de **ligamentele cuneonaviculare dorsale și plantare**, *ligg. cuneonavicularia plantaria et dorsalia*, de **ligamentele intercuneiforme interosoase**, *ligg. intercuneiformia interossea*, și de **ligamentele intercuneiforme dorsale și plantare**, *ligg. intercuneiformia dorsalia et plantaria*.

**Articulațiile tarsometatarsiene**, *articulationes tarsometatarsae* sau *articulatio Lisfranc*, sunt articulații plane, amfiartroze, formate la unirea celor trei oase cuneiforme și a cuboidului cu oasele metatarsiene.

**Fig. 94. Ligamentele și articulațiile piciorului. Fața plantară:**

1 – *ligg. plantaria*; 2 – *ligg. cuneonavicularia plantaria*; 3 – *tendo m. tibialis anterioris*; 4 – *tendo m. tibialis posterioris*; 5 – *lig. calcaneonaviculare plantare*; 6 – *lig. plantare longum*; 7 – *tendo m. peronei longi*; 8 – *tendo m. peronei brevis*; 9 – *ligg. tarsometatarsae plantaria*; 10 – *ligg. metatarsae plantaria*; 11 – *lig. collateralia*.



Prin articulația oaselor cuneiforme și a cuboidului se realizează o boltă osoasă transversală cu concavitatea inferior – **arcada tarsiană**. Bazele celor cinci oase metatarsiene formează o boltă transversală, concavă inferior – **arcada metatarsiană**. Concavitatea acestei arcade este orientată infero-medial, deoarece al cincilea metatarsian are o direcție descendentă care îl apropie mai mult de sol decât primul metatarsian.

Între aceste oase se formează trei articulații separate: 1) unirea osului cuneiform medial cu osul I metatarsian; 2) unirea oaselor metatarsiene II și III cu oasele cuneiforme intermediar și lateral; 3) unirea oaselor metatarsiene IV și V cu osul cuboid. Capsulele articulațiilor sunt fortificate de **ligamentele tarsometatarsiene dorsale și plantare**, *ligg. tarsometatarsae dorsalia et plantaria*; **ligamentele cuneometatarsiene**

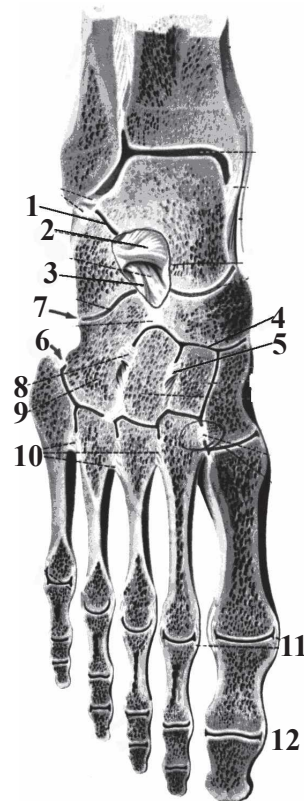
**interosoase**, *ligg. cuneometatarsia interossea*, în număr de trei: medial, mijlociu și lateral. Ligamentul interosos medial, numit și **ligamentul Lisfranc**, unește primul cuneiform cu al doilea metatarsian. Este un fascicul fibros scurt gros și cel mai important ligament în dezarticulație și reprezintă **“cheia articulației Lisfranc”**.

**Articulațiile intermetatarsiene**, *articulationes intermetatarsae*, sunt planiforme și se formează la unirea oaselor metatarsiene la nivelul bazei, iar la nivelul capetelor prin ligamentul metatarsian transvers profund. Capsulele acestor articulații sunt întărite de **ligamentul metatarsian dorsal**, *lig. metatarsium dorsale*; **ligamentul metatarsian plantar**, *lig. metatarsium plantare* și **ligamentul metatarsian interosos**, *lig. metatarsium interossum*. Aceste articulații prezintă numai mișcări limitate de alunecare. Între cele cinci oase metatarsiene se delimitează patru **spații interosoase metatarsiene**, *spatia interossea metatarsi*.

**Fig. 95. Piciorul în secțiune orizontală:**

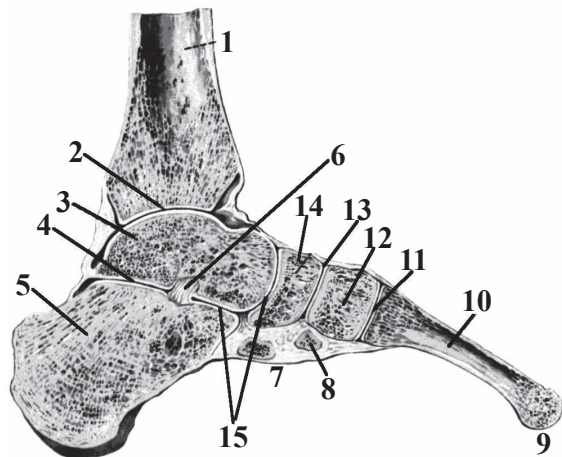
1 – *articulatio subtalaris*; 2 – *lig. talocalcaneum interossum*; 3 – *articulatio talocalcaneonavicularis*; 4 – *articulatio cuneonavicularis*; 5 – *lig. intercuneiforme interossum*; 6 – *articulatio tarsometatarsae*; 7 – *articulatio calcaneocuboideae*; 8 – *lig. cuneocuboideum boideum interossum*; 9 – *os cuboideum*; 10 – *ligg. metatarsae interossum*; 11 – *articulatio metatarsophalangea*; 12 – *articulatio interphalangea*.

**Articulațiile metatarsofalangiene**, *articulationes metatarsophalangeae*, sunt formate de capetele oaselor metatarsiene și bazele falangelor proximale ale degetelor. Capsula este fină și laxă, fortificată din partea laterală și medială de **ligamentele colaterale**, *ligg. collateralia*; inferior de **ligamentele plantare**, *ligg. plantaria*; **ligamentul metatarsian**





**transvers profund**, *lig. metatarsium transversum profundum*, care leagă capetele metatarsienelor de la I până la al V-lea. Acest ligament concrește cu capsulele articulațiilor metatarsofalangiene. În aceste articulații sunt posibile mișcările de flexie și extensie cu o amplitudine totală de 90°. Flexiunea este mai accentuată decât extensiunea și este însoțită de adducție. Abducția este posibilă numai când degetele sunt întinse.



**Fig. 96. Articulatiile piciorului drept. Secțiune sagitală:**

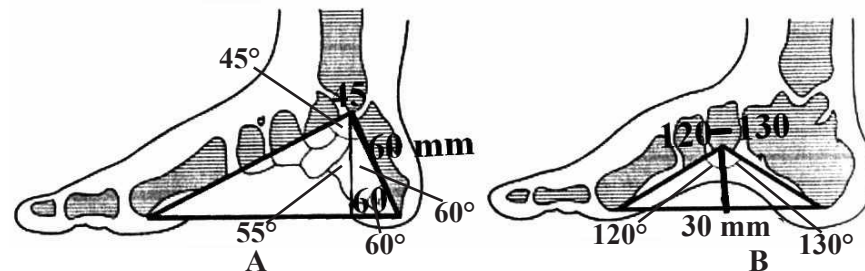
1 – tibia; 2 – articulație talocruralis; 3 – talus; 4 – articulație subtalaris; 5 – calcaneus; 6 – lig. talocalcaneum interosseum; 7 – lig. plantare longum; 8 – os sesamoideum; 9 – caput os metatarsale II; 10 – os metatarsale; 11 – articulație tarsometatarsea; 12 – os cuneiforme I; 13 – articulație cuneonavicularis; 14 – os naviculare; 15 – articulație talocalcaneonavicularis.

**Articulațiile interfalangiene ale piciorului**, *articulationes interphalangeae pedis*. Cu excepția halucelui, care posedă o singură articulație, toate celelalte degete au două articulații interfalangiene. Ele fac parte din articulații trohleare (ginglime). Fiecare articulație este întărită de două **ligamente colaterale**, *ligg. collateralia*; și un **ligament plantar**, *lig. plantare*. Mișcările principale sunt flexia și extensia, precum și mișcări accesorii de abducție, adducție și rotație.

## Piciorul în ansamblu

Dispoziția și structura oaselor, articulațiilor și ligamentelor piciorului sunt condiționate de presiunea de sus în jos, dată de greutatea corpului și contrapresiunea, datorită rezistenței solului, constituie o perfectă adaptare la statica și locomoția bipedă. Navicularul, cele trei oase cuneiforme, cuboidul și oasele metatarsiene I – V, se unesc prin amfiartroze și constituie baza solidă a piciorului.

Aceste formațiuni sunt în așa fel dispuse, încât alcătuiesc o boltă cu o dublă concavitate: longitudinală și transversală, care asigură piciorului o elasticitate adecvată în timpul deplasărilor organismului în mod ortostatic, biped. Bolta piciorului este rezultatul articulării speciale a oaselor tarsului și metatarsului, structurată boltit, concav atât în sens antero-posterior, cât și în sens transvers, menținută prin prezența unor ligamente și tendoane puternice. Bolta longitudinală are un stâlp medial format de: astragal, navicular, cuneiforme și primele trei oase metatarsiene și un stâlp lateral format de: calcaneu, cuboid și ultimele două oase metatarsiene cu curbura mai puțin accentuată.



**Fig. 97. Determinarea înălțimii boltii longitudinale I a piciorului și parametrii ei în normă (după I. V. Gaivoronskii):**

A – metoda clinică bazată pe măsurarea distanțelor dintre punctele osoase palpabile ale piciorului; B – metoda radiologică, bazată pe măsurarea distanțelor dintre punctele indicate pe radiogramă.

Deosebim cinci arcuri ale boltii longitudinale, care încep din același punct – de la tuberozitatea calcaneului – și se orientează anterior de-a lungul oaselor metatarsiene. Cel mai lung și mai înalt este arcul II, iar

cel mai scurt și mai jos – arcul V. Bolta transversală corespunde unei linii oblice care trece prin cele trei oase cuneiforme și osul cuboid, sau linia ce trece prin punctele superioare ale celor cinci arcuri ale bolții longitudinale.

Arcul longitudinal medial este mai înalt, nu intră în contact cu suprafața de sprijin a plantei și este numit arc de amortizare. Arcul longitudinal lateral este mai puțin boltit și atinge suprafața de sprijin, fiind numit arc de suport.

Bolta piciorului este susținută datorită formei, așezării și tipurilor de unire dintre oase, de ligamente, tendoane și de mușchi. Cea longitudinală este menținută de ligamentele plantar lung, calcaneonavicular plantar, aponeuroza plantară. Sensul transversal al bolții este asigurat de modul de articulare a celor trei cuneiforme, de ligamentele transversale plantare (metatarsian transversal profund, metatarsian interosos), apoi de tendoanele mușchilor fibular lung, tibial anterior și posterior, care se prind toate pe marginea medială a piciorului; tendonul mușchiului fibular lung ajunge la baza primului metatarsian și la primul cuneiform, după ce a străbătut de-a curmezișul talpa pe sub bolta piciorului. Tendonul mușchiului tibial anterior se inseră pe aceleași oase, iar cel al mușchiului tibial posterior pe tuberculul osului navicular. Prin structura și poziția lor, aceste tendoane formează un fel de scară de călărie, care trage în sus de boltă, când mușchii respectivi se contractă, menținând-o.

Mușchii longitudinali și tendoanele lor, inserate pe falangele degetelor, scurtează piciorul, contribuind la retractarea bolții longitudinale, iar mușchii transversali îngustează piciorul, fortificând bolta transversală.

Greutatea corpului se transmite solului prin trei puncte de sprijin: unul posterior – tuberozitatea calcaneului, și două anterioare – medial, capul metatarsianului I, și lateral, capul metatarsianului V.

Scăderea tonusului mușchilor și slăbirea aparatului ligamentar al piciorului duc la turtirea bolții, dând naștere **piciorului plat**. Tocurile înalte, prin modificarea distribuției greutății corpului, slăbesc aparatul de susținere al bolții și pot duce la deformări.

Bolta piciorului asigură funcția de amortizare în statică și dinamică, reduce efectele izbiturilor din timpul mersului, alergărilor, la fel preîn-

tâmpină compresiunea țesuturilor moi în timpul mișcării, contribuind la crearea condițiilor favorabile în circulația sangvină.

Bolta contribuie de asemenea la adaptarea piciorului la mers și alergat pe teren accidentat. La copii, îndeosebi până la vârsta de 1 an, piciorul se află în poziție de supinație, din care cauză în timpul mersului copilul se sprijină numai pe marginea laterală a tălpii piciorului. Cu vârsta are loc coborârea marginii mediale, proces numit pronarea piciorului.

Pentru diferențierea piciorului normal de piciorul plat se utilizează diferite metode de determinare a înălțimii stâlpului medial al bolții longitudinale (fig. 97). Una din metode constă în determinarea intervalului (distanței) dintre apexul maleolei mediale și linia orizontală ce unește capul osului metatarsian I cu tuberculul calcaneului. Dacă piciorul este normal, apoi înălțimea acestui stâlp constituie nu mai puțin de 55 – 60 mm. Pe radiogramele piciorului, îndeplinite în poziție standartă de profil, se determină intervalul dintre suprafața inferioară a navicularului și linia orizontală ce unește capul metatarsianului I și tuberculul calcaneului. În normă ea constituie nu mai puțin de 35 mm. Pe aceste figuri sunt prezentate și dimensiunile unghiurilor triunghiurilor formate la unirea acestor puncte (reper). Pentru piciorul normal, în primul caz, prin utilizarea metodelor clinice, unghiul de la vârful maleolei mediale nu trebuie să depășească  $95^{\circ}$ , iar cel de la tuberozitatea calcaneului –  $60^{\circ}$ . Pe radiograme dimensiunile unghiului navicular nu trebuie să depășească  $130^{\circ}$ . La micșorarea înălțimii bolții unghiul devine mai mare de  $140^{\circ}$ , ceea ce indică la apariția piciorului plat.

Modificările bolții plantare și ale formei piciorului sunt apreciate după forma amprente plantare. La un picior normal amprenta este continuă de-a lungul marginii laterale a piciorului, lătită la nivelul călcâiului și al metatarsului. La piciorul excavat amprenta este discontinuă, fiind prezentă numai la nivelul călcâiului și al capetelor metatarsienelor. La piciorul plat amprenta este cu atât mai largă cu cât piciorul este mai plat și poate lua aspect convex pe marginea sa medială.

Piciorul plat apare mai frecvent în perioadele critice ale dezvoltării postnatale: când copilul începe a merge, perioada accelerării creșterii, perioada maturizării sexuale, perioada gravidității, climacterică și a senilității.

## MIOLOGIA

### Caracteristica morfofuncțională a sistemului muscular

Sistemul muscular cuprinde toate formațiunile constituite din celule contractile și este alcătuit din musculatura somatică și cea viscerală. În timpul dezvoltării sistemului muscular apar patru tipuri de celule musculare: striate, netede, cardiace striate și cardiace din sistemul excitoconductor. Mușchii striati, în general, acționează voluntar și sunt inervați de nervi somatici.

Din fibre musculare striate sunt constituiți toți mușchii scheletici, diafraga, mușchii limbii, palatului moale, faringelui, laringelui, mușchii porțiunii superioare a esofagului, perineului, mușchii globului ocular și ai urechii medii.

Datorită activității mușchilor scheletici se efectuează toate mișcărilor ce au loc între diferite segmente ale corpului, deplasarea în spațiu și menținerea echilibrului. Acești mușchi realizează mișcărilor de respirație, masticatie, deglutiție, defecație, micțiune, mișcărilor globului ocular, determină specificul mimicii, fonația și articularea sunetelor; participă la formarea pereților cavităților toracice și abdominale, la refluxul sângelui venos și limfei etc.

Mușchii scheletici se diferențiază din necesitatea unui răspuns rapid și precis la stimuli. Ei au un metabolism intens, fiind mari producători de energie, în concordanță cu lucrul mecanic pe care-l efectuează prin contracție.

Mușchii netezi din structura viscerelor cavitare, canalelor glandulare, vaselor sangvine, la fel și mușchiul cardiac, funcționează involuntar, deservește funcțiile viscerale motorii și sunt inervați de sistemul nervos vegetativ. Musculatura netedă, spre deosebire de cea striată, reacționează mai lent la stimuli și produce cantități mici de energie.

La maturi, masa mușchilor scheletici constituie – la bărbați aproximativ 40% din masa totală a corpului, iar la femei – 35%. La nou-născut masa musculară nu depășește 20%; până la vârsta de 18–20 ani masa musculară se dublează. Dacă se practică sportul sau munca fizică,

masa musculaturii scheletice ajunge până la 50 – 60% din masa corpului. În corpul omenesc se numără peste 639 de mușchi, dintre care 317 sunt perechi și 5 impari.

Fiecare mușchi scheletic constituie un organ aparte, care posedă o formă și structură specifică. El este alcătuit din fibre musculare striate unite între ele prin lamele de țesut conjunctiv, acoperite la exterior cu fascia proprie, conține vase sangvine și nervi. Unitatea morfofuncțională a mușchilor scheletici este fibra musculară striată, diametrul căreia nu depășește 110  $\mu$ , iar lungimea – de la câțiva milimetri până la 10 – 12 cm.

Mușchiul ca organ este format din componenta musculară și una conjunctivă. Țesutul conjunctiv al mușchiului scheletic se diferențiază din mezenchimul local în timpul miogenezei. El formează învelișul exterior al mușchiului – *epimisium*, de la care pornesc septuri conjunctive, ce înconjoară fasciculele de fibre musculare, alcătuiind *perimisium*. În ele sunt cuprinse vasele sangvine, limfatice și nervii. În jurul fiecărei fibre musculare se află o teacă conjunctivală fină, evidențiată mai ales prin capilarele pe care le conțin și care înconjoară fiecare fibră musculară – *endomysium* (fig. 98). Formațiunile menționate nu numai că asigură integritatea mecanică și biologică a fibrelor și fasciculelor musculare, dar și permit alunecarea liberă a lor în timpul contracțiilor musculare.

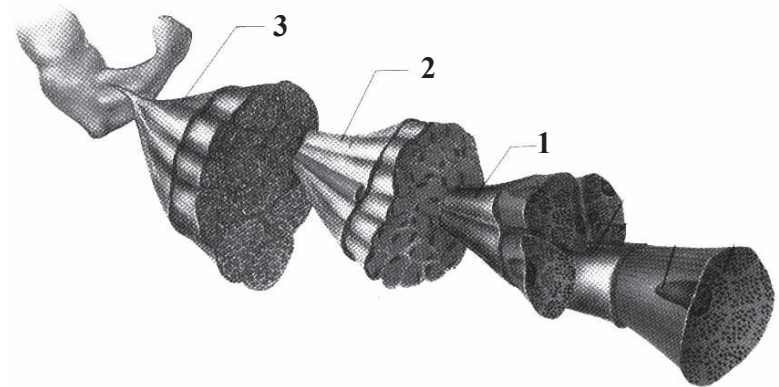


Fig. 98. Organizarea internă a mușchiului ca organ:

1- endomysium; 2 – perimisium; 3 – epimisium.

Partea conjunctivală a mușchiului este constituită din fascicule de fibre tendinoase și tendocite, distribuite printre ele. Elementele conjunctivale ale mușchiului continuă în structura tendonului, la care deosebim: endo-, peri- și epitendinii. Partea tendinoasă este trainic unită cu cea musculară și la fel de trainic este fixată pe os, cartilaj sau fascie. La unii mușchi, îndeosebi la cei care participă la formarea pereților cavității abdominale, partea conjunctivală a mușchiului se numește *aponevroză*.

Activitatea mușchilor depinde de trei proprietăți esențiale ale țesutului muscular: excitabilitatea, contractilitatea și elasticitatea.

**Excitabilitatea** este capacitatea mușchiului de a reacționa la anumite excitații.

**Contractilitatea** este capacitatea mușchiului de a-și schimba forma sub acțiunea excitației și de a exercita o tracțiune la extremitățile sale. În felul acesta se realizează deplasarea segmentelor corpului sau fixarea lor într-o anumită poziție.

**Elasticitatea** este proprietatea mușchiului de a reveni la forma inițială după încetarea contracției.

**Tonusul muscular.** Mușchii netezi, precum și cei striati, nu sunt complet relaxați nici în starea de repaus a organismului, aflându-se în permanență într-o oarecare încordare, într-un anumit grad de tensiune, denumită *tonus muscular*. Gradul de contractare și activitate a mușchilor variază continuu, atât în starea de veghe, cât și de somn. Tonusul muscular se datorează activității sistemului nervos central.

Primind în permanență excitații de la receptorii din mușchi, tendoane, articulații și alți receptori, sistemul nervos central determină în mod reflex tonusul muscular.

Tonusul mușchilor netezi este indispensabil bunei funcționări a organelor interne. Astfel, tonusul mușchilor netezi din pereții arteriali asigură menținerea presiunii sângelui, iar a celor din pereții stomacului și intestinului condiționează mișcările peristaltice ale acestor organe.

Tonusul mușchilor scheletici nu dispăre nici în repaus absolut, asigurând păstrarea diverselor poziții ale corpului și este hotărâtor pentru atitudinea caracteristică și expresia feței fiecărui om. Tonusul muscular

joacă un rol important în menținerea temperaturii corpului omenesc. În timpul somnului, când activitatea sistemului nervos central este redusă, tonusul muscular scade considerabil.

**Forța musculară** se exprimă prin valoarea contracției maxime dezvoltată la excitația mușchiului și depinde de: numărul de fascicule musculare; forța contractării fibrelor musculare din componența mușchiului; dimensiunea secțiunii transversale a mușchiului; lungimea inițială a mușchiului; gradul de antrenare; dimensiunile suprafețelor de origine și inserție ale mușchiului; dimensiunile unghiului de inserție pe osul vecin (forța musculară este cu atât mai mare, cu cât locul de inserție al mușchiului este mai departe de axa articulației); caracterul inervației.

Unitatea componentă de bază a aparatului locomotor este cea cINETICĂ, alcătuită din articulație – mușchi – nerv. Fiecare din aceste trei structuri își are un rol bine definit, dar care nu se motivează decât în relația de interdependență a întregii unități cINETICE. Această unitate poartă denumirea de **aparat neuromusculoartrocINETIC**.

Activitatea motrică este totdeauna o activitate complexă. Orice mișcare, oricât de simplă, implică participarea anumitor grupe musculare – sinergiste și antagoniste, a căror activitate este coordonată de sistemul nervos central. Aceste asocieri într-o acțiune comună sunt determinate și de unele particularități de așezare și distribuire ale mușchilor – încrucișările musculare, lanțurile și chingile musculare.

Se deosebesc trei tipuri de încrucișări ale mușchilor scheletici (fig. 99):

- încrucișările mușchilor situați în diferite straturi ale aceleași regiuni topografice;

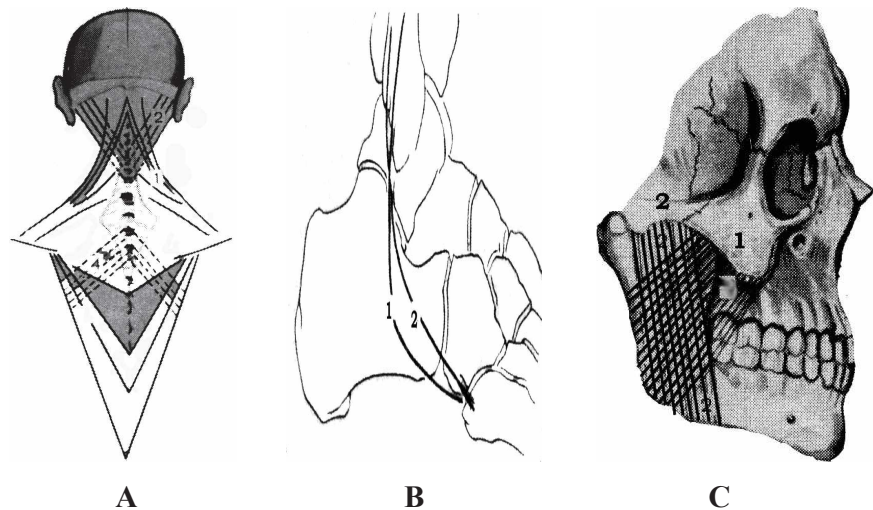
- încrucișările mușchilor sinergiști ce merg în aceeași direcție, care se împart în trei subgrupe: a – mușchii ce se încrucișează la locul de origine; b – încrucișările pe traiectul mușchiului; c - încrucișările la locul de inserție al mușchilor;

- încrucișările fasciculelor musculare din componența aceluiași mușchi.

Acest fenomen este universal pentru fiecare segment al corpului și reprezintă o argumentare morfologică a unității funcționale a grupelor de mușchi antagoniști.

Lanțul muscular sau motor reprezintă o grupare de mușchi în sens longitudinal de-a lungul unui lanț articular. Întinzându-se peste mai multe articulații, datorită contracției simultane și succesive a mușchilor lanțului, are loc solidarizarea într-o acțiune comună a mai multor segmente corporale.

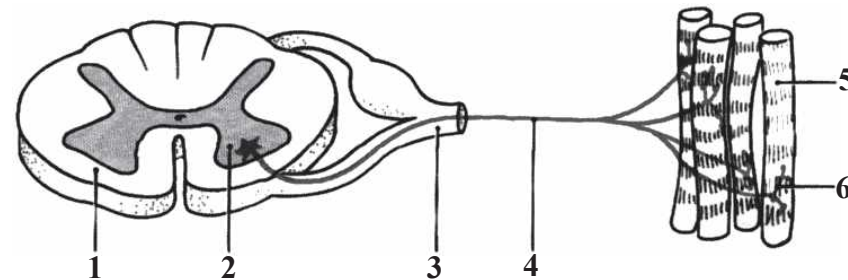
Chingile musculare, de obicei, sunt alcătuite din doi mușchi cu inserția distală apropiată sau chiar comună, și cu capetele proximale divergente.



**Fig. 99. Tipuri de încrucișări musculare:** *A – încrucișările mușchilor situați în diferite straturi ale aceleiași regiuni; B – încrucișările sinerghiștilor ce merg în aceeași direcție; C – încrucișările fasciculelor musculare din componența aceluiași mușchi (m. maseter).*

Zonele excitabilității mărite, localizate în limitele mușchilor scheletici sau a fasciilor musculare, poartă denumirea de **puncte trigger miofasciale**. R. Melzak (1981), luând în considerare răspândirea largă a hipertonusului – zonelor trigger, atrage atenția asupra posibilității apariției lor în perioada creșterii organismului, ca urmare a tensionării și întinderii elementelor sistemului osteomuscular. În 80 – 85% de cazuri localizarea punctelor trigger miofasciale coincide cu hilul muscu-

lar – locul unde vasele sangvine și nervii perforează fascia și pătrund în mușchi. Aceste hiluri sunt localizate pe fața internă a mușchiului. Mai frecvent aceste puncte apar în regiunea cervicală, la nivelul centurii scapulare și pelviene și sunt localizate pe marginile libere ale mușchilor.



**Fig. 100. Schema unității neuromotrice.**

*1 – funiculul anterior al măduvei spinării; 2 – corpul celulei nervoase motorii; 3 – nerv spinal; 4 – fibră nervoasă motorie; 5 – fibră musculară; 6 – terminații nervoase.*

Fibrele nervoase ajung la cele musculare striate prin intermediul formațiunilor de țesut conjunctiv. Un mușchi poate primi o ramură nervoasă, care derivă de la un nerv spinal, sau una și mai multe ramuri, de la mai mulți nervi spinali. Astfel, un mușchi poate avea o inervație uni- sau plurisegmentară. Înainte de a pătrunde în mușchi, dar și după penetrație, nervul, ramificându-se, asigură fiecare fibră musculară cu fibre nervoase. Una și aceeași fibră nervoasă inervează un număr variat de fibre musculare, răspândite în întregul mușchi. Neuronul motor, axonul și ramificațiile sale, ce inervează fibrele musculare, constituie **unitatea neuromotorie** (fig. 100). Numărul de fibre musculare, inervate de un motoneuron, variază de la 2 – 3 până la câteva sute.

### Clasificarea mușchilor

Clasificarea mușchilor scheletici are loc în raport cu: regiunile corpului; forma și structura; funcția; dezvoltarea; articulațiile; orientarea fasciculelor musculare; așezarea anatomic-topografică.

1. În conformitate cu regiunile corpului, deosebim: mușchii capului, ce se divid în mușchi mimici, mușchi masticatori și mușchii organelor de simț; mușchii trunchiului, ce se împart în mușchii spatelui, toracelui și abdomenului; mușchii membrului superior, care corespunzător segmentelor se împart în mușchii centurii scapulare, mușchii brațului, antebrațului și ai mâinii; mușchii membrului inferior, unde avem mușchii centurii (mușchii bazinului), mușchii coapsei, gambei și ai piciorului.

2. După formă și structură: mușchi fusiformi, caracteristici pentru membre; mușchi lungi, scurți și lați. Ultimii sunt specifici pentru trunchi. În conformitate cu formele geometrice – mușchi circulari, pătrați, deltoizi, trapezi, romboizi ș. a. Dacă fibrele musculare ale mușchiului sunt situate de o singură parte a tendonului și sub un unghi față de el, mușchiul se numește *unipenat*, iar dacă astfel de fascicule se află de ambele părți ale tendonului, mușchiul se numește *bipenat*. După numărul capetelor de origine deosebim mușchi cu două, trei sau patru capete.

3. În raport cu funcția exercitată deosebim: mușchi flexori, extensori, abductori, adductori, pronatori, supinatori, rotatori.

4. În conformitate cu dezvoltarea există mușchi autohtoni, trunco-petali, truncofugali.

5. După numărul articulațiilor peste care trec: mușchi uniarticulări (toți mușchii scurți); mușchi biarticulări, mușchi poliarticulări.

6. După direcția fasciculelor musculare: mușchi oblici, transversali, orbiculari și mușchi cu fasciculele musculare longitudinale drepte.

7. După așezarea anatomotopografică: mușchi superficiali și profunzi; interni și externi; mediali și laterali.

### Dezvoltarea sistemului muscular

Mușchii netezi și mușchii striați sunt de proveniență mezodermală, cu excepția mușchilor irisului, mușchilor erectori ai părului și celulele mioepiteliale ale glandelor sudoripare și canalelor galactofore ale glandei mamare, care sunt de origine ectodermală.

Procesul de miogeneză începe încă în cursul săptămânilor a 5-a și a 6-a de viață intrauterină. Primul mușchi neted apare în peretele esofa-

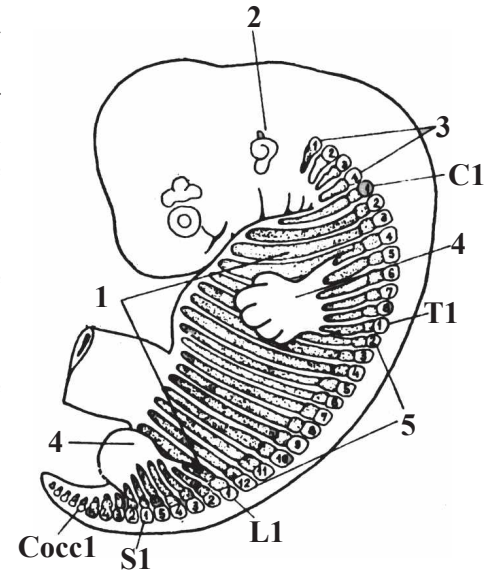
gului în săptămâna a 5-a. Celulele, ce vor deveni componente ale mușchilor striați, se diferențiază în miofibrile în luna a 3-a. Acestea apar când fibra nervoasă ia contact cu mioblastul pentru a forma placa motorie. Din luna a 6-a, mioblastele nu se mai divid, iar mușchiul va spori dimensional prin creșterea fiecărei fibre, având loc o creștere volumetrică și nu numerică, deoarece puține fibre se mai formează în primul an postnatal. Fusurile neuromusculare senzitive apar în luna a 3-a, cu o lună înaintea plăcilor motorii. Contractilitatea mușchiului anticipează stabilirea legăturilor cu nervul și diferențierea mioblastelor. Primele mișcări ale fătului apar încă în luna a 2-a de la fecundare. Mișcările sunt lente, aritmice și asimetrice, deoarece în această perioadă încă nu s-a definitivat legătura nerv – mușchi. În lunile a 3-a și a 4-a, odată cu consolidarea legăturii nerv-mușchi și mielinizarea nervilor periferici, mișcările devin mai puternice și sunt percepute de femeia gravidă.

Sistemul muscular se dezvoltă din cele trei primordii ale mezodermului (fig. 101):

- mezodermul paraxial, segmentat în somite, din care iau naștere mioamele;
- mezodermul intermediar;
- mezodermul lateral nesegmentat, din care se formează somato- și splanhnopleura.

Diferențierea mioamei începe în săptămâna a 5-a. În săptămâna a 6-a musculatura fătului este formată și aptă de funcționare.

**Din mioame** iau naștere: mușchii scheletici ai trunchiului



**Fig. 101. Embrionul uman de 5 săptămâni. Mioamele spinale și musculatura branhială:**

- partea hipaxială a mioamei;
- vezicula otică;
- mioame occipitale;
- mezenchim somatopleural;
- partea epaxială a mioamei.

lui, gâtului și parțial cei ai membrelor, mușchii extrinseci ai globului ocular, mușchii limbii, mușchiul diafragmului și mușchii diafragmului pelvian.

**Din mezodermul intermediar** - musculatura netedă a căilor urinare și genitale.

**Din somatopleură** - mezenchimul primordiilor musculare ale extremității libere a membrelor superioare și inferioare, parțial diafragmul, mușchii derivați din sfincterul cloacal, respectiv, din sfincterul anal și urogenital.

**Din splanhnopleură** - mușchiul cardiac și musculatura netedă a organelor sistemelor digestiv, respirator, vezico-uretral și a vaselor sangvine.

**Mezenchimul arcurilor branhiale** formează primordiile mușchilor masticatori, mimici, vălului palatin, faringelui, laringelui și parțial primordiul mușchiului sternocleidomastoidian și trapez.

Pe parcursul dezvoltării organismului au loc o serie de procese, care conduc la diferențierea formei mușchilor și a sediului lor final. Mușchii ocupă poziția în raport cu articulația și axele de mișcare. Funcția fiecărui mușchi depinde numai de raportul față de axele articulației. Fiecărei axe îi corespunde cel puțin o pereche de mușchi cu acțiune diametral opusă.

### Dezvoltarea mușchilor trunchiului

Mușchii trunchiului se diferențiază din porțiunea dorsală, a mezodermului, care are o structură segmentară constituită din **somite** (fig. 102). Somitele încep să se dezvolte la un embrion de 1,5 mm în sens craniocaudal. Un embrion de 8 mm are deja 35 – 40 de somite, repartizate în felul următor: 3 – 5 occipitale, 8 cervicale, 12 toracale, 5 lombare și cca 5 coccigiene.

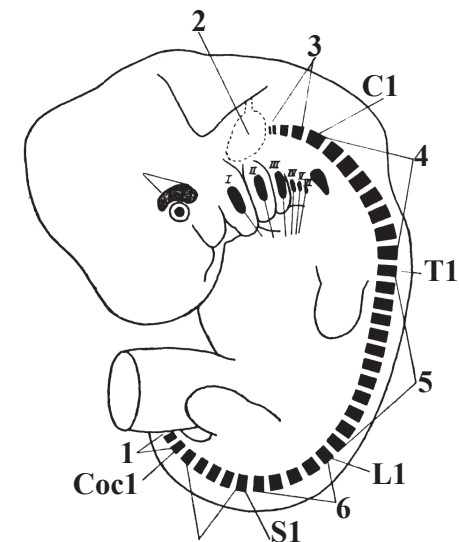
După migrarea celulelor sclerotomului din care se dezvoltă coloana vertebrală, porțiunea dorsomedială a somitei formează miotomii, care stabilesc legătura cu perechile corespunzătoare de nervi spinali.

Există trei grupuri de miotomi: spinali, occipitali sau postotici și preotici. Miotomii spinali sunt formațiuni metamerice, metameria cărora corespunde metameriei primitive a somitelor.

În săptămânile a 5-a și a 6-a de viață intrauterină miotomii încep să se dividă în două părți: dorsală, sau **epaxială**, numită și **epimer**; și ventrală sau **hipaxială**, numită și **hipomer**. Drept urmare, are loc împărțirea nervilor spinali într-o ramură primară dorsală și alta ventrală. Acestea vor inerva derivatele musculare ale părților epaxiale și hipaxiale. Raporturile mionervale menționate persistă pe tot parcursul ontogenezei. După sursele de inervație putem determina proveniența mușchilor.

Epimerele se subdivid într-o masă superficială nesegmentată, din care se diferențiază musculatura extensorie a coloanei vertebrale și o masă profundă segmentată din care se dezvoltă mușchii intervertebrali profunzi, scurți. Hipomerele devin mușchi prevertebrali. Mușchii ventrali, sau toraco-abdominali, sunt flexori ai trunchiului. Diferențierea lor are loc în săptămâna a 7-a și dă naștere celor trei pături musculare: la nivelul toracelui – trei mușchi intercostali; la nivelul abdomenului – mușchii oblici interni și externi, și mușchiul transvers abdominal. Extremitatea ventrală a hipomerilor formează în regiunea cervicală mușchii infrahioidieni; la nivelul toracelui dispar, uneori rămânând mușchiul sternal, iar la nivelul abdomenului – mușchiul drept abdominal.

Uneori dintr-un miotom se pot dezvolta câțiva mușchi, inervați de ramurile unuia și aceluiași nerv. În alte cazuri, mușchiul rezultă din



**Fig. 102. Embrion uman de cinci săptămâni. Partea epaxială și hipaxială a miotomilor spinali:**

1 – miotoame coccigiene; 2 – veziculă otică; 3 – miotoame occipitale; 4 – miotoame cervicale; 5 – miotoame toracale; 6 – miotoame lombare.

contopirea câtorva miotomi sau porțiuni ale lor, de exemplu, mușchiul oblic abdominal extern. Acest mușchi este inervat din mai multe surse. În caz dacă mușchiul își schimbă poziția inițială, după inervație putem afla proveniența acestui mușchi. Astfel, mușchii superficiali ai spatelui sunt inervați de ramurile anterioare ale nervilor spinali, dovadă a faptului că acești mușchi se dezvoltă din porțiunile ventrale ale miotomilor. Mușchiul diafragmul este inervat de *n. frenicus*, ramură a plexului cervical, dovadă a diferențierii lui din partea hipaxială a miotoamelor cervicale 3,4 și 5.

Mușchii profunzi ai spatelui, toracelui și mușchii abdomenului, primordiile cărora apar în limitele trunchiului și nu le depășesc cu inserția, se numesc mușchi *autohtoni*. Musculatura care se formează în primordiul mezenchimal al membrilor și se deplasează prin extremitățile proximale pe trunchi și se inseră pe oasele trunchiului constituie grupul *truncopetal*. Din acești mușchi fac parte pectoralii mare și mic, marele dorsal și marele psoas. Mușchii, care se diferențiază de la miotomii porțiunilor ventrale și cu extremitățile distale se fixează pe oasele membrilor, formează grupul *truncofugal*. Acești mușchi sunt: trapez, sternocleidomastoidian, romboid, dințat anterior, levator al omoplatului, subclavicular, omohioid.

Mușchii, care se diferențiază în limitele primordiilor membrilor pe bază de mezenchim și se inseră pe oasele membrilor, se numesc mușchi autohtoni.

Mușchii capului și ai gâtului, care derivă de la porțiunea ventrală nesegmentată a mezodermului la nivelul arcurilor viscerele, au primit denumirea de *musculatură viscerală*.

Mușchii masticatori și unii mușchi ai gâtului sunt derivați ai primului arc visceral. Mușchii mimici derivă de la un primordiu comun muscular al arcului doi visceral. De la primordiul musculaturii arcurilor branhiiale se dezvoltă mușchii trapez și sternocleidomastoidian.

## Legitățile distribuirii mușchilor scheletici

- amenajarea simetrică;
- proveniență segmentară;
- amenajarea segmentară în regiunea trunchiului;
- amenajarea perpendiculară a fasciculelor musculare pe axele articulațiilor;
- amplasarea punctelor de origine și inserție în apropierea articulațiilor.

## Variante și malformații în dezvoltarea mușchilor scheletici

Variantele musculare reprezintă abateri de la dezvoltarea normală, care nu afectează major funcția lor. Pot lipsi, sau invers, pot fi prezente capete suplimentare de origine și inserție ale mușchilor; poate avea loc concreșterea mușchiului pectoral mare și mic, a mușchilor romboizi, mușchiul rotund mic și infraspinos, sau rotund mare cu mușchiul dorsal mare.

Din malformații mai severe sunt *aplaziile* sau absența mușchilor, care de regulă, sunt unilaterale. Mai frecventă este absența mușchiului pectoral mare, care poate fi asociată cu absența glandelor mamare; absența m. trapez și a m. supraspinos este însoțită de subluxația capului humeral.

*Hipertrofia* sau *amioplazia* congenitală a m. sternocleidomastoidian ce determină *torticolis congenital*.

*Hipoplazia* sau *absența dezvoltării normale a unei grupe musculare* se poate solda cu imobilizarea prin contractură a mai multor articulații.

*Distrofia mușchilor peretelui abdominal* care poate fi asociată cu malformații grave urogenitale sau gastrointestinale.

## Dispozitivele auxiliare ale mușchilor

Drept dispozitive auxiliare aflate în legătură cu mușchiul și activitatea lui sunt considerate: fasciile, tecile fibroase, bursele sinoviale și oasele sesamoide.



**Fasciile musculare** sunt formațiuni conjunctive, care învelesc fiecare mușchi în parte, un grup de mușchi sau totalitatea mușchilor unui segment corporal. Ele se dezvoltă din mezenchimul de înveliș al primordiilor musculare. Particularitățile morfologice ale fasciei corespund particularităților funcționale ale mușchilor dintr-un segment sau altul al corpului. Diferențierea fasciilor începe odată cu apariția primilor mișcări și contracții musculare.

Distingem fascii *superficiale* și fascii *proprii*. Fascia superficială este bine fixată de piele prin intermediul fasciculelor conjunctive și mai slab cu fascia proprie. La limita dintre grupele de mușchi antagoniști, fasciile ambelor grupe se încrucișează, concresec cu periostul și alte formațiuni, formând septe intermusculare. Gradul de dezvoltare al acestor septe depinde de nivelul de dezvoltare și activitatea mușchilor antagoniști. La unirea și concreșterea fasciilor una cu alta sau cu periostul se formează *noduli fasciali*.

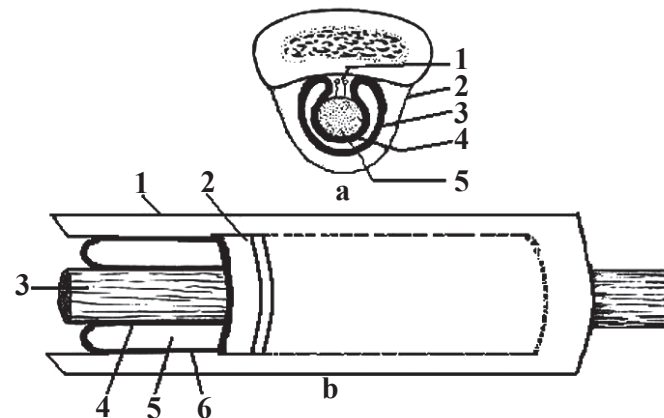
Nodulii fasciali îndeplinesc un rol de sprijin și restrictiv. Rolul de sprijin constă în legătura directă sau indirectă a nodulilor cu periostul, iar cel restrictiv se manifestă prin limitarea răspândirii substanțelor injectate. Aspectul aplicativ al fasciilor constă în faptul că ele reprezintă continuarea flexibilității și elasticității scheletului osos și constituie o formațiune de sprijin care opune o rezistență fermă mușchiului ce se contractă. Fasciile joacă un rol deosebit în circulația sângelui venos și a limfei spre inimă.

**Tecile fibroase și osteofibroase** sunt formațiuni conjunctiv-fibroase de formă circulară ce se fixează pe marginile șanțurilor osoase, prin care trec tendoanele. Ele mențin tendonul în poziție fiziologică în timpul contracțiilor mușchilor. Tecile fibroase sunt răspândite în regiunile unde mușchii posedă tendoane lungi ce trec peste articulațiile ce posedă o mobilitate exprimată – segmentele distale ale membrelor superioare și inferioare. Alunecarea tendoanelor este favorizată de teaca sinovială la care foița parietală acoperă pereții canalelor osteofibroase, iar cea viscerală se alipește de suprafața tendonului. La trecerea foiței viscereale în cea parietală se formează o duplicatură a tunicii sinoviale, numită **mezotendon**, *mezotendineum*

(fig. 103), prin care trec nervii și vasele sangvine spre tendon. Între cele două foițe se delimitează o cavitate capilară, în care se află un strat de lichid de alunecare.

Același rol îndeplinesc și **bursele sinoviale**, dezvoltate la nivelul tendoanelor și mușchilor, unde aceștia sunt expuși unor presiuni. După localizare, bursele sinoviale pot fi: subcutanate, subfasciale, subtendinoase, submusculare.

**Oasele sesamoide** servesc mușchilor drept scripete peste care trece tendonul. Ele măresc unghiul de fixare al acestora pe os și respectiv, forța musculară. În locurile, unde tendonul mușchiului își schimbă direcția, se formează așa-numitele *trohlei musculare*.



**Fig. 103. Structura tecii sinoviale a tendonului mușchiului.**

**a. Secțiune transversală:**

- 1 – mezotendon;
- 2 – teaca osteofibroasă;
- 3 – foița parietală a tecii sinoviale;
- 4 – foița viscerală a tecii sinoviale;
- 5 – tendon.

**b. Secțiune longitudinală:**

- 1 – vagina fibrosa tendinis;
- 2 – vagina sinovialis tendinis;
- 3 – tendo;
- 4 – foița viscerală a tecii sinoviale;
- 5 – cavitatea tecii sinoviale;
- 6 – foița parietală a tecii sinoviale.

## Miologia specială

Topografic, mușchii scheletici se împart în: mușchii capului, trunchiului și ai membrelor. Fiecare din ei, corespunzător regiunilor și particularităților morfofuncționale, se divid în felul următor:

**Mușchii capului:** mm. mimici și masticatori.

**Mușchii trunchiului:** mm. gâtului, spatelui, toracelui, abdomenului, perineului și diafragma.

**Mușchii membrelor superioare:** mm. centurii scapulare, brațului, antebrațului, mâinii.

**Mușchii membrelor inferioare:** mm. bazinului, coapsei gambei, piciorului.

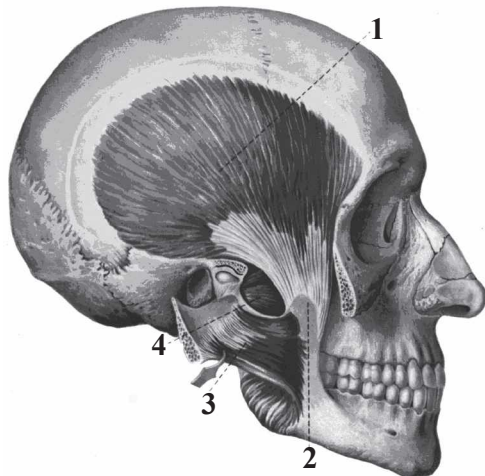
### Mușchii capului

Mușchii capului pot fi grupați în:

1. Mușchii organelor de simț (se vor studia odată cu organele de simt).
2. Mușchii masticatori, derivați ai arcului I visceral, inervați de nervul trigemen.
3. Mușchii mimici, ce se dezvoltă din arcul II visceral, inervați de nervul facial.

### Mușchii masticatori (fig. 104,105)

Mușchii masticatori au originea pe oasele craniului și se fixează pe mandibulă, constituind astfel un complex muscular, care realizează mișcările unicului os mobil al craniului visceral în articulația temporomandibulară în timpul masticației, deglutiției, vorbirii.



**Fig. 104. Mușchii masticatori:**  
1 – *m. temporalis*; 2 – *processus coronoidaeus*; 3 – *m. masseter*; 4 – *m. pterygoideus lateralis*.

**Mușchiul maseter, *m. masseter*,** de formă tetragonală, care după poziția fibrelor sale este format din două părți: una superficială, cu o poziție oblică infero-posterioară, și alta profundă cu poziție verticală.

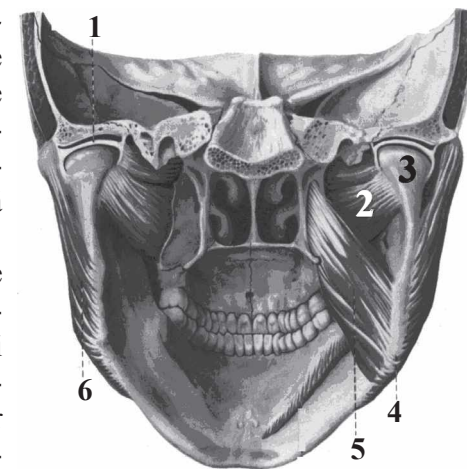
Prima parte își are originea pe marginea inferioară a osului zigomatic și 2/3 anterioare ale arcului zigomatic, cu inserția pe tuberozitatea maseterică a mandibulei, iar partea profundă se prinde pe treimea posterioară a arcului zigomatic și se inseră pe fața externă a apofizei coronare a mandibulei.

**Mușchiul temporal, *m. temporalis*,** prin originea sa ocupă fosa temporală și printr-un tendon puternic se inseră pe procesul coronoidian al mandibulei.

**Mușchiul pterigoidian medial, *m. pterygoideus medialis*,** are originea în fosa pterigoidiană a apofizei omonime a osului sfenoid și se inseră pe tuberozitatea pterigoidiană a unghiului mandibulei, unde fiind unit cu mușchiul maseter printr-o fâșie aponevrotică, constituie o ansă cinematică musculară, care cuprinde în concavitatea sa mandibula.

**Mușchiul pterigoidian lateral, *m. pterygoideus lateralis*,** are originea de pe fața maxilară a aripilor mari ale sfenoidului și de pe apofiza pterigoidiană a aceluiași os și se inseră pe colul mandibulei, pe discul intraarticular, pe capsula articulației temporomandibulare.

**Acțiune.** Mm. maseter, temporal și pterigoid medial ridică mandibula. La contracția bilaterală a mușchilor pterigoidieni laterali are loc anteropulsarea mandibulei, iar mișcarea în direcție opusă – retropulsarea, care la rândul său are loc la contracția fasciculelor posterioare ale mușchiului temporal. La contracția unilaterală a mușchiului pterigoid

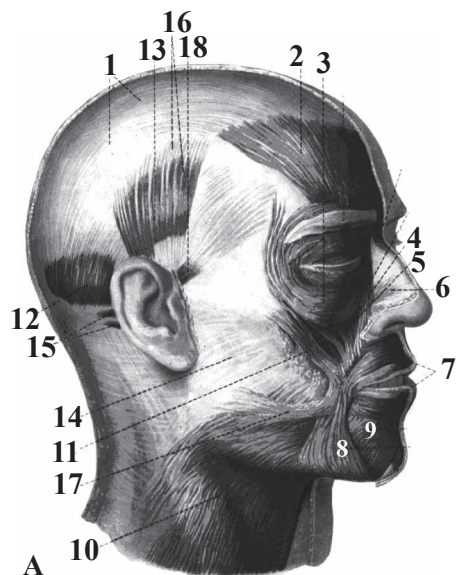


**Fig. 105. Mușchii masticatori, aspect posterior:**

1- *discus articularis*; 2 – *m. pterygoideus lateralis*; 3 – *processus condylaris mandibulae*; 4 – *angulus mandibulae*; 5 – *m. pterygoideus medialis*; 6 *m. masseter*.

lateral are loc deplasarea mandibulei în direcție opusă mușchiului care se contractă.

### Mușchii mimicii (fig. 106 a, b)



**Fig. 106 A. Mușchii capului:**

**A – aspect lateral.** 1 – *galea aponeurotica*; 2 – *venter frontalis m. occipitofrontalis*; 3 – *m. orbicularis oculi*; 4 – *m. levator labii superioris*; 5 – *m. zygomaticus minor*; 6 – *m. nasalis*; 7 – *m. orbicularis oris*; 8 – *m. depressor anguli oris*; 9 – *m. depressor labii inferioris*; 10 – *m. platysma*; 11 – *m. zygomaticus major*; 12 – *venter occipitalis m. occipitofrontalis*; 13 – *m. temporalis*; 14 – *fascia masseterica*; 15 – *m. auricularis posterior*; 16 – *m. auricularis superior*; 17 – *m. risorius*; 18 – *m. auricularis anterior*.

Mușchii mimicii sunt situați superficial și datorită conexiunilor intime pe care le au cu pielea feței sunt numiți și mușchi pielosi. Ei sunt subțiri, fini, greu de disecat, nu prezintă înveliș fascial, ci se găsesc în grosimea pielii, fixându-se cu unul, sau cu amândouă capetele pe stratul profund al acesteia. Sunt dispuși în jurul orificiilor naturale ale feței, a căror formă și mărime le modifică prin contracția lor. La om acești mușchi sunt mai bine dezvoltati în jurul orbitei și orificiului bucal, realizând dilatarea sau micșorarea acestora. Influențând prin activitatea lor expresia feței, revenirea la poziția inițială are loc nu prin prezența antagonismului muscular, dar datorită unității funcționale a elasticității aponevrozelor, mușchilor și a țesutului conjunctiv elastic al pielii. Revenirea trăsăturilor feței la normal se face lent, armonios și nu brusc. La expresivitatea mimicii feței umane contribuie și grosimea pielii, turgorul ei, stratul adipos subcutanat, precum și musculatura masticatoare. De

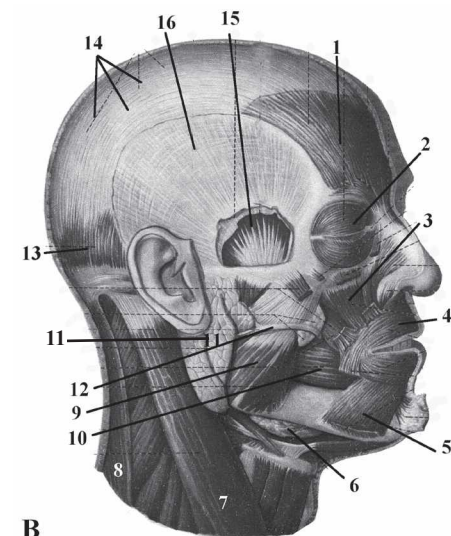
altfel și mușchii mimicii contribuie la procesul de mestecare a alimentelor.

Deci, mușchii mimicii intervin și în prehensiunea alimentelor, masticatie, respirație, vorbire, dozarea excitațiilor senzoriale, în exprimarea unor stări sufletești. Fiecare exprimare psihică se realizează prin acțiunea unui grup de mușchi; în același timp un mușchi poate lua parte la mai multe asemenea exprimări.

În funcție de repartiția lor deosebim patru grupe de mușchi:

- mușchii din jurul orbitei;
- mușchii din jurul orificiului nazal;
- mușchii din jurul orificiului bucal;
- mușchii din jurul conductului auditiv extern.

**I. Mușchiul orbicular al ochiului, *m. orbicularis oculi*,** format din fascicule musculare preponderent semicirculare și mai puțin circulare, este alcătuit din trei părți: palpebrală, orbitală și lacrimală. **Partea palpebrală, *pars palpebralis*,** este cuprinsă în grosimea pleoapelor, ale căror fascicule musculare se interțese în regiunea unghiului lateral al ochiului. **Partea orbitală, *pars orbitalis*,** este așezată pe aditus orbită, fasciculele musculare groase având originea pe circumferința orbitei. **Partea lacrimală, *pars lacrimalis*,** reprezintă o parte desprinsă din porțiunea palpebrală, luând naștere de pe creasta lacrimală și de pe peretele dorsal al sacului lacrimal.



**B**

**Fig. 106 B. Mușchii capului (mimici și masticatori):**

1 – *venter frontalis*; 2 – *m. orbicularis oculi*; 3 – *m. levator angulus oris*; 4 – *m. orbicularis oris*; 5 – *m. depressor labii inferioris*; 6 – *glandula submandibularis*; 7 – *m. sternocleidomastoideus*; 8 – *m. trapezius*; 9 – *m. masseter*; 10 – *m. buccinator*; 11 – *glandula parotis*; 12 – *ductus parotideus*; 13 – *venter occipitalis*; 14 – *galea aponeurotica*; 15 – *m. temporalis*; 16 – *fascia temporalis*.

**Acțiune.** Mușchiul orbicular al ochiului are un rol important în apărarea bulbului ocular și în distribuirea și drenarea lacrimilor. Porțiunea palpebrală apropie pleoapele în condiții normale, închizând fanta palpebrală, ca în somn sau clipit. Porțiunea orbitală contribuie la închiderea fantei palpebrale în scopul apărării bulbului ocular.

Contractia acestor două porțiuni determină împrăștierea lacrimilor pe suprafața corneei și acumularea lor în lacul lacrimal din regiunea unghiului medial al ochiului. Porțiunea lacrimală, dilatând punctele lacrimale și sacul lacrimal, favorizează scurgerea lichidului lacrimal.

Porțiunea orbitală, prin contracție și scurtare circulară, determină apariția unor cute radiale ale pielii de la nivelul unghiului lateral al ochiului cu aspect de riduri.

**Mușchiul sprâncenos, *m. corrugator supercilii*,** pleacă de la arcul superciliar și se inseră pe pielea sprâncenei respective. Este acoperit de mușchiul frontal și de orbicularul ochiului.

**Acțiune.** Prin contracția sa, trage pielea infero-medial, formând cute verticale ce exprimă mânie, durere.

**II. Mușchiul nazal, *m. nasalis*,** are o porțiune transversală și alta alară care merge pe cartilajul aripei nasului și pe sept.

**Acțiune.** Partea transversală determină constricția orificiului nazal, iar cea alară realizează dilatarea acestui orificiu.

**Mușchiul depresor al septului nazal, *m. depressor septi nasi*,** intră în componența părții alare a mușchiului nazal și se inseră pe partea cartilaginoasă a septului nazal.

**Acțiune.** Trage septul nazal în jos.

**Mușchiul piramidal al nasului, *m. procerus*,** este un mușchi subțire cu originea pe osul și cartilajul nazal și inserția în pielea frunții.

**Acțiune.** Contractia lui determină formarea cutelor transversale la nivelul pielii rădăcinii nasului. Exprimă emoții dureroase, amenințare.

În jurul orificiului bucal sunt dispuși mușchi circulari, care închid orificiul, și mușchi radiari ai deschiderii bucale. Din toți acești mușchi numai orbicularul gurii realizează constricția orificiului bucal, restul au un rol important în mimică și diverse acte fiziologice.

**III. Mușchiul orbicular al gurii, *m. orbicularis oris*,** este dispus în profunzimea buzelor, constituind un inel electric ce înconjoară orifi-

ciul bucal; este format din două porțiuni: labială și marginală. Înălțimea acestui mușchi este identică dimensiunilor verticale ale coroanelor incisivilor maxilei și mandibulei.

**Partea labială, *pars labialis*,** mai îngustă, ocupă marginea liberă a buzelor. Fasciculele musculare se întind de la un colț al gurii la celălalt unde interșesându-se formează **comisura labială, *comissura labiorum*.**

**Partea marginală, *pars marginalis*,** este formată din fascicule de fibre ce aparțin mușchilor dispuși radiar în jurul orificiului bucal.

**Acțiune.** Porțiunea labială închide orificiul bucal, iar când intervine și porțiunea marginală are loc o închidere forțată a acestuia. Acțiunea simultană a acestor două porțiuni intervine în: sugere, prehensiune, masticatie, articularea vocalelor “O”, “U” și articularea consoanelor; intervine de asemenea în suflat, fluierat, cântatul la instrumentele de suflat. Împreună cu ceilalți mușchi din jurul orificiului bucal modifică astfel această regiune încât conduce la exprimarea necazului, durerii fizice, deciziei și în genere la determinarea fizionomiei.

**Mușchiul ridicător al buzei superioare, *m. levator labii superioris*,** are origine pe marginea infraorbitală a maxilei și se termină în tegumentul plicii naso-labiale.

**Acțiune.** Ridică buza superioară și contribuie la formarea șanțului nazolabial.

**Mușchiul depresor al buzei inferioare, *m. depressor labii inferioris*,** cu originea pe baza mandibulei și inserția în pielea și mucoasa buzei inferioare.

**Acțiune.** Coboară buza inferioară, exprimând ironia.

**Mușchiul ridicător al unghiului gurii, *m. levator anguli oris*,** are originea în partea superioară a fosei canine și se inseră în comisura labială.

**Acțiune.** Este ridicător al comisurii labiale și buzei superioare, exprimând agresivitatea.

**Mușchiul depresor al unghiului gurii, *m. depressor anguli oris*,** are originea pe fața externă a bazei mandibulei; fasciculele musculare converg către comisura labială.

**Acțiune.** Coboară comisura labială, lungește șanțul nazolabial, exprimând tristețe, dispreț, dezgust.

**Mușchiul buccinator**, *m. buccinator*; este cel mai profund mușchi pielos, contribuie la formarea obrazilor, având originea pe creasta buccinatorie a mandibulei, pe apofiza alveolară a maxilei, ce corespunde dinților molari, de unde fibrele sale converg spre comisura labială, unde fibrele inferioare se încrucișează cu cele superioare și trec în buze. La nivelul celui de al doilea molar superior mușchiul este străbătut de canalul glandei parotide. Între mm. buccinator și maseter se găsește o masă de grăsime, care formează **corpul adipos al obrazului** (corpul Bichat).

**Acțiune.** Apasă obrazul la dinți, iar împreună cu orbicularul gurii, exercită presiuni asupra alimentelor în timpul masticației. Când cavitatea bucală este plină cu aer, el îl comprimă și îl expulzează cu forța, astfel participând la fluierat și cântatul cu instrumentele de suflat, de unde și numele de “mușchi ai trompetiștilor”.

**Mușchiul mental**, *m. mentalis*, pornește de la proeminențele alveolare ale incisivilor și caninilor, de unde coboară iradiind în pielea gropiței bărbiei. Prin contracția sa participă la propulsarea buzei inferioare înainte.

**Mușchiul zigomatic mic**, *m. zygomaticus minor*; pleacă de pe osul zigomatic, de unde fasciculele sale cu direcție infero-medială se întretesesc în pielea colțului gurii și a buzei superioare.

**Acțiune.** Contribuie la ridicarea buzei superioare, formarea șanțului nazolabial și la exprimarea disprețului.

**Mușchiul zigomatic mare**, *m. zygomaticus major*, are aceeași origine și inserție ca și precedentul, contribuind prin contracția sa la provocarea râsului, dând feței expresia veseliei. Împreună cu zigomaticul mic ridică buza superioară.

**Mușchiul rizoriu**, *m. rizorius*, este un mușchi subțire inconstant, are originea în pielea obrazului și fascia maseterică și se inseră la comisura labială.

**Acțiune.** Este responsabil de gropița din obraji și prin contracția sa mărește diametrul transversal al fantei bucale, exprimând veselie, râs.

IV. Mușchii din jurul pavilionului urechii la om sunt puțin dezvoltați. Sunt în număr de trei: *m. auricularis anterior*; *m. auricularis superior*; *m. auricularis posterior*. Ei pleacă de pe planurile osoase și aponevrozele vecine și se inseră pe cartilajele urechii.

**Acțiune.** Fiind subdezvoltați, au o influență redusă asupra pavilionului urechii.

## Mușchii bolții craniene (fig. 106 a)

**Mușchiul epicranian**, *m. epicranius*, acoperă bolta craniană și e constituit din **aponevroza epicraniană**, *galea aponeurotica* și trei ventere musculare: 1 – **venterul frontal**, *venter frontalis*, fibrele căruia se întretesesc în pielea sprâncenelor; 2 – **venterul occipital**, *venter occipitalis*, cu originea pe fața posterioară a scuamei occipitale, superior de linia nucală supremă; 3 – **venterul lateral sau temporoparietal** care se divide în cei trei mușchi auriculari: anterior, superior și posterior.

Aponevroza epicraniană este o lamă fibroasă și rezistentă ce reprezintă tendonul intermediar al mușchiului epicranian.

Mușchiul epicranian aderă la pielea capului astfel încât cele două straturi sunt inseparabile datorită unei lame de țesut conjunctiv fibros care le unește. Fața profundă a mușchiului este despărțită de periostul oaselor bolții craniului printr-un strat de țesut conjunctiv lax care permite glisarea și scalparea straturilor precedente, dar și difuzarea unor hematoame sau colecții purulente până la inserțiile sale. Contracția venterului frontal determină apariția cutelor transversale ale pielii exprimând atenția, surpriza, spaima.

## Fasciile capului

**Fascia temporală** prezintă o lamelă fibroasă compactă, care, acoperind mușchiul omonim, superior de arcul zigomatic, se separă în **lamela superficială**, ce se fixează pe fața externă a arcului, și **lamela profundă** – pe fața lui internă. Între aceste lame se află un spațiu umplut cu țesut adipos, vase și nervi.

**Fascia maseterică**, *fascia masseterica*, acoperă mușchiul omonim și se inseră superior pe arcul zigomatic, inferior pe marginea mandibulei, iar anterior și posterior pe ramurile mandibulei.

**Fascia parotidă**, *fascia parotidea*, este bine dezvoltată și formează pentru glanda parotidă o capsulă.

**Fascia bucofaringiană**, *fascia bucofaryngea*, acoperă mușchiul buccinator și continuă în peretele lateral al faringelui.

## Topografia capului

**Spațiul interaponeurotic temporal**, *spatium interaponeuroticum temporale*, este delimitat de foița superficială și profundă a fasciei temporale și periostul arcului zigomatic, în care se află țesut adipos.

**Spațiul subaponeurotic temporal**, *spatium subaponeuroticum temporale*, se află sub foița profundă a fasciei temporale, deci între ea și periostul oaselor craniului, fiind astfel un spațiu osteofibros. În el se află mușchiul temporal, țesut adipos, vase și nervi.

**Spațiul temporopterigoidian**, *spatium temporoptygoideum*, localizat între mușchii pterigoidian lateral și cel temporal. Acest spațiu are forma unei fisuri sagitale, care comunică cu regiunile vecine: prin fisura orbitală inferioară comunică cu orbita, prin orificiul sfenopalatin cu cavitatea nazală, iar prin canalul palatin mare - cu cavitatea bucală. Acest spațiu conține vase sangvine: artera maxilară și ramuri ale ei, multiple vene ce formează plexul venos pterigoidian.

**Spațiul interpterigoidian**, *spatium interptygoideum*, se află între mușchii pterigoidieni medial și cel lateral, comunicând cu spațiile temporo-pterigoidian și parafaringian. Prin acest spațiu, în afară de artera maxilară și plexul venos pterigoidian, mai trece și nervul mandibular (ramura a 3-a a nervului trigemen). Conform traiectului vaselor și nervilor, prin orificiile oval și spinos, acest spațiu comunică cu cavitatea craniului.

## Reperetele osoase, musculare și cutanate ale capului

În această regiune, pentru porțile vitale ale organismului (digestiv și respirator) și organele de simț (vizual, olfactiv, auditiv, gustativ) sunt localizate orbitele cu globul ocular, pleoapele, sprâncenele,

nasul, cavitatea bucală, care determină particularitățile individuale ale feței.

În regiunea feței sunt bine reliefate oasele și arcurile zigomatice, arcurile supraciliare, oasele nazale, mandibula, unghiul mandibulei, protuberanța mintală, arcadele alveolare ale mandibulei și maxilei; în regiunea capului – tuberele frontale și parietale, protuberanța occipitală, creasta occipitală externă; posterior de pavilionul urechii – apofiza mastoidă a temporalului. Pe partea laterală a feței se reliefează mușchiul maseter. Pliurile cutanate ale feței sunt variate. Mai stabile sunt pliurile nazolabiale, nazobucale, mentolabiale, fosa mentală și cutele transversale ale frunții.

## Mușchii trunchiului

Mușchii trunchiului participă la formarea pereților cavităților toracale și abdominale unde sunt adăpostite organele de importanță vitală – inima, organele aparatelor respirator și digestiv. Prin intermediul mușchilor trunchiului are loc integrarea morfofuncțională cu membrele superioare, inferioare și cu craniul. Deci, acest grup de mușchi, influențând un număr mare de articulații cu diferit grad de mobilitate, este cel mai numeros, cu direcții diferite, amenajare pluristratificată, participând la respirație și la determinarea ținutei.

## Mușchii gâtului (fig. 107 a, b, c)

Gâtul, constituind partea anatomică ce face legătura capului cu trunchiul, posedă mușchi cu o structură, topografie și acțiune complicată. În această regiune se află mușchi ce influențează mișcările capului, mandibulei, osului hioid, segmentul cervical al coloanei vertebrale și a primelor două coaste. În afară de aceasta, în regiunea cervicală se află mușchi, ce modifică forma și poziția limbii, faringelui și laringelui.

În funcție de proveniență, deosebim următoarele grupe de mușchi:

1) derivați ai I-lui arc visceral: mm. milohioid, venterul anterior al mușchiului digastric;

2) derivați ai arcului II visceral: mm. stilohioid, venterul posterior al mușchiului digastric, platisma;

3) derivați ai arcurilor branhiale: mm. sternocleidomastoideu și trapez;

4) autohtoni, care se divid în:

a) mușchii anteriori: sternohioid, sternotireoid, tireohioid, omohioid și geniohioid;

b) mușchii laterali: scaleni anterior, mediu și posterior;

c) mușchii prevertebrali: lung al gâtului, lung al capului și drept anterior și lateral al capului.

Topografic, mușchii gâtului se împart în următoarele grupe:

1) **mușchii superficiali** – platisma, sternocleidomastoidian;

2) **mușchii inserați pe osul hioid:**

a) suprahioidieni: mm. milohioid, digastric, stilohioid, geniohioid;

b) infrahioidieni: mm. sternohioid, sternotireoid, tireohioid, omohioid.

3) **mușchi profunzi:**

a) laterali: mușchii scaleni;

b) prevertebrali.

## Mușchii superficiali ai gâtului

**Mușchiul platisma**, *m. platysma*, este un mușchi pielos, situat nemijlocit sub piele. Se întinde de la fascia pectorală și deltoidă, aderă intim la piele și trecând peste claviculă se extinde pe suprafața antero-laterală a gâtului, trece peste mandibulă și se inseră în fascia parotidă și maseterică. O parte din fasciculele musculare se inseră în colțul gurii și pe marginea mandibulei, iar altele, parțial, se prelungesc în mușchiul depresor al buzei inferioare și mușchiul rizoriu.

**Acțiune.** Prin contracțiile sale mușchiul întinde pielea gâtului evitând comprimarea venelor gâtului, contribuind astfel la refluxul sângelui venos de la encefal, față și col. În afară de aceasta, platisma coboară comisura buzelor, exprimând sentimente de tristețe, de dispreț, frică, suferință etc.

**Mușchiul sternocleidomastoidian**, *m. sternocleidomastoideus*, are originea prin două capete: unul sternal, de pe fața anterioară a manubrii-

lui sternal, și celălalt clavicular de la extremitatea sternală a claviculei. Între claviculă și cele două capete de origine ale mușchiului se delimitează **fosa supraclaviculară mică**, *fosa supraclavicularis minor*; în profunzimea căreia poate fi găsit nervul frenic. Mușchiul străbate în diagonală regiunea antero-laterală a gâtului și se inseră pe apofiza mastoidiană a osului temporal și pe partea laterală a liniei nucale superioare.

**Acțiune.** Prin contracția bilaterală, când ambii mușchi iau punctul fix pe stern, capul se flectează pe gât și gâtul pe torace. Dacă mai înainte a fost realizată o ușoară extensie a capului prin acțiunea musculaturii cefii, apoi mușchiul sternocleidomastoidian exagerează extensia. Prin contracția sa unilaterală el înclină capul spre aceeași parte și rotește fața spre partea opusă. Uneori, capul poate rămâne permanent în această poziție, ca urmare a contracției spasmice sau a unei retracții congenitale a mușchiului, constituind ceea ce se numește **torticolis**. Când ia punct fix pe apofiza mastoidiană, mușchiul acționează ca ridicător al toracelui, intervenind în inspirația forțată.

Între cei doi mușchi sternocleidomastoidieni se găsește regiunea cervicală mijlocie ventrală care cuprinde mușchii supra- și infrahioidieni.

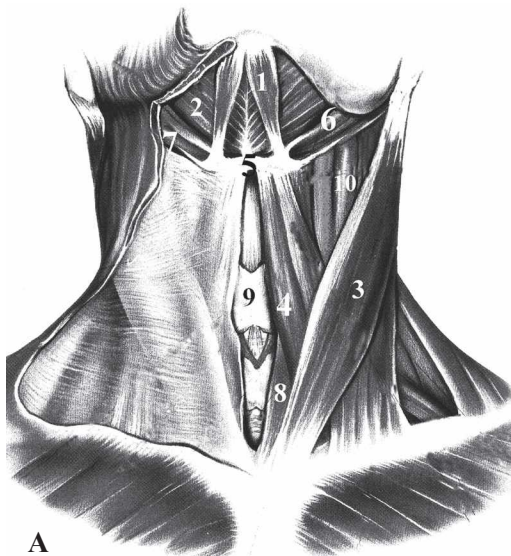
## Mușchii inserați pe osul hioid (fig. 107)

**Mușchii suprahioidieni** sunt mușchii care unesc osul hioid cu baza craniului, cu mandibula, cu limba și cu faringele. Ei contribuie la formarea planșeului cavității bucale și, fiind coborâtori ai mandibulei, participă la masticăție, deglutiție, vorbire.

**Mușchiul digastric**, *m. digastricus*, este un mușchi biventer. **Venterul posterior**, *venter posterior*, are originea pe incisura mastoidiană a temporalului, se orientează infero-anterior și medial până deasupra osului hioid, de unde se continuă cu tendonul intermediar, care perforează mușchiul stilohioid. **Venterul anterior**, *venter anterior*, are originea în fosa digastrică a mandibulei, se îndreaptă postero-inferior și lateral, până deasupra osului hioid, unde se continuă cu tendonul intermediar. Tendonul intermediar este în strânsă legătură cu cornul mare al osului hioid printr-o ansă fibroasă. Ambele ventere ale mușchiului digastric delimitează de jos triunghiul submandibular.

**Fig. 107 A. Mușchii gâtului, aspect anterior:**

1 – *m. digastricus (venter anterior)*; 2 – *m. mylohyoideus*; 3 – *m. sternocleidomastoideus*; 4 – *m. omohyoideus*; 5 – *os hyoideum*; 6 – *m. digastricus (venter posterior)*; 7 – *m. stylohyoideus*; 8 – *m. sternothyreoideus*; 9 – *larinx*; 10 – *fasciculus vasculo-nervos*.



A

**Mușchiul stilohioidian**, *m. stylohyoideus*, începe de la apofiza stiloidă și se fixează pe corpul osului hioid.

**Mușchiul milohioidian**, *m. mylohyoideus*, are originea pe linia milohioidiană a mandibulei, de unde fasciculele anterioare și medii se îndreaptă spre linia mediană, unde fibrele celor doi mușchi încrucișându-se formează un rafeu tendinos. Fasciculele posterioare se inseră pe fața anterioară a osului hioid. Acest mușchi formează planșeul cavității bucale.

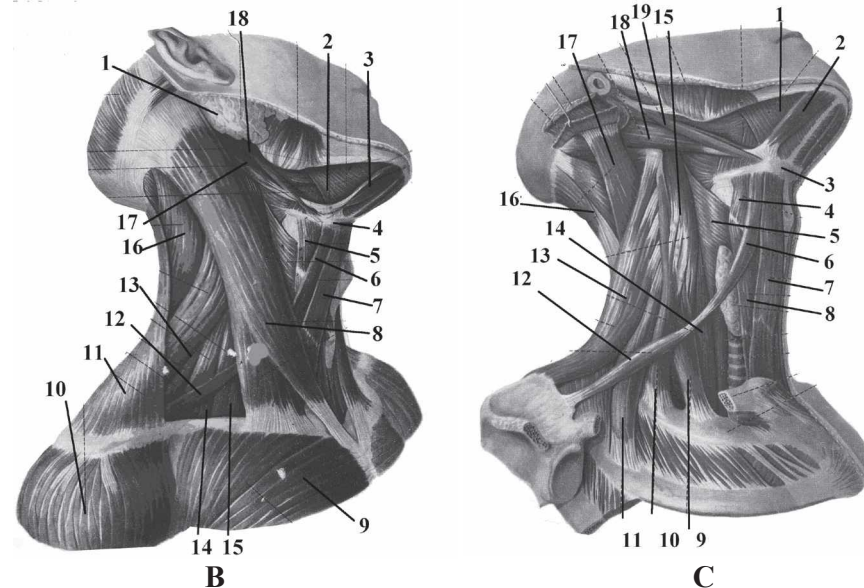
**Mușchiul geniohioidian**, *m. geniohyoideus*, este situat superior de mușchiul milohioidian; fața sa medială este în contact cu cea a mușchiului opus și se întinde între spina mintală și corpul osului hioid.

**Acțiunea** mușchilor suprahioidieni. Toți cei patru mușchi, menționați mai sus, prin contracțiile sale ridică osul hioid, iar când osul hioid este fixat, ei coboară mandibula, devenind astfel antagoniști ai mușchilor masticatori.

**Mușchiul omohioidian**, *m. omohyoideus*, este un mușchi lung și subțire, constituit din două ventere – superior și inferior, unite printr-un tendon intermediar. Venterul inferior are originea de pe marginea superioară a omoplatului, medial de incisura scapulei și ligamentul transvers superior, de unde se orientează antero-superior și medial, iar la nivelul

marginii posterioare a mușchiului sternocleidomastoidian trece în tendonul intermediar. Venterul superior se inseră pe marginea inferioară a corpului osului hioid.

**Mușchiul sternohioidian**, *m. sternohyoideus*, se întinde între suprafața posterioară a manubriului sternal și corpul osului hioid.



**Fig. 107 B. Mușchii gâtului, aspect lateral:**

1 – *glandula parotis*; 2 – *m. mylohyoideus*; 3 – *m. digastricus (venter anterior)*; 4 – *os hyoideum*; 5 – *m. thyrohyoideus*; 6 – *m. omohyoideus (venter superior)*; 7 – *m. sternohyoideus*; 8 – *m. sternocleidomastoideus*; 9 – *m. pectoralis major*; 10 – *m. deltoideus*; 11 – *m. trapezius*; 12 – *m. omohyoideus (venter inferior)*; 13 – *m. scalenus posterior*; 14 – *m. scalenus medius*; 15 – *m. scalenus anterior*; 16 – *m. levator scapulae*; 17 – *m. digastricus (venter posterior)*; 18 – *m. stylohyoideus*.

C: – 1 – *m. mylohyoideus*; 2 – *m. digastricus (venter anterior)*; 3 – *os hyoideum*; 4 – *m. thyrohyoideus*; 5 – *m. constrictor pharyngis inferior*; 6 – *m. omohyoideus (venter superior)*; 7 – *m. sternohyoideus*; 8 – *m. sternothyreoideus*; 9 – *m. scalenus anterior*; 10 – *m. scalenus medius*; 11 – *m. scalenus posterior*; 12 – *m. omohyoideus (venter inferior)*; 13 – *m. levator scapulae*; 14 – *m. longus colli*; 15 – *m. longus capitis*; 16 – *m. semispinalis capitis*; 17 – *m. longissimus capitis*; 18 – *m. digastricus (venter posterior)*; 19 – *m. stylohyoideus*.



**Mușchiul sternotiroidian**, *m. sternothyroideus*, prezintă o lamă musculară situată profund de *m. sternohioidian* cu originea pe fața posterioară a manubriului și cartilajul coastei I cu inserția pe linia oblică a cartilajului tiroid.

**Mușchiul tirohioidian**, *m. thyrohyoideus*, continuă mușchiul precedent de la cartilajul tiroid până la corpul osului hioid.

**Acțiunea** mușchilor infrahioidieni. Toți mușchii infrahioidieni sunt coborâtori ai osului hioid. Sternohioidianul, omohioidianul și tirohioidianul, acționează direct asupra osului hioid, pe când sternotiroidianul efectuează tracțiunea laringelui în jos, iar tirohioidianul contribuie la apropierea hioidului de laringe; când hioidul este fixat mușchiul realizează tracțiunea laringelui în sus.

Mușchiul omohioidian, punând în tensiune fascia cervicală mijlocie, dilată venele gâtului și favorizează circulația sângelui prin ele. Tendonul intermediar al mușchiului încrucișează vena jugulară internă la nivelul cartilajului cricoid și prin contracțiunile mușchiului lumenul venos este deschis în toate fazele respirației. Când venele sunt tăiate, menținerea deschisă a lumenului lor favorizează apariția emboliilor gazoase.

### Mușchii profunzi ai gâtului

**Grupul lateral** este alcătuit din trei mușchi scaleni: anterior, mediu și posterior (fig. 108).

**Mușchiul scalen anterior**, *m. scalenus anterior*, ia naștere pe tuberculii anteriori ai apofizelor transverse ale vertebrelor III – VI cervicale și se inseră pe tuberculul mușchiului scalen anterior de pe coasta I.

**Mușchiul scalen mediu**, *m. scalenus medius*, pleacă de pe apofizele transverse ale vertebrelor cervicale II – VII și se inseră pe coasta I, posterior de șanțul arterei subclaviculare.

**Mușchiul scalen posterior**, *m. scalenus posterior*, ia naștere de la tuberculii posteriori ai apofizelor transverse IV – VI cervicale și se inseră pe coasta a II-a, uneori și pe a III-ea.

**Acțiunea** mușchilor scaleni. Con tracțiunea mușchilor scaleni de ace-

eași parte, cu punctul fix pe torace, înclină coloana cervicală de partea lor. Când se contractă bilateral, măresc rigiditatea coloanei cervicale. Con tracțiunea mușchilor scaleni anteriori flexează segmentul cervical. Dacă au punct fix pe vertebre, ei ridică coastele I și II, devenind mușchi inspiratori.

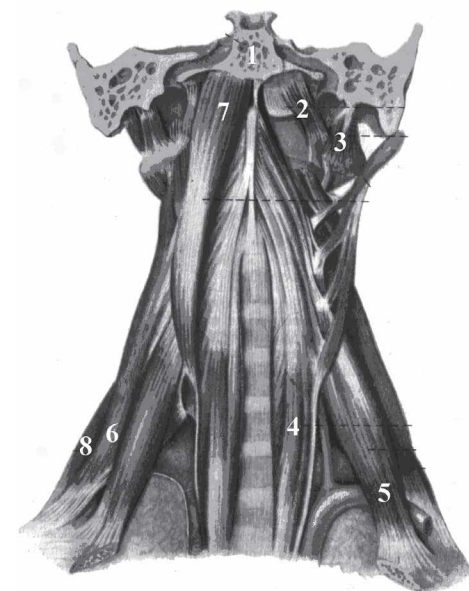**Mușchii prevertebrali** (fig. 108). Acești mușchi aderă nemijlocit la fața antero-laterală a coloanei vertebrale cervicale de la osul occipital și până la vertebra a III-a toracală.

**Mușchiul lung al gâtului**, *m. longus colli*, de formă triunghiulară, situat pe partea antero-laterală a coloanei vertebrale, de-a lungul tuturor vertebrelor cervicale și a primelor trei toracale.

**Mușchiul lung al capului**, *m. longus capitis*, pornește de la apofizele transverse ale vertebrelor cervicale 3 – 6 și se inseră pe partea bazilară a osului occipital.

**Mușchii dreپți anteriori și laterali ai capului**, *mm. recti capitis anterior et lateralis*, se întind de la masele laterale ale atlantului (cei anteriori) și apofizele laterale (cei laterali) și se inseră corespunzător pe partea bazilară și laterală a occipitalului.

**Acțiunea mușchilor prevertebrali.** Mușchii prevertebrali sunt flexori ai capului, lungul gâtului fiind și flexor al coloanei cervicale.



**Fig. 108. Mușchii prevertebrali, aspect anterior:**

1 – os occipitale; 2 – *m. rectus capitis anterior*; 3 – *m. rectus capitis lateralis*; 4 – *m. longus colli*; 5 – *m. scalenus anterior*; 6 – *m. scalenus medius*; 7 – *m. longus capitis*; 8 – *m. scalenus posterior*.

## Topografia gâtului (fig. 109)

**Gâtul**, *cervix*, este împărțit în **regiunea posterioară**, *regio cervicalis posterior* sau *regio nuchae*, și **anterioară**, *regio cervicalis anterior*, frontieră între care servește marginea anterioară a mușchiului trapez.

Regiunea anterioară a gâtului este împărțită de către mușchiul sternocleidomastoidian în trei regiuni: regiunea sternocleidomastoidiană, care corespunde proiecției acestui mușchi, și două triunghiuri: cervical lateral și medial.

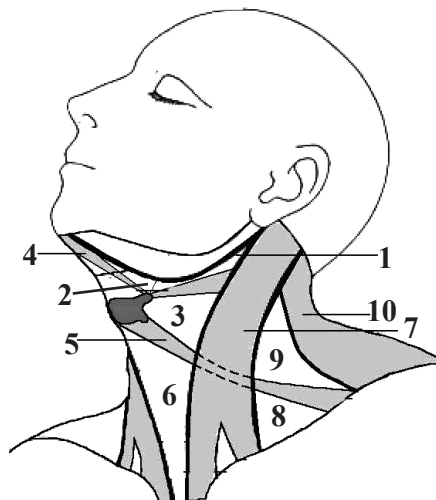
**Triunghiul cervical lateral**, *trigonum colli laterale*, este delimitat anterior de mușchiul sternocleidomastoidian, posterior de mușchiul trapez și inferior de claviculă. Prin intermediul omohioidului, care trece oblic de sus în jos și înapoi, acest triunghi se împarte în două triunghiuri: omotrapezoid și omoclavicular.

**Triunghiul omotrapezoid**, *trigonum omotracheoideum*, este delimitat anterior de mușchiul sternocleidomastoidian, posterior – de mușchiul trapez și inferior – de venterul inferior al mușchiului omohioid.

**Triunghiul omoclavicular**, *trigonum omoclaviculare*, este delimitat inferior de claviculă, superior de venterul inferior al omohioidului și anterior de marginea posterioară a mușchiului sternocleidomastoidian.

### Fig. 109. Topografia gâtului:

1 – *fossa retromandibularis*; 2 – *trigonum submandibulare*; 3 – *trigonum omohyoideum*; 4 – *m. digastricus* (venter anterior); 5 – *m. omohyoideus* (venter superior); 6 – *trigonum omotracheale*; 7 – *m. sternocleidomastoideus*; 8 – *trigonum omoclaviculare*; 9 – *trigonum omotrapezoideum*; 10 – *m. trapezius*.



Mai profund, în regiunea inferioară a triunghiului lateral al gâ-

tului, între mușchii scaleni, distingem spații triunghiulare prin care trec nervii și vasele sangvine ale membrului superior.

**Spațiul interscalen**, *spatium interscalenum*, ce se află între mușchii scaleni anterior și mediu, iar inferior delimitat de coasta I; prin el trec artera subclavie și plexul brahial.

**Spațiul antescalen**, *spatium antescalenum*, delimitat anterior de mm. sternotiroidian și sternohioid, iar posterior de mușchiul scalen anterior. Prin el trec vena subclavie și nervul frenic.

**Triunghiul medial al gâtului**, *trigonum coli mediale*, posterior este conturat de mușchiul sternocleidomastoidian, anterior – de linia mediană a gâtului și superior – de marginea inferioară a mandibulei. În limitele acestui triunghi, prin intermediul venterului superior al omohioidului și venterelor digastricului, se formează trei triunghiuri mici: omotraheal, carotid și submandibular.

**Triunghiul omotraheal**, *trigonum omotraheale*, este delimitat postero-inferior de mușchiul sternocleidomastoidian, postero-superior – de venterul superior al omohioidului, anterior – de trahee.

**Triunghiul carotid**, *trigonum caroticum*, este delimitat posterior de mușchiul sternocleidomastoidian, antero-inferior de venterul superior al mușchiului omohioid, antero-superior de venterul posterior al mușchiului digastric.

**Triunghiul submandibular**, *trigonum submandibulare*, este delimitat inferior de venterele mușchiului digastric, superior de marginea mandibulei. În acest triunghi se află glanda salivară submandibulară.

În limitele triunghiului submandibular se conturează **triunghiul lingval**, *trigonum linguale*, sau triunghiul Pirogov. Este delimitat anterior de marginea posterioară a milohioidului, posterior de venterul posterior al mușchiului digastric și superior de nervul hipoglos. Prin el trece artera linguală.

Postero-superior triunghiul submandibular continuă cu **fosa retromandibulară**, *fossa retromandibularis*, în care se află glanda salivară parotidă, vase sangvine și nervi. Ea este delimitată anterior de ramura mandibulei; posterior – de apofiza mastoidiană și mușchiul sternocleidomastoidian; superior – de meatul auditiv extern; medial – de apofiza stiloidă a temporalului și mușchii ce se inseră pe el (stiliohioid, stiloglos, stilofaringian).

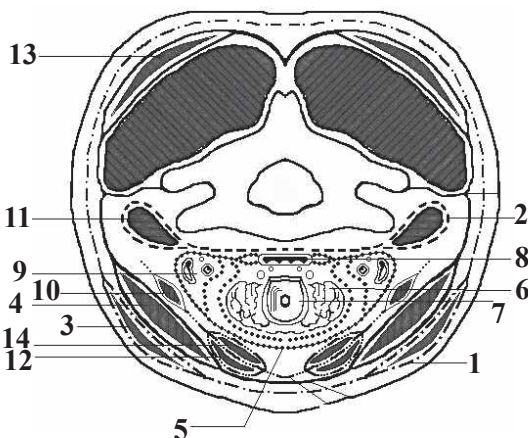
În regiunea gâtului distingem fascia cervicală constituită din trei lamele: superficială, proprie și endocervicală. În raport cu osul hioid, fascia proprie se divide în partea infrahioidiană și partea suprahioidiană. Partea infrahioidiană la rândul său este alcătuită din trei foițe – superficială, pretraheală și prevertebrală. Fascia endocervicală constă din două foițe – viscerală și parietală (Schema 3).

**Lamina superficială**, *lamina superficialis*, reprezintă o foiță subcutanată subțire, situată în țesutul adipos. Ea se deosebește de fasciile subcutanate din alte regiuni ale corpului prin aceea că conține mușchiul platysma.

**Foița superficială a fasciei proprii**, *lamina superficialis fascia propria*, formează câte o teacă pentru mușchiul sternocleidomastoidian și trapez. La nivelul apofizelor transverse ale vertebrelor cervicale ea lansează o prelungire fascială care separă regiunea anterioară a gâtului de cea posterioară. Datorită acestei despărțiri, unele procese supurative în aceste regiuni decurg independent. Marginea inferioară a fasciei se inseră pe partea anterioară a manubriului sternului și claviculei, iar superior pe osul hioid, continuându-se până la marginea mandibulei.

**Fig. 110. Fasciile gâtului în secțiune transversală:**

1 – *lamina superficialis*; 2 – *lamina prevertebralis*; 3 – *platysma*; 4 – *m. sternocleidomastoideus*; 5 – *lamina pretrachealis*; 6 – *gl. thyroidea*; 7 – *trachea*; 8 – *esofagus*; 9 – *vagina carotica*; 10 – *m. omohyoideus*; 11 – *m. scalenus anterior*; 12 – *m. sternohyoideus*; 13 – *m. trapezius*; 14 – *m. sternothyroideus*.



Fasciile gâtului

**I. Fascia**

**superficială**

**II. Fascia proprie**

Partea infrahioidiană

- a) foița superficială;
- b) foița pretraheală;
- c) foița prevertebrală.

Partea suprahioidiană

**III. Fascia endocervicală**

- a) foița viscerală;
- b) foița parietală.

- a) foița superficială;
- b) foița profundă.

**Lamina pretraheală** se extinde pe spațiul triunghiular delimitat superior de osul hioid, din părți de mm. omohioidieni și inferior de fețele posterioare ale sternului și claviculei. Această lamelă formează teci pentru mușchii infrahioidieni.

**Lamina endocervicală**, *lamina endocervicalis*, este constituită din foița viscerală, ce acoperă fiecare organ în parte (laringele, traheea, glanda tiroidă, faringele, esofagul) și foița parietală, care cuprinde toate visceralele în întregime și formează teci pentru vasele sangvine (artera carotidă comună și vena jugulară internă).

**Lamina prevertebrală**, *lamina prevertebralis*, e situată pe fața anterioară a coloanei vertebrale și a mușchilor profunzi ai gâtului, posterior de faringe și se întinde de la baza craniului până la vertebra a III-a toracică. Ea formează teci pentru mușchii scaleni și cei prevertebrali. Între această fascie și peretele posterior al faringelui se află un strat masiv de țesut adipos lax.

Porțiunea suprahioidiană a fasciei cervicale proprii la fel este alcătuită din două lamele – una superficială și alta profundă, care formează teci pentru mușchii suprahioidieni și glanda submandibulară. Foița superficială continuă în față cu fascia parotidă și maseterică, iar cea profundă cu fascia bucofaringee. Între lamelele fasciei cervicale se formează spații căptușite cu țesut conjunctiv lax.

**Spațiul interaponeurotic suprasternal**, *spatium interaponeuroticum suprasternale*, se află deasupra inciziei jugulare a sternului, între

lamina superficială a fasciei proprii și lamina pretraheală. În acest spațiu se află arcul venos jugular format la anastomoza venelor jugulare anterioare. Lateral acest spațiu se dilată, formând posterior de mușchiul sternocleidomastoidian *recessus cecum sternocleidomastoideus*.

**Spațiul previsceral**, *spatium previscerale*, se află între foia viscerală și parietală a fasciei endocervicale, anterior de laringe și trahee, și comunică cu mediastinul anterior.

**Spațiul retrovisceral**, *spatium retroviscerale*, se află posterior de laringe și esofag, între lamela endocervicală și cea prevertebrală, care continuă în mediastinul posterior.

### Reperete osoase, musculare, cartilajinoase și cutanate ale gâtului

Forma și relieful regiunii cervicale sunt determinate de vârstă, sex și tipul constituțional. La astenici gâtul este mai lung ca la hiperstenici, la copii și la femei este mult mai neted decât la bărbați. Pe fața anterioară a gâtului sunt reliefate: baza mandibulei, corpul osului hioid, cele două lamele ale cartilajului tiroid și proeminența tiroidă, care la bărbați este mai pronunțată. În partea antero-inferioară se evidențiază fosa jugulară și venterele sternale ale mușchilor sternocleidomastoidieni, care lateral delimitează această fosă.

În regiunea laterală relieful este determinat de mușchiul sternocleidomastoidian, marginea antero-superioară a căruia reprezintă un reper pentru acces și palparea fasciculusului vasculonervos al gâtului.

În regiunea posterioară sunt bine conturate apofizele spinoase ale vertebrelor  $C_6 - C_7$  și porțiunile superioare ale mușchilor trapezi.

### Mușchii spatelui

Toți mușchii spatelui sunt perechi, așezați în două straturi: superficial și profund. Mușchii superficiali se inseră pe oasele centurii scapulare, pe humerus și pe coaste, iar cei profunzi pe oasele scheletului axial.

### Mușchii superficiali ai spatelui (fig. 111)

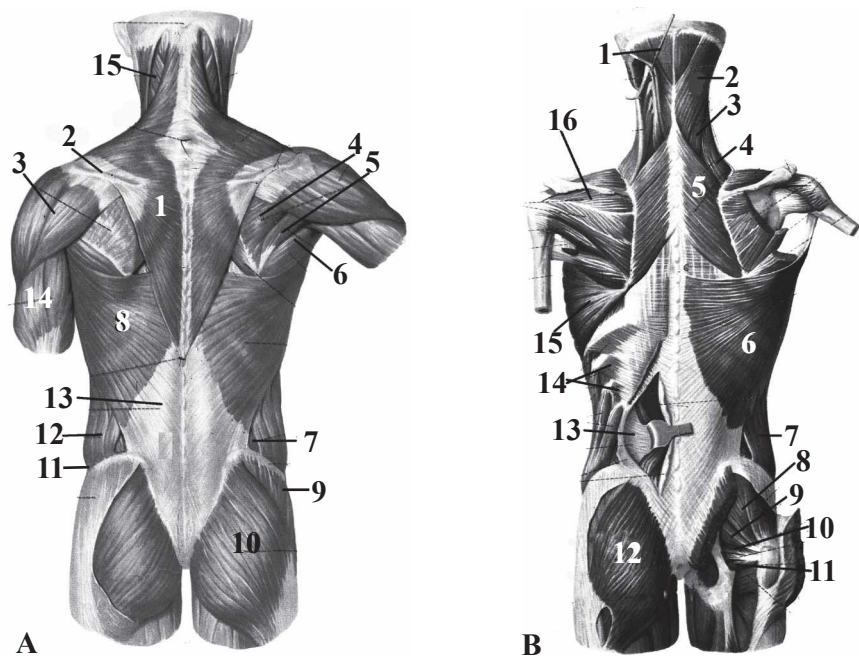
Mușchii superficiali ai spatelui sunt stratificați. În primul strat sunt doi mușchi – trapez și dorsal mare, în cel mijlociu – mușchii romboizi mare și mic și mușchiul ridicător al scapulei, iar în al treilea strat mușchii dințat posterior superior și dințat posterior inferior.

**Mușchiul trapez**, *m. trapezius*, are formă triunghiulară cu baza pe coloana vertebrală și vârful pe acromion, cu originea pe protuberanța occipitală externă, linia nucală superioară, pe ligamentul nucal și pe apofizele spinoase ale vertebrelor  $T_1 - T_{12}$ . Inserția are loc pe extremitatea acromială a claviculei, pe acromion și spina scapulei. La nivelul apofizei spinoase a vertebrei cervicale VII, fasciculele de origine ale ambilor mușchi formează o structură aponevrotică – rombică, care pe viu se manifestă printr-o depresiune. După traiectul fibrelor deosebim trei porțiuni: partea descendentă formată din fasciculele superioare, ce coboară de pe craniu; partea transversală, mijlocie cu fascicule orizontale, și partea ascendentă, formată de fasciculele inferioare.

Direcția diferită a fibrelor musculare explică acțiunea multiplă a mușchiului: partea superioară descendentă ridică umărul, deplasând unghiul inferior al omoplatului lateral; partea transversală trage omoplatul înapoi, apropiindu-i marginea medială de coloana vertebrală, iar cea ascendentă coboară umărul. La contractarea simultană a tuturor porțiunilor ambilor mușchi are loc apropierea omoplaților și a umerilor de coloana vertebrală. La contracția bilaterală a mușchilor, când punctul fix este pe scapulă și claviculă, are loc extinderea coloanei cervicale și a capului, iar la contracția sa unilaterală are loc o rotație ușoară a feței și înclinarea coloanei și a capului de aceeași parte.

**Mușchiul dorsal mare**, *m. latissimus dorsi*, are originea pe treimea posterioară a crestei iliace, pe apofizele spinoase ale vertebrelor lombare și ale ultimelor șase vertebre toracale, de pe creasta sacrală mediană, de pe fața externă a ultimelor patru coaste, adeseori și de pe unghiul inferior al omoplatului. În regiunea lombară, aponevrozele ambilor mușchi formează rombular. Fasciculele musculare con-

vergând spre lateral și cranial se inseră printr-un tendon puternic pe creasta tuberculului mic al humerusului.



**Fig. 111.**

**A – Mușchii superficiali ai spatelui.** 1 – *m. trapezius*; 2 *spina scapulae*; 3 – *m. deltoideus*; 4 – *m. infraspinatus*; 5 – *m. teres minor*; 6 – *m. teres major*; 7 – *trigonum lumbale*; 8 – *m. latissimus dorsi*; 9 – *m. gluteus medius*; 10 – *m. gluteus maximus*; 11 – *crista iliaca*; 12 – *m. obliquus externus abdominis*; 13 – *fascia thoracolumbalis*; 14 – *m. triceps brachii*; 15 – *m. splenius capitis*.

**B – mușchii superficiali și profunzi ai spatelui:** 1 – *m. semispinalis capitis*; 2 – *m. splenius capitis*; 3 – *m. splenius cervicis*; 4 – *m. levator scapulae*; 5 – *m. romboideus*; 6 – *m. latissimus dorsi*; 7 – *m. obliquus externus abdominis*; 8 – *m. gluteus medius*; 9 – *m. piriformis*; 10 – *m. gemellus superior*; 11 – *m. gemellus inferior*; 12 – *m. gluteus maximus*; 13 – *fascia thoracolumbalis (lamina profunda)*; 14 – *m. serratus posterior inferior*; 15 – *m. serratus anterior*; 16 – *m. supraspinatus*.

**Acțiune.** Este un puternic adductor al brațului, îl rotește înăuntru, iar dacă punctul fix este pe humerus ridică trunchiul (de exemplu exercițiul la bara fixă). Datorită inserției pe coaste participă la inspirație.

**Mușchiul romboid, *m. romboideus*,** este acoperit de mușchiul trapez. Are originea pe apofizele spinose ale ultimelor două vertebre cervicale și a primelor patru toracale. Se inseră pe marginea medială a scapulei sub spina ei.

**Acțiune.** Apropie și ridică scapula spre coloana vertebrală.

**Mușchiul ridicător al scapulei, *m. levator scapulae*,** își are originea pe apofizele transverse ale primelor patru vertebre cervicale și se inseră pe unghiul superior al scapulei.

**Acțiune.** Ridică omoplatul spre coloana vertebrală cervicală, iar dacă punctul fix devine omoplatul, înclină capul și gâtul de aceeași parte; prin contracțiile bilaterale extind gâtul și capul.

**Mușchiul dințat posterior superior, *m. serratus posterior superior*,** este situat sub mușchiul romboid, are originea pe apofizele spinose ale ultimelor două vertebre cervicale și ale primelor 2 – 3 toracale, de unde fasciculele sale coboară în jos și lateral, înserându-se pe fața externă a coastelor 2 – 5.

**Acțiune.** Prin ridicarea coastelor contribuie la inspirație.

**Mușchiul dințat posterior inferior, *m. serratus posterior inferior*,** este așezat sub mușchiul dorsal mare; printr-o aponevroză aderentă de cea lombo-dorsală are originea pe apofizele spinose ale ultimelor două vertebre toracale și a primelor două lombare. Fasciculele musculare urcă lateral și prin patru digitații se inseră pe coastele IX – XII.

**Acțiune.** Coborând ultimele coaste, contribuie la expirație. Fixând ultimele coaste, creează un punct de sprijin pentru diafragm.

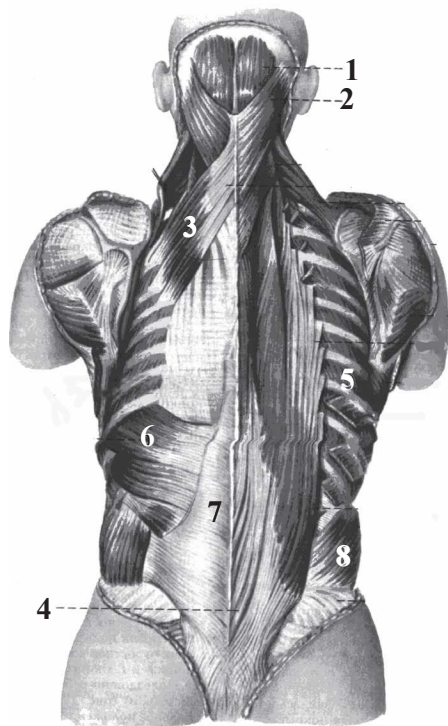
### Mușchii profunzi ai spatelui (fig. 112 )

Mușchii profunzi ai spatelui sunt situați în cele două jgheaburi ale spinării delimitate de apofizele spinose, transverse și unghiurile costale. Acești mușchi se grupează în două tracturi longitudinale: unul **medial**, adăpostit de șanțul vertebral, cuprins între apofizele spinose și cele

transverse ale vertebrelor, și celălalt **lateral**, situat mai superficial în șanțul costal, delimitat de apofizele transversale și unghiurile costale. În regiunea posterioară a gâtului și capului, superficial de cele două tracturi musculare, este dispus tractul **spino-transvers** reprezentat prin mușchiul splenius al capului și gâtului.

**Mușchiul splenius al capului și gâtului**, *m. splenius capitis et cervicis*, situat sub mușchiul trapez, romboid și dințat posterior, superior are originea pe ligamentul nucal, pe apofizele spinoase ale vertebrei cervicale VII și ale primelor șase vertebre toracale, de unde fibrele musculare se îndreaptă spre lateral și spleniul capului, se inseră pe linia nucală superioară și apofiza mastoidiană, iar spleniul gâtului pe apofizele transverse ale vertebrelor cervicale II – III.

**Acțiune.** Prin contracția lor bilaterală, are loc extinderea capului și a gâtului, iar la contracția unilaterală înclină capul de aceeași parte.



**Fig. 112. Mușchii profunzi ai spatelui:**

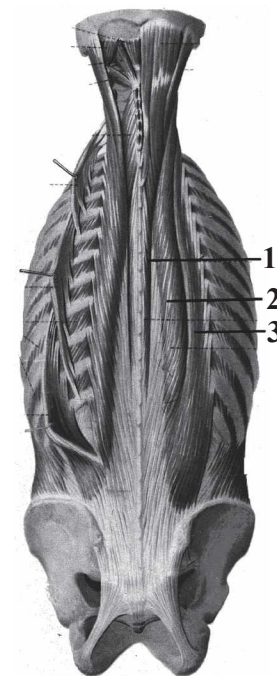
1 – *m. semispinalis capitis*; 2 – *m. splenius capitis*; 3 – *m. serratus posterior superior*; 4 – *m. erector spinae*; 5 – *mm. intercostales externi*; 6 *m. serratus posterior inferior*; 7 – *fascia thoracolumbalis*; 8 – *m. obliquus internus abdominis*.

## Tractul lateral (fig. 113)

**Mușchiul extensor al coloanei vertebrale**, *m. erector spinae*, se întinde de-a lungul coloanei vertebrale de la sacru și până la baza craniului. Are originea pe apofizele spinoase ale ultimelor vertebre lombare, pe fața posterioară a sacrului, pe creasta iliacă și pe fascia toracolombară. În conformitate cu inserția, mușchiul se divide în trei părți: **mușchiul iliocostal**, *m. iliocostalis*, ce se inseră pe coaste; **mușchiul lung dorsal**, *m. longissimus*, cu inserția pe apofizele transversale și apofiza mastoidiană; **mușchiul spinal**, *m. spinalis*, pe apofizele spinoase.

Mușchiul iliocostal, conform regiunilor spinării, se împarte în porțiunile: lombară, toracală și cervicală. La mușchiul longissimus deosebim porțiunile: lombară, toracală, cervicală și cefalică. Mușchiul spinal reprezintă cel mai slab component al mușchiului erector. Topografic se disting trei porțiuni: toracală, cervicală și cefalică.

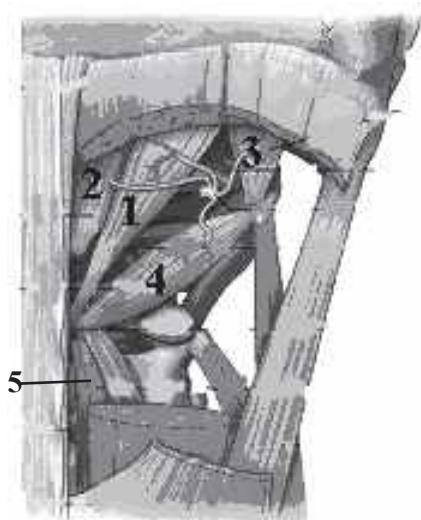
**Tractul medial.** Mușchii acestui sistem se întind între apofizele transverse și spinoase ale vertebrelor, de unde provine și denumirea de sistem transverso-spinal. Din acest grup fac parte: **mușchiul semispinal**, *m. semispinalis*, fasciculele căruia se aruncă peste 5 – 6 vertebre; **mușchii multifizi**, *mm. multifidi*, fasciculele căroră sar peste 2 – 3 vertebre, și **mușchii rotatori**, *mm. rotatores*, care ocupă stratul cel mai profund, fibrele musculare inserându-se pe vertebrele supraiacente sau sar peste o vertebră. Către tractul medial se mai referă: **mușchii interspinali**, *mm. interspinales*, aflați între apofizele spinoase ale vertebrelor adiacente.



**Fig. 113. Porțiunile mușchiului erector spinae:**

1 – *m. spinalis*; 2 – *m. longissimus*; 3 – *m. iliocostalis*.

Ei sunt mai bine dezvoltăți în segmentele mai mobile ale coloanei vertebrale – cervical și lombar; **mușchii intertransversari**, *mm. intertransversarii*, dintre apofizele transverse ale vertebrelor vecine; **mușchii suboccipitali**, *mm. suboccipitales*, care se află în regiunea celor mai mobile articulații ale coloanei vertebrale: atlantooccipitală și atlantoaxială. Ei se mai numesc și mușchi occipitovertebrali (fig. 114). Acest grup este compus din doi mușchi oblici și doi dreți: **mușchiul oblic superior al capului**, *m. obliquus capitis superior*, cu originea pe apofiza transversală a atlasului și inserția pe linia nucală inferioară; **mușchiul oblic inferior al capului**, *m. obliquus capitis inferior*, cu originea pe apofiza spinoasă a atlasului și inserția pe apofiza transversală a atlasului; **mușchiul marele drept posterior al capului**, *m. rectus capitis posterior major*, se întinde de la apofiza spinoasă a axisului până la linia nucală inferioară; **mușchiul mic drept posterior al capului**, *m. rectus capitis posterior minor*, are originea pe tuberculul posterior al atlasului și inserția pe linia nucală inferioară. La contractarea unilaterală a acestor mușchi are loc rotirea capului de aceeași parte, iar când se contractă bilateral se retroflectează capul.



**Fig. 114. Mușchii suboccipitali:**

1 – *m. rectus capitis posterior major*;  
2 – *m. rectus capitis posterior minor*; 3 – *m. obliquus capitis superior*;  
4 – *m. obliquus capitis inferior*; 5 – *m. multifidus*.

**Acțiune.** Acțiunea mușchilor profunzi ai spatelui este multiplă realizând în special extensia coloanei vertebrale și a capului, cu rol în stațiunea bipedă, în menținerea echilibrului corpului în pozițiile statice și cele dinamice. Ei acționează asupra articulațiilor interver-

tebrale și craniovertebrale. În mișcarea de extensie sunt antagoniști ai flexorilor, reprezentați de mușchii ventrali ai trunchiului (anteriori ai gâtului și abdomenului). În mișcările de flexie laterală și rotație a trunchiului, ei acționează asupra acelorași articulații și sunt sinergiști cu mușchii antero-laterali ai gâtului și abdomenului, prin intermediul cărora se realizează lanțuri cinematice musculare.

### Fasciile și topografia spatelui

**Fascia superficială** ce acoperă mușchii superficiali este slab dezvoltată. În regiunea lombară sub această fascie se determină masa adiposă lombo-fesieră care acoperă porțiunea inferioară a mușchilor lați ai spatelui.

În regiunea cervicală, între mușchii superficiali și profunzi, se află **fascia nucală**, *fascia nuchae*, care medial concrește cu ligamentul nucal și apofizele spinoase ale acestor vertebre.

**Fascia toracolombară**, *fascia toracolumbalis*, desparte mușchii autohtoni (profunzi) de mușchii superficiali ai spatelui. În această fascie distingem **foița superficială** sau posterioară și **foița profundă**, sau anterioară. Foița superficială se întinde de la creasta ilionului și până în regiunea cefii; medial ea se fixează pe apofizele spinoase, lateral în regiunea toracală ajunge până la unghiurile coastelor, iar în regiunea lombară până la marginea laterală a mușchiului erector al spatelui, unde concrește cu foița profundă a fasciei toracolombare. Foița profundă se determină numai în regiunea lombară, unde ea desparte mușchiul erector al spatelui de mușchiul patrat lombar. Inferior această foiță se fixează pe creasta ilionului, superior pe coasta a XII-a, medial pe apofizele transverse ale vertebrelor lombare, iar lateral concrește cu foița superficială, formând pentru acești mușchi o teacă osteofibroasă. Din foița profundă a acestei fascii își are originea mușchiul transvers al abdomenului, iar de la cea superficială încep mușchii dorsal mare și dințat posterior inferior.

În straturile profunde ale regiunii suboccipitale se determină aglomerări de țesut adipos și conjunctiv, care umplu spațiile dintre mușchii acestui grup.

În regiunea lombară a spatelui deosebim două formațiuni topografice: triunghiul lombar și un spațiu patruleter lombar.

**Triunghiul lombar**, *trigonum lumbale* (Petit), delimitat inferior de creasta ilionului, lateral de mușchiul oblic abdominal extern și medial de marginea laterală a mușchiului dorsal mare; aria acestui triunghi este formată de mușchiul oblic intern al abdomenului. Acest triunghi reprezintă un loc de rezistență minoră a peretelui dorsal al trunchiului și în 10 – 13% cazuri poate lipsi. În această formațiune topografică nu sunt proiectate organe de importanță vitală; nu reprezintă un loc riscant și poate fi utilizat la efectuarea unui drenaj, în caz de intervenții chirurgicale în regiunea spațiului retroperitoneal.

**Patruleterul lombar** (spațiul Grynfelt). Latura superioară a acestuia este determinată de marginea inferioară a mușchiului dințat posterior inferior și coasta a XII-a; lateral este delimitat de mușchii oblic intern și extern al abdomenului; medial – mușchiul erector al spatelui; posterior – mușchiul dorsal mare; anterior de foița profundă a fasciei toracolombare.

### Mușchii toracelui (fig. 115, 116)

Musculatura toracelui este constituită din mușchi, care cu un capăt se fixează pe oasele centurii scapulare și a membrului superior liber, și mușchii proprii, autohtoni, care contribuie la formarea pereților cutiei toracice.

I. Mușchii care acționează asupra centurii scapulare și a brațului: mm. pectorali mare și mic (truncopetali), subclavicular, dințat anterior (truncofugali).

II. Mușchii autohtoni: mm. intercostali externi, mm. intercostali interni, mm. subcostali, mușchiul transvers al toracelui, mm. ridicători ai coastelor.

**Mușchiul pectoral mare**, *m. pectoralis major*, are originea prin patru porțiuni: **partea claviculară**, *pars clavicularis*, de pe 2/3 mediale ale claviculei; **partea sternocostală**, *pars sternocostalis*, de pe fața anterioară a sternului și cartilajele coastelor II – VII; **partea abdominală**, de pe partea anterioară a tecii mușchiului drept abdominal.

De la această inserție lungă fasciculele musculare converg lateral și se inseră printr-un tendon comun pe creasta tuberculului mare al humerusului.

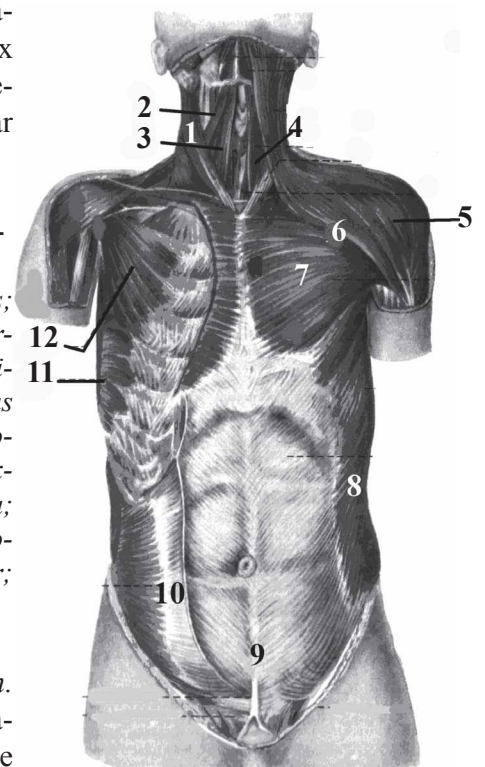
**Acțiune.** Când brațul atâră pe lângă corp el poate face rotația medială a brațului, deci este un mușchi pronator. Când ia punct fix pe torace, iar brațul este dispus orizontal, mușchiul, fiind un puternic adductor, coboară brațul ridicat. Când mușchiul ia punct fix pe humerus, ridică toracele în sus; împreună cu mușchiul trapez și dorsal mare intervine în mișcarea de cățărare, fiind, în același timp, un mușchi inspirator auxiliar.

**Mușchiul pectoral mic**, *m. pectoralis minor*, este situat pe fața anterioară a toracelui, fiind acoperit de mușchiul pectoral mare. El are originea pe fața externă a coastelor II – V și inserția pe apofiza coracoidă a scapulei.

**Acțiune.** Trage scapula înainte și în jos, iar când ia punct fix pe scapulă, ridică coastele, devenind mușchi inspirator auxiliar (în inspirația forțată).

**Fig. 115. Mușchii toracelui, centurii scapulare și ai brațului:**

- 1 – *m. sternocleidomastoideus*; 2 – *m. omohyoideus*; 3 – *m. sternohyoideus*; 4 – *m. sternothyroideus*; 5 – *m. deltoideus*; 6 – *sulcus deltoideopectoralis*; 7 – *m. pectoralis major*; 8 – *m. obliquus externus abdominis*; 9 – *linea alba*; 10 – *m. obliquus internus abdominis*; 11 – *m. serratus anterior*; 12 – *m. pectoralis minor*.



**Mușchiul subclavicular**, *m. subclavius*, este situat între claviculă și prima coastă. El trage



clavicula în jos, iar când ia punct fix pe claviculă, ridică prima coastă, fiind un inspirator auxiliar.

**Mușchiul dințat anterior**, *m. serratus anterior*, este așezat pe perețele lateral al toracelui, unde prin nouă dinți are originea pe fața externă a primelor nouă coaste și se inseră prin doi dinți pe marginea medială a scapulei, iar prin șapte dinți pe unghiul ei inferior.

**Acțiune.** Când ia punct fix pe scapulă, mușchiul lărgeste diametrul transversal al cutiei toracice, fiind un mușchi inspirator auxiliar, intervenind inspirația forțată; dacă punctul fix este pe coaste, apoi împreună cu mm. romboizi și trapezi fixează scapula pe trunchi. Porțiunea inferioară a mușchiului rotește unghiul inferior al scapulei înainte și lateral, în timpul abducției membrului superior.

**Mușchii intercostali externi**, *mm. intercostales externi*, în număr de 11 perechi, se prind pe marginile superioară și inferioară ale coastelor adiacente. Ei se întind în lungul spațiului intercostal de la nivelul tuberculului costal și până la cartilajul costal, de unde până la stern devin membrane fibroase intercostale externe. Pe partea anterolaterală a cutiei toracice fasciculele musculare sunt orientate oblic în jos, anterior și medial, iar pe partea dorsală oblic în jos și lateral. Prin acțiune sunt mușchi inspiratori.

**Mușchii intercostali interni**, *mm. intercostales interni*, sunt situați sub cei externi, la fel între marginile coastelor adiacente, direcția fasciculelor musculare fiind opusă intercostalilor externi. Ei se întind de la marginea sternului și până la unghiul coastei. De aici și până la coloana vertebrală ei sunt substituiți de membrana intercostală internă. Sunt mușchi expiratori.

**Mușchii subcostali**, *mm. subcostales*, sunt situați pe fața internă a porțiunii inferioare a toracelui, la nivelul unghiului costal (fig. 116). Fasciculele musculare au aceeași oblicitate ca și intercostalii interni însă se aruncă peste una sau două coaste. Sunt considerați mușchi inspiratori.

**Mușchiul transversal al toracelui**, *m. transversus thoracis*, este situat endotoracic și are originea pe apofiza xifoidă, pe fața posterioară a corpului sternului și pe cartilajele coastelor VI și VII; fasciculele mus-

culare se îndreaptă în sus și lateral, unde se inseră pe cartilajele coastelor II – VI.

**Acțiune.** Ca și mușchii intercostali interni, coborând coastele, este un mușchi expirator.

### Fasciile toracelui

În regiunea toracelui deosebim: fascia pectorală superficială, fascia pectorală proprie și fascia endotoracică.

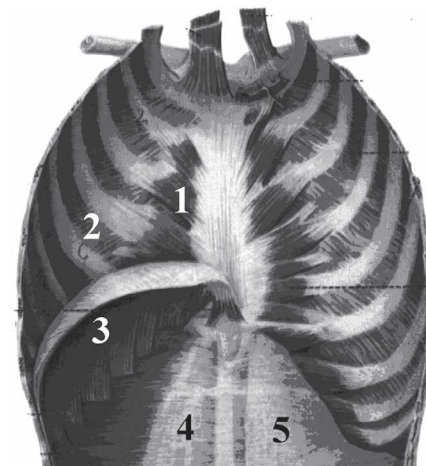
**Fascia pectorală superficială** reprezintă o lamelă subțire, care acoperă glanda mamară, formând capsula mamelei, de la care trimitte în interiorul ei septuri conjunctive, ce separă glanda în lobi. De la această fascie spre piele, mamilon și claviculă pornesc fascicule bine dezvoltate, ce formează **ligamentele suspensoare ale glandei mamare**, *ligg. suspensoria mammaria*.

**Fascia pectorală proprie** constă din trei lamele – superficială, profundă și lamela toracică a fasciei toracale proprii. Lamela superficială acoperă mușchiul pectoral mare și se inseră pe periostul claviculei și sternului. În șanțul deltoideopectoral ea concrește cu lamela profundă a acestei fascii. Lamela profundă este mai pronunțată și la nivelul triunghiului clavipectoral se numește **fascie clavipectorală**, *fascia clavipectoralis*. Din exterior, mușchii intercostali externi, sternul și coastele sunt învelite de **lamela toracică a fasciei pectorale proprii**.

**Fascia endotoracică**, *fascia endothoracica*, învelește din interior coastele, mm. intercostali interni, subcostali, transversal al toracelui.

Între mușchii toracelui se determină două spații:

- **spațiul subpectoral superficial**, *spatium subpectorale superfi-*



**Fig. 116. Mușchii de pe fața internă a peretelui anterior al toracelui:** 1 – *m. transversus thoracis*; 2 – *mm. intercostales interni*; 3 – *diaphragma (rezecat)*; 4 – *m. transversus abdominis*; 5 – *foița posterioară a tecii mușchiului drept abdominal*.

*ciale*, delimitat de fața posterioară a mușchiului pectoral mare și fața anterioară a pectoralului mic;

- **spațiul subpectoral profund**, *spatium subpectorale profundum*, delimitat de fața posterioară a pectoralului mic și lamela toracică a fasciei pectorale proprii. Ambele spații sunt căptușite cu țesut conjunctiv și adipos, care continuă cu țesutul celuloadipos al cavității axilare.

### Reperete osoase, musculare și cutanate ale toracelui

Pe cutia toracică ușor se determină toate coastele, cu excepția coastei I, situată posterior de claviculă, spațiile intercostale, incisura jugulară a sternului, manubriul și corpul sternului, apofiza xifoidă, arcadele costale și unghiul infrasternal. Un reper deosebit de important este unghiul sternal, deoarece la acest nivel se articulează cartilajul coastei a II-a cu sternul și de aici începe numărarea coastelor. Cartilajul coastei a VII-a se articulează cu unghiul xifocostal.

Sunt reliefate contururile mușchiului pectoral mare. La nivelul coastelor III – VII sunt localizate glandele mamare. Pe fața laterală a toracelui se observă o linie dințată, formată la nivelul inserțiilor fasciculelor mușchilor oblic extern al abdomenului și dințat anterior. În adâncitura formată de mușchii pectorali mari la bărbați și mamele la femei se evidențiază șanțul median anterior.

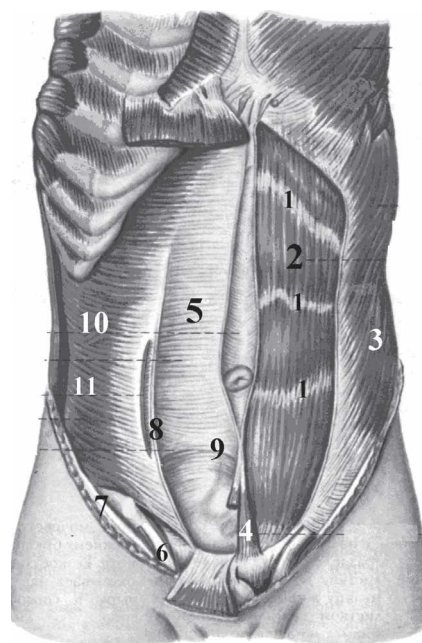
Pielea toracelui este subțire. La femei este evidentă plica și șanțul submamar. În regiunea posterioară a spatelui se observă șanțul longitudinal median dorsal, ce corespunde apofizelor spinoase C<sub>7</sub> – Th<sub>12</sub>, care continuă până în regiunea sacrală. Acest șanț este determinat de proeminența mușchiului erector al trunchiului de ambele părți ale coloanei vertebrale, fiind mai pronunțat în porțiunea sa medie.

Apofizele spinoase ale vertebrelor sunt vizibile și palpabile în poziția de flexiune a coloanei vertebrale. Relieful feței dorsale a toracelui este determinat și de gradul de dezvoltare a mușchilor – trapez, dorsal mare, rotund mare și mic, infraspinat, la fel și de reperete osoase ce proemină sub piele: creasta omoplatului, unghiul inferior și marginea medială a acestui os.

### Mușchii abdomenului (fig. 115, 117, 119)

Abdomenul reprezintă o parte a trunchiului dintre torace și bazin. Limitele peretelui ventral al abdomenului nu corespund limitelor cavității abdominale, deoarece cranial ea se extinde în cavitatea toracică, iar caudal în cavitatea bazinului. Limita superioară a abdomenului trece de-a lungul aperturii toracice inferioare, iar cea inferioară este reprezentată de linia ce pleacă de la creasta iliacă și merge de-a lungul ligamentului inghinal și a simfizei pubiene. Limita superioară a cavității abdominale este reprezentată de mușchiul frenic, a cărui convexitate ajunge până la nivelul coastei a V-a, iar limita inferioară se consideră a fi apertura superioară a micului bazin.

Mușchii abdomenului sunt mușchi lați și participă la formarea pereților antero-laterali și posteriori ai abdomenului. Dispoziția spațială a mușchilor și aponevrozelor realizează, la nivelul pereților abdominali, chingi musculoaponeurotice care, prin contracție, acționează atât asupra conținutului abdominal (presa abdominală), cât și a staticii și dinamicii trunchiului, în cadrul lanțurilor musculare kinematice.



**Fig. 117. Mușchii abdomenului. Din dreapta sunt secționați mușchii oblici, iar mușchiul rect abdominal este excizat parțial:**

1 – *intersectio tendinea*; 2 – *m. rectus abdominis*; 3 – *m. obliquus internus abdominis*; 4 – *m. pyramidalis*; 5 – *vagina m. recti abdominis (peretele posterior)*; 6 – *funiculus spermaticus*; 7 – *lig. inguinale*; 8 – *fascia transversalis*; 9 – *linea arcuata*; 10 – *linea semilunaris*; 11 – *m. transversus abdominis*.

## Mușchii anteriori

**Mușchiul drept abdominal**, *m. rectus abdominis*, este un mușchi lung al peretelui anterior, cu fascicule verticale, situat de o parte și alta a liniei mediane, într-o teacă fibroasă, formată de aponevrozele mușchilor lați ai abdomenului. Are originea pe fața anterioară a cartilajelor coastelor V – VII și pe apofiza xifoidă, de unde coboară și se inseră pe osul pubis și simfiza pubiană. În traiectul său este întretăiat transversal de **3 – 4 intersecții tendinoase**, *intersectiones tendineae*, care îl împart în 4 – 5 segmente musculare. De obicei, două din aceste intersecții se află mai sus de ombilic, a treia la nivelul ombilicului și a patra, instabilă și mai puțin pronunțată, mai jos de ombilic. Intersecțiile tendinoase sunt concrescute cu foiața anterioară a tecii mușchiului drept abdominal, ceea ce contribuie la majorarea forței acestuia.

**Mușchiul piramidal**, *m. pyramidalis*, reprezintă un mușchi rudimentar, situat anterior porțiunii inferioare a mușchiului drept, între simfiza pubiană și linia albă.

## Mușchii laterali

În constituția acestui grup de mușchi deosebim o porțiune musculară și alta aponevrotică. Aponevrozele lor formează teaca mușchiului drept al abdomenului și linia albă.

**Mușchiul oblic abdominal extern**, *m. obliquus externus abdominis*, este un mușchi lat și superficial cu originea pe fața externă a ultimelor 7 – 8 coaste, fasciculele căruia alternează cu cele ale mușchiului dințat anterior. Fibrele sale se îndreaptă oblic în jos și medial pentru a trece la nivelul marginii laterale a mușchiului drept abdominal în aponevroză. Marginea inferioară a aponevrozei acestui mușchi este mai bine dezvoltată și se întinde de la spina iliacă anterioară superioară și până la tuberculul pubian, formând **ligamentul inghinal**, *ligamentum inguinale*. În apropierea simfizei pubiene fasciculele aponevrozei formează doi pedunculi: **pedunculul medial**, *crus mediale*, ce se inseră pe fața anterioară a simfizei pubiene; **pedunculul lateral**, *crus laterale*, cu inserția pe tuberculul pubian.

**Mușchiul oblic abdominal intern**, *m. obliquus internus abdominis*, este acoperit de oblicul extern și are originea pe fascia toracolombară, creasta iliacă și treimea laterală a ligamentului inghinal; fasciculele musculare posterioare se inseră pe marginea inferioară a ultimelor 3 – 4 coaste. Celelalte fascicule trec într-o aponevroză largă, care de-a lungul marginii laterale a mușchiului drept se împarte în două foițe, participând la formarea tecii acestuia. Sub ombilic, fuzionând, foițele trec anterior de mușchiul drept.

**Mușchiul transvers abdominal**, *m. transversus abdominis*, este situat mai profund de oblicul intern și are originea pe fața internă a ultimelor șase coaste, alternând cu fasciculele diafragmului, pe fascia toracolombară, creasta iliacă și pe treimea laterală a ligamentului inghinal. Ajungând în apropierea marginii laterale a mușchiului drept al abdomenului, el trece în aponevroză sub forma unei linii curbe, convexă spre lateral, denumită **linia semilunară**, *linia semilunaris*. Din mușchii oblic intern și transvers pleacă fascicule musculare, ce înconjoară cordonul spermatic și testiculul, formând mușchiul cremaster.

## Mușchii posteriori

**Mușchiul pătrat lombar**, *m. quadratus lumborum*, de formă patrulateră, participă la formarea peretelui posterior al abdomenului. El ocupă spațiul dintre creasta iliacă și coasta a XII-a, fiind constituit din două porțiuni:

- **porțiunea ventrală**, care unește creasta iliacă cu coasta a XII-a;
- **porțiunea dorsală**, formată din fascicule musculare cu traiect oblic, cu originea pe creasta iliacă și inserția pe apofizele transverse ale vertebrelor lombare.

## Acțiunea mușchilor abdomenului

Prin acțiunea lor mușchii abdomenului participă la statică și mișcările trunchiului, la mișcările respiratorii și la realizarea presiunii abdo-

minale. Când iau punct fix pe bazin, ei contribuie la efectuarea tuturor mișcărilor trunchiului, cu excepția extensiei.

Flexia trunchiului are loc la contracția bilaterală a mușchilor dreپți abdominali și oblici. La flexia laterală participă mușchiul pătrat lombar și mușchii oblici, când se contractă unilateral. La mișcarea de rotație participă mușchii oblici, când se contractă de partea opusă mișcării; de exemplu, mușchii oblici din stânga fac rotația la dreapta și invers. Prin tracțiunea asupra coastelor ei intervin în mișcarea de expirație, fiind antagoniști ai diafragmului.

Datorită tonusului și contracției mușchilor abdomenului, se menține poziția normală a organelor cavității abdominale, se realizează participarea lor la micțiune, defecație, precum și la expulzarea fătului la naștere.

### Fasciile abdomenului

În regiunea abdomenului deosebim trei fascii:

- fascia superficială a abdomenului, *fascia abdominis superficialis*;
- fascia proprie a abdomenului, *fascia abdominis propria*;
- fascia endoabdominală, *fascia endoabdominalis*.

**Fascia superficială** a abdomenului este mai bine dezvoltată în regiunea hipogastrică, unde se împarte în două foițe, între care se găsește țesut celuloadipos și venele subcutanate. Fasciculele acestei fascii se deplasează pe fața dorsală a penisului (a clitorisului), formând ligamentul suspensor al penisului (clitorisului). În regiunea inghinală ea este mai groasă și concrește cu ligamentele inghinale. Datorită acestei particularități, hematoamele, abcesele nu coboară pe coapsă.

**Fascia proprie a abdomenului.** Conform așezării celor trei mușchi lați, această fascie se împarte în trei lamele: lamela superficială, care, acoperind mușchiul oblic extern al abdomenului în regiunea inelului superficial al canalului inghinal, formează **fibrelle intercrurale**, *fibrae intercrurales*, înconjoară cordonul spermatic și se continuă în fascia cremasterică. Lamela mijlocie acoperă mușchiul oblic intern, iar cea profundă mușchiul transvers al abdomenului.

**Fascia endoabdominală** acoperă din interior pereții cavității abdominale, componenta principală a căreia este **fascia transversală**, *fascia transversalis*.

### Topografia abdomenului

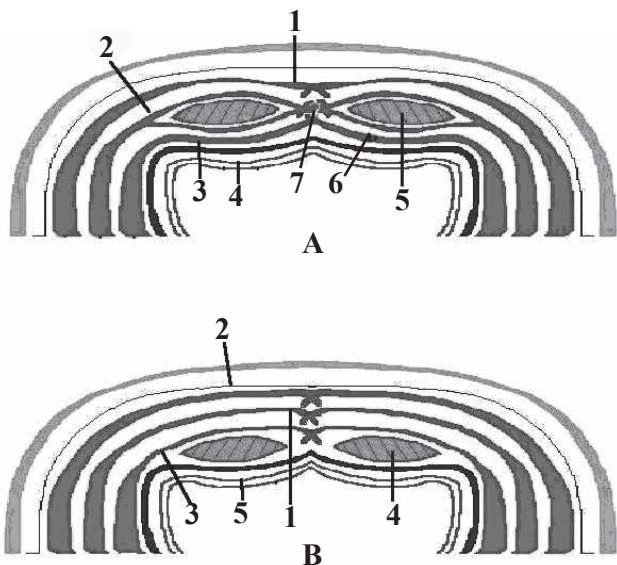
**Teaca mușchiului drept abdominal**, *vagina m. recti abdominis*, (fig. 118) este constituită din aponevrozele celor trei mușchi lați abdominali, la care deosebim peretele anterior și posterior, structura cărora este diferită.

Conform particularităților morfologice, teaca mușchiului drept abdominal este împărțită în trei segmente: superior, mediu și inferior. În segmentul superior, la nivelul cartilajelor costale V – VIII, peretele anterior este format de aponevroza mușchiului oblic extern al abdomenului, iar cel posterior de cartilajele acestor coaste. În segmentul mijlociu, de la nivelul cartilajului coastei a VIII și până la linia orizontală ce trece cu 2 – 5 cm mai jos de ombilic, peretele anterior este format de aponevroza mușchiului oblic extern și lamela anterioară a aponevrozei oblicului intern; peretele posterior fiind constituit de lamela posterioară a oblicului intern și aponevroza mușchiului transvers. În segmentul inferior (2 – 5 cm mai jos de ombilic și până la simfiza pubiană) aponevrozele celor trei mușchi abdominali trec pe fața anterioară a mușchiului drept abdominal, iar pe partea posterioară este numai fascia transversală. Limita dintre peretele aponevrotic și cel fascial este numită *linia arcuata* (Dauglasi), concavă inferior.

Deci, în structura peretelui posterior al tecii mușchiului drept al abdomenului deosebim trei segmente: superior – cartilagos, mijlociu – aponevrotic și inferior – fascial. Teaca aponevrotică, prin particularitățile sale morfologice, constituie unitatea funcțională a mușchilor abdomenului. Peretele anterior al tecii fiind unit intim cu intersecțiile aponevrotice ale mușchilor, împiedică alunecările laterale ale acestora în înclinația laterală a trunchiului.

Peretele posterior al tecii nu aderă la intersecțiile tendinoase ale mușchiului drept abdominal, ceea ce permite ca un proces inflamator să descindă din partea superioară spre simfiza pubiană. Așadar, teaca

dreptilor abdominali reprezintă o regiune în care se stabilește unitatea activității mușchilor laterali din ambele părți ale abdomenului. Peretele abdominal este constituit din chingi musculo-aponevrotice, încrucișate în direcții oblice, transversale și longitudinale (fig. 118). Prin intermediul tecii acești doi mușchi se află sub acțiunea mușchilor laterali sau sprijină prin contracțiile lor activitatea acestora.



**Fig. 118. Schema structurii tecii mușchiului drept abdominal:**

**A – superior de ombilic:** 1 – aponeurosis m. obliqui externi abdominis; 2 – aponeurosis m. obliqui interni abdominis; 3 – aponeurosis m. transversii abdominis; 4 – fascia transversalis; 5 – m. rectus abdominis; 6 – vagina m. recti abdominis (peretele posterior); 7 – linea alba.

**B – inferior de ombilic:** 1 – aponeurosis m. obliqui interni abdominis; 2 – aponeurosis m. obliqui externi abdominis; 3 – aponeurosis m. transversus abdominis; 4 – m. rectus abdominis; 5 – fascia transversalis.

**Linia albă a abdomenului, linea alba,** se formează la încrucișarea aponevrozelor celor șase mușchi lași ai abdomenului. Este situată între mușchii dreپți ai abdomenului și se întinde de la xifoidul sternului până la marginea superioară a simfizei pubiene. Aproximativ la mijlocul li-

niei albe se află **inelul ombilical, anulus umbilicalis.** Are forma unei benzi aponevrotice ce se lărgeste la nivelul ombilicului și se îngustează în treimea inferioară a abdomenului. Mai sus de ombilic lățimea liniei albe este 1,5 – 2,0 cm, la nivelul ombilicului – 4 – 5 cm, iar mai inferior de ombilic – 0,5 – 1 cm.

Lățimea liniei albe prezintă particularități de vârstă, sex și tip constituțional. Cu vârsta la bărbați linia albă se lărgeste la nivelul ombilicului și mai superior de el; la femei – în regiunea ombilicului și inferior de el. La dolicomorfi linia albă are aspect de o fascie dreaptă și tendința de a se îngusta inferior de ombilic. La brahio- și mezomorfi lățimea maximă a liniei albe este mai jos de ombilic. În genere linia albă la bărbați este mai groasă și mai îngustă decât la femei; mai lată la brahiomorfi și foarte îngustă la dolicomorfi.

În afară de inelul ombilical, printre fasciculele aponevrotice ale liniei albe apar orificii și fisuri pentru trecerea elementelor vasculonervoase. Se întâlnesc mai frecvent în porțiunea superioară a liniei albe. În caz de majorare a presiunii intraabdominale, prin el pot apărea hernii ale liniei albe.

## Canalul inghinal

**Canalul inghinal, canalis inguinalis,** reprezintă un interstițiu în porțiunea inferioară a peretelui abdominal ventral prin care la bărbat trece funiculul spermatic, iar la femei ligamentul rotund al uterului (fig. 119). Lungimea canalului este de 4 – 5 cm. Acesta este delimitat de patru pereți și două orificii:

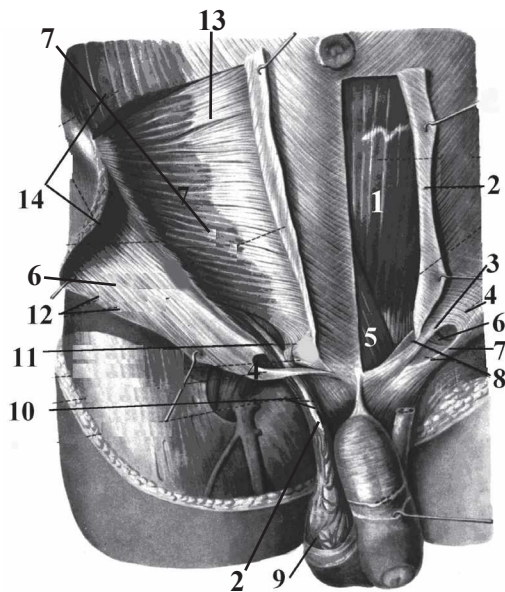
- **peretele anterior,** format de aponevroza oblicului extern;
- **peretele posterior,** de fascia transversală;
- **peretele superior** este reprezentat de marginea inferioară a mușchilor oblic intern și transvers;
- **peretele inferior** este format de jgheabul pe care-l alcătuiește ligamentul inghinal.

**Inelul inghinal superficial, anulus inguinalis superficialis,** este delimitat de trei fascicule ale aponevrozei mușchiului oblic abdominal

extern: superior – de pedunculul medial, *crus mediale*, inferior – de pedunculul lateral, *crus laterale*; lateral – de fibrele intercrurale, *fibrae intercrurales*, care unesc pedunculii medial și lateral; medial – ligamentul reflex, *lig. reflexum*, format de fibrele inferioare ale aponevrozei mușchiului abdominal extern de partea opusă. Inelul are un diametru de aproximativ 2 cm și permite pătrunderea în el a pulpei degetului mic. La femei el este de două ori mai mic decât la bărbați. **Inelul inghinal profund**, *anulus inguinalis profundus*, are forma unei fante verticale și se află în regiunea peretelui posterior al canalului inghinal. Fascia transversală, în acest loc fiind foarte subțire, la marginile inelului continuă pe funiculul spermatic și pe testicul, formând *fascia spermatica interna*. Marginea medială a inelului inghinal intern este fortificată de un fascicul de fibre arciforme ce formează **ligamentul interfoveolar**, *lig. interfoveolare* (lig. Hesselbachii) și de fascicule tendinoase ce se desprind de la aponevroza mușchiului transvers al abdomenului, numit *falx inguinalis* (lig. Henle).

**Fig. 119. Canalul inghinal:**

1 – *m. rectus abdominis*; 2 – *vagina m. recti (lamina anterior)*; 3 – *crus mediale*; 4 – *fibrae intercruralis*; 5 – *m. pyramidalis*; 6 – *anulus inguinalis superficialis*; 7 – *crus laterale*; 8 – *lig. reflexum*; 9 – *testis et m. cremaster*; 10 – *funiculus spermaticus*; 11 – *canalis inguinalis*; 12 – *aponeurosis m. obliqui externi abdominis*; 13 – *m. obliquus internus abdominis*; 14 – *m. obliquus externus abdominis*.



Peritoneul, ce acoperă fața postero-inferioară a peretelui anterior al abdomenului, formează două fose inghinale: **fosa inghinală laterală**, *fossa inguinalis lateralis*, și **fosa inghinală medială**, *fossa inguinalis medialis*. Ele sunt delimitate una de alta prin trei pliuri peritoneale ombilicale: *plica umbilicalis lateralis*, determinată de artera epigastrică inferioară; *plica umbilicalis medialis*, ce conține ligamentul ombilical medial; *plica umbilicalis mediana*, ce acoperă ligamentul ombilical median.

Fosetele inghinale laterale se află lateral de plicile ombilicale laterale și corespund inelului profund al canalului inghinal. Fosetele inghinale mediale corespund inelului superficial al canalului inghinal și sunt delimitate de plicile ombilicale laterale de o parte și cele mediale de altă parte.

Aceste fosete sunt puncte slabe ale peretelui abdominal și în anumite condiții (eforturi fizice mari) prin ele pot prolaba viscerele, formând hernii. Când herniile apar prin fosa inghinală laterală (inelul profund), ele se numesc hernii inghinale oblice externe (indirecte), caracterizate prin aceea că pot coborî de-a lungul funiculului spermatic până la scrot. Dacă se fac prin fosa inghinală medială, ele apar imediat la nivelul inelului superficial și se numesc hernii inghinale directe.

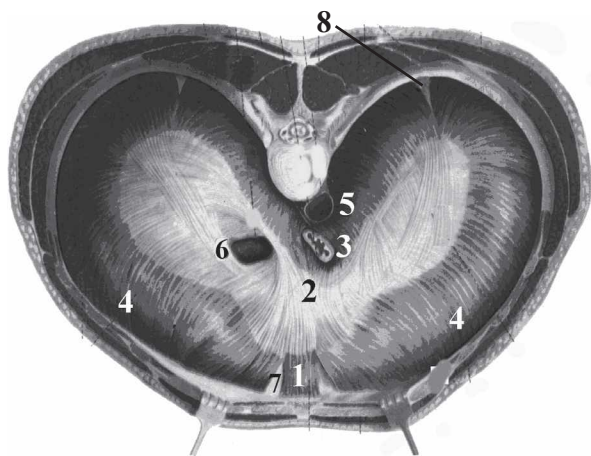
La făt, ca urmare a descendenței testiculului din cavitatea abdominală în bursele scrotale, se formează **canalul peritoneo-vaginal** între cavitatea peritoneală și vaginală a testiculului. Acest canal se închide după naștere și cele două cavități se separă. În cazul când persistă, prin el pot apărea herniile inghino-scrotale congenitale. La făt peretele posterior al canalului inghinal conține fascicule ale mușchilor oblic intern și transvers.

La nou-născut cele două inele ale canalului inghinal se află la același nivel și canalul este mai scurt, reprezentând una dintre cauzele ce favorizează formarea herniei congenitale. În timpul creșterii inelul inghinal profund se deplasează lateral și în sus ceea ce duce la alungirea canalului.

La femei canalul inghinal este mai lung, mai îngust, inelele mai mici.

## Diafragul

**Diafragul**, *diaphragma (m.phrenicus)*, reprezintă un mușchi plat de forma unei cupole situat la frontiera a două cavități (fig. 120,132), care funcționează în regimuri de presiune diferite: negativă în cavitatea toracelui și pozitivă în cea abdominală. Datorită superiorității presiunii intraabdominale, diafragul dobândește forma boltită spre torace.



**Fig. 120. Diafragul; aspect inferior:**

1 – *pars sternalis*; 2 – *centrum tendineum*; 3 – *hiatus esophageus*; 4 – *pars costalis*; 5 – *hiatus aorticus*; 6 – *foramen v. cavae*; 7 – *trigonum sternocostalis*; 8 – *trigonum lumbocostalis*.

Diafragul este un mușchi somatic ce activează și zi și noapte; fiind un mușchi voluntar, influențează nemijlocit frecvența și profunzimea respirației. Poziția, structura și funcțiile diafragmului sunt legate de activitatea organelor cavității abdominale și toracice și depind de vârstă, sex și tipul constituțional.

Respectiv poziției, la diafragm deosebim două porțiuni: verticală – vertebrolombară, și orizontală – sternocondrocostală.

Punctul superior al cupolei diafragmului din dreapta se află la nivelul unirii cartilajului coastei V pe stern, iar din stânga, inferior – la

nivelul articulației sternocostale VI. Datorită acestor particularități topografice ale diafragmului, volumul cavității toracice este cu mult mai mic în comparație cu toracele osos. La fel și cavitatea abdominală depășește limitele abdomenului.

În spațiul subdiafragmal sunt situate așa organe precum ficatul, stomacul, splina, rinichii și glandele suprarenale. Suprafața superioară a diafragmului este acoperită de fascia endotoracică, pleură (la periferie) și pericard (în centru), iar fața inferioară – de fascia endoabdominală și peritoneu.

La nou-născut și la copii până la 5 ani diafragul este așezat mai sus ca la maturi, fapt ce se explică prin poziția orizontală a coastelor în această perioadă a vieții.

Conform particularităților morfologice, la diafragm deosebim o parte periferică *musculară, pars muscularis*, și una centrală aponevrotică, numită centrul tendinos, *centrum tendineum*.

În conformitate cu originea fasciculelor musculare, la diafragm se disting următoarele porțiuni: lombară, costală și sternală.

**Partea lombară, pars lumbalis**, este localizată în regiunea primelor patru vertebre lombare și perechii a XII-a de coaste. Ea este formată din doi pedunculi: drept și stâng (*crus dextrum et crus sinistrum*) cu originea pe fața anterioară a corpurilor primelor 3 – 4 vertebre lombare, pe discurile intervertebrale corespunzătoare și pe arcadele fibroase lumbo-costale medială și laterală, care trec peste mușchiul psoas și pătrat lombar. La nivelul primei vertebre lombare fasciculele musculare ale acestor doi pedunculi se încrucișează, delimitând **hiatul aortal, hiatus aorticus**, prin care trece aorta și ductul toracic. Marginile acestui orificiu sunt delimitate de fascicule fibroase, datorită cărora contracțiile diafragmului nu se reflectă asupra lumenului aortei. Superior și în stânga de hiatul aortal fasciculele musculare ale acestor doi pedunculi formează **hiatul esofagian, hiatus esophageus**, prin care trece esofagul împreună cu nervii vagi. Fasciculele musculare ale hiatului esofagian îndeplinesc și rol de sfincter, ce reglează trecerea bolului alimentar în stomac.

Cu vârsta are loc lărgirea hiatului esofagian și aortal. O insuficiență a hiatului esofagian se observă la copii și la persoanele trecute de 50 de ani.

**Partea costală, *pars costalis***, reprezintă cel mai vast sector al diafragmului, cu originea pe fața internă a ultimelor șase coaste, de unde fasciculele musculare converg spre centrul tendinos.

**Partea sternală, *pars sternalis***, este cea mai mică și are originea pe apendicele xifoid, de unde după un scurt traiect, fibrele musculare se termină pe partea anterioară a centrului tendinos.

Între porțiunile lombară și costală, la fel și între cea costală și sternală, se formează niște sectoare triunghiulare lipsite de fascicule musculare, unde numai lamelele subțiri ale fasciilor endotoracice și endoabdominale, pleura și peritoneul despart cavitatea abdominală de cea toracică. Aceste sectoare reprezintă locuri slabe ale diafragmului și sunt numite corespunzător – **trigon lumbocostal** și **trigon sternocostal**. Aici, în caz de majorare excesivă a presiunii abdominale, sunt posibile hernii diafragmale.

Centrul tendinos reprezintă o formațiune aponevrotică constituită din încrucișările fasciculelor aponevrotice ale porțiunilor musculare ale diafragmului, în centrul căreia se află orificiul venei cave inferioare, *foramen venae cavae*. La nou-născut centrul tendinos este cu mult mai mic decât la adult, deoarece la ei predomină partea musculară. Cu vârsta, datorită intensificării activității organelor cutiei toracale, are loc demuscularizarea și majorarea dimensiunilor centrului tendinos. Centrul tendinos al diafragmului, posedând o mare durabilitate, nu se distinge prin elasticitate. Drept urmare, în caz de traume grele, însoțite de traumatizarea diafragmului, mai întâi este vizat centrul tendinos.

**Acțiune.** Conform particularităților morfofuncționale, diafragma reprezintă un component activ al mecanismului de integrare și influență reciprocă dintre partea somatică a corpului și viscere. Este un organ de consolidare activă a componentelor osoase, articulare și musculare ale trunchiului. Prin contracția acestuia are loc majorarea celor trei diametre ale toracelui: vertical, transversal și antero-posterior. Diafragma este unicul organ care contribuie:

- la menținerea dezechilibrului presiunii în cele două cavități;
- asigură integritatea morfofuncțională a viscerelor celor două cavități;
- este considerat a doua inimă, grație contracțiilor sale ritmice și

rolului în circulația sângelui, favorizând refluxul sângelui venos de la viscere în vena cavă inferioară;

- funcția de mușchi inspirator;
- un organ de suport pentru inimă și plămâni, pe de o parte, și pentru ficat, stomac, splină și rinichi, pe de altă parte;
- contractându-se simultan cu mușchii abdomenului, contribuie la sporirea presiunii intraabdominale;
- influențează tonusul și motricitatea tubului digestiv;
- indirect contribuie la fonație și circulația bilei;
- prin contracțiile sale intervine în importante acte fiziologice: micțiune, defecație, vomă, expulzarea fătului din uter, influențează dinamica esofagiană, preîntâmpinând refluxul gastro-esofagian.

### **Zonele cu rezistență scăzută ale pereților cavității abdominale**

Ca urmare a particularităților morfofuncționale ale mușchilor și aponevrozelor, în pereții cavității abdominale se creează unele zone care predispon la apariția de hernii. Ele sunt dispuse de-a lungul liniei albe, în regiunea inghinală, în regiunea lombară și pe diafragma.

**Pe peretele anterior** al abdomenului sunt următoarele zone:

- linia albă, partea supraombilicală;
- zona ombilicală;
- linia albă subombilicală;
- linia semilunară Spiegel;
- peretele posterior al tecii aponevrotice a mușchiului rect al abdomenului inferior de linia arcuată (arcada Douglas);
- inelul inghinal superficial;
- inelul inghinal profund;
- inelul femural.

**Pe peretele posterior:**

- triunghiul lombar Petit, unde pot apărea herniile lombare inferioare;
- tetragonul lombar Grynfeldt, unde pot apărea herniile lombare superioare.



### **Pe peretele superior:**

- triunghiul sternocostal Larrey;
- triunghiul lombocostal Bochdalek;
- hiatul esofagian;
- orificiul venei cave inferioare.

### **Reperete osoase, musculare și cutanate ale abdomenului**

Forma și dimensiunile abdomenului variază în raport cu vârsta, sexul, tipul constituțional, postura, starea de plenitudine sau de vacuitate ale viscerelor. La indivizii normoponderali abdomenul are o formă cilindrică, turtită antero-posterior. La copiii mici el bombează supra-ombilical, din cauza dimensiunilor mari ale ficatului. La obezii de sex masculin, abdomenul este rotunjit, mai proeminent supraombilical, iar la femeile supraponderale, bombarea este mai mult subombilicală. La subiecții slabi, peretele anterior este puternic excavat (supt). Limitele peretelui anterior al abdomenului sunt reprezentate prin reperete osoase reliefate sub piele: arcadele costale, unghiul infrasternal și apofiza xifoidă a sternului – superior și crestele iliace cu spinele iliace și simfiza pubiană – inferior.

De la apofiza xifoidă a sternului și până la simfiza pubiană se observă șanțul median, ce corespunde liniei albe a abdomenului. În regiunea ombilicului acest șanț este întrerupt de inelul ombilical, în centrul căruia se află o proeminență – mamelonul ombilical cu cicatricea ombilicală. Ultima a luat naștere în urma secționării cordonului ombilical. Aspectul general al ombilicului prezintă variații individuale.

De ambele părți ale liniei mediane a abdomenului se reliefează doi stâlpi verticali întreruși de două șanțuri transversale ce corespund mușchilor drepți și intersecțiunilor tendinoase, care sunt mai bine pronunțate superior de ombilic. În partea inferioară, la nivelul simfizei pubiene, linia mediană se termină cu o proeminență formată din țesut adipos, numită muntele Venus.

Relieful pereților laterali sunt determinați de mușchii oblici externi ai abdomenului. În partea inferioară, aponevroza acestui mușchi for-

mează ligamentul inghinal ce se reliefează paralel și puțin superior de plica inghinală.

Relieful peretelui posterior este stabilit de creasta iliacă, coasta a XII-a și mușchii spatelui. În această regiune este bine pronunțat șanțul longitudinal dorsal, ce corespunde apofizelor spinale ale vertebrelor lombare.

În regiunea dorsală se reliefează **rombul lui Michaelis** delimitat de patru linii ce unesc patru reperete osoase: superior – apofiza spinoasă a vertebrei L<sub>5</sub>; inferior – vârful coccisului și lateral spinele iliace posterosu-perioare. Prin determinarea acestui romb se apreciază simetria și dezvoltarea oaselor bazinului, date utile în obstetrică. Prezența unor modificări în forma rombului reprezintă factori de risc pentru o naștere normală.

### **Mușchii și fasciile membrului superior**

Datorită ortostatismului, membrul superior la om este desprins de sol și în comparație cu membrul inferior prezintă o musculatură mai puțin voluminoasă în ceea ce privește masa, dar mult mai bogată numeric, mai diferențiată, căpătând posibilitatea de a executa mișcări de o amplitudine, precizie și finețe deosebită în urma specializării sale în procesul muncii.

Mușchii membrului superior se împart în patru grupe: 1) mușchii centurii scapulare; 2) mușchii brațului; 3) mușchii antebrățului; 4) mușchii mâinii.

### **Mușchii centurii scapulare (fig. 121)**

Acești mușchi contribuie la joncționarea oaselor centurii cu oasele trunchiului (unire musculară a oaselor – *synsarcosis*), pornind din toate direcțiile cu originea pe oasele craniului și ale coloanei vertebrale (trapez, dorsal mare, romboizi, levator al scapulei), pe coaste și stern (pectoralul mare, pectoralul mic, subclavicularul, dințat anterior). Mușchii menționați, cu acțiune asupra articulației umărului și a centurii scapulare, au fost descriși în cadrul musculaturii spatelui și a toracelui. Datorită acestor modalități de acționare, membrul superior a dobândit o

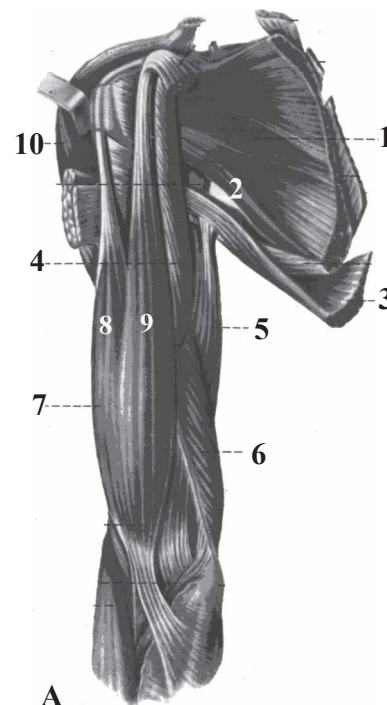
mobilitate vastă și variată, câștigând și un spor însemnat de performanță și randament.

Ceilalți mușchi, în număr de șase, constituie grupul autohton, cu originea pe omoplat, iar inserția pe extremitatea superioară a humerusului. Ei se găsesc ventral, dorsal, medial și lateral în jurul articulației umărului, asupra căreia acționează determinând mișcări ample în jurul celor trei axuri, care trec prin centrul capului humeral.

**Mușchiul deltoid**, *m. deltoideus*, este mușchiul care formează în partea laterală relieful umărului, fiind situat imediat sub piele. Are formă triunghiulară, cu baza în sus și vârful în jos, acoperind articulația umărului anterior, posterior, superior și lateral. După origine și direcția fibrelor este format din trei porțiuni: **claviculară**, ce se fixează pe marginea anterioară a treimeii laterale a claviculei; **acromială**, pe marginea laterală a acromionului; **scapulară**, cu fixare pe spina scapulei și fascia infraspinatoasă. El se inseră pe tuberozitatea deltoidiană a humerusului, fiind delimitat de mușchiul pectoral mare prin șanțul delto-pectoral. Inserția deltoidului pe humerus are loc sub cea a pectoralului mare, ceea ce are importanță în deplasarea capetelor osoase în caz de fractură a diafizei humerale deasupra tuberozității deltoidiene. Fragmentul osos inferior se va deplasa în sus fiind tras de mușchiul deltoid, iar fragmentul osos superior va fi tras medial de pectoralul mare. Fața profundă a deltoidului este separată de articulația scapulohumerală prin **bursa subdeltoidiană**, *bursa subdeltoidea*, care se prelungeste cu **bursa subacromială**, *bursa subacromialis*, situată între acromion și ligamentul coracoacromial.

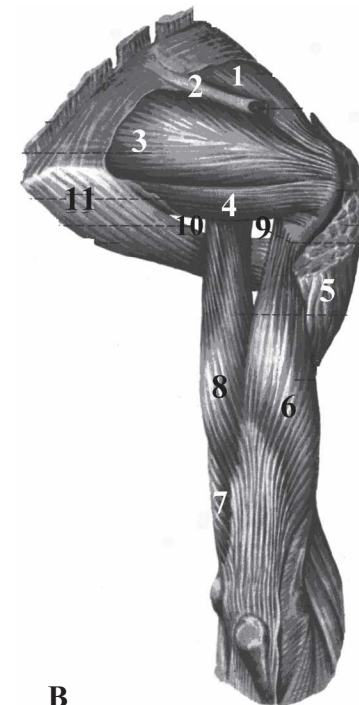
**Acțiune.** Sunt posibile contracțiile separate ale porțiunilor deltoidului, precum și ale mușchiului în ansamblu. Porțiunea claviculară flectează brațul și-l rotește în interior, porțiunea scapulară extensează brațul și-l rotește spre exterior, iar porțiunea medie abduce brațul. Contractia totală a mușchiului abduce brațul până la 70°.

**Mușchiul suprascapinos**, *m. supraspinatus*, e situat în fosa omoimă. Are originea în fosa și fascia suprascapuloasă, trece pe sub acromion și ligamentul coracoacromial, inserându-se pe aria superioară a tuberculului mare a humerusului și în capsula articulației umărului.



**A**  
**Fig. 121A. Mușchii centurii scapulare și ai brațului, aspect anterior:**

1 – *m. subscapularis*; 2 – *foramen trilaterum*; 3 – *m. latissimus dorsi*; 4 – *m. coracobrachialis*; 5 – *caput longum m. tricipitis brachii*; 6 – *caput mediale m. tricipitis brachii*; 7 – *m. biceps brachii*; 8 – *caput longum m. bicipitis brachii*; 9 – *caput breve m. bicipitis brachii*; 10 – *m. deltoideus*.



**B**  
**Fig. 121B. Mușchii centurii scapulare și ai brațului, aspect posterior:**

1 – *m. supraspinatus*; 2 – *spina scapulae*; 3 – *m. infraspinatus*; 4 – *m. teres minor*; 5 – *m. deltoideus*; 6 – *caput laterale m. tricipitis brachii*; 7 – *caput mediale m. tricipitis brachii*; 8 – *caput longum m. tricipitis brachii*; 9 – *foramen quadrilaterum*; 10 – *foramen trilaterum*; 11 – *m. teres major*.

**Acțiune.** Împreună cu mușchiul deltoid abduce brațul, întinde capsula articulară, evitând o eventuală strangulare a acesteia.

**Mușchiul infrascapinos**, *m. infraspinatus*, se întinde de la fosa și fascia infrascapuloasă la aria medie a tuberculului mare al humerusului.

**Acțiune.** Rotește brațul în afară și întinde capsula articulară.

**Mușchiul rotund mic**, *m. teres minor*, este situat imediat dedesubtul mușchiului infraspinos, își are originea pe marginea laterală a scapulei și pe fascia infraspinosă, se inseră pe fațeta inferioară a tuberculului mare humeral și pe capsula articulară.

**Acțiune.** Este rotator lateral și adductor al humerusului.

**Mușchiul rotund mare**, *m. teres major*. Este situat dedesubtul rotundului mic, cu originea pe unghiul inferior al scapulei și porțiunea inferioară a marginii laterale a scapulei. Traversează humerusul la nivelul colului chirurgical și se inseră pe creasta tuberculului mic al humerusului împreună cu tendonul mușchiului dorsal mare.

**Acțiune.** Este rotator medial și adductor al humerusului. Întrucât face posibil de a duce mâinile la spate, a fost numit “Mușchiul cărturarilor”.

**Mușchiul subscapular**, *m. subscapularis*, își are originea în fosa subscapulară, de unde fibrele converg spre tuberculul mic al humerusului și capsula articulară. În regiunea de fixare, între tendonul mușchiului și capsula articulației, se află bursa subtendinoasă a mușchiului subscapular, care comunică cu cavitatea articulară.

**Acțiune.** Este cel mai puternic rotator medial al brațului și adductor, când brațul este ridicat.

### **Mușchii membrului superior liber Mușchii brațului (fig. 121 )**

Mușchii brațului sunt repartizați în două grupe: una anterioară, care cuprinde mușchii flexori, și alta posterioară, care cuprinde mușchii extensori. Cele două grupe musculare sunt separate de septurile intermusculare medial și lateral. Grupul anterior cuprinde trei mușchi: bicepsul brahial, brahialul și coracobrahialul; grupul posterior este reprezentat de doi mușchi: tricepsul brahial și anconeul.

**Mușchiul biceps brahial**, *m. biceps brachii*, are originea pe scapulă prin două capete, unul lung și altul scurt. **Capul lung**, *caput longum*, pornește de la tuberculul supraglenoidal al scapulei, pătrunde prin capsula articulară și străbate articulația umărului, trece prin șanțul intertubercular al humerusului și la nivelul porțiunii medii a brațului se

unește cu **capul scurt**, *caput breve*, care vine de pe apofiza coracoidă a omoplatului. Printr-un tendon comun mușchiul se inseră pe tuberozitatea radială. Din partea medială a acestui tendon se desprinde o lamelă fibroasă – **aponevroza mușchiului biceps brahial**, *aponeurosis m. bicipitis brachii*, care se inseră pe fascia antebrățului. Sub el își au traiectul nervul median și artera brahială.

**Acțiune.** Este un flexor al antebrățului pe braț. În poziție de pronție a antebrățului are funcție de supinator. Trecând peste articulația scapulohumerală, capul lung contribuie la mișcarea de adducție și flexie a brațului, iar cel scurt la abducția brațului.

**Mușchiul brahial**, *m. brahialis*, este situat sub biceps, având originea pe fața anterioară a treimii medii și inferioare a humerusului și de la septele intermusculare ale brațului, între inserțiile mușchilor deltoid și coracobrahial și se inseră pe tuberozitatea ulnei. Fasciculele profunde ale mușchiului se implică în capsula articulației cotului.

**Acțiune.** Este un puternic flexor al antebrățului pe braț și un tensor al capsulei articulației cotului.

**Mușchiul coracobrahial**, *m. coracobrachialis*, este situat la partea superioară și medială a brațului, cu originea pe procesul coracoid al scapulei, comună cu capul scurt al bicepsului și se inseră pe humerus, inferior de creasta tuberculului mic.

**Acțiune.** Este flexor și adductor al brațului.

### **Grupul posterior de mușchi ai brațului (fig. 121)**

**Mușchiul triceps brahial**, *m. triceps brachii*, ocupă partea posterioară a brațului și are trei capete de origine, unul pe scapulă și două pe humerus. **Capul lung**, *caput longum*, se inseră pe tuberculul infraglenoidal al scapulei, trece printre rotundul mic și mare și se inseră printr-un tendon plat pe olecranon. **Capul lateral**, *caput laterale*, are originea pe fața postero-laterală a humerusului, între tuberculul mare și marginea superioară a șanțului nervului radial și septul intermuscular lateral. Fasciculele musculare, trecând oblic peste șanțul nervului radial, îl transformă într-un canal osteo-muscular prin care trec: nervul radial, artera brahială profundă și cele două vene satelite.

**Capul medial**, *caput mediale*, are originea pe fața posterioară a humerusului situată inferior de șanțul nervului radial și de la ambele septe intermusculare. Toate cele trei capete la nivelul treimii medii a humerusului în urma fuzionării se inseră printr-un tendon comun pe olecranon.

**Acțiune.** Este extensor al antebrăului, iar prin capul lung este extensor și adductor al brațului.

**Mușchiul anconeu**, *m. anconeus*, este un mușchi mic, triunghiular, situat pe fața posterioară a cotului cu originea pe epicondilul lateral al humerusului și inserția la partea superioară a ulnei, capsula articulației cotului și fascia antebrăului.

**Acțiune.** Este un extensor al antebrăului și un stabilizator al rotației ulnei.

### Mușchii antebrăului

Mușchii antebrăului în marea lor majoritate sunt pluriarticulari, acționând asupra câtorva articulații: a cotului, radioulnară, radiocarpiană, articulațiile mâinii și a degetelor. După forma sa, majoritatea sunt mușchi lungi la care porțiunea musculară se află spre partea proximală a antebrăului, iar tendoanele spre partea distală, din ce cauză antebrăul în apropierea mâinii evident se îngustează.

Conform criteriului topografic, mușchii antebrăului se împart în trei grupe: anterioară, posterioară și laterală.

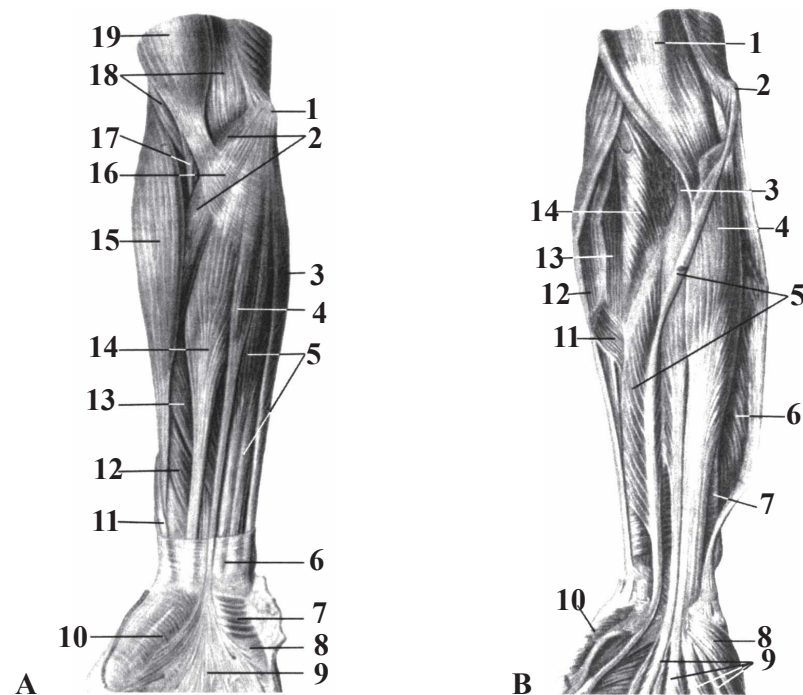
#### Grupa musculară anterioară (fig. 122)

Această grupă este plasată anterior și medial în raport cu scheletul antebrăului, fiind formată din mușchi flexori ai mâinii și degetelor, și din pronatori. Acești mușchi sunt amplasați în patru straturi, în următoarea consecutivitate dinspre suprafață spre profunzime:

##### a) stratul superficial:

**Mușchiul pronator rotund**, *m. pronator teres*, are originea prin două fascicule: humeral de pe epicondilul medial al humerusului, și septul intermuscular medial al brațului și fasciculul coronoidian de pe apofiza coronoidiană a ulnei. Printre cele două fascicule ale mușchiului trece nervul median, separat de artera ulnară prin fasciculul coronoidian. După fuzionarea celor două fascicule, mușchiul se îndreaptă infero-

lateral trecând pe sub mușchii laterali ai antebrăului unde se inseră pe partea mijlocie a feței laterale a radiusului.



**Fig. 122. Mușchii antebrăului, aspect anterior:** **A – stratul superficial:** 1 – epicondylus medialis humeri; 2 – *m. pronator teres*; 3 – *m. flexor carpi ulnaris*; 4 – *m. palmaris longus*; 5 – *m. flexor digitorum superficialis*; 6 – *retinaculum flexorum*; 7 – *m. palmaris brevis*; 8 – *hypotenar*; 9 – *aponeurosis palmaris*; 10 – *thenar*; 11 – *tendo m. abductoris pollicis longi*; 12 – *m. flexor pollicis longus*; 13 – *m. flexor digitorum superficialis (caput radiale)*; 14 – *m. flexor carpi radialis*; 15 – *m. brachioradialis*; 16 – *aponeurosis m. bicipitis brachii (fascia Pirogovi)*; 17 – *tendo m. bicipitis brachii*; 18 – *m. brachialis*; 19 – *m. biceps brachii*.

**B – stratul profund:** 1 – *brachialis*; 2 – *epicondylus medialis humeri*; 3 – *tendo m. bicipitis brachii*; 4 – *m. flexor digitorum profundus*; 5 – *m. flexor pollicis longus*; 6 – *m. flexor carpi ulnaris*; 7 – *m. pronator quadratus*; 8 – *m. opponens digiti minimi*; 9 – *tendines m. flexoris digitorum profundus*; 10 – *m. opponens pollicis*; 11 – *m. pronator teres*; 12 – *m. brachioradialis*; 13 – *m. extensor carpi radialis longus*; 14 – *m. supinator*.

**Acțiune.** Este un pronator al antebrăului și al mâinii, participând și la flexia antebrăului în articulația cotului.

**Mușchiul flexor radial al carpului**, *m. flexor carpi radialis*, începe de pe epicondilul medial al humerusului, fascia antebrăului și se inseră pe baza osului metacarpian II.

**Acțiune.** Este flexor al mâinii pe antebră și abductor al mâinii.

**Mușchiul palmar lung**, *m. palmaris longus*, cu originea pe epicondilul medial al humerusului, care dispunând de un corp muscular scurt și fusiform spre mijlocul antebrăului continuă cu un tendon aplatizat și subțire. Ultimul, trecând pe deasupra retinaculului flexor, continuă în porțiunea proximală a aponeurozei palmare. Uneori acest mușchi poate lipsi.

**Mușchiul flexor ulnar al carpului**, *m. flexor carpi ulnaris*, are originea prin două capete – unul humeral de pe epicondilul medial al humerusului și fascia antebrăului, și celălalt ulnar de pe olecranon și treimea superioară a marginii posterioare a ulnei. În treimea superioară a antebrăului ambele capete fuzionează și distal, printr-un tendon lung înglobează osul piziform, transformându-l într-un os sesamoid și inserându-se pe baza metacarpianului V și pe cârligul osului cu cârlig.

**Acțiune.** Este un flexor slab al mâinii și întinde aponeuroza palmară.

**Acțiune.** Este flexor și adductor al mâinii.

b) Stratul al doilea este format de **mușchiul flexor superficial al degetelor**, *m. flexor digitorum superficialis*, care prezintă două capete de origine: capătul humeroulnar, mai voluminos, ce începe de la epicondilul medial al humerusului, fascia antebrăului, ligamentul colateral ulnar și apofiza coronară a ulnei și capătul radial, mai mic, ce începe pe cele două treimi superioare ale marginii anterioare a radiusului. Cele două capete se unesc, formând o arcadă fibroasă, pe sub care trec nervul median și artera ulnară. Masa musculară rezultată din unirea celor două capete se împarte în patru fascicule musculare, care continuă cu patru tendoane cilindrice. Ultimele, împreună cu tendoanele flexorului profund al degetelor, traversează canalul carpal și se îndreaptă spre fața palmară a degetelor II – V, unde se inseră pe baza falangelor medii ale degetelor 2 – 5.

La mijlocul falangelor proximale fiecare tendon se bifurcă în doi pedunculi, printre care trece tendonul respectiv al flexorului profund al degetelor. O parte din fasciculele acestor pedunculi se încrucișează dorsal de tendonul flexorului profund al degetelor, formând **încrucișarea tendinoasă** – *chiasma tendineum*. Deci, fiecare tendon al flexorului superficial formează la nivelul degetului un inel, prin care trece tendonul corespunzător al flexorului profund. De aici rezultă denumirea de **tendoane perforante și tendoane perforate**.

**Acțiune.** Trecând peste mai multe articulații el produce flexia falangei mijlocii pe cea proximală, flexia falangei proximale pe metacarp și flexia mâinii pe antebră. Este un adductor al mâinii și apropie degetele depărtate.

### Stratul al treilea de mușchi

**Mușchiul flexor profund al degetelor**, *m. flexor digitorum profundus*, are originea pe fața anterioară (două treimi proximale) a ulnei și membrana interosoasă a antebrăului, împărțit în partea inferioară în patru fascicule, care se termină fiecare prin câte un tendon ce trec împreună cu tendoanele flexorului superficial al degetelor în canalul carpal. La nivelul falangelor proximale tendoanele flexorului profund trec printre tendoanele bifurcate ale flexorului superficial și se inseră pe fața anterioară a bazei falangelor distale ale degetelor II – V.

**Acțiune.** Flectează falangele distale ale degetelor II – V, degetele și mâna.

**Mușchiul flexor lung al policelui**, *m. flexor pollicis longus*, are originea pe fața anterioară a radiusului și pe membrana interosoasă, iar inserția printr-un tendon lung, care trece prin canalul carpului pe baza falangei distale a policelui.

**Acțiune.** Flectează falanga distală, policele și participă la flexia mâinii.

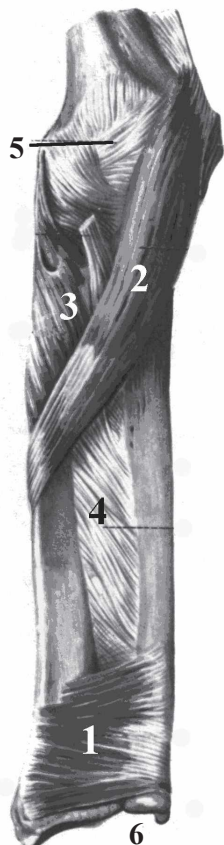
## Stratul al patrulea de mușchi

**Mușchiul pronator patrat**, *m. pronator quadratus*, (fig. 123), prezintă un patrulater situat în partea inferioară a antebrăului, înaintea celor două oase și a membranei interosoase. Are originea și inserția pe fața anterioară a radiusului și ulnei în porțiunea distală a lor; fibrele sale au un traiect transversal.

**Acțiune.** Este un pronator al mâinii și antebrăului.

**Fig. 123. Pronatorul patrat; canalul carpului deschis.**

1 – *m. pronator quadratus*; 2 – *pronator teres*; 3 – *m. supinator*; 4 – *membrana interossea*; 5 – *art. cubiti*; 6 – *art. radioulnaris distalis*.



### Grupa musculară laterală (fig. 124)

Această grupă cuprinde patru mușchi, care din superficial spre profunzime, sunt următorii: brahioradialul, extensorul radial lung al carpului, extensorul radial scurt al carpului și supinatorul.

**Mușchiul brahioradial**, *m. brachioradialis*, proemină sub piele, are originea pe epicondilul lateral al humerusului și inserția pe extremitatea distală a radiusului, deasupra apofizei stiloide.

**Acțiune.** Produce flexia antebrăului în articulația cotului, iar când antebrăul este în pronație, contribuie la mișcarea de supinație și devine pronator când antebrăul este în supinație completă.

**Mușchiul extensor radial lung al carpului**, *m. extensor carpi radialis longus*, este situat sub mușchiul brahioradial și are originea pe epicondilul lateral al humerusului și septul intermuscular lateral al brațului și inserția pe baza osului metacarpian II.

**Acțiune.** Mușchiul este extensor și abductor al mâinii și un flexor al antebrăului pe braț și supinator.


**Mușchiul extensor radial scurt al carpului**, *m. extensor carpi radialis brevis*, are originea pe epicondilul lateral al humerusului și se inseră pe baza celui de al III-lea os metacarpian.

**Acțiune.** Este extensor și abductor al mâinii.

**Mușchiul supinator**, *m. supinator*, are originea pe epicondilul lateral al humerusului, ligamentul colateral radial, ligamentul anular radial și creasta supinatorie a ulnei. Mușchiul are o direcție oblică, fibrele sale înconjoară radiusul și se inseră pe fața lui laterală, în partea proximală, deasupra inserției mușchiului pronator rotund.

**Acțiune.** Este supinator al antebrăului.

**Fig. 124. Mușchii antebrăului, aspect lateral:**  
1 – *m. brachioradialis*; 2 – *m. extensor carpi radialis longus*; 3 – *m. extensor carpi radialis brevis*; 4 – *m. extensor digitorum*; 5 – *m. extensor pollicis longus*; 6 – *m. extensor pollicis brevis*; 7 – *m. abductor pollicis longus*.



### Grupa musculară posterioară (fig. 125)

Mușchii din această grupă sunt dispuși în două planuri: superficial și profund.

*Planul superficial* este format din trei mușchi care diverg de la epicondilul lateral al humerusului la ulnă și la oasele mâinii: extensorul degetelor, extensorul degetului mic, extensorul ulnar al carpului.

*Planul profund* cuprinde patru mușchi: abductorul lung al policelui, extensorul lung al policelui, extensorul scurt al policelui, extensorul indicelui.

**Mușchiul extensor al degetelor**, *m. extensor digitorum*, are originea pe epicondilul lateral și pe fascia antebrăului, în apropierea articulației radiocarpene, se divide în patru tendoane ce trec pe sub

retinaculul extensorilor și se inseră pe fața dorsală a degetelor II – V. Modul de inserție a celor patru tendoane ale mușchii este deosebit, în comparație cu ceilalți mușchi ai antebrăului: în dreptul feței dorsale a falangei proximale, fiecare tendon se împarte în trei benzi tendinoase, cea mijlocie fixându-se pe fața dorsală a primei falange, în timp ce celelalte două benzi, reunite la nivelul feței dorsale a celei de a doua falange, se inseră pe baza falangei distale. La nivelul capetelor oaselor metacarpiene tendoanele extensorului sunt legate între ele prin punți fibroase transversale – **conexiuni intertendinoase**, *connexus intertendineus*.

**Acțiune.** Extensia degetelor II – V și a mâinii în articulația radio-carpiană.

**Mușchiul extensor al degetului mic**, *m. extensor digiti minimi*, are originea pe epicondilul lateral și inserția se face pe baza falangelor medii și distale ale degetului mic.

**Acțiune.** Este extensor al degetului mic și al mâinii.

**Mușchiul extensor ulnar al carpului**, *m. extensor carpi ulnaris*, are originea pe epicondilul lateral al humerusului, fascia antebrăului și capsula articulației cotului, iar inserția pe baza osului metacarpian V.

**Acțiune.** Este extensor și adductor al mâinii.

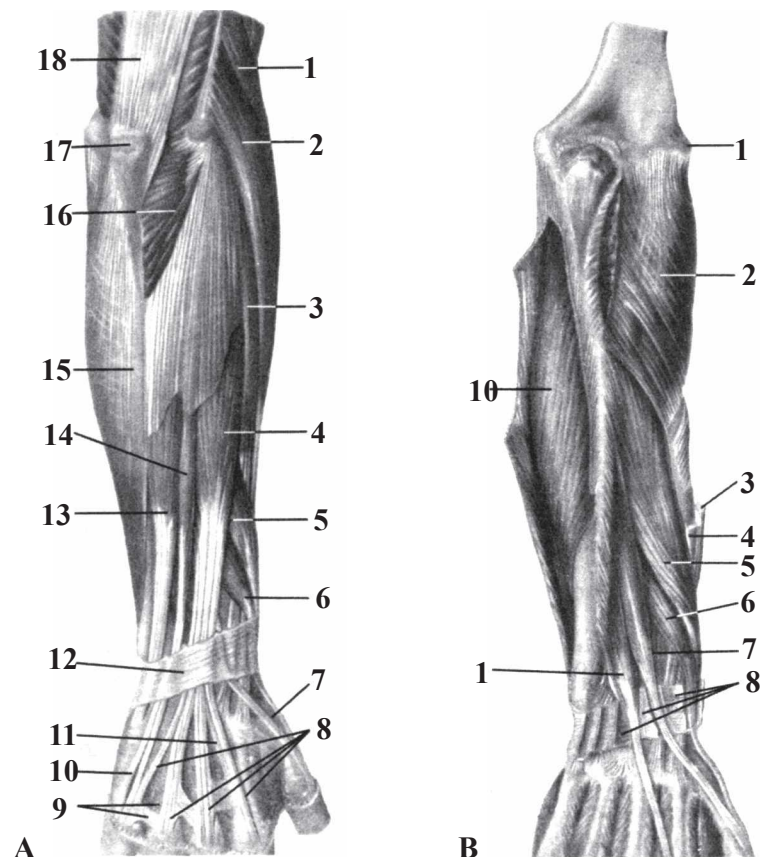
**Mușchiul abductor lung al policelui**, *m. abductor pollicis longus*, își are originea pe fața dorsală a radiusului, membrana interosoasă și de pe ulnă, de unde coboară, trecând peste mușchii extensori radiali ai carpului și se inseră pe baza metacarpianului I.

**Acțiune.** Abduce policele și mâna.

**Mușchiul extensor scurt al policelui**, *m. extensor pollicis brevis*, are aceeași origine și același traiect ca și mușchiul abductor lung, inserându-se însă pe baza falangei proximale a policelui.

**Acțiune.** Efectuează extensia falangei proximale și abduce policele.

**Mușchiul extensor lung al policelui**, *m. extensor pollicis longus*, cu originea pe fața posterioară a ulnei și membrana interosoasă a antebrăului, intersectă oblic tendoanele extensorilor radiali și se inseră pe baza falangei distale a policelui. Pe partea laterală a articulației radio-carpiane tendonul mușchii extensor lung al policelui, pe de o parte, și tendoanele abductorului și extensorului scurt al policelui – pe de altă parte, delimitează un spațiu triunghiular – **tabachera anatomică**.



**Fig. 125. Mușchii antebrăului, aspect posterior:**  
**A – stratul superficial:** 1 – *m. brachioradialis*; 2 – *m. extensor carpi radialis longus*; 3 – *m. extensor carpi radialis brevis*; 4 – *m. extensor digitorum*; 5 – *m. abductor pollicis longus*; 6 – *m. extensor pollicis brevis*; 7 – *m. extensor pollicis longus*; 8 – *m. tendines m. extensoris digitorum*; 9 – *connexus intertendineus*; 10 – *tendo m. extensoris digiti minimi*; 11 – *tendo m. extensoris indicis*; 12 – *retinaculum extensorum*; 13 – *m. extensor carpi ulnaris*; 14 – *m. extensor digiti minimi*; 15 – *m. flexor carpi ulnaris*; 16 – *m. anconeus*; 17 – *olecranon*; 18 – *m. triceps brachii*.  
**B – stratul profund:** 1 – *epicondylus lateralis humeri*; 2 – *m. supinator*; 3 – *tendo m. extensoris carpi radialis longi*; 4 – *tendo m. extensoris carpi radialis brevis*; 5 – *m. abductor pollicis longus*; 6 – *m. extensor pollicis brevis*; 7 – *m. extensor pollicis longus*; 8 – *retinaculum extensorum*; 9 – *m. extensor indicis*; 10 – *m. flexor digitorum profundus*.

**Ațiune.** Extensia policelui; policele fiind în abducție, contribuie la mișcarea de adducție.

**Mușchiul extensor al indicelui**, *m. extensor indicis*, are originea pe fața posterioară a ulnei, de pe treimea ei distală și membrana interosoasă, coboară împreună cu mușchiul extensor al degetelor și se inseră pe falanga proximală a indicelui.

**Ațiune.** Extensia indicelui și a mâinii.

### Mușchii mâinii (fig. 126)

Mușchii mâinii sunt dispuși numai pe suprafața palmară și în spațiile interosoase. Pe fața posterioară mâna prezintă numai tendoanele mușchilor posteriori ai antebrațului.

Mușchii mâinii (în număr de 19) se împart în trei grupe:

1) o grupă laterală reprezentată de mușchii policelui, 4 mușchi, care formează **eminența tenară**;

2) o grupă medială, reprezentată de mușchii degetului mic, la fel 4 mușchi, care formează **eminența hipotenară**;

3) o grupă mijlocie, situată între grupele menționate și formată de patru mușchi lombricali, trei interosoși palmari și patru mușchi interosoși dorsali.

### Mușchii eminenței tenare (*tenar*)

Sunt dispuși în trei planuri: din primul plan face parte abductorul scurt al policelui, din planul doi opozantul și flexorul scurt al policelui, iar din planul trei adductorul.

**Mușchiul abductor scurt al policelui**, *m. abductor pollicis brevis*, are originea pe tuberculul scafidului și porțiunea laterală a retinaculului flexorilor și se inseră pe partea laterală a falangei proximale a policelui.

**Ațiune.** Este abductor și rotator lateral al policelui.

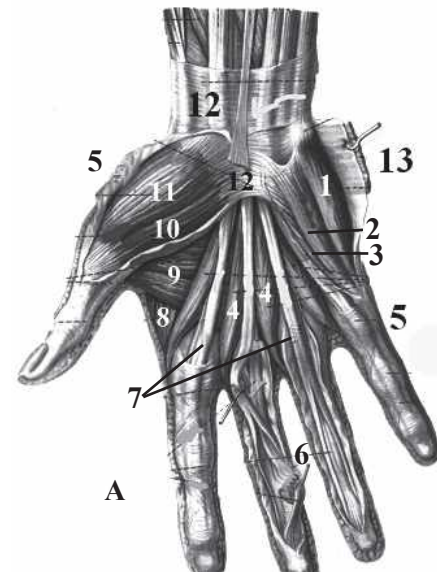
**Mușchiul opozant al policelui**, *m. opponens pollicis*, are originea de la osul trapez și retinaculul flexorilor și se inseră pe marginea radială și fața anterioară a primului metacarpian.

**Ațiune.** Efectuează opoziția policelui celorlalte patru degete.

**Mușchiul flexor scurt al policelui**, *m. flexor pollicis brevis*, în partea proximală constă din două fascicule: superficial și profund. **Capul superficial**, *caput superficiale*, își ia originea de la retinaculul flexor, iar **capul profund**, *caput profundum*, de la oasele trapez, trapezoid și metacarpian II și se inseră pe falanga proximală a policelui. Printre cele două capete ale mușchiului trece tendonul flexorului lung al policelui.

**Fig. 126A. Mușchii mâinii:**  
**stratul superficial:**

1 – *m. abductor digiti minimi*; 2 – *m. flexor digiti minimi*; 3 – *m. opponens digiti minimi*; 4 – *mm. lumbricales*; 5 – *vagina fibrosa digitorum magnus*; 6 – *tendines m. flexoris digitorum profundi*; 7 – *tendines m. flexoris digitorum superficialis*; 8 – *m. interosus dorsalis I*; 9 – *m. adductor pollicis*; 10 – *m. flexor pollicis brevis*; 11 – *m. abductor pollicis brevis*; 12 – *retinaculum flexorum*; 13 – *m. palmaris brevis*.



**Ațiune.** Flectează falanga proximală și policele în ansamblu, participă la adducția policelui.

**Mușchiul adductor al policelui**, *m. adductor pollicis*, este situat sub tendoanele mușchilor flexori superficial și profund ale degetelor și sub mușchii lumbricali. Este format din două fascicule: unul oblic și celălalt transversal. Fasciculul oblic are originea pe osul capitat și baza oaselor metacarpiene II și III, iar fasciculul transversal de la fața palmară a metacarpianului III. Tendonul comun se inseră pe falanga proximală a policelui.

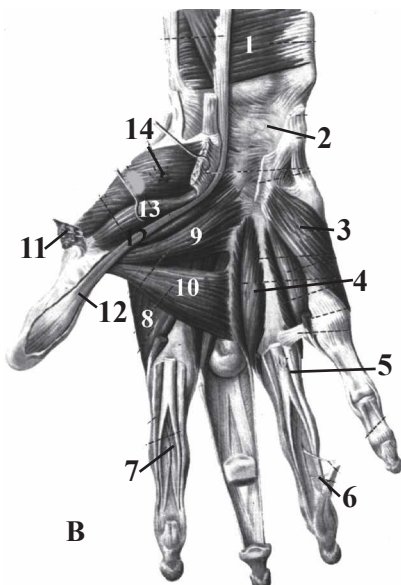
**Ațiune.** Aduce policele și participă la flexia lui.



**Mușchii eminentei hipotenare**, *hypotenar*, sunt dispuși în trei planuri: în primul plan se găsește mușchiul palmar scurt; în planul doi mușchii flexor scurt și abductorul degetului mic; în planul trei – mușchiul opozant al degetului mic.

**Fig. 126 B. Mușchii mâinii; stratul profund:**

1 – *m. pronator quadratus*; 2 – *articulationes intercarpea*; 3 – *m. opponens digiti minimi*; 4 – *mm. interossei palmares*; 5 – *tendo m. flexoris digitorum superficialis*; 6 – *tendo m. flexoris digitorum profundus*; 7 – *chiasma tendinum*; 8 – *m. interosseus dorsalis I*; 9 – *m. adductor pollicis (caput obliquum)*; 10 – *m. adductor pollicis (caput transversum)*; 11 – *m. abductor pollicis brevis* secționat; 12 – *tendo m. flexoris pollicis longi*; 13 – *m. flexor pollicis brevis*; 14 – *m. opponens pollicis*.



**Mușchiul palmar scurt**, *m. palmaris brevis*, prezintă o lamă musculară subțire, situată în țesutul celular subcutanat al hipotenarului. Este un mușchi pielos format din fascicule musculare paralele ce pornesc de la retinaculul flexor și se termină pe fața profundă a dermului, de-a lungul marginii mediale a eminentei hipotenare.

**Acțiune.** Plisează pielea eminentei hipotenare.

**Mușchiul abductor al degetului mic**, *m. abductor digiti minimi*, se întinde de pe osul piziform și retinaculul flexorilor și se inseră pe marginea medială a falangei proximale a degetului mic.

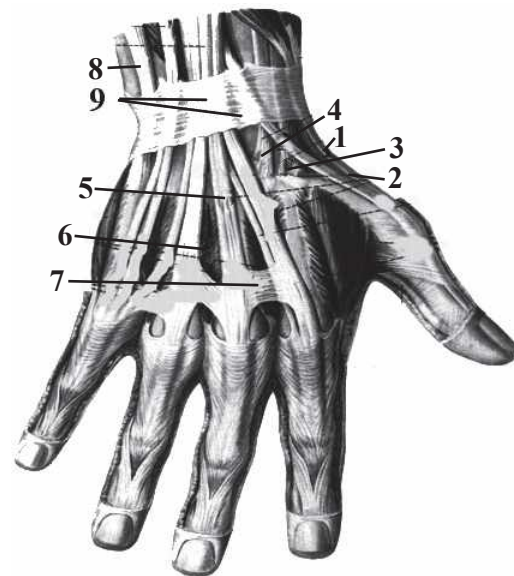
**Acțiune.** Este abductor și flexor al degetului mic.

**Mușchiul flexor scurt al degetului mic**, *m. flexor digiti minimi brevis*, pornește de la retinaculul flexor și de la cârligul osului cu cârlig și se inseră pe falanga proximală a degetului mic.

**Acțiune.** Flectează degetul mic.

**Fig. 127. Mușchii și tendoanele dorsale ale mâinii:**

1 – *tendo m. abductor pollicis longi*; 2 – *tendo m. extensoris pollicis longi*; 3 – *tendo m. extensoris carpi radialis longi*; 4 – *tendo m. extensoris carpi radialis brevis*; 5 – *tendines m. extensoris digitorum*; 6 – *mm. interossei dorsales*; 7 – *connexus intertendineus*; 8 – *tendo m. extensoris carpi ulnaris*; 9 – *retinaculum extensorum*



**Mușchiul opozant al degetului mic**, *m. opponens digiti minimi*, are originea de la retinaculul flexor și cârligul osului cu cârlig și se inseră pe toată întinderea marginii mediale a osului metacarpian V.

**Acțiune.** Efectuează opoziția degetului mic către police.

**Mușchii regiunii palmare mijlocii**

**Mușchii lumbricali**, *mm. lumbricales*, sunt niște formațiuni musculare fusiforme, situate imediat sub aponevroza palmară, anexate tendoanelor flexorului profund al degetelor, și se inseră pe fața dorsală a falangelor proximale II – V și expansiunile tendinoase ale extensorului degetelor.

**Acțiune.** Sunt flexori ai falangei proximale și extensori (slabi) ai falangelor medii și distale ale degetelor II – V.

**Mușchii interosoși**, *mm. interossei*, ocupă spațiile intermetacarpiene și se împart în interosoși palmari și interosoși dorsali.

**Mușchii interosoși palmari**, *mm. interossei palmares*, în număr de trei, ocupă porțiunea palmară a spațiilor intermetacarpiene 2, 3, 4. Por-

nesc de la fețele laterale ale oaselor metacarpiene II, IV, V și se fixează pe fața dorsală a falangelor proximale de la degetele II, IV, V.

**Mușchii interosoși dorsali**, *mm. interossei dorsales*, în număr de patru, ocupă cele patru spații intermetacarpiene, își au originea prin două capete de la fețele contrapuse ale oaselor metacarpiene I – V și se inseră pe falangele proximale ale degetelor II–V (fig. 127).

**Acțiune.** Mușchii interosoși palmari efectuează mișcarea de aducție (apropiere a degetelor II, IV și V spre degetul mijlociu (III), iar mușchii interosoși dorsali abduc degetele I, II, IV, îndepărtându-le de la degetul mijlociu.

### Fasciile și tecile sinoviale ale membrului superior

**Fascia superficială**, *fascia superficialis*, a membrului superior reprezintă o lamelă subțire de țesut conjunctiv localizată nemijlocit sub țesutul subcutanat adipos.

**Fascia proprie**, *fascia propria*, acoperă grupele de mușchi sau fiecare mușchi în parte, formând pentru ei teci fibroase sau osteofibroase.

Fascia proprie a mușchilor centurii scapulare este constituită din patru porțiuni.

1. **Fascia deltoidă**, *fascia deltoidea*, acoperind mușchiul omonim, se divide în două lamele: una superficială, *lamina superficialis*, și una profundă, *lamina profunda*. Prima trimite septele în profunzime, între fasciculele musculare, și de-a lungul șanțului deltoideopectoral se unește cu fascia toracelui. Lama profundă, despărțind mușchiul de capsula articulației umărului și de mușchii infraspinat și rotund mic, în regiunea marginii posterioare a mușchiului deltoid se prelungește în fascia brahială și *fascia infraspinata*.

2. **Fascia infraspinata** este bine dezvoltată, are o structură aponevrotică și se inseră pe marginile fosei, formând o teacă osteomusculară pentru mușchii infraspinat și rotund mic.

3. **Fascia supraspinată**, inserându-se pe marginile fosei, formează pentru mușchi o teacă osteofibroasă.

4. **Fascia subscapulară** este mai slab dezvoltată și acoperind mușchiul formează o teacă osteofibroasă.

**Fascia brahială**, *fascia brachii*, înconjoară brațul ca un manșon. Superior continuă cu fascia deltoidă, iar distal are inserție pe olecran și pe epicondili, continuând cu fascia antebrahială. De pe fața internă a fasciei brahiale se desprind două lame fibroase rezistente, orientate transversal: septurile intermusculare medial și lateral. Cele două separte împart brațul în două loji musculare – anterioară și posterioară – care comunică prin numeroase orificii străbătute de vase și nervi.

Septul intermuscular medial este mai bine pronunțat și formează o teacă fibroasă pentru fasciculul vasculo-nervos al brațului.

**Fascia antebrahială**, *fascia antebrachii*, este mai dezvoltată în comparație cu fascia brahială. În regiunea articulației cotului fascia are o structură aponevrotică și servește pentru originea mușchilor. În treimea proximală a antebrațului fascia este fortificată de fasciculele tendonului mușchiului biceps brahial, *aponeurosis m. bicipitis brachii* (aponeuroza Pirogov). În regiunea articulației radiocarpene fascia se îngroașă și se fixează pe eminiența carpiană medială și laterală, formând **retinaculul flexorilor**, *retinaculum flexorum*. În felul acesta retinaculul, trecând peste șanțul carpal, formează canalul osteofibros carpian, *canalis carpi*, care conține două teci sinoviale pentru tendoanele mușchilor: teaca sinovială comună a flexorilor superficial și profund ai degetelor și teaca sinovială a tendonului flexorului lung al policelui. Prin acest canal trece și nervul median. Lateral și medial fasciculele fibroase ale retinaculului se dedublează, formând două canale fibroase: **canalul carpi radial**, *canalis carpi radialis*, prin care trece tendonul mușchiului flexor radial al carpalului, învelit în teaca sa sinovială, și **canalul carpi ulnar**, *canalis carpi ulnaris*, ce conține artera, vena și nervul ulnar.

**Retinaculul extensor**, *retinaculum extensorum*, este situat pe fața dorsală a carpalului, inserându-se lateral pe radius, iar medial pe ulnă, piramidal și pisiform. Pe fața profundă a retinaculului se desprind lame de țesut fibros, care se inseră pe crestele osoase și separă șase canale osteofibroase. Prin ele trec tendoanele extensorilor degetelor dotate cu teci sinoviale. Dinspre lateral spre medial aceste canale sunt (fig. 128): prin canalul I trec tendoanele abductorului lung și extensorului scurt al policelui; prin canalul II – tendoanele extensorilor radiali lung și scurt

ai carpului; prin canalul III – tendonul extensorului lung al polixelui; prin canalul IV – tendoanele extensorului degetelor și extensorului indicelui; prin canalul V – tendonul extensorului degetului mic; prin canalul VI – tendonul extensorului ulnar al carpului.

**Fasciile mâinii** sunt dispuse atât pe fața palmară, cât și pe fața dorsală a mâinii. Fascia palmară e mai bine pronunțată în comparație cu cea dorsală și este constituită din două lamele: una superficială și alta profundă. În regiunea eminentelor tenară și hipotenară fascia este subțire, iar la nivelul grupei mijlocii de mușchi mai îngroșată, cu caracter de aponevroză, fiind numită **aponevroza palmară**, *aponeurosis palmaris*. Ea reprezintă o lamă fibroasă, rezistentă, triunghiulară, al cărui vârf se continuă cu tendonul palmarului lung, iar baza corespunde bazei celor patru degete. Aponevroza palmară este situată dedesubtul tegumentului de care este legată prin numeroase tracturi conjunctive. Ea acoperă tendoanele flexorilor, vasele și nervii palmari ai mâinii, fiind formată din fibre longitudinale și fibre transversale; joacă rolul unui “dispozitiv de aspirație” a sângelui venos palmar în venele dorsale ale mâinii.

Unele din fibrele longitudinale continuă tendonul palmarului lung, altele provin din retinaculul flexorilor. Ele se îndreaptă radiar spre ultimele patru degete, formând pe partea anterioară a tendoanelor flexorilor **bandelelele pretendinoase**, unite între ele prin **lamellele intertendinoase**, care sunt mai subțiri.

**Fibrele transversale** sunt dispuse între benzile pretendinoase, fiind acoperite de fibrele longitudinale, cu excepția părții inferioare a aponevrozei palmare, unde se grupează sub forma unor panglici subțiri, întinse între capetele metacarpianelor II – V, formând **ligamentul metacarpian transversal superficial**, *lig. metacarpeum transversum superficiale*. Acest ligament, împreună cu bandelelele pretendinoase, participă la formarea tecilor osteofibroase pentru tendoanele flexorilor superficial și profund ai degetelor II – V.

Tecile osteofibroase ale degetelor sunt formate de fața anterioară a falangelor, care este ușor concavă, și o lamă fibroasă semicilindrică, care se întinde de la o margine la alta a falangelor, trecând anterior de tendoane. Tendoanele sunt unite cu fața anterioară a falangelor prin

bride membranoase subțiri și înguste prin care trec vasele destinate tendoanelor. Aceste bride se numesc **mezotendoane**.

Fasciculele fibroase ale aponevrozei palmare și ale tecilor fibroase ale degetelor se implică în piele, fiind cauza formării în pielea palmei și a degetelor a unor șanțulețe caracteristice.

Fascia palmară profundă acoperă mușchii interosoși despărțindu-i de tendoanele flexorilor degetelor. Anterior de capul metacarpianilor ea se îngroașă și formează **ligamentul metacarpian transversal profund**.

**Fascia dorsală a mâinii**, *fascia dorsalis manus*, constă din două lamele: superficială, subțire ce acoperă tendoanele extensorilor, și profundă, care se formează prin lățirea fiecărui tendon al extensorului sub forma unei lame aponevrotice, care aderă la toate falangele degetelor. Pe marginea acestei lame se inseră tendoanele mușchilor interosoși și lombricali. Lamela profundă a fasciei dorsale a degetelor are rol de a menține poziția dorsală a tendonului extensorului. Dacă n-ar fi menținute de această fascie, tendoanele ar aluneca pe laturile falangelor. Cu excepția polixelui, tendoanele extensorilor sunt unite prin joncțiuni fibroase – *chiasma tendinum*.

### **Tecile sinoviale ale membrului superior (fig. 128)**

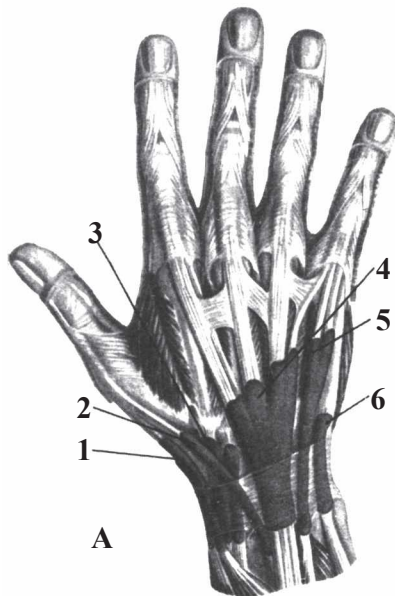
În timpul contracției musculare alunecarea tendoanelor este favorizată de către tecile sinoviale. Canalul carpal cuprinde două teci sinoviale – una pentru opt tendoane ale flexorilor superficial și profund ai degetelor, *vagina sinovialis communis mm. flexorum*, și alta pentru tendonul flexorului lung al polixelui – *vagina tendinis m. flexoris pollicis longi*.

Sinoviala comună a mușchilor flexori ia naștere la nivelul ultimei falange a degetului V și ajungând la palmă se lărgeste, acoperind tendoanele degetelor II, III, IV. Trecând sub retinaculul flexorilor ea se termină la 3 – 4 cm deasupra acestuia. La nivelul articulațiilor metacarpofalangiene iau naștere tecile sinoviale ale tendoanelor inelarului, mediusului și indexului care continuă până la baza falangelor distale. În limitele porțiunilor distale ale oaselor metacarpiane tendoanele flexorilor degetelor II – IV nu posedă teci sinoviale, fiind înconjurate de țesut

conjunctiv lax, localizat sub aponevroza palmară.

**Fig. 128 A. Tecile sinoviale ale tendoanelor de pe fața dorsală a mâinii.**

1 – vagina synovialis tendinum mm. abductoris pollicis longi et extensoris pollicis brevis; 2 – vagina synovialis tendinis m. extensoris pollicis longi; 3 – vagina synovialis tendinum mm. extensorum carpi radialis; 4 – vagina synovialis tendinum mm. extensoris digitorum et extensoris indicis; 5 – vagina synovialis tendinis m. extensoris digiti minimi; 6 – vagina synovialis tendinis m. extensoris carpi ulnaris.

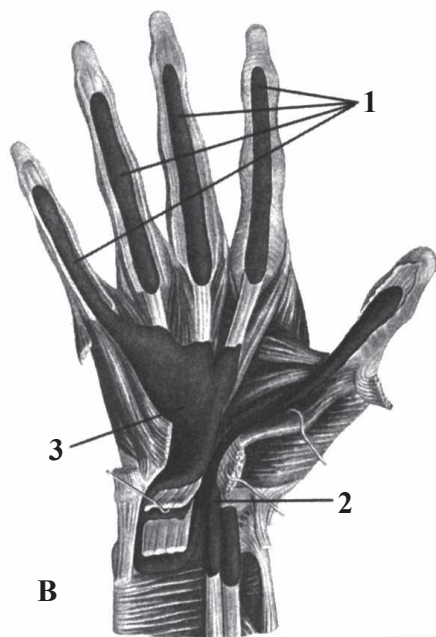


A

Sinoviala tendonului flexorului lung al policelui începe la baza falangei distale, învește tendonul pe toată lungimea sa, trece pe sub retinacul flexorilor și se termină la 2 – 4 cm deasupra acestuia.

**Fig. 128 B. Tecile sinoviale ale tendoanelor de pe fața palmară a mâinii.**

1 – vaginae synoviales tendinum digitorum manus; 2 – vagina synovialis tendinis m. flexoris pollicis longi; 3 – vagina synovialis communis musculorum flexorum.



B

Mușchiul flexor radial al carpului prezintă o sinovială proprie, independentă de cea a tendoanelor flexorilor degetelor, care se întinde de la nivelul articulației radiocarpiei până la terminarea tendonului. Ea trece prin canalul carpal radial.

Pe fața dorsală a carpului, sub retinaculul extensor, în canalele osteofibroase enumerate mai sus, se conțin șase teci sinoviale separate. Aceste teci sinoviale încep proximal, puțin deasupra retinaculului extensorilor, și se termină dedesubtul aceluiași retinacul, de regulă, fără să ajungă la nivelul degetelor.

**Topografia membrului superior**

Mușchii, fasciile și oasele stabilesc în limitele membrului superior orificii, canale, fose prin care trec vase sangvine, nervi, cunoașterea cărora este importantă în cadrul medicinei aplicative.

În abducție între fața laterală a toracelui și cea medială a treimii superioare a brațului se află **fosa axilară**, *fossa axillaris*, delimitată anterior de marginea inferioară a mușchiului pectoral mare, iar posterior de marginea inferioară a mușchilor dorsal mare și rotund mare. În profunzime, sub piele și fascia axilară, se află **cavitatea axilară**, *cavum axillare*, care are aspectul unei piramide, baza căreia este orientată inferolateral, iar vârful – superomedial. La ea deosebim patru pereți și două aperturi – superioară și inferioară.

Peretele anterior este constituit din doi mușchi pectorali – mare și mic; peretele posterior de mușchii – dorsal mare, rotund mare și subscapular; peretele medial – de mușchiul dințat anterior, iar cel lateral – de mușchii biceps brahial și coracobrahial.

Prin **apertura superioară**, *apertura superior*, cavitatea axilară comunică cu regiunea gâtului. Ea este delimitată anterior de claviculă, medial de prima coastă și posterior de marginea superioară a scapulei. Limitele **aperturii inferioare**, *apertura inferior*, coincid cu cele ale fosei axilare.

Peretele anterior al cavității este împărțit în trei arii triunghiulare, cărora topografic le corespund localizarea vaselor sangvine, nervilor, ganglionilor limfatici:

- **triunghiul clavipectoral**, *trigonum clavipectorale*, delimitat superior de claviculă, iar inferior de marginea superioară a pectoralului mic;

- **triunghiul pectoral**, *trigonum pectorale*, ce coincide cu contururile mușchiului pectoral mic;

- **triunghiul subpectoral**, *trigonum subpectorale*, cu baza orientată lateral se află între marginea inferioară a pectoralului mic (de sus) și marginea inferioară a pectoralului mare (de jos).

Pe peretele posterior al cavității axilare, între mușchi, se formează spații, orificii; unul situat lateral – patrulater, *foramen quadrilaterum* și altul medial – trilater, *foramen trilaterum*, prin care trec vase sangvine și nervi (fig. 121).

**Orificiul patrulater** este delimitat superior de rotundul mic și subscapular; inferior – de rotundul mare; medial – de capul lung al tricepsului brahial; lateral – de colul chirurgical al humerusului. Orificiul trilater este delimitat superior – de rotundul mic și subscapular; inferior – de rotundul mare; lateral – de capul lung al tricepsului brahial.

De ambele părți ale mușchiului biceps brahial se disting două șanțuri: **șanțul bicipital medial**, *sulcus bicipitalis medialis* și **șanțul bicipital lateral**, *sulcus bicipitalis lateralis*. Șanțul medial este mai pronunțat, în el se află pachetul vasculonervos al brațului. Superior de deschide în cavitatea axilară.

În regiunea posterioară a brațului între mușchiul triceps brahial și șanțul nervului radial al humerusului se formează **canalul humero-muscular** sau **canalul nervului radial**, *canalis humeromuscularis seu canalis nervi radialis*.

Orificiul de intrare în acest canal se află la limita dintre treimea superioară și cea medie a humerusului și este delimitat de humerus, capul lateral și medial al tricepsului. Orificiul de ieșire al canalului se află pe partea laterală a brațului, la limita dintre treimea inferioară și medie a humerusului, delimitat de mușchii brahial și brahioradial. Prin canal trece nervul radial, artera și venele brahiale profunde.

În regiunea cubitală anterioară, *regio cubitalis anterior* se află **fosa cubitală**, *fossa cubitalis*, delimitată inferior și lateral de mușchiul brahioradial, medial de pronatorul rotund, iar planșeul și limita superioară

o constituie mușchiul brahial. La fosa cubitală se evidențiază două șanțuri: **cubital anterior medial**, *sulcus cubitalis anterior medialis*, și **cubital anterior lateral**, *sulcus cubitalis anterior lateralis*, care trec de ambele părți ale mușchiului brahial.

În regiunea cubitală posterioară, între olecranon și epicondiliul humerusului, se evidențiază două șanțuri: șanțul cubital posterior medial, *sulcus cubitalis posterior medialis*, și șanțul cubital posterior lateral, *sulcus cubitalis posterior lateralis*.

Regiunea cubitală posterioară este subcutanată și are mare importanță practică pentru explorarea reperelor osoase, în timp ce regiunea cubitală anterioară este acoperită de părțile moi ale regiunii, ceea ce o face inaccesibilă. În flexie maximă liniile care unesc olecranonul și cei doi epicondili formează **trigonul cubital** (trigonul Huetter) important de examinat în caz de luxație, fractură sau luxație cu fractură. În extensia cotului aceste repere osoase formează **linia cubitală** (linia Huetter).

Dorsal și lateral, în extensia cotului se observă o depresiune – **fosea radială** (sau fosea frumuseții, foarte bine este pronunțată la femei). Ea reprezintă o dilatare a șanțului cubital posterior lateral, căreia îi corespunde în adâncime interlinia articulară humeroradială; deasupra ei se palpează capitulul humeral, iar dedesubtul ei – capul radial.

În regiunea anterioară a antebrățului se află trei șanțuri: radial, median și ulnar. **Șanțul radial**, *sulcus radialis*, trece printre mușchii brahioradial și flexorul radial al carpalului; **șanțul median**, *sulcus medianus*, se află între flexorul radial al carpalului și flexorul superficial al degetelor; **șanțul ulnar**, *sulcus ulnaris*, lateral este delimitat de flexorul superficial al degetelor, iar medial de flexorul ulnar al carpalului. Șanțul ulnar, proximal se unește cu șanțul cubital posterior medial printr-un canal scurt – **canalul ulnar**, *canalis ulnaris*, care este delimitat de capsula articulației cotului și capetele mușchiului flexor ulnar al carpalului.

În treimea superioară a antebrățului, de la șanțul radial pornește **canalul supinator**, *canalis supinatorius*, care trece între radius și mușchiul supinator.

În treimea inferioară a antebrățului se află spațiul celular Pirogov-Parona, delimitat anterior de flexorul profund al degetelor și flexorul

lung al policelui, iar posterior de membrana interosoasă și pronatorul pătrat. Spațiul Pirogov-Parona, sediul supurațiilor după panariciu a policelui sau degetului V, incomplet sau tardiv tratate (tecile sinoviale ale acestor degete se termină la acest nivel).

### **Reperete osoase, musculare și cutanate ale membrului superior**

În regiunea membrului superior cu ușurință pot fi determinate multiple repere osoase, musculare, cutanate, vasculare. Pe deplin este conturată clavicula, creasta omoplatului, acromionul, unghiul inferior al omoplatului, marginile medială și laterală ale scapulei. Relieful regiunii deltoide este determinat de mușchiul deltoid. În abducția membrului superior devine vizibilă regiunea axilară, limita anterioară a căreia este determinată de marginea inferioară a mușchiului pectoral mare, cea posterioară de marginea inferioară a mușchiului dorsal mare, medial de coaste și mușchiul dințat anterior, iar lateral de mușchii brațului.

Pe fața anterioară a umărului, între mușchiul deltoid și mușchiul pectoral mare, se evidențiază șanțul deltopectoral, care proximal se lărgeste și sub claviculă formează triunghiul deltopectoral, iar distal se prelungește cu șanțul bicipital lateral. În caz de abducție a brațului acest triunghi dispăre. În regiunea brațului, îndeosebi în poziția de flexie în articulația cotului, este conturat bine mușchiul biceps brahial și de ambele margini ale sale șanțurile bicipitale medial și lateral, care delimitează grupul anterior de mușchi ai brațului de cel posterior. Distal aceste șanțuri continuă în fosa cubitală. În treimea inferioară a șanțului bicipital medial se conturează vena bazilică, iar în porțiunea superioară a acestui șanț se reliefează fasciculul vasculo-nervos principal al membrului superior. În șanțul bicipital lateral se poate observa relieful albăstrui al venei cefalice.

În fosa cubitală, de ambele părți ale tendoanelor mușchilor biceps și brahial, se determină două șanțuri – cubital anterior medial și cubital anterior lateral, care distal continuă în șanțurile radial și ulnar ale antebrăului.

Pe partea postero-laterală a articulației cotului proemină epicondiliul humerusului și olecranonul. De părțile laterale ale olecranonului se evidențiază șanțurile cubitale posterioare medial și lateral. Șanțul cubital posterior medial servește ca reper de acces a nervului ulnar. Șanțul cubital posterior lateral în partea sa distală trece în fosa radială superioară, care la femei este mai profundă. Datorită acestui fenomen, regiunea menționată la femei se deosebește printr-o armonie și eleganță deosebită și de aceea această fosă se mai numește “foveola frumuseții”. Importanța aplicativă constă în aceea că în ea se palpează capul radiusului, articulația humeroradială și prin ea, evitând hemoragiile, se poate deschide cavitatea articulației cotului.

În regiunea proximală a feței anterioare a antebrăului se evidențiază două proeminente musculare: una medială, formată de mușchii pronator și porțiunile superioare ale flexorilor, și alta laterală constituită de mușchii brahioradial și extensorii lung și scurt ai carpalului. În porțiunea distală a antebrăului se reliefează tendoanele mușchilor flexori ai degetelor. În regiunea acestui segment pot fi ușor determinate cele trei șanțuri: radial, ulnar și median, care reprezintă niște spații delimitate de tendoanele mușchilor.

Aceste șanțuri servesc ca repere în necesitatea de acces la fasciculele vasculonervoase ale antebrăului.

Relieful feței posterioare a antebrăului depinde de gradul de dezvoltare a mușchilor extensori.

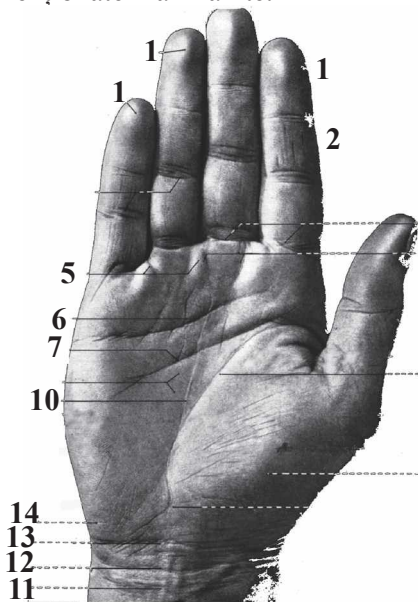
Fața anterioară a porțiunii distale a antebrăului (gâtul mâinii) este brăzdată de trei plici transversale, accentuate mai bine în flexia mâinii. Plica superioară este mai slab pronunțată și corespunde capului ulnei. Plica inferioară (*raschetta*) este adâncă, îndeosebi la copii, corespunde articulației mediocarpiene și se întinde transversal deasupra eminentei tenare și hipotenare. Proximal de această linie se evidențiază o plică transversală, care se destinde între vârful apofizelor stiloide ale oaselor antebrăului.

Pe fața palmară a mâinii se observă trei proeminente, ce înconjoară o depresiune triunghiulară, numită podul palmei, cu baza îndreptată spre degete (fig. 129): eminența tenară sau a policelui, eminența hipotenară

sau a degetului mic, și bureletul digito-palmar. Eminențele tenară și hipotenară diverg prin extremitățile sale distale și converg proximal spre gâtul mâinii. Eminența tenară este separată de podul palmei prin linia arcuată, linia de opoziție a policelui, linia oblică (*linea obliqua*), numită **linia vieții** (*linea vitalis*), corespunzând originii mușchiului adductor al policelui. Ea poate servi ca reper în caz de acces la nervul medianus. În treimea distală a palmei se observă linia de flexiune palmară a ultimelor trei degete (*linea transversa distalis palmaris*) sau **linia lunară** (*linea mensalis*), ce trece transversal de la marginea medială a mâinii până la al II-lea spațiu interdigital. Între aceste două linii, în mijlocul palmei se încrucișează două linii: *linea transversa proximalis palmaris* sau **linia cefalică** (*linea cephalica*), traiectul asemenea transversal, proximal de precedentă, ce se întinde de la baza indicelui înspre marginea ulnară a mâinii; ea servește ca reper în determinarea localizării arcadei arteriale palmare superficiale. **Linia axială** (*linea axialis*) sau **linia norocului** sau **a fortunei** (*linea fortunae*), se întinde de la rădăcina mâinii, din dreptul eminenței hipotenare înspre degetul mijlociu, intersectându-le pe cele menționate mai înainte.

**Fig. 129. Relieful suprafeței palmare a mâinii:**

1 – *pulvinaria phalangei*; 2 – *plicae cutaneae interphalangeae palmares*; 3 – *plicae cutaneae palmodigitales*; 4 – bureletul digito-palmar; 5 – *pulvinaria metacarpodigitalia* sau *monticuli*; 6 – *linea transversa digitalis palmaris* sau *linea mentalis*; 7 – *linea transversa proximalis palmaris* sau *linea cephalica*; 8 – *linea obliqua*, sau *linea vitalis*; 9 – tenară; 10 – *linea axialis* sau *linea fortunae*; 11 – *plicae cutaneae carpi proximalis*; 12 – *plicae cutaneae carpi media*; 13 – *plicae cutaneae carpi distalis* sau *rascetta*; 14 – hipotenar.



Bureletul digito-palmar reprezintă o proeminență transversală, situată la frontiera dintre degete și palmă și se observă mai bine când degetele sunt în semiflexie și apropiate între ele. Bureletul digito-palmar corespunde articulațiilor metacarpofalangiene ale degetelor II – V. Când degetele sunt în extensie forțată, în această regiune apar patru depresiuni longitudinale separate prin trei eminențe adipoase, numite *pulvinaria metacarpodigitalia* sau **monticuli** palmari ce corespund spațiilor interdigitale. Ele sunt reprezentate de hernierea țesutului adipos palmar prin spațiile intermetacarpiene, proeminențe care separă șanțuri digitale determinate de trecerea tendoanelor flexorilor superficial și profund spre ultimile două falange distale. La baza fiecărui deget se observă câte o plică, **plica de flexiune digito-palmară**. Pe suprafața palmară a degetelor, la frontiera dintre falange se observă plici de flexiune palmară (*plicae cutaneae interphalangeae palmares*) ce servesc ca reper a articulațiilor interfalangiene. La fiecare deget, în afară de police, se determină câte două astfel de plici; falangele distale se termină cu niște proeminențe, numite *pulvinaria falangei*.

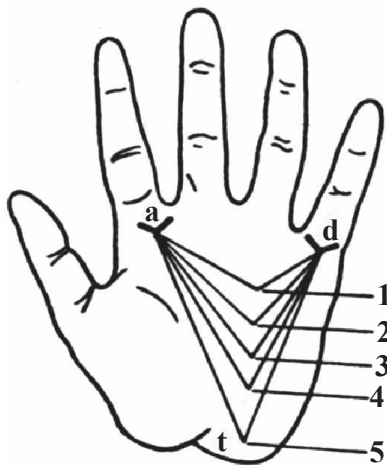
Cunoașterea reliefului pielii feței palmare a mâinii este importantă și la consultațiile medico-genetice în determinarea posibilității apariției diferitor anomalii în dezvoltarea viitorului copil, îndeosebi dacă primul copil s-a născut cu o oarecare anomalie. În teratologie este utilizată pe larg *palmoscopia* – studierea reliefului pielii de pe palmă. Unul din elementele acestui desen complicat reprezintă și triadusurile de pe suprafața palmară a mâinii. La baza degetelor II, III, IV și V se află așa-numitele triadusuri digitale, indicate prin literele a, b, c, d. La baza hipotenarului, în apropierea plicii transversale inferioare a antebrațului (tascetta), deci la frontiera dintre antebraț și mână, se află triadusul palmar principal indicat prin litera t. În teratologie o importanță deosebită reprezintă dimensiunile unghiului *atd* (fig. 130), care de obicei este de 48-50°. Acest unghi în normă nu trebuie să depășească 57°. Conform abaterilor de la aceste dimensiuni se pot presupune unele anomalii congenitale ascunse.

Prezența unor anomalii poate fi indicată și de apariția pe fața palmară a degetelor a unei plici de flexiune palmară (vizibilă la degetele V), precum și de modificările liniilor de flexiune palmară (fig. 131).

Deci, modificările reliefului pielii palmei, majorarea sau micșorarea dimensiunilor unghiului atd, apariția sau dispariția unor linii de flexiune palmară pot servi drept indicații pentru investigații speciale de determinare a unei maladii cromozomiale.

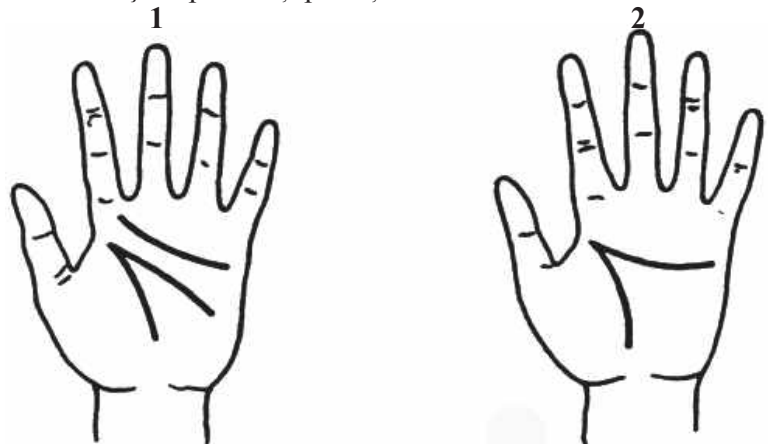
În toate spațiile interdigitale se formează câte o plică cutanată din unirea pielii dorsale cu cea palmară. Cea mai dezvoltată este plica dintre police și index.

Pe fața dorsală a mâinii, îndeosebi în abducția policelui, între tendoanele mușchilor abductor lung al policelui și extensor scurt al policelui din partea radială, și extensorul lung al policelui din partea ulnară, se observă o depresiune, numită tabachera anatomică. În fundul tabacherei anatomice se găsesc tendoanele celor doi mușchi extensori radiali și se pot simți pulsațiile arterei radiale.



**Fig. 130. Mărimea unghiului „atd” în normă (4) și în cazul unor anomalii cromozomiale:**

1 – Patau; 2 – Down; 3 – Turner; 4 – norma; 5 – Klinefelter.



**Fig. 131. Pliurile palmare de flexie la om sănătos (1) și la persoană ce suferă de Sindromul Down (2)**

Sub pielea feței dorsale a mâinii se observă reliefurile albăstrii ale venelor dorsale ale mâinii, la fel și proeminențele tendoanelor extensorilor și șanțurile dintre ele ce corespund spațiilor intermetacarpiene (bine pronunțate în extensia degetelor).

Pe fața posterioară a degetelor se observă plici orientate transversal, ce corespund nivelului articulațiilor interfalangiene. Ele mai bine sunt pronunțate în dreptul articulației dintre falanga proximală și cea mijlocie. Extremitatea distală a ultimei falange se termină cu unghia. În flexiunea degetelor, pe fața dorsală a mâinii, cele mai proeminente sunt capetele oaselor metacarpiene.

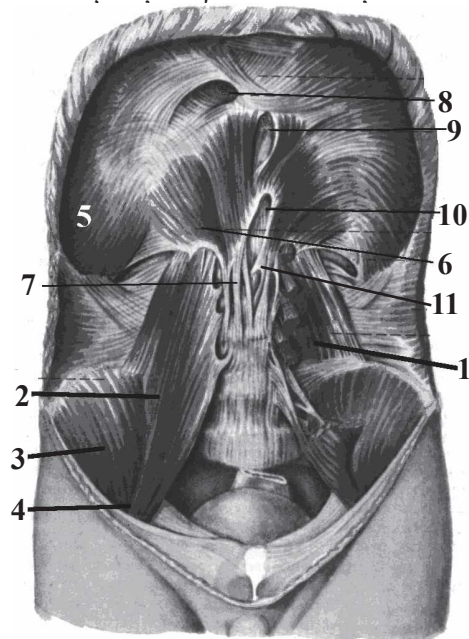
### Mușchii și fasciile membrului inferior

Mușchii membrului inferior topografic se împart în patru grupe: mușchii bazinului, mușchii coapsei, mușchii gambei și mușchii piciorului.

**Mușchii bazinului.** Acești mușchi au originea pe oasele bazinului, vertebrele lombare și sacrale și, fiind așezați în jurul articulației coxo-femorale, se inseră pe regiunea superioară a femurului. Sunt mușchi scurți, voluminoși și puternici.

**Fig. 132. Mușchii bazinului și ai peretelui abdominal posterior:**

1 – *m. quadratus lumborum*; 2 – *m. psoas minor et m. psoas major*; 3 – *m. iliacus*; 4 – *m. iliopsoas*; 5 – *diaphragma*; 6 – *pars lumbalis*; 7 – *crus dextrum diaphragmatis*; 8 – *foramen venae cavae inferior*; 9 – *hiatus esophageus*; 10 – *hiatus aorticus*; 11 – *crus sinistrum diaphragmatis*.





Mușchii bazinului se divid în două grupe: 1) interni – *mm. iliopsoas, piriformis, obturatorius internus*; 2) externi – *mm. gluteus maximus, gluteus medius, gluteus minimus, quadratus femoris, gemellus superior, gemellus inferior, tensor fasciae latae, obturatorius externus*.

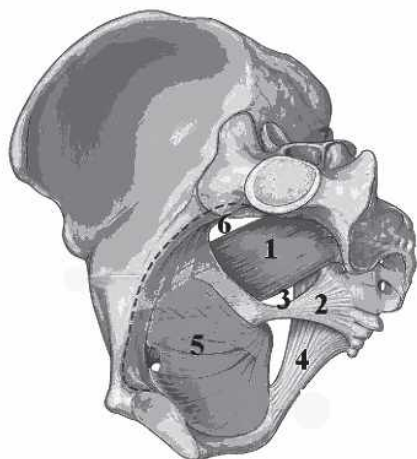
### Mușchii interni ai bazinului (fig. 132,133)

**Mușchiul iliopsoas**, *m. iliopsoas*, este un mușchi complex, constituit din trei mușchi: psoas mare, psoas mic, întâlnit în 30% din cazuri, și mușchiul iliac.

**Mușchiul psoas mare**, *m. psoas major*, este singurul mușchi care leagă membrul inferior de trunchi, are originea pe fețele laterale ale corpurilor și apofizelor transversale ale vertebrelor XII toracală și primelor patru lombare.

**Mușchiul psoas mic**, *m. psoas minor*, când este prezent, ia naștere de pe corpul vertebrei a XII-a toracală și al primei lombare și se inseră pe eminența iliopubică prin intermediul arcului iliopectineu.

**Mușchiul iliac**, *m. iliacus*, este un mușchi plat, gros, situat lateral de mușchiul psoas mare, ocupă fosa iliacă. Are originea pe două treimi superioare ale fosei iliace, pe marginea internă a crestei iliace, pe ligamentul ilio-lombar și cel sacroiliac anterior. Acești mușchi formează împreună cu mușchiul patrat lombar peretele dorsal al cavității abdominale, luând parte la structurarea pereților trunchiului.



**Fig. 133. Mușchii interni ai bazinului:**

1 – *m. piriformis*; 2 – *lig. sacrospinale*; 3 – *foramen infrapiriforme*; 4 – *lig. sacrotuberale*; 5 – *m. obturatorius internus*; 6 – *foramen suprapiriforme*.

Mușchiul iliopsoas trece pe sub ligamentul inghinal și se inseră printr-un tendon scurt și puternic pe trohanterul mic al femurului.

**Acțiune.** Mușchiul iliopsoas este pluriarticular, acționând nu numai asupra articulației coxofemorale, ci și asupra articulațiilor intervertebrale, de la ultima vertebră toracală până la sacrum. Este cel mai important flexor în articulația coxofemurală. Când membrul inferior este imobilizat, mușchiul flexează trunchiul pe coapsă, înclinându-l ventral. În poziția culcat dorsal ridică trunchiul, iar în urma contracției sale unilaterale, înclină trunchiul de aceeași parte.

**Mușchiul piriform**, *m. piriformis*, are originea pe fața anterioară a sacrului, părăsește bazinul prin orificiul ischiadic mare și se inseră pe trohanterul mare.

**Acțiune.** Este un rotator lateral, abductor și extensor al coapsei.

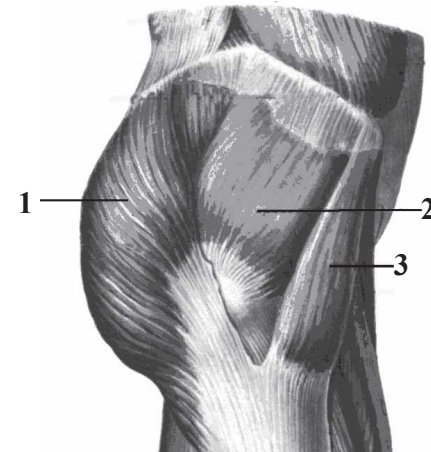
**Mușchiul obturator intern**, *m. obturatorius internus*, are originea pe marginile orificiului obturat, pe fața internă a membranei obturatorii (exclusiv regiunea șanțului obturator) și ieșind din bazin prin orificiul ischiadic mic se inseră în fosa trohanterică.

**Acțiune.** Este rotator lateral al coapsei.

**Mușchii externi ai bazinului** (fig. 134).

Acest grup de mușchi sunt dispuși în trei straturi: superficial, mediu și profund. **Stratul superficial** cuprinde doi mușchi: gluteul mare și tensorul fasciei latae.

**Mușchiul gluteu mare**, *m. gluteus maximus*, este cel mai voluminos și mai puternic dintre acești mușchi și are origine vastă de la creasta ilionului, de la fața dorsală a sacrului și coccisului, de la ligamentul sacrotuberal și fascia toracolombară și se inseră pe tuberozitatea gluteală și linia



**Fig. 134. Mușchii externi ai bazinului:**

1 – *m. gluteus medius*; 2 – *m. gluteus medius*; 3 – *m. tensor fasciae latae*.

aspră a femurului. Fasciculele superficiale ale tendonului se termină printr-o lamă aponevrotică pe marginea posterioară a tractului iliotibial. Între tendonul mușchiului și trohanterul mare se formează o **bursă sinovială**, *bursa trochanterica m. glutei maximi*.

**Acțiune.** Gluteul mare este extensor al coapsei, rotator lateral și abductor al membrului inferior.

**Mușchiul tensor al fasciei late**, *m. tensor fasciae latae*, este cuprins într-o dedublare a fasciei late cu originea pe spina iliacă antero-superioară, care în treimea superioară a coapsei trece în tractul iliotibial al fasciei late (*tractus iliotibialis*), ce se inseră pe condilul lateral al tibiei.

**Acțiune.** Prin intermediul tractului iliotibial acționează asupra întregului complex aponevrotic și fascial al coapsei. Este extensor al gambei și ușor abductor și rotator medial al coapsei.

**În stratul mediu** se află un singur mușchi: gluteul mijlociu.

**Mușchiul gluteu mijlociu**, *m. gluteus medius*, de formă triunghiulară, are originea pe fața externă a ilionului, pe creasta ilionului și fascia lată, și se inseră pe trohanterul mare.

**Acțiune.** Este un abductor și rotator lateral al coapsei prin fasciculele sale dorsale și flexor, precum și rotator medial al coapsei prin fasciculele sale ventrale.

**Mușchii stratului profund** sunt situați în partea superioară a feței posterioare a articulației coxofemorale în următoarea ordine dinspre superior spre inferior: gluteul mic, gemenul superior, gemenul inferior, obturatorul intern și patratul femural (fig. 135).

**Mușchiul gluteu mic**, *m. gluteus minimus*, triunghiular, situat sub gluteul mijlociu, are originea pe fața externă a ilionului, pe marginea incizurii ischiadice mari și se inseră pe trohanterul mare. Sub tendonul mușchiului se află *bursa trochanterica m. glutei minimi*.

**Acțiune.** Este abductor și rotator medial al coapsei.

**Mușchiul gemen superior**, *m. gemellus superior*, are originea pe spina ischiadică, iar **mușchiul gemen inferior**, *m. gemellus inferior*, pe tuberozitatea ischiadică. Acești doi mușchi se îndreaptă lateral de-a lungul marginilor obturatorului intern și destul de frecvent se unesc între ei și, terminându-se pe tendonul obturatorului intern, se inseră pe fosa

trohanterică. Acești mușchi sunt considerați ca un singur mușchi – *triceps coxal*.

**Acțiune.** Cei trei mușchi sunt rotatori laterali ai coapsei.

**Mușchiul obturator extern**, *m. obturatorius externus*, are originea pe fața externă a pubisului, a ischionului și a membranei obturatoare, inserându-se în fosa trohanterică.

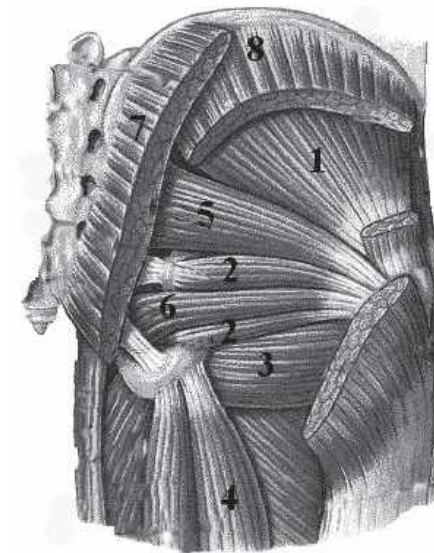
**Acțiune.** Este rotator lateral al coapsei. Trecând pe sub colul femural, formează împreună cu ligamentul ischiofemural o ansă musculo-ligamentară, contribuind în acest fel la menținerea capului femural în articulație.

**Mușchiul pătrat femural**, *m. quadratus femoris*, are originea pe tuberozitatea ischionului și inserția pe creasta intertrohanterică a femurului. Este rotator lateral și adductor al coapsei.

**Mușchii coapsei.** Fiind grupați în jurul femurului, mușchii coapsei sunt repartizați în trei grupe: anteriori (flexori ai coapsei și extensori ai gambei); medial (adductori); posterior (extensori ai coapsei și flexori ai gambei).

**Mușchii anteriori ai coapsei** (fig. 136). **Mușchiul quadriceps femural**, *m. quadriceps femoris*. Denumirea acestui mușchi derivă de la cele patru capete de origine: vastul medial, vastul lateral, vastul intermediar și dreptul femural.

**Mușchiul drept femural**, *m. rectus femoris*, ia naștere prin două tendoane scurte și puternice: un tendon vertical, care se inseră pe spina iliacă antero-inferioară, și altul orizontal, care se inseră pe marginea



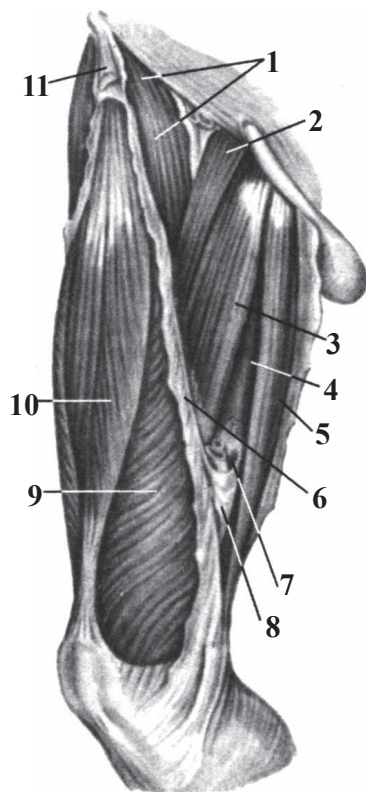
**Fig. 135. Mușchii profunzi ai regiunii fesiere:**

1 – *m. gluteus minimus*; 2 – *mm. gemelli superior et inferior*; 3 – *m. quadratus femoris*; 4 – *m. biceps femoris*; 5 – *m. piriformis*; 6 – *m. obturatorius internus*; 7 – *m. gluteus maximus*; 8 – *m. gluteus medius*.

superioară a acetabulului. La locul de origine se află o bursă sinovială.

**Fig. 136. Mușchii anteriori și mediali ai coapsei:**

1 – *m. iliopsoas*; 2 – *m. pectineus*; 3 – *m. adductor longus*; 4 – *m. adductor magnus*; 5 – *m. gracilis*; 6 – septum intermuscularare femoris mediale; 7 – canalis adductorius; 8 – lamina vastoadductoria; 9 – *m. vastus medialis*; 10 – *m. rectus femoris*; 11 – *m. sartorius*.



**Mușchiul vast lateral, *m. vastus lateralis***, are originea pe buza laterală a liniei aspre, pe baza trohanterului mare și septul intermuscular lateral.

**Mușchiul vast medial, *m. vastus medialis***, are originea pe buza medială a liniei aspre și septul intermuscular medial.

**Mușchiul vast intermediar, *m. vastus intermedius***, are originea pe fața anterolaterală a treimii superioare a femurului și pe septul intermuscular lateral.

Tendoanele terminale ale celor patru porțiuni musculare se unesc la câțiva centimetri deasupra patelui, formând tendonul quadricepsului, ce se fixează pe patelă. Expansiunile fibroase ale tendoanelor distale înglobează patela, o depășesc inferior și formează ligamentul patelar, care poate fi considerat tendonul de inserție al întregului quadriceps, iar patela un os sesamoid mare.

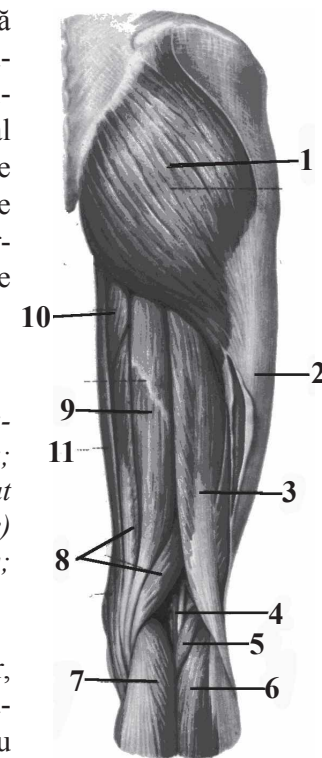
**Acțiune.** Este un puternic extensor al gambei, fiind practic unic și de neînlocuit pentru această acțiune. Mușchiul drept femural este biarticular, fiind singurul corp muscular din quadriceps ce acționează asupra articulației coxofemorale și prezintă o acțiune de flexie a coapsei pe bazin.

**Mușchiul croitor, *m. sartorius***, este cel mai lung mușchi din corpul omenesc, străbătând în diagonală regiunea ventrală a coapsei. Are

originea pe spina iliacă anterioară superioară și după un traiect spiralat în jurul mușchiului quadriceps se inseră pe tuberozitatea tibiei și fascia gambei. Tendonul terminal al mușchiului este situat anterior de tendoanele mușchilor gracilis și semitendinos cu care constituie așa-numita “laba de gâscă” superficială, *pes anserinus superficialis*, sub care se află bursa sinovială, *bursa anserina*.

**Fig. 137. Mușchii posteriori ai coapsei:**

1 – *m. gluteus maximus*; 2 – tractus ilioltibialis; 3 – *m. biceps femoris*; 4 – fossa poplitea; 5 – *m. plantaris*; 6 – *m. gastrocnemius (caput laterale)*, 7 – *m. gastrocnemius (caput mediale)*; 8 – *semimembranosus*; 9 – *m. semitendinosus*; 10 – *m. adductor magnus*; 11 – *m. gracilis*.



**Acțiune.** Fiind un mușchi biarticular, efectuează flexia coapsei și a gambei, rotația medială a gambei și rotația laterală cu abducția coapsei.

**Mușchii mediali ai coapsei (fig. 138).** Această grupă cuprinde mușchii adductori, reprezentați prin adductorul lung, adductorul scurt, adductorul mare, pectineu și gracilis. Primii trei sunt suprapuși antero-superior, fiind denumiți în ordinea suprapunerii. Mușchii regiunii mediale ai coapsei sunt dispuși pe trei planuri: 1) un plan superficial reprezentat de lungul adductor, pectineu și gracilis; 2) un plan mijlociu reprezentat de scurtul adductor și 3) un plan profund reprezentat de adductorul mare.

**Mușchiul pectineu, *m. pectineus***, are originea pe creasta și ramura superioară a pubisului și se inseră pe creasta pectineului.

**Acțiune.** Este adductor și flexor al coapsei.

**Mușchiul adductor lung, *m. adductor longus***, este situat imediat dedesubtul pectineului cu originea pe suprafața externă a ramurii su-

perioare a pubisului și se inseră pe porțiunea mijlocie a liniei aspre a femurului.

**Acțiune.** Este un adductor și flexor al coapsei, având și o acțiune mai redusă de rotație laterală.

**Mușchiul adductor scurt**, *m. adductor brevis*, are originea pe suprafața unghiulară și ramura inferioară a pubisului și se inseră pe porțiunea superioară a liniei aspre a femurului.

**Acțiune.** Este adductor și rotator lateral al coapsei, exercitând și o acțiune de flexie a coapsei.

**Mușchiul adductor mare**, *m. adductor magnus*, are originea pe ramura inferioară a pubisului, pe tuberozitatea și ramura ischionului și se inseră pe toată înălțimea liniei aspre.

**Acțiune.** Este cel mai puternic adductor al coapsei, fiind în același timp și singurul extensor din acest grup muscular.

**Mușchiul gracilis**, *m. gracilis*, este situat la partea medială a coapsei și se întinde de la simfiza pubiană și ramura inferioară a pubisului până la suprafața medială a extremității superioare a tibiei și tuberozitatea tibială.

**Acțiune.** Este un mușchi biarticular, care este activ în flexia coapsei; dacă genunchiul este extins, este adductor al coapsei și rotator medial al femurului. Asupra articulației genunchiului este un flexor și rotator medial al gambei.

**Mușchii posteriori ai coapsei** (fig. 137). Regiunea posterioară a coapsei cuprinde trei mușchi biarticulari, cu origine comună pe tuberozitatea ischiadică, în porțiunea superioară fiind acoperiți de mușchiul gluteu mare.

**Mușchiul semitendinos**, *m. semitendinosus*, în treimea inferioară a coapsei continuă cu un tendon lung și subțire, care se inseră pe partea superioară a feței mediale a tibiei și pe tuberozitatea tibială, contribuind împreună cu mușchii croitor și gracilis la formarea labei de gâscă.

**Acțiune.** Este extensor al coapsei și flexor al genunchiului; când gamba este flectată, este rotator medial al genunchiului.

**Mușchiul semimembranos**, *m. semimembranosus*, cu originea pe tuberozitatea ischionului prin intermediul unei membrane tendinoase

îngroșate, care se continuă apoi cu o membrană largă, care la mijlocul coapsei trece în corpul muscular. Tendonul terminal gros și rezistent dă o expansiune tendinoasă, formând la inserția pe tibie *pes anserinus profundus*. Se împarte în trei fascicule. Unul din fascicule se prelungește distal și se unește cu ligamentul colateral tibial al genunchiului; al doilea se continuă în fascia mușchiului popliteu; al treilea fascicul, numit **tendonul recurent**, constituie **ligamentul popliteu oblic** al articulației genunchiului.

**Acțiune.** Semimembranosul are o acțiune asemănătoare cu a semitendinosului.

**Mușchiul biceps femural**, *m. biceps femoris*, este un mușchi voluminos format din două capete: **capul lung**, *caput longum*, sau ischiadic, cu originea pe tuberozitatea ischionului, și capul scurt, *caput breve*, sau femural cu originea pe treimea mijlocie a liniei aspre și septul intermuscular lateral. Printr-un tendon comun, mușchiul se inseră pe capul fibulei și condilul lateral al tibiei.

**Acțiune.** Realizează flexia gambei în articulația genunchiului; când gamba este flectată, o rotește în afară. Împreună cu alți mușchi ai grupului posterior realizează extensia coapsei.

**Mușchii gambei.** Mușchii gambei se împart în trei grupe: anterioară, laterală și posterioară. Aceste grupe musculare sunt separate prin scheletul gambei, membrana interosoasă și septurile musculare anterior și lateral.

**Mușchii anteriori ai gambei** (fig. 138).

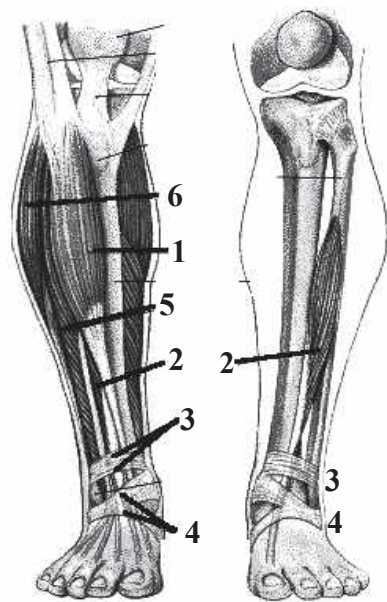
**Mușchiul tibial anterior**, *m. tibialis anterior*, fiind cel mai medial mușchi din grupul anterior, are originea pe condilul lateral, pe fața laterală a tibiei, membrana interosoasă și fascia gambei. Fasciculele musculare la nivelul treimei distale a gambei continuă cu un tendon care trece pe sub retinaculul superior și inferior al extensorilor, se îndreaptă spre marginea medială a piciorului și se inseră pe fața medioplantară a cuneiformului medial și în partea infero-medială a bazei primului metatarsian.

**Acțiune.** Este un flexor dorsal al piciorului, căruia îi imprimă și o mișcare de adducție și rotație medială (supinație).

**Mușchiul extensor lung al halucelui, *m. extensor hallucis longus*,** situat lateral de tibialul anterior, are originea de la porțiunea mijlocie a feței anterioare a fibulei și membrana interosoasă. Tendonul mușchiului, fiind într-o teacă sinovială, trece pe sub retinaculul extensor superior și inferior și se inseră pe falanga distală a halucelui, dând și două expansiuni ce se inseră pe marginile primei falange.

**Fig. 138. Mușchii gambei, aspect anterior:**

1 – *m. tibialis anterior*; 2 – *m. extensor hallucis longus*; 3 – *retinaculum extensorum superius*; 4 – *retinaculum extensorum inferius*; 5 – *m. extensor digitorum longus*; 6 – *m. peroneus longus*.



**Acțiune.** Efectuează extensia halucelui și flexia dorsală a piciorului, imprimându-i în același timp o mișcare de rotație medială.

**Mușchiul extensor lung al degetelor, *m. extensor digitorum longus*,** are originea pe condilul lateral al tibiei, pe două treimi superioare ale fibulei, pe porțiunea superioară a membranei interosoase și fascia gambei. Tendonul mușchiului, trecând sub retinaculul extensor, se împarte în patru tendoane, care se inseră la bază falangelor medii și distale ale degetelor II – V. De la porțiunea distală a mușchiului se separă un fascicul muscular, numit *m. peroneus tertius*, tendonul căruia se inseră pe fața dorsală a bazei celui de al cincilea metatarsian.

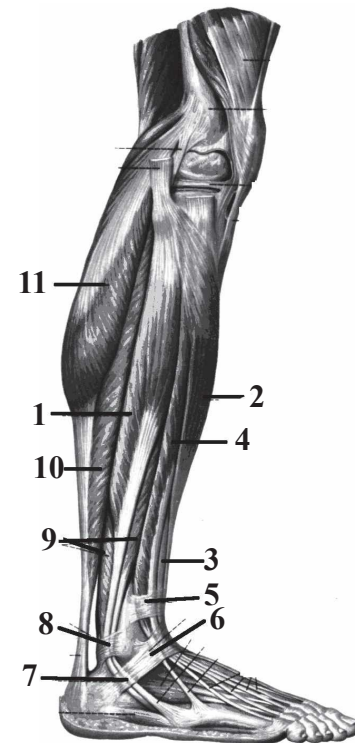
**Acțiune.** Este extensor al degetelor, flexor dorsal al piciorului, căruia îi imprimă și o mișcare de abducție și rotație laterală.

**Mușchii laterali ai gambei (fig. 139).** Această grupă cuprinde doi mușchi – peronier lung și peronier scurt – situați pe fața antero-laterală a fibulei, între septurile intermusculare anterior și lateral.

**Mușchiul peronier lung, *m. peroneus longus*,** are originea pe capul fibulei, treimea proximală a fibulei, pe fascia și septurile intermusculare ale gambei. Tendonul mușchiului, ocolind postero-inferior maleola laterală și fiind conținut în aceeași teacă osteofibroasă cu peroneul scurt, trece printr-un șanț pe fața laterală a calcaneului, fiind fixat pe os de către retinaculul peronier inferior. În regiunea plantară tendonul mușchiului peronier lung are un traiect oblic, se angajează în șanțul cuboidului și se inseră pe osul cuneiform medial și primul os metatarsian.

**Fig. 139. Mușchii gambei, aspect lateral:**

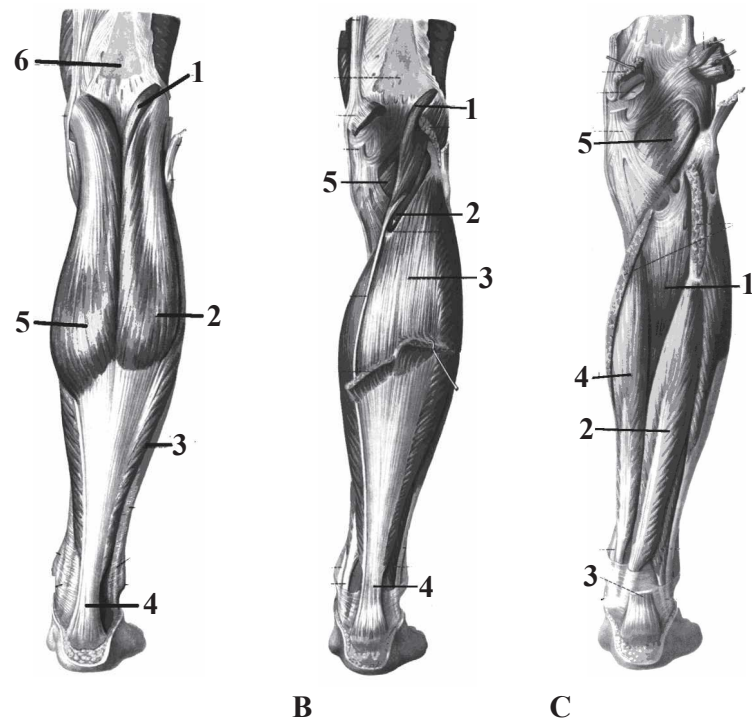
1 – *m. peroneus longus*; 2 – *m. tibialis anterior*; 3 – *m. extensor hallucis longus*; 4 – *m. extensor digitorum longus*; 5 – *retinaculum extensorum superius*; 6 – *retinaculum extensorum inferius*; 7 – *retinaculum peroneorum inferius*; 8 – *retinaculum peroneorum superius*; 9 – *m. peroneus brevis*; 10 – *m. soleus*; 11 – *m. gastrocnemius*.



**Mușchiul peronier scurt, *m. peroneus brevis*,** fiind situat sub peronierul lung, are originea pe 2/3 inferioare ale fibulei, pe septurile intermusculare și fascia gambei. Tendonul, ocolind maleola laterală, se fixează pe tuberozitatea celui de al cincilea metatarsian.

**Acțiune.** Ambii mușchi peronieri contribuie la flexia plantară, pronează piciorul, ridicând marginea lui laterală, fiind în același timp și abductori ai piciorului. Mușchii contribuie la creșterea concavității bolții plantare, întăresc bolta piciorului în sens longitudinal și transversal. Împreună cu mușchiul tibial anterior, peronierul lung formează o chingă ce susține bolta piciorului.

**Mușchii posteriori ai gambei** (fig. 140). Fiind în număr de opt, sunt situați în două planuri: superficial și profund. Planul superficial cuprinde un singur mușchi – **tricepsul sural**, *m. triceps surae*, ce reprezintă o masă musculară voluminoasă care determină proeminența posterioară a gambei. Se compune din mușchii gastrocnemian și solear, situați superficial, și mușchiul plantar situat profund.



**Fig. 140. Mușchii gambei. Aspect posterior:** *A* – mușchiul gastrocnemian; *B* – mușchiul solear; *C* – mușchii profunzi.

*A:* 1 – *m. plantaris*; 2 – *caput laterale m. gastrocnemii*; 3 – *m. soleus*; 4 – *tendo calcaneus*; 5 – *caput mediale m. gastrocnemii*; 6 – *fossa poplitea*.

*B:* 1 – *m. plantaris*; 2 – *canalis cruropopliteus (orificiul superior)*; 3 – *m. soleus*; 4 – *tendo calcaneus*; 5 – *m. popliteus*.

*C:* 1 – *m. tibialis posterior*; 2 – *m. flexor hallucis longus*; 3 – *retinaculum flexorum*; 4 – *m. flexor digitorum longus*; 5 – *m. popliteus*.

**Mușchiul gastrocnemian**, *m. gastrocnemius*, este biarticular format la origine din două capete: medial, *caput mediale*, și lateral, *caput laterale*, cu inserție pe epicondiliul femurului. Cele două capete fuzionează în partea inferioară într-un singur corp muscular pentru a se insera printr-un tendon comun cu solearul, numit **tendonul lui Achille**. Acesta este tendonul cel mai voluminos din organism, coboară vertical, îngustându-se, atingând lățimea sa minimă la nivelul articulației talocrurale, apoi se lărgeste și se inseră pe tuberozitatea calcaneului. Fibrele tendonului nu sunt rectilinii, fiind dispuse în spirală. La nivelul feței posterioare a calcaneului, între tendon și os, se interpune **bursa sinovială a tendonului calcanean**, *bursa sinovialis tendinis calcanei*.

**Mușchiul solear**, *m. soleus*, lat, situat anterior celui gastrocnemian, uniarticular cu inserția proximală pe capul și treimea superioară a corpului fibulei și linia solearului tibiei. Lama tendinoasă terminală se unește cu cea a gastrocnemianului și se fixează pe tuberozitatea calcaneului.

**Acțiune.** În totalitate, tricepsul este extensor (flexor plantar), adductor și rotator medial (supinator) al piciorului. Prin contracție separată capul lateral al gastrocnemianului produce o ușoară rotație medială a gambei, iar capul medial o ușoară rotație laterală a gambei.

**Mușchiul plantar**, *m. plantaris*, este un mușchi rudimentar, poate lipsi, cu un venter muscular fusiform, scurt și un tendon lung, situat între gastrocnemian și solear. Are originea pe condilul lateral al femurului.

**Acțiune.** Are o acțiune auxiliară tricepsului, iar când ia punct fix pe calcaneu este tensor al capsulei articulației genunchiului.

**Planul profund** este format din patru mușchi, acoperiți de tricepsul sural și despărțiți de el prin lamina profundă a fasciei proprii. Ei sunt aranjați astfel: mai medial se află flexorul lung al degetelor, mai lateral – flexorul lung al halucelui; între ei tibialul posterior; mușchiul popliteu, așezat în partea superioară a gambei, posterior de articulația genunchiului. În afară de mușchiul popliteu, ceilalți trei mușchi sunt pluriarticulari și se inseră la nivelul regiunii plantare a piciorului.

**Mușchiul popliteu**, *m. popliteus*, este situat profund pe fața posterioară a articulației genunchiului, având originea pe condilul lateral al

femurului și capsula articulară, au inserție pe buza superioară a liniei solearului.

**Acțiune.** Flectează gamba pe coapsă și îi imprimă o mișcare de rotație medială (pronație).

**Mușchiul flexor lung al degetelor**, *m. flexor digitorum longus*, inserția proximală are loc pe fața posterioară a tibiei, treimea mijlocie de la fascia gambei. Tendonul mușchiului alunecă posterior maleolei mediale, într-o teacă osteo-fibroasă proprie, postero-lateral de tendonul tibialului posterior. Ocolind sustentaculum tali, tendonul descrie în unghi ascuțit cu fața inferioară a tendonului flexorului lung al halucelui, se divide în patru tendoane separate, care se inseră pe baza falangelor distale ale degetelor II – V.

**Acțiune.** Este un flexor al degetelor; flectează piciorul și îl rotește în exterior, fiind totodată susținător al bolții piciorului.

**Mușchiul flexor lung al halucelui**, *m. flexor hallucis longus*, are originea pe două treimi inferioare ale fibulei și septul intermuscular posterior. Tendonul său trece, ca și cele ale flexorului lung al degetelor, posterior de maleola medială. Străbate planta în partea medială și se inseră pe falanga distală a halucelui.

**Acțiune.** Flectează halucele, participă la flexia, supinația și adducția piciorului; menține bolta plantară.

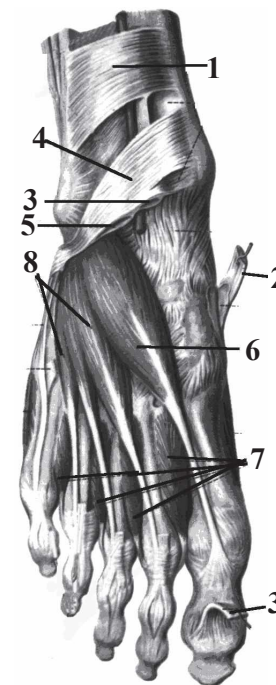
**Mușchiul tibial posterior**, *m. tibialis posterior*, este situat nemijlocit pe membrana interosoasă, între flexorul lung al degetelor medial și flexorul lung al halucelui dispus lateral. Are originea pe membrana interosoasă și două treimi superioare ale tibiei și fibulei. Continuă cu un tendon încrucișat în partea inferioară a gambei cu flexorul lung al degetelor. Tendonul coboară, înconjurând marginea posterioară a maleolei. Este situat într-o teacă osteofibroasă proprie și se inseră pe tuberozitatea osului navicular, trimițând expansiuni fibroase spre fața plantară a piciorului, spre cele trei cuneiforme, cuboid și extremitatea posterioară a metatarsienilor 2, 3, 4.

**Acțiune.** Este cel mai puternic supinator și adductor al piciorului, în același timp și cel mai slab flexor plantar. Împreună cu tendonul mușchiului fibular lung, alcătuiește un susținător al bolții piciorului.

**Mușchii piciorului.** Topografic deosebim mușchii dorsali și mușchii plantari ai piciorului.

**Mușchii regiunii dorsale a piciorului** (fig. 141). **Mușchiul extensor scurt al degetelor**, *m. extensor digitorum brevis*, este situat dedesubtul tendoanelor extensorilor, cu originea pe fața dorsală a calcaneului, acoperind fața dorsală a scheletului piciorului și articulațiile acestuia. Mușchiul se împarte în trei fascicule care se continuă cu câte un tendon pentru degetele 2 – 4. Aceste tendoane se alătură marginii laterale a tendoanelor mușchiului extensor lung al degetelor și se inseră pe baza falangelor medii și distale.

**Fig. 141. Mușchii regiunii dorsale a piciorului:** 1 – *retinaculum extensorum superius*; 2 – *tendo m. tibialis anterior*; 3 – *tendo m. extensoris hallucis longi*; 4 – *retinaculum extensorum inferius*; 5 – *tendo m. extensor digitorum longus*; 6 – *m. extensor hallucis brevis*; 7 – *mm. interossei dorsales*; 8 – *m. extensor digitorum brevis*.



**Acțiune.** Ia parte la extensia degetelor.

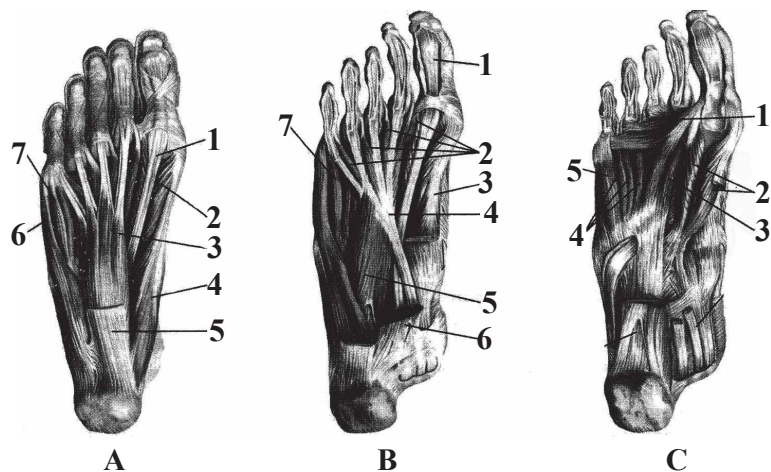
**Mușchii plantari** (fig. 142). Mușchii regiunii plantare se împart în trei grupe: medială, laterală și mijlocie. În grupa medială se găsesc mușchii care acționează asupra halucelui.

**Mușchiul abductor al halucelui**, *m. abductor hallucis*, este cel mai medial și superficial mușchi al regiunii, cu originea pe tuberozitatea calcaneului, pe retinaculul flexorilor și aponevroza plantară. Se inseră pe bază falangei proximale a halucelui.

**Acțiune.** Este abductor și flexor al halucelui și contribuie la menținerea bolții plantare.

**Mușchiul flexor scurt al halucelui**, *m. flexor hallucis brevis*, are originea pe fața inferioară a cuneiformilor 2 și 3, pe cuboid și liga-

mentele acestei regiuni și se inseră pe sesamoidul medial al articulației metatarsofalangiene a halucelui și pe baza primei falange.



**Fig. 142. Mușchii regiunii plantare:** *A* – mușchii superficiali; *B* – mușchii profunzi (mușchiul flexor scurt al degetelor este excizat); *C* – mușchii profunzi plantari (sunt excitați mușchii flexor scurt al degetelor și patrat plantar).

*A:* 1 – tendo *m. flexoris hallucis longi*; 2 – *m. flexor hallucis brevis*; 3 – *m. flexor digitorum brevis*; 4 – *m. abductor hallucis*; 5 – *aponeurosis plantaris*; 6 – *m. abductor digiti minimi*; 7 – *mm. flexor digiti minimi*.

*B:* 1 – tendo *m. flexoris hallucis longi*; 2 – *mm. lumbricales*; 3 – *m. flexor hallucis brevis*; 4 – *m. flexor digitorum longus*; 5 – *quadratus plantae*; 6 – *m. abductor hallucis*; 7 – *m. flexor digiti minimi*.

*C:* 1 – *m. adductor hallucis (caput transversum)*; 2 – *m. flexor hallucis brevis*; 3 – *m. adductor hallucis (caput obliquum)*; 4 – *mm. interossei plantares*; 5 – *m. flexor digiti minimi*.

**Acțiune.** Este flexor al halucelui și contribuie la menținerea bolții plantare.

**Mușchiul adductor al halucelui, *m. adductor hallucis*,** prezintă două capete de origină – unul oblic și altul transversal. Cel oblic începe pe osul cuboid, cuneiform lateral, pe bazele oaselor metatarsiene II, III și IV. Capul transvers are originea pe capsula articulațiilor metatarsofa-

langiene III – V. Ambele capete se unesc într-un tendon comun care se fixează pe baza falangei proximale a halucelui.

**Acțiune.** Este adductor al halucelui. Are rol principal, îndeosebi prin capul transversal, în menținerea bolții plantare în sens transversal.

### Grupa plantară laterală

**Mușchiul abductor al degetului mic, *m. abductor digiti minimi*,** are originea pe tuberozitatea calcaneului și aponevroza plantară și se inseră pe partea laterală a falangei proximale a degetului mic.

**Acțiune.** Este abductor și flexor al degetului mic și contribuie la menținerea bolții plantare.

**Mușchiul flexor scurt al degetului mic, *m. flexor digiti minimi brevis*,** are originea pe baza metatarsianului V, pe aponevroza plantară, pe ligamentul plantar lung și se inseră pe baza primei falange a degetului mic.

**Acțiune.** Este flexor al degetului mic și contribuie la menținerea bolții plantare în sens longitudinal.

### Grupa plantară mijlocie

**Mușchiul flexor scurt al degetelor, *m. flexor digitorum brevis*,** se află nemijlocit sub aponevroza plantară. Are originea pe tuberozitatea calcaneului și aponevroza plantară și prin patru tendoane se fixează pe falangele mijlocii ale degetelor II – V. La nivelul degetelor, cele patru tendoane sunt străbătute de tendoanele flexorului lung al degetelor.

**Acțiune.** Flectează degetele II – V și împreună cu aponevroza plantară are rol în menținerea boltei plantare în sens longitudinal.

**Mușchiul patrat al plantei, *m. quadratus plantae*,** numit și accesoriul flexorului lung al degetelor, se găsește sub flexorul scurt al degetelor și are originea prin două capete – medial și lateral, de la suprafața inferioară și medială a calcaneului. Ambele capete se îndreaptă anterior și formează un corp muscular unic, care se inseră distal pe tendonul flexorului lung al degetelor la nivelul împărțirii acestuia în cele patru tendoane terminale.

**Acțiune.** Ia parte la flexia degetelor.

**Mușchii lombricali, *mm. lumbricales*,** sunt în număr de patru, subțiri, fusiformi. Plecând de pe tendoanele flexorului lung al degetelor se



îndreaptă spre marginea medială a falangelor bazale ale degetelor II - V. Trimit și o expansiune dorsală slabă care intră în componența aponevrozei dorsale a piciorului.

**Acțiune.** Flectează falangele proximale și extind falangele mijlocii și distale ale degetelor II – V.

**Mușchii interosoși**, *mm. interossei*, sunt cei mai profunzi din regiunea plantară și ocupă spațiile intermetatarsiene respective. Sunt patru dorsali și trei plantari.

**Mușchii interosoși plantari**, *mm. interossei plantares*, au originea pe partea laterală a metatarsienelor III – V și se inseră pe suprafața medială a falangelor proximale ale degetelor III – V și pe aponevroza dorsală a piciorului.

**Acțiune.** Apropie degetele III – V de axul piciorului și flectează falangele proximale ale acestor degete.

**Mușchii interosoși dorsali**, *mm. interossei dorsales*, au origine dublă de pe fețele care se privesc ale metatarsienelor I – V. Tendoanele se inseră pe baza falangelor proximale și pe tendoanele extensorului lung al degetelor.

**Acțiune.** Îndepărtează degetele de axul piciorului și flectează falangele bazale ale degetelor.

**Fasciile membrului inferior.** Mușchii membrului inferior sunt înveliți de o fascie, care în partea superioară se continuă cu fasciile trunchiului, iar în partea inferioară se termină cu fasciile degetelor. Fascia este unică, însă datorită unor particularități pe care le prezintă în diferite segmente ale membrelor inferioare, ea se descrie separat.

**Fascia iliacă**, *fascia iliaca*, acoperă mușchiul ilio-psoas pe toată suprafața lui, prezentând o porțiune a fasciei endoabdominale. Inferior fascia iliacă se îngroașă mult, aderă intim de porțiunea laterală a ligamentului inghinal, iar în porțiunea medială a ligamentului pătrunde în profunzime de-a lungul marginii mediale a mușchiului iliac și se inseră pe eminența iliopubică, formând **arcul iliopectineu**, *arcus iliopectineus*. Arcul iliopectineu este o porțiune îngroșată a fasciei iliace, care separă spațiul dintre ligamentul inghinal și marginea anterioară a coxalului în două lacune: musculară și vasculară. Mai jos de ligamen-

mul inghinal, acoperind *m. iliopsoas* și *m. pectineus*, fascia poartă denumirea de *fascia iliopectinea*. În regiunea triunghiului femural fascia se împarte în două foițe: superficială și profundă. Foița profundă trece posterior de artera și vena femurală, iar cea superficială anterior de ele și lateral de vena femurală se termină cu o margine liberă semilunară, numită **marginea falciformă**, *margo falciformis*, ale cărei extremități sunt numite **cornul superior** și **cornul inferior**, *cornu superius* și *cornu inferius*. Ele delimitează **hiatul safen**, *hiatus safenus*, prin care trece vena safenă mare pentru a se vărsa în vena femurală. Cornul superior se inseră pe ligamentul inghinal și ligamentul lacunar.

Porțiunea fasciei lata, care acoperă hiatul safen, se numește **fascia cribroasă**, *fascia cribrosa*, deoarece este perforată de multiple vase sangvine și limfatice.

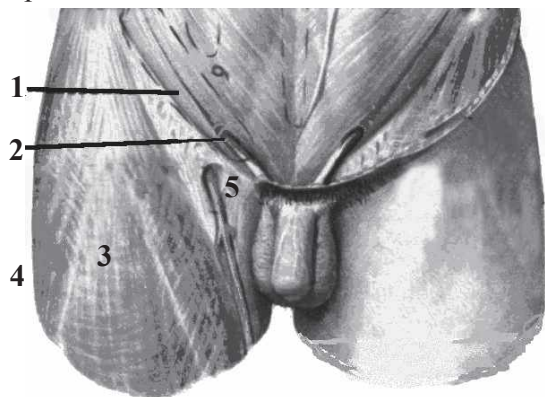
**Fascia gluteală**, *fascia glutea*, numită și fascia fesieră, acoperă mai întâi porțiunea anterioară a mușchiului gluteu mijlociu, fiind foarte groasă, cu aspect aponeurotic și servind ca suprafață de inserție pentru acest mușchi. Continuându-se inferior cu tractul iliotibial, este considerată ca originea lui mijlocie aponevrotică. La marginea superioară a gluteului mare ea se împarte în trei foițe: superficială, mijlocie și profundă.

Foița superficială acoperă gluteul mare și se continuă cu fasciile regiunilor vecine. Foița mijlocie acoperă fața profundă a gluteului mare, iar la marginea inferioară a acestuia se unește cu foița superficială, formând teaca mușchiului. Ambele foițe trimit septuri musculare între fasciculele mușchiului. Foița profundă, subțire, acoperă gluteul mijlociu, gemenii și pătratul femural. Ea este întreruptă deasupra și dedesubtul piriformului pentru a permite trecerea vaselor și nervilor.

Între foița mijlocie și cea profundă există un țesut celular dezvoltat, numit **stratul subgluteal**, care comunică cu bazinul prin orificiul ischiadic mare, cu fosa ischio-rectală prin orificiul ischiadic mic, iar inferior, de-a lungul nervului ischiadic cu țesutul celular al coapsei. În jos fascia gluteală continuă cu fascia lată a coapsei.

**Fascia lată**, *fascia lata* (fig. 143), înconjoară mușchii coapsei ca un manșon. Are o structură aponevrotică, formând teci pentru vase și mușchi, iar în profunzime septuri intermusculare. Antero-superior fas-

cia lată se inseră pe ligamentul inghinal, postero-superior continuă cu fascia gluteală, iar inferior se inseră pe fața anterioară a patelei, pe fibulă, pe tuberozitatea și pe condilii tibiei continuându-se cu fascia crurală; posterior continuă cu fascia poplitee. Adaptându-se solicitărilor mecanice, poate avea o grosime variabilă, fiind foarte groasă în partea laterală, unde formează tractul iliotibial și mult mai subțire în partea medială și cea posterioară.



**Fig. 143. Fascia lată; coapsa dreaptă:**

1 – lig. inguinale; 2 – funiculus spermaticus; 3 – fascia lata; 4 – tr. iliotibialis; 5 – fascia cribrosa.

Învelind musculatura coapsei, fascia lată prin intermediul expansiunilor fibroase fixate pe femur desparte grupele de mușchi, formând teci osteofibroase. Una din ele – septul intermuscular lateral – se fixează de-a lungul marginii laterale a liniei aspre, despărțind mușchiul quadriceps femural de mușchii posteriori ai coapsei. Septul intermuscular medial se inseră pe marginea medială a liniei aspre și desparte quadricepsul femural de mușchii adductori. Fascia lată mai formează și teci izolate pentru mușchii croitor, gracilis și tensorul fasciei late.

**Fascia gambei, fascia cruris,** pe fața posterioară constă din două foițe: una superficială, care acoperă tricepsul crural, și alta profundă, situată între mușchiul precedent și stratul profund al mușchilor posteriori ai gambei. De la fața laterală a gambei fascia trimite două septe in-

termusculare care se fixează pe fibulă: **septul intermuscular anterior**, ce trece anterior de mușchii peronei și **septul intermuscular posterior**, aflat posterior de aceiași mușchi. Se formează astfel trei loje musculare: una anterioară, între fața laterală a tibiei și septul intermuscular anterior, în care se găsesc mușchii anteriori, o lojă laterală, între cele două septuri intermusculare, ce conțin mușchii peronieri, și o lojă posterioară.

În jumătatea superioară a gambei fascia crurală formează prin dublare în jurul venei safene mici un canal, care la nivelul fosei poplitee se lărgeste brusc. Deci, în regiunea poplitee se pot deosebi două fascii, superficială și profundă, între care se află porțiunea terminală a nervului cutanat femural posterior și vena safena mică. Fascia crurală este formată din fascicule longitudinale și circulare, având grosime și rezistență variabile în diferitele sale segmente, în raport cu tracțiunile mecanice exercitate asupra sa.

În partea anteroinferioară a gambei fascia prezintă o îngroșare transversală, ce formează retinaculele extensorilor, flexorilor și retinaculele superior și inferior ale peronierilor. Ele se formează acolo unde tendoanele mușchilor gambei își schimbă direcția în calea lor spre picior, având rol mecanic în menținerea acestor tendoane. Aceste retinacule și teaca sinovială împiedică îndepărtarea tendoanelor acestor mușchi de planul osos în timpul contracției musculare și asigură alunecarea tendonului în sens longitudinal.

**Fascia piciorului, fascia pedis.** Deosebim **fascia dorsală a piciorului, fascia dorsalis pedis**, constituită din două foițe: una superficială, foarte subțire, și alta profundă (fascia interosoasă), care acoperă mușchii interosoși dorsali și concrește cu periostul oaselor metatarsiene. Între aceste foițe trec tendoanele extensorilor lung și scurt ale degetelor, vase sangvine și nervi.

Pielea suprafeței plantare a piciorului este concrecută cu aponevroza plantară, care reprezintă o porțiune a fasciei proprii plantare. **Aponevroza plantară, aponeurosis plantaris**, este o formațiune triunghiulară, groasă și rezistentă, care fiind mai scurtă decât regiunea plantară contribuie la menținerea pasivă a bolții piciorului și protejează vasele și nervii de comprimare. Ea se extinde de pe tuberozitatea calcaneului

până la nivelul articulațiilor metatarsofalangiene, unde este mai lată, mai subțire și se împarte în cinci fascicule. Aceste fascicule în regiunea degetelor se fixează pe pereții tecilor fibroase.

Aponevroza plantară prezintă două feluri de fibre: longitudinale și transversale. Fibrele transversale sunt diseminate în grosimea aponevrozei, fiind mai abundente în partea anterioară. La nivelul capetelor oaselor metatarsiene fasciculele fibroase transversale formează ligamentul metatarsian transversal superficial.

De la marginile aponevrozei plantare pleacă în profunzime două septuri fibroase intermusculare: septul intermuscular plantar medial și septul intermuscular plantar lateral. Aceste septuri împart regiunea plantară în trei loje: medială, mijlocie și laterală. Septele intermusculare sunt incomplete și lojele comunică între ele prin intermediul orificiilor vaselor, nervilor, mușchilor și tendoanelor.

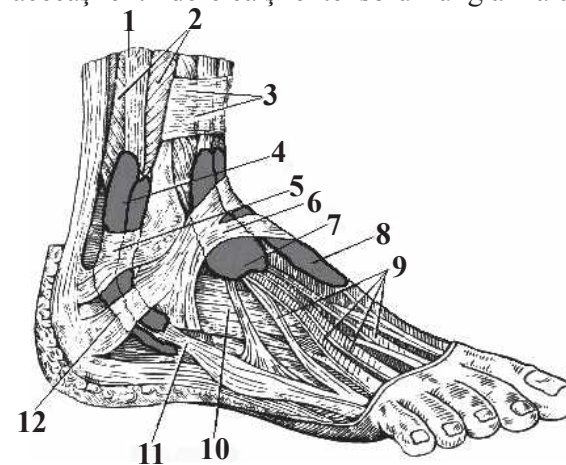
Septul intermuscular medial este traversat de pachetul vasculo-nervos plantar medial, de fasciculul lateral al flexorului scurt și de adductorul halucelui.

Aponevroza plantară, legându-se cu tegumentul prin numeroase fascicule și lame fibroase, compartimentează țesutul subcutanat într-un sistem de areole. Paniculul adipos plantar, numit **pernuța subcutanată plantară**, are rol mecanic în susținerea presiunilor, fiind mai gros la nivelul principalelor puncte de sprijin ale piciorului.

**Bursele, canalele osteo-fibroase și tecile sinoviale ale membrului inferior.** La membrul inferior numărul bursei sinoviale, în comparație cu membrul superior, este cu mult mai mare. Ele sunt în număr de peste 30, dezvoltarea lor fiind variabilă atât în ceea ce privește numărul, cât și dimensiunile. Bursele sunt anexate fie mușchilor, fie tendoanelor, favorizând alunecarea acestora pe suprafața oaselor. Prin suprasolicitare mecanică ele se pot irita și inflama, formând așa-numitele **bursite**. O parte din ele sunt independente, iar altele comunică cu cavitatea articulară din vecinătate.

Spațiul sub retinaculul inferior al extensorilor se împarte prin septuri în patru canale osteofibroase (fig. 144). Prin canalul medial trece teaca sinovială a mușchiului tibial anterior care are o așezare proximală față

de celelalte teci sinoviale, depășind marginea superioară a retinaculului superior al extensorilor, iar distal până la vârful maleolei mediale. Prin al doilea canal trece teaca sinovială a extensorului lung al halucelui, ce se extinde de la nivelul marginii proximale a retinaculului extensor inferior și până la baza oaselor metatarsiene. Prin al treilea canal, situat mai lateral, trece teaca sinovială a mușchiului extensor lung al degetelor, care are aceeași extindere ca și extensorul lung al halucelui.



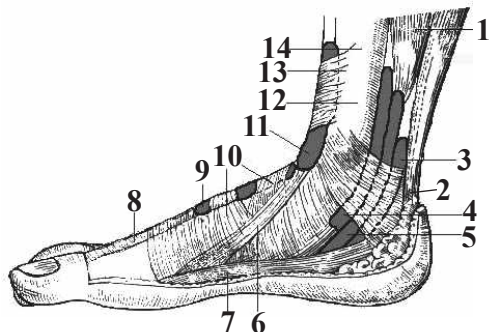
**Fig. 144. Tecile sinoviale ale piciorului (aspect lateral):**

1 – tendo *m. peroneus longus*; 2 – *m. peroneus brevis*; 3 – *retinaculum extensorum superius* 4 – *vagina synovialis tendinum mm. peroneorum*; 5 – *retinaculum peroneorum superius*; 6 – *retinaculum extensorum inferius*; 7 – *vagina synovialis tendinum m. extensoris digitorum pedis longi*; 8 – *vagina synovialis tendinum musculi extensoris hallucis longi*; 9 – *tendoanele m. extensor lung al degetelor*; 10 – *musculus extensor digitorum brevis*; 11 – *tendo musculus peroneus brevis*; 12 – *retinaculum peroneorum inferius*.

Posterior de canalul mijlociu se află al patrulea canal prin care trec vase sangvine (artera și vena dorsală a piciorului) și nervul fibular profund.

Sub retinaculul flexorilor mai trec patru canale osteofibroase: trei pentru tendoanele mușchilor și unul pentru vase sangvine și nervi (fig. 145). Prin primul canal, situat, posterior de maleola medială, trece teaca sinovială a tendonului mușchiului tibial posterior; prin al doilea canal

alunecă teaca sinovială a flexorului lung al degetelor; prin al treilea canal trece teaca sinovială a flexorului lung al halucelui. Limita proximală a acestor teci sinoviale se află la 3 – 5 cm superior de apexul maleolei mediale, iar distal la nivelul articulației cuneo-naviculare. Al patrulea canal este destinat arterei și venei tibiale posterioare și nervului tibial.



**Fig. 145. Tecile sinoviale ale piciorului (aspect medial):**

1 – *musculus flexor digitorum longus*; 2 – *tendo calcaneus*; 3 – *vagina synovialis m. flexor hallucis longus*; 4 – *vagina synovialis musculus tibialis posterior*; 5 – *vagina synovialis m. flexor digitorum longus*; 6 – *tendo m. tibialis anterior*; 7 – *m. abductor hallucis*; 8 – *tendo m. extensor hallucis longus*; 9 – *vagina synovialis m. extensor hallucis longus*; 10 – *retinaculum mm. extensorum inferius*; 11 – *vagina synovialis m. tibialis anterior*; 12 – *retinaculum mm. extensorum superius*; 14 – *tibia*.

Posterior de maleola laterală, sub retinaculul superior al peronierilor, se află teaca sinovială comună a acestor mușchi (fig. 144), care proximal urcă până la 3 – 4 cm deasupra vârfului maleolei. La nivelul retinaculului inferior teaca sinovială comună se împarte corespunzător celor două tendoane ale peronierilor. Teaca sinovială a peronierului scurt se termină la nivelul marginii anterioare a retinaculului peronier inferior. Peronierul lung este prevăzut în traiectul său plantar cu o teacă sinovială independentă, care începe la intrarea tendonului în șanțul cuboidului și se termină la nivelul inserției metatarsiene a tendonului.

Patru tendoane ale mușchiului flexor lung al degetelor și tendonul flexorului lung al halucelui de la nivelul capetelor oaselor metatarsie-

ne și până la falangele distale alunecă în tecile sinoviale ale degetelor piciorului.

Tendoanele extensorilor și peronierilor posedă mezouri, *mesotenodineum*, de-a lungul tecilor sinoviale corespunzătoare. La tendoanele flexorilor, trecerea lamelei parietale a tecii sinoviale pe tendon are loc numai pe alocuri; la flexorul lung al halucelui și tibialul posterior mezouri se formează numai la extremitățile tecilor sinoviale.

Tecile sinoviale plantare ale degetelor posedă mezouri pe toată lungimea lor.

## Topografia membrului inferior

**Elementele topografice ale bazinului.** Mușchiul piriform, trecând prin orificiul ischiadic mare, nu-l ocupă complet, lăsând deasupra și dedesubtul lui două spații: **orificiul suprapiriform** (*foramen suprapiriforme*) și **orificiul infrapiriform** (*foramen infrapiriforme*). Prin ele, din cavitatea bazinului trec vase și nervi ce se ramifică în regiunea fesieră și a membrului inferior liber.

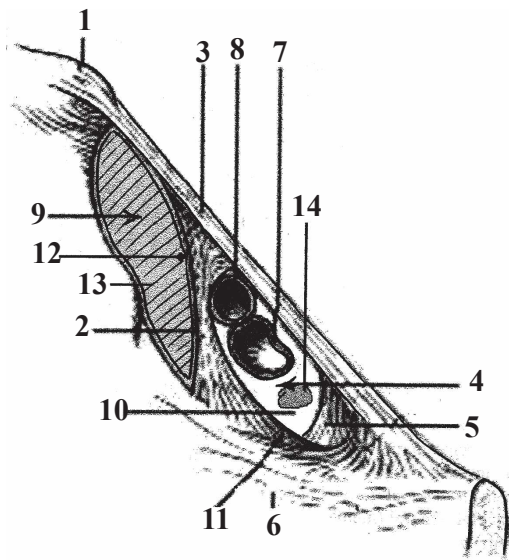
Șanțul obturator al pubisului, fiind completat inferior de membrana obturatoare și mușchiul obturator intern, se transformă în **canalul obturator** (*canalis obturatorius*), prin care trec vasele și nervii omonimi. Canalul are o lungime de 2 – 3 cm, este îndreptat oblic în jos și medial și face comunicare între bazinul mic și coapsă.

## Topografia coapsei

Cavitatea bazinului mare comunică cu regiunea anterioară a coapsei prin intermediul a două lacune, așezate posterior de ligamentul inghinal (fig. 146). Ele sunt despărțite prin **arcul iliopectineu** (*arcus iliopectineus*), care trece de-a lungul marginii mediale a mușchiului iliopsoas și se termină pe eminența iliopectinee.

Lateral de acest arc se află **lacuna musculară**, *lacuna musculorum*, prin care din cavitatea bazinului mare pe regiunea anterioară a coapsei trece mușchiul iliopsoas și nervul femural. Lacuna musculară este

delimitată de ligamentul inghinal situat anterior, marginea anterioară a ilionului situată posterior și arcul iliopectineu dispus medial.



**Fig. 146. Lacunele vasculară și musculară (după Heinx Feneis):**

1 – spina iliaca anterior superior; 2 – arcus iliopectineus; 3 – lig. inguinale; 4 – anulus femoralis; 5 – lig. lacunare; 6 – ramus inferior os pubis; 7 – vena femoralis; 8 – artera femoralis; 9 – lacuna musculorum; 10 – lacuna vasculorum; 11 – lig. pectinati; 12 – n. femoralis; 13 – m. iliopsoas; 14 – ganglion limfatic.

De partea medială a arcului iliopectineu se află **lacuna vasculară**, *lacuna vasorum*, prin care trec artera și vena femurală, vasele limfatice. Ea este limitată anterior de ligamentul inghinal; lateral de arcul iliopectineal; medial de ligamentul lacunar; postero-inferior de ligamentul pectineal, care acoperă fața superioară a ramurii superioare a pubisului.

De partea medială a lacunei vasculare este localizat **inelul femural intern**, (*anulus femoralis*), care conține țesut conjunctiv, **septul femural**, *septum femorale*, care nu-i altceva decât o porțiune a fasciei endoabdominale, laxă în acest loc.

Inferior la acest inel aderă un ganglion limfatic (Pirogov), iar din partea cavității abdominale este acoperit de peritoneu și fascia transversală.

Inelul femural este delimitat: anterior – de ligamentul inghinal; posterior – de ligamentul pectineal; medial – de ligamentul lacunar; lateral – de vena femurală.

**Triunghiul femural**, *trigonum femorale* (sau Scarpe), se află pe partea anterioară a coapsei și este delimitat: sus - ligamentul inghinal, lateral – mușchiul croitor; medial – mușchiul adductor lung. În limitele acestui triunghi se observă două șanțuri: 1 – **șanțul iliopectineu**, *sulcus iliopectineus*, delimitat lateral de mușchiul iliopsoas și medial de mușchiul pectinat; 2 – **șanțul femural anterior**, *sulcus femoralis anterior*, o prelungire a șanțului iliopectineu, mărginit medial de mușchii adductori lung și mare, lateral de mușchiul vast medial. Planșeul triunghiului, numit și *fossa iliopectinea*, este format de mușchii iliopsoas și pectinat. Prin aceste șanțuri trece fasciculul vasculo-nervos al coapsei.

În regiunea triunghiului femural, în caz de prolabare a herniilor femurale, se formează **canalul femural**, *canalis femoralis*, care în normă lipsește. În canalul femural distingem trei pereți: **anterior**, format de ligamentul inghinal și cornul superior al marginii falciforme a *fasciei lata*; **lateral**, format de vena femurală, și posterior – *fascia pectinata*, ce reprezintă lamina profundă a *fasciei lata*. Orificiul intern al canalului este inelul femural, descris mai sus, iar orificiul extern corespunde hiatusului safen delimitat lateral de marginea falciformă; superior de cornul superior al marginii falciforme; inferior – de cornul inferior și medial de fascia pectinată.

**Canalul adductor**, *canalis adductorius*, (canalul femuropopliteu sau Gunter), unește regiunea anterioară a coapsei cu fosa poplitee, prin care trece artera și vena femurală și nervul safen. Canalul reprezintă o continuare a șanțului femural anterior și posedă trei pereți: medial, format de mușchiul adductor mare; lateral – de vastul medial, și anterior de *lamina vastoadductoria*, intercalată între acești doi mușchi. În canalul adductor deosebim trei orificii: 1 – superior sau de intrare în canal, delimitat de elementele ce formează canalul; 2 – inferior sau de ieșire, numit *hiatus tendineus*, deoarece trece printre fasciculele mușchiului

adductor mare; 3 – orificiul anterior, aflat pe lamela fibroasă, prin care trec nervul safen, artera și vena descendentă a genunchiului.

### Topografia gambei

**Fosa poplitee**, *fosa poplitea*, de formă romboidă, se află posterior de articulația genunchiului. Unghiul superior este delimitat lateral de bicepsul femural, iar medial de mușchiul semimembranos. Unghiul inferior se află între capetele mușchiului gastrocnemian; planșeul fosei este prezentat de planul popliteu al femurului și capsula articulației genunchiului. Posterior fosa poplitee este acoperită de fascia proprie. Această fosă conține țesut adipos, ganglioni limfatici. De la unghiul superior spre cel inferior trec vase sangvine și nervi.

**Canalul cruropopliteu**, *canalis cruropopliteus* (canalul Gruber), începe de la unghiul inferior al fosei poplitee și este delimitat anterior de mușchiul tibial posterior, iar posterior de mușchiul solear. Prin canal trec nervul tibial, artera și venele tibiale posterioare. În treimea mijlocie a gambei de la acest canal se ramifică **canalul musculoperonier inferior**, *canalis musculoperoneus inferior*, delimitat de fibulă, flexorul lung al halucelui și mușchiul tibial posterior. Prin el trec artera și vena fibulară.

În treimea superioară a gambei, între fibulă și mușchiul peronier lung, se formează **canalul musculoperonier superior**, *canalis musculoperoneus superior*. În el pătrunde nervul fibular comun, unde se divide în nervii fibular superficial și profund.

### Topografia piciorului

În regiunea plantară, corespunzător traiectului vaselor și nervilor, de ambele părți ale mușchiului flexor scurt al degetelor, se disting două șanțuri – **plantar lateral** și **plantar medial**. **Șanțul plantar lateral**, *sulcus plantaris lateralis*, este delimitat de flexorul scurt al degetelor și abductorul degetului mic. **Șanțul plantar medial**, *sulcus plantaris medialis*, se află între același flexor și mușchiul abductor al halucelui.

### Reperetele osoase, musculare și cutanate ale membrului inferior

Conformația generală și relieful membrului inferior depind de gradul de dezvoltare al musculaturii. În regiunea centurii pelviene, în pofida prezenței unui strat muscular masiv de care este înconjurat, se conturează creasta ilionului și trohanterul mare. Superior de acest trohanter se observă o depresiune plană, mai bine pronunțată la bărbați, *fossa retrotrochanterica*, ce corespunde porțiunii tendinoase a mușchilor fesieri. Trohanterul mare reprezintă un reper important utilizat în explorarea membrului inferior în cazul luxațiilor coxofemorale și a fracturilor de femur.

Regiunile fesiere sunt despărțite prin **fisura interfesieră** sau intergluteală; la frontiera cu coapsa este bine pronunțată **plica fesieră**, dispusă transversal, în adâncul căreia, de partea medială, se palpează tuberculul ischionului.

La frontiera dintre coapsă și peretele anterior al abdomenului se evidențiază plica inghinală, inferior de care se observă fosa iliopectinee, unde poate fi palpată pulsația arterei femurale.

Relieful feței anterioare a coapsei este determinat de gradul de dezvoltare a capetelor mușchiului quadriceps al femurului. În flexiunea genunchiului se reliefează mușchiul croitor, pe marginea superioară a căruia se observă șanțul femural anterior, care în treimea mijlocie a coapsei servește ca reper de acces la vasele femurale. Pe fața laterală a coapsei se reliefează mușchiul tensor al fasciei late cu tractul iliotibial.

Pe fața posterioară a coapsei se observă două proeminențe – una laterală, determinată de bicepsul femural, și alta medială formată de mușchii semimembranos și semitendinos. Între aceste două proeminențe se conturează șanțul femural posterior.

În regiunea articulației genunchiului, pe fața posterioară în semiflexie, se reliefează fosa poplitee și tendoanele care o delimitează, unde unghiul superior este conturat lateral de bicepsul femural, iar medial de tendoanele mușchilor semimembranos și semitendinos; unghiul inferior de capetele mușchiului gastrocnemian. Relieful regiunii anterioare a articulației este determinat de patelă, tendonul quadricepsului femural, ligamentul patelei. Tendonul rotulian este pe larg utilizat în practica

## Trecerea în revistă a mișcărilor în articulațiile scheletului uman

Regiunile scheletului și articulațiile	Tipurile de mișcări	Mușchii ce efectuează mișcările
<b>Trunchiul</b> Coloana vertebrală Articulationes intervertebrales	Flexia coloanei vertebrale (la contracție bilaterală)	mm. longus colli, longus capitis, scaleni, rectus abdominis, obliqui abdominis, iliopsoas, quadratus lumborum
	Extensia coloanei vertebrale la contracția bilaterală	mm. trapezius, splenius capitis et cervicis, sternocleidomastoideus, erector spinae, transversospinalis
	Mișcarea de rotație (la contracția unilaterală)	mm. trapezius, erector spinae, splenius capitis et cervicis, levator scapulae, transversospinalis, quadratus lumborum, sternocleidomastoideus, longus colli; longus capitis, mm. scaleni obliquus abdominis internus, obliquus abdominis externus (ultima – în direcția opusă)
		mm. transversospinalis, obliquus externus abdominis, obliquus internus abdominis (ultima – în direcția opusă) mm. scaleni, splenius cervicis

neurologică. Percuția acestui tendon în poziția de flexie în articulația genunchiului duce la contracția cuadricepsului și extinderea gambei. Prin acest procedeu se explorează segmentele  $L_2 - L_4$  ale măduvei spinării. De părțile laterale se proemină condiliile și epicondiliile femurului, condiliile tibiei și capul fibulei. Inferior de capul fibulei, având un traiect spiralat, trece nervul peroneu comun.

Pe fața ventrală a gambei este puternic pronunțată tuberozitatea tibiei și marginea ventrală a diafizei acestui os, care fiind situată nemijlocit sub piele este foarte dureroasă la lovituri.

În porțiunea distală a gambei sunt reliefate sub piele maleolele medială și laterală. Lateral de marginea anterioară a tibiei proemină grupul de mușchi extensori ai gambei, tendoanele cărora în flexiunea dorsală a piciorului sunt bine conturate sub piele în regiunea gleznei.

Pe fața laterală a gambei se observă proeminența mușchilor peronieri, îndeosebi la statul pe vârful degetelor sau purtând încălțăminte cu tocuri înalte.

La bărbați axul longitudinal al coapsei formează cu cel al tibiei un unghi deschis lateral de  $170^\circ$ , iar la femei de  $150^\circ$ . În cazul depășirii acestor dimensiuni, membrele inferioare sunt dispuse sub formă de "X" – *genu valgum*, sau *genu varum* "O" în cazul micșorării unghiului.

Relieful feței postero-superioare a gambei este determinat de capetele mușchiului gastrocnemian, iar postero-inferior de tendonul lui Achile de ambele părți ale căruia se reliefează fosele retromaleolare medială și laterală. În normă, pe marginea medială a piciorului se observă bolta, iar pe marginea laterală sunt conturate tuberozitatea și capul metatarsianului V, iar la marginea medială capul și baza metatarsianului I. Pe fața dorsală a piciorului se observă tendoanele extensorilor degetelor, iar între ele niște adâncituri ocupate de mușchii interosoși dorsali.

Pe fața plantară se determină două proeminente – una anterioară metatarsiană și alta posterioară calcaneană. Pe fața dorsală a degetelor, la nivelul articulațiilor interfalangiene, proemină capetele falangelor. Falangele distale ale degetelor pe fața dorsală se termină cu unghii, iar pe fața plantară posedă niște pernuțe, bine dezvoltate, de țesut celulo-dipos. La nivelul articulațiilor interfalangiene pe fața plantară se observă pliuri transversale și niște adâncituri.

<p><b>Toracele</b> Articulationes costovertebrales (articulatio capitis costae et articulatio costotransversaria) și articulationes sternocostales</p>	<p>La inspirație</p> <p>La expirație</p>	<p>Diaphragma, mm. intercostales externi, levatores costarum la o inspirație forțată: mm. pectorales major et minor, serratus anterior, scaleni serratus posterior superior</p> <p>mm. intercostales interni, subcostales, transversus thoracis, serratus posterior inferior, rectus abdominis, obliqui externus et internus abdominis, transversus abdominis, quadratus lumborum</p>
<p><b>Capul</b> Articulationes atlanto-occipitales</p>	<p>Înclinația capului înainte (contractia bilaterală)</p> <p>Înclinația capului înapoi (contractia bilaterală)</p>	<p>mm. longus capitis, rectus capitis anterior, rectus capitis lateralis, sternocleidomastoideus</p> <p>mm. rectus capitis posterior major et minor, obliquus capitis superior, trapezius, sternocleidomastoideus, splenius capitis, longissimus capitis, semispinalis capitis</p>
<p>Articulationes atlanto-occipitales</p>	<p>Înclinația laterală a capului</p>	<p>Flexorii și extensorii părții corespunzătoare</p>
<p>Articulationes atlantoaxiales mediana et laterales</p>	<p>Rotația capului (contractia unilaterală)</p>	<p>mm. splenius capitis, longissimus capitis, obliquus capitis inferior, sternocleidomastoideus (ultimul în direcția opusă)</p>

<p><b>Mandibula</b> Articulationes temporomandibulares</p>	<p>Coborârea mandibulei (contractia bilaterală)</p> <p>Ridicarea mandibulei</p> <p>Mișcarea mandibulei înainte – propulsie Mișcarea înapoi – retrulsie</p> <p>Mișcări laterale</p>	<p>mm. digastricus (venter anterior), geniohyoideus et mylohyoideus</p> <p>mm. temporalis, masseter, pterygoideus medialis</p> <p>m. pterygoideus lateralis</p> <p>fasciculele posterioare a m. temporalis</p> <p>m. pterygoideus lateralis (în partea opusă)</p>
<p><b>Membrul superior</b> Centura scapulară Articulationes sternoclaviculares et acromioclaviculares</p>	<p>Ridicarea omoplatului și a claviculei</p> <p>Coborârea omoplatului și a claviculei</p> <p>Deplasarea centurii scapulare înainte</p> <p>Deplasarea centurii scapulare înapoi și medial (spre coloana vertebrală)</p> <p>Rotația omoplatului în jurul axului sagital: a – rotația unghiului inferior lateral</p>	<p>mm. trapezius (fasciculele superioare), levator scapulae</p> <p>mm. trapezius (fasciculele inferioare) serratus anterior, pectoralis minor, subclavius</p> <p>mm. serratus anterior, pectoralis major, pectoralis minor</p> <p>mm. trapezius (fasciculele medii), latissimus dorsi, rhomboidei major et minor</p> <p>mm. serratus anterior, trapezius (fasciculele superioare)</p>



*continuare*

Articulatio humeri	b – rotația unghiului inferior spre coloana vertebrală	mm. rhomboidei major et minor, pectoralis minor
	Flexia	mm. biceps brachii, coracobrachialis, deltoideus (fasciculele anterioare), pectoralis major
	Extensia	mm. triceps brachii (caput longum), deltoideus (fasciculele posterioare), latissimus dorsi, teres major, infraspinatus, teres minor
	Adducția	mm. pectoralis major, latissimus dorsi, teres major, infraspinatus, subscapularis
	Abducția	mm. deltoideus, supraspinatus
	Rotația internă	mm. subscapularis, pectoralis major, deltoideus (fasciculele anterioare), latissimus dorsi, teres major
	Rotația externă	mm. deltoideus (fasciculele posterioare) infraspinatus, teres minor
Articulatio cubiti	Flexia antebrăului	mm. biceps brachii, brachialis, brachioradialis, pronator teres
	Extensia antebrăului	mm. triceps brachii, anconeus

*continuare*

Articulationes radioulnaris proximalis et distalis	Pronația	mm. pronator teres, pronator quadratus, brachioradialis
	Supinația	mm. supinator, biceps brachii, brachioradialis
<b>Mâna</b> Articulatio radiocarpea, articulatio mediocarpea	Flexia mâinii	mm. flexor carpi ulnaris, flexor carpi radialis, flexor digitorum superficialis, flexor digitorum profundus, flexor pollicis longus, palmaris longus
	Extensia mâinii	mm. extensores carpi radiales longus et brevis, extensor carpi ulnaris, extensor digitorum, extensores pollicis longus et brevis, extensor indicis, extensor digiti minimi
	Adducția	mm. flexor carpi ulnaris, extensor carpi ulnaris (contractia simultană)
	Abducția	mm. flexor carpi radialis, extensor carpi radialis longus, extensor carpi radialis brevis (contractie simultană)

continuare

Articulatio carpometacarpea pollicis	Adducția	m. adductor pollicis
	Abducția	mm. abductor pollicis longus, abductor pollicis brevis
	Opoziția și repoziția	Oppositio: mm. opponens pollicis, flexor pollicis brevis Repositio: mm. abductor pollicis longus et brevis, extensor pollicis longus, extensor pollicis brevis
Articulatio metacarpophalangea pollicis	Flexia	mm. flexor pollicis longus, flexor pollicis brevis, adductor pollicis
Articulatio interphalangea pollicis	Extensia	mm. flexor pollicis longus, flexor pollicis brevis, adductor pollicis
	Flexia	mm. extensor pollicis longus, extensor pollicis brevis
	Extensia	m. flexor pollicis longus mm. extensor pollicis longus
Articulationes metacarpophalangeae digiti II-V	Flexia	mm. flexor digitorum superficialis, flexor digitorum profundus, lumbricales, flexor digiti minimi (pentru degetul V)
	Extensia	mm. extensor digitorum, extensor indicis (pentru degetul II), extensor digiti minimi (pentru degetul V)

continuare

Articulationes interphalangeae manus	Adducția către degetul III	m. interossei palmares
	Abducția de la degetul III	mm. interossei dorsales, abductor digiti minimi (pentru degetul V)
	Flexia	mm. flexor digitorum superficialis (flexia falangelor medii), flexor digitorum profundus (flexia falangelor medii și distale)
	Extensia	mm. extensor digitorum, extensor digiti minimi, extensor indicis
<b>Membrul inferior</b> Articulatio coxae	Flexia	mm. iliopsoas, rectus femoris, sartorius, pectineus, tensor fasciae latae (fasciculele anterioare)
	Extensia	mm. gluteus maximus, biceps femoris, semimembranosus, semitendinosus
	Adducția	mm. adductor magnus, adductor longus, adductor brevis, pectineus, gracilis
	Abducția	mm. gluteus medius, gluteus minimus, tensor fasciae latae
	rotația internă	mm. gluteus medius, gluteus minimus (fasciculele anterioare)

*continuare*

Articulatio genus	Roatația externă	mm. iliopsoas, sartorius, gluteus maximus, gluteus medius, gluteus minimus, quadratus femoris, obturatorius externus et internus, piriformis, gemelli
	Flexia	mm. biceps femoris, semimembranosus, semitendinosus, sartorius, gracilis, popliteus, gastrocnemius, plantaris
	Extensia	m. quadriceps femoris
	Roatația internă	mm. semimembranosus, semitendinosus, sartorius, gracilis, popliteus, gastrocnemius (capul medial)
	Roatația externă	mm. biceps femoris, gastrocnemius (capul lateral)
	Flexia	mm. triceps surae, tibialis posterior, flexor digitorum longus, flexor hallucis longus, peroneus longus, peroneus brevis
Articulatio talocruralis, articulatio talocalcaneonavicularis, articulatio subtalaris	Extensia	mm. tibialis anterior, extensor digitorum longus, extensor hallucis longus
	Pronația cu abducția	mm. peroneus longus, peroneus brevis
	Supinația cu adducția	mm. tibialis anterior, tibialis posterior, flexor hallucis longus, flexor digitorum longus

*continuare*

Articulatio metatarso-phalangea hallucis	Flexia	mm. flexor hallucis longus, flexor hallucis brevis, adductor hallucis (capul oblic)
	Extensia	mm. extensor hallucis longus, extensor hallucis brevis
	Adducția Abducția	m. adductor hallucis m. abductor hallucis
Articulatio interphalangea hallucis	Flexia	m. flexor hallucis longus
	Extensia	m. flexor hallucis longus
Articulationes metatarsophalangeae	Flexia	m. extensor hallucis longus
	Extensia	mm. flexor digitorum longus, quadratus plantae, flexor digitorum brevis, interossei, lumbricales, flexor digiti minimi
		mm. extensor digitorum longus, extensor digitorum brevis m. interossei plantares
Articulationes interphalangeae (II-V)	Adducția degetelor III, IV, V către degetul II Abducția degetelor III, IV de la degetul II	mm. interossei dorsales, abductor digiti minimi
	Flexia	mm. flexor digitorum longus, flexor digitorum brevis
Articulationes interphalangeae (II-V)	Extensia	mm. extensor digitorum longus, extensor digitorum brevis, lumbricales

## Bibliografie

- Andronescu A. Anatomia copilului. București, 1966
- Baciu Clement. Aparatul locomotor (anatomie funcțională, biomecanică, semiologie clinică, diagnostic diferențiat). București, 1981.
- Bordei P., Ulmeanu D. Anatomia descriptivă a membrului superior. Constanța, 1996.
- Bordei P., Ulmeanu D. Anatomia descriptivă a membrului inferior. Constanța, 1996.
- Chevallier J. M. Anatomie Appareil locomotor. Vol. 2, Flammarion, Paris, 1998.
- Chevrel J. P. Anatomie clinique, Tronc, Paris, 1994.
- Diaconescu N., Veleanu C., Klepp H. Coloana vertebrală. București, 1976.
- Kahle W., Leonhardt H., Platzer W. Anatomie apparell locomoteur. V. 1, Paris, 1982.
- Kent M. Van De Graff. Human Anatomy, 1992.
- Papilian V. Anatomia omului. Vol. I, ed. VI-a. București, 1982.
- Ranga V. Tratat de anatomia omului. Vol. I, București, 1993.
- Robaki R. Anatomia funcțională a Omului. Craiova, 1985.
- Testut L. Traite d'Anatomie humaine. Paris, 1928.
- Tittel K. Beschreibende und funktionelle Anatomie des Menschen, Jena, 1981.
- Van De-Graff R. M. Human Anatomy, 5<sup>th</sup>, WCB Mc Gran-Hill, Boston, Burr-Ridge, Dubuque, Madison, N. Y. St. Louis, 1998.
- Воробьев В. П. Анатомия человека, М. 1932.
- Гайворонский. Анатомия человека, Том I, С.-Петербург, 2001.
- Кирпатовский И. Д., Бочаров В. Я. Рельефная анатомия, М. 1974.
- Кованов В. В., Аникина Т. И. Хирургическая анатомия фасций и клетчаточных пространств человека.
- Краев А. В. Анатомия человека, Том I. М. 1978.
- Никитюк Б. А. Анатомия и спортивная морфология. М. 1989.
- Павлова В. Н. Синовальная среда суставов. М. 1980.
- Петренко В. П., Сержантов В. Ф. Проблема человека в теории медицины. Киев, 1984.
- Привес М. Г., Лысенков Н. К., Бушкович В. Н. Анатомия человека. М. 1985.
- Сапин М. Р., Билич Г. Л. Анатомия человека, М. 2001.
- Тератология человека., под ред. Г. И. Лазюк. М. 1991.
- Тонков В. Н. Учебник анатомии человека, Л. 1946.
- Ульрих Э. В. Аномалии позвоночника у детей. С.-Петербург, 1995.

Com. 3490

Î.S. Firma editorial-poligrafică “Tipografia Centrală”

MD-2068, Chișinău, str. Florilor, 1

Tel. 43-03-60, 49-31-46